

Radiološka i klinička obilježja djelomičnoga pomaka zglobne pločice u pacijenata s poremećajem čeljusnoga zgloba

Laškarin, Mirko

Doctoral thesis / Disertacija

2014

Degree Grantor / Ustanova koja je dodijelila akademski / stručni stupanj: **University of Zagreb, School of Dental Medicine / Sveučilište u Zagrebu, Stomatološki fakultet**

Permanent link / Trajna poveznica: <https://um.nsk.hr/um:nbn:hr:127:426256>

Rights / Prava: [Attribution-NonCommercial 4.0 International](#)/[Imenovanje-Nekomercijalno 4.0 međunarodna](#)

Download date / Datum preuzimanja: **2024-11-26**



Repository / Repozitorij:

[University of Zagreb School of Dental Medicine Repository](#)





SVEUČILIŠTE U ZAGREBU
STOMATOLOŠKI FAKULTET

Mirko Laškarin

**RADIOLOŠKA I KLINIČKA OBILJEŽJA
DJELOMIČNOGA POMAKA ZGLOBNE
PLOČICE U PACIJENATA S POREMEĆAJEM
ČELJUSNOGA ZGLOBA**

DOKTORSKI RAD

Zagreb, 2014.



UNIVERSITY OF ZAGREB
SCHOOL OF DENTAL MEDICINE

Mirko Laškarić

**RADIOLOGICAL AND CLINICAL
CHARACTERISTICS OF PARTIAL
ARTICULAR DISC DISPLACEMENT IN
PATIENTS WITH TMJ DISORDER**

DOCTORAL THESIS

Zagreb, 2014.



SVEUČILIŠTE U ZAGREBU
STOMATOLOŠKI FAKULTET

Mirko Laškarin

**RADIOLOŠKA I KLINIČKA OBILJEŽJA
DJELOMIČNOGA POMAKA ZGLOBNE
PLOČICE U PACIJENATA S POREMEĆAJEM
ČELJUSNOGA ZGLOBA**

DOKTORSKI RAD

Mentori:

Prof.dr.sc. Tomislav Badel
Prof.dr.sc. Miljenko Marotti

Zagreb, 2014.

Rad je izrađen na Zavodu za mobilnu protetiku Stomatološkog fakulteta Sveučilišta u Zagrebu i Zavodu za dijagnostičku i intervencijsku radiologiju KBC „Sestre milosrdnice“ na Katedri za radiologiju, Stomatološkog fakulteta Sveučilišta u Zagrebu.

Voditelji rada:

prof. dr. sc. Tomislav Badel, izvanredni profesor na Zavodu za mobilnu protetiku Stomatološkog fakulteta Sveučilišta u Zagrebu,

prof. dr. sc. Miljenko Marotti, redoviti profesor u mirovini

Lektor hrvatskog jezika:

Brankica Laškarin, prof., Bože Peričića 18, HR-22 000 Šibenik, tel: 098/620 406

Lektor engleskog jezika:

Mr.sc. Lidija Štefić, prof., Gundulićeva 3/1, HR-10 000 Zagreb tel: 01/480 2111

Rad sadrži:

- 113 stranica
- 42 slike
- 40 tablica
- CD

Istraživanje je dio projekta POTPORA 2013 „Dijagnostika i terapija neodontogenih bolnih stanja u orofacijalnom području“ Sveučilišta u Zagrebu

SAŽETAK

Djelomični pomak zglobne pločice podrazumijeva postojanje pomaka u samo jednom od slojeva sagitalne ravnine unutar istog zgloba. Cilj ovog istraživanja je ispitivanje radioloških i kliničkih obilježja čeljusnih zglobova pacijenata s djelomičnim pomakom zglobne pločice i njihova usporedba sa zglobovima pacijenata koji su u istom vremenskom razdoblju bolovali od drugih oblika potpunog pomaka zglobne pločice (pomak s redukcijom, pomak bez redukcije). Retrospektivno istraživanje uključilo je konsektivno prikupljene podatke od 92 pacijenta (prosječne starosne dobi 33.97 godina, većinom žene 88.43%) koji su prema stručnim i tehničkim kriterijima odabrani za ovo ispitivanje. Nakon provedene kliničke dijagnostike, pacijentima je utvrđena definitivna dijagnoza pomaka zglobne pločice u pojedinom zglobovima snimanjem magnetskom rezonancijom. Metrička mjerenja i kvantitativna analiza pomaka napravljeni su metodom po Kuriti i suradnicima. Istraživanje je pokazalo da postoji značajna razlika u položaju zglobne pločice između različitih slojeva istog zgloba s dijagnozom djelomičnog pomaka (sloj s pomakom, sloj bez pomaka) (Mann-Whitney U test, $p=0.0000$), a utvrđena je i značajna razlika u položaju kondila (Mann-Whitney U test, $p=0.0110$). Pokazalo se da nema razlike u položaju zglobne pločice u zglobovima s djelomičnim pomakom (sloj s pomakom) u odnosu na potpuni pomak s redukcijom (Mann-Whitney U test, $p=0.6188$), ali da između promatranih zglobova postoji razlika u položaju kondila (Mann-Whitney U test, $p=0.0100$). Djelomični pomak (sloj s pomakom) i potpuni pomak bez redukcije razlikuju se u položaju zglobne pločice (Mann-Whitney U test, $p=0.0209$) i u položaju kondila (Mann-Whitney U test, $p=0.0168$).

Kvantitativna i kvalitativna morfološka obilježja, kao i analizirani klinički parametri pokazali su da je djelomični pomak uvjetno najblaži oblik pomaka zglobne pločice i da se značajno razlikuje u odnosu na ostale promatrane oblike diskopatija.

Ključne riječi: temporomandibularni zglob, magnetska rezonancija, pomak zglobne pločice

SUMMARY

Radiological and clinical characteristics of partial articular disc displacement in patients with TMJ disorder

Purpose: Partial displacement of the articular disc implies the existence of displacement in only one of the layers of the sagittal plane within the same joint. The aim of this study was to investigate into the radiological and clinical characteristics of temporomandibular joints in patients with partial disc displacement and to compare them with the joints of patients who suffered from other forms of complete disc displacement (with reduction, without reduction) in the same time period.

Materials and Methods: The retrospective study included consecutively collected data from 92 patients (average age 33.97, predominantly women, 88.43%) who were selected for this study according to professional and technical criteria. After clinical diagnostics, the patients obtained a definitive diagnosis of disc displacement in each joint by magnetic resonance imaging. Metric measurements and quantitative analysis of the displacement were performed according to the Kurita et al. method.

Results: Research showed a significant difference in the position of the articular disc between different layers of the same joint with the partial displacement diagnosis (layer with displacement, layer without displacement) (Mann-Whitney U test, $p= 0.0000$) as well as a significant difference in the condylar position (Mann-Whitney U test, $p= 0.0110$). There was no difference in position of the articular disc in joints with partial displacement (layer with displacement) with respect to the complete displacement with reduction (Mann-Whitney U test, $p=0.6188$), however, there was a difference in the position of the condyle (Mann-Whitney U test, $p=0.0100$). Partial displacement (layer with displacement) and complete displacement without reduction also differ in the position of the articular disc (Mann-Whitney U test, $p=0.0209$) and the position of the condyle (Mann-Whitney U test, $p=0.0168$).

Conclusion: Quantitative and qualitative morphological characteristics as well as the analysed clinical parameters have shown that partial displacement is practically the mildest form of articular disc displacement and that it differs significantly from other investigated forms of discopathies.

Key words: temporomandibular joint, magnetic resonance imaging, disc displacement

SADRŽAJ

1. UVOD.....	1
1.1. Funkcijska anatomija.....	2
1.1.1. Kostí.....	2
1.1.2. Meka tkiva čeljusnoga zgloba.....	3
1.1.3. Zglobna pločica (disk).....	4
1.1.4. Zglobna čahura.....	5
1.1.5. Zglobne sveze.....	6
1.1.6. Žvačni mišići.....	7
1.2. Biomehanika čeljusnoga zgloba.....	10
1.3. Funkcijski poremećaji žvačnog sustava.....	12
1.3.1. Temporomandibularni poremećaji.....	14
1.3.2. Epidemiologija temporomandibularnih poremećaja.....	15
1.3.3. Etiologija temporomandibularnih poremećaja.....	16
1.3.3.1. Rizični faktori u nastanku TMP-a.....	17
1.3.3.2. Okluzija.....	17
1.3.3.3. Trauma.....	18
1.3.3.4. Bruksizam.....	18
1.3.3.5. Psihosocijalni čimbenici i stres.....	19
1.4. Klinička dijagnostika i klasifikacija temporomandibularnih poremećaja.....	20
1.4.1. Mišićni poremećaji (tendomiopatije).....	21
1.4.2. Diskopatije (internal derangement).....	22
1.4.2.1. Potpuni anteriorni pomak s redukcijom.....	22
1.4.2.2. Potpuni anteriorni pomak bez redukcije.....	23
1.4.2.3. Djelomični pomak zglobne pločice s redukcijom.....	23
1.4.3. Artroza/Artritis.....	24
1.5. Slikovni prikaz čeljusnoga zgloba.....	25
1.6. Terapija temporomandibularnih poremećaja.....	28
1.7. Svrha istraživanja.....	30
2. ISPITANICI I POSTUPCI.....	31
2.1. Ispitanici.....	32

2.1.1. Odabir pacijenata.....	33
2.1.2. Odabir pacijenata po dijagnozi pomaka diska i podskupine zglobova.....	35
2.1.2.1. Metrička analiza pojedinih čeljusnog zgloba.....	35
2.1.2.2. Analiza dijagnoze čeljusnoga zgloba po kliničkim parametrima.....	35
2.2. Postupci istraživanja.....	36
2.2.1. Anamneza i klinički pregled.....	36
2.2.2. Dijagnostika magnetskom rezonancijom.....	37
2.2.2.1. Tehnički parametri magnetske rezonancije.....	37
2.2.2.2. Dijagnoze pomaka zglobne pločice.....	39
2.2.3. Podijela pacijenata u podgrupe zglobova po dijagnozama pomaka diska.....	42
2.2.3.1. Podgrupe zglobova za metričku analizu.....	42
2.2.3.2. Podgrupe zglobova za analizu kliničkih parametara.....	42
2.2.4. Metrička analiza zglobne pločice.....	44
2.2.5. Vizualna analiza zglobova.....	45
2.3. Statistička obrada podataka.....	46
3. REZULTATI.....	47
3.1. Simptomi i nalaz kliničke dijagnostike vezane uz dijagnoze pomaka diska.....	48
3.2. Usporedba metričke analize zglobova s pojedinih dijagnozama pomaka....	59
3.3. Metrička analiza grupe zglobova s asimptomatskim pomakom diska.....	67
3.4. Međusobna usporedba metričke analize svih grupa zglobova.....	69
3.5. Usporedba morfoloških obilježja djelomičnoga pomaka diska s drugim dijagnozama pomaka diska.....	71
4. RASPRAVA.....	79
5. ZAKLJUČAK.....	88
6. LITERATURA.....	91
7. ŽIVOTOPIS.....	112

Popis oznaka i skraćenica

TMP – temporomandibularni poremećaj

MRI – magnetska rezonancija (engl. Magnetic resonance imaging)

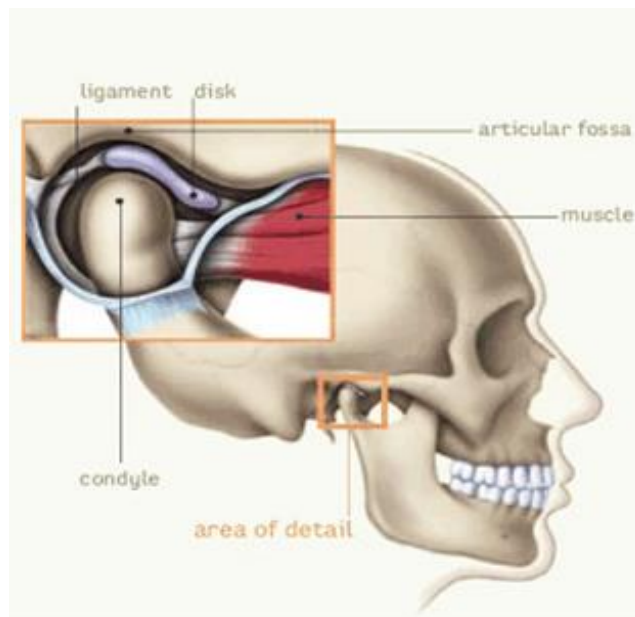
CT – kompjuterizirana tomografija (engl. Computed tomography)

RDC/TMD – dijagnostički kriteriji za istraživanje temporomandibularnih poremećaja
(engl. Research Diagnostic Criteria for Temporomandibular disorders)

VAS – vizualno-analogni skala za mjerenje boli

1.1. Funkcijska anatomija

Čeljusni (temporomandibularni) zglob jedan je od najsloženijih zglobova u čovjeka i jedini je pokretni zglob glave. To je parni, sinovijalni zglob koji povezuje donju čeljust i sljepoočnu kost (1). Naziva se i ginglimodiartroidalni zglob što znači da može izvoditi rotacijske kretnje (ginglimoidni zglob), ali i klizne kretnje (artrodijalni zglob) (1,2).



Slika 1. Prikaz čeljusnoga zgloba. Slika preuzeta iz (3).

1.1.1. Kost

Koštanu strukturu čeljusnoga zgloba čine donja čeljust i sljepoočna kost. Zglobno tijelo ili kondil (*condylus mandibulae*) formira donji koštani dio zglobnog prostora. Cijela mediolateralna dužina kondila iznosi 15 do 20 mm, a anterioposteriorna širina iznosi između 8 i 10 mm. Artikulacijska površina kondila je prilično konveksna u anteroposteriornom i samo neznatno konveksna u mediolateralnom smjeru (1). U frontalnoj ravnini opisano je više oblika kondila. Kondil je najčešće konkavnog oblika, a mogu se naći i deplanirani, konveksni, angulirani, kao i okrugli oblici (4,5). Sljepoočna kost formira gornji koštani dio zglobnog prostora. Njezin prednji dio čini zglobna jamica (*fossa articularis sive fossa glenoidalis*). Zglobna jamica nalazi se s

unutarnje strane jagodičnog luka i ona je dva do tri puta veća od zglobnog tijela. Njenu anterior nu stijenku čini posteriorni dio zglobne kvržice (tuberculum articulare), dok stražnji dio čine processus postglenoidalis i samo djelomično pars timpanica ossis squamosis, koji ujedno gradi i stijenku zvukovoda. U anterioposteriornom smjeru zglobna kvržica je konveksnog oblika dok je u transverzalnom smjeru više konkavna. Stupanj konveksiteta zglobne kvržice vrlo je varijabilan, ali i neobično važan budući strmost ove površine određuje putanju kondila kad je mandibula u anteriornom položaju (1,4,5).

1.1.2. Meka tkiva čeljusnoga zgloba

Zglobne površine čeljusnoga zgloba pokrivene su vezivom (fibroznom) hrskavicom koja morfološki gledano ima elemente hijaline hrskavice i gustog vezivnog tkiva. Hondrociti su raspoređeni u izogenim grupama između kolagenih vlakana koja međusobno nisu paralelna i nepravilno su raspoređena. Intercelularni matriks tvore proteoglikani slični hrskavici, elastična i oksalanska vlakna (6,7,8). Na kondilu je vezivna hrskavica deblja u anteriposteriornom smjeru, s tim da je nešto deblja na medijalnom u odnosu na lateralni dio (srednja vrijednost iznosi 0.37 mm za lateralno i 0.48 mm medijalno područje). Na sljepoočnoj kosti nešto deblji sloj veziva nalazimo na eminenciji artikularis i preglenoidnoj ravnini. Debljina veziva je u ovom području nešto manja u medijalnom dijelu 0.34 i 0.45 mm, u odnosu na lateralni dio gdje debljina veziva varira od 0.36 do 0.49 mm (9,10).

Površinski sloj sastoji se od debelih i čvrsto upakiranih kolagenih vlakana koja idu paralelno s površinom formirajući isprepletenu gustu mrežu koja se odupire destruktivnim torzijskim silama uslijed jačih pritisaka. Ispod ovog sloja nalazimo prijelazni sloj manje kompaktnih kolagenih vlakana koja su koso nagnuta prema dolje. Idući sloj je zona jakih vertikalnih vlakana, a najdublji sloj je kalcificirana hrskavica koja leži na kortikalnoj kosti (11). Hrkavično tkivo zglobnih površina omogućuje zglobne kretnje bez struganja te ravnomjerno prenosi kompresijske sile na subhondralnu kost. Povremeni pritisak na fibroznu hrskavicu djeluje i na ulazak hranjivih tvari i vode čime se omogućava i prehrana avaskularne fibrozne hrskavice (12,13).

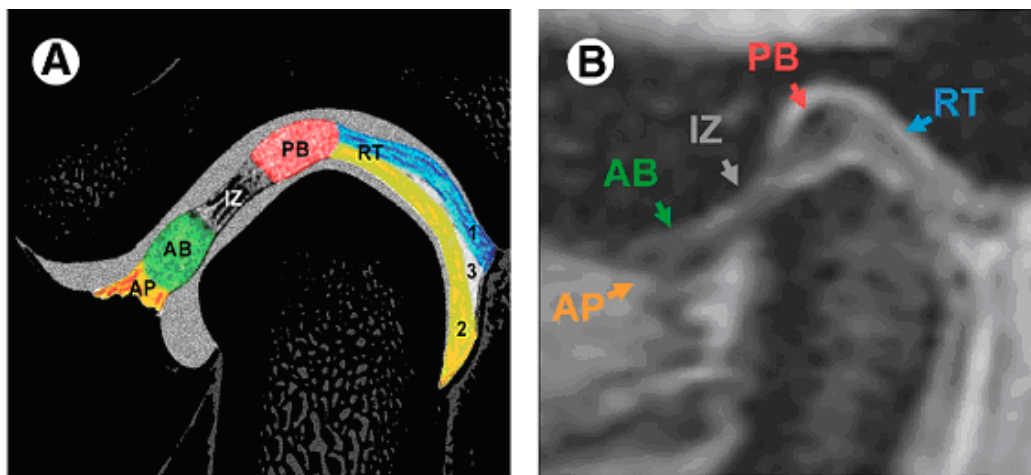
1.1.3. Zglobna pločica (disk)

Zglobna pločica (disk), izgrađena je od fibrozno-hrskavičnog tkiva, smještena je između artikulirajućih površina sljepoočne kosti i artikulirajućih površina mandibularnog kondila i nije direktno vaskularizirana niti inervirana osim u području stražnjeg pričvrstka (14,15). Ovalnog je oblika, a u sagitalnom presjeku poprima bikonkavan izgled. U koronarnoj projekciji zglobna pločica je polumjesečastog oblika. Ovakav oblik pomaže pri stabilizaciji kondila u zglobnoj jamici. Prednji dio (pars anterior) i stražnji dio (pars posterior) su zadebljani, a središnji dio (pars intermedia) zglobne pločice je najtanji (4). Debljina prednjeg dijela iznosi oko 2 mm, središnjeg dijela oko 1 mm, a stražnjeg dijela oko 3 mm (16). Mediolateralni promjer zglobne pločice iznosi oko 20 mm (17). U položaju zatvorenih usta u fiziološkom zglobu stražnji dio zglobne pločice smješten je iznad kranijalnog dijela kondila, tanji središnji dio između ventrokranijalnog dijela kondila i zglobne kvržice, a prednji dio leži ispred kondila (18,19,20).

Histološki, zglobna pločica je građena od gustog vezivnog tkiva i varijabilne količine stanica (hondrocita). Ekstracelularni matriks uglavnom čine kolagen tipa I i II čija su vlakna različito usmjerena. Na taj način nastoje se ublažiti mehanička opterećenja koja djeluju uz omogućavanje kretanja bez struganja. Vlakna u prednjem i stražnjem dijelu orijentirana su transverzalno (mediolateralno), a u središnjoj intermedijalnoj zoni imaju sagitalnu orijentaciju (16,21). Elastična vlakna prisutna su u svim zonama zglobne pločice te ih je najviše na prednjem i medijalnom dijelu (22). Sprijeda je zglobna pločica pričvršćena na kapsulu, njezin anteriomedijalni dio povezan je s gornjom glavom lateralnog pterigoidnog mišića, dok se na anteriolateralnom dijelu mogu naći vlakna temporalisa i masetera. Medijalni i lateralni krajevi vezani su preko čahure na donji rub medijalne i lateralne strane kondila. Straga je zglobna pločica povezana s regionalnim vezivnim tkivom i dijeli zglobnu pukotinu na gornji i donji zglobni prostor koji normalno ne komuniciraju (1,23).

Pasivni volumen gornjeg zglobnog prostora iznosi 1.2 ml, dok je donji zglobni prostor nešto manji i njegov pasivni volumen iznosi oko 0.9 ml (24). Krov gornjeg zglobnog prostora omeđen je zglobnom jamicom, a dno s gornjim dijelom zglobne pločice. Donji zglobni prostor omeđen je gore s donjom površinom zglobne pločice te dolje s kondilom. Periferno od zglobne pločice nalazi se područje koje se naziva retrodiskalno tkivo ili bilaminarna zona (1).

Makroskopski bilaminarna zona sastoji se od gornjeg sloja koji se veže na processus glenoidalis i skvamo-timpaničnu suturu dok se donji sloj veže na kondil. Između njih je intermedijalna zona u kojoj se nalazi krvožilni splet (genu vasculosum) za koji se hvataju elastična vlakna. Histološki, gornji sloj je nešto deblji i u njemu dominiraju elastična vlakna, dok se u donjem sloju uglavnom nalaze kolagena vlakna (25,26,27). Bilaminarna zona važna je u održavanju fiziološkog položaja zglobne pločice, a sudjeluje i u prehrani te propicepciji zgloba svojim senzoričkim i simpatičkim završecima (28).

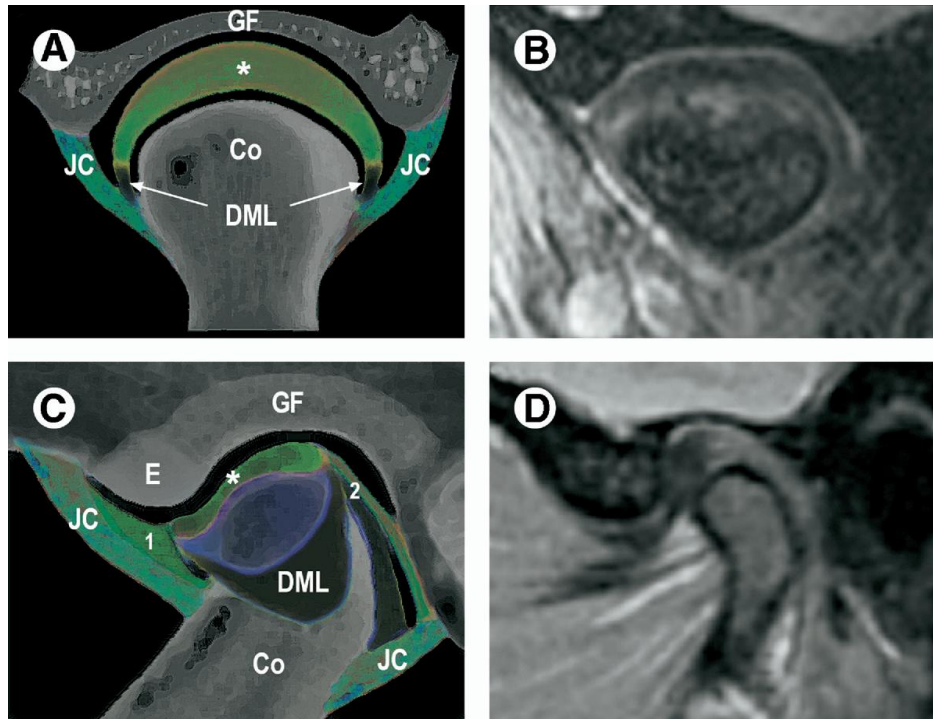


Slika 2. Shematski prikaz (A) i MRI snimka (B) zglobne pločice u sagitalnoj projekciji. AB-prednji dio, IZ-središnji dio, PB-stražnji dio. AP-vezivna vlakna, RT-retrodiskalno područje (bilaminarna zona), 1 i 2- gornji i donji sloj bilaminarne zone, 3-inerviran i vaskulariziran sloj bilaminarne zone. Slika preuzeta iz (29).

1.1.4. Zglobna čahura

Zglobna čahura poput mreže obavija zglob. Sastavljena je od gustog iregularno poredanog kolagenog vezivnog tkiva izvana, dok je unutrašnji dio obložen endotelnim stanicama koje luče sinovijalnu tekućinu (30,31). Prema kranijalno čahura je širokom bazom pričvršćena za sljepoočnu kost dok se prema dolje hvata na vrat donje čeljusti. Sprijeda su zglobna čahura i zglobna pločica čvrsto spojeni i u tom području vežu se vlakna lateralnog pterigoidnog mišića. Medijalno i lateralno zglobna čahura i zglobna pločica vezani su za kondil što je važno kod istovremenih kretanja diska i kondila. Donji dio zglobne čahure koji se veže za kondil nešto je

čvršće povezan sa zglobnom pločicom i sprječava prekomjerne kretnje između kondila i zglobne pločice (9). Unutarnji dio zglobne čahure sudjeluje u metaboličkim procesima odnosno prehrani avaskularne zglobne hrskavice. Osim toga ona ima i važnu ulogu u podmazivanju i smanjivanju trenja unutar zglobnih struktura te smanjenju kompresijskih sila koje djeluju na zglob (32,33).



Slika 3. Shematski prikaz (A,C) i MRI snimke (B,D) čeljusnoga zgloba u koronarnoj (A,B) i sagitalnoj (C,D) projekciji. GF i E-artikulacijska površina temporalne kosti, Co-glavica kondila, JC-zglobna čahura, E-zglobna kvržica, * zglobna pločica, 1 i 2- prednja i stražnja granica zglobne pločice, DML- ligamenti. Slika preuzeta iz (29).

1.1.5. Zglobne sveze

Zglobne sveze ojačavaju čeljusni zglob, održavaju položaj diska u odnosu na kondil i štite zglobne strukture ograničavajući zglobne kretnje (14,28). Funkcijski ligamenti koji podupiru čeljusni zglob su: kolateralni ligamenti, kapsularni ligament i temporomandibularni ligament, a postoje i dva pomoćna ligamenta, sfenomandibularni i stilomandibularni ligamenti (34).

Kolateralni (diskalni) ligamenti spajaju lateralne i medijalne rubove diska na kondil. Sastavljeni su od kolagenog vezivnog tkiva. Kontroliraju kretnje diska na način da ograničavaju kretnje diska tj. sprječavaju udaljavanje diska od kondila. Isto tako ligamenti omogućuju disku anteriornu i posteriornu rotaciju na artikulacijskoj površini kondila, što znači da su odgovorni i za šarnirsku kretnju zgloba (34).

Kapsularni ligament okružuje cijeli zglob. Njegova se vlakna hvataju na temporalnu kost i prema dolje za vrat kondila. Obuhvaćanje zgloba ligamentom ima važnu ulogu jer se na taj način u zglobu zadržava i sinovijalna tekućina. Ligament se odupire svim silama koje nastoje razdvojiti ili dislocirati zglobne površine (34).

Temporomandibularni ligament sastoji se od dva dijela: vanjskog, koji ide od vanjske površine zglobne kvržice i jagodičnog nastavka do vanjskog dijela vrata kondila, i unutarnjeg, koji ide od vanjske površine zglobne kvržice i jagodičnog nastavka do lateralnog pola kondila i posteriornog dijela diska. Vanjski dio odupire se pretjeranom spuštanju kondila u inicijalnoj fazi rotacije, odnosno ograničava opseg otvaranje usta. Kad je ligament čvrsto nategnut, vrat kondila ne može se više rotirati pa za daljnje otvaranje usta kondil mora kliziti dolje i naprijed preko zglobne kvržice. Unutarnji dio ligamenta ograničava retruzijsku kretnju kondila i diska čime štiti retrodiskalno tkivo, odnosno bilaminarnu zonu. Unutarnji dio ligamenta također štiti lateralni pterigoidni mišić od pretjeranog rastezanja ili istežanja istog (34,35,36).

1.1.6. Žvačni mišići

Žvačni mišići svojom aktivnošću svjesno ili refleksno ostvaruju kretnje donje čeljusti bez obzira na odnose u zubnim lukovima. U skupinu žvačnih mišića spadaju m. masseter, m. temporalis, m. perygoideus medialis (internus) i m. pterygoieus lateralis (externus). Pri kretnjama donje čeljusti sudjeluju i mišići jezika, mimični mišići te vratni mišići s hvatištem na podjezičnoj kosti. Svaki mišić svojom kontrakcijom kao i sinergističkim djelovanjem s drugim žvačnim mišićima sudjeluje u stvaranju zajedničkog vektora preko kojeg utječe na kretnje donje čeljusti. Svojom kontrakcijom mišići mogu stvoriti poprilično veliku snagu, pri čemu opterećuju čeljusni zglob u ventrokranijalnom smjeru (28,37).

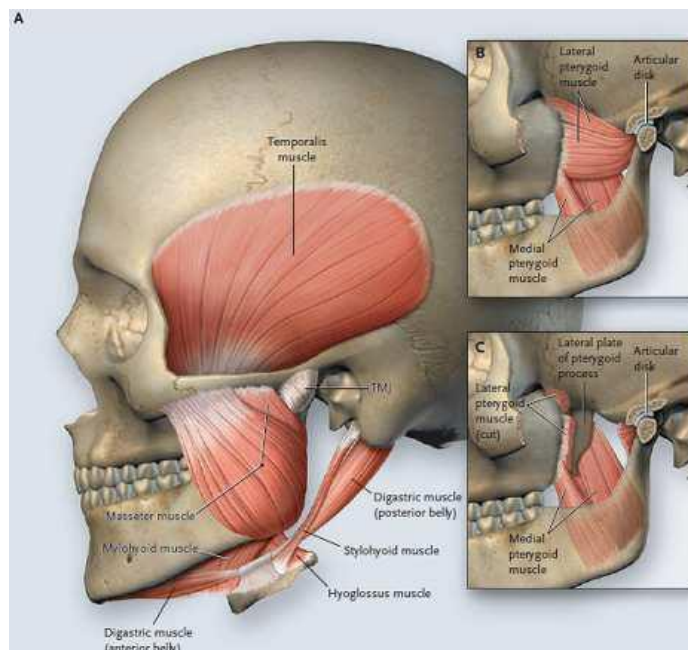
M. masseter dijeli se na površinski i duboki dio. Površinski dio (*pars superficialis*) polazi tankom tetivom s prednjih dviju trećina donjeg ruba sponičnog luka (*arcus zygomaticus*) i s temporalnog nastavka (*processus temporalis*) sponične kosti (*os zygomaticum*). Mišićna vlakna usmjerena su prema dolje i natrag, a hvataju se na maseteričnoj hrapavosti ruba donje čeljusti. Duboki dio (*pars profunda*) polazi s cijele medijalne strane i sa stražnje trećine sponičnog luka. Mišićna vlakna dubokog dijela usmjerena su prema dolje i naprijed, križaju se s nitima površinskog sloja i hvataju na uzlaznom dijelu donje čeljusti. Vlakna površnog i dubokog dijela međusobno divergiraju pod kutom od 50° te se za vrijeme kontrakcije mišića neka vlakna kontrahiraju, a neka relaksiraju. *M. masseter* podiže donju čeljust, osigurava položaj fiziološkog mirovanja, a duboki dio sudjeluje i u protruzijskoj kretnji. Izmjeničnom kontrakcijom površinskog i dubokog sloja za vrijeme žvakanja mandibula se miče prema naprijed i nazad (37,38).

M. temporalis najjači je podizač donje čeljusti i glavni učvršćivač mandibule za vrijeme zatvaranja. Pokriva najveći dio lateralnog dijela lubanje. Nalazi se u sljepoočnoj jamici (*fossa temporalis*), polazi sa *planum temporale*, lepezasto se širi i hvata na *processus coronoideus* i *ramus mandibule*. Podijeljen je na tri dijela. Prednji dio sastoji se od okomito položenih mišićnih vlakana, a njihov smjer ne odstupa više od 10° u odnosu na vektor djelovanja mišića. Vlakna središnjeg dijela položena su koso i prema unatrag, dok su mišićna vlakna stražnjeg dijela položena gotovo horizontalno. Prednji dio mišića podiže donju čeljust, dok srednji i stražnji dijelovi mišića također podižu donju čeljust, ali sudjeluju i u retruzijskoj kretnji. Stalni tonus mišića održava donju čeljust u položaju fiziološkog mirovanja. Djeluje sinergistički s maseterom u podizanju i retrakcijskoj kretnji (37,38,39).

M. pterygoideus lateralis je smješten duboko u infratemporalnoj udubini (*fossa infratemporalis*) i sastoji se od dva funkcijski različita dijela. Gornja glava je manja i polazi s infratemporalnog pterigidnog grebena i s *facies infratemporalis* većeg krila klinaste kosti. Donja glava je veća i polazi s lateralne strane lateralne pločice krilnog nastavka nepčane kosti i s *tubera maksile*. Oba dijela protežu se horizontalno prema van i malo unatrag te se hvataju na pterigidnu udubinu (*fossa pterygoidea*) na prednjoj plohi vrata kondila i dijelom u kapsuli čeljusnog zgloba i prednjem dijelu zglobne pločice (37). Osim dvodijelnog oblika koji nalazimo u najčešćem broju slučajeva (oko 67%), postoji i jednodijelni oblik mišića (oko 27% slučajeva), dok u manjem broju slučajeva mišić može imati i dodatni dio (*caput intermedius*) (40,41). Mišić ima složenu

ulogu za vrijeme žvačnih kretanja upravo zbog direktne povezanosti s disk-kondil kompleksom. Obostranom kontrakcijom mišića zglobna pločica i kondil povlače se naprijed i prema dolje. Na taj način mišić zajedno s *m. geniohyoideus* i *m. digastricus* pomaže pri otvaranju usta. Jednostranom kontrakcijom donja čeljust se pomiče lateralno. Kontrakcija lijevog mišića miče mandibulu desno, dok kontrakcija desnog mišića pomiče mandibulu lijevo. Za vrijeme žvačnih kretanja *m. pterygoideus lateralis* ima stabilizacijsku ulogu, na način da njegova gornja glava povratno vodi zglobnu pločicu u jamicu tijekom klizne kretnje zatvaranja usta (28,37).

M. pterygoideus medialis polazi s tubera maksile, s piramidnog nastavka nepčane kosti i iz udubine krilnog nastavka klinaste kosti. Mišićna vlakna usmjerena su dolje, natrag i lateralno, a hvataju se na tuberositas pterygoidea na medijalnoj strani kuta mandibule i na ramus sve do foramen mandibule. Glavna funkcija mu je podizanje mandibule i kretnja u stranu. *M. pterygoideus medialis* sudjeluje u zatvaranju usta zajedno s maseterom. Sudjeluje i u protruzijskim kretanjima, a jednostranom aktivnošću omogućuje mediotruziju (37).

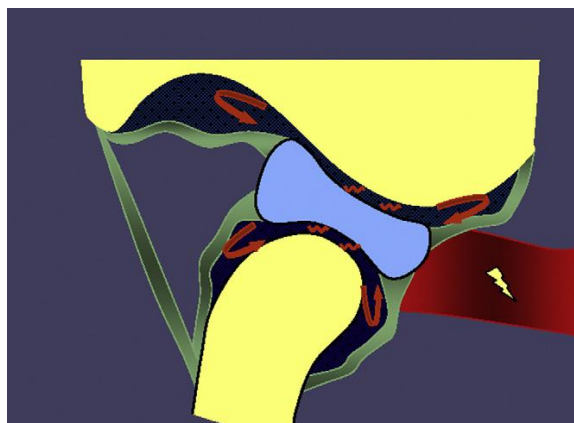


Slika 4. Žvačni mišići. Slika preuzeta iz (42).

1.2. Biomehanika čeljusnoga zgloba

S anatomske i biomehaničke točke gledišta čeljusni zglob je sofisticirani bikondilarni artikulacijski kompleks u kojem se pod neuromuskularnom kontrolom odvijaju složene radnje. Radnje koje se dešavaju unutar samog zgloba s frekvencijom višom i od 2000 kretnji dnevno, nastaju uzajamnim djelovanjem temporomandibularne neuromuskularne funkcije i temporomandibularne morfologije (43,44,45). Za vrijeme prirodnog opterećenja zgloba dolazi do statičkog i dinamičkog opterećenja zgloba, odnosno javljaju se tlačne, vlačne i sile smicanja pa je razumijevanje same biomehanike važno za proučavanje funkcije, ali i disfunkcijskih stanja čeljusnoga zgloba (46,47,48). Između kondila i zglobne jamice smještena je zglobna pločica koja djeluje kao jastuk, odnosno apsorbira stres te omogućuje kondilu kretanje tijekom otvaranja i zatvaranja usta. Postojanje zglobne pločice unutar zglobne čahure onemogućuje direktan kontakt kostiju i moguće pojačano trošenje glavice kondila i zglobne jamice (48,49).

Zglobna pločica dijeli zglobni prostor na dva odjeljka, gornji i donji. Oba odjeljka ispunjena su sinovijalnom tekućinom koja omogućuje lubrikaciju i prehranu zglobnih struktura (48). Sinovijalna tekućina djeluje lubrikantno na zglobne površine pomoću dva mehanizma. Prvi mehanizam je granična lubrikacija koja sprječava trenje u zglobu koji se pomiče, pri čemu se sinovijalna tekućina premješta iz jednog kaviteta u drugi, prelijevajući se po artikulacijskim površinama (34). Drugi mehanizam je lubrikacija oplahivanjem koja podrazumijeva sposobnost artikulacijskih površina da apsorbiraju male količine sinovijalne tekućine, čime se poništava trenje među artikulacijskim tkivima i onemogućava njihovo sljepljivanje (31,34).



Slika 5. Lubrikacija čeljusnoga zgloba. Za vrijeme mandibularnih kretnji artikulacijski prostor se otvara i disk pliva u sinovijalnoj tekućini koja slobodno cirkulira. Slika preuzeta iz 50.

Filogenetski determiniran oblik i kretnje zglobne pločice omogućuju stalni kontakt artikulacijskih površina što je važno za stabilnost samog zgloba. Stabilnost zgloba se održava i stalnom aktivnošću mišića koji djeluju na zglob, primarno zatvarača koji su čak i u položaju mirovanja u stanju umjerene kontrakcije, a koji reguliraju odnosno pojačavaju interartikularni tlak i smanjuju širinu zglobnog prostora (28,34).

Gornji zglobni prostor smješten je između kompleksa diska i kondila te zglobne plohe na stražnjoj strani zglobne jamice. Kako zglobna pločica nije čvrsto vezana uz zglobnu jamicu u ovom prostoru moguća je slobodna klizna kretanja (translacija). Donji zglobni prostor je sustav kojeg čine tkiva koja okružuju donji sinovijalni prostor odnosno zglobna pločica i kondil. Budući je ona čvrsto vezana za kondil preko lateralnog i medijalnog diskalnog ligamenta jedina fiziološka kretanja koja je moguća između tih površina je rotacija diska po površini kondila (34). U gornjem prostoru stražnja kranijalna vlakna u bilaminarnoj zoni su relaksirana, a ona koja se hvataju na prednju stranu i eminenciju artikularis su zategnuta. U donjem zglobnom prostoru odnosi su obrnuti, vlakna u bilaminarnoj zoni koja se hvataju za stražnju stranu kondila su zategnuta, a vlakna s prednje strane prema kondilu su relaksirana (50).

Temporomandibularne kretnje su veoma složene kretnje budući u zglobu imamo tri stupnja slobode kretanja a svaki je stupanj slobode kretanja povezan s odvojenom osi rotacije. Rotacija i anteriorna translacija su dvije primarne kretnje. U važne kretnje unutar zgloba spadaju i posteriorna translacija i mediolateralna translacija (51).

Na početku otvaranja usta dolazi do rotacije kondila u donjem zglobnom prostoru koji se sa zglobnom pločicom giba prema naprijed ili nakratko u vertikalnom smjeru. Nakon otprilike 20 mm od početka otvaranja dolazi do translacijske kretnje za vrijeme koje kondil i disk zajedno klize naprijed duž stražnje kosine zglobne kvržice. Prosječno se donja čeljust rotira za oko 2 stupnja za svaki milimetar translacije (4,52). Otvaranje se postiže kontrakcijom suprahoidnih mišića koji omogućuju rotacijsku kretnju dok donja glava m. pterygoideus lateralis omogućuje translacijsku kretnju. Za vrijeme otvaranja podizači mandibule (masseter, temporalis i medijalni pterygoideus) su relaksirani pa je omogućen utjecaj gravitacijske sile na sam proces.

Za vrijeme translacijske kretnje kondil i disk klize zajedno anteriorno, ali kondilna staza je uvijek duža pa je i njegov pomak anteriorno veći od pomaka diska. (28,34). Tijekom otvaranja usta kad na kondil djeluju sile koje ga vuku naprijed i dolje elastična vlakna u stratum superior

bilaminarne zone se zatežu čime se zglobna pločica zadržava posteriorno na kondilu (28,34,50). Vlakna ovog sloja smatraju se jedinom strukturom koja mogu retrahirati zglobnu pločicu posteriorno na kondilu. Tijekom translacije kombinacija morfologije zglobne pločice i interartikularnog tlaka održavaju kondil na intermedijatnoj zoni, pa je zglobna pločica prisiljena translirati se naprijed zajedno s kondilom (34).

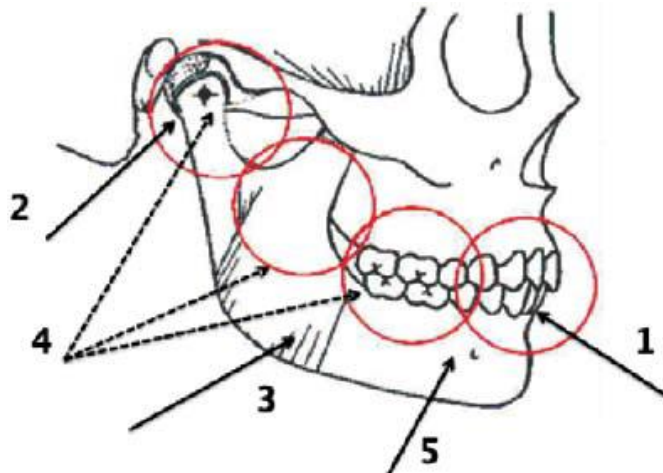
Maksimalno otvaranje, odnosno maksimalan iznos rotacijske i translacijske kretnje javlja se kad postoji 40-60 mm razlike između gornjih i donjih inciziva. U završnoj fazi otvaranja zglobna pločica i kondil nalaze se u zenitu zglobne kvržice, a daljnje otvaranje ograničavaju temporomandibularni ligament i zglobna čahura (28,34).

Zatvaranje usta počinje fazom u kojoj dominira posteriorna translacija za vrijeme koje kondil i disk klize prema nazad po stražnjoj kosini zglobne kvržice. Nakon toga u ishodišni položaj potpuno zatvorenih usta disk i kondil dolaze kombinacijom translacijske i rotacijske kretnje. Kretanja zatvaranja ostvaruje se djelovanjem mišića zatvarača (m. masseter, m. pterygoideus medialis, m. pterygoideus lateralis caput superior). U završnoj fazi zatvaranja napinje se donji sloj stratum inferior bilaminarne zone, koji održava pločicu na kondilu i sprječava njezin pomak prema naprijed zbog prekomjernog dorzalnog pomaka kondila (34,50). U ovoj fazi zatvaranja usta zbog poremećaja odnosa i funkcije prije navedenih struktura može se stvoriti podloga za diskopatije (anteriorni pomak) uz stanjivanje stražnjeg dijela zglobne pločice (53,54).

1.3. Funkcijski poremećaji žvačnog sustava

Žvačni (stomatognatni) sustav funkcijska je cjelina sastavljena od zubi i njihovih potpornih struktura, gornje i donje čeljusti, temporomandibularnih zglobova, zatim mišića koji su uključeni direktno i indirektno u žvačni ciklus (uključujući mišiće usana i jezika), te krvožilnog i živčanog sustava koji opskrbljuju ova tkiva (55). Sustav primarno sudjeluje u funkciji žvakanja, gutanja i disanja, a neki dijelovi su uključeni u prepoznavanje okusa i utvrđivanje konzistencije hrane. Žvačni sustav također sudjeluje u složenoj funkciji govora, te izražavanju emocija (56). Žvačni mišići svojim kontrakcijskim djelovanjem omogućuju kretnje unutar žvačnog sustava, a smjerom i iznosom kretnji upravlja neurološki sustav. Složene i specifične funkcijske kretnje u

žvačnom sustavu ostvaruju se kretnjama donje čeljusti (rotacija i translacija), a međusobni odnos gornje i donje čeljusti, tj. odnos gornjeg i donjeg zubnog niza ostvaruje se položajem i kretnjama čeljusnoga zgloba te međusobnim dinamičkim i statičkim dodirnim odnosima zubi - okluzijom (34,57,58).



Slika 6. Žvačni sustav je složen i sofisticiran organ s aktivnim i pasivnim komponentama. 1. zubi i njihova potporna tkiva, 2. temporomandibularni zglob, 3. mišići (žvačni i perioralni), 4. krvne žile i živci, 5. koštane strukture. Slika preuzeta iz (56).

Kretnje donje čeljusti regulirane i kontrolirane složenim neuromuskularnim mehanizmima koordinirane su tako da se postigne maksimalna funkcija s minimalnom vjerojatnošću za štetu bilo koje strukture koja je integrirana u sustav (59). U okviru svoje fiziološke aktivnosti žvačni sustav je svakodnevno pod opterećenjem te svojim adaptivnim mehanizmima nastoji sačuvati integritet. Strukturni i funkcijski poremećaj bilo kojeg dijela sustava može se reflektirati funkcijskim i strukturnim poremećajem jedne ili više komponenti unutar istog sustava. Međutim postoji dosta pokazatelja prema kojima žvačni sustav ima sposobnost širokog spektra adaptacijskih mehanizama (55,60).

Adaptacijski mehanizmi mogu biti funkcijski i/ili strukturni i mogu odgovoriti prolazno ili trajno na čimbenike koji nepovoljno utječu na tkiva žvačnog sustava, a njihov kapacitet očituje se procesom progresivne adaptacije (modelacije) uslijed koje se odvija i pregradnja tkiva s porastom tkivne mase (28,34,61). Žvačni sustav, kao i svaki drugi biološki sustav ne može se promatrati kao čvrst i nepromjenjiv, tako da pod određenim štetnim utjecajima dolazi do gubitka

kompenzacijskih mehanizama i ispada funkcije (61). Pod takvim okolnostima, kad neuromuskularni sustav ne djeluje unutar svojih fizioloških kapaciteta dolazi do dekompenzacije odnosno poremećaja. Oni mogu zahvatiti žvačne mišiće koji postaju osjetljivi i bolni. Isto tako može doći do ispada funkcije u čeljusnom zglobu uz pojavu bolnih senzacija i škljocanja, a uslijed okluzijske traume može doći i do patološke pokretljivosti zubi (62).

1.3.1. Temporomandibularni poremećaji (TMP)

Temporomandibularni poremećaji (TMP) skupni je naziv za niz patoloških stanja koja mogu imati slične znakove i simptome, a dovode do poremećaja normalne funkcije stomatognatnog sustava. Temporomandibularni poremećaji definiraju se i kao skupina orofacijalnih poremećaja s boli u preaurikalnom području, čeljusnim zglobovima i/ili žvačnim mišićima, asimetričnim i ograničenim kretanjama donje čeljusti, a simptomatologija TMP-a nerijetko podrazumijeva i glavobolju, te bolove u vratu, licu i uhu (34,63,64). Problemi povezani s temporomandibularnim područjem odnose se na složenost i heterogeno stanje poremećaja. Iako se smatra da su etiologija i patofiziologija TMP-a vezani za više čimbenika i dalje ostaju proturječnosti o relativnom značenju individualnih faktora uključenih u njenu ekspresiju (65,66).

Prvi su temporomandibularnu disfunkciju opisali, neovisno jedan o drugome, Goodfriend i Steinhard 1932. godine. Najveći znanstveni utjecaj imali su radovi Jamesa Braya Costena, koji je 1934. godine opisivao kliničke slučajeve s heterogenim otološkim simptomima i povezo ih s morfološkim svojstvima okluzije (67,68). Laszlo L. Schwartz osnovao je prvi centar za znanstveno istraživanje temporomandibularne disfunkcije pri Kolumbijskom sveučilištu, odnosno temporomandibular joint pain dysfunction syndrome, kako ga je nazvao 1956. godine (69).

Tijekom godina funkcijski poremećaji u žvačnom sustavu opisivani su različitim terminima što je dovodilo do nesporazuma i konfuzija. U početku je najčešće korišten termin bio Costenov sindrom (70), a kasnije poremećaj temporomandibularnog zgloba. Shore je 1959. predložio termin sindrom disfunkcije temporomandibularnog zgloba (71), a Ramfjord i Ash su 1971. uveli termin funkcijski poremećaji temporomandibularnog zgloba (72). Neki termini imali su u sebi naznake uzročnika, okluzomandibularni poremećaji (73), mioartropatija temporomandibularnog zgloba (74), temporomandibularni bolno disfunkcijski sindrom (75),

miofacijalni bolno disfunkcijski sindrom (76). Budući znakovi i simptomi nisu uvijek usko vezani uz temporomandibularni zglob neki autori su uveli termin kranioandibularni poremećaji (77). Postupnom standardizacijom danas je općeprihvaćen naziv temporomandibularni poremećaji kojeg je uveo Bell 1982. godine (78).

Specifičnost kod određivanja pojma temporomandibularni poremećaj je u tome što se temelji na simptomima, a ne na etiologiji i/ili patogenezi, budući da pojedini jednaki ili slični simptomi u žvačnom sustavu mogu biti povezani s temporomandibularnim poremećajem, ali i s nekim drugim stanjima u stomatognatnom sustavu (79). American Dental Association (ADA) je 1983. godine prihvatila ovaj termin i od onda se temporomandibularni poremećaji ubrajaju u podskupinu muskuloskeletalnih poremećaja (80).

1.3.2. Epidemiologija temporomandibularnih poremećaja

Epidemiološka ispitivanja najčešće su deksriptivna i utvrđuju prevalenciju simptoma u određenoj populaciji. Nešto rjeđa su ona ispitivanja koja govore o samoj incidenciji temporomandibularnog poremećaja odnosno o epidemiologiji određenih dijagnoza (81).

Istraživanja se najčešće zasnivaju na kliničkom pregledu, koji čine anamnestički podaci (simptomi) i klinički nalaz (klinički znakovi). U kliničkom pregledu znak (objektivni simptom) podrazumijeva bilo koji klinički nalaz vezan uz temporomandibularni poremećaj, a subjektivni simptom je svaki znak poremećaja koji pacijent navodi i osjeća (82,83). Prevalencija znakova i simptoma temporomandibularnih poremećaja u općoj populaciji je poprilično visoka, a epidemiološka ispitivanja pokazuju da 60-70% osoba u općoj populaciji ima najmanje jedan znak temporomandibularnog poremećaja te da je učestalost 4 puta veća u žena nego u muškaraca (84).

Prevalencija TMP-a koji su povezani s bolnim stanjima prema nekim ispitivanjima je od 5-10%, dok je potreba za liječenjem klinički značajnih TMP-a koji zahtijevaju liječenje 3-5%. Učestalost intrakapsularnih poremećaja iznosi 19%, mišićnih 23% dok se intrakapsularni i mišićni poremećaji zajedno u kombinaciji javljaju u 22% slučajeva (85,86,87). Temporomandibularni poremećaji se rijetko javljaju u djece, a prevalencija raste u mlađih osoba i osoba srednje dobi (84,88). Najveća prevalencija TMP-a je u žena srednje, odnosno reproduktivne dobi, a u menopauzi se smanjuje. U starijih osoba povećava se broj artrotičnih

promjena u čeljusnom zglobu. S porastom dobi smanjuje se prevalencija simptoma a raste prevalencija kliničkih znakova (89,90,91).

Neki autori predlažu da se epidemiološka ispitivanja usmjere pogotovo za odrasle osobe na biološke i psihosocijalne čimbenike koji su zajednički za oba spola. Nadalje čini se da se muškarci dugoročno bolje oporavljaju od TMP-a u odnosu na žene, barem među mlađom populacijom. Mehanizmi koji su u pozadini odgovorni za razlike među spolovima u prevalenciji kraniofacijalnih bolnih stanja, uključujući i temporomandibularne poremećaje još uvijek nisu u potpunosti razjašnjeni i vjerojatno su pod utjecajem i fizioloških i psiholoških čimbenika (89).

1.3.3. Etiologija temporomandibularnih poremećaja

S iznimkom traumatske etiologije točan uzrok TMP-a je nepoznat, odnosno još uvijek je predmet rasprava. Faktori za koje se smatra da su povezani s nastankom temporomandibularnog poremećaja su trauma, anatomske, patofiziološke i psihosocijalne faktori (64,92). U nekim pacijenata s kroničnim bolnim temporomandibularnim poremećajem postoje fizički, psihološki, bihevioralni, i psihosocijalni simptomi koji su slični kao u pacijenata s kroničnim bolnim sindromima u drugim dijelovima tijela (93,94). Budući da ni jedna teorija u potpunosti ne objašnjava točan uzrok TMP-a, njihova etiologija se objašnjava multifaktorskom koncepcijom. Ovaj koncept podrazumijeva da postoji veći broj čimbenika, koji mogu imati različit relativni značaj u individualnom slučaju, a kombinacijom više etioloških čimbenika povećava se i mogućnost razvoja poremećaja (95). American Academy of Orofacial pain etiološke čimbenike koji su odgovorni za nastanak TMP-a dijeli na: traumatske, anatomske, patofiziološke i psihosocijalne (96).

Etiološki čimbenici mogu se podijeliti na: predisponirajuće koji povećavaju rizik nastanka TMP-a, zatim inicirajuće, koji su uključeni u nastanak TMP-a i perpetualne koji pojačavaju napredak TMP-a (64). Predisponirajući čimbenici najčešće se: sustavni, psihološki i strukturni (okluzijski poremećaj, neprikladna protetska terapija). Inicirajući čimbenici su: trauma (mikrotrauma i makrotrauma), nefiziološko preopterećenje zglobova i parafunkcije. U perpetualne čimbenike najčešće ubrajamo psihosocijalne čimbenike (socijalne, čimbenike ponašanja i emocionalne poteškoće) (64,79).

1.3.3.1. Rizični faktori u nastanku TMP-a

Rizični faktori za nastanak miofacijalne boli istraživani su u više studija (97,98,99). Iz tih zapažanja moguće je zaključiti da su mlađe osobe, osobe ženskog spola, te osobe kod kojih su prethodno zabilježena neka bolna stanja i psihosocijalni stres podložne nastanku TMP-a. Ispitivanja su pokazala kako je široko rasprostranjen osjećaj boli rizični faktor za početak disfunkcije temporomandibularne boli više u žena, nego u muškaraca, a postoje i pokazatelji o smanjenoj središnjoj nociceptivnoj percepciji u žena sa miofacijalnim TMP-a (100). Prediktori prvog nastupa facijalne boli u ranoj adolescentskoj dobi isti su za neka druga bolna stanja u odraslih osoba (ženski spol, somatizacija, broj prigovora zbog boli, osjećaj nezadovoljstva). To znači da su neke osobe kod kojih se razvila bol u temporomandibularnom području osjetljivije i podložnije nastanku boli koja nije povezana s oro-facijalnom regijom (101).

1.3.3.2. Okluzija

Dosadašnja ispitivanja govore da okluzija ne igra glavnu ulogu u etiopatogenezi TMP-a. Unatoč tome što povezanost okluzije i nastanka TMP-a nije u potpunosti dokazana i razjašnjena ona se ipak smatra jednim od mogućih čimbenika u nastanku poremećaja. Okluzijski odnosi u izravnoj su vezi s osiguravanjem položaja i vođenja kretanja u čeljusnom zglobu kao i s aktivnošću žvačnih mišića. Okluzija osigurava ortopedsku stabilnost čeljusnih zglobova, međutim postoji zajedničko mišljenje da profilaktički okluzalni tretman usmjeren prema mogućnosti nastanka TMP-a nije potreban (93,102,103).

Pretpostavlja se da okluzija najčešće može sudjelovati u nastanku poremećaja preko dva mehanizma. Prvi mehanizam povezan je s akutnim promjenama okluzalnih faktora koji mogu isprovocirati mišićnu kontrakciju i izazvati mišićnu bol. Ako se to desi najčešće se razvijaju novi engrami mišićne aktivnosti odnosno razvijaju se kapacitativni mehanizmi bez popratnih smetnji (56). Drugi mehanizam koji povezuje okluziju s nastankom TMP-a odnosi se na prisutnost nestabilnog odnosa između gornje i donje čeljusti. Okluzalna nestabilnost može biti značajna i uz stvaranje određenih sila može dovesti do preopterećenja adaptacijskih mehanizama žvačnih struktura što se sve prenosi na čeljusne zglobove (56).

1.3.3.3. Trauma

Akutna trauma nastala zbog vanjskih izvora predstavlja rizični faktor za nastanak TMP-a (jak udarac u donju čeljust, trzajna ozljeda vrata, donje čeljusti, hiperekstenzija donje čeljusti). Oštećenja u početku mogu biti asimptomatska, a simptomi se mogu razviti kasnije bilo zbog prekomjernog opterećenja struktura čeljusnoga zgloba ili popuštanjem adaptivnih mehanizama (104,105,106). Pacijenti koji su doživjeli neku od traumatskih ozljeda pokazuju izraženije disfunkcijske simptome, a prema nekim ispitivanjima kod svake treće osobe koja je bila izložena trzajnoj ozljedi postoji rizik za razvoj simptoma koji zahtijevaju kliničku obradu (107).

Iatrogena oštećenja poput otežanog vađenja zuba ili predugo otvorenih usta tijekom stomatološkog zahvata također predstavljaju rizik za nastanak simptoma TMP-a (104). Isto tako u ograničenom broju objavljenih izvješća o slučajevima pokazalo se da se i endotrahealna intubacija može povezati s pojavom simptoma TMP-a. Povezanost endotrahealne intubacije i razvoja simptoma u kratkom roku prilikom ovog zahvata vjerojatniji je u pacijenata kod kojih su i prije bila opisana takva stanja (108). Mikro trauma podrazumijeva uzrokovanje manjih ozljeda žvačnih mišića i čeljusnih zglobova (oralne parafunkcije, neprirodno i krivo oralno držanje), a obično nastaje tijekom dužeg vremenskog razdoblja (79).

1.3.3.4. Bruksizam

Bruksizam se smatra oblikom parafunkcije stomatognatnog sustava, a American Academy of Orofacial Pain definira ga kao dnevnu ili noćnu aktivnost koja uzrokuje stiskanje, škripanje, škrigutanje i mljevenje zubima (109). Bruksizam predstavlja još uvijek kontroverzni fenomen, ali postoji konsenzus o njegovoj etiologiji za koju se smatra da je multifaktorijalnog karaktera (110). Osim perifernih (morfološki) postoje i centralni (patofiziološki i psihosocijalni) čimbenici koji dovode do njegovog nastanka. Prije su se morfološki čimbenici poput okluzalnih interferenci i anatomija koštanih struktura orofacijalne regije uzimali kao glavni faktori za nastanak bruksizma. Prema današnjim shvaćanjima ovi faktori imaju tek manju ulogu, dok se kao najvažniji čimbenici za nastanak bruksizma uzimaju patofiziološki faktori (111,112). Pretpostavlja se da je bruksizam moduliran različitim neurotransmiterima središnjeg živčanog sustava te da se konkretno poremećaji u središnjem dopaminergičnom sustavu povezuju s

njegovim nastankom. Nadalje, faktori kao što su pušenje, alkohol, droge, bolesti i traume također mogu biti uključeni u nastanak bruksizma.

Patofiziološka osnova bruksizma uglavnom se vezuje za REM fazu spavanja, mada je dnevni bruksizam teži patološki i klinički oblik manifestiranja parafunkcijske aktivnosti (113,114). Ispitivanja o povezanosti bruksizma i TMP-a potvrđuju teoriju da ponavljajuće nepovoljno trošenje žvačne muskulature može dovesti do funkcijskih smetnji. Drži se kako postoji jača povezanost bruksizma s miofacijalnom boli nego sa samom patologijom zgloba odnosno pomakom diska (115).

1.3.3.5. Psihosocijalni čimbenici i stres

Najvažniji psihološki čimbenici povezani s TMP-a su anksioznost, depresija i somatizacija. Uloga stresa i osobnosti u etiologiji nastanka temporomandibularnih poremećaja bila je predmetom brojnih studija. Psihološke studije pokazale su da pacijenti s funkcijskim poremećajem u temporomandibularnom području imaju iste psihološke profile i psihološke poremećaje kao i pacijenti kod ostalih kroničnih koštano mišićnih bolnih poremećaja kao što su tenzijske glavobolje ili artritične boli (116,117) Postoje značajni dokazi da su psihološki i psihosocijalni čimbenici važni u razumijevanju temporomandibularnog poremećaja kao i drugih kroničnih bolnih poremećaja, međutim nema dovoljno dokaza da su oni ujedno i jasan etiološki pokazatelj za nastanak poremećaja (118).

Premda su studije pokazale da postoji povezanost TMP-a i psiholoških problema u mladim osoba, čini se da nema dovoljno pokazatelja da su psihološki problemi iz djetinjstva prediktori nastanka poremećaja u starijoj dobi (94). Psihosocijalni čimbenici uglavnom se vezuju uz bolna stanja, s tim da oni utječu na simptome TMP-a više indirektno nego direktno. Naime, u mnogim studijama postoji jasna povezanost psiholoških čimbenika i parafunkcijskih navika. Pokazalo se da pojačana razina anksioznosti i/ili depresije mogu pojačati navike stiskanja zubima (119), te da se psihosocijalni čimbenici ipak više vezuju uz miofacijalnu bol nego uz diskopatije (120).

1.4. Klinička dijagnostika i klasifikacija temporomandibularnih poremećaja

Klinička dijagnostika TMP-a je složena. Ona se temelji na simptomima koji se opisuju kao glavni klinički znakovi. Glavni znakovi i simptomi TMP-a su: bol u čeljusnom zglobu, bol u mišićima, ograničena pokretljivost donje čeljusti, devijacija čeljusti te zvukovi u zglobu. Ostali simptomi koji se mogu vezati uz temporomandibularne poremećaje su: bol u licu, glavobolja (tenzijski tip), bol u vratu i ramenima, bol i šumovi u ušima (34,64). Sve do sredine 80-ih godina prošlog stoljeća problematika TMP-a, odnosno prevalencija znakova i simptoma usko se vezala uz čeljusne zglobove.

Danas TMP-i podrazumijevaju i poremećaje čeljusnoga zgloba, ali i žvačne muskulature koji se mogu javiti neovisno jedan o drugom, ali isto tako mogu se i simultano ispreplitati što znači da pacijenti kod kojih je primarno dijagnosticiran poremećaj u čeljusnom zglobu često znaju biti zahvaćeni i mišićnim poremećajem (81). Isto tako u osoba koje su primarno bile zahvaćene mišićnim poremećajem može se razviti i poremećaj koji se vezuje uz čeljusni zglob (121). Za utvrđivanje točne dijagnoze TMP-a potrebna je prisutnost barem jednog kliničkog glavnog znaka.

Dijagnostika TMP-a podrazumijeva da svaki znak i simptom budu identificirani pomoću anamneze i kliničkog pregleda. Anamneza je početni korak u kojem se skupljaju informacije o znakovima i simptomima, o postojanju smetnje i boli, njenom trajanju i širenju, o stanju okolnih struktura, eventualnom postojanju nekih sistemskih bolesti, a kasnije i liječenju. Analiza kliničkih znakova te prosudba u kojoj su mjeriti znakovi izraženi i vjerodostojni neobično je važna za postavljanje točne dijagnoze TMP-a (34). Preduvjeti za sigurne kliničke dijagnoze koje bi se mogle usporediti u raznim studijama uključuju pouzdana klinička mjerenja, uporabu standardiziranih metoda te ispitivanja i kriterije za identificiranje pacijenata s TMP-a.

U pokušaju da se uvede standardizirana dijagnostička shema za diferencijaciju kliničkih podskupina TMP-a razvijeni su i dijagnostički kriteriji za istraživanje TMP-a (DKI/TMP), model koji se koristi za procjenu pacijenata s TMP prema fizičkim i psihološkim osobitostima (122). Sustavnu primjenu u kliničkoj dijagnostici TMP-a ima i manualna funkcijska analiza tijekom koje se izvode testovi izometrijskog naprezanja mišića, dinamičkih i pasivnih kretnji te drugi ortopedski testovi. Klinička funkcijska analiza može se proširiti i postupcima instrumentalne

funkcijske analize koja podrazumijeva prijenos i analizu sadrenih modela u instrumentu (artikulatoru). Indirektna okluzijska analiza važna je u diferencijalnoj dijagnostici najistaknutijih poremećaja žvačnog sustava okluzijske traume, parafunkcija i TMP-a (123). S obzirom na najizraženije znakove i simptome temporomandibularni poremećaji se mogu temeljem etiopatogeneze i patofiziologije podijeliti u pojedine podskupine:

- tendomiopatija (miofascial pain)
- diskopatija (internal derangement)
- artroza

Navedene podskupine karakterizira morfo-funkcijsko podrijetlo znakova i simptoma, njihova lokalizacija i patofiziološki proces nastanka (79,122).

1.4.1. Mišićni poremećaji (tendomiopatije)

Poremećaj žvačne muskulature predstavlja niz različitih stanja koja zahvaćaju žvačne mišiće, a karakteriziraju ga bol i ograničene kretnje mandibule. Bol u žvačnim mišićima, koja se javlja kao fascijalna bol ili glavobolja, je najizraženija kronična bol u orofacijalnoj regiji. Oko 5% osoba u populaciji pati od takve vrste boli. Bol se može javiti spontano, a često prelazi u kroničnu koja može biti pod utjecajem psiholoških čimbenika kao što su depresija ili neka druga multipla bolna stanja. Bol kod mišićnih poremećaja je najčešće umjerenog intenziteta, difuzna, neugodna, iscrpljujuća, a može se javiti spontano uslijed mandibularnih kretnji ili može biti isprovocirana palpacijom. Osim boli u mišićima pacijenti se žale na slabost, grčeve i ograničene kretnje donje čeljusti (manje od 40mm) (124). Kod pacijenata je teško utvrditi porijeklo boli koja se često prenosi u susjedna područja. Isto tako bol iz susjednih područja može se reflektirati u žvačne mišiće (diskopatije, osteoartritis, reumatoidni artritis, zubobolja). Pacijenti se žale na heterotopičnu bol umjesto stvarnog izvora boli (triger točka) (34,124,125). Triger točke mogu biti prisutne u njihovoj aktivnoj ili latentnoj fazi. Ako su u aktivnoj mogu uzrokovati centralne ekscitacijske efekte te pacijent može patiti od tenzijskog tipa glavobolje. Budući je prijenos boli povezan s pravim izvorom boli, palpacija aktivne triger točke (lokalna provokacija) može pojačati bol na udaljenom mjestu (126,127).

Tradicionalno su postojala mišljenja da strukturne abnormalnosti (dentalna malokluzija, malpozicija kondila) dovode do mišićne disfunkcije praćene s boli. Mislilo se da su mišići pod

pojačanim pritiskom u prisutstvu skeletnih ili dentalnih čimbenika pa je u skladu s tim napravljen i model: strukturna abnormalnost -bol- mandibularna disfunkcija kod kojeg bol i mišićna hiperaktivnost potenciraju jedna drugu. Ta teorija je odbačena pa je razvijen drugi model: bol-adaptacija prema kojoj je motoričko ponašanje izmijenjeno ili limitirano kao odgovor na bol i tako služi protektivnoj zaštiti (128,129). Bol se vezuje i uz smanjenu aktivnost agonističkih mišića što za posljedicu ima redukciju mišićnih sila te veličinu i brzinu kretnji donje čeljusti. Bolni žvačni mišići ne pokazuju pojačanu aktivnost već je njihova maksimalna snaga smanjena (130). Poremećaj žvačne muskulature je češće povezan s parafunkcijskim navikama (stiskanje, škripanje zubima), a rjeđe sa mehaničkim uzrocima kao što su okluzalne zapreke i previsoki ispuni (129).

1.4.2. Diskopatije (internal derangement)

Diskopatije podrazumijevaju promjenu građe ili položaja zglobne pločice prema kondilu i najčešći su oblik artrogenih temporomandibularnih poremećaja (34,79). Jednom kad dođe do takvih promjena narušava se normalna biomehanika zgloba što rezultira specifičnim znakovima i simptomima koji se vezuju uz poremećaj (34). Potpuni anteriorni pomak zglobne pločice najčešći je oblik diskopatije (malpozicije zglobne pločice). Kod pomaka dolazi do narušavanja fiziološkog odnosa zglobne pločice i kondila u položaju habitualne okluzije i/ili kretnji kondila tijekom otvaranja i zatvaranja usta (4,34).

Oblici anteriornog pomaka zglobne pločice promatraju se na parasagitalnim (anterioposteriornim) presjecima čeljusnoga zgloba, a s obzirom na dva dominantna krajnja položaja pri zatvorenim i maksimalno otvorenim ustima razlikujemo *potpuni anteriorni pomak s redukcijom* i *potpuni anteriorni pomak bez redukcije*. U literaturi je opisan i posteriorni pomak zglobne pločice međutim on je rijedak i neujednačene kliničke slike (131).

1.4.2.1. Potpuni anteriorni pomak s redukcijom

Ovaj poremećaj na razini disk kondil kompleksa nastaje uslijed prekida normalne rotacijske kretnje zglobne pločice (diska) na kondilu. Do gubitka normalnih kretnji diska dolazi zbog elongacije diskalnog kolateralnog ligamenta i donje retrodiskalne lamine. Ukoliko dođe do

takve elongacije disk se pod djelovanjem gornjeg lateralnog pterigoidnog mišića povlači sve više prema naprijed dok je kondil smješten više prema nazad na stražnjem dijelu diska odnosno u retrodiskalnom području koje se onda nalazi pod pojačanim opterećenjem. Ovo tkivo posjeduje određen kapacitet adaptacije pa se u određenom broju slučajeva može razviti i tzv. pseudodisk. Međutim kad adaptivni kapacitet nije u mogućnosti kompenzirati nastale promjene dolazi do anteriornog pomaka s redukcijom kojeg karakterizira nefiziološka translacijska kretnja tijekom otvaranja usta, ali i mogućnost namještanja (redukcije) diska na glavicu kondila (28,34,132).

Kod zatvaranja usta zglobna pločica ne slijedi putanju kondila, već ostaje smještena anteriorno dok se kondil vraća u ishodišni položaj. Škljocanje koje se javlja nastaje kao posljedica namještanja tj. redukcije diska tijekom otvaranja usta i njegovog vraćanja u pomaknuti položaj tijekom zatvaranja usta. Na svim parasagitalnim snimkama osim u položaju otvorenih usta prisutan je anteriorni pomak zglobne pločice (28).

1.4.2.2. Potpuni anteriorni pomak bez redukcije

Ovaj poremećaj karakterizira stanje kod kojeg je onemogućena redukcija (namještanje) diska u fiziološki položaj na glavicu kondila. Translacija kondila ograničena je prednjim položajem diska, tako da je moguća samo rotacijska kretnja. Tijekom otvaranja usta zglobna pločica ostaje u anteriornom položaju. Takav položaj skraćuje duljinu kondilne staze što za posljedicu ima ograničeno otvaranje usta od 25-30 mm (closed lock). Zglobna pločica ostaje u anteriornom položaju i tijekom zatvaranja, uz izostanak škljocanja. Klinički nailazimo na devijaciju mandibule na zahvaćenu stranu. Ekscentrične kretnje na ipsilateralnoj strani su relativno normalne dok su mandibularni pokreti na kontralateralnoj strani ograničeni i popraćeni s boli (28,34).

1.4.2.3. Djelomični pomak zglobne pločice s redukcijom

Morfološka varijanta anteriornog pomaka zglobne pločice njezin je djelomični pomak. On se definira kao malpozicija zglobne pločice u jednoj od mediolateralnih ravnina čeljusnoga zgloba. To znači da na parasagitalnim presjecima zglobna pločica u jednom dijelu zauzima svoj fiziološki položaj na glavicu kondila dok je na drugom presjeku istog zgloba pomaknuta

anteriorno. Najčešće je lateralni dio zglobne pločice pomaknut anteriorno. Otvaranje usta prati redukcija cijele zglobne pločice na kondil (potpuna redukcija) ili samo djelomično identično stanju pri zatvorenim ustima (djelomična redukcija). Zatvaranjem usta zglobna pločica ponovo zauzima položaj anteriornog pomaka, a otvaranje i zatvaranje usta najčešće je popraćeno škljocanjem (28,133,134).

1.4.3. Artroza/Artritis

Artroza čeljusnog zgloba je progresivna degenerativna promjena koja zahvaća strukture zgloba i narušava njihovu funkciju. Artritis označava upalnu promjenu zgloba. Artroza (artritis) čeljusnoga zgloba može imati dva klinička oblika: osteoartritis i osteoartrozu. Čeljusni zglob može biti zahvaćen i poliartritisom, sustavnim degenerativnim poremećajem nepoznate etiologije (34,135).

Osteoartritis predstavlja destruktivni proces u kojem nastaju promjene koštanih zglobnih površina kondila i zglobne jamice, a nastaje kao odgovor organizma na pojačano opterećenje zgloba (136,137,138). To je aktivni oblik artroze, a karakteriziraju ga bol koja se pojačava tijekom žvakanja i ograničena pokretljivost donje čeljusti te krepitacije i pucketanja koja su također uobičajeni nalaz u zglobu (139,140). Kad se točan uzrok osteoartritisa ne može odrediti stanje se naziva primarni osteoartritis. Kad se točan uzrok prepoznaje stanje se naziva sekundarni osteoartritis (34).

Osteoartritis se može pojaviti u bilo koje vrijeme dok je zglob preopterećen, ali je najčešće povezan s pomakom diska (141,142) ili perforacijom (143). Iako osteoartritis spada u skupinu upalnih poremećaja, on nije pravo upalno stanje. Kad se smanji opterećenje, artritično stanje često postaje adaptivno, ali bez obzira na to koštana morfologija ostaje promijenjena. Taj adaptivni stadij osteoartritisa naziva se osteoartroza (34). To je inaktivni degenerativni stadij, a glavni klinički simptomi koji ga prate su krepitacije i pucketanja. Kao i kod osteoartritisa uzrok osteoartroze je preopterećenje zgloba. Kad je opterećenje blago, koštane se preinake događaju bez simptoma. Regresivna pregradnja kosti koja se dešava aktivnošću osteoklasta dovodi do stanjenja i perforacija korteksa. Posljedica može biti nastajanje ciste u meduli kondilarne kosti. Propadanjem ciste stvaraju se erozije i dolazi do promjena kontura kondila, a naknadnom proliferacijom na rubovima kondila nastaju osteofiti (34,140).

1.5. Slikovni prikaz čeljusnoga zgloba

Kliničko ispitivanje ponekad je nedovoljno za postavljanje točne dijagnoze TMP-a. Postavljanje točne dijagnoze prema kojoj se kasnije inicira i terapija dodatno se upotpunjuje oslikavanjem čeljusnoga zgloba. Dijagnostički postupci za oslikavanje čeljusnoga zgloba u zadnjih nekoliko desetljeća bitno su unaprijeđeni. Postoje različite vrste slikovnih tehnika koje se mogu primijeniti u prikupljanju dijagnostičkih podataka s obzirom na zdravlje i funkciju čeljusnih zglobova (144).

- *Panoramska radiografija*

Radiološke tehnike kliničaru omogućuju vizualizaciju mineraliziranih tkiva, ali ne i nemineraliziranih struktura poput hrskavice i zglobne pločice. Isto tako superponiranje određenih anatomskih struktura onemogućava analizu i vizualizaciju svih dijelova zgloba. Snimanjem iz više kutova donekle se otklanja ovaj nedostatak, ali uz istovremeno izlaganje pacijenta većim dozama zračenja (145).

- *Modificirana panoramska radiografija*

Ova tehnika omogućava snimanje zgloba u položaju maksimalne interkuspidacije, ali i pri maksimalno otvorenim ustima. To omogućava bolju interpretaciju i analizu više strukturnih detalja čeljusnoga zgloba nego klasična pantomografija (146).

- *Transkranijalna radiografija*

Ova tehnika također ima određene limitacije kad je u pitanju dijagnostika TMP-a. U prvom redu to je vizualizacija samo lateralnih dijelova zgloba, zatim fraktura s većim pomakom i većih koštanih alteracija. Premda se ovom tehnikom ne može vizualizirati disk, ona se često koristi za utvrđivanje pozicije kondila i odnosa između koštanih struktura (147).

- *Konvencionalna tomografija*

Konvencionalnom tomografijom uspješno se eliminira superponiranje drugih struktura i omogućava čist i precizan prikaz koštanih komponenti odnosno artikulacijskih površina zgloba.

Za utvrđivanje najpovoljnijeg kuta snimanja potrebno je bar jedno pregledno snimanje što povećava troškove pretrage te uzrokuje veće izlaganje zračenju (148,149).

- *Artrografija*

Ova tehnika podrazumijeva ubrizgavanje kontrastnog sredstva u unutarzglobne prostore te se na taj način dobije njihov prikaz, ali i prikaz samog diska, njegove pozicije kao i njegovih eventualnih morfoloških promjena (perforacije, adhezije). Ova dijagnostička metoda je pouzdana, ali i invazivna jer se pacijent izlaže rentgenskom zračenju, a postoji i opasnost od ozljeđivanja zglobne hrskavice prilikom punkcije (148,150,151).

- *Kompjutorizirana tomografija (CT)*

CT skeneri daju digitalizirane podatke mjerenjem opsega transmisije x zraka kroz različita tkiva. Ovi podaci se mogu transformirati u skalu gustoće i koristiti se za generiranje ili rekonstrukciju slikovnog prikaza. CT snimke mogu prikazati tvrde i meke strukture. Noviji CT skeneri mogu rekonstruirati čeljusni zglob u trodimenzionalnom obliku (148). Ova tehnika najčešće se koristi u analizi koštane morfologije, odnosno u dijagnostici koštanih alteracija uključujući frakture, dislokacije, artritis, ankilozu i tumore. Nedostatak tehnike je u tome što je postupak vremenski zahtjevan i skup, a pacijenti se izlažu relativno visokim dozama zračenja (145,152,153).

- *Magnetska rezonancija (MRI)*

Oslikavanje magnetskom rezonancijom neinvazivna je tehnika koja se služi magnetnim poljem i radiofrekventnim pulsevima umjesto ionizirajućeg zračenja za stvaranje slika. Od svih poznatih radioloških tehnika magnetna rezonancija se pokazala najboljom tehnikom izbora za prikazivanje mekih i tvrdih tkiva čeljusnih zglobova (154). Upotrebom jakog magnetskog polja izazivaju se promjene u energetsom stupnju molekula mekih tkiva (uglavnom vode). Te promjene u stupnju energije stvaraju sliku u računalu slično kao i CT. MRI temporomandibularnih zglobova daje bolju vizualizaciju mekih tkiva nego CT snimka i ima prednost jer ne izlaže pacijenta zračenju koje bi moglo izazvati oštećenje tkiva (155-158). Klinička primjena magnetne rezonancije uslijedila je nakon otkrića R. Damadiana, koji je 1971. godine prikazao različitost prikaza normalnog od patološkog tkiva i P.C. Lauterbura, koji je

prikazao prvu sliku s prikazom fantoma od staklenih kapilarnih cjevčica ispunjenih vodom 1973. godine. Damadian i sur. prvi su 1977. godine *in vivo* ostvarili prikaz ljudskog tijela.

Razvoj tehnologije usavršio je magnetnu rezonanciju i omogućio joj primjenu u medicinskoj dijagnostici (159-161). Prvo snimanje čeljusnoga zgloba bilo je 1984. godine (162). Magnetna rezonancija čeljusnoga zgloba prikazuje slojeve u parasagitalnoj i koronarnoj ravnini (163,164). Standardno snimanje položaja kompleksa kondila i zglobne pločice jest pri zatvorenim (habitualna okluzija) i maksimalno otvorenim ustima (165).

Dijagnostika magnetnom rezonancijom temelji se na procjeni relativnog intenziteta signala i relaksacijskih vremena tkiva (T1 i T2). Promjene u relaksacijskim vremenima, a time i promjene na dobivenim slikama temelj su dijagnostike magnetnom rezonancijom (166,167). Bitni parametri koji se promatraju na T1 snimkama su: kontinuitet zglobnih površina, koštane mase zglobne kvržice i kondila te položaj i oblik zglobne pločice. T2 mjerena snimka služi za utvrđivanje upalnog eksudata (edema) u čeljusnom zglobu (168).

Magnetska rezonanca pruža mogućnost vizualizacije zglobne pločice, bilaminarne zone, pripadajućih mišića i ostalih mekih struktura čeljusnoga zgloba (165,169,170).

Osim u dijagnostici temporomandibularnih poremećaja može se upotrebljavati i u vrjednovanju raznih oblika liječenja (gdje se točno vidi stanje prije i poslije liječenja) te za bolje razumijevanje patofiziologije i biomehanike čeljusnih zglobova. Oslikavanje magnetskom rezonancijom također je pouzdano za prikazivanje kongenitalnih (aplazija, hiperplazija i displazija) i stečenih poremećaja (tumori i frakture), vezivnih i koštanih ankiloza, luksacije čeljusih zglobova, degenerativnih zglobnih stanja (osteoartroza, osteofiti, erozija kortikalne kosti s izravnavanjem, avaskularna nekroza) i upalnih stanja čeljusnih zglobova (sinovitis, kapsulitis, osteoartritis, ankilozirajući sponzilitis, psorijatični artritis) (109,145,171).

Nedostatci ove tehnike su u tome što su MRI-aparati dosta skupi i kao takvi obično nisu dostupni u tradicionalnoj stomatološkoj opremi. Tehnologija može također varirati od mjesta do mjesta, što utječe na kvalitetu prikaza. Jedan od nedostataka MRI-a je i u tome što je to statički prikaz, iako je odnedavno dostupna i tehnika pomoću koje je moguće dobiti informacije i o kretanjima diska i kondila (172,173,174).

1.6. Terapija temporomandibularnih poremećaja

Budući da etiologija TMP-a nije u potpunosti razjašnjena ne postoji ni točno određen protokol za terapijsku proceduru. Na temelju dosadašnjih saznanja ovaj poremećaj se ne bi trebao uzimati kao jedinstven patološki entitet već kao skup stanja sa sličnim simptomima koji se često preklapaju (34,64). Zato se i terapijski koncept TMP određuje na temelju utvrđenih znakova i simptoma koji se dobiju iz anamneze i kliničkog pregleda. Svrha tretmana kao i odabir terapijskog postupka sličan je kao i kod ostalih muskuloskeletalnih poremećaja, a svodi se na kontrolu, redukciju i uklanjanje temporomandibularne boli (175,176).

Uspješan tretman TMP-a podrazumijeva eliminaciju fizičkih etioloških čimbenika, zajedno sa smanjenjem ili eliminacijom perpetuirajućih faktora, osobito onih koji pridonose takvom stanju (parafunkcijske aktivnosti, psiho-socijalni čimbenici itd.). Kod određenog broja pacijenata stanje se može popraviti i bez ikakvog tretmana, odnosno uz minimalne konzervativne procedure liječenja. Relativno mali broj TMP-a može preći i u kronični stadij, a u trećini takvih slučajeva simptomi najčešće nestaju unutar 8-10 godina (177,178).

Terapijske postupke u liječenju TMP-a dijelimo na reverzibilne i ireverzibilne. Reverzibilni, konzervativni postupci primjenjuju se kao inicijalna terapija u većini slučajeva TMP-a. Inicijalna terapija podrazumijeva specifične postupke i sredstva kojima je zajedničko obilježje minimalna invazivnost za pacijenta. Inicijalna terapija može poslužiti i u diferencijalno dijagnostičke svrhe. Inicijalna terapija podrazumijeva edukaciju pacijenta u smislu samopromatranja odnosno smanjivanja i eliminacije nekih neprikladnih navika i parafunkcija (grickanja, stiskanja, mljevenja zubima). Pacijentu se preporuča i mekša ishrana, a važan čimbenik je i dobra informiranost pacijenta o samom poremećaju čime se nastoji izbjeći sekundarni indiciran psihološki poremećaj koji može imati negativan utjecaj na tijek liječenja (179,180,181).

Inicijalni postupci uključuju fizikalnu terapiju kojom se nastoji postići oporavak, bolja funkcija i stabilnost zgloba i žvačne muskulature što uključuje masažu zgloba, te izotoničke i izometričke vježbe (34,64). Opuštanje i odterećenje anatomskih struktura žvačnog sustava uz fizikalnu terapiju postiže se i primjenom hladnoće, topline, ultrazvuka te elektrostimulacijom

(TENS) (56,179-181). Farmakološko liječenje je simptomatsko i komplementarno sa svim ostalim metodama inicijalne terapije. Utjecajem lijekova na pojedine patofiziološke i biokemijske mehanizme nastanka boli omogućuje se bolje opće funkcioniranje pacijenata te se lijekovi preporučuju kod artrogenih i miogenih oblika temporomandibularnih poremećaja. Prednost se daje nesteroidnim protuupalnim lijekovima, koji se primarno rabe u liječenju bolesti koštano-mišićnog sustava, tj. reumatskih bolesti pa se nazivaju nesteroidni antireumatici (NSAR) (182,183). U obzir dolaze i druge skupine lijekova kao što su: kortikosteroidi, miorelaksansi, anksiolitici, triciklički antidepresivi i lokalni anestetici (184-187).

Terapija udlagom također spada u inicijalnu terapiju i rutinski se provodi s ciljem uspostave neuromuskularnog sklada unutar žvačnog sustava. Cilj terapije udlagom je privremena promjena međučeljskih odnosa tj. uspostava fizioloških odnosa u zglobu uz pozicioniranje kondila u terapijski položaj te relaksacija žvačne muskulature. Udlagom se također uklanjaju parafunkcijske aktivnosti, eliminiraju se štetni kontakti između zubi ukoliko oni postoje, zaštićuje zubni luk i njegov potporni aparat. Nakon provedene inicijalne terapije, posebno ukoliko je u pitanju bilo akutno stanje, većina pacijenata se osjeća bolje uz povlačenje znakova i simptoma poremećaja (34,56,64).

U određenom broju slučajeva konzervativna inicijalna terapija nije u potpunosti uspješna. Uzrok tome može biti nepotpuna ili netočno postavljena dijagnoza odnosno neprepoznavanje ili na pogrešan način određeni perpetuirajući faktori. Ukoliko postoji više perpetuirajućih faktora ili je u pitanju kronični oblik TMP-a važno je naglasiti da terapijski koncept zahtijeva multidisciplinarni pristup (34,64).

Ireverzibilna terapija podrazumijeva uglavnom kirurški zahvat unutar kojeg se može izvesti artrocentoza (uklanjanje upalnog eksudata), artrotomija (kirurška repozicija zglobne pločice), diskektomija, ugradnja implantata zglobne pločice, kondilektomija (179,188,189).

1.7. Svrha istraživanja

Čeljusni zglob jedan je od dosad najslabije shvaćenih zglobova u ljudskom tijelu, unatoč činjenici što je velik dio populacije zahvaćen smetnjama koje su povezane s ovim zglobom i koje značajno utječu na kvalitetu života u pacijenata. Potpuni anteriorni pomak diska najčešći je oblik malpozicije čeljusnoga zgloba i kao takav je kroz literaturu opisan. Osim potpunog anteriornog pomaka postoji i djelomični pomak. Ovakva vrst pomaka opisana je tek sporadično i to nakon uvođenja magnetske rezonancije u praksu dijagnostike čeljusnoga zgloba.

U ovom radu ispitat će se varijabilnost radioloških i kliničkih znakova poremećaja čeljusnoga zgloba u pacijenata s djelomičnim anteriornim pomakom diska. Dobiveni rezultati usporedit će se s fiziološkim zglobovima pacijenata, ali i zglobovima pacijenata koji su u istom vremenskom razdoblju bolovali od drugih oblika potpunog pomaka diska. Uvjet za dosljednu usporedbu zglobova kao zasebnih entiteta u ovome istraživanju bit će isključenje onih pacijenata koji imaju u zglobovima različite dijagnoze pomaka jer se u tom slučaju ne bi za te zglobove pacijenata mogle uporediti one kliničke varijable koje su svojstvene osobi, a ne pojedinom (lijevom ili desnom) zglobu. U istraživanju će se provjeriti hipoteze:

- o postojanju kvantitativne razlike u anteriornom položaju zglobne pločice u različitim slojevima istog zgloba s dijagnozom djelomičnoga pomaka diska (sloj sa pomakom, sloj bez pomaka);
- o različitom položaju diska u zglobovima s fiziološkim položajem diska u odnosu na djelomični pomak diska (sloj s pomakom);
- o različitim položajima diska ovisno o vrsti pomaka (djelomični pomak s redukcijom, potpuni pomak sa redukcijom, potpuni pomak bez redukcije);
- o različitim položajima diska u grupi asimptomatskih zglobova u odnosu na simptomatske zglobove s pomakom istog uzorka pacijenata;
- o postojanju ovisnosti položaja kondila u odnosu na položaj diska za sve promatrane skupine zglobova cjelokupnog uzorka pacijenata;
- o postojanju značajnosti razlike anamnestičkih, kliničkih i kvalitativnih (morfoloških) varijabli između pojedinih podgrupa zglobova.

2. ISPITANICI I POSTUPCI

2.1. Ispitanici

Ispitanici ovog istraživanja retrospektivno su obrađeni iz uzorka pacijenata s kliničkim znakovima i simptomima poremećaja čeljusnoga zgloba i radiološki potvrđenim dijagnozama anteriornog pomaka zglobne pločice čeljusnoga zgloba. Pacijenti su pregledani i obrađeni u Zavodu za mobilnu protetiku Stomatološkog fakulteta Sveučilišta u Zagrebu te u Zavodu za dijagnostičku i intervencijsku radiologiju KBC „Sestre milosrdnice“ gdje je Katedra za radiologiju, Stomatološkog fakulteta, Sveučilišta u Zagrebu.

Iz ukupnog uzorka od 163 pacijenta (prosječne dobi 40,5 godina; 84,1% ženske osobe) u vremenskom razdoblju od siječnja 2001. do prosinca 2010. Godine, izabrani su pacijenti za ovo istraživanje. Kriterij po kojem su birani pacijenti za sve postupke istraživanja bili su kvaliteta radiološke dijagnostike potrebne za identifikaciju parametara analize fiziološkog položaja, odnosno anteriornog pomaka diska čeljusnoga zgloba. Primarni odabir pacijenata obavili su iskusni dijagnostičari patologije čeljusnoga zgloba – specijalist dentalne protetike i specijalist medicinske radiologije, oboje s višegodišnjim iskustvom u primjeni metoda radiološke dijagnostike za čeljusne zglobove.

Istraživanje je dio projekta POTPORA 2013 „Dijagnostika i terapija neodontogenih bolnih stanja u orofacijalnom području“ Sveučilišta u Zagrebu. Svi pacijenti bili su informirani o vrstama i svrsi dijagnostičkih postupaka te su dali svoj pisani pristanak za sudjelovanje, s pravom da u bilo kojem trenutku prekinu svoje dobrovoljno sudjelovanje. Provođenje ukupnog istraživanja odobrilo je Etičko povjerenstvo Stomatološkog fakulteta Sveučilišta u Zagrebu, a za potrebe ovog retrospektivnog istraživanja također je ishodeno pozitivno etičko mišljenje. Podaci o svim pacijentima kao i varijable istraživanja prikupljeni su u pisanom obliku, a identitet pojedinog pacijenta bio je poznat samo istraživačima i nije korišten u javne i druge svrhe.

Tijekom kliničke dijagnostike, pri čemu je glavni kriterij bio barem jedan čeljusni zglob s kliničkim simptomima i znakovima temporomandibularnog poremećaja, isključeni su pacijenti koji su imali: prethodno doživljenju traumu s posljedičnim frakturama mandibule i/ili maksile, reumatoidni ili psorijatični artritis te kolagene i druge upalne bolesti vezivnog tkiva, neuralgiju trigeminusa, kongenitale i druge anomalije lica i čeljusti, bolovali od teških akutnih, kroničnih ili malignih bolesti te u vremenu dijagnostike nosili fiksni ortodontski aparat.

Vezano za provedbu dijagnostike magnetskom rezonancijom isključeni su pacijenti koji su imali feromagnetne metale u tijelu (umjetni kuk, pločice za fiksaciju frakturiranih kostiju i dr.), zatim pacijenti podložni klaustrofobiji, te oni koji su imali električni stimulator srca ili intrakranijalne metalne kopče.

U ciljanoj kliničkoj dijagnostici isključeni su pacijenti koji su imali mišićnu dijagnozu (mijalgiju) temporomandibularnog poremećaja te oni kojima je klinički i radiološki utvrđen osteoartritis čeljusnoga zgloba.

2.1.1. Odabir pacijenata

U Zavodu za dijagnostičku i intervencijsku radiologiju KBC „Sestre milordnice“ postoje dva uređaja magnetske rezonancije (suprakonduktivni uređaji „Harmony“, jakosti magnetskog polja 1T te uređaj Avanto, jakosti magnetskog polja 1,5T; oba uređaja tvrtke Siemens, Erlangen, Njemačka) na kojima je obavljena dijagnostika za svih 163 pacijenata. Pacijenti su izabrani prema kriterijima za detaljnu analizu intraartikularnih struktura, pri čemu se pazilo na kvalitetu snimaka (vezano za tehničke mogućnosti uređaja magnetske rezonancije) i mirnoću pacijenta tijekom snimanja. Tako se isključio nastanak artefakata, tj. snimaka zgloba gdje se ne mogu prepoznati sve intraartikularne strukture, a koje su potrebne za provođenje ovoga istraživanja.

Snimke magnetske rezonancije čeljusnih zglobova pregledane su u elektroničkoj arhivi pri Zavodu za dijagnostičku i intervencijsku radiologiju KBC „Sestre milosrdnice“, koja obuhvaća CD medije za pohranu podataka te sustav ISSA (ISSA Network Station Version 3.1, © VAMSTEC d.o.o. 1994.-2013., Zagreb). S uređaja magnetske rezonancije kompletni fond sekvenci snimaka čeljusnoga zgloba pohranjen je u DICOM-u (*Digital Imaging and Communications in Medicine*) – standardnom formatu koji sprečava gubitak ili izobličenje slike u arhiviranju i naknadnom korištenju pomoću preglednika različitih proizvođača. Također osim programa ISSA, koji služi za prihvatanje, pohranu i analizu slika, za napredno pretraživanje baze podataka te ima alate za analizu slika i kvantitativna mjerenja objekata na slikama, korišten je u iste namjene i program *Syngo fast View*® tvrtke Siemens (Erlangen, Njemačka). Oba sustava kompatibilna su s DICOM formatom slika.

Po navedenim stručnim i tehničkim kriterijima u odabiru pacijenata izdvojena je skupina od 92 pacijenta za potrebe ovog istraživanja. Neki deskriptivni socio-ekonomski i anamnestičko-medicinski podaci prikazani su u Tablicama 1-3. Najstariji pacijent imao je 72 godine dok je najmlađi pacijent uključen u ispitivanje imao 14 godina. Prosječna starosna dob pacijenata bila je 33,97 godina, od čega je većina pacijenata bila ženskog spola 88,43 %.

Tablica 1. Raspodjela pacijenata po socio-ekonomskim varijablama

varijable	n (%)			
prebivalište	urbano	ruralno		
	70 (76,09%)	22 (23,91%)		
stručna sprema	niska	srednja	viša i visoka	
	23 (25%)	48 (52,17%)	21 (22,83%)	
zanimanje	školo vanje	zaposlenje	Mirovina	nezaposlenost
	32 (34,78%)	40 (43,48%)	17 (18,48%)	3 (3,26%)

n, frekvencija ispitanika; %, postotak ispitanika

Tablica 2. Raspodjela pacijenata po tome kako su došli na prvi pregled na Zavod za mobilnu protetiku

varijable	n (%)	Varijable	n (%)
polivalentni stomatolog	35 (38,04%)	reumatolog-fizijatar	2 (2,17%)
oralni kirurg	23 (25%)	Otorinolaringolog	2 (2,17%)
došli sami na pregled	10 (10,87%)	spec. dentalne patologije	2 (2,17%)
studenti stomatologije	7 (7,61%)	Ortodont	1 (1,09%)
protetičar	6 (6,52%)	Radiolog	1 (1,09%)
maksilofacijalni kirurg	2 (2,17%)	doktor opće medicine	1 (1,09%)

n, frekvencija ispitanika; %, postotak ispitanika; spec., specijalist

Tablica 3. Raspodjela pacijenata po dodatnoj specijalističkoj obradi pacijenata zbog znakova i simptoma poremećaja čeljusnog zgloba

varijable	n (%)	Varijable	n (%)
otorinolaringolog	8 (8,70%)	doktor opće medicine	2 (2,17%)
oralni kirurg	6 (6,52%)	reumatolog-fizijatar	1 (1,09%)
neurolog	6 (6,52%)	maksilofacijalni kirurg	1 (1,09%)
protetičar	2 (2,17%)	Kiropraktičar	1 (1,09%)
ortodont	2 (2,17%)		

n, frekvencija ispitanika; %, postotak ispitanika; spec., specijalist

2.1.2. Odabir pacijenata po dijagnozi pomaka diska i podskupine zglobova

Kako su moguće kombinacije različitih dijagnoza pomaka diska u iste osobe (u svakom zglobu po jedna dijagnoza pomaka), u metričkoj analizi nije bilo ograničenja za uključivanje svih 92 pacijenata, tj. ukupno 184 zglobova. Međutim, usporedba kliničkih parametara jedinstvenih za osobu, a ne za stranu tijela (a time i za usporedbu s desnim ili lijevom čeljusnim zglobom) zahtijevala je isključenje pacijenata s različitim dijagnozama pomaka diska.

2.1.2.1. Metrička analiza pojedinog čeljusnog zgloba

Zbog koncepcije promatranja zglobova kao neovisnih entiteta za pripadnost strani tijela pojedine osobe, metrička su mjerenja provedena na ukupnom uzorku od 92 pacijenta te su stoga promatrani zglobovi koji su imali fiziološki položaj zglobne pločice, zglobovi sa simptomatskim pomakom (bolesni zglobovi, barem jedan u pojedinog pacijenta) te zglobovi s asimptomatskim pomakom zglobne pločice (ukupno 184 zglobova). Asimptomatski pomak prisutan je u klinički zdravom zglobu, koji se po kliničkim kriterijima pregleda i anamnestičkim podacima pacijenata ne razlikuju od zglobova s fiziološkim položajem diska. Metrička analiza zglobova kao nezavisnih uzoraka pretpostavljala je i mogućnost različitih dijagnoza pomaka diska (oba bolesna čeljusna zgloba) u istoga pacijenta.

2.1.2.2. Analiza dijagnoze čeljusnoga zgloba po kliničkim parametrima

Za usporedbu pojedinih dijagnoza pomaka diska s kliničkim parametrima nije bilo moguće obuhvatiti cjelokupni uzorak 92 pacijenta jer kad pojedini pacijent ima dvije različite dijagnoze (u svakom zglobu jednu), tada se klinički parametri jedinstveni za osobu (a ne za lijevu ili desnu stranu tijela) ne mogu uspoređivati s tim različitim dijagnozama u iste osobe.

Zbog toga je dodatni kriterij za analizu podataka ovisno o dijagnozi pomaka diska čeljusnoga zgloba bio da pacijent ima samo u jednom zglobu anteriorni pomak diska, a u drugom fiziološki položaj diska, odnosno da bilateralno ima istu dijagnozu pomaka diska. Isključeno je 18 pacijenata s različitim dijagnozama pomaka u desnom i lijevom čeljusnom zglobu.

2.2. Postupci istraživanja

Postupci istraživanja obuhvatili su kliničke postupke dijagnostike čeljusnoga zgloba te radiološki postupak – magnetsku rezonanciju. Klinički pregled bio je pretpostavka za utvrđivanje indikacije za radiološkom dijagnostikom. Opći simptomi poremećaja čeljusnoga zgloba bili su: bol preaurikularno vezano za funkciju i topografiju čeljusnoga zgloba, bolno i smanjeno otvaranje usta te zvukovi, u prvom redu škljocanje, u čeljusnom zglobo. Temeljem kliničke dijagnostike pacijentima je utvrđena i definitivna dijagnoza anteriornog pomaka diska u pojedinom zglobo snimanjem zglobova magnetskom rezonancijom.

2.2.1. Anamneza i klinički pregled

Prikupljanje podataka o pacijentima temeljeno je na anamnestičkim i općim podacima te kliničkom pregledu – funkcijskoj analizi stomatognatskog sustava. Pregled žvačnih mišića i čeljusnih zglobova proveden je primjenom postupaka fizikalnog pregleda (os I) po „Dijagnostičkim kriterijima za istraživanje temporomandibularnih poremećaja“ (engl. *Research Diagnostic Criteria for Temporomandibular disorders (RDC/TMD)*), Axis I. Pregled mišića i zglobova dodatno je upotpunjen metodama manualnog pregleda i kliničkog diferenciranja mišićnog od zglobnog poremećaja te postavljanja dijagnoze pojedinog oblika anteriornog pomaka diska.

Kliničko ispitivanje podrazumjevalo je anamnestičke podatke:

- glavni simptom zbog kojeg pacijent dolazi na pregled;
- duljina trajanja bolova u čeljusnom zglobo.

Opći klinički pregled obuhvatio je slijedeće podatke:

- mjerenje bolova na vizualno-analognoj skali (VAS 0, bez bolova; 10, najjača bol ikad doživljena) u položaju otvorenih usta, u mirovanju čeljusnoga zgloba i na palpaciju čeljusnih zglobova;
- aktivna pokretljivost mandibule mjerenjem maksimalnog otvaranja usta, lijeve i desne laterotruzijske kretnje te protruzijske kretnje;
- mjerenje pasivnog kapaciteta otvaranja usta;

- bilježenje pojave zvukova u čeljusnim zglobovima (škljocanje inicijalno-intermedijarno pri otvaranju usta, škljocanje terminalno pri otvaranju usta, krepitus, kombinacija škljocanja i krepitusa).

Manualna funkcijska analiza obuhvatila je dodatno u pregledu čeljusnih zglobova:

- specifično ispitivanje područja bilaminarne zone i zglobne čahure (kapsulits) kojim se potvrđuje artrogena komponenta poremećaja;
- specifičan pregled pojave zvukova i bolova dinamičkom kompresijom: škljocanje inicijalno-intermedijarno pri otvaranju usta, škljocanje terminalno pri otvaranju usta, krepitus praćen bolovima, bol u zglobu uz limitaciju otvaranja pri dinamičkoj kompresiji i subluksacijsko namještanje kondila preko zenita tuberkuluma;
- specifičan pregled pojave zvukova dinamičkom medijalnom i distalnom translacijom (škljocanje u zglobu obostrano, škljocanje pri medijalnoj translaciji, škljocanje pri lateralnoj translaciji).

2.2.2. Dijagnostika magnetskom rezonancijom

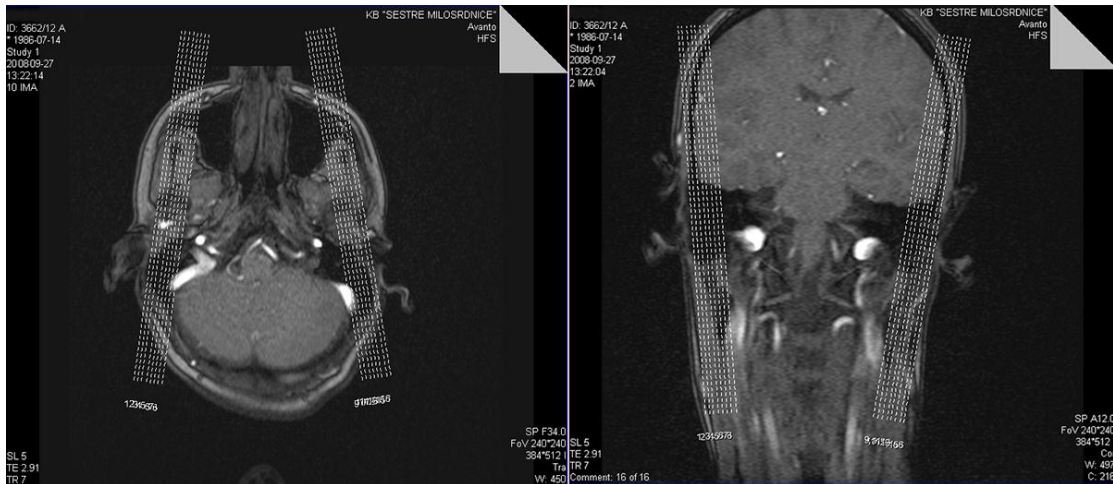
Magnetska rezonancija je prihvaćena kao zlatni standard u dijagnostici mekih tkiva čeljusnoga zgloba, napose u analizi morfolologije i pozicije, odnosno malpozicije zglobnog diska te prisutnosti regresivnih promjena (fibrozacija bilaminarne zone i stvaranje pseudodiska).

2.2.2.1. Tehnički parametri magnetske rezonancije

Upotrebljen je suprakonduktivni uređaj magnetom „Avanto“, jakosti magnetskog polja 1,5T tvrtke Siemens (Erlangen, Njemačka) za istovremeno snimanje oba čeljusna zgloba u položaju zatvorenih i otvorenih usta s gradijentnim magnetima snage 40-60 mT/ms i odgovarajućom zavojnicom za glavu. Osiguravanje mirnoće položaja pri otvorenim ustima postignuto je individualnim fiksatorom od silikonskog otisnog materijala visoke konzistencije.

Snimanje je započinjalo dobivanjem preglednih (*scaut*) slojeva u aksijalnoj i koronarnoj ravnini kako bi se objekti snimanja (čeljusni zglobovi) centrirali u magnetskom polju (Slika 7, Tablica 4). Temeljem *scaut*-snimaka individualno je namještan kut parasagitalnih presjeka snimanja svakog čeljusnog zgloba u ukupno po osam slojeva, debljine 3 mm. Odabrane su spin-

eho sekvence snimanja u parametrima T_1 , T_2 i PD (*proton density*) mjerenih snimaka magnetske rezonancije (Tablica 5).



Slika 7. Pregledni slojevi u aksijalnoj (lijevo) i koronarnoj (desno) ravnini

Tablica 4. Parametri snimanja magnetske rezonancije za pregledne slojeve aksijalne i koronarne ravnine

parametri snimanja			
vrijeme eha (TE)	2,91 ms	širina mjerenog polja (FoV)	240x240 točkica/cm matriksa
vrijeme repeticije (TR)	7 ms	matrica (matrix)	384x512 piksela

ms, milisekunde; cm, centimetar; TE, *time of echo*; TR, *time of repetition*; FoV, *field of view*

Tablica 5. Parametri snimanja magnetske rezonancije za parasagitalni prikaz čeljusnoga zgloba u različitim spin-eho sekvencama

parametri i sekvence snimanja	T_1-mjerena snimka	T_2-mjerena snimka	PD-mjerena snimka
vrijeme eha (TE) (ms)	9,4–15	13–15	90
vrijeme repeticije (TR) (ms)	380–410	460–770	2800
FoV (točkica/cm)	180x180	180x180	160x160
matrica (matrix) (piksela)	410x512	224x320 i 128x256	320x320

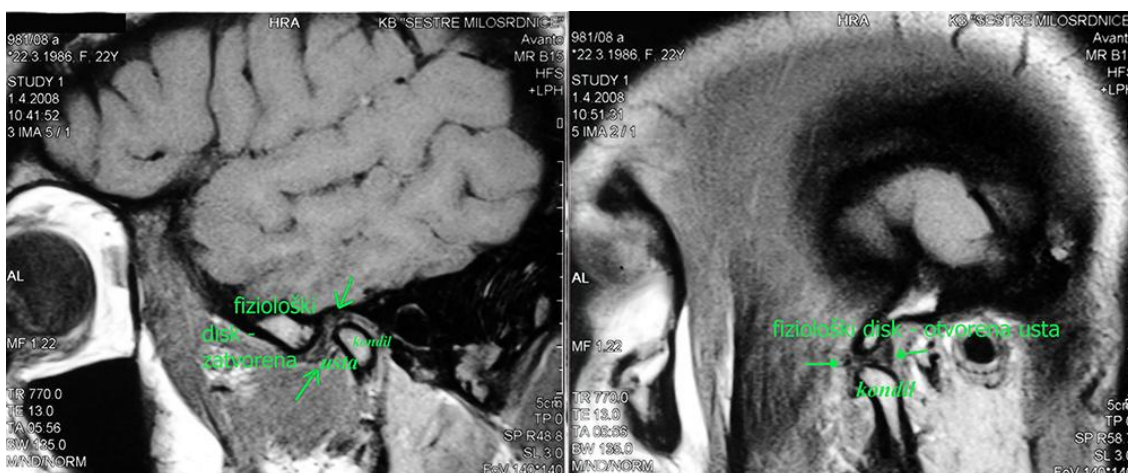
ms, milisekunde; cm, centimetar; TE, *time of echo*; TR, *time of repetition*; FoV, *field of view*, *širina mjerenog polja*; PD, *proton density*

2.2.2.2. Dijagnoze pomaka zglobne pločice

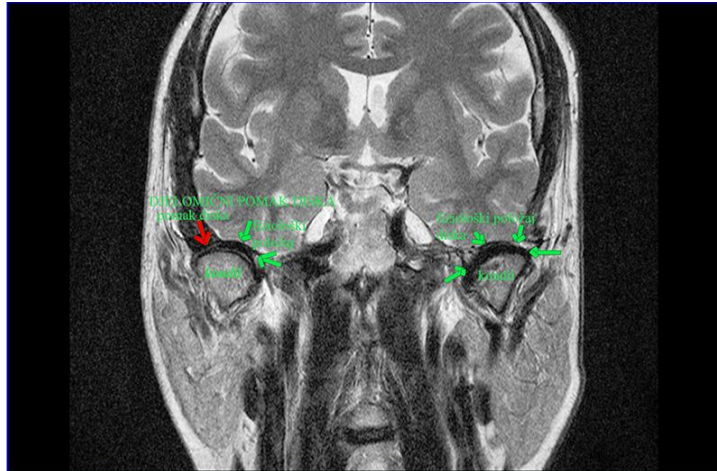
Kvalitativna analiza parasagitalnih slojeva na snimkama magnetske rezonancije obuhvatila je određivanje pojedine dijagnoze pomaka zglobne pločice što je bio ključni kriterij za formiranje podskupina zglobova, a pritom je uziman u obzir i klinički kriteriji – tj. prethodno evidentirani simptomi u barem jednom zglobu svakog pacijenta. Kvalitativna analiza je stoga obuhvatila više slojeva (uobičajen je prikaz pojedinog zgloba u tri sloja) istog zgloba u parasagitalnoj ravnini u položaju zatvorenih i otvorenih usta.

Primjenjeni su kriteriji za osnovne oblike fiziološkog i patološkog (anteriornog) položaja diska ovisno o prisutnosti kliničke simptomatologije. Kriterij za asimptomatski pomak diska je postojanje pomaka diska, uz izostanak anamnestičkih i kliničkih pokazatelja bolesti čeljusnoga zgloba (tj. klinički se ne može diferencirati fiziološki položaj diska od asimptomatski anteriorno pomaknutog diska). Za položaj, odnosno pomak diska primjenjeni su slijedeći kriteriji:

- **fiziološki položaj zglobne pločice:** *pars intermedia* diska leži u najkraćoj udaljenosti između stražnje kosine zglobne kvržice i prednjeg ruba glavice kondila u položaju zatvorenih usta. *Pars posterior* leži na glavici kondila. Oba kriterija trebaju biti ispunjena za sve parasagitalne slojeve pojedinog zgloba. Pri otvorenim ustima disk prati kretanju kondila zadržavajući već zadani fiziološki položaj (Slika 8). U koronarnoj ravnini *pars posterior* treba ravnomjerno ležati uzduž konkaviteta ruba glavice kondila u zglobnoj pukotini (Slika 9).

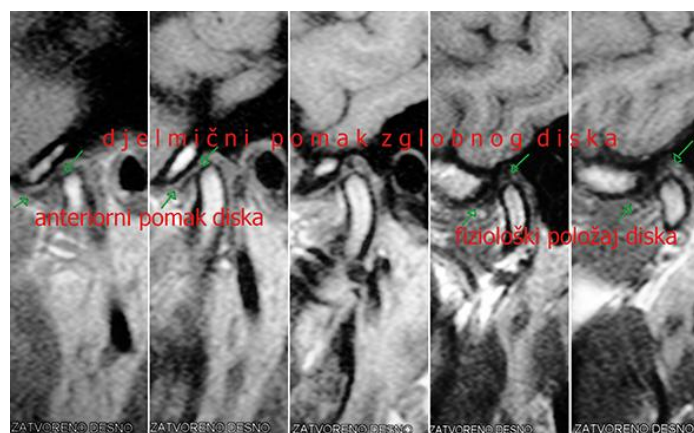


Slika 8. Prikaz fiziološkog diska u položaju zatvorenih i otvorenih usta



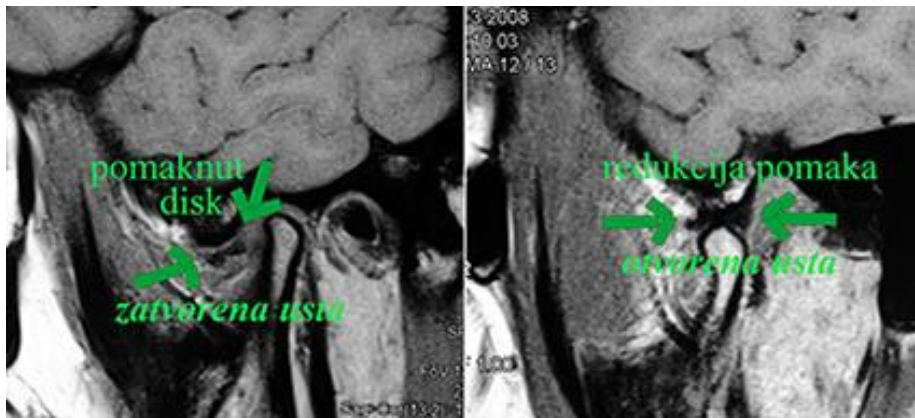
Slika 9. Prikaz čeljusnih zglobova u koronarnoj ravnini: desno fiziološki položaj diska, a lijevo djelomični pomak diska vidljiv u lateralnom dijelu zglobne pukotine

- **djelomični pomak zglobne pločice s redukcijom:** u položaju zatvorenih usta razlikuje se pozicija zglobne pločice u oprečnim (lateromedijalno) prikazanim slojevima u parasagitalnoj ravnini. U jednom sloju disk zadovoljava kriterije fiziološkog položaja, dok u suprotnom sloju istoga zgloba disk zauzima anteriorno pomaknuti položaj. Pars posterior diska izmaknut je iz zglobne pukotine anteriorno od svog fiziološkog položaja kojeg isti disk zauzima u drugim parasagitalnim slojevima (Slika 10). U položaju otvorenih usta dolazi do redukcije djelomičnog anteriornog pomaka, tj. u svim slojevima istoga zgloba disk je smješten u fiziološkom položaju, na glavici kondila i prati daljnju kretnju otvaranja usta. Analogan je nalaz djelomičnoga pomaka i u koronarnom sloju (Slika 9).



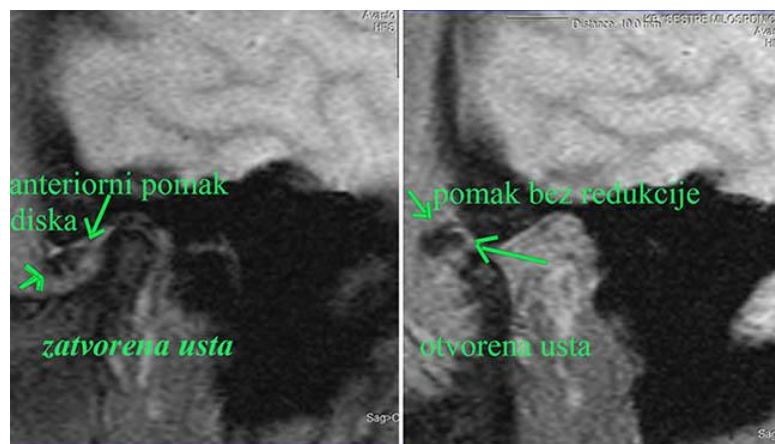
Slika 10. Prikaz više slojeva jednog čeljusnog zgloba s djelomičnim anteriornim pomakom diska u parasagitalnoj ravnini.

- **potpuni pomak zglobne pločice s redukcijom:** u svim parasagitalnim slojevima istoga zgloba disk je anteriorno pomaknut, dok u položaju otvorenih usta dolazi do njegove repozicije na glavicu kondila, tj. zauzimanja fiziološkog položaja pri otvaranju usta (Slika 11).



Slika 11. Potpuni pomak diska s redukcijom

- **potpuni pomak zglobne pločice bez redukcije:** u svim parasagitalnim slojevima disk je anteriorno smješten – patološki anterioran položaj ima i u položaju zatvorenih i u položaju otvorenih usta. Ni u jednoj fazi od zatvorenih usta do maksimalno otvorenih usta nema redukcije anteriornog pomaka (Slika 12).



Slika 12. Potpuni pomak diska bez redukcije

2.2.3. Podjela pacijenata u podgrupe zglobova po dijagnozama pomaka diska

2.2.3.1. Podgrupe zglobova za metričku analizu

Za metričku analizu korišteni su podaci svih zglobova ukupno 92 pacijenta, koji su podjeljeni u podgrupe (Tablica 6). Zbog male učestalosti asimptomatskog pomaka diska oformljena je jedinstvena skupina koja je obuhvatila sva tri oblika pomaka diska (Grupa 5). Isto tako posebno su obuhvaćeni zbirno svi zglobovi sa sve tri dijagnoze u jedinstvenu grupu (Grupa 6).

Tablica 6. Podgrupe zglobova za metrička mjerenja ovisno o položaju diska, tj. dijagnozi pomaka diska za ukupno 92 pacijenta

podgrupe zglobova	opis podgrupe čeljusnih zglobova	n (%)
Grupa 1	fiziološki zglobovi – fiziološki položaj diska	59 (32,1%)
Grupa 2	djelomični pomak diska s redukcijom	31 (16,9%)
Grupa 3	potpuni pomak diska s redukcijom	38 (20,7%)
Grupa 4	potpuni pomak diska bez redukcije	39 (21,2%)
Grupa 5	asimptomatska skupina zglobova, sve dijagnoze pomaka	17 (9,1%)
Grupa 6	svi simptomatski zglobovi (grupa 2+3+4 zajedno)	108 (58,8%)

n, broj zglobova; %, postotak

2.2.3.2. Podgrupe zglobova za analizu kliničkih parametara

U analizi parametara kliničkih obilježja obuhvaćeno je stoga 74 pacijenata (prosječne dob 34,61 godina, u rasponu od 14 do 84 godine i 86,5% ženskog spola). To je učinjeno da bi se mogli upoređivati svi parametri kliničkih obilježja pacijenata za pojedine dijagnoze pomaka zglobne pločice, što znači da se pojedini klinički parametri ne mogu promatrati odvojeno za svaki zglob (npr. iznos aktivnog otvaranja usta) te zbog toga u istog pacijenta ne mogu biti u svakom čeljusnom zglobu dvije različite dijagnoze pomaka zglobne pločice. Kako je moguće da i tada pojedini pacijent ima u oba zgloba istu dijagnozu pomaka, postoji razlika u broju postavljenih dijagnoza (74 dijagnoze) u odnosu na broj svih 89 zglobova, koji su imali dijagnozu pomaka i koji su uključeni u analizu kliničkih parametara pacijenata (Tablica 7).

Tablica 7. Učestalost broja dijagnoza, tj. 74 pacijenta i ukupan broj njihovih zglobova za analizu pojedinih dijagnoza pomaka s kliničkim parametrima

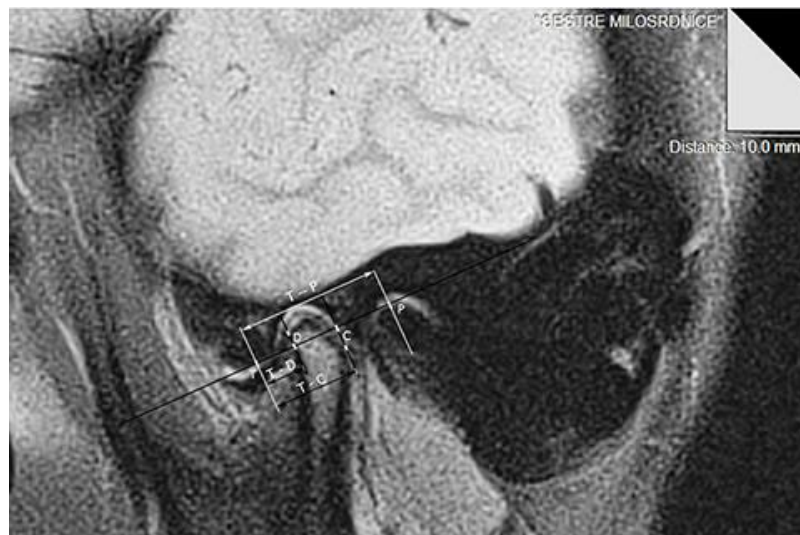
dijagnoze pomaka diska	broj dijagnoza po osobi (%)	broj zglobova (%)
djelomični pomak diska s redukcijom	24 (32,4%)	30 (33,7%)
potpuni pomak diska s redukcijom	24 (32,4%)	30 (33,7%)
potpuni pomak diska bez redukcije	26 (35,2%)	29 (32,6%)
sve dijagnoze pomaka	74 (100%)	89 (100%)

%, postotak

2.2.4. Metrička analiza zglobne pločice

Kvantitativna analiza zglobova napravljena je metodom po Kuriti i sur. (190). To je metrička analiza položaja diska i kondila osmišljena pomoću relativnih odnosa unutarzglobnih struktura s fiksnim morfološkim točkama za utvrđivanje referentne ravnine, koja se prikazuje na svakom reprezentativnom sloju čeljusnoga zgloba u parasagitalnoj ravnini. Za mjerenje su odabrani središnji slojevi čeljusnoga zgloba, osim za zglobove s dijagnozom djelomičnoga pomaka, gdje je zbog specifičnosti malopozicije diska samo u jednom sloju istoga zgloba obavljeno dvostruko mjerenje – u reprezentativnom sloju s prikazom fiziološkog položaja diska i sloju s prikazom djelomično anteriorno pomaknutog diska.

Referentne točke na najnižem rubu konture zglobne kvržice (točka T) i najvišem rubu vanjskog zvukovoda (točka P) čine referentni pravac iz kojeg se spuštaju dvije okomice: jedna koja dodiruje najdistalniji rub kondila i čija je projekcija na T–P pravcu točka C, dok druga okomica dodiruje stražnji rub diska i njezina je projekcija na T–P pravac točka D (Slika 13).



Slika 13. Metoda mjerenja po Kuriti i sur. (190).

Na referentnoj dužini T–P dobivene su još dvije duljine: T–D i T–C, čija je apsolutna vrijednost mjerena u milimetrima. Odnosi položaja diska (TD/TP) i položaja kondila (TC/TP) izraženi su u stotinkama udaljenosti između krajnjih točaka T i P. Što su dobivene relativne vrijednosti niže to je položaj kondila i diska anteriorniji.

2.2.5. Vizualna analiza zglobova

Vizualna analiza zglobova obuhvatila je morfološke oblike na koštanim strukturama:

- artrotične promjene zglobne kvržice: bez promjena – sa zaobljenom konturom; slaba skerozacija i izražena subhondralna skleroza;
- kontura zglobne kvržice: razvijena četvrtasta, sigomidna te deplanirana;
- artrotične promjene kondila: okrugle konture, aplaniran uz očuvanu debljinu kompakte, skerozacija subhondralne kosti, jača skleroza i očuvana kompakta, erozija, tj. subhondralna skleroza s prekinutim kontinuitetom kompakte;
- veličina kondilne glavice naspram zglobne jamice: primjerena veličina kondilna i hipoplastična glavica kondila;
- smještaj kondila unutar zglobne jamice: centrično, anteriorno, posteriorno.

Analizirana su i morfološka svojstva mekih tkiva:

- morfologija diska: bikonkavan, biplanaran i deformiran;
- fibrozacija bilaminarne zone: nema fibrozacije bilaminarne zone, progresivno adaptiran *stratus superius* bilaminarne zone te progresivna adaptacija uz stvaranje pseudodiska.

U položaju otvorenih usta analizirana je mobilnost kondila u odnosu na zenit zglobne kvržice: normalno mobilan, hipomobilan, lagano hipermobilan (prelazi zenit kvržice) i izraženo hipermobilan (zauzima krajnji hiperekstenzijski položaj).

2.3. Statistička obrada podataka

Prikupljeni podaci šifrirani su i organizirani kao datoteka s programom *Microsoft Office Excel 2010* u osobnom računalu. Za statističku obradu podataka korišten je programski paket STATISTICA 7.0. Deskriptivna statistika korištena je za određivanje osnovnih statističkih parametara (srednje vrijednosti, standardne devijacije, medijani te minimalne i maksimalne vrijednosti).

Mann-Whitney U-testom utvrđeno je postojanje ili nepostojanje statistički značajne razlike između srednjih vrijednosti dviju grupa dok je za određivanje statistički značajne razlike između tri i više grupa korištena Kruskal-Wallis ANOVA i test višestruke usporedbe p vrijednosti (*multiple comparisons 2-tailed p values*).

Za usporedbu varijabli odnos razdaljine TC/TP sa varijablom odnos razdaljine TC/TP za svaku grupu korišten je F-test a za utvrđivanje korelacije između navedene dvije varijable linearna regresijska analiza. Razina značajnosti u svim testovima je uzeta kao $p < 0,05$.

Za pouzdanost očitavanja promatranih varijabli vizualne analize mekih i tvrdih tkiva, uključujući i dijagnozu pomaka diska, provedena je neovisna analiza između specijaliste dentalne protetike i specijalista medicinske radiologije, koji su vrsno uvježbani za dijagnostiku čeljusnoga zgloba. Također, neovisno o kliničkim simptomima i znakovima za pojedine čeljusne zglobove, provedeno je ispitivanje pouzdanosti očitavanja snimaka na 12 pacijenata uključenih u analizu. Cohenov kapa indeks u rasponu između 0,8 i 1,0 pokazao je visoku međupodudarnost istraživača.

U svrhu pouzdanosti rezultata metričke analize primjenjena je metoda po Dahlbergu (191) kojom se računa pogreška između dva neovisna mjerenja na istoj snimci u dva različita vremenska perioda. Kad nema pogreške u mjerenju, tada je pogreška po Dahlberg (ME) jednaka nuli. Za izračunavanje koristi se izraz $ME = \sqrt{\sum d^2 / 2n}$ (d – razlika između dva mjerenja; n – broj dvostruko mjerenih snimaka magnetske rezonancije). Pouzdanost mjerenja parametara pomaka diska po Kuriti i sur. (190) provedena je na 12 pacijenata, tj. ukupno 24 njihova zgloba od uzoraka uključenih u analizu. Pokazalo se je da je ponovljenim mjerenjem ME iznosila visokih 0,10 do 0,07.

3. REZULTATI

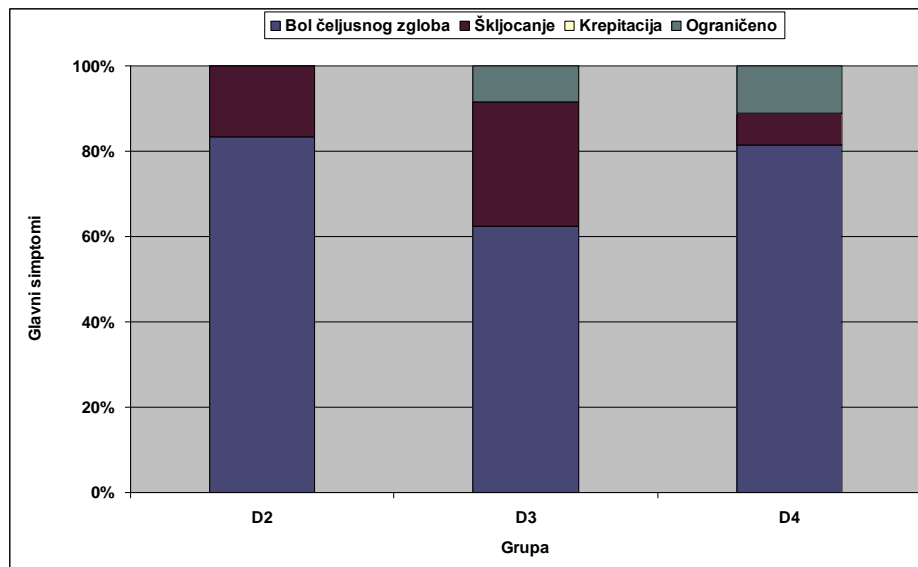
3.1. Simptomi i nalaz kliničke dijagnostike vezane uz dijagnoze pomaka diska

Uspoređeni su klinički i anamnestički podaci zglobova s djelomičnim pomakom diska i drugih dijagnoza diskopatija. Glavni simptom, kojeg su pacijenti iskazali pri prvom pregledu, za koji se vežu svi oblici dijagnoza pomaka diska je bol, čija je učestalost ravnomjerno raspoređena s obzirom na dijagnoze. Ograničeno otvaranje usta nisu iskazali pacijenti s dijagnozom djelomičnoga pomaka s redukcijom, ali bez statističke značajnosti (Tablica 8).

Tablica 8. Učestalost glavnog simptoma s obzirom na postavljene dijagnoze te njihova usporedba Kruskal-Wallisovim testom i testom višestruke usporedbe

dijagnoza pomaka diska/glavni simptom (n, %)	bol	škljocanje	ograničeno otvaranje usta	potpuni s redukcijom	potpuni bez redukcije
djelomični s redukcijom	20 (83,33%)	4 (16,67%)		0.603565	1.000000
potpuni s redukcijom	15 (62,50%)	7 (29,17%)	2 (8,33%)		0.887137
potpuni bez redukcije	21 (80,76%)	2 (7,69%)	3 (11,53%)	H=3,31; p=0,1912	

n, broj zglobova; %, postotak zglobova



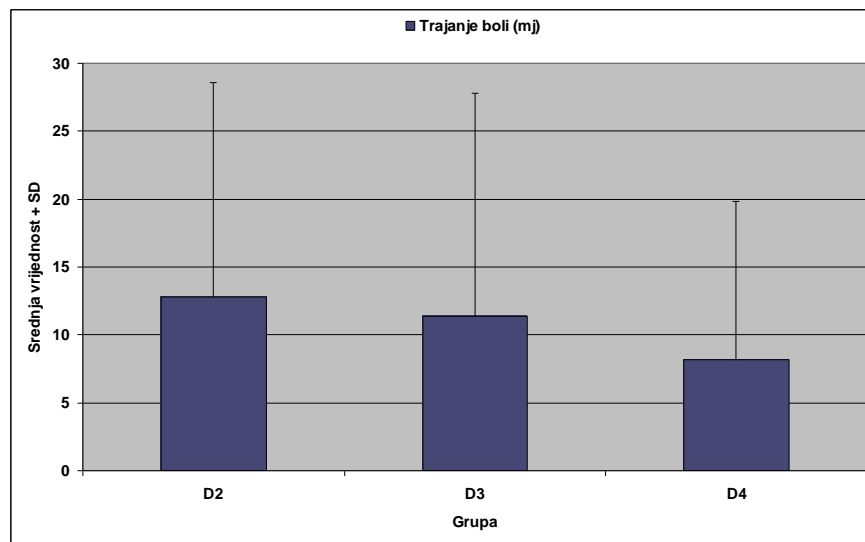
Slika 14. Učestalost glavnog simptoma po svakoj dijagnozi pomaka diska (D2, djelomični pomak s redukcijom; D3 potpuni pomak s redukcijom; D4, potpuni pomak bez redukcije)

Prethodno trajanje temporomandibularne boli nešto je duže u pacijenata koji su imali djelomični pomak diska, a najkraće je u pacijenata s pomakom diska bez redukcije, bez statistički značajne razlike među dijagnozama diskopatija (Tablica 9 i Slika 15).

Tablica 9. Srednje vrijednosti duljine trpljenja bolova prije prvog pregleda. Kruskal-Wallis test i test višestruke usporedbe između dijagnoza

dijagnoza pomaka diska/trajanje boli (srednja vrijednost±SD)	trajanje bolova (mjeseci)	potpuni s redukcijom	potpuni bez redukcije
djelomični s redukcijom	12,78±15,78	1.000000	0.510526
potpuni s redukcijom	11,40±16,38		1.000000
potpuni bez redukcije	8,18±11,65	H = 1,90; p = 0,3867	

SD, standardna devijacija



Slika 15. Srednje vrijednosti i standardne devijacije duljine trpljene boli za pojedine dijagnoze pomaka diska (D2, djelomični pomak s redukcijom; D3 potpuni pomak s redukcijom; D4, pomak bez redukcije).

Uspoređene su vrijednosti intenziteta bolova čeljusnih zglobova mjerenih na VAS pri otvorenim ustima, u mirovanju i na palpaciju po pojedinim dijagnozama pomaka diska (Tablica 10). Pokazalo se da je intenzitet boli najmanji u mirovanju i da je podjednako raspoređen među

dijagnozama. Za varijablu intenziteta boli na palpaciju postoji statistički značajna razlika – dijagnoza pomaka bez redukcije pokazuje veći intenzitet boli u odnosu na dijagnoze djelomičnog i potpunog pomaka diska s redukcijom (Tablica 11). Učestalost intenziteta bolova za pojedine dijagnoze prikazan je na Slici 16.

Tablica 10. Učestalost intenziteta boli mjerene na vizualno-analognoj skali (VAS) za pojedine dijagnoze pomaka diska.

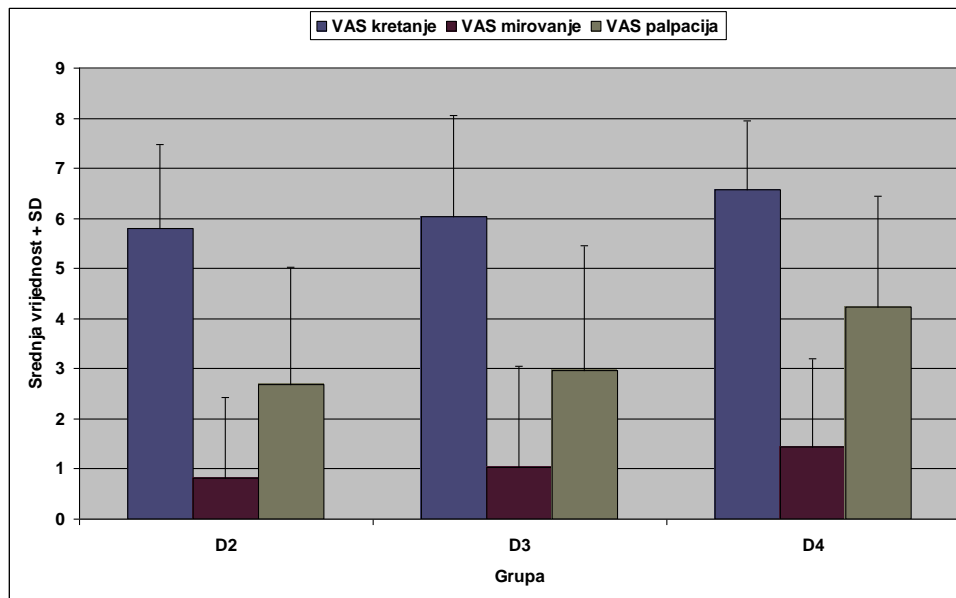
dijagnoza pomaka diska/intenzitet bolova (srednja vrijednost±SD)	otvaranje usta	bol u mirovanju	bol na palpaciju
djelomični s redukcijom	5,80±1,68	0,81±1,62	2,69±2,43
potpuni s redukcijom	6,04±2,02	1,04±2,01	2,96±2,50
potpuni bez redukcije	6,57±1,38	1,44±1,76	4,24±2,21

SD, standardna devijacija

Tablica 11. Usporedba vrijednosti intenziteta bolova na vizualno-analognoj skali (VAS) za pojedine dijagnoze pomaka diska Kruskal-Wallisovim testom i testom višestruke usporedbe

intenzitet bolova (VAS)	otvaranje usta		bol u mirovanju		bol na palpaciju	
	potpuni s redukcijom	potpuni bez redukcije	potpuni s redukcijom	potpuni bez redukcije	potpuni s redukcijom	potpuni bez redukcije
dijagnoza pomaka diska						
djelomični s redukcijom	1.000000	0.274151	1,000000	0,706713	1,000000	0,034882*
potpuni s redukcijom		0.627987		1,000000		0,046332*
potpuni bez redukcije	H =3,14; p =0,2078		H =2,38; p =0,3028		H=7,18; p =0,0275*	

*statistički značajna razlika $p < 0.05$



Slika 16. Srednje vrijednosti i standardna devijacija intenziteta bolova na vizualno-analognoj skali (VAS) za pojedine dijagnoze pomaka diska (D2, djelomični pomak s redukcijom; D3 potpuni pomak s redukcijom; D4, potpuni pomak bez redukcije)

Nespecifičnim kliničkim pregledom napravljena je analiza iznosa aktivnih kretnji čeljusti. Rezultati su pokazali da se iznos otvaranja usta statistički značajno razlikuje između postavljenih dijagnoza djelomičnoga pomaka s redukcijom i pomaka bez redukcije diska. Podjednaki su iznosi aktivnih kretnji za druge varijable. Za iznos kapaciteta pasivnog otvaranja usta nije bilo razlike među dijagnozama. (Tablica 12-15 i Slika 17).

Tablica 12. Mjerenja aktivnih kretnji mandibule s obzirom na različite dijagnoze pomaka diska

dijagnoza pomaka diska / pokreti mandibule (srednja vrijednost±SD u mm)	djelomični s redukcijom	potpuni s redukcijom	potpuni bez redukcije
otvaranje	44,69±7,43	42,19±9,34	38,37±9,29
protruzija	7,46±2,57	7,54±2,51	7,81±1,78
laterotruzija lijevo	9,50±2,17	8,17±2,53	8,24±3,33

laterotruzija desno	8,56±2,52	7,72±3,13	8,54±2,26
---------------------	-----------	-----------	-----------

SD, standardna devijacija; mm, milimetar

Tablica 13. Usporedba aktivnih kretnji otvaranja usta i protruzijske kretnje Kruskal-Wallisovim testom i testom višestruke usporedbe između dijagnoza pomaka diska

kretnje	otvaranje		protruzija	
	potpuni s redukcijom	potpuni bez redukcije	potpuni s redukcijom	potpuni bez redukcije
dijagnoza pomaka diska				
djelomični s redukcijom	0.739410	0.035443*	1,000000	1,000000
potpuni s redukcijom		0.555441		1,000000
potpuni bez redukcije	H =6.37; p = 0.0412*		H =0,76; p =0,6826	

*statistički značajna razlika p<0.05

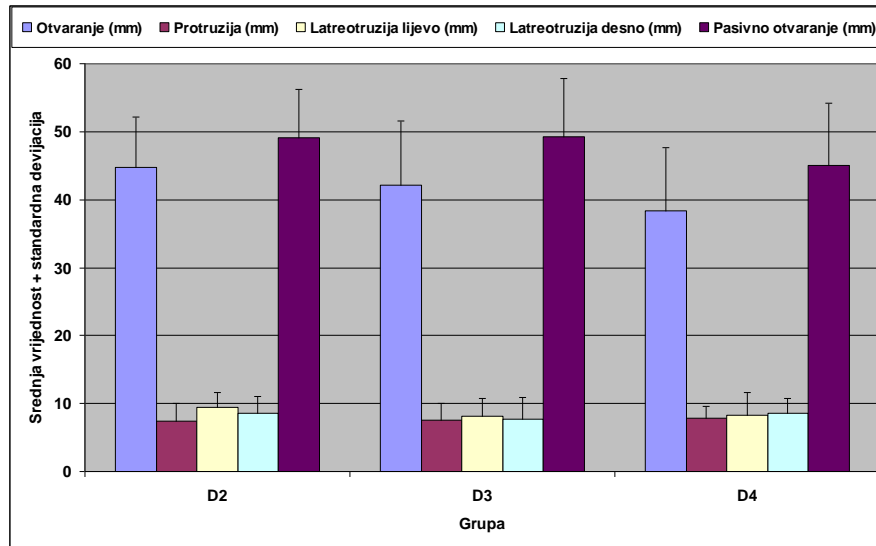
Tablica 14. Usporedba aktivnih laterotruzijskih kretnji Kruskal-Wallisovim testom i testom višestruke usporedbe između dijagnoza pomaka diska

kretnje	latreotruzija lijevo		latreotruzija desno	
	potpuni s redukcijom	potpuni bez redukcije	potpuni s redukcijom	potpuni bez redukcije
dijagnoza pomaka diska				
djelomični s redukcijom	0,158189	0,199837	0,621260	1,000000
potpuni s redukcijom		1,000000		0,709407
potpuni bez redukcije	H =4.76; p =0.0925		H =2,00; p =0,3682	

Tablica 15. Mjerenje i usporedba pasivne kretnje otvaranja usta Kruskal-Wallisovim testom i testom višestruke usporedbe između dijagnoza pomaka diska

dijagnoza pomaka diska /pasivna kretnja (srednja vrijednost±SD u mm)	pasivno otvaranje	potpuni s redukcijom	potpuni bez redukcije
djelomični s redukcijom	49,13±7,08	1.000000	0.361823
potpuni s redukcijom	49,31±8,50		0.501042
potpuni bez redukcije	45,07±9,11	H=2.96; p =0.2273	

SD, standardna devijacija; mm, milimetar



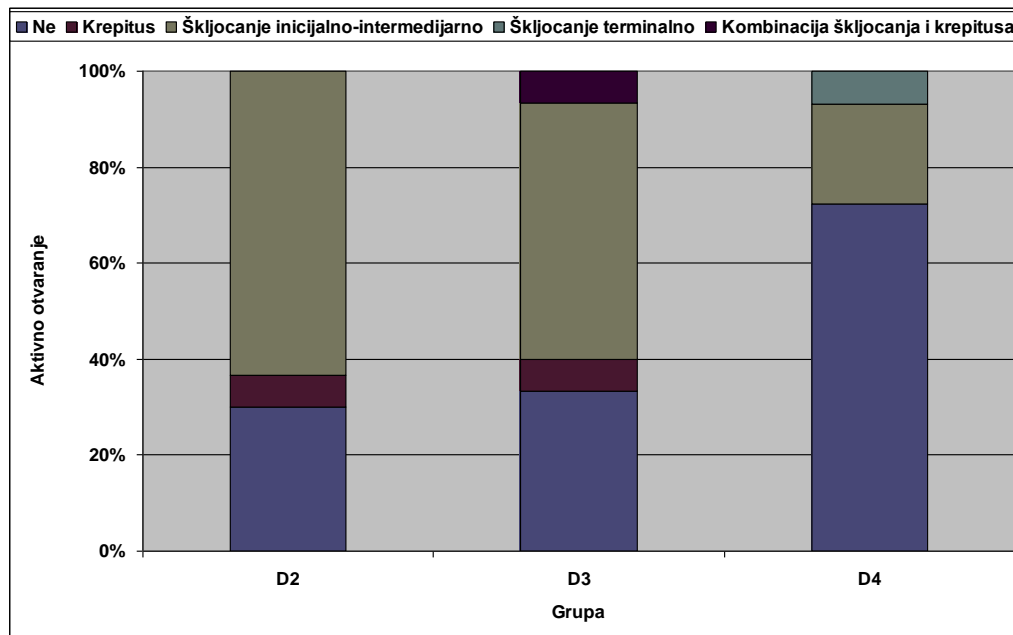
Slika 17. Srednje vrijednosti i standardna devijacija iznosa aktivnih kretnji i pasivne kretnje za pojedine dijagnoze pomaka diska (D2, djelomični pomak s redukcijom; D3 potpuni pomak s redukcijom; D4, potpuni pomak bez redukcije)

Pregled čeljusnih zglobova u funkciji započeo je palpacijom zglobova pri aktivnom otvaranju usta te bilježenjem eventualne pojave zvukova. Nespecifičnim kliničkim pregledom napravljena je analiza javljanja zvukova u zglobovima tijekom aktivne kretnje čeljusti. Potvrđena je statistički značajna razlika između dijagnoza djelomičnog i potpunog pomaka diska s redukcijom naspram zglobova s pomakom diska bez redukcije (Tablica 16). Ostali iznosi učestalosti javljanja zvukova, odnosno učestalosti izostajanja bilo kakve vrste zvuka tijekom aktivne kretnje približno su podjednaki (Slika 18).

Tablica 16. Učestalost nalaza tijekom aktivnog otvaranja usta za zglobove ovisno o dijagnozama pomaka diska te njihova usporedba Kruskal-Wallisovim testom i testom višestruke usporedbe

dijagnoze pomaka diska / nalaz aktivnog otvaranja usta (n, %)	djelomični s redukcijom	potpuni s redukcijom	potpuni bez redukcije
nema zvukova u zglobu	9 (30%)	10 (33,33%)	21 (72,41%)
Krepitus	2 (6,67)	2 (6,67%)	0
škljocanje inicijalno- intermedijarno	19 (63,33%)	16 (53,33%)	6 (20,69%)
škljocanje terminalno	0	0	2 (6,9%)
kombinacija škljocanja i krepitusa	0	2 (6,67%)	0
djelomični s redukcijom		1,000000	0,044538*
potpuni s redukcijom			0,042743*
			H =9,16; p =0,0102*

n, broj zglobova; %, postotak zglobova; *statistički značajna razlika $p < 0.05$



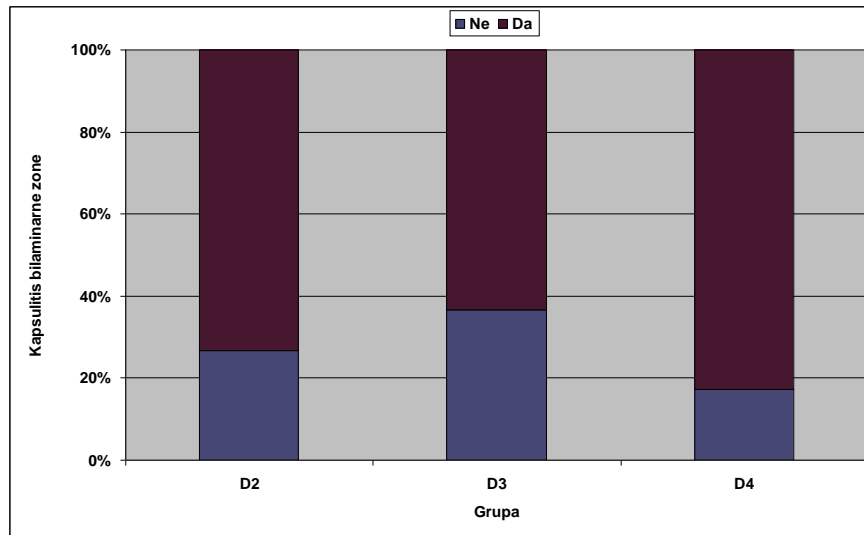
Slika 18. Učestalosti bilježenja zvukova pri aktivnoj kretnji za pojedine dijagnoze pomaka diska (D2, djelomični pomak s redukcijom; D3 potpuni pomak s redukcijom; D4, potpuni pomak bez redukcije).

Specifično ispitivanje područja bilaminarne zone, kojim se potvrđuje artrogena komponenta poremećaja vezana uz pomak diska, pokazalo je kako među promatranim oblicima pomaka ovisno o dijagnozi nema statistički značajnih razlika (Tablica 17, Slika 19).

Tablica 17. Učestalost nalaza upale bilaminarne zone i usporedba Kruskal-Wallisovim testom i testom višestruke usporedbe među dijagnozama

kapsulitis bilaminarne zone (n, %) /dijagnoze pomaka diska	ne	da	potpuni s redukcijom	potpuni bez redukcije
djelomični s redukcijom	8 (26,67%)	22 (73,33%)	1,000000	1,000000
potpuni s redukcijom	11 (36,67%)	19 (63,33%)		0,596587
potpuni bez redukcije	5 (17,24%)	24 (82,76%)	H=2,79; p=0,2471	

n, broj zglobova; %, postotak zglobova



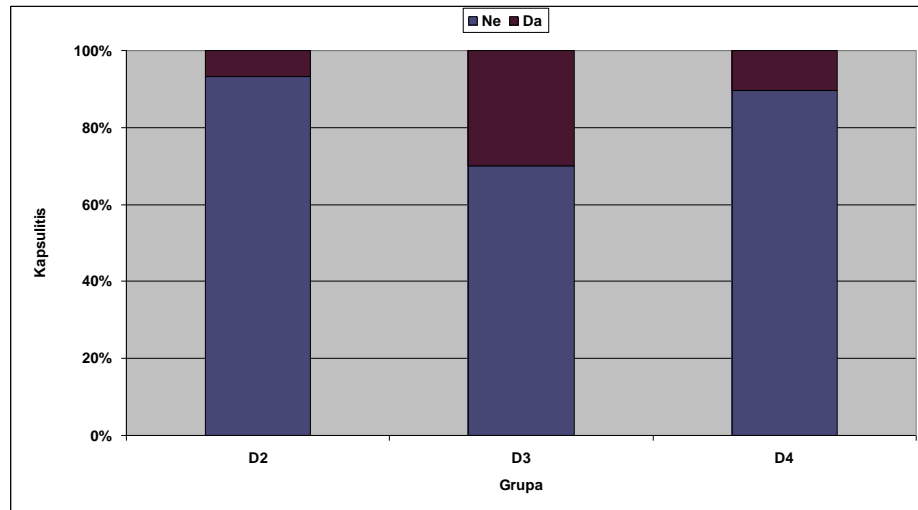
Slika 19. Učestalost nalaza upale bilaminarne zone za svaku od dijagnoza (D2, djelomični pomak s redukcijom; D3 potpuni pomak s redukcijom; D4, potpuni pomak bez redukcije)

Specifično ispitivanje zglobova uključilo je i ispitivanje pozitivnog nalaza kapsulitisa čeljusnoga zgloba (Tablica 18, Slika 20).

Tablica 18. Učestalost nalaza kapsulitisa i usporedba Kruskal-Wallisovim testom i testom višestruke usporedbe među dijagnozama pomaka diska

kapsulitis čeljusnoga zgloba (n, %) /dijagnoze pomaka diska	ne	da	potpuni s redukcijom	potpuni bez redukcije
djelomični s redukcijom	28 (93,33%)	2 (6,67%)	0,358748	1,000000
potpuni s redukcijom	21 (70%)	9 (30%)		0,580798
potpuni bez redukcije	26 (89,66%)	3 (10,34%)	H =4,88; p =0,089	

n, broj zglobova; %, postotak zglobova



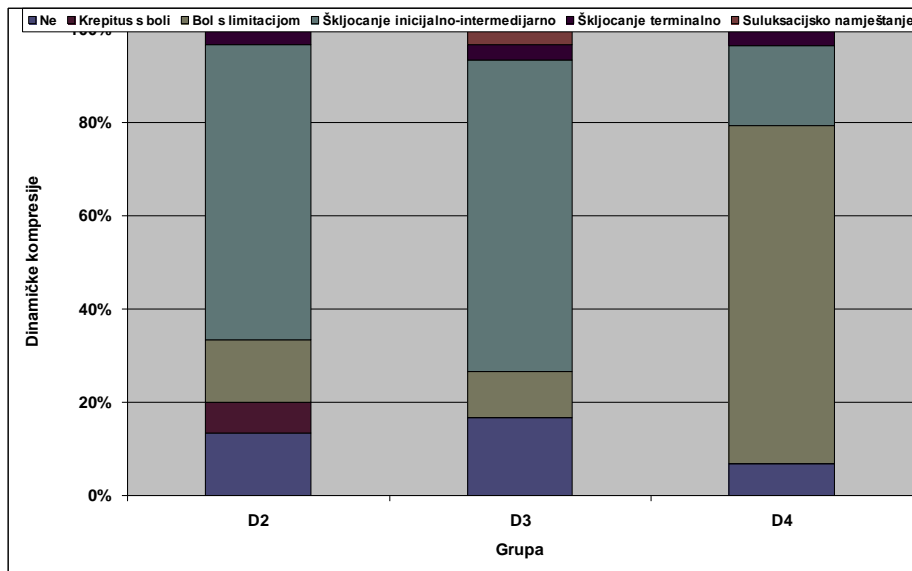
Slika 20. Učestalost nalaza kapsulitisa čeljusnog zgloba po dijagnozama pomaka (D2, djelomični pomak s redukcijom; D3 potpuni pomak s redukcijom; D4, potpuni pomak bez redukcije)

U postupcima dinamičkih kompresija rezultati su pokazali kako se bol s limitacijom javlja u većem postotku kod pomaka diska bez redukcije (72,41%), u odnosu na ostale dijagnoze pomaka. Pokazalo se i da je inicijalno-intermedijarno škljocanje češće kod obje dijagnoze s redukcijom, a statistički značajna razlika nađena je u usporedbi između potpunog pomaka s redukcijom i pomaka bez redukcije diska. Ispitivanje škljocanja kao važnog dijagnostičkog pokazatelja postupcima dinamičkih translacija pokazalo je da škljocanje izostaje kod dijagnoze pomak diska bez redukcije (Tablice 19 i Slika 21).

Tablica 19. Nalaz dinamičkih kompresija s obzirom na dijagnoze pomaka diska. Usporedba Kruskal-Wallisovim testom i testom višestruke usporedbe između dijagnoza

nalaz dinamičke kompresije / dijagnoze pomaka diska	djelomični s redukcijom	potpuni s redukcijom	potpuni bez redukcije
nema zvukova niti bolova	4 (13,33%)	5 (16,67%)	2 (6,90%)
krepitus s boli	2 (6,67%)	0	0
bol s limitacijom	4 (13,33%)	3 (10,00%)	21 (72,41%)
škljocanje inicijalno-intermedijarno	19 (63,33%)	20 (66,67%)	5 (17,24%)
škljocanje terminalno	1 (3,33%)	1 (3,33%)	1 (3,45%)
subluksacijsko namještanje kondila	0	1 (3,33%)	0
djelomični s redukcijom		1,000000	0,106724
potpuni s redukcijom			0,025849*
			H =9,09; p = 0,0106*

n, broj zglobova; %, postotak zglobova; *statistički značajna razlika p<0.05



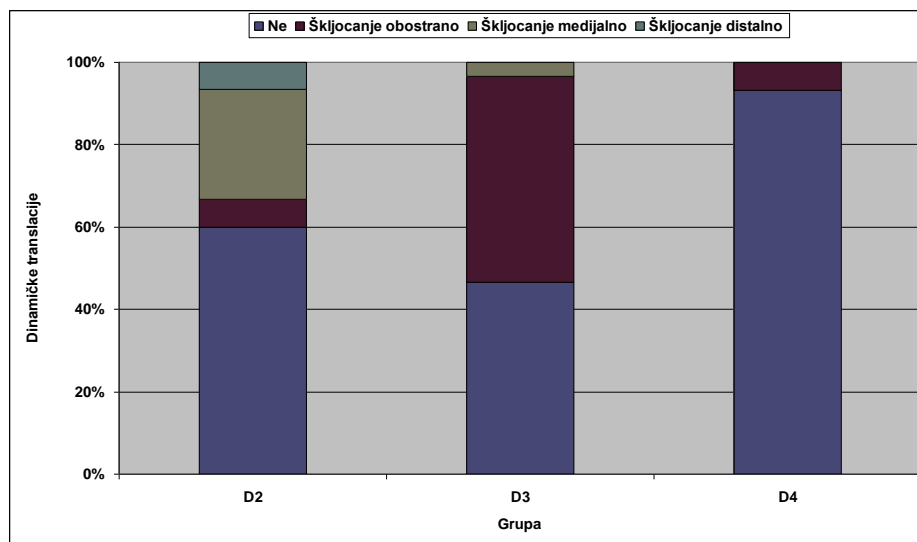
Slika 21. Raspodjela zglobova za svaku od dijagnoza za varijablu dinamičke kompresije (D2, djelomični pomak s redukcijom; D3 potpuni pomak s redukcijom; D4, potpuni pomak bez redukcije).

Vezano za nalaz dinamičkih translacija obostrano škljocanje (tj. u medijalnom i distalnom smjeru za isti zglob) češće se javlja kod potpunog pomaka diska s redukcijom (50,00%), dok je veća učestalost medijalnog škljocanja (26,67%) u zglobova s djelomičnim pomakom s redukcijom. Međutim, statistički je značajno što se škljocanje uglavnom ne javlja samo kod dijagnoze pomaka diska bez redukcije, u usporedbi s druge dvije dijagnoze pomaka diska (Tablice 20 i Slika 22).

Tablica 20. Nalaz dinamičke translacije i usporedba nalaza dinamičkih translacija Kruskal-Wallisovim testom i testom višestruke usporedbe između različitih dijagnoza pomaka diska

dinamičke translacije / dijagnoza pomaka diska	djelomični s redukcijom	potpuni s redukcijom	potpuni bez redukcije
nema škljocanja	18 (60%)	14 (46,67%)	27 (93,10%)
škljocanje obostrano	2 (6,67%)	15 (50,00%)	2 (6,90%)
škljocanje medijalno	8 (26,67%)	1 (3,33%)	0
škljocanje distalno	2 (6,67%)	0	0
djelomični s redukcijom		1,000000	0,022961*
potpuni s redukcijom			0,017282*
			H =14,00; p =0,0009*

n, broj zglobova; %, postotak zglobova; *statistički značajna razlika $p < 0.05$



Slika 22. Raspodjela zglobova ovisno o nalazu dinamičkih translacija za svaku od dijagnoza (D2, djelomični pomak s redukcijom; D3 potpuni pomak s redukcijom; D4, potpuni pomak bez redukcije)

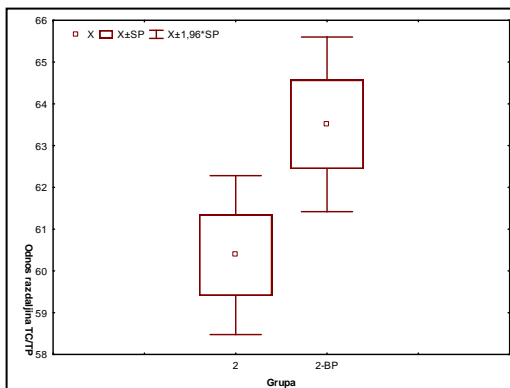
3.2. Usporedba metričke analize zglobova s pojedinim dijagnozama pomaka

Za dijagnozu djelomičnoga pomaka diska karakteristično je da se vizualno mogu identificirati dva, za dijagnostiku diskopatije, različita sloja – sloj s pomakom i sloj bez pomaka diska – pa su napravljena i dva mjerenja po jednom zglobu. Kvantitativna analiza pokazala je kako postoji značajna statistička razlika unutar dva sloja istoga zgloba s djelomičnim pomakom diska, tj. za sloj s pomakom i sloj bez pomaka (Tablica 21, Slika 23).

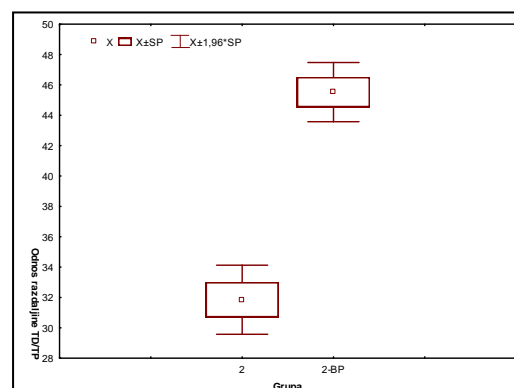
Tablica 21. Mann-Whitney U Test. Usporedba vrijednosti metričke analize za zglobove s djelomičnim pomakom s redukcijom, između sloja s pomakom i sloja bez pomaka diska istoga zgloba

djelomični pomak /mjerenja metričke analize (srednja vrijednost±standardna devijacija)	sloj s pomakom diska	sloj bez pomaka diska	statistička značajnost (p)
razdaljina T-P	23,4±2,0	23,0±2,5	0,4965
razdaljina C-T	13,9±1,6	14,6±1,7	0,1059
razdaljina T-D	7,5±2,8	10,4±1,3	0,0000*
odnos razdaljina TC/TP	59,7±6,0	63,7±5,8	0,0110*
odnos razdaljina TD/TP	29,8±5,1	45,7±5,5	0,0000*

*statistička značajna razlika $p < 0.05$



a



b

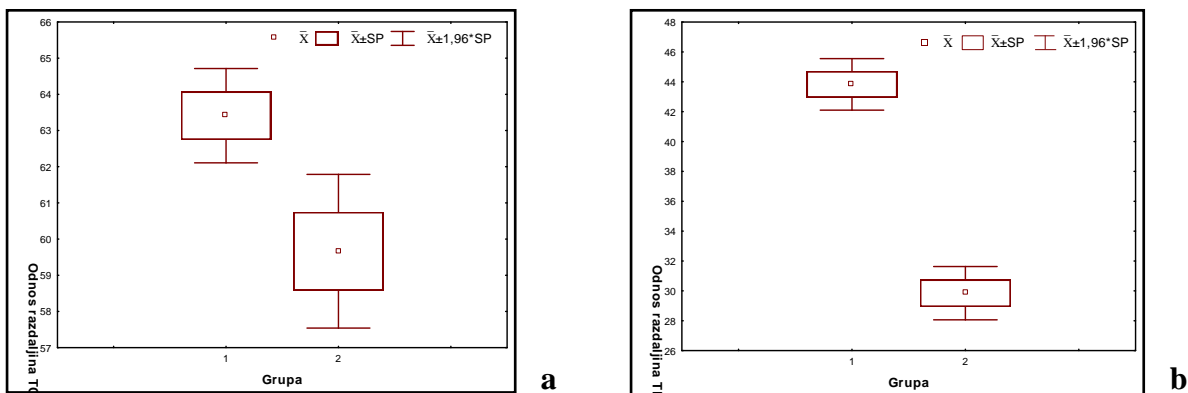
Slika 23. Usporedba relativnog položaja kondila (a) i diska (b) za različite slojeve (2, sloj s pomakom; 2-BP, sloj bez pomaka diska) istog zgloba s dijagnozom djelomičnoga pomaka diska

U prvoj usporedbi formiranih grupa zglobova svih pacijenata uspoređena je Grupa 1 (zdravi zglobovi, fiziološki položaj diska) sa Grupom 2 (dijagnoza djelomičnoga pomaka diska, sloj s pomakom). Potvrđena je statistički značajna razlika i za položaj diska i za položaj kondila (Tablica 22 i Slika 24).

Tablica 22. Mann-Whitney U Test. Usporedba vrijednosti metričke analize za zglobove s fiziološkim položajem diska (Grupa 1) i mjerenja sloja s pomakom diska iz grupe zglobova djelomičnoga pomaka s redukcijom (Grupa 2)

grupe zglobova / mjerenja metričke analize (srednja vrijednost±standardna devijacija)	Grupa 1	Grupa 2 – sloj s pomakom diska	Statistička značajnost (p)
razdaljina T-P	23,8±2,4	23,4±2,0	0,3466
razdaljina C-T	15,1±1,9	13,9±1,6	0,0025*
razdaljina T-D	10,3±1,8	7,5±2,8	0,0000*
odnos razdaljina TC/TP	63,4±5,1	59,7±6,0	0,0026*
odnos razdaljina TD/TP	43,8±6,8	29,8±5,1	0,0000*

*statistička značajna razlika p<0.05

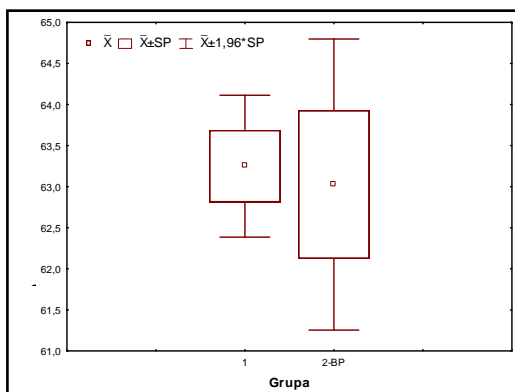


Slika 24. Usporedba relativnog položaja kondila (a) i diska (b) za mjerenja zglobova s fiziološkim položajem diska (Grupa 1) i sloja s pomakom diska zglobova s djelomičnim pomakom diska (Grupa 2)

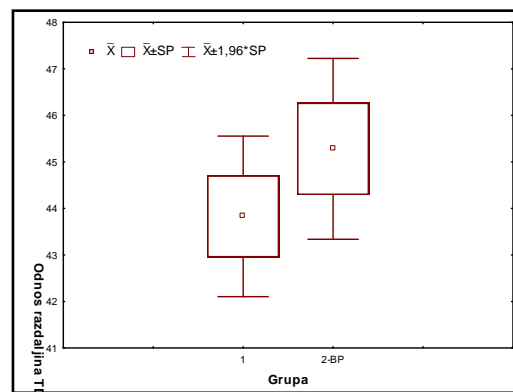
Kad je uspoređena ista skupina zglobova iz Grupe 1 (zglobovi s fiziološkim položajem diska) s drugim slojem zglobova iz Grupe 2 s dijagnozom djelomičnoga pomaka s redukcijom (mjerjenje gdje nema pomaka diska, tj. disk je u tom položaju u fiziološkom položaju) pokazalo se kako između promatranih varijabli nema statistički značajnih razlika (Tablica 23 i Slika 25).

Tablica 23. Mann-Whitney U Test. Usporedba vrijednosti metričke analize za zglobove s fiziološkim položajem diska (Grupa 1) i mjerenja sloja bez pomaka zglobova iz grupe djelomičnoga pomaka s redukcijom (Grupa 2)

grupe zglobova / mjerenja metričke analize (srednja vrijednost±standardna devijacija)	Grupa 1	Grupa 2 – sloj bez pomaka diska	Statistička značajnost (p)
razdaljina T-P	23,8±2,4	23,0±2,5	0,9720
razdaljina C-T	15,1±1,9	14,6±1,7	0,7669
razdaljina T-D	10,3±1,8	10,4±1,3	0,9952
odnos razdaljina TC/TP	63,4±5,1	63,7±5,8	0,8222
odnos razdaljina TD/TP	43,8±6,8	45,7±5,5	0,3067



a



b

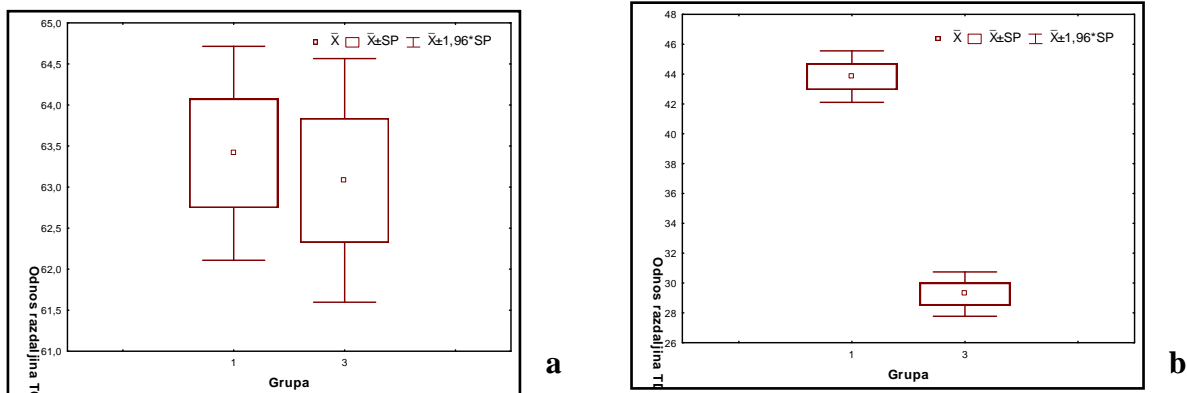
Slika 25. Usporedba relativnog položaja kondila (a) i diska (b) za mjerenja zglobova s fiziološkim položajem diska (Grupa 1) i sloja bez pomaka diska zglobova s djelomičnim pomakom diska (Grupa 2)

Usporedba Grupe 1 (fiziološki zglobovi) sa Grupom 3 (dijagnoza potpunog pomaka s redukcijom) pokazala je kako postoji statistički značajna razlika za položaj diska između promatranih grupa, dok za odnos položaja kondila nije zabilježena statistički značajna razlika (Tablica 24 i Slika 26).

Tablica 24. Mann-Whitney U Test. Usporedba vrijednosti metričke analize za zglobove s fiziološkim položajem diska (Grupa 1) i zglobova s potpunim pomakom diska s redukcijom (Grupa 3)

grupe zglobova / mjerenja metričke analize (srednja vrijednost±standardna devijacija)	Grupa 1	Grupa 3	Statistička značajnost (p)
razdaljina T-P	23,8±2,4	24,9±4,7	0,1498
razdaljina C-T	15,1±1,9	15,7±3,0	0,2891
razdaljina T-D	10,3±1,8	7,3±1,9	0,0000*
odnos razdaljina TC/TP	63,4±5,1	63,1±4,7	0,7486
odnos razdaljina TD/TP	43,8±6,8	29,3±4,7	0,0000*

*statistička značajna razlika p<0.05



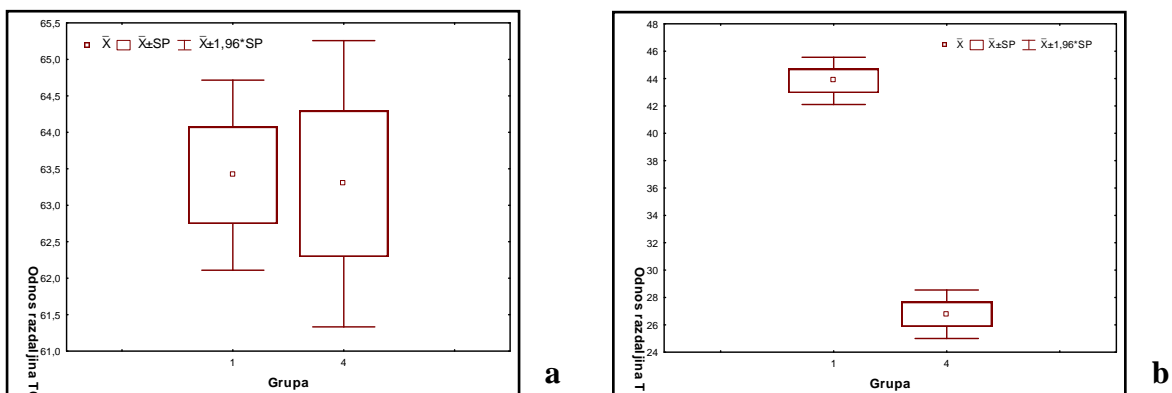
Slika 26. Usporedba relativnog položaja kondila (a) i diska (b) za zglobove s fiziološkim položajem diska (Grupa 1) i zglobova s potpunim pomakom diska s redukcijom (Grupa 3)

Daljnjom statističkom analizom uspoređeni su odnosi između Grupe 1 (fiziološki zglobovi) i Grupe 4 (dijagnoza pomaka bez redukcije). Analiza je pokazala kako također postoji statistički značajna razlika za položaj diska između promatranih grupa dok odnos položaja kondila ne pokazuje značajnu razliku (Tablica 25 i Slika 27).

Tablica 25. Mann-Whitney U Test. Usporedba vrijednosti metričke analize za zglobove s fiziološkim položajem diska (Grupa 1) i zglobova s potpunim pomakom diska bez redukcije (Grupa 4)

grupe zglobova / mjerenja metričke analize (srednja vrijednost±standardna devijacija)	Grupa 1	Grupa 4	Statistička značajnost (p)
razdaljina T-P	23,8±2,4	24,8±4,7	0,1805
razdaljina C-T	15,1±1,9	15,6±2,9	0,3010
razdaljina T-D	10,3±1,8	6,6±1,7	0,0000*
odnos razdaljina TC/TP	63,4±5,1	63,3±6,3	0,9194
odnos razdaljina TD/TP	43,8±6,8	26,8±5,6	0,0000*

*statistička značajna razlika $p < 0.05$



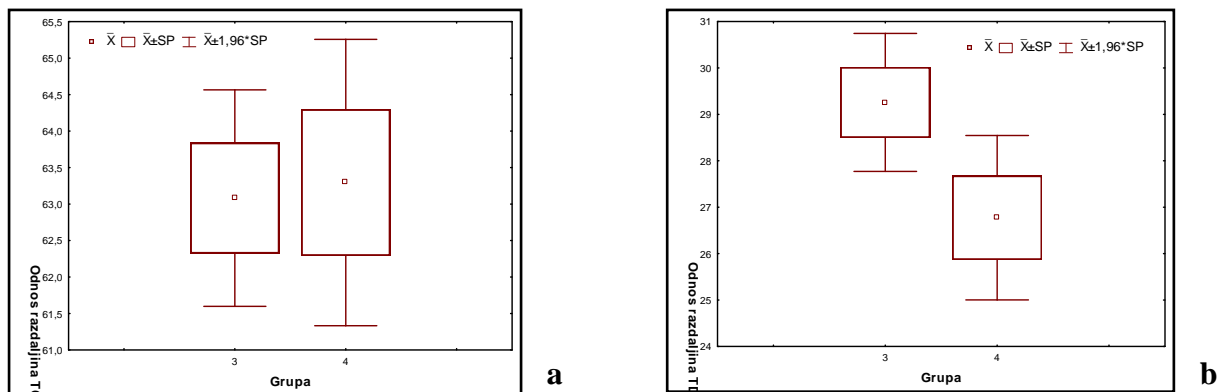
Slika 27. Usporedba relativnog položaja kondila (a) i diska (b) za zglobove s fiziološkim položajem diska (Grupa 1) i zglobova s potpunim pomakom diska bez redukcije (Grupa 4)

Uspoređeni su zglobovi s potpunim pomakom s redukcijom (Grupa 3) i bez redukcije diska (Grupa 4) te je utvrđeno statistički značajno veći anteriorni pomak diska za zglobove s dijagnozom pomaka bez redukcije (Tablica 26, Slika 28).

Tablica 26. Mann-Whitney U Test. Usporedba vrijednosti metričke analize za zglobove s potpunim pomakom diska s redukcijom (Grupa 3) i zglobova s potpunim pomakom diska bez redukcije (Grupa 4)

grupe zglobova / mjerenja metričke analize (srednja vrijednost±standardna devijacija)	Grupa 3	Grupa 4	Statistička značajnost (p)
razdaljina T-P	24,9±4,7	24,8±4,7	0,9450
razdaljina C-T	15,7±3,0	15,6±2,9	0,9769
razdaljina T-D	7,3±1,9	6,6±1,7	0,1188
odnos razdaljina TC/TP	63,1±4,7	63,3±6,3	0,8660
odnos razdaljina TD/TP	29,3±4,7	26,8±5,6	0,0391*

*statistička značajna razlika $p < 0.05$



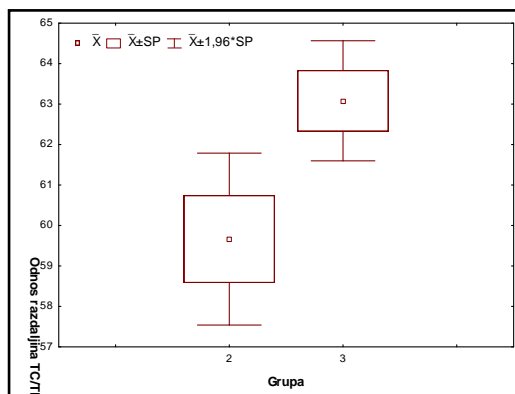
Slika 28. Usporedba relativnog položaja kondila (a) i diska (b) za zglobove s potpunim pomakom s redukcijom (Grupa 3) i bez redukcije diska (Grupa 4)

Zatim su uspoređeni zglobovi s dijagnozom djelomičnoga pomaka diska (sloj s pomakom diska – Grupa 2) i zglobovi Grupe 3, tj. s dijagnozom potpunog pomaka diska s redukcijom (Tablica 27, Slika 29). Nema značajne razlike u iznosu pomaka diska, ali je između promatranih grupa nađena statistički značajna razlika za položaj kondila.

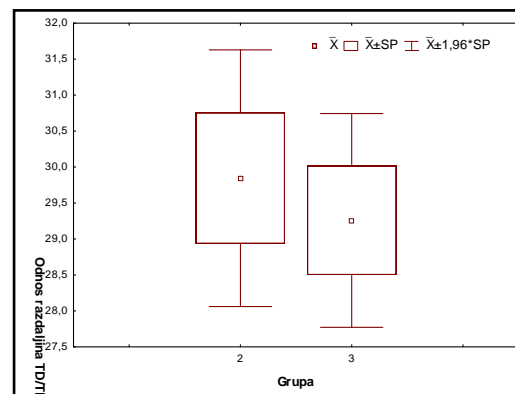
Tablica 27. Mann-Whitney U Test. Usporedba vrijednosti metričke analize mjerenja sloja s pomakom diska iz grupe zglobova djelomičnoga pomaka s redukcijom (Grupa 2) i zglobova s potpunim pomakom diska s redukcijom (Grupa 3)

grupe zglobova / mjerenja metričke analize (srednja vrijednost±standardna devijacija)	Grupa 2 – sloj s pomakom diska	Grupa 3	Statistička značajnost (p)
razdaljina T-P	23,4±2,0	24,9±4,7	0,0974
razdaljina C-T	13,9±1,6	15,7±3,0	0,0046*
razdaljina T-D	7,5±2,8	7,3±1,9	0,6624
odnos razdaljina TC/TP	59,7±6,0	63,1±4,7	0,0100*
odnos razdaljina TD/TP	29,8±5,1	29,3±4,7	0,6188

*statistička značajna razlika $p < 0.05$



a



b

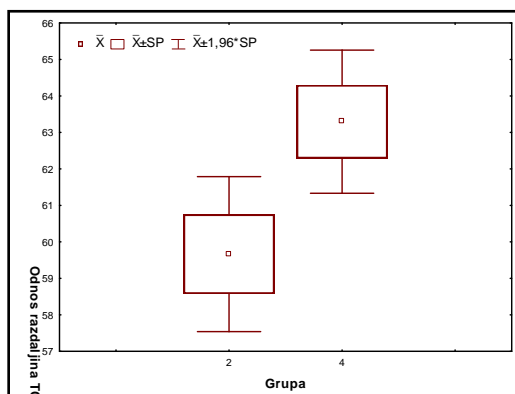
Slika 29. Usporedba relativnog položaja kondila (a) i diska (b) za mjerenja sloja s pomakom diska iz grupe zglobova djelomičnoga pomaka s redukcijom (Grupa 2) i zglobova s potpunim pomakom diska s redukcijom (Grupa 3).

U usporedbi mjerenja djelomičnog pomaka diska (sloj s pomakom, Grupa 2) i zglobova s dijagnozom potpunog pomaka diska bez redukcije (Grupa 4) nađena je statistički značajna razlika i za iznos pomaka diska i za položaj kondila između te dvije dijagnoze. Za zglobove s djelomičnim pomakom karakteristično je da je u njima manji iznos anteriorno pomaknutih diskova, dok su u zglobovima s pomakom bez redukcije kondili više dorzopozicionirani (Tablica 28, Slika 30).

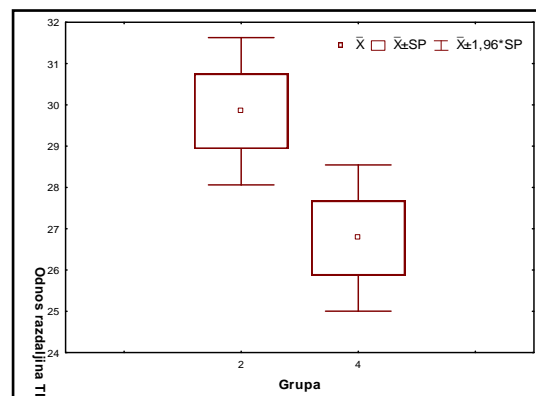
Tablica 28. Mann-Whitney U Test. Usporedba vrijednosti metričke analize mjerenja sloja s pomakom diska iz grupe zglobova djelomičnoga pomaka s redukcijom (Grupa 2) i zglobova s potpunim pomakom diska bez redukcije (grupa 4).

grupe zglobova / mjerenja metričke analize (srednja vrijednost±standardna devijacija)	Grupa 2 – sloj s pomakom diska	Grupa 4	Statistička značajnost (p)
razdaljina T-P	23,4±2,0	24,8±4,7	0,1153
razdaljina C-T	13,9±1,6	15,6±2,9	0,0045*
razdaljina T-D	7,5±2,8	6,6±1,7	0,1054
odnos razdaljina TC/TP	59,7±6,0	63,3±6,3	0,0168*
odnos razdaljina TD/TP	29,8±5,1	26,8±5,6	0,0209*

*statistička značajna razlika $p < 0.05$



a



b

Slika 30. Usporedba relativnog položaja kondila (a) i diska (b) za mjerenja sloja s pomakom diska iz grupe zglobova djelomičnoga pomaka s redukcijom (Grupa 2) i zglobova s potpunim pomakom diska bez redukcije (Grupa 4).

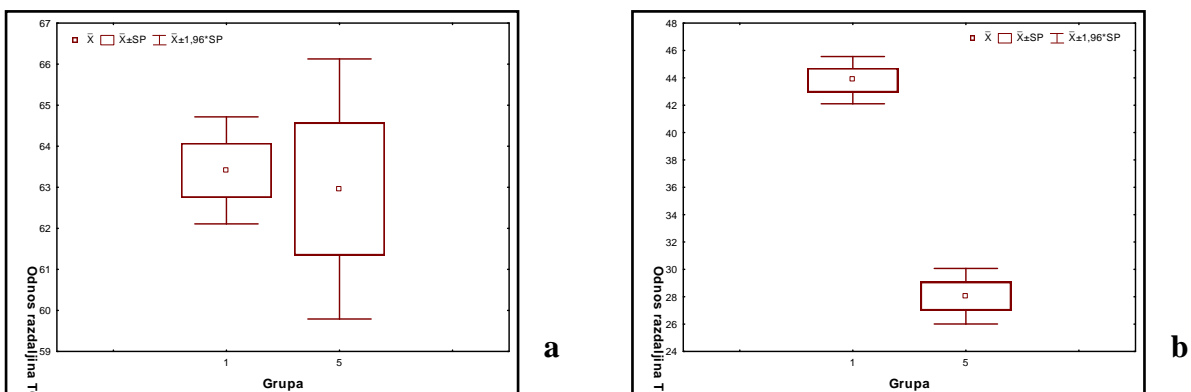
3.3. Metrička analiza grupe zglobova s asimptomatskim pomakom diska

Kako bi se dobila kompletna slika o odnosima iznosa pomaka diska i položaja kondila napravljena je i usporedba zdravih zglobova (tj. s fiziološkim položajem diska - Grupa 1) sa zglobovima iz Grupe 5, koja obuhvaća sve oblike asimptomatskog pomaka diska. Evidentna je statistička značajnost za anteriorni pomak diska u odnosu na fiziološki položaj kondila (Tablica 29 i Slika 31).

Tablica 29. Mann-Whitney U Test. Usporedba vrijednosti metričke analize za zglobove s fiziološkim položajem diska (grupa 1) i za zglobove s dijagnozama asimptomatskog pomaka diska (Grupa 5)

grupe zglobova / mjerenja metričke analize (srednja vrijednost±standardna devijacija)	Grupa 1	Grupa 5	Statistička značajnost (p)
razdaljina T-P	23,8±2,4	23,4±2,0	0,5302
razdaljina C-T	15,1±1,9	14,8±2,0	0,4978
razdaljina T-D	10,3±1,8	6,6±1,2	0,0000*
odnos razdaljina TC/TP	63,4±5,1	63,0±6,7	0,7648
odnos razdaljina TD/TP	43,8±6,8	28,0±4,3	0,0000*

*statistička značajna razlika $p < 0.05$

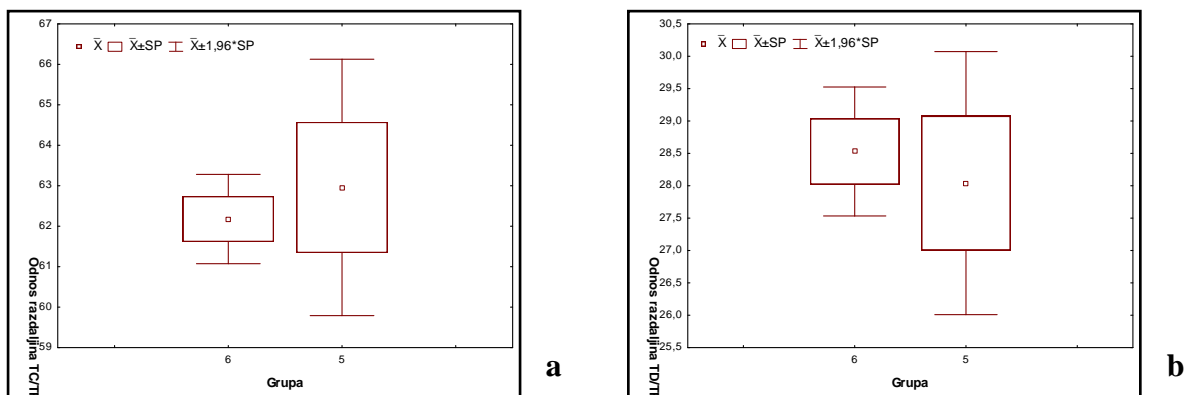


Slika 31. Usporedba relativnog položaja kondila (a) i diska (b) za zglobove s fiziološkim položajem diska (Grupa 1) i zglobove sa svim asimptomatskim pomacima diska (Grupa 5).

Nadalje svi oblici asimptomatskog pomaka diska (Grupa 5) uspoređeni su sa Grupom 6, koja objedinjuje sve bolesne zglobove, tj. zglobove sa svim dijagnozama pomaka diska. Između asimptomatskog i simptomatskog pomaka diska nije bilo razlike (Tablica 30 i Slika 32).

Tablica 30. Mann-Whitney U Test. Usporedba metričke analize za zglobove sa dijagnozama asimptomatskog pomaka diska (Grupa 5) i bolesnih zglobova sa svim dijagnozama pomaka diska (Grupa 6)

grupe zglobova / mjerenja metričke analize (srednja vrijednost±standardna devijacija)	Grupa 5	Grupa 6	Statistička značajnost (p)
razdaljina T-P	23,4±2,0	24,4±4,1	0,3387
razdaljina C-T	14,8±2,0	15,2±2,7	0,5995
razdaljina T-D	6,6±1,2	7,1±2,8	0,3352
odnos razdaljina TC/TP	63,0±6,7	62,2±5,8	0,6164
odnos razdaljina TD/TP	28,0±4,3	28,5±5,3	0,7174



Slika 32. Usporedba relativnog položaja kondila (a) i diska (b) za zglobove sa svim asimptomatskim pomacima diska (Grupa 5) te bolesnih zglobova sa svim dijagnozama pomaka diska (Grupa 6)

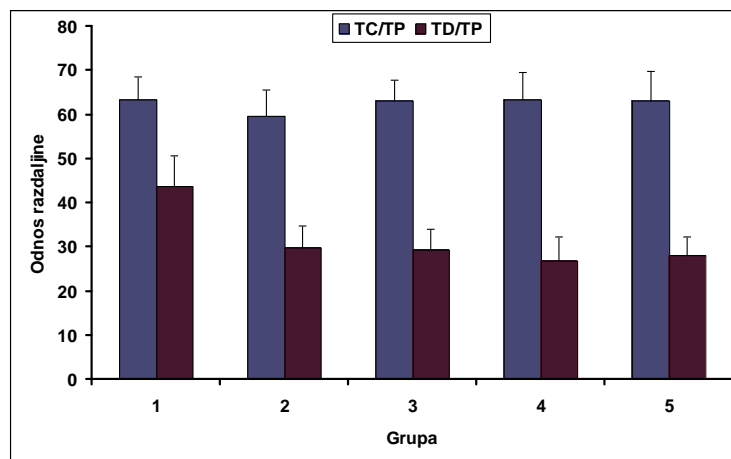
3.4. Međusobna usporedba metričke analize svih grupa zglobova

Uspoređeni su sumarni rezultati ključnih varijabli za određivanje položaja diska (varijabla TD/TP) i položaja kondila (varijabla TC/TP). Unutar dijagnoza pomaka diska (Tablica 31) nema razlike, ali sve skupine s pomakom diska, bilo simptomatskim (Grupe 2-4) bilo asimptomatskim pomakom diska (Grupa 5) pokazuju statistički značajnu razliku u odnosu na fiziološki položaj diska (Grupa 1). Za varijablu položaja kondila (Tablica 31) nađena je statistički značajna razlika samo među zdravim zglobovima (Grupa 1) i zglobovima s djelomičnim pomakom diska (sloj s pomakom, Grupa 2). Odnos varijabli prikazan je na Slici 33.

Tablica 31. Usporedba Kruskal-Wallisovim ANOVA testom i testom višestruke usporedbe među zglobovima razdjeljenim po grupama za varijablu položaja diska (TD/TP) i položaja kondila (TC/TP)

grupe zglobova	2 – djelomični pomak – sloj s pomakom	3 – potpuni pomak s redukcijom	4 – potpuni pomak bez redukcije	5 – asimptomatski pomak diska
1 – fiziološki položaj diska	0,0000*	0,0000*	0,0000*	0,0000*
2 – djelomični pomak – sloj s pomakom		1,0000	0,5175	1,0000
3 – potpuni pomak s redukcijom			1,0000	1,0000
4 – potpuni pomak bez redukcije				1,0000
varijaba TD/TP	H=104,76; p= 0,0000*			
1 – fiziološki položaj diska	0,0458*	1,0000	1,0000	1,0000
2 – djelomični pomak – sloj s pomakom		0,3947	0,2678	0,9186
3 – potpuni pomak s redukcijom			1,0000	1,0000
4 – potpuni pomak bez redukcije				1,0000
varijaba TC/TP	H=8,54; p= 0,0436*			

*statistički značajna razlika $p < 0.05$



Slika 33. Srednje vrijednosti i standardne devijacije za svaku grupu zglobova za varijable odnos razdaljine TC/TP (položaj kondila) i odnos razdaljine TD/TP (pomak diska)

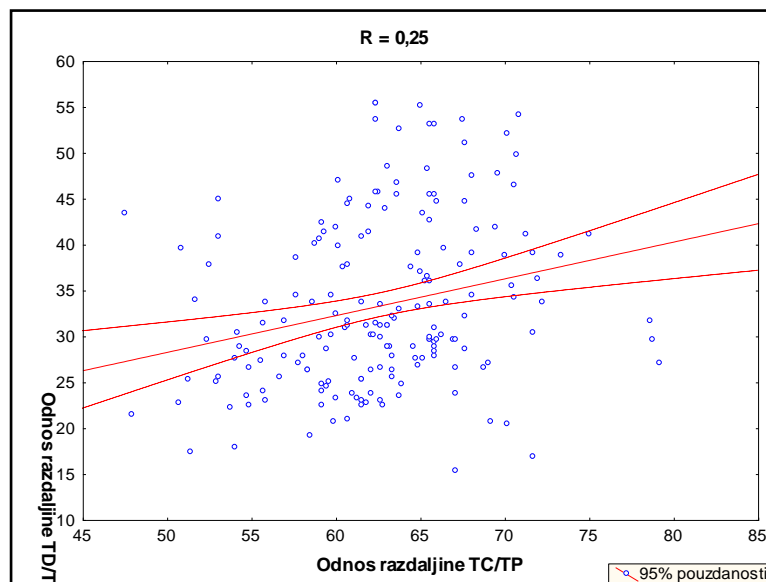
Međusobni odnos vrijednosti mjerenja položaja kondila i položaja / pomaka diska unutar pojedine skupine zglobova prikazani su u Tablici 32. Njihov odnos je s najmanjom razlikom unutar zglobova koji imaju fiziološki položaj diska (Grupa 1), gdje je razlika 30,9%, dok je u bolesnih zglobova ona preko 50%.

Tablica 32. Usporedba među zglobovima podijeljenim po grupama za varijablu položaja kondila (TC/TP) i položaja diska (TD/TP)

grupe zglobova (prosjeck±standardna devijacija)	TC/TP $\bar{X} \pm SD$	TD/TP $\bar{X} \pm SD$	% razlike	Statistička značajnost (p)
1 – fiziološki položaj diska	63,4±5,1	43,8±6,8	30,9	0,000*
2 – djelomični pomak – sloj s pomakom	59,7±6,0	29,8±5,1	50,1	0,000*
3 – potpuni pomak s redukcijom	63,1±4,7	29,3±4,7	53,6	0,000*
4 – potpuni pomak bez redukcije	63,3±6,3	26,8±5,6	57,7	0,000*

*statistički značajna razlika $p < 0.05$

Na Slici 34 prikazan je dijagram korelacije između varijable položaja kondila (TC/TP) i položaja diska (TD/TP) sa njihovom međusobno slabom pozitivnom korelacijom ($R = 0,25$).



Slika 34. Korelacija između varijabli pomaka diska (TD/TP) i položaja kondila (TC/TP)

3.5. Usporedba morfoloških obilježja djelomičnoga pomaka diska s drugim dijagnozama pomaka diska

Morfološka obilježja čeljusnoga zgloba s dijagnozom djelomičnoga pomaka zglobne pločice (Grupa 2) analizirana su u usporedbi s ostalim dijagnozama pomaka diska (potpuni pomak s redukcijom – Grupa 3 i potpuni pomak bez redukcije – Grupa 4).

Morfologija i promjene zglobne kvržice analizirani su u Tablici 33 i na Slikama 35 i 36. Nađena je statistički značajna razlika za deplanirani oblik zglobne kvržice, koji je najčešći kod dijagnoze pomaka bez redukcije te ima najmanju frekvenciju četvrtastog oblika kvržice u odnosu na potpuni pomak s redukcijom (Tablica 34).

Tablica 33. Frekvencija artrotičnih promjena i oblika zglobne kvržice s obzirom na dijagnoze pomaka diska

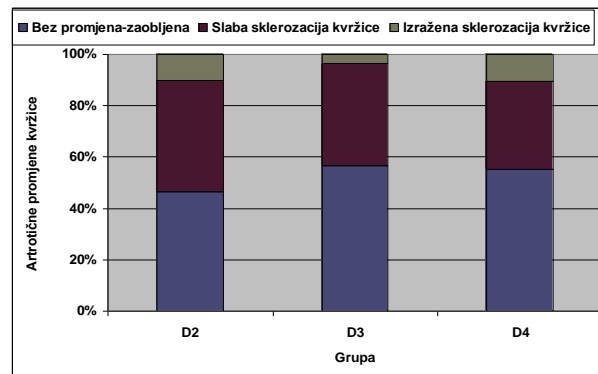
dijagnoza pomaka diska/ morfologija kvržice (n, %)	djelomični s redukcijom	potpuni s redukcijom	potpuni bez redukcije
artrotične promjene kvržice			
bez promjena-zaobljena	14 (46,67%)	17 (56,67%)	16 (55,17%)
slaba sklerozacija kvržice	13 (43,33%)	12 (40,00%)	10 (34,48%)
izražena sklerozacija kvržice	3 (10,00%)	1 (3,33%)	3 (10,34%)
kontura kvržice			
razvijena četvrtasta	8 (26,67%)	12 (40,00%)	2 (6,90%)
sigmoidna	13 (43,33%)	10 (33,33%)	13 (44,83%)
deplanirana	9 (30,00%)	8 (26,67%)	14 (48,28%)

n, broj zglobova; %, postotak zglobova

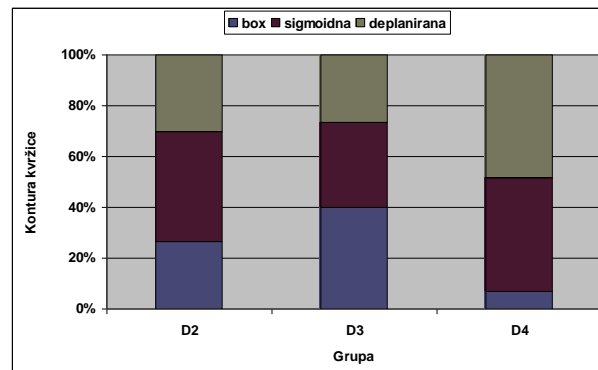
Tablica 34. Rezultati Kruskal-Wallis testa i testa višestruke usporedbe između različitih dijagnoza pomaka diska za varijable artrotične promjene kvržice i kontura kvržice.

varijable	artrotične promjene kvržice		kontura kvržice	
	potpuni s redukcijom	potpuni bez redukcije	potpuni s redukcijom	potpuni bez redukcije
dijagnoza pomaka diska				
djelomični s redukcijom	1	1	1	0,234144
potpuni s redukcijom		1		0,036964*
	H=0,88; p=0,6456		H=7,51; p=0,0233*	

*statistički značajna razlika $p < 0.05$



Slika 35. Frekvencija artrotične promjene kvržice po pojedinačnim dijagnozama (D2, djelomični pomak s redukcijom; D3, potpuni pomak s redukcijom; D4 potpuni pomak bez redukcije)



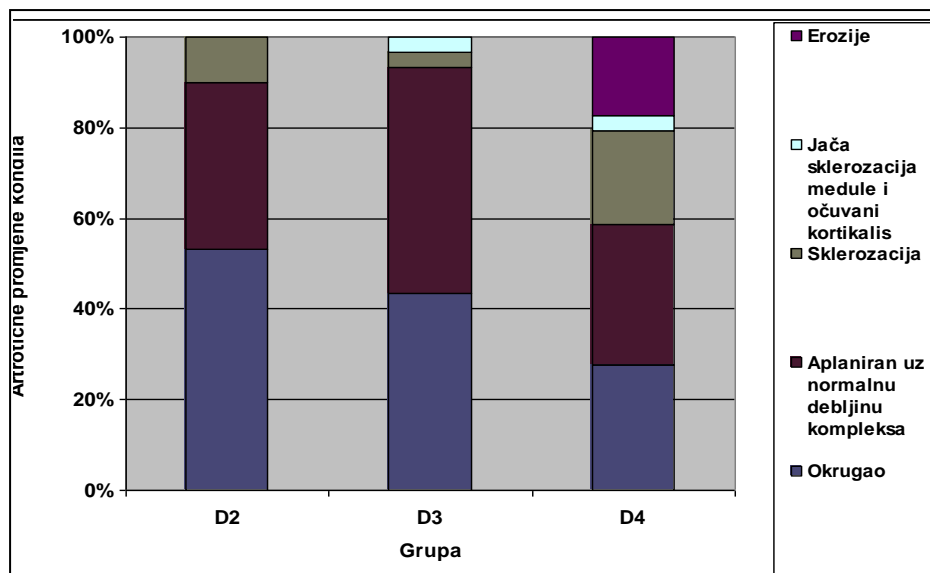
Slika 36. Frekvencija oblika konture kvržice po pojedinačnim dijagnozama (D2, djelomični pomak s redukcijom; D3, potpuni pomak s redukcijom; D4 potpuni pomak bez redukcije)

Morfološka obilježja kondila pokazala su da je najveća razlika, sa statističkom značajnošću, utvrđena između dijagnoza djelomičnog pomaka diska s redukcijom i potpunog pomaka bez redukcije. Najblaže artrotične promjene imaju zglobovi s dijagnozom djelomičnog pomaka diska, dok deplanirane kondile ima najviše zglobova s potpunim pomakom s redukcijom. U zglobova s potpunim pomakom bez redukcije jedina je učestalost erozija kondilne glavice (Tablica 35 i Slika 37).

Tablica 35. Frekvencija artrotičnih promjena kondila i usporedba Kruskal-Wallisovim testom i testom višestruke usporedbe s obzirom na dijagnoze pomaka diska

dijagnoza pomaka diska/ artrotične promjene kondila (n, %)	djelomični s redukcijom	potpuni s redukcijom	potpuni bez redukcije
okrugle konture	16 (53,33%)	13 (43,33%)	8 (27,59%)
aplaniran uz očuvanu debljinu kompakte	11 (36,67%)	15 (50,00%)	9 (31,03%)
sklerozacija subhondralne kosti	3 (10,00%)	1 (3,33%)	6 (20,69%)
jača sklerozacija i očuvana kompakta	0	1 (3,33%)	1 (3,45%)
Erozije	0	0	5 (17,24%)
djelomični s redukcijom		1,000000	0,020725*
potpuni s redukcijom			0,073746
			H=9,618; p=0,0082*

n, broj zglobova; %, postotak zglobova; *statistički značajna razlika $p < 0.05$



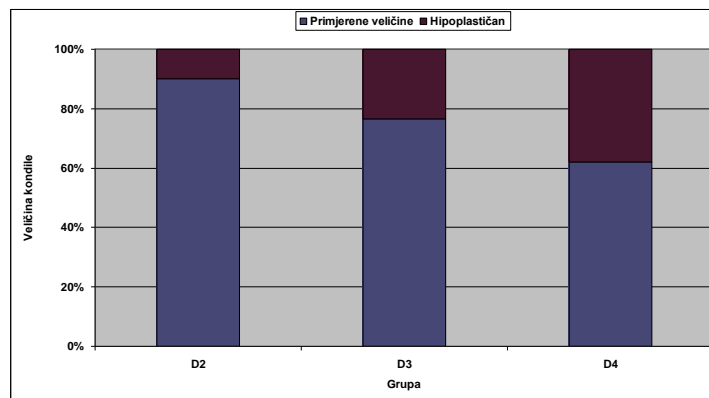
Slika 37. Frekvencija artrotičnih promjena kondila po dijagnozama pomaka diska (D2, djelomični pomak s redukcijom; D3, potpuni pomak s redukcijom; D4 pomak bez redukcije)

U usporedbi veličina kondilne glavice naspram zglobne jamice nije se pokazala razlika između dijagnoza pomaka diska. Ipak, primjerenu veličinu kondila imala je glavnina zglobova s djelomičnim pomakom diska s redukcijom, dok je najveći udio hipoplastičnih glavica kondila imala skupina zglobova s potpunim pomakom bez redukcije (Tablica 36 i Slika 38).

Tablica 36. Frekvencija varijable veličina kondila i usporedba Kruskal-Wallisovim testom i testom višestruke usporedbe s obzirom na dijagnoze pomaka diska

dijagnoza pomaka diska/ veličina kondila(n, %)	djelomični s redukcijom	potpuni s redukcijom	potpuni bez redukcije
Primjerene veličine	27 (90%)	23 (76,67%)	18 (62,07%)
Hipoplastičan	3 (10%)	7 (23,33%)	11 (37,93%)
djelomični s redukcijom		1,000000	0,512239
potpuni s redukcijom			1,000000
		H=4,46; p=0,1074	

n, broj zglobova; %, postotak zglobova



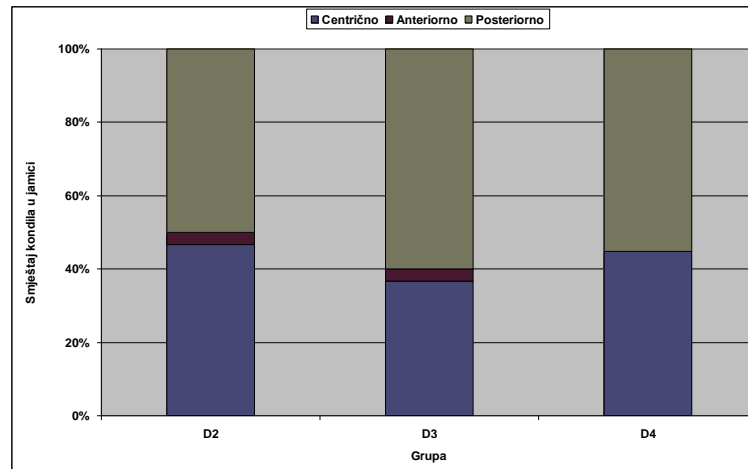
Slika 38. Frekvencija varijable veličina kondila s obzirom na dijagnoze (D2, djelomični pomak s redukcijom; D3, potpuni pomak s redukcijom; D4 potpuni pomak bez redukcije)

U usporedbi položaja kondila unutar zglobne jamice nije se pokazala značajna razlika među dijagnozama. Zajednički je gotovo podjednak udio zglobova sa centričnim i posteriornim položajem kondila unutar zglobne jamice (Tablica 37 i Slika 39).

Tablica 37. Frekvencija varijable smještaja kondila u zglobnoj jamici i usporedba Kruskal-Wallisovim testom i testom višestruke usporedbe s obzirom na dijagnoze pomaka diska

dijagnoza pomaka diska/ smještaj kondila u jamici (n, %)	djelomični s redukcijom	potpuni s redukcijom	potpuni bez redukcije
Centrično	14 (46,67%)	11 (36,67%)	13 (44,83%)
anteriorno	1 (3,33%)	1 (3,33%)	0
posteriorno	15 (50,00%)	18 (60,00%)	16 (55,17%)
djelomični s redukcijom		1,000000	0,194079
potpuni s redukcijom			1,000000
		H=6,318; p=0,0626	

n, broj zglobova; %, postotak zglobova



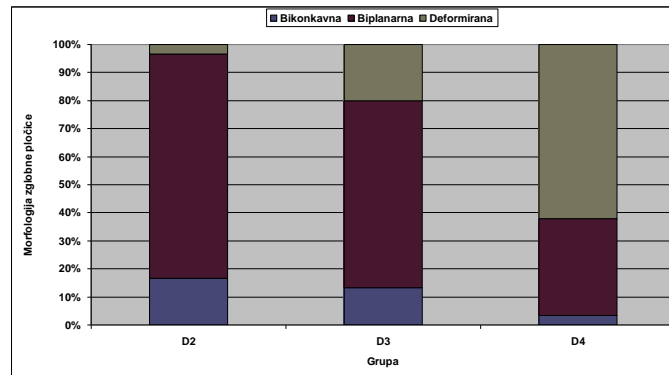
Slika 39. Frekvencija varijable smještaja kondila s obzirom na dijagnoze pomaka diska (D2, djelomični pomak s redukcijom; D3, potpuni pomak s redukcijom; D4 potpuni pomak bez redukcije

Morfološka obilježja diska ne pokazuju statistički značajnu razliku ovisno o dijagnozama pomaka. Ipak, bikonkavni oblik rjeđi je nalaz za sve tri dijagnoze, dok je biplanarni oblik diska češći u zglobovima s dijagnozama pomaka s redukcijom. Deformirani disk je najčešći u zglobovima s pomakom bez redukcije (Tablica 38 i Slika 40).

Tablica 38. Frekvencija varijable morfologija diska i usporedba Kruskal-Wallisovim testom i testom višestruke usporedbe s obzirom na dijagnoze pomaka diska

dijagnoza pomaka diska/ morfologija diska (n, %)	djelomični s redukcijom	potpuni s redukcijom	potpuni bez redukcije
bikonkavni disk	5 (16,67%)	4 (13,33%)	1 (3,45%)
biplanarni disk	24 (80,00%)	20 (66,67%)	10 (34,48%)
deformirani disk	1 (3,33%)	6 (20,00%)	18 (62,07%)
djelomični s redukcijom		1,000000	1,000000
potpuni s redukcijom			1,000000
		H=0,63; p=0,7300	

n, broj zglobova; %, postotak zglobova



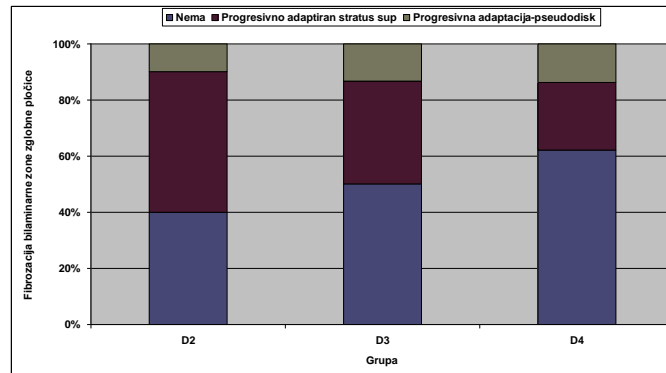
Slika 40. Frekvencija varijable morfologije diska s obzirom na dijagnoze pomaka diska (D2, djelomični pomak s redukcijom; D3, potpuni pomak s redukcijom; D4 potpuni pomak bez redukcije

Varijabla promjene bilaminare zone u smislu stupnja fibrozacije pokazuje statistički značajnu razliku između dijagnoza s redukcijom (djelomični i potpuni s pomakom) naspram dijagnoze bez redukcije diska. Pseudodisk je podjednako nastao u malom broju zglobova svake skupine dijagnoza, ali je neočekivano više zglobova bez reparatornih procesa, tj. fibrozacije, utvrđeno u zglobovima s pomakom bez redukcije (Tablica 39, Slika 41).

Tablica 39. Frekvencija varijable fibrozacije bilaminarne zone i usporedba Kruskal-Wallisovim testom i testom višestruke usporedbe s obzirom na dijagnoze pomaka diska

dijagnoza pomaka diska/ fibrozacija bilaminarne zone (n, %)	djelomični s redukcijom	potpuni s redukcijom	potpuni bez redukcije
nema fibrozacije bilaminarne zone	12 (40%)	15 (50,00%)	18 (62,07%)
progresivno adaptiran <i>stratus superius</i>	15 (50%)	11 (36,67%)	7 (24,14%)
progresivna adaptacija – pseudodisk	3 (10%)	4 (13,33%)	4 (13,79%)
djelomični s redukcijom		0,754413	0,000137*
potpuni s redukcijom			0,009847*
		H = 23,42; p=0,0000*	

n, broj zglobova; %, postotak zglobova; *statistički značajna razlika $p < 0.05$



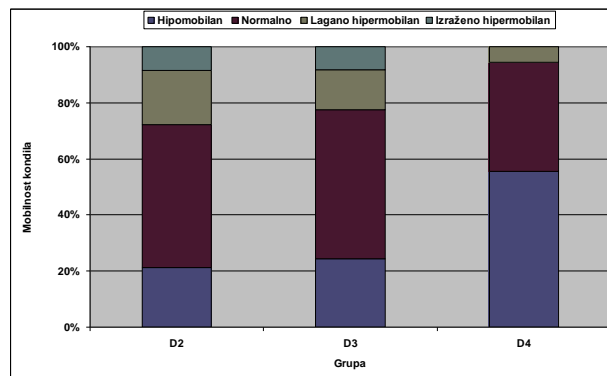
Slika 41. Frekvencija varijable fibrozacije bilaminarne zone s obzirom na dijagnoze pomaka diska (D2, djelomični pomak s redukcijom; D3, potpuni pomak s redukcijom; D4 potpuni pomak bez redukcije)

U analizi pokretljivosti kondila u položaju otvorenih usta nađena je statistički značajna razlika između dijagnoza djelomičnog pomaka diska s redukcijom i potpunog pomaka bez redukcije. Hiperobilnih zglobova nema u skupini dijagnoze pomak diska bez redukcije, dok je takvih zglobova najviše s djelomičnim pomakom diska. Glavnina hipobilnih zglobova je s dijagnozom pomaka bez redukcije (Tablica 40, Slika 42).

Tablica 40. Frekvencija varijable mobilnost kondila i usporedba Kruskal-Wallisovim testom i testom višestruke usporedbe s obzirom na dijagnoze pomaka diska

dijagnoza pomaka diska/ mobilnost kondila (n, %)	djelomični s redukcijom	potpuni s redukcijom	potpuni bez redukcije
hipobilan	7 (23,33%)	9 (30,00%)	20 (68,97%)
normalno mobilan	12 (40,00%)	13 (43,33%)	8 (27,59%)
lagano hiperobilan	6 (20,00%)	5 (16,67%)	1 (3,45%)
izraženo hiperobilan	5 (16,67%)	3 (10,00%)	0
djelomični s redukcijom		1,000000	0,000631*
potpuni s redukcijom			0,055331
		H=17,42; p=0,0004*	

n, broj zglobova; %, postotak zglobova; *statistički značajna razlika $p < 0.05$



Slika 42. Frekvencija varijable mobilnost kondila s obzirom na dijagnoze pomaka diska (D2, djelomični pomak s redukcijom; D3, potpuni pomak s redukcijom; D4 potpuni pomak bez redukcije).

Zglobna pločica smještena između kondila i zglobne kvržice s kojima je usko povezana, štiti i podupire koštane strukture, te omogućuje nesmetane kretnje unutar zgloba. Struktura zglobne pločice, odnosno raspored vlakana u njoj prikladni su za prihvat i distribuciju sila koje se razvijaju za vrijeme kretanja zgloba i donje čeljusti. To se posebno odnosi na njen središnji dio, gdje se kolagena vlakna pružaju nešto drugačije u odnosu na prednji i stražnji dio kako bi se nastale sile što bolje raspršile u stranu i kako ne bi došlo da narušavanja biomehanike samog zgloba (34,133,192). Pojam unutarnji poremećaj (*internal derangement*) čeljusnoga zgloba koristi se kako bi se opisalo stanje u kojem dolazi do nefiziološkog i abnormalnog odnosa između zglobne pločice, kondila i zglobne kvržice. Posljedica toga je smetnja normalne aktivnosti čeljusnoga zgloba, što je jedan od najčešćih uzroka orofacijalne boli kod temporomandibularnih poremećaja. Ostali prominentni simptomi, koji prate ovo stanje su pojava zvukova u zglobovima, zatim devijacija čeljusti te širenje bolova u okolna područja glave, vrata i ramena (193,194).

Pomak zglobne pločice u čeljusnom zglobovima je klinički važno stanje kod pacijenata, a u visokoj prevalenciji nalazi se i kod asimptomatskih ispitanika. Naime, rezultati studija pokazuju da se u otprilike trećine asimptomatskih ispitanika može pronaći jedan od oblika pomaka diska. Isto tako moguće je naći i fiziološki odnos diska unutar zgloba u simptomatskim zglobovima, ali i u zglobovima zahvaćenim osteoartritisom (195-198). Najčešći oblik pomaka diska je anteriorni pomak, a opisani su i ostali oblici pomaka i to: lateralni, medijalni, zatim djelomični pomak diska, stražnji pomak, kao i kombinacija navedenih pomaka (198, 199).

Još uvijek postoji nepotpuno razumijevanje etiopatogeneze odnosno mehanizama koji do njega dovode unatoč činjenici da je pomak diska prepoznat kao klinički relevantan problem prije više od jednog stoljeća. Napravljena su brojna ispitivanja s ciljem da se što bolje shvati to stanje, fokusirana na moguće kliničke i biomehaničke posljedice pomaka diska. U nastojanjima da se objasni složena etiopatogeneza pomaka, napravljene su studije u kojima je rađena analiza kraniofacijalne morfologije, zatim odnosa između mišićnih naprežanja, kao i kretanja čeljusti te sila koje sudjeluju u složenim mehanizmima unutar čeljusnoga zgloba (200-204).

Etiopatogeneza pomaka klinički se često dovodi u vezu s postojanjem rizičnih faktora poput traume, okluzijskih interferenci, ali i nekih morfoloških osobitosti unutar zgloba, kao što su nagib kosine zglobne kvržice i izmijenjen oblik diska (200). Ispitivanja morfoloških obilježja zglobne kvržice pokazala su kako je ona najčešće sigmoidna, ali kako postoje i određene

morfološke varijacije. Naime, nešto veći broj spljoštenih ili deformiranih oblika može se pronaći u slučajevima gdje je pomak diska uznapredovao (205,206). U ovom ispitivanju, na zglobovima kod kojih je dijagnosticiran djelomični pomak zglobne pločice, pokazalo se kako je zglobna kvržica najčešće zaobljena, dakle bez promjena ili slabo sklerozirana, i da nema nekih većih razlika u odnosu na ostale oblike pomaka diska. Međutim, zabilježena je statistički značajna razlika za konturu zglobne kvržice i to između pomaka diska s redukcijom i pomaka bez redukcije kod kojeg je utvrđen nešto veći postotak deplaniranih oblika zglobne kvržice. Druge studije također navode kako se mogu pronaći različite morfološke promjene na zglobnoj kvržici kod svih podskupina promatranih zglobova uključujući i zglobove asimptomatskih ispitanika (207). Slično ispitivanje pokazalo je kako je u pacijenata sa zabilježenom diskopatijom približno trećina zglobnih kvržica normalnog oblika i gustoće te da je kod približno trećine zglobnih kvržica pacijenata s diskopatijom zabilježen slab stupanj sklerozacije kosti, a da je nešto jači stupanj sklerozacije zabilježen kod pomaka diska bez redukcije, ali bez statistički značajnih razlika (175).

Morfološke promjene kondila u zglobova s dijagnosticiranim djelomičnim pomakom zglobne pločice u ovom ispitivanju pokazale su se najblažima u odnosu na ostale oblike diskopatija, uz zabilježenu statistički značajnu razliku u odnosu na zglobove kod kojih je zabilježen pomak bez redukcije. Isto tako kod djelomičnoga pomaka najčešće je zabilježena primjerena veličina glavice kondila, dok je kod pomaka bez redukcije nađen nešto veći postotak hipoplastičnih oblika. Slično ispitivanje također je pokazalo kako su promjene koje zahvaćaju kondil češće kod zglobova s dijagnosticiranim pomakom, i uz veći udio hipoplastičnih oblika u odnosu na fiziološke zglobove (175).

Linearna mjerenja kondila pokazala su kako se i pomak diska može povezati s generalno manjim kondilima u anterioposteriornoj te u transverzalnoj dimenziji u usporedbi s kondilima u osoba s normalnom pozicijom diska (208). Druge studije također ukazuju kako se čak i blage strukturne promjene kao što su deplanirani kondili i/ili zglobna kvržica s normalnom gustoćom mogu smatrati fiziološkim nalazom, dok se veće strukturne promjene povezuju uglavnom sa zglobovima kod kojih je dijagnosticiran pomak bez redukcije (207-210).

Zglobni disk najčešće je bikonkavnog oblika u fizioloških zglobova, mada se pokazalo da bikonkavne oblike pokazuju i zglobovi s dijagnosticiranim pomakom diska (211). U ovom ispitivanju zabilježen je najmanji postotak bikonkavnih oblika što je i očekivano, budući da su i

zglobovi bili s dijagnozom nekog oblika diskopatije. Pokazalo se kako je kod djelomičnoga pomaka diska i pomaka s redukcijom zabilježeno najviše biplanarnih oblika, dok kod pomaka bez redukcije ima najviše deformiranih oblika zglobnih pločica. I druga ispitivanja pokazuju kao zglobovi s pomakom imaju češće deformirani oblik zglobne pločice (175). Ovakvi nalazi u skladu su i s istraživanjem koje pokazuje kako su napredniji stadiji pomaka diska (pomak bez redukcije) obilježeni morfološkim alteracijama diska (212).

S biomehaničke točke gledišta u literaturi se navodi kako postoji povezanost pomaka diska i dinamičkih svojstava zgloba kao što su hiperaktivnost mišića i hiperomobilnost zgloba (200). Biološka vjerojatnost hipoteze da prekomjerna aktivnost lateralnog pterigoidnog mišića može dovesti do pomaka zglobnog diska još je uvijek predmet rasprave budući da je samo mali dio njegovih vlakana pričvršćen direktno na prednju stranu diska (203,204). Prekomjerna naprežanja u zglobu također mogu imati negativan utjecaj te dovesti do degradacije artikulacijske hrskavice i kolagena s posljedičnim većim oštećenjima biomehanike zgloba. Udio u ponašanju kondilarne hrskavice ovisno o frekvenciji i amplitudi apliciranih sila smicanja sugerira na njihovu važnu ulogu u interstinalnoj tekućini koja pritječe u zglobnu čahuru. U skladu s interpretacijom dostupnih podataka, smanjenje lubrikacije mogao bi biti zajednički nalaz u slučajevima pomaka diska, sugerirajući tako potrebu za daljnjim studijama koje bi uključivale i lokalne, ali i sistemske neuroendokrine čimbenike koji utječu na koeficijent frikcije u čeljusnom zglobu (46,91,213).

U svojim studijama Nitzan (202,214) navodi kako slobodni radikali koji nastaju kao posljedica prekomjernih mehaničkih opterećenja uzrokuju degeneraciju hijaluronske kiseline što dovodi do smanjenja lubrikacije u unutar zglobnim prostorima što za posljedicu može imati pomak diska. Protuupalni citokini kao što su interleukin 1 β (IL-1 β), tumor nekrotizirajući faktor- α (TNF- α) i interleukin 6 (IL 1-6) također se mogu naći u sinovijalnoj tekućini čeljusnih zglobova s unutarnjim poremećajem i disfunkcijom. Oni također mogu narušiti metabolizam sinovijalne tekućine što bi se moglo povezati s pomakom diska i daljnjim degenerativnim promjenama (215-217). Isto tako prekomjerno rastezanje donjeg sloja bilaminarne zone koje je neobično važno za stabilizaciju položaja diska može biti i jedan od uzroka anteriornog pomaka diska (53,218).

Poznato je kako upravo retrodiskalno tkivo stabilizira disk na kondilu za vrijeme rotacijskih i translacijskih kretnji. Histopatološka ispitivanja potvrdila su povezanost nastajanja unutarnjeg poremećaja i fibroze prednjeg dijela stražnjeg diskalnog pričvrstka. Smanjena

vaskularizacija, fibroza, i prisustvo hrskavičnih stanica uzrokovani su kompresijom tkiva između artikulacijske površine kondila i zglobne kvržice (137, 219). Poznato je kako upala i gubitak elastičnosti retrodiskalnog tkiva vodi do morfoloških promjena na disku i stražnjem pričvrstku što za posljedicu može imati i otežano vraćanje diska u fiziološki položaj. Strukturne promjene stražnjeg pričvrstka odnosno retrodiskalnog područja jače su izražene u zglobovima kod kojih je nađen pomak bez redukcije nego kod pomaka s redukcijom (220).

Katzberg i Tallents u svojoj studiji (221) ocjenjivali su na snimkama magnetske rezonancije morfološke parametre i intenzitet signala, odnosno promjene na disku i stražnjem pričvrstku u zglobovima bez pomaka i zglobovima s pomakom diska. Pri zatvorenim ustima temporalni stražnji pričvrstak vizualiziran je u 73,6% slučajeva zglobova bez pomaka. Za usporedbu temporalni stražnji pričvrstak pri zatvorenim ustima vizualiziran je u 43,5% slučajeva zglobova s pomakom od čega je veći postotak vizualiziranih bio u zglobovima gdje je dijagnosticiran pomak s redukcijom nego u zglobova gdje je zabilježen pomak bez redukcije.

Premda slikovni prikaz zgloba u potpunosti ne korelira sa znakovima i simptomima prisutnog poremećaja, postoji potreba za utvrđivanjem morfološke anatomije unutarnjih poremećaja čeljusnog zgloba. U skladu s tim magnetska rezonancija pokazala se kao najpouzdanija i najtočnija slikovna tehnika za određivanje pozicije diska (222). Ispitivanja su pokazala kako je točnost ove metode u detekciji pozicije diska od 90-95% kad se u analizu uključe parasagitalne i koronarne snimke (158, 223).

Razvijeno je i više tehnika kako bi se utvrdio točan iznos pomaka diska u sagitalnoj projekciji. Tako je poznato kako je moguće poziciju diska promatrati preko kuta između stražnjeg diskalnog jastučića i vertikalne linije koja prolazi kroz kondil pri zatvorenim ustima (224-226). Postoje i nešto složenija mjerenja koja podrazumijevaju upotrebu određenih geometrijskih tehnika (227), a jedna od često korištenih metoda je i metoda koju opisuje Kurita (190, 228-230). Zatim postoje tehnike koje kategoriziraju poziciju diska u odnosu na stražnji nagib kvržice (231, 232), tehnike koje uključuju analizu intermedijalne zone (233) i druge metode (234,235). Lateralni i medijalni pomaci diska mogu se utvrditi na koronarnim snimkama magnetske rezonancije (236).

U rezultatima ovog ispitivanja prikazana je kompletna kvantitativna analiza djelomičnog pomaka diska. Očekivano pokazalo se kako u jednom od parasagitalnih slojeva zaista dolazi do anteriornog pomaka diska. Pomak je izmjeren te je utvrđeno da je razlika u položaju diska

između dva sloja jednog zgloba (sloj s pomakom i sloj bez pomaka) statistički značajna. Utvrđena je i statistički značajna razlika za položaj kondila između dva promatrana sloja u istom zglobo. Djelomični pomak diska uspoređen je i s fiziološkim zglobovima. I u ovom slučaju pokazalo se da su ovisno o promatranom sloju (sloj s pomakom i sloj bez pomaka) dobiveni različiti rezultati za relativan položaj diska, ali i za položaj kondila. Slično ispitivanje koje je napravljeno istom kvantitativnom metodom pokazalo je da je kod djelomičnoga pomaka diska nađena statistički značajna razlika za relativan položaj diska s obzirom na sloj mjerenja u kojem je prikazan anteriorni pomak u odnosu na fiziološki položaj u istom zglobo, ali bez statistički značajne razlike za relativan položaj kondila u dvama slojevima istog zgloba s djelomičnim pomakom zglobne pločice (175).

Kako bi dobili potpuniju sliku djelomičnoga pomaka diska isti se usporedio i s ostalim oblicima pomaka (potpuni pomak s redukcijom i potpuni pomak bez redukcije). Uočeno je da za relativni položaj diska nema razlike između djelomičnog pomaka i potpunog pomaka s redukcijom, dok je između promatranih varijabli nađena statistički značajna razlika za relativni položaj kondila. Ova sličnost mogla bi se objasniti time da je anatomski gledano djelomični pomak prijelazni oblik prema potpunom pomaku s redukcijom ili možda samo varijanta potpunog pomaka s redukcijom. Isto tako pokazalo se da postoji značajna razlika za relativan položaj diska između djelomičnog pomaka s redukcijom i potpunog pomaka bez redukcije, uz značajnu razliku i za relativan položaj kondila između promatranih skupina zglobova.

U ovom istraživanju analizirane su i skupine s ostalim dijagnozama pomaka (potpuni pomak s redukcijom i bez redukcije) tako što su uspoređene s fiziološkim zglobovima. Kako je i očekivano za relativan položaj diska, obje skupine se razlikuju u odnosu na fiziološke zglobove, dok za relativan položaj kondila nema značajnih razlika između promatranih varijabli. Potpuni pomak s redukcijom i potpuni pomak bez redukcije uspoređeni su i međusobno, a pokazalo se kako promatrane skupine nisu statistički jednake jer je nađena značajna razlika za položaj diska između navedenih skupina dijagnoza. Za relativan položaj kondila između promatranih skupina nije uočena razlika.

Test višestruke usporedbe vrijednosti u ovom ispitivanju pokazao je da unutar pojedinih dijagnoza pomaka diska nema razlika ali, i da se sve promatrane skupine diskopatija statistički razlikuju u odnosu na fiziološki položaj diska. Položaj kondila kod višestruke usporedbe varijabli pokazao je statističku značajnu razliku samo između djelomičnoga pomaka s redukcijom i

fizioloških zglobova. Slično ispitivanje napravljeno istom kvantitativnom metodom također je pokazalo da za skupine zglobova s pojedinim dijagnozama pomaka nema razlika za relativan položaj diska ali niti za relativan položaj kondila (175).

Raween i sur. kvantitativno su analizirali pomak diska, a njihova studija u kojoj se također koristila magnetska rezonancija, ali drugačija metrička analiza pokazala je da postoji razlika u položaju diska fizioloških zglobova u odnosu na zglobove s dijagnozom pomaka. Naime, pokazalo se kako je stražnji rub diska pri zatvorenim ustima više naprijed kod pomaka s redukcijom u odnosu na zdrave zglobove. Između pomaka s redukcijom i pomaka bez redukcije također je nađena razlika te je zabilježeno kako je kod pomaka bez redukcije stražnji rub diska bio u odnosu na pomak s redukcijom postavljen više anteriorno i više inferiorno (220).

Ispitivanje koje su napravili Kurita i sur. (228) pokazalo je da se pozicija diska mijenja ovisno o stupnju pomaka, što se potvrdilo i u ovom istraživanju. Kurita navodi kako je disk kod potpunog pomaka s redukcijom postavljen više anteriorno u odnosu na zglobove bez pomaka, ali i da je disk kod potpunog pomaka bez redukcije postavljen više naprijed u odnosu na pomak s redukcijom. U istom ispitivanju Kurita i sur. analizirali su i poziciju kondila odnosno tendenciju da se kondil pomiče ovisno o vrsti pomaka diska. Nađeno je kako su kondili postavljeni više nazad kod pomaka s redukcijom u odnosu na fiziološke zglobove, dok nije bilo razlike između fizioloških zglobova i zglobova u kojima je zabilježen pomak bez redukcije. Uočene razlike između pomaka sa redukcijom i pomaka bez redukcije nisu bile statistički značajne. Kurita navodi kako je moguće da je kondil u početnom stupnju pomaka postavljen malo više prema nazad, a kako pomak napreduje, kondil se pomiče više prema naprijed (228). Ikeda i sur. (237) također navode kako se pomak diska možda može povezati s promjenom položaja kondila.

U ovom ispitivanju pokazalo se da postoji slaba pozitivna korelacija između varijabli položaja kondila TC/TP i položaja diska TD/TP. Rezultati upućuju na to da anteriorni pomak diska nije popraćen i anteriornim pomicanjem kondila unutar zglobne jamice. Štoviše najmanja razlika u njihovom odnosu nađena je upravo kod fizioloških zglobova, dok je u bolesnih zglobova razlika u položajima između promatranih varijabli rasla što je ponajviše posljedica anteriornog pomicanja diska, a manje dorzalnog dislociranja kondila.

Većina autora generalno se slaže da je stražnji položaj kondila slab prediktor prisutnosti ili odsutnosti pomaka diska, unatoč njihovoj povezanosti, a jedan od razloga mogao bi biti i široki raspon pozicija kondila u zglobovima bez pomaka diska, a i činjenicom da se stupanj

pomaka diska ponekad dosta razlikuje između dijagnoza pomaka sa i bez redukcije (228,237-240).

U ovoj studiji napravljeno je i kliničko ispitivanje kojim se nastojalo pokazati koji su to simptomi koji karakteriziraju djelomični pomak diska i eventualno ga razlikuju od ostalih oblika pomaka. Ispitivanje je pokazalo kako se bol javlja manje više podjednako kod svih oblika pomaka. Doduše trajanje boli odnosno javljanje pacijenata zbog problema s boli nešto je duže kod djelomičnoga pomaka vjerojatno jer je i intenzitet boli kod ovog pomaka i u mirovanju i u kretanjima nešto manji nego u ostalih oblika.

Ono po čemu se djelomični pomak klinički razlikovao od ostalih oblika pomaka je svakako i iznos aktivnih kretnji čeljusti. Naime očekivano se pokazalo kako su najveće vrijednosti za otvaranje usta izmjerene upravo u pacijenata kojima je dijagnosticiran djelomični pomak u odnosu na ostale oblike pomaka uz značajnu razliku u odnosu na pomak bez redukcije. Nalazi o intenzitetu boli i stupnju otvaranja usta potvrđuju kako je djelomični pomak početna faza odnosno najblaži stupanj među promatranim oblicima pomaka.

Jedan od glavnih simptoma kod dijela dijagnoza s pomakom diska je i škljocanje. Specifični testovi pokazali su kako je škljocanje dominantniji simptom kod dijagnoza zglobova s redukcijom diska (djelomični i potpuni pomak), nego u dijagnoze bez redukcije diska. Ipak, moguće je da ni u jednoj dijagnozi ne bude dinamičkom kompresijom dokazano škljocanje u bolesnom zglobu. Korištenje dijagnoze djelomičnoga pomaka ima i svoja klinička ograničenja – upotreba dinamičkih translacija po Bumannu i Groot Landeweeru (57) nisu dokazala aposlutnu specifičnost u kliničkoj dijagnostici.

Ipak, bilo medijalni ili samo lateralni škljocaj pri dinamičkim translacijama bitan je pokazatelj djelomičnoga pomaka na razini kliničke dijagnostike. Drugo ograničenje korištenja dijagnoze djelomičnoga pomaka diska je i skupoća upotrebe magnetske rezonancije u svakodnevnoj praksi, iako se samo magnetskom rezonancijom može utvrditi status diska, odnosno bilo koja dijagnoza diskopatije, pa tako i dijagnoza djelomičnoga pomaka.

Upotreba pasivnih kompresija i utvrđivanje bolnosti bilaminarne zone (upale bilaminarne zone) jedna je od važnih dijelova specifičnog ispitivanja čeljusnoga zgloba s diskopatijom, što se pokazalo za sve dijagnoze pomaka diska i u ovome istraživanju.

Mobilnost kondila, osim u manjoj mjeri fizioloških varijacija, pokazala je u ovome istraživanju da postoji međuodnos kliničkih varijabli mjerenja iznosa aktivnog otvaranja usta te

hipomobiliteta kondila u zglobova s potpunim pomakom diska bez redukcije. S druge strane, limitacija otvaranja usta nije dominantni glavni simptom takvih pacijenata, nego bol u zglobu. Klinička obilježja ne mogu se dosljedno diferencirati unutar pojedinih dijagnoza pomaka diska.

Pokazalo se da je djelomični pomak diska uvjetno rečeno najblaži oblik pomaka diska, ali bolnost često bude izražena kao i u ostalih dijagnoza pomaka. I metrička analiza govori tome u prilog kad je u pitanju iznos anteriornog pomaka diska, ali i pozicija kondila u odnosu na fiziološke zglobove odnosno zglobove s ostalim dijagnozama pomaka. Intenzitet boli je nešto manji kod djelomičnoga pomaka, a za škljocanje se pokazalo da je najčešće u zglobova s potpunim pomakom s redukcijom. Morfološka obilježja također idu u prilog da se djelomični pomak okarakterizira kao najblaža dijagnoza pomaka diska.

Svi elementi kliničkih i morfofunkcijskih parametara propagacije anteriornog pomaka diska nisu u potpunosti objašnjeni. U kojoj mjeri je djelomični pomak diska s redukcijom postojana dijagnoza pomaka, te koji čimbenici dovode do razvoja potpunog pomaka diska s redukcijom nije moguće objasniti bez longitudinalnog istraživanja baziranog na magnetskoj rezonanciji čeljusnoga zgloba. Mogućnost reparatornih procesa pomaka diska i repositioniranja diska, a ne samo kondila unutar zglobne jamice u fiziološki položaj također su izazov za razumijevanje etiopatogeneze i planiranja liječenja diskopatija čeljusnoga zgloba.

5. ZAKLJUČAK

U ovom radu napravljena je kvantitativna analiza djelomičnoga pomaka zglobne pločice s redukcijom. Metričkim mjerenjima metodom po Kuriti provjereno je više hipoteza. Ispitivanje je pokazalo da:

- postoji značajna razlika u položaju zglobne pločice (Mann-Whitney U test, $p=0.0000$) i u položaju kondila (Mann-Whitney U test, $p=0.0110$) između različitih slojeva istog zgloba s dijagnozom djelomičnoga pomaka (sloj s pomakom, sloj bez pomaka)
- postoji značajna razlika u položaju zglobne pločice (Mann-Whitney U test, $p=0.0000$) i u položaju kondila (Mann-Whitney U test, $p=0.0026$) između fiziološke skupine zglobova i zglobova u kojima je zabilježen djelomični pomak zglobne pločice (sloj s pomakom)
- ne postoji značajna razlika u položaju zglobne pločice između zglobova s djelomičnim pomakom (sloj s pomakom) i zglobova u kojima je zabilježen potpuni pomak s redukcijom (Mann-Whitney U test, $p=0.6188$), uz postojanje značajne razlike u položaju kondila (Mann-Whitney U test, $p=0.0100$)
- postoji značajna razlika u položaju zglobne pločice (Mann-Whitney U test, $p=0.0209$) i u položaju kondila (Mann-Whitney U test, $p=0.0168$) između zglobova s djelomičnim pomakom (sloj s pomakom) i zglobova u kojima je zabilježen potpuni pomak bez redukcije (Mann-Whitney U test, $p=0.0209$)
- postoji značajna razlika u položaju zglobne pločice (Mann-Whitney U test, $p=0.000$), a da nema značajne razlike u položaju kondila (Mann-Whitney U test, $p=0.7648$) između skupine asimptomatskih zglobova i fiziološke skupine zglobova
- ne postoji značajna razlika u položaju zglobne pločice (Mann-Whitney U test, $p=0.7174$) ni u položaju kondila (Mann-Whitney U test, $p=0.6164$) između skupine asimptomatskih zglobova i simptomatske skupine zglobova sa svim dijagnozama pomaka
- je Kruskal-Wallisovim testom i testom višestruke usporedbe među skupinom zglobova razdijeljenim po grupama za varijablu položaja zglobne pločice utvrđena značajna razlika u položaju diska za sve grupe zglobova u odnosu na fiziološku skupinu zglobova ($H=104.76$; $p=0.000$)
- je Kruskal-Wallisovim testom i testom višestruke usporedbe među skupinom zglobova razdijeljenim po grupama za varijablu položaja kondila utvrđena značajna razlika za položaj kondila samo između fizioloških zglobova i djelomičnoga pomaka s redukcijom ($H=8.54$; $p=0.0436$)

- postoji slaba pozitivna korelacija između varijabli položaja kondila i položaja zglobne pločice ($R=0.25$)

Osim metričkih mjerenja istraživanje je obuhvatilo i deskripciju morfoloških parametara djelomičnoga pomaka s redukcijom. Iz rezultata se može zaključiti kako je morfološki djelomični pomak najblaža dijagnoza pomaka. Kruskal-Wallis testom i testom višestruke usporedbe između različitih dijagnoza pomaka zglobne pločice (djelomični pomak, pomak s redukcijom i pomak bez redukcije) pronađena je statistički značajna razlika za:

- varijablu artrotične promjene kondila ($H=9.618$; $p=0.0082$)
- varijablu fibrozacija bilaminarne zone ($H=23.42$; $p=0.0000$)
- varijablu mobilnost kondila ($H=17.42$; $p=0.0004$)

Ispitivanje je uključilo i analizu anamnestičkih i kliničkih parametara djelomičnoga pomaka zglobne pločice. Rezultati su pokazali da je djelomični pomak uvjetno najblaži oblik pomaka. Kruskal-Wallis testom i testom višestruke usporedbe između različitih dijagnoza pomaka zglobne pločice (djelomični pomak, pomak s redukcijom i pomak bez redukcije) pronađena je statistički značajna razlika za:

- intenzitet bolova na VAS skali za varijablu bol na palpaciju ($H=7.18$, $p=0.0275$)
- iznos aktivnih kretnji za varijablu otvaranje usta ($H=6.37$, $p=0.0412$)
- palpaciju zglobova pri aktivnom otvaranju i pojavu zvukova ($H=9.16$; $p=0.0102$)
- varijablu dinamičke translacije ($H=14.00$; $p=0.0009$)

Za skupinu dijagnoza diskopatije čeljusnoga zgloba nema dovoljno podataka u literaturi o iznosu djelomičnoga pomaka temeljem kvantitativne analize. Isto tako nema ni detaljnih podataka o kliničkim obilježjima koja djelomični pomak prate kao ni o tome koliko se ista razlikuju od ustaljene kliničke simptomatologije ostalih oblika anteriornog pomaka diska. Istraživanje doprinosi boljem razumijevanju cjelokupne problematike kliničkih obilježja i morfofunkcijskih radioloških čimbenika vezanih uz pojam djelomičnoga pomaka diska čeljusnoga zgloba.

6. LITERATURA

1. Okeson JP. Management of Temporomandibular Disorders and Occlusion. 5th ed. St. Louis: Mosby; 2003.
2. Fletcher MC, Piecuch JF, Lieblich SE. Anatomy and pathophysiology of the temporomandibular joint. In Peterson's Principles of Oral and Maxillofacial Surgery, end 2. Edited by Miloro M. Hamilton (Ontario): BC Decker; 2004:933-47.
3. American Association of Oral and Maxillofacial Surgeons (AAOMS), 2007. The temporomandibular joint (TMJ). Available from <http://www.aaoms.org/tmj.php>, 1.
4. Scarpino RP. Morphology and Mechanism of the Jaw Joint. In: Mc Neill, editor. Science and practice of occlusion. Chicago, IL, Quintessence Publishing Co., Inc., 1997, pp 23-40.
5. Yale SH, Ceballos M, Kresnoff CS, Hauptfuerer JD. Some observations on the classification of mandibular condyle types. Oral Surg Med Oral Pathol. 1963;16:572-7.
6. Križan Z. Kompendij anatomije čovjeka, 2. dio. Pregled građe glave, vrata i leđa. Zagreb: Školska knjiga, 1989.
7. Mow VC, Ratcliffe A, Poole AR. Cartilage and diarthroidal joints as paradigms for hierarchical materials and structures. Biomaterials. 1992;13:67-7.
8. Dijkgraf LC, de Bont LG, Boering G, Liem RS. Normal cartilage structure, biochemistry and metabolism: a review of the literature. J Oral Maxillofac Surg. 1995;53:924-9.
9. Dubrul EL. Sicher & Dubrulo's Oral Anatomy In: The Craniomandibular articulation 8th Edn, AITBS Publishers & Distributor India; 1996:107-31.
10. Fennol AB, Sequeros OG, Gonzales JMG. Histological study of TMJ capsule: Theory of the articular complex. Acta Anat. 1992;145: 24-8.
11. de Bont L, Liem R, Boering G, Havinga P, Leim RSB. Spatial arrangement of collagen fibrils in the articular cartilage of the mandibular condyle: a light microscopic and scanning electron microscope study. J Oral Maxillofac Surg. 1984;42:306-13.
12. Mow VC, Holmes MH, Lai WM. Fluid transport and mechanical properties of articular cartilage. A review. J Biomech. 1984;17:377-94.
13. Kuboki T, Shinoda M, Orsini MG, Yamashita A. Viscoelastic properties of the pig temporomandibular joint articular soft tissues of the condyl disc. J Dent Res. 1997;76:1760-9.

14. Howerton DW, Zysset M. Anatomy of the temporomandibular joint and related structures with surgical considerations. *Oral Maxillofac Surg Clin North Am.* 1989;1:229-47.
15. Wink CS, St Onge M, Zimmy ML. Neural elements in the human temporomandibular articular disc. *J Oral Maxillofac Surg.* 1992;50:334-7.
16. Scarpino RP, Canham PB, Finlay HM, Mills DK. The behaviour of collagen fibres in stress relaxation and stress distribution in the jaw-joint disc of rabbits. *Arch Oral Biol.* 1996;41:1039-52.
17. Rees LA. The structure and function of the mandibular joint. *Br Dent J.* 1954;96:125-33.
18. Koriath T, Romilly D, Hannam A. Three-dimensional finite element stress analysis of the dentate human mandible. *Am J Phys Anthropol.* 1992;88:66-96.
19. Beek M, Koolstra JH, van Ruijven LJ, van Eijden TM. Three-dimensional finite element stress of the human temporomandibular joint disc. *J Biomech.* 2000;33:307-16.
20. Tanaka E, Rodrigo DP, Tanaka M, Kawaguchi A, Shibasaki T, Tanne K. Stress analysis in the TMJ during jaw opening by use of a three-dimensional finite element model based on magnetic resonance images. *Int J Oral Maxillofac Surg.* 2001;30:421-30.
21. Tanaka E, van Eijden T. Biomechanical behaviour of the Temporomandibular Joint Disc. *Crit Rev Oral Biol Med.* 2003;14:138-50.
22. Nagy NB, Daniel JC. Distribution of elastic fibres in the developing rabbit craniomandibular joint. *Arch Oral Biol.* 1991;36:15-23.
23. Williams PL, Bannister LH, Berry MM, Collins P, Dyson M, Dussek JE, Ferguson MWJ. *Gray's Anatomy In: Skeletal System 38th Edn, Churchill Livingstone, London:1999.p. 578-82.*
24. Grifen C, Hawthorn JR, Harris R. Anatomy and histology of the human temporomandibular joint. *Monogr Oral Sci.* 1975;4:1-26.
25. Kino K, Ohmura Y, Amagasa T. Reconsideration of the bilaminar zone in the retrodiscal area of the temporomandibular joint. *Oral Surg Oral Med Oral Path.* 1993;75:410-21.
26. Haiter-Neto F, Hollender L, Barclay P, Maravilla KR. Disk position and the bilaminar zone of the temporomandibular joint in asymptomatic young individuals by magnetic resonance imaging. *Oral Surg. Oral Med. Oral Pathol. Oral Radiol. Endod.* 2002; 94(3):372-8.

27. [Benigno MI](#), [Azeredo RA](#), [Lemos JL](#), [König Júnior B](#), [Liberti EA](#). The structure of the bilaminar zone in the human temporomandibular joint: a light and scanning electron microscopy study in young and elderly subjects. [J Oral Rehabil](#). 2001 Feb;28(2):113-9.
28. Bumann A, Lotzmann U. Funktionsdiagnostik und Therapieprinzipien. In:Reiteitschak KH, Wolf HF, editors. Farbatlanten der Zahnmedizin; Band 12. Stuttgart:Thieme Verlag; 2000.
29. [Molinari F](#), [Manicone PF](#), [Raffaelli L](#), [Raffaelli R](#), [Pirroni T](#), [Bonomo L](#). Temporomandibular joint soft-tissue pathology I: Disc abnormalities. [Semin Ultrasound CT MR](#). 2007 Jun;28(3):192-204.
30. Isreal H. Current concepts in surgical management of temporomandibular joint disorders. [J Oral Maxillofac Surg](#). 1994;52:289-94.
31. Shengyi T, Yinghua X:Biomechanical properties and collagen fiber orientation of TMJ discs in dogs: part I. Gross anatomy and collagen fibres orientation of the disc. [J Craniomandib Disord](#). 1991; 5:28-34.
32. Ash MM, Schmieseder J. Schientherapie. München: Urban & Fischer; 1999.
33. Nitzan DW. Intra-articular pressure in the functioning human TMJ and its alteration by uniform elevation of the occlusal plane. [J Oral Maxillofac Surg](#). 1994;52:671-9.
34. Okeson JP. Temporomandibularni poremećaji i okluzija. 5. izdanje-1. hrvatsko izdanje. Zagreb: Medicinska naklada 2008.
35. Kurosawa E. Histological observation on the structure of the human temporomandibular ligament. [Kokubyo Zasshi](#). 1986;53:508-35.
36. Osborn JW. The temporomandibular ligament and the articular eminence as constraints during jaw opening. [J Oral Rehabil](#). 1989;16:323-33.
37. Kraljević K. Potpune proteze. Zagreb: Areagrafika 2001.
38. Dos Santos J. Occlusion: Principles and Concepts. Ishyaku EuroAmerica, Inc. 1996.
39. Bade H, Schenck C, Koebke J. The function of discomuscular relationship in the human temporomandibular joint. [Acta Anat Basel](#). 1994;151:258-67.
40. Oberg T, Carlsson GE. Macroscopic and microscopic anatomy of the temporomandibular joint. In Zarb GA, Carlsson GE editors. Temporomandibular Joint Function and Dysfunction. St. Louis Mosby; 1979.p.101-8.

41. Abe Sh, Ide Y, Kuwahara K, Hannak WB, Freesmeyer WB. Untersuchungen zur funktionellen Anatomie des Kiefergelenkes. *Dtsch Zahnärztebl.* 1995;104:624-6.
42. Scriver SJ, Keith DA, Kaban LB. Temporomandibular disorders. *The New England Journal of Medicine.* 2008;359:2693-705.
43. Jirman R, Fričová M, Horák Z, Kryštůfek J, Konvičková S, Mazánek J. Analyses of the Temporomandibular Disc Prague Medical Report. 2007; 108:(4):368–79.
44. Alkhiary YM, Nassef TM, Yassine IA, Tayel SB, Ezzat ES. A New Numerical Model to Analyze Stress Distribution of TMJ Disc from 2-D MRI Scans. *Advances in Computing.* 2012;2(5):66-75.
45. Alomar X, Medrano J, Cabratosa J, Clavero J, Lorente M, Serra I, Monill, J, Salvador A. Anatomy of the temporomandibular joint. *Seminars in Ultrasound, CT, and MRI.* 2007; 28:170-83.
46. Ingawalé S, Goswami T. Temporomandibular joint: disorders, treatments, and biomechanics. *Annals of Biomed Eng.* 2007;37:976-96.
47. Hansdottir R, Bakke M. Joint tenderness, jaw opening, chewing velocity, and bite force in patients with temporomandibular joint pain and matched healthy control subjects. *Journal of Orofacial Pain.* 2004;18:108-113.
48. Tanaka E, Detamore MS, Tanimoto K, Kawai N. Lubrication of the temporomandibular joint. *Annals of Biomedical Engineering.* 2008;36:14-29.
49. Beek M, Aarnts MP, Koolstra JH, Feilzer AJ, Van Eijden TM. Dynamic Properties of the Human Temporomandibular Joint Disc. *J Dent Res.* 2001;80(3):876-80.
50. Kubein-Meesenburg D, Nägerla H, Fialka-Fricke J, Hahn W, Weber S, Hönig J, Hansen C, Fanghänel J, Thieme KM, Ihlow D. Functional states of mandibular movements and synovial pumps of the temporomandibular joint. Is it possible to provide a biomechanically correct replacement for the TMJ. *Ann. Anat.* 2012;194(2):200– 7.
51. Dutton M. *Orthopaedic Examination, Evaluation, & Intervention: A Pocket Handbook.* New York;London:McGraw-Hill c2005.
52. Salaorni C, Palla S. Condylar rotation and anterior translation in healthy human temporomandibular joints. *Schweiz Monatsschr Zahnmed.* 1994;104:415-22.

53. Eriksson L, Westesson PL, Macher D, Hicks D, Tallents RH. Creation of disc displacement in human temporomandibular joint autopsy specimens. *J Oral Maxillofac Surg.* 1992;50:869-73.
54. Isberg A, Westesson PL. Steepness of articular eminence and movement of the condyle and disk in asymptomatic temporomandibular joints. *Oral Surg Oral Med Oral Pathol Oral Radiol Endod.* 1998; 86(2):152-7.
55. Ash MM, Ramfjord S. *Occlusion.* 4th ed. Philadelphia: Saunders; 1995.
56. Valentić Peruzović M, Jerolimov V. Temporomandibular disorders – problems in diagnostics. *Rad Hrvatske akademije znanosti i umjetnosti. Medicinske znanosti.* 2010;34:11-32.
57. Groot Landweer G, Bumann A. Die funktionelle Betrachtung des Kau-systems als Grundlage der Manuellen Funktionsanalyse. I. Theoretische Ausführungen zur Basisuntersuchung. *Z Stomatol.* 1991;88:473-83.
58. End E. Biologische Prothetik. Teil 2: Physiologische und unphysiologische Bewegungen des Unterkiefers. *Quintessenz Zahntech.* 1999;25:249-59.
59. Okeson JP. *Bell's orofacial pain.* 5th ed. Chicago: Quintessence Publishing; 1995.
60. McNeill C. Fundamental Treatment Goals. McNeill C, editor. *Science and practice of occlusion.* Carol Stream: Quintessence; 1997. p. 306-22.
61. Mohl ND. Introduction to Occlusion. In: Mohl ND, Zarb GA, Carlsson GE, Rugh JD, editors. *A Textbook of Occlusion.* Quintessence books;1988. p.15-24.
62. Giargia M, Lindhe J. Tooth mobility and periodontal disease. *J Clin Periodontol.* 1997;24:785-95.
63. Backe M, Zak M, Jensen BL, Pedersen FK, Kreiborg S. Orofacial pain, jaw function, and temporomandibular disorders in women with a history of juvenile chronic arthritis or persistent juvenile chronic arthritis. *Oral Surg Oral Med Oral Pathol Oral Radiol Endod.* 2001;92:406-14.
64. American Academy of Orofacial Pain. De Leeuw R.(Ed.). *Orofacial pain. Guidelines for assessment, diagnosis and management.* 4th Ed. Chicago: Quintessence, 2008:1-59,129-204.
65. Sherman JJ, Turk DC. Nonpharmacologic approaches to the management of myofascial temporomandibular disorders. *Curr Pain Headache Rep.* 2001;5:421–31.

66. Svensson P, Graven-Nielsen T. Craniofacial muscle pain: review of mechanism and clinical manifestations. *J Orofac Pain.* 2001;15:117–45.
67. Kanter RJ. Prevalence and etiology of craniomandibular dysfunction: an epidemiological study of the Dutch adult. Winssen: RP Scientifics; 1990. p. 10-2.
68. Türp JC. Temporomandibular Pain - Clinical Presentation and Impact. Berlin: Quintessenz-Verlag; 2000.
69. Molin C. From Bite to Mind - A Personal and Literature Review. *Int J Prosthodont.* 1999;12:279-88.
70. Costen JB. Syndrome of ear and sinus symptoms dependent upon functions of the temporomandibular joint. *Ann Otol Rhinol Laryngol.* 1934;3:1-4.
71. Shore NA. Occlusal equilibration and temporomandibular joint dysfunction. Philadelphia: JB Lippincott, 1959.
72. Ramfjord SP, Ash MM. Occlusion. Philadelphia: WB Saunders, 1971.
73. Gerber A. Temporomandibular joint and dental occlusion. *Dtsch Zahnarzt Z.* 1971;26:119-41.
74. Graber G. Neurologie and psychosomatic aspects of myoarthropaties of the masticatory apparatus. *ZWR.* 1971;80:997-1000.
75. Schwartz L. Disorders of the temporomandibular joint. Philadelphia: WB Saunders, 1959.
76. Laskin DM. Etiology of the pain-dysfunction syndrome. *J Am Dent Assoc.* 1969;79(1):147-53.
77. McNeill C, Danzig D, Farrar W. Position paper of the American Academy of Craniomandibular Disorders. Craniomandibular (TMJ) disorders – State of the art. *J Prosthet Dent.* 1989;44:434-7.
78. Bell WE. Clinical management of temporomandibular disorders. Chicago: YearBook Medical, 1982.
79. Palla S. Myoarthropathien des Kausystems. In: Palla S, editor. Myoarthropathien des Kausystems und orofaziale Schmerzen. Zürich:ZZMK der Universität Zürich; 1998.p.3-16.
80. Report of the president's conference on examination, diagnosis and management of temporomandibular disorders. *J Am Dent Assoc.* 1983;106:75-7.

81. Carlsson G, Magnusson T. Management of Temporomandibular Disorders in the General Dental Practice. Chicago: Quintessence; 1999.
82. Nozaki S, Iriki A, Nakamura Y. Localization of central rhythm generator involved in cortically induced rhythmical masticatory jaw opening movement in the guinea pig. *Neurophysiology*. 1986;55:806-25.
83. John M. Prävalenz von kranio-mandibulären Disfunktionen (CMD). *Dtsch Zahnärztl Z*. 1999;54:302-9.
84. Dimitroulis G. Temporomandibular disorders: a clinical update. *Brit Med J*. 1998;317:190-4.
85. Schiffman EL, Friction JR, Haley D, Shapiro BL. The prevalence and treatment needs of subjects with temporomandibular disorders. *J Am Dent Assoc*. 1990;120:295-303.
86. Detamore MS, Athanasiou KA, Mao J. A call to action for bioengineers and dental professionals: directives for the future of TMJ bioengineering *Annals of Biomed Eng*. 2007; 35:1301-11.
87. Macfarlane TV, Blinkhorn AS, Davies RM, Kinsey J, Worthington HV. Oro-facial pain in the community: prevalence and associated impact. *Community Dent Oral Epidemiol*. 2002;30:52–60.
88. Egermark I, Carlsson GE, Magnusson T. A 20-year longitudinal study of subjective symptoms of temporomandibular disorders from childhood to adulthood. *Acta Odontol Scan*. 2001;59:40-8.
89. LeResche L. Epidemiology of temporomandibular disorders: implications for the investigation of etiologic factors. *Crit Rev Oral Biol Med*. 1997;8:291–305.
90. Abubaker AO. TMJ arthritis. In: Laskin DM, Greene CS, Hylander WL (ed). *Temporomandibular disorders: an evidence-based approach to diagnosis and treatment*. Chicago, Ill: Quintessence Publishing Co, 2006:229–48.
91. Tanaka E, Detamore MS, Mercuri LG. Degenerative disorders of the temporomandibular joint: etiology, diagnosis, and treatment. *J Dent Res*. 2008;87:296–307.
92. Laskin DM, Greene CS, Hylander WL. *Temporomandibular disorders: an evidence-based approach to diagnosis and treatment*. Chicago: Quintessence Publishing Co, 2006:219–228.

93. Carlsson G. Temporomandibular disorders. In: Klineberg I, Jager R. Occlusion and clinical practice. Edinburgh: Wright, 2004:67-74.
94. Macfarlane TV, Kenealy P, Kingdon HA, Mohlin B, Pilley JR, Mwangi CW, Hunter L, Richmond S, Shaw WC. Orofacial pain in young adults and associated childhood and adulthood factors: results of the population study, Wales, United Kingdom. *Community Dent Oral Epidemiol.* 2009a;37:438–50.
95. De Boever JA, Carlsson GE. Etiology and Differential Diagnosis. In: Zarb GA, Carlsson GE, Sessle BJ, Mohl ND, editors. *Temporomandibular Joint and Masticatory Muscle Disorders.* Copenhagen: Munksgaard; 1994. p. 171-87.
96. Okeson JP, editor. *Temporomandibular disorders. Guidelines for classification, assessment, and management.* 2th ed. Chicago: Quintessence; 1996.
97. Slade GD, Diatchenko L, Bhalang K, Sigurdsson A, Fillingim RB, Belfer I, Max MB, Goldman D, Maixner W. Influence of psychological factors on risk of temporomandibular disorders. *J Dent Res.* 2007;86:1120–25.
98. Svensson P, Jadidi F, Arima T, Baad-Hansen L, Sessle BJ. Relationship between craniofacial pain and bruxism. *J Oral Rehabil.* 2008;35:524–47.
99. Lim PF, Smith S, Bhalang K, Slade GD, Maxiner W. Development of temporomandibular disorders is associated with greater bodily pain experience. *Clin J Pain.* 2010;26:116-20.
100. Fernández de las Peñas C, Galán del Río F, Fernández Carnero J, Pesquera J, Arendt Nielsen L, Svensson P. Bilateral widespread mechanical pain sensitivity in women with myofascial temporomandibular disorder: evidence of impairment in central nociceptive processing. *J Pain.* 2009;10:1170-8.
101. LeResche L, Mancl LA, Drangsholt MT, Huang G, Von Korff M. Predictors of onset of facial pain and temporomandibular disorders in early adolescence. *Pain.* 2007;129:269–78.
102. Okeson JP (ed). *Management of temporomandibular disorders and occlusion.* Fourth Edition. St- Louis, Mo.: Mosby-Year Book Inc, 1998.
103. De Boever JA, Carlsson GE, Klineberg IJ. Need for occlusal therapy and prosthodontic treatment in the management of temporomandibular disorders. Part I. Occlusal interferences and occlusal adjustment. *J Oral Rehabil.* 2000;27:367–79.

104. Hairkins SJ, Marteney JL. Extrinsic trauma: A significant precipitating factor in temporomandibular dysfunction. *J Prosthet Dent.* 1985;54:271-2.
105. Fischer DJ, Meeller BA, Critchlow CW, LeResche L. The association of temporomandibular disorder pain with history of head and neck injury in adolescents. *J Orofac Pain.* 2006;20:191-8.
106. Klobas L, Tegelberg A, Axelsson S. Symptoms and signs of temporomandibular disorders in individuals with chronic whiplash-associated disorders. *Swed Dent J.* 2004;28:29-36.
107. Sale H, Isberg A. Delayed temporomandibular joint pain and dysfunction induced by whiplash trauma: a controlled prospective study. *J Am Dent Assoc.* 2007;138:1084-91.
108. Martin MD, Wilson KJ, Ross BK, Souter K. Intubation risk factors for temporomandibular joint/facial pain. *Anesth Prog.* 2007;54:109-14.
109. American Academy of Orofacial Pain: Temporomandibular disorders: Guidelines for Classification, Assessment and Management. Chicago: Quintessence Publ. Co. 1993. 66-7.
110. Attanasio R. An overview of bruxism and its management. *Dent Clin North Am.* 1997; 41: 229-41.
111. Rugh JD, Barghi N, Drago CJ. Experimental occlusal discrepancies and nocturnal bruxism. *J Prosthet Dent.* 1984;51: 548-53.
112. Yap AU. Effects of stabilization on nocturnal parafunctional activities in patients with and without signs of temporomandibular disorders. *J Oral Rehabil.* 1998; 25: 64-8.
113. Manfredini D, Landi N, Romagnoli M, Cantini E, Bosco M. Etiopathogenesis of parafunctional habits of the stomatognathic system. *Minerva Stomatol.* 2003;52:339-45.
114. Lavigne GJ, Kato T, Kolta A, Sessle BJ. Neurobiological Mechanisms Involved in Sleep Bruxism. *Crit Rev Oral Bio Med.* 2003;14:30-46.
115. Velly AM, Philippe P, Gornitsky M. Heterogeneity of temporomandibular disorders: cluster and case-control analyses. *J Oral Rehabil.* 2002;29:969-79.
116. Suvinen TI, Hanes KR, Reade PC. Outcome of therapy in the conservative management of temporomandibular pain disorder. *J Oral Rehabil.* 1997;24:718-24.
117. Suvinen TI, Reade PC. Temporomandibular disorders: a critical review of the nature of pain and its assessment. *J Orofac Pain.* 1995;9:317-39.
118. Mc Neill C. Management of temporomandibular disorders: concepts and controversies. *J Prosthet Dent.* 1997;77:510-22.

119. Velly AM, Gornitsky M, Philippe P. Contributing factors to chronic myofacial pain: a case-control study. *Pain*. 2003;104:491-9.
120. Yap AU, Chua EK, Hoe JK. Clinical TMD, pain-related disability and psychosocial status of TMD patients. *J Oral Rehabil*. 2002a;29:374–80.
121. Stegenga B. Osteoarthritis of the temporomandibular joint organ and its relationship to disc displacement. *J Orofac Pain*. 2001;15:193-205.
122. Dworkin SF, LeResche L. Research diagnostic criteria for temporomandibular disorders: review, criteria, examinations and specifications, critique. *J Craniomandib Disord*. 1992; 6(4): 301-55.
123. Nowlin TP, Nowlin JH. Examination and occlusal analysis of the masticatory system. *Dent Clin North Am*. 1995;39:379-401.
124. Bakke M. Jaw muscle disorders. In: Klineberg I, Jagger R. *Occlusion and clinical practice*. Edinburgh: Wright, 2004:75-82.
125. Valentić Peruzović M. Etiološki čimbenici u nastanku temporomandibularnih poremećaja. U: Valentić-Peruzović M., Jerolimov V (Ur.). *Temporomandibularni poremećaji – Multidisciplinarni pristup*. Zagreb: Stomatološki fakultet Sveučilišta u Zagrebu i Akademija medicinskih znanosti Hrvatske, 2007:3-24.
126. Dao TT, Lund JP, Lavigne GJ. Comparison of pain and quality of life in bruxers and patients with myofascial pain of the masticatory muscles. *J Orofac Pain*. 1994; 8: 350–6.
127. Rugh JD. Psychological components of pain. *Dent Clin North Am*. 1987;31:579–94.
128. Ogle OE, Hertz MB. Myofacial pain. *Oral Maxillofac Surg Clin North Am*. 2000;12:217-31.
129. Stohler CS. Masticatory myalgias. In *Oral and Maxillofac Surgery. Temporomandibular Disorders*. Edited by Fonesca RJ, et al. Philadelphia:WB Saunders; 2000:38-45.
130. Türp JC. Kiefermuskelschmerzen-Neurobiologisch Grundlagen. *Schmerz*. 2002;16:346-54.
131. Chossegros C, Cheynet F, Guyot L, Bellot-Samson V, Blanc J-L. Posterior Disk Displacement of Evidence in Two Cases. *J Craniomandib Pract*. 2001;19:289-93.
132. Kathleen H, Sung C, Mariland AS. Temporomandibular Joint Pain and Dysfunction. [Current Pain and Headache Reports](#). 2006;10(6):408-14.

133. Scapino RP, Mills DK. Disc Displacement Internal Derangements. In: McNeill, editor. Science and practice of occlusion. Carol Stream: Quintessence, 1997. p. 220-34.
134. [Pérez del Palomar A](#), [Doblaré M](#). An accurate simulation model of anteriorly displaced TMJ discs with and without reduction. [Med Eng Phys](#). 2007 Mar;29(2):216-26.
135. Zarb GA, Carlsson GE. Temporomandibular Disorders: Osteoarthritis. J Orofac Pain. 1999;13:295-306.
136. Stegenga B, de Bont LG, Boering G. Osteoarthrosis as the cause of the craniomandibular pain and dysfunction: a unifying concept. J Oral Maxillofac Surg. 1998;47(3):249-56.
137. Stegenga B, de Bont LG, Boering G, van Willigen JD: Tissue responses to degenerative changes in the temporomandibular joint: a review, J Oral Maxillofac Surg. 1991;49(19):1079-88.
138. De Bont LG, Stegenga B: Pathology of temporomandibular joint internal derangements and osteoarthrosis, Int J Oral Maxillofac Surg. 1993; 22:71-4.
139. Bates RE, Gremillion HA, Stewart CM. Degenerative Joint Disease. Part I: Diagnosis and Management Considerations. J Craniomandib Pract. 1993;11:284-90.
140. Pertes RA, Gross SG. Disorders of the Temporomandibular Joint. In Pertes AR, Gross SG, editors. Clinical management of temporomandibular disorders and orofacial pain. Carol Stream: Quintessence; 1995. p. 69-89.
141. De Bont LG, Boering G, Liem RSB, Euldering F, Westesson PL et al: Osteoarthrosis and internal derangement of the temporomandibular joint: a light microscopic study, J Oral Maxillofac Surg. 1986;44(8):634-43.
142. Mills DK, Daniel JC, Herzog S, Scapino RP: An animal model for studying mechanisms in human temporomandibular joint disc derangement, J Oral Maxillofac Surg. 1994; 52:1279-92.
143. Helmy E, Bays R, Sharawy M: Osteoarthrosis of the temporomandibular joint following experimental disc perforation in *Macaca fascicularis*, J Oral Maxillofac Surg. 1998; 46:979-90.

144. [Robinson de Senna B](#), [Kelma V](#), [Dos Santos S](#), [Petruceli J](#), [Marques LS](#), [Luciano José Pereira](#) Imaging diagnosis of the temporomandibular joint: critical review of indications and new perspectives [Oral Radiology](#). 2009;25(2): 86-98.
145. Brooks SL, Brand JW, Gibbs SJ, Hollender L, Lurie AG, Omnell KA, et al. Imaging of the temporomandibular joint: a position paper of the American Academy of Oral and Maxillofacial Radiology. *Oral Surg Oral Med Oral Pathol Oral Radiol Endod*. 1997;83:609–18.
146. Freitas C, Fenyó-Pereira M, Freitas A. Protocol of radiographic exam of the temporomandibular joint region. *Rev Paul Odontol*. 1990;12:46–52.
147. Pereira LJ, Bonjardim LR, Castelo PM, Haiter Neto F, Gavião MB. Evaluation of TMJ by conventional transcranial radiography and indirect digitized images to determine condylar position in primary dentition. *J Clin Pediatr Dent*. 2004;28:233–7.
148. Dixon DC. Diagnostic imaging of the temporomandibular joint. *Dent Clin N Am*. 1991;35:53–74.
149. Pereira LJ, Gavião MB. Tomographic evaluation of TMJ in adolescents with temporomandibular disorders. *Braz Oral Res*. 2004;18:208–14.
150. Honda K, Bjørnland T. Image-guided puncture technique for the superior temporomandibular joint space: value of cone beam computed tomography (CBCT). *Oral Surg Oral Med Oral Pathol Oral Radiol Endod*. 2006;102:281–6.
151. Westesson PL, Bronstein SL. Temporomandibular joint: comparison of single- and double-contrast arthrography. *Radiology*. 1987;164:65–70.
152. Ahuja AT, Yuen HY, Wong KT, Yue V, van Hasselt AC. Computed tomography imaging of the temporal bone—normal anatomy. *Clin Radiol*. 2003;58:681–6.
153. Larheim TA, Kolbenstvedt A. Osseous temporomandibular joint abnormalities in rheumatic disease. Computed tomography versus hypocycloidal tomography. *Acta Radiol*. 1990;31:383–7.
154. Čelić R, Hadžihanović B, Čelić S. Magnetska rezonancija u dijagnostici poremećaja čeljusnih zglobova. *Acta Stomatol Croat*. 2001;35:389-96.

155. Katzberg RW, Schenck J, Roberts D, Tallents RH, Manzione JV et al: Magnetic resonance imaging of the temporomandibular joint meniscus. *Oral Surg Oral Med Oral Pathol.* 1986;59:332-5.
156. Wilk RM, Harms SE, Wolford LM: Magnetic resonance imaging of the temporomandibular joint using a surface coil. *J Oral Maxillofac Surg.* 1986; 44:935-43.
157. Manzione JV, Katzberg RW, Tallents RH et al: Magnetic resonance imaging of the temporomandibular joint. *Am J Dent Assoc.* 1986;113:398-402.
158. Donlon WC, Moon KL. Comparison of magnetic resonance imaging, arthrotomography and clinical and surgical findings in temporomandibular joint internal derangements. *Oral Surg Oral Med Oral Pathol.* 1987;64:2-5.
159. Damadian R. Tumor detection by nuclear magnetic resonance. *Science.* 1971;171:1151-3.
160. Lauterbur PC. Image formation by induced local interactions: examples employing nuclear magnetic resonance. *Nature.* 1973;242:190-1.
161. Damadian R, Goldsmith M, Minkoff L. NMR FONAR image of the live human body. *Physiol Chem Phy.* 1977;9:97-100,108.
162. Helmes CA, Kaban LB, McNeill C, Dodson T. Temporomandibular joint: morphology and signal intensity characteristics of the disk at MR imaging. *Radiology.* 1989;172:817-20.
163. Tasaki MM, Westesson PL. Temporomandibular joint: diagnostic accuracy with sagittal and coronal MR imaging. *Radiology.* 1993;186:723-29.
164. Tasaki MM, Westesson PL, Kurita K, Mohl N. Magnetic resonance imaging of the temporomandibular joint. Value of axial images. *Oral Surg Oral Med Oral Pathol Oral Radiol Endod.* 1993;1993:75:528-31.
165. Westesson PL. Magnetic resonance imaging of the temporomandibular joint. In: Pertes AR, Gross SG, editors. *Clinical Management of Temporomandibular Disorders and Orofacial Pain.* Carol Stream: Quintessence;1995.p.175-96.
166. Hendrick RE. The AAPM/RSNA physics tutorial for residents. Basic physics of MR imaging: An introduction. *Radiographics.* 1994;14:829-46.

167. Franković M. Principi i osnove oslikavanja pomoću MR. Radiol Vj. 2000;30:11-21.
168. Sano T. Recent developments in understanding temporomandibular joint disorders. Part 2: changes in the retrodiscal tissue. Dentomaxillofac Radiol. 2000;29:260-3.
169. American Society of Temporomandibular Joint Surgeons. Guidelines for Diagnosis and Management of Disorders Involving the Temporomandibular Joint and Related Musculoskeletal Structures. J Craniomandib Pract. 2003;21:68-76.
170. Pharoah MJ. Radiographic evaluation. In: Zarb GA, Carlsson GE; Sessle BJ, Mohl ND, editors. Temporomandibular Joint and Masticatory Muscle Disorders. Copenhagen: Munksgard;1994.p.462-509.
171. Larheim TA. Current trends in temporomandibular joint imaging. Oral Surg Oral Med Oral Pathol Oral Radiol Endod. 1995;80:555-76.
172. Bell KA, Jones JP. Cine magnetic resonance imaging of the temporomandibular joint. J craniomandibular Pract. 1992;10:313-17.
173. Quemar JC, Akoka S, Romdane H, de Certaines JD: Evaluation of a fast pseud-cinematic method for magnetic resonance imaging of the temporomandibular joint. Dentomaxillofac Radiol. 1993; 22:61-8.
174. Yustin DC, Rieger MR, McGuckin RS, Connelly ME: Determination of the existence of hinge movements of the temporomandibular joint during normal opening by Cine-MRI and computer digital addition. J Prosthodont. 1993; 2:190-5.
175. Badel T. Temporomandibularni poremećaji i stomatološka protetika. Zagreb: Medicinska naklada 2007.
176. Jerolimov V. Temporomandibularni poremećaji i orofacijalna bol. U: Demarin V, Bašić Kes V. et al. Glavobolja i druga bolna stanja. Zagreb: Medicinska naklada, 2011., 252-68.
177. Kurita K, Westesson PL, Yuasa H, Toyama M, Machida J, Ogi N. Natural course of untreated symptomatic temporomandibular joint disc displacement without reduction. J Dent Res. 1998;77:361-5.

178. Magni G, Marchetti M, Moreschi C, Merskey H, Luchini SR. Chronic musculoskeletal pain and depressive symptoms in the National Health and Nutrition examination I. Epidemiologic follow-up study. *Pain*. 1995;53:163-8.
179. Palla S. Prinzipielles zur Therapie der Myoarthropathien. In: Palla S, editor. *Myoarthropathien des Kausystems und orofaziale Schmerzen*. Zürich: ZZMK der Universität Zürich; 1998. p. 145-58.
180. Syrop SB. Initial Management of Temporomandibular Disorders. *Dent Today*. 2002;21:52-7.
181. Palla S. Grundsätze zur Therapie der myoarthropatischen Schmerzen. *Schmerz*. 2002;16:373-80.
182. Dürriegl T. O nesteroidnim antireumaticima. *Reumatizam* 1984; 31:45.
183. Ćurković B. Nesteroidni antireumatici – sadašnje stanje i perspektive. *Reumatizam* 2000;47:7-10.
184. Dionne RA, Berthod CW. Therapeutical uses of nonsteroidal anti-inflammatory drugs in dentistry. *Crit Rev Oral Biol Med*. 2001;12:315-30.
185. Laurent E, Neubert JK, Dionne RA. Pharmacologic Treatments for Temporomandibular Disorders and Other Orofacial Pain. U: Dionne RA, Phero JC, Becker DE, ur. *Management of Pain & Anxiety in the Dental Office*. Philadelphia:WB Saunders Co 2002;354-67.
186. Cardelli P, Lattari M, Massaro P, Pollicita M, Barlantanni A. Pharmacologic treatment of the dysfunctional patient. *Minerva Stomatol*. 2005;54:265-74.
187. Dionne RA. Pharmacologic Approaches. U: Laskin DM, Green CS, Hylander WL. ur. *Temporomandibular disorders. An Evidence-Based Approach to Diagnosis and Treatment*. Chicago: Quintessence; 2006.p. 347-57.
188. Dolwick MF. Disc Preservation Surgery for the Treatment of Internal Derangements of the Temporomandibular Joint. *J Oral Maxillofac Surg*. 2001;59:1047-50.
189. Mercuri LG, Anspach WE. Principles for the revision of total alloplastic TMJ prostheses. *Int J Oral Maxillofac Surg*. 2003;32:353-9.

190. Kurita H, Kurashina K, Ohtsuka A, Kotani A. Change of position disk point disk with insertion of a disk-repositioning appliance. *Oral Surg Oral Med Oral Radiol Endod.* 1998;85:142-5.
191. Dahlberg G. *Statistical methods for medical and biological students.* New York: Interscience Publications; 1940.
192. Stegenga B. Nomenclature and classification of temporomandibular joint disorders. *Journal of Oral Rehabilitation.* 2010;37:760-5.
193. Firestein GS, Budd RC, Harris ED, et al, editors. *Kelley's textbook of rheumatology.* 8th ed. Philadelphia, PA: W.B. Saunders Company; 2008.
194. Usha V, Ramesh Srinivasab V. Temporomandibular joint internal derangement - A review. *SRM Univ. J. Dent. Sci.* 2011; 2(4):334-9.
195. Larheim TA. Role of magnetic resonance imaging in the clinical diagnosis of the temporomandibular joint. *Cells Tissues Organs.* 2005;180(1):6-21.
196. Katzberg RW, Westesson PL, Tallents RH, Drake CM. Anatomic disorders of the temporomandibular joint disc in asymptomatic subjects. *J Oral Maxillofac Surg.* 1996;54(2):147-53.
197. Ribeiro RF, Tallents RH, Katzberg RW, Murphy WC, Moss ME, Magalhaes AC, et al. The prevalence of disc displacement in symptomatic and asymptomatic volunteers aged 6 to 25 years. *J Orofac Pain.* 1997;11(1):37-47.
198. Tasaki MM, Westesson PL, Isberg AM, Ren YF, Tallents RH. Classification and prevalence of temporomandibular joint disk displacement in patients and symptom free volunteers. *Am J Orthod Dentofacial Orthop.* 1996;109(3):249-62.
199. Larheim TA, Westesson P, Sano T. Temporomandibular joint disc displacement: a comparison in asymptomatic volunteers and patients. *Radiology* 2001;218:428-32.
200. Manfredini D. Etiopathogenesis of disk displacement of the temporomandibular joint: A review of the mechanisms. *Indian J Dent Res.* 2009; 20(2):212-21.
201. Annandale T. On displacement of the interarticular cartilage of the lower jaw and its treatment by operation. *Lancet.* 1887;1:411-4.
202. Nitzan DW. The process of lubrication impairment and involvement in temporomandibular joint disc displacement: A theoretical concept. *J Oral Maxillofac Surg.* 2001;59:36-45.

203. Heylings DJ, Nielsen IL, Mc Neill C. Lateral pterygoid muscle and the temporomandibular disc. *J Orofac Pain*. 1995; 9:9-16.
204. Naidoo IC. Lateral pterygoid muscle and its relationship to the temporomandibular joint on the meniscus of the temporomandibular joint. *Oral Surg Oral Med Oral Pathol Oral Radiol Endod*. 1996;82:4-9.
205. Ozkan A, Altug HA, Sencimen M, Senel B. Evaluation of articular eminence morphology and inclination in TMJ internal derangement patients with MRI. *Int J Morphol*. 2012;30(2):740-44.
206. [Hirata FH](#), [Guimarães AS](#), [Oliveira JX](#), [Moreira CR](#), [Ferreira ET](#), [Cavalcanti MG](#). Evaluation of TMJ articular eminence morphology and disc patterns in patients with disc displacement in MRI. *Braz. Oral res. (online)* 2007;21(3):265-71.
207. Limchaichana N, Nilsson H, Ekberg EC, Ekberg M, Nilner M. Clinical diagnoses and MRI findings in patients with TMD pain. *J Oral Rehabil*. 2006;34:237-45.
208. [Vieira-Queiroz I](#), [Gomes Torres MG](#), [de Oliveira-Santos C](#), [Flores Campos PS](#), [Crusoé-Rebello IM](#). Biometric parameters of the temporomandibular joint and association with disc displacement and pain: a magnetic resonance imaging study. [Int J Oral Maxillofac Surg](#). 2013;42(6):765-70.
209. Bernhardt O, Reiner B, Kocher T, Meyer G. Prevalence and clinical signs of degenerative temporomandibular joint changes validated by magnetic resonance imaging in a non-patient group. *Ann Anat*. 2007;18(4):342-6.
210. Gil C, Santos KC, Dutra ME, Kodaira SK, Oliveira JX. [MRI analysis of the relationship between bone changes in the temporomandibular joint and articular disc position in symptomatic patients](#). *Dentomaxillofac Radiolog*. 2012;41(5): 367- 72.
211. Ottl P, Hohman A, Piwowarczyx A, Hardenacke F, Lauer HC, Zanella F. Retrospective study on the evaluation of the TMJ by MRI using a newly developed standardized evaluation form. *Cranio*. 2008;26(1):33-43.
212. Isacson G, Isberg A, Johansson AS, Larson O. Internal derangement of the temporomandibular joint: radiographic and histologic changes associated with severe pain. *J Oral Maxillofac Surg* 1986;44:771-8.
213. Beek M, Koolstra JH, van Eijden TMGJ. Human temporomandibular joint disc cartilage as a poroelastic material. *Clinical Biomechanics*. 2003;18(1): 69-76.

214. Nitzan DW, Etsion I. Adhesive force :underlying cause of the disc anchorage to the fossa and/or eminence in the temporomandibular joint: a new concept. *Int J Oral Maxillof Surg* 2002;31:94-9.
215. Milam SB, Schmitz JP. Molecular biology of temporomandibular joint disorders proposed mechanism of disease. *J Oral Maxillofac Surg.* 1995;53:1448-54.
216. Milam SB, Zardeneta G, Schmitz JP. Oxidative stress and degenerative temporomandibular joint disease: a proposed hypothesis. *J Oral Maxillofac Surg.* 1998;56:214-23.
217. Milam SB. Pathogenesis of degenerative temporomandibular joint arthritides. *Odontology.* 2005;93:7-15.
218. Wilkinson FM, Crowley CM. A histologic study of retrodiscal tissues of human temporomandibular joint in the open and closed position. *J Orofac Pain.* 1994;8:7-17.
219. Scarpino RP. Histopathology associated with malposition of the human temporomandibular joint disc. *Oral Surg Oral Med Oral Pathol.* 1983;55:382-97.
220. Raween A, Makoto T. Quantification of disc displacement in internal derangement of the temporomandibular joint using magnetic resonance imaging. *Odontology.* 2010;98:73-81.
221. Katzberg RW, Tallents RH. Normal and abnormal temporomandibular joint disc posterior attachment as depicted by magnetic resonance imaging in symptomatic and asymptomatic subjects. *J Oral Maxillof Surg.* 2005;63:1155-61.
222. Araysantiparb R, Tsuchimochi M. Quantification of disc displacement in internal derangement of the temporomandibular joint using magnetic resonance imaging. *Odontology.* 2010;98:73-81.
223. Bertram S, Rudish A, Innerhofer K, Pumpel E, Grubwieser G, Emshoff R. Diagnosis TMJ internal derangement and osteoarthritis with magnetic resonance imaging. *J Am Dent Assoc.* 2001;132:753-61.
224. Oguteen-Toller M, Taskaya-Yilmaz N, Yilmaz E. The evaluation of temporomandibular disc position in TMJ disorders using MRI. *Int J Oral Maxillofac Surg.* 2002;31:603-7.
225. Incesu L, Taskaya-Yilmaz N, Oguteen-Toller M. Relationship of condylar position to disc position and morphology. *Eur J Radiol.* 2004;51:269-73.

226. Tomas X, Pomes J, Berenguer J, Quinto L, Nicolau C, Mercader JM, Castro V. MR imaging of temporomandibular joint dysfunction: a pictorial review. *Radiographics*. 2006;26:765-81.
227. Silverstain R, Dunn S, Binder R, Maganzini A. MRI assessment of the normal temporomandibular joint with the use of projective geometry. *Oral Surg Oral Med Oral Path*. 1994;77:523-30.
228. Kurita H, Ohtsuka A, Kobayashi H, Kurashina K. A study of the relationship between of the condylar position of the condylar head and displacement of the temporomandibular joint disc. *Dentomaxillofac Radiol*. 2001;30:162-5.
229. Kurita H, Ohtsuka A, Kobayashi H, Kurashina K. The relationship between the degree of disc displacement and ability to perform disc reduction. *Oral Surg Oral Med Oral Path Oral Radiol Endod*. 2000;90:16-20.
230. Badel T, Marotti M, Kern J, Laškarin M. A quantitative analysis of splint therapy of displaced temporomandibular joint disc. *Ann Anat*. 2009;191:280-7.
231. Nebbe B, Major PW. Prevalence of the TMJ disc displacement in a pre-orthodontic adolescent sample. *Angle Orthod*. 2000;70:454-63.
232. Major PW, Kinniburgh RD, Nebbe B, Prasad NG, Glower KE. Tomographic assessment of temporomandibular joint osseous articular surface contour and spatial relationships associated with disc displacement and disc length. *Am J Orthod Dentofacial Orthop*. 2002;121:152-61.
233. Liu ZJ, Yamagata K, Kuroe K, Suenaga S, Noikura T, Ito G. Morphological and positional assessments of TMJ components and lateral pterygoid muscle in relation to symptoms and occlusion of patients with temporomandibular disorders. *J Oral Rehabil*. 2000;27:860-74.
234. [Orsini MG](#), [Kuboki T](#), [Terada S](#), [Matsuka Y](#), [Yamashita A](#), [Clark GT](#). Diagnostic value of 4 criteria to interpret temporomandibular joint normal disc position on magnetic resonance images. *Oral Surg Oral Med Oral Pathol Oral Radiol Endod*. 1998;86:489-97.
235. Fayed MM, El-Mangoury NH, El-Bokle DN, Belal AI. Occlusal splint therapy and magnetic resonance imaging. *World J Orthod*. 2004;5:133-40.

236. Schmitter M, Kress B, Ludwig C, Koob A, Gabbert O, Rammelsberg P. Temporomandibular joint disc position assessed at coronal MR imaging in asymptomatic volunteers. *Radiology*. 2005;236:559-64.
237. Ikeda K, Kawamura A. Disc displacement and changes in condylar position. *Dentomaxillofac Radiol*. 42(3):842-27642, 2013.
238. Ozawa S, Boering G, Kawata T, Tanimoto K, Tanne K. Reconsideration of the TMJ condylar position during internal derangement: Comparison between condylar position on tomogram and degree of disc displacement on MRI. *Cranio*. 1999;17:93-100.
239. Ren YF, Isberg A, Westesson PL. Condyle position in the temporomandibular joint: Comparison between asymptomatic volunteers with normal disc position and patients with disc displacement. *Oral Surg Oral Med Oral Path Oral Radiol Endod*. 1995;80:101-7.
240. Bonilla-Aragon H, Tallents RH, Katzberg RW, Kyrkanides S, Moss ME. Condylar position as a predictor of temporomandibular joint internal derangement. *J Prosthet Dent*. 1999;82:205-8.

Mirko Laškarić rođen je 15. rujna 1974. godine u Šibeniku, gdje je završio osnovnu i srednju školu. Na Stomatološki fakultet Sveučilišta u Zagrebu upisao se 1993. godine. Diplomirao je u svibnju 2000. godine. Na obvezni stomatološki staž primljen je u Studentskoj poliklinici u Zagrebu u vremenu od lipnja 2000. do lipnja 2001. godine. Nakon završenog staža regulira vojnu obvezu, a državni ispit za doktora stomatologije položio je u travnju 2002. godine. Akademske godine 2001/2002 upisuje poslijediplomski studij na Stomatološkom fakultetu u Zagrebu. Magistrirao je u ožujku 2004. godine. U lipnju 2005. godine započinje specijalizaciju na Zavodu za Stomatološku protetiku stomatološkog fakulteta Sveučilišta u Zagrebu, gdje je i specijalizirao u lipnju 2008. godine. Akademske godine 2009/2010 upisuje poslijediplomski doktorski studij na Stomatološkom fakultetu Sveučilišta u Zagrebu. Oženjen je i zaposlen kao specijalist stomatološke protetike na Domu zdravlja u Šibeniku.

Popis objavljenih radova:

Laškarić M, Badel T, Zadavec D, Savić Pavićin I, Kern J. Metric evaluation of partially displaced temporomandibular joint disc. Acta Clin Croat. 2014; 53 (prihvaćeno za tisak)

Badel T, Marotti M, Kern J, Laškarić M. A quantitative analysis of splint therapy of displaced temporomandibular joint disc. Ann Anat. 2009;191 (3): 280-7.

Badel T, Laškarić M, Carek V, Lajnert V. [Speech in patients with removable dental prosthesis.](#) Medicina Fluminensis. 2008;44:241-7.

Laškarić M, Brkić H, Pichler G, Buković D. [The influence of age on tooth root colour changes.](#) Coll Antropol. 2006;30(4):807-10.