

Utjecaj oralnog ukrašavanja na zdravlje usne šupljine

Čavljak, Doria

Master's thesis / Diplomski rad

2024

Degree Grantor / Ustanova koja je dodijelila akademski / stručni stupanj: **University of Zagreb, School of Dental Medicine / Sveučilište u Zagrebu, Stomatološki fakultet**

Permanent link / Trajna poveznica: <https://um.nsk.hr/um:nbn:hr:127:349029>

Rights / Prava: [Attribution-NonCommercial 4.0 International](#)/[Imenovanje-Nekomercijalno 4.0 međunarodna](#)

Download date / Datum preuzimanja: **2025-03-01**



Repository / Repozitorij:

[University of Zagreb School of Dental Medicine Repository](#)





Sveučilište u Zagrebu
Stomatološki fakultet

Doria Čavljak

Utjecaj oralnog ukrašavanja na zdravlje usne šupljine

DIPLOMSKI RAD

Zagreb, 2024

Rad je ostvaren u: Zavod za endodonciju i restaurativnu stomatologiju Stomatološkog fakulteta u Zagrebu

Mentor rada: izv. prof. dr. sc. Paris Simeon, Zavod za endodonciju i restaurativnu stomatologiju Stomatološkog fakulteta u Zagrebu

Lektor hrvatskog jezika: Lidija Novosel, profesor hrvatskog jezika i književnosti i komparativne književnosti

Lektor engleskog jezika: Katarina Reljić, univ. bacc. philol. ang. et ger.

Rad sadrži:

42 stranice

0 tablica

4 slike

Rad je vlastito autorsko djelo, koje je u potpunosti samostalno napisano uz naznaku izvora drugih autora i dokumenata korištenih u radu. Osim ako nije drukčije navedeno, sve ilustracije (tablice, slike i dr.) u radu izvorni su doprinos autora diplomskog rada. Autor je odgovoran za pribavljanje dopuštenja za korištenje ilustracija koje nisu njegov izvorni doprinos, kao i za sve eventualne posljedice koje mogu nastati zbog nedopuštenog preuzimanja ilustracija, odnosno propusta u navođenju njihova podrijetla.

Zahvala

Zahvaljujem mentoru izv. prof. dr. sc. Parisu Simeonu na stručnoj pomoći i strpljenju.

Hvala mojim bližnjima na podršci, brizi i ohrabrenju kad je najviše trebalo.

Hvala svim kolegama i prijateljima na nezaboravnim uspomenama iz studentskih dana.

Utjecaj oralnog ukrašavanja na zdravlje usne šupljine

Sažetak

U ovome radu prikazan je sveobuhvatan pregled oralnih tjelesnih modifikacija s fokusom na postupke, materijale, povijest i moguće rizike.

Piercing uključuje stvaranje perforacija u koži ili sluznici pomoću igle i umetanje nakita. Najčešći oralni *piercing* je *piercing* jezika. Za ovaj postupak ključno je poznavanje anatomije kako bi se izbjeglo oštećenje važnih anatomskih struktura. Drugi mogući oralni *piercingi* su na lingvalnom ili labijalnom frenulumu, uvuli ili transgingivalno.

Nakit za zube postaje sve popularniji estetski postupak. Uključuje opcije poput dragulja za zube, „grillza“ i dentalnih tetovaža. Dragulji za zube su mali, često šareni kristali pričvršćeni za zube. Zlatne krunice i *grillzi*, koji su uklonjivi komadi nakita, nude složenije ukrase. Dentalne tetovaže jedinstveni su dizajni na keramičkim krunicama.

Intraoralne tetovaže su trajne tetovaže oralne sluznice.

Rascjepljivanje jezika uključuje razdvajanje jezika po sredini kako bi se stvorio izgled „zmijskog jezika“. Ovaj čisto estetski postupak obično uključuje rezanje skalpelom ili kauterizaciju jezika.

Povijesni kontekst pokazuje da su prakse tjelesnog ukrašavanja prisutne u mnogim drevnim kulturama zbog ceremonijalnih i društvenih svrha. Materijali za nakit varirali su od prirodnih tvari poput kostiju i drva do modernih metala i sintetičkih materijala. Materijali za nakit uključuju kirurški nehrđajući čelik, titan i bioplastiku, svaki s različitim zdravstvenim implikacijama. Bioplastika je lagana i biokompatibilna, ali može dovesti do većeg nakupljanja plaka i gubitka kosti u usporedbi s metalima. Izbor materijala utječe na oralno zdravlje, s različitim materijalima povezanim s različitim razinama plaka, recesijom desni i gubitkom kosti.

Ključne riječi: *piercing*; oralni *piercing*; intraoralne tetovaže; oralni nakit

Impact of Oral Adornment on Oral Health

Summary

This paper provides a comprehensive overview of oral body modifications, focusing on procedures, materials, history, and potential risks.

Piercing involves creating perforations in the skin or mucosa with a needle and inserting jewelry. The most common oral piercing is the tongue piercing. This procedure requires a thorough understanding of anatomy to avoid damaging important anatomical structures. Other possible oral piercings include those on the lingual or labial frenulum, uvula, or transgingival piercing.

Tooth jewelry is becoming an increasingly popular aesthetic procedure. It includes options such as tooth gems, grillz, and dental tattoos. Tooth gems are small, often colorful crystals affixed to teeth. Gold crowns and grillz, which are removable pieces of jewelry, offer more elaborate decorations. Dental tattoos are unique designs on ceramic crowns.

Intraoral tattoos are permanent tattoos on the oral mucosa. Tongue splitting involves dividing the tongue down the middle to create a "snake tongue" appearance. This purely aesthetic procedure usually involves scalpel cutting or cauterization of the tongue.

Historical context shows that body adornment practices were present in many ancient cultures for ceremonial and social purposes. Materials for jewelry ranged from natural substances like bone and wood to modern metals and synthetic materials. Jewelry materials include surgical stainless steel, titanium, and bioplastics, each with different health implications. Bioplastic is lightweight and biocompatible but may lead to increased plaque buildup and bone loss compared to metals. Material choice affects oral health, with different materials associated with varying levels of plaque, gum recession, and bone loss.

Keywords: piercing; oral piercing; intraoral tattoos; oral jewelry

SADRŽAJ

1. UVOD	1
2. POGLAVLJA	3
2.1. Povijest	4
2.2. Vrste ukrašavanja oralne šupljine	5
2.2.1. <i>Piercing</i>	5
2.2.1.1. Oralni <i>piercing</i>	5
2.2.1.2. Perioralni <i>piercing</i>	8
2.2.2. Nakit za zube	10
2.2.3. Tetovaže.....	12
2.2.4. Rascijepljen jezik	13
2.3. Materijali i vrste nakita.....	14
2.4. Komplikacije	15
2.4.1. Komplikacije vezane uz piercing.....	15
2.4.1.2. Komplikacije vezane uz traumu mekih tkiva	17
2.4.1.3. Komplikacije vezane uz traumu tvrdih tkiva.....	19
2.4.1.4. Komplikacije vezane uz traumu parodontnih tkiva	20
2.4.1.5. Infekcija	23
2.4.1.6. Ostale komplikacije	24
2.4.2. Komplikacije vezane uz nakit za zube	26
2.4.3. Komplikacije vezane uz intraoralne tetovaže	27
2.4.4. Komplikacije vezane uz rascjepljivanje jezika	28
3. RASPRAVA	29
4. ZAKLJUČAK	33
5. LITERATURA	36
6. ŽIVOTOPIS AUTORA	41

1. UVOD

Popularnost tjelesnih modifikacija, uključujući oralne i perioralne *piercinge*, tetovaže te razdvajanje jezika, značajno je porasla u posljednjim desetljećima (1, 2). Ove prakse imaju duboke povijesne korijene, povezane s religijskim, ritualnim ili kulturnim značenjima. U suvremenom kontekstu rast popularnosti ovih modifikacija često je vođen individualnim izražavanjem i estetskim preferencijama prelazeći granice tradicionalne društvene pripadnosti.

Oralni i perioralni *piercinzi* uključuju umetanje nakita u oralna i perioralna tkiva (1, 2, 3). Ovi *piercinzi* predstavljaju specifične izazove u vezi s oralnim zdravljem i dentalnom skrbi (4). Doktori dentalne medicine trebaju biti svjesni mogućih komplikacija i odgovarajućih metoda liječenja. Iako doktori dentalne medicine mogu imati čvrsto mišljenje o ovakvim *piercinzima*, njihova uloga nije odlučivati umjesto pacijenata, već ih informirati i savjetovati. U slučaju da se pacijenti odluče za tjelesne modifikacije, važno je potaknuti ih da to učine na najsigurniji mogući način. Često se prijavljuju komplikacije poput povlačenja gingive, fraktura zuba, infekcija i hipersalivacije.

Svaki *piercing* nosi potencijalne rizike, stoga je važno pacijentima pružiti sve potrebne informacije o mogućim komplikacijama i načinima minimiziranja dugotrajnih posljedica.

Nakit za zube predstavlja još jedan popularni način ukrašavanja usne šupljine koji ima duboke povijesne korijene. Danas se ova praksa može izvoditi znatno sigurnije nego u prošlosti zahvaljujući napretku u tehnici i materijalima. Ipak, moguće su komplikacije ako osoba koja provodi postupak nije dovoljno stručna (5). Slično *piercinzima*, tetovažama unutar usne šupljine također raste popularnost. Proces tetoviranja otvara pitanja o mogućoj traumi mekog tkiva, a također su moguće alergijske reakcije na određene vrste pigmenata (6). Što se tiče potencijalnog maligniteta tinte, konkretni dokazi još uvijek nisu dostupni.

Razdvajanje jezika predstavlja najekstremniji oblik tjelesne modifikacije obrađen u ovome radu. Kirurškim razdvajanjem jezika u sagitalnom smjeru postiže se račvasti izgled (8). Nažalost, dostupna literatura o dugoročnim posljedicama ovog zahvata izuzetno je ograničena. Cilj ovog rada pružiti je sveobuhvatan pregled trenutnog znanstvenog razumijevanja oralnih i perioralnih *piercinga*, tetovaža i razdvajanja jezika, pregledati potencijalne komplikacije te ponuditi preporuke za minimiziranje neželjenih posljedica.

2.1. Povijest

Ukrašavanje tijela drevna je praksa prisutna u gotovo svakom društvu tijekom povijesti. Arheološki nalazi ukazuju na to da su ljudi prije između 4000 i 5000 godina prakticirali *piercing* (1, 9, 10). Od prapovijesnih vremena ljudski ostaci pokazuju dokaze namjerne izmjene zuba, kao što su vađenje zuba i modificiranje površine ili oblika zuba (11, 12).

Dentalne modifikacije mogu biti namjerne ili nenamjerne. Nenamjerne modifikacije često nastaju kada se zubi koriste kao alati ili zbog parafunkcijskih navika, što može dovesti do stvaranja ureza na zubima. Perioralni *piercinzi*, poput labreta, dugotrajnim trenjem mogu uzrokovati poliranje i istrošenost bukalnih i labijalnih površina zuba. Također, učestala uporaba lula za pušenje duhana stvara karakterističan uzorak istrošenosti, koji se pojavljuje kao ovalni oblik između maksilarnih i mandibularnih zuba tijekom zagriža (12).

Smatra se da bi „Zlatni zubi“ iz Halina mogli datirati iz 7. stoljeća n.e. Gornji sjekutići zubnih uzoraka bili su perforirani, a mnogi zlatni ukrasi bili su umetnuti u perforacije kako bi se zubi ukrasili (11, 12). Ova sofisticirana metoda estetske stomatologije dokazala je da su zubi s ukrasima smatrani lijepima (11, 12).

Oralni *piercinzi* imaju korijene u prašumskim plemenima Južne Amerike, Afrike i Indonezije. Maje, Asteci i druga plemena koristili su *piercing* jezika u ritualima vjerujući da time ugađaju bogovima (1, 13). Eskimi su koristili labret umetnut u donju usnicu kao simbol prijelaza u odraslu dob kod dječaka i kao čin pročišćenja kod djevojčica. Etiopljani su koristili *piercinge* za označavanje društvenoga statusa. U Africi mnoge plemenske žene nosile su pločice za usne, najčešće na gornjoj usnici. Asteci i Maje bušili su usne labretama dok su plemena Makololo koristila pločice za usne. Bušenje usana, obraza ili jezika također je bila tradicionalna praksa u hinduističkim i kineskim kulturama (1).

Različiti materijali poput drva, metala, kamena i slonovače korišteni su za izradu nakita dok su za postupak *piercinga* korišteni obsidian, bodlje agave, trnje i naoštrene kosti (10).

Popularnost oralnih i perioralnih *piercinga* uzela je maha 1980-ih, a popularnost raste i danas (1, 11, 10, 13).

2.2. Vrste ukrašavanja oralne šupljine

2.2.1. *Piercing*

Piercing se definira kao perforacija kože i potkožnog tkiva ili sluznice i submukoznog tkiva iglom, uz trajno umetanje nakita u tu perforaciju (1, 2, 3, 14, 15). Umetanje nakita, kao i sam proces *piercinga* u oralnom i perioralnom području nosi specifične rizike te zahtijeva posebnu njegu kako bi se moguće posljedice svele na minimum (1, 2, 4, 14).

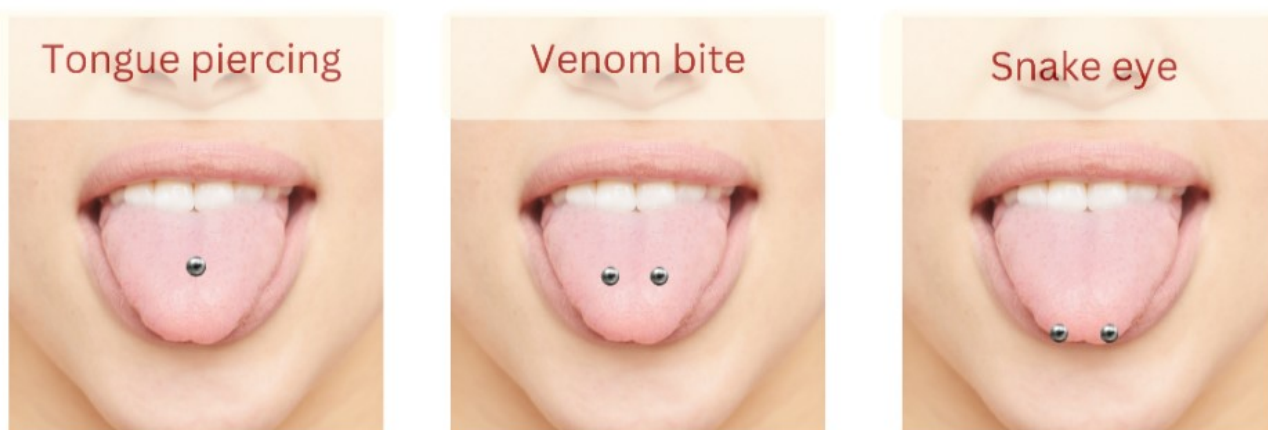
Oralno i perioralno područje uključuje razna mjesta za *piercing*, poput jezika, gornjeg frenuluma, sublingvalnog frenuluma, uvule, usana i obraza (1, 2, 14, 15). Najčešće se *piercing* izvodi na jeziku, dok su usne drugo najpopularnije mjesto. *Piercing* na usnama obično se postavlja lateralno na donjoj usni, no može se postaviti bilo gdje duž vermilionu, na samom vermilionu ili u središte filtruma (1, 3, 11, 15).

Za perforaciju tkiva koristi se igla koja je približno iste debljine kao i nakit koji se odmah umeće u stvoreni otvor. Sam postupak *piercinga* obično se izvodi bez primjene anestezije. Postupak *piercinga* jezika izvodi se tako da se jezik stabilizira posebnim stezaljkama koje imaju otvor na mjestu planiranoga *piercinga*. S druge strane, *piercing* usnice se obavlja bez potrebe za stezaljkama (14). Nakon svakog *piercinga* privremeno se postavlja dulja šipka kako bi se omogućilo oticanje tkiva tijekom zarastanja i spriječilo uvlačenje nakita u sluznicu (2, 14).

2.2.1.1. Oralni *piercing*

Oralni *piercingi* obuhvaćaju *piercing* jezika, sublingvalnog i maksilarnog labijalnog frenuluma, uvule te gingive.

Piercing jezika može se postaviti na različite pozicije: u sredini, u smjeru dorzalno – ventralno, ili sa strane, dorzalno – lateralno, poznatom i kao „snake eye“ (4, 11, 14, 15). Prva opcija, koja se smješta duž središnje linije neposredno ispred lingvalnog frenuluma, smatra se sigurnijom i izvodi se najčešće (9, 11, 14, 15, 16). Nakit se umeće u perforaciju smještenu u najdebljem dijelu jezika, pri čemu se pažljivo izbjegava lingvalni frenulum. Ključno je poznavati anatomiju i pažljivo smjestiti *piercing* kako bi se spriječilo oštećenje vaskularnih i neuralnih struktura. Vrijeme zarastanja je od četiri do šest tjedana, a šipka koja se koristi obično je dulja od debljine jezika kako bi omogućila normalnu funkciju tijekom zarastanja (2, 9, 14, 16, 17).

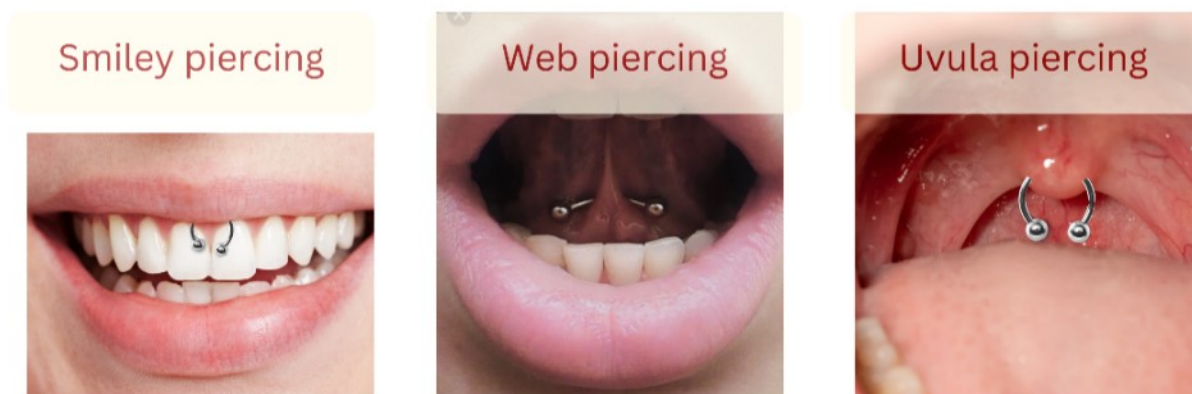


Slika 1: Prikaz vrsta *piercinga* jezika;
slike su vlasništvo autora (autor: Doria Čavljak)

Varijanta poznata kao „venom bite“ uključuje dvije perforacije postavljene jedna pored druge na dorzalnoj površini jezika (4, 14). Dorzalno – lateralni *piercing*, nazvan „snake eye“, prolazi kroz širinu jezika, s kuglicama koje se nalaze uz bočne rubove. Ovaj tip oralnog *piercinga* nije preporučljiv, a većina profesionalnih *piercera* neće ga izvoditi zbog visokog rizika od oštećenja vaskularnih ili neuralnih struktura jezika (15).

Tip nakita koji se općenito koristi u jeziku sastoji se od ravne šipke s navojem i dvije kuglice pričvršćene na krajeve (2, 14). Za „snake eye“ *piercing* upotrebljava se zakrivljena štangica (4).

Pojam oralni *piercing* uključuje i *piercing* frenuluma. Postoji nekoliko vrsta frenulum *piercinga*, svaka s različitim lokacijama i rizicima. Jedan od njih je *web piercing*, koji se odnosi na *piercing* lingvalnog frenuluma. Proces zacjeljivanja obično traje oko četiri tjedna, no moguće su komplikacije poput recesije gingive, abrazije cakline, frakture cakline, kao i migracije nakita, pri čemu organizam često odbacuje strano tijelo (4, 14, 15).



Slika 2: Prikaz vrsta intraoralnog *piercinga*;
slike su vlasništvo autora (autor: Doria Čavljak)

S druge strane, *smiley piercing* prolazi kroz maksilarni labijalni frenulum. Proces zarastanja traje između četiri i dvanaest tjedana, no ovaj *piercing* također nosi određene rizike, poput recesije gingive, oštećenja cakline, migracije nakita i odbacivanja. Zbog stalnog pomicanja gornje usne tijekom govora i žvakanja na *piercing* se vrši veliki stres, što može dovesti do migracije ili odbacivanja nakita (4).

Piercing uvule je vrlo rijedak, prvenstveno zbog refleksa povraćanja. Nakit se postavlja izravno na uvulu, a ako je postavljen prenisko, može iritirati grlo i lako se pomiče tijekom govora, što često uzrokuje refleks povraćanja. Ovaj *piercing* može dovesti do hrkanja ili drugih problema povezanih sa spavanjem jer nakit može blokirati dišni put kad osoba leži. Vrijeme zarastanja je otprilike dva tjedna (4, 15).

Piercing gingive, također poznat kao transgingivalni *piercing*, najrjeđi je oblik oralnog *piercinga*. Ovaj postupak izvodi se bez radiografske snimke i uključuje postavljanje nakita

između korijena maksilarnih središnjih sjekutića prolazeći kroz kost gornje čeljusti. Kako bi se osiguralo pravilno postavljanje i izbjeglo oštećenje zuba ili kosti, neophodna je stručnost u dentalnoj ili maksilofacijalnoj anatomiji. Rizici povezani s ovim *piercingom* uključuju recesiju gingive, infekciju i potencijalni gubitak zuba i kosti. Zbog visokih rizika i mogućih komplikacija stomatološki stručnjaci smatraju ovaj *piercing* izrazito nepoželjnim (4).

2.2.1.2. Perioralni *piercing*

Perioralni *piercing* obuhvaća *piercinge* usnica i obraza. Tipično vrijeme zacjeljivanja za većinu *piercinga* na usnama kreće se između tri i deset tjedana. Nakon tog razdoblja može biti prisutno ožiljkasto tkivo, ali fistula obično bude potpuno razvijena i većinom zacijeljena. Nastanak fistule predstavlja prirodan fiziološki odgovor tijela na prisutnost nakita, iako može izazvati neželjene posljedice nakon uklanjanja nakita (14, 15).

Kombinacija, broj i specifična lokacija *piercinga* usnice određuju njihova imena. Najčešće varijacije prikazane su na slici 5. Šire shvaćeni termin „labret“ odnosi se na sve vrste nakita koji se postavljaju na usnice. Nakit za labret uključuje ravnu šipkicu s fiksnom pločicom na jednom kraju i kuglicom ili ukrasom na drugom kraju. Također, neki perioralni *piercingi* mogu nositi polukružni „barbell“ nakit s kuglicama na oba kraja ili nakit kružnog oblika koji se zatvara kuglicom s navojem ili pomoću mehanizma i kopče.

Labret *piercing* može se smjestiti ispod vermilion donje usne, bilo u središnjem dijelu ili pomaknut sa strane, s različitim varijacijama ovisno o točnoj poziciji nakita. Vertikalni labret, varijacija klasičnog labreta, prolazi kroz vermilion donje usne i izlazi ispod njenog ruba, paralelno s tkivom. Rjeđa varijacija, horizontalni labret, uključuje šipku koja prolazi horizontalno kroz površinu vermilion donje usne. Također, varijacija u kojoj kuglica izlazi iz usne šupljine na vermilionu donje usne naziva se „Ashley“ (12, 14). Neki ljudi odluče proširiti

piercing na veličine veće od 10 mm, a nakit koji se nosi na tim većim veličinama obično je okrugli ili ovalni „labret plug“ (12, 14).



Slika 3: Prikaz najčešćih perioralnih *piercinga*;
slike su vlasništvo autora (autor: Doria Čavljak)

„Snake bites“ naziv je za dvostruki labret *piercing* s jednom perforacijom na svakoj strani donje usne. Sličan, ali nešto drugačiji oblik *piercinga* zove se „spider bites“, gdje se perforacije nalaze vrlo blizu jedna drugoj na istoj strani lica. Za dvostruki *piercing* smješten sa svake strane donje usnice koristi se naziv „shark bites“. Druga varijacija, „dolphin bites“, odnosi se na dvostruki labret *piercing* donje usnice koji je bliže središnjoj liniji lica (12, 14).

Varijacije poput „lowbret“ nalaze se niže na usni, bliže bradi od klasičnog labreta, dok vertikalni *lowbret* počinje unutar usne šupljine, između donje usne i zuba, i izlazi na donji rub čeljusti (12, 14).

„Monroe“ *piercing* postavlja se iznad gornje usne, lateralno od središnje linije lica, na mjestu gdje je Marilyn Monroe imala svoj poznati madež. Također je poznat kao „Madonna“ ili „Crawford“ (12, 14). Neki izvori razlikuju nazive prema strani lica: *piercing* s lijeve strane zove se „Monroe“, dok se s desne strane naziva „Madonna“ (12, 14).

Varijacija „Angel bites“, dvostruka je verzija Monroe *piercinga* s perforacijama na obje strane gornje usne. Ovaj *piercing* može se također nazivati „Double Madonna“, „Crayfish“, „Angel Bites“ ili „Anti Bites“, što je suprotna verzija „snake bites“.

„Medusa“ *piercing* smješten je kroz filtrum gornje usne, ispod septuma nosa, i postavljen okomito na tkivo. Kada se ovaj *piercing* kombinira s donjim središnjim labretom, dobiva naziv „Cyber bites“. Varijacija „Medusa“ *piercinga*, poznata kao „Jestrum“, upotrebljava zakrivljenu šipku koja prolazi kroz usnu tako da su obje kuglice vidljive, jedna iznad granice vermilion gornje usne, a druga na samom vermilionu. „Canine bites“ predstavlja kombinaciju „snake bites“ i „angel bites“ (12, 14).

„Dahlia“ *piercing* postavlja se blizu kutova usana. *Piercing* obraza nalazi se lateralnije od *piercinga* „Dahlia“, u *foveji buccalis*. *Piercing* na obrazu obično se izvodi na razini jamica i uvijek bi trebao biti ispred prvog kutnjaka kako bi se smanjio rizik od ozljede Stensenova kanala, koja otvara u vestibulu u blizini drugog gornjeg kutnjaka (15). Ova vrsta *piercinga* pokazuje najveću sklonost komplikacijama (3, 15).

2.2.2. Nakit za zube

U današnjem društvu sve veća pozornost posvećuje se estetskom izgledu i osmijehu, a zubni nakit postaje popularan način samoizražavanja. Kada se pravilno koristi, zubni nakit može

značajno unaprijediti vizualni dojam osmijeha. Za postizanje optimalnih rezultata potrebna je iznimna vještina, napredna tehnologija, sveobuhvatno znanje te pažljivo sagledavanje crta lica, funkcionalnosti i estetike pacijenta (1, 12, 18).

Postoji mnogo vrsta zubnoga nakita, uključujući dragulje, prstenove za zube, zlatne krune, nakit koji se može skidati kao što su „grillz“ i nakit na ljuskicama te zubne tetovaže (1, 11, 12, 18). Postavljanje trajnog zubnog nakita je kozmetički stomatološki zahvat koji uključuje trajno pričvršćivanje dijamanta, dragog kamenja, zlata ili drugih materijala na površinu zuba.

Dragulji za zube obično su stakleni kristali postavljeni na tanku aluminijsku foliju (1, 11, 12, 18). Najčešće se smještaju na distoincizalni kut lateralnog sjekutića (12, 18, 19). Dolaze u raznim bojama i dimenzijama. Najpovoljnija opcija su *rainbow* kristali, koji mogu poslužiti kao privremeni ukras za isprobavanje novih usluga u ordinaciji ili kao trajni dodatak za one koji žele uštedjeti (11). Važno je napomenuti da se ove zubne dragulje može upotrebljavati i za uspješno prekrivanje bijelih mrlja na zubima (12).

Varijacija ovog nakita uključuje staklene kristale ili drago kamenje, prekrivene tankim slojem višekaratnog zlata, dostupne u raznim oblicima poput dijamanta, zvijezda, trokuta, srca, kapljica, leptira i okruglih oblika (1, 18, 19). Dragocjeni kamen često se pričvršćuje na zub direktno ili se najprije ugradi u plemeniti metal pa se potom cementira. Ovi ukrasi ne zahtijevaju pripremu zuba; caklina se samo briše prije pričvršćivanja kamenčića tekućim kompozitnim materijalom (11).

Zubni prstenovi ili zubni *piercing* uključuju nošenje prstenova na namjerno perforiranim prednjim zubima. Nakon što se razmotre praktična pitanja poput prijeklopa i pregriza prednjih zuba te postoji li dovoljno mjesta za sam nakit bez utjecaja na zagriz, buši se rupa u distoincizalnom kutu maksilarnog sjekutića. U nastalu perforaciju stavlja se nakit u obliku prstena. Potrebno je obratiti pažnju na moguće interference u okluziji i dobro provjeriti zagriz nakon postupka. Varijacija ovog stila uključuje povezivanje dva sjekutića u istome zubnom luku (11, 12, 18).

Zlatne krune postavljene na zube isključivo u estetske svrhe također su poznate kao zubni nakit. Neke od tih kruna čak imaju urezan dizajn ili fenestracije koje omogućuju pogled na prirodan zub (11). Najčešće se postavljaju na gornje prednje zube. Ove krune najčešće se koriste za gornje prednje zube. Mogu biti trajno fiksirane kao most ili se mogu skidati, u tom slučaju nazivamo ih „grillz“ (11).

„Grillz“ su složeni komadi nakita koji se mogu skidati. Dizajnirani su da prekrivaju prednje zube u luku. Izrađeni su od metalnih ploča koje mogu biti od zlata, srebra ili drugih metala, a često su ukrašeni dijamantima i drugim dragim kamenjem kako bi postigli luksuzan izgled (11, 12). Osim što mogu biti ukrašeni dragim kamenjem, njihova površina može biti urezana različitim motivima, a sama konstrukcija može imati različite oblike (1, 11, 12, 18).

Nadalje, nakit na ljuskicama sastoji se od dragog kamena montiranog na prozirni sloj ljuskice koji čvrsto pristaje na prednje zube, pri čemu zubi ne moraju biti pripremljeni niti jetkani. To je neinvazivan tip ukrasa koji pacijent može ukloniti i ponovno pričvrstiti bez velike poteškoće (12).

Dentalne tetovaže su trajne, unikatne, ručno slikane slike ili dizajni na keramičkim krunama koje se kasnije cementiraju na pripremljene zube. Ova praksa pojavila se prije dvadesetak godina (12, 19). Privremene naljepnice koje se lijepe na zub također se nazivaju zubnim tetovažama (12).

2.2.3. Tetovaže

Intraoralne tetovaže sve su češći nalaz. Mogu se vidjeti na unutarnjoj labijalnoj mukozi, gingivi i tvrdome nepcu. Međutim, stručnjaci i *tattoo* umjetnici obično savjetuju klijentima da izbjegavaju ovu vrstu tetovaže jer tinta brže izblijedi u usporedbi s ekstraoralnim tetovažama. Intraoralne tetovaže često se smatraju „privremenima“ zbog nekoliko specifičnih izazova. Problemi s intraoralnim tetovažama proizlaze iz nemogućnosti prodiranja tinte u sluznicu i zbog

velike brzine obnove same sluznice nakon traume. Brza proliferacija novih stanica uzrokuje brže uklanjanje tinte, što dovodi do bržeg izbljeđivanja tetovaže. S druge strane, ako tinta prodre preduboko u masni sloj, širit će se kroz membranu.

Smatra se da je stopa odbacivanja pigmenta mnogo viša u usni nego u ostatku usne šupljine. Neki stručnjaci smatraju da tetoviranje usne, zbog njene elastičnosti, zahtijeva više tehničkoga znanja i iskustva. Većina *tattoo* umjetnika odlučuje se uopće ne nuditi ovu uslugu zbog nerealnih očekivanja klijenata. Oni koji i dalje nude intraoralne tetovaže često zahtijevaju od klijenata da potpišu izjavu o odricanju odgovornosti prije početka postupka (7).

2.2.4. Rascijepljen jezik

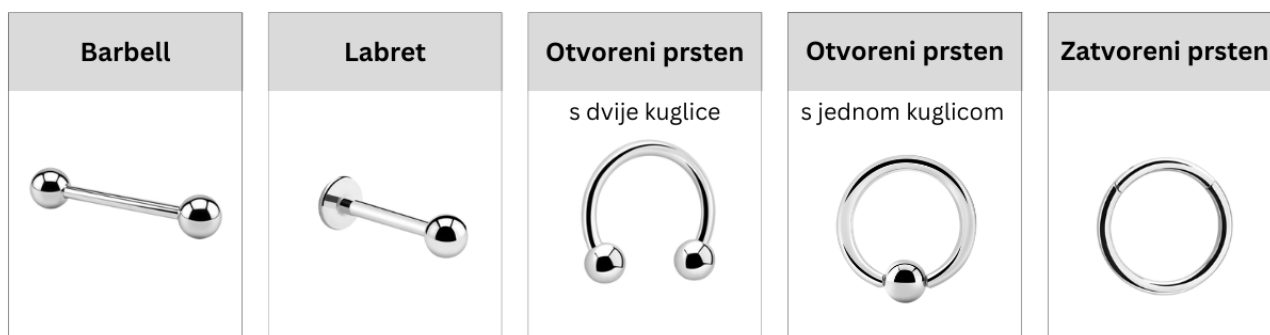Rascjepljivanje jezika ili „tongue splitting“ postupak je modifikacije tijela kojim se jezik prepolovi po sredini kako bi se postigao izgled „zmijskog jezika“. Ova procedura isključivo je kozmetička i ne pruža nikakve medicinske koristi (8, 20).

Proces rascjepljivanja jezika obično započinje *piercingom* jezika nakon čega se koristi nekoliko metoda za dovršavanje zahvata. Najčešće se primjenjuje metoda skalpelom. Tijekom postupka često dolazi do značajnog krvarenja, stoga se preporučuje kauterizacija većih krvnih žila ili šivanje svake polovice jezika kako bi se kontroliralo krvarenje i osiguralo pravilno zarastanje (8, 20).

Rascjepljivanje jezika može se napraviti i bez šivanja, no u tom slučaju jezik može drugačije izgledati nakon što potpuno zaraste. Bez šivanja unutarnji rubovi jezika mogu nakon zarastanja imati manje zaobljen izgled. Ako je rez plitak, može doći do djelomičnoga ili potpunoga zarastanja jezika (20). S vremenom, uz redovito vježbanje, svaka polovica jezika može se zasebno kontrolirati (8, 20).

2.3. Materijali i vrste nakita

Postoje četiri osnovne vrste *piercinga* u usnoj šupljini. Prva vrsta je *barbell*, koji se sastoji od ravne šipke s kuglicama na oba kraja. Sljedeća vrsta je *labret*, nakit s metalnom šipkom koja može biti ravna ili zakrivljena, a na kraju ima pločicu, geometrijski oblik ili dragulj. Treća vrsta je prsten, koji može biti otvoreni ili zatvoreni. Otvoreni prsten završava s jednom ili dvostrukom kuglicom dok se zatvoreni prsten zatvara uz pomoć kuglice ili mehanizma. Na kraju je nakit koji koristi snažnu magnetsku silu za spajanje dvaju dijelova, iako je ovaj tip nakita rjeđe korišten (1, 11, 14).



Slika 4: Prikaz osnovnih vrsta nakita za intraoralni i perioralni *piercing*;
slike su vlasništvo autora (autor: Doria Čavljak)

Nakit za *piercing* može varirati u duljini i debljini, ovisno o specifičnim potrebama. Odmah nakon postupka često se koristi dulji nakit kako bi se osigurao dovoljan prostor za reakciju tkiva i normalno zarastanje (2, 3).

Za izradu nakita za *piercing* koriste se različiti materijali, uključujući kirurški nehrđajući čelik, legure kobalta i kroma, srebra, zlata, platine, titan te legure titana i niobija. U novije vrijeme koriste se i sintetski materijali poput teflona, polimetil metakrilata, politetrafluoretilena i bioplastičnih materijala (1, 14, 15, 17). Bioplastični materijali su biokompatibilni, što znači da ne izazivaju alergijske reakcije, a lagani su i savitljivi te se mogu sterilizirati u autoklavu (20). Također, moderni *piercing* nakit uključuje ručno izrađene predmete od prirodnih materijala kao

što su rogovlje, kost, slonovača, drvo i kamen te industrijskih materijala poput aluminija i bakrene žice (14).

Važno je održavati visoku razinu higijene usne šupljine kako bi se spriječilo nakupljanje kamenca na lingvalnoj površini šipke kod jezika *piercinga*, kao i na oralnoj strani kod perioralnih *piercinga* (2).

Neki izvori sugeriraju da je nakit izrađen od sintetskih materijala manje sklon kolonizaciji bakterija u usporedbi s onima od nehrđajućeg čelika (11). Međutim, druga istraživanja pokazuju da ljudi koji nose nakit od bioplastičnih materijala mogu imati veći plak indeks, veću dubinu sondiranja i veći gubitak kosti u odnosu na one koji nose nakit od nehrđajućeg čelika (21).

Prisutnost gingivalne recesije zabilježena je kod 52,9 % osoba s titanskim nakitom, kod 23,5 % s nakitom od nehrđajućeg čelika i kod 9 % s teflonskim nakitom. Frakture zuba zabilježene su kod 35,7 % pacijenata s titanskim nakitom, kod 42,9 % s čeličnim nakitom i kod 14,3 % s teflonskim nakitom (11). Nadalje, akrilne kuglice ili diskovi smatraju se manje skloni uzrokovanju fraktura zuba (22). Na temelju ovih podataka, teflonski nakit najmanje je štetan za usnu šupljinu, ali teflon je sintetski materijal, stoga treba uzeti u obzir retenciju bakterija

2.4. Komplikacije

2.4.1. Komplikacije vezane uz piercing

Lokalne komplikacije povezane s *piercingom* usne šupljine relativno se česte. Mnogi od problema mogli bi se izbjeći primjenom pravilnih higijenskih mjera i aseptičnih tehnika, osiguravanjem da stručnjak koji izvodi postupak bude upućen u sve relevantne aspekte te održavanjem higijene usne šupljine nakon postupka *piercinga* (1, 2, 16, 23). Vrsta i učestalost komplikacija često ovise o lokaciji *piercinga*. *Piercing* jezika obično uzrokuje više komplikacija nego *piercing* usana, no i kod *piercinga* usana često se javljaju problemi poput

traume gingive i recesije (3). Statistički, *piercing* obraza pokazuje veću sklonost komplikacijama u usporedbi s drugim oralnim i perioralnim *piercingom* (11).

2.4.1.1. Komplikacije vezane uz postupak *piercinga*

Komplikacije vezane uz sam postupak *piercinga* javljaju se neposredno nakon zahvata ili unutar prvih nekoliko dana. Iako su većinom lokalne prirode, moguće su i sistemske posljedice uslijed lokalnih problema. Među najčešćim komplikacijama su bol, oticanje, krvarenje i produljeno krvarenje, poremećaj funkcije govora, gutanja i žvakanja, oštećenje bliske anatomske strukture te senzorički ispadi (1, 2, 3, 11, 13, 14, 15, 18, 23, 24, 25). Neki autori također navode lokalne alergijske reakcije na nakit, infekcije, galvanizam i pojačano lučenje slina kao rane komplikacije, koje će detaljnije biti obrađene u sljedećim poglavljima.

Postupak *piercinga* izvodi se bez anestezije, perforacijom tkiva iglom, zbog čega možemo očekivati postoperativnu bol, daleko najčešću komplikaciju. Pojavljuje se u 40,9 % – 100 % ispitanika (2, 13, 15, 23). Druga najčešća komplikacija je oticanje, koje se javlja kod 45,7 % do 54 % pacijenata u prvih 24 sata nakon *piercinga*, dok se kod svih pacijenata oticanje razvija unutar 1 do 5 dana nakon umetanja nakita (2, 11, 13). Kod nekih pacijenata oteklina može biti opsežna te uzrokovati opstrukciju dišnih puteva, osobito kad su u ležećem položaju (2, 3, 9, 11, 12, 13, 24, 25).

Oštećenje bliskih vitalnih anatomskih struktura može imati ozbiljne posljedice. Stoga je od presudne važnosti da stručnjak koji obavlja *piercing* jako dobro poznaje anatomiju. Ako postupak izvodi nestručna osoba, postoji opasnost od ozbiljnih komplikacija kao što su oštećenja važnih struktura poput jezične arterije, vene, živaca te muskulature jezika (1, 2, 11, 16, 23, 25).

Zbog odsutnosti kontrole boli brzina izvođenja postupka je od presudne važnosti kako bi se smanjila patnja pacijenta. Nastojanje za bržim dovršavanjem postupka može dovesti do grešaka, čak i kad postupak izvodi stručna osoba. Na primjer, stručnjak može nehotice

uzrokovati vaskularnu ozljedu, što može rezultirati značajnim krvarenjem (16). Blago krvarenje očekivano je nakon postupka *piercinga*, prijavljuje ga između 45,7 % i 96 % pacijenata (2, 11). Produljeno krvarenje nije najčešća komplikacija, pojavljuje se u svega 7,2 % slučajeva (23). Ova komplikacija može biti posebno opasna za medicinski ugrožene pacijente, osobito za one s hematološkim problemima. Čak i slabo produljeno krvarenje može rezultirati hipotenzivnim kolapsom (1, 2, 11, 16, 23, 25). Osim toga, brza izvedba može uzrokovati traumu mekog tkiva ili loše postavljanje nakita, što dodatno povećava rizik od komplikacija (16).

Promjene u funkciji hranjenja i govora prilično su česte, zahvaćajući do 69 % pacijenata. Poteškoće s hranjenjem mogu se javiti neovisno o promjenama u govoru, no ove dvije komplikacije najčešće se javljaju zajedno, koincidirajući uz oteklinu jezika (13, 14, 16, 18). U nekim slučajevima poteškoće s fonacijom mogu se nastaviti i nakon što rana zacijeli, često kao posljedica nepravilnih dimenzija nakita (16). Također, između 11,8 % i 16,6 % pacijenata izvještava o pojačanoj salivaciji u prvih tjedan dana nakon *piercinga* (13, 14, 23). U rijetkim slučajevima ovaj fenomen može trajati nekoliko mjeseci.

Promjene u percepciji okusa zabilježene su kod malog broja pacijenata: 5,9 % pacijenata tijekom prvih 7 – 10 dana nakon zahvata (13). Pored toga, moguće su neurološke poteškoće poput utrnulosti uzrokovane kompresijom živaca zbog edema ili, u rijetkim slučajevima, lezijama, posebno na dorzalno-lateralnoj strani jezika, gdje je prisutnost motornih i senzorskih vlakana vrlo bogata (11, 14).

2.4.1.2. Komplikacije vezane uz traumu mekih tkiva

Komplikacije povezane s mekim tkivima obuhvaćaju traumu uzrokovanu nakitom, formiranje ožiljkastog tkiva, granuloma te hipertrfoije tkiva. Nadalje, moguća je prisutnost eritema palatinalne sluznice te senzorički ispadi (2, 3, 9, 13, 22, 23, 25, 26).

Tijekom postupka *piercinga* koristi se duži nakit nego što će biti potreban nakon završetka procesa zarastanja. Dodatna duljina štangice omogućuje dovoljno prostora za oticanje tkiva,

čime se izbjegava pritisak nakita na sluznicu. Međutim, ako je štangica prekratka ili ako oticanje tkiva uzrokuje da kuglica nakita uđe u sluznicu, može biti potrebna kirurška intervencija (2, 3, 16). Zabilježen je slučaj u kojem je nakit bio zarobljen u tkivu do te mjere da je kirurška ekscizija bila jedina moguća opcija za oslobađanje nakita (16).

Predimenzioniran nakit koji se nosi dulje vrijeme može se kretati unutar perforacije, što povećava rizik od traumatiziranja okolnih tkiva. Osim toga, ovakav nakit pogoduje nakupljanju plaka i kamenca (15, 16). Meko tkivo u koje je umetnut nakit, čak i pravilno dimenzioniran, može biti izloženo stalnoj traumi ili laceracijama zbog trenja s nakitom. Ovo stanje zabilježeno je kod značajnog broja pacijenata koji su izvijestili da im je jezik bio razderan *piercingom*. Nakon što su pacijenti prestali nositi *piercing*, većina perforacija zacijelila je ožiljkom. Nakon uklanjanja nakita na mjestu *piercinga*, osim ožiljkastog tkiva, može se pojaviti i granulom. Ožiljak koji je nastao nakon uklanjanja nakita uzrokovao je komplikacije kod nekih mladih osoba, koje su prijavile estetsku nelagodu, nakupljanje ostataka hrane i bol pri pritisku na ožiljak (1, 14, 16).

Oralni *piercingi* često dovode do stvaranja reaktivnih hipertrofnih tkiva. Iako blaga hiperplazija mekog tkiva može biti uobičajena tijekom početne faze zacjeljivanja, teška hiperplazija predstavlja ozbiljnu brigu. U većini slučajeva ove proliferacije tkiva izazvane *piercingom* jezika ne zahtijevaju kiruršku intervenciju jer se tkivo obično vraća u normalno stanje nakon uklanjanja nakita (1, 14, 16).

Kod 15 % pacijenata s *piercingom* jezika zabilježen je eritem na palatinalnoj sluznici, dok je kod 70 % prisutna stalna mukozna atrofija (11). Neki pacijenti također su prijavili distenziju i peckanje na prednjemu dijelu sluznice tvrdog nepca, uz subjektivan osjećaj „mrtvog“ zuba pri perkusiji i palpaciji. Na sluznici tvrdoga nepca primijećena je okrugla depresija duž središnje linije (slika 13). U ovome slučaju pacijentica je neprekidno držala kuglicu na istom mjestu, što je uzrokovalo senzorni ispad zbog pritiska nakita (27). Također, može doći i do pojave atipične neuralgije trigeminusa (13).

Nadalje, uočene su traumatske ozljede sluznice usne šupljine koje uključuju povećanje veličine perforacije oko nakita i paresteziju (1, 14, 16). Također, dokumentiran je slučaj epidermoidne

ciste uzrokovane *piercingom* donje usnice (28). Zabilježena je parestezija vrha jezika, kao i odsutnost papila zbog trenja uzrokovanog parafunkcijskim navikama igranja sa „snake eye“ *piercingom* (27)

Piercinzi usne šupljine mogu ometati normalne funkciju žvakanja i gutanja, posebno u slučaju *piercinga* u uvuli i jeziku (1, 14).

2.4.1.3. Komplikacije vezane uz traumu tvrdih tkiva

Komplikacije vezane uz tvrda zubna tkiva su: infrakcija cakline, abrazija zuba te fraktura zuba (3, 9, 11, 13, 15, 23, 25, 26). Neki autori ne rade razliku između jednostavne frakture zuba, koja zahvaća samo caklinu, i abrazije zuba zato što prijelomi cakline s vremenom mogu zagladiti i nalikuju abradiranim zubima, zbog čega ih je gotovo nemoguće razlikovati (13). Komplikacije povezane s tvrdim zubnim tkivima obično su rezultat parafunkcijskih aktivnosti, odnosno neuobičajenih ili neprimjerenih pokreta vezanim uz *piercing*, poput igranja s nakitom ili slučajnog, traumatskog ugriza u nakit za vrijeme normalne funkcije. Pritom, primjerice, uvrtnje kuglice u osovinu šipke može uzrokovati oštećenje tvrdih tkiva zuba ako primatelj hvata osovinu između mandibularnih i maksilarnih sjekutića, a igranje s ornamentom može dovesti do ozljeda zuba i gingive te povećanja protoka sline (2).

Oštećenje tvrdoga zubnog tkiva najčešće se javlja zbog traumatskih ozljeda povezanih s nakitom. *Piercing* jezika najčešće se navodi kao uzrok oštećenja denticije, pri čemu neka istraživanja izvještavaju da do 50 % osoba s ovim *piercingom* doživljava frakture zuba (1, 9). U nekim studijama jednostavne frakture zuba su zabilježene u 58,8 % slučajeva dok druge navode manju učestalost od 13,9 % (2, 13).

Oštećenja zuba mogu nastati tijekom govora ili mastikacije, ugrizom u kuglicu *piercinga* ili njezinim udaranjem o zube. Povrede zuba obično su ograničene na caklinu ili dentin, ali mogu zahvatiti i pulpu. Istraživanja sugeriraju da su stražnji zubi skloniji ozljedama uzrokovanim ugrizom na *piercing* jezika (3, 9, 16, 22). Međutim, drugi navode da najčešće frakturiraju maksilarni sjekutići (2). Neki izvori navode da je u fronti češća abrazija od frakture (3).

Oštećenje zuba zabilježeno je kod 47 % ispitanika s *piercingom* jezika nošenim dulje od četiri godine, a isti princip primjenjuje se i na druge vrste oralnih i perioralnih *piercinga* u kontaktu s gingivom tijekom fizioloških pokreta (22). Iako je objašnjenje spekulativno, postoji povećana incidencija frakture zuba kod pacijenata sa šipkom kraćom od 1,59 cm (22).

Mogu se javiti komplicirane frakture krune koje će zahtijevati endodontski tretman ili ekstrakciju (16). Rijetka komplikacija je komplicirana vertikalna fraktura krune i korijena. Najčešće se javlja kod posteriornih zubi te je u većini slučajeva potrebna ekstrakcija (13, 26, 27). Frakture kvržica krune zuba često se javljaju na zubima s opsežnim karijesom ili velikim restauracijama koje ne pružaju potporu potkopanim kvržicama. Prisutnost stranoga tijela koje ometa okluziju može samo pogoršati učestalost ovakvih fraktura (26).

Abnormalno trošenje zuba može nastati nakon postavljanja *piercinga* jezika, što može doprinijeti sindromu napuklog zuba. Smatra se da mehanička trauma od ponavljajućeg, habitualnog držanja ili pomicanja nakita između zuba može dovesti do periodontalnog razaranja sličnog učincima okluzalne traume na koštano tkivo (1, 9).

2.4.1.4. Komplikacije vezane uz traumu parodontnih tkiva

Trauma gingive često se javlja kod pacijenata s oralnim *piercingom*, a komplikacije poput gingivitisa, recesije gingive, gubitka pričvrška i marginalne kosti češće su među ovim pacijentima (16, 21). Recesija gingive, osobito na lingvalnoj strani donjih prednjih zuba (slika 16), predstavlja jednu od najčešćih komplikacija povezanih s *piercingom* jezika. Osobe s oralnim nakitom izložene su riziku značajnoga gubitka parodontalnog vezivnog tkiva, što može s vremenom dovesti do gubitka kosti i zuba. Nadalje, kod 15 % pacijenata zapažena je dentinska preosjetljivost uslijed gingivalne recesije (11).

Istraživanja provedena među tinejdžerima i mladim odraslim osobama pokazala su da prevalencija gingivne recesije varira od 47,8 % do 82,6 % u općoj populaciji dok kod osoba s *piercingom* jezika ta prevalencija iznosi između 58,7 i 80 % (13). U općoj populaciji recesije su češće prisutne u području očnjaka dok se kod osoba s *piercingom* jezika specifično javlja recesija na lingvalnoj strani mandibularne fronte (2, 13, 15).

Druge studije pokazuju da prevalencija lingvalne recesije gingive varira između 3 i 33 %, pri čemu je opseg recesije izravno povezan s trajanjem nošenja *piercinga* jezika. Donji sjekutići najčešće su pogođeni, čak 88 % vremena, dok gornji zubi ne pokazuju sklonost razvoju recesija zbog *piercinga*. Mehanička trauma uzrokovana *piercingom* jezika, posebno tijekom pokreta izbacivanja jezika, potvrđena je kao glavni faktor u razvoju recesije gingive na lingvalnim površinama donjih sjekutića (1, 2, 3, 9, 16, 17, 21, 24, 26).

Prevalencija gingivne recesije kod pacijenata s *piercingom* usana kreće se između 68 i 80 %, u usporedbi s 4 do 22 % u kontrolnim grupama (9).

Vrijeme nošenja *piercinga* i položaj nakita značajno utječu na razvoj gingivalne recesije. Iako labijalni *piercing* može uzrokovati recesiju gingive u tom području, abnormalno trošenje zuba nije povezano s labijalnim nakitom, već s parafunkcijskim navikama koje su karakteristične za *piercing* jezika. Kontinuirani kontakt labijalnog nakita s keratiniziranom gingivom dovodi do labijalne recesije gingive. Širina keratinizirane gingive izravno utječe na intenzitet bukalne recesije (9).

Duljina nošenja nakita izravno je povezana s nuspojavama. Istraživanja su pokazala da nijedan ispitanik s *piercingom* jezika nošenim kraće od dvije godine nije imao lingvalnu recesiju gingive ili oštećenje zuba. Međutim, lingvalna recesija gingive zabilježena je kod 50 % ispitanika koji su nosili šipke dulje od 1,59 cm više od dvije godine. Također, 33 % mladih odraslih osoba s *piercingom* jezika starijim od dvije godine imalo je lingvalnu recesiju na jednom ili oba mandibularna središnja sjekutića. Među ispitanicima mlađim od 29 godina s *piercingom* dulje od četiri godine, učestalost recesije bila je 43 % (22).

Duljina šipke također utječe na prevalenciju recesije gingive kod osoba s *piercingom* jezika. Korisnici s dugim šipkama, duljim od 1,59 cm, suočavaju se s većim rizikom od lingvalne recesije na mandibularnim sjekutićima. To je zbog toga što duga šipka tijekom protruzije jezika ima veću vjerojatnost da fizički ošteti gingivu u usporedbi s kraćom šipkom (22).

Zabilježena je pojava gingivitisa kod 5,1 % pacijenata (2). Smatra se da sam materijal nakita pridonosi nakupljanju plaka i bakterija te potiče razvoj gingivalne recesije i gubitak kosti oko zuba i implantata (1, 21). Prisutnost gingivalne recesije značajno varira ovisno o materijalu nakita. Kod osoba koje se koriste titanom gingivalna recesija zabilježena je u 52,9 % slučajeva dok je kod onih koji koriste nakit od nehrđajućeg čelika prisutna u 23,5 %, a kod korisnika teflonskog nakita u samo 9 %. Što se tiče fraktura zuba, one su zabilježene kod 35,7 % pacijenata s titanom, 42,9 % s čeličnim nakitom i 14,3 % s teflonskim nakitom (11). Istraživanja pokazuju da nema značajnih razlika u periimplantatnom indeksu plaka, dubini sondiranja te mezijalnom i distalnom gubitku kosti oko implantata postavljenih u prednjem sektoru mandibule između osoba koje koriste nakit od nehrđajućeg čelika i kontrolne skupine bez *piercinga* (21).

Također su zabilježeni ortodontski problemi povezani s dugotrajnim nošenjem *piercinga* u jeziku. Jedan pacijent je, nakon višegodišnjeg nošenja, primijetio prednji otvoreni zagriz i dijastemu između središnjih maksilarnih sjekutića. Utvrđeno je da je pacijent razvio naviku pomicanja jezika prema naprijed i manipuliranja nakitom između maksilarnih središnjih sjekutića (27).

Istraživanja su pokazala da su sudionici s *piercingom* jezika imali povećanu prisutnost potencijalno patogenih bakterija povezanim s parodontitisom, uključujući *Tannerella forsythia* i *Porphyromonas gingivalis*, u različitim dijelovima usne šupljine. Uočene su korelacije između površine *piercinga* jezika i parodontnih džepova (29). Važno je uzeti u obzir prisutnost *piercinga* jezika u prevenciji i liječenju parodontnih bolesti zbog njegove uloge kao rezervoara za patogene. Bakterijska kolonizacija bila je veća na kuglicama okrenutim prema ventralnoj strani jezika u odnosu na one okrenute prema dorzalnoj (21, 29).

Kliničko-radiografski parametri parodontalne i periimplantatne upale su lošiji kod pacijenata s bioplastičnim nakitom u usporedbi s onima s nakitom od nehrđajućeg čelika (21). Istraživanje u laboratorijskim uvjetima pokazalo je veću adheziju bakterija *Streptococcus oralis* i *Eikenella corrodens* na bioplastične materijale nego na nehrđajući čelik ili titan (21, 30). Međutim, drugo istraživanje pokazuje da je bakterijska kolonizacija bila veća na *piercingu* izrađenom od nehrđajućeg čelika nego na bioplastici. Od 80 vrsta bakterija, 67 je pronađeno u značajno višim

koncentracijama u uzorcima od nehrđajućeg čelika u usporedbi s uzorcima od politetrafluoroetilena ili polipropilena (31).

Iako bakterije povezane s parodontitisom, poput *Aggregatibacter actinomycetemcomitans*, *Fusobacterium nucleatum* i *Parvimonas micra* nisu često prisutne u uzorcima *piercinga*, higijenski uvjeti mogu se pogoršati s vremenom. Razvoj anaerobnih bakterija poput *A. actinomycetemcomitans*, *P. gingivalis*, *Prevotella intermedia*, *T. forsythia*, i *T. denticola* poznat je kao glavni uzrok parodontalne patologije (11).

Teški gubitak pričvrška može nastati čak i kada je recesija gingive minimalna, što ističe važnost redovite i sveobuhvatne periodontalne obrade za pacijente s oralnim *piercingom* (3).

2.4.1.5. Infekcija

Kod svake vrste *piercinga* moguće je formiranje lokalne infekcije, širenje infekcije unutar organizma ili transmisija patogena za vrijeme samog *piercinga*. Moguće su reakcije kao sijaloadenitis, limfadenitis te reakcije nalik sarkoidozi uzrokovane stranim tijelom (1, 2, 14, 23).

Lokalne infekcije javljaju se u 5 do 20 % slučajeva, pri čemu je incidencija najčešće oko 11 % (2, 23). Najčešći uzročnici ovih infekcija su *Staphylococcus aureus* skupine A i *Pseudomonas*. Usna šupljina sadrži brojne potencijalno infektivne mikroorganizme, što otežava kontrolu infekcija. Preporučuje se ispiranje tekućinama za usta, ali to ponekad nije dovoljno. Ostaci hrane i naslage na *piercingu* mogu pridonijeti razvoju infekcija. Liječenje uključuje uklanjanje nakita, primjenu antibiotika te ispiranje usta vodicom koja sadrži klorheksidin. U slučaju proširenja infekcije na dublje strukture, možda će biti potrebni debridman i sistemska primjena antibiotika (2, 14, 23).

Pogrešna tehnika i neadekvatan protokol sterilizacije mogu uzrokovati produljeno krvarenje i usporeno zacjeljivanje rana. Korištenje zahrđalih ili nepravilno steriliziranih instrumenata može dovesti do ozbiljnih infekcija, uključujući tetanus. Infekcije koje nastaju uslijed oralnih

piercinga mogu biti izuzetno ozbiljne i potencijalno životno opasne (1). Oralni *piercingi* uključuju probijanje subkutanih i submukoznih tkiva, što može omogućiti mikroorganizmima iz usne šupljine da uđu u krvotok i razviju infekcije u udaljenim organima (16). Bakterije mogu uzrokovati infekcije u tkivima srca, a kod osoba s nepravilnostima srčane strukture takve infekcije mogu biti smrtonosne (1, 3, 16, 32). Iako je endokarditis rijedak i obično se povezuje s postojećim srčanim stanjima, preporučuje se profilaktička primjena antibiotika prije *piercinga* (11, 32). Zabilježen je slučaj endokarditisa uzrokovanog *Haemophilus aphrophilus* kod pacijenta s poviješću aortne valvuloplastike koji nije primio antibiotike prije *piercinga* (32).

Teške infekcije poput Ludwigove angine, moždanog apscesa i celulitisa su relativno rijetke, ali postoje zabilježeni slučajevi nakon *piercinga* jezika (1, 2, 3, 9, 13, 16). Na primjer, zabilježen je slučaj akutnog orofaringealnog edema tri dana nakon *piercinga* jezika (2).

Transmisija patogena za vrijeme *piercinga* može nastati korištenjem kontaminiranih ili nepropisno steriliziranih instrumenata. Među patogenima koji se mogu prenijeti su virusi hepatitisa B i C, *herpes simplex virus*, HIV, *Clostridium tetani*, Epstein-Barr virus i tuberkuloza (1, 2, 23). Rizik od križnih infekcija prenesenih krvlju je visok, posebno u nesterilnim okruženjima. Zabilježen je slučaj imunokompromitirane pacijentice koja je zaražena *herpes simplex virusom* tijekom umetanja *piercinga*, što je dovelo do fulminantnog hepatitisa i smrti pacijentice (11).

2.4.1.6. Ostale komplikacije

Zabilježeni su slučajevi alergijskih reakcija na nakit, osobito kada je riječ o nakitu niže kvalitete koji sadrži nikal. Ove su reakcije najčešće povezane s korištenjem materijala koji nisu biološki inertni, iako ni jedan metal ili metalna legura nije potpuno inertna u organizmu (33). Srebrni premazi i druge završne obrade na nekvalitetnom nakitu mogu se istrošiti, izlažući osnovni materijal, što može usporiti zacjeljivanje rana ili dovesti do razvoja preosjetljivosti kod pacijenata (1, 14).

Zabilježena je i statistički značajna povezanost između *piercinga* i alergija na metale. Utvrđeno je da 13 % pacijenata s *piercingom* reagira na nikal i/ili kobalt, u usporedbi s 1 % onih bez *piercinga* (11).

Prisutnost metalnih čestica unutar stanica eksfoliranih iz usne sluznice u blizini oralnih *piercinga* dodatno potvrđuje ovaj problem. Citološki razmazi dobiveni eksfolijativnom citologijom otkrili su prisutnost čestica koje sadrže aluminij, volfram i molibden, sve metale koji se koriste u izradi *piercinga* (33). Drugi izvori spominju prisutnost kroma, željeza i nikla u keratinocitima sluznice jezika kod osoba koje imaju *piercing* na jeziku (34).

Oralni *piercing* također može ispuštati metalne ione u okolna tkiva. Ovi ioni mogu izazvati lokalne citotoksične učinke na keratinocite, što rezultira promjenama na sluznici poput atrofičnih, hiperplastičnih, eritematoznih i erozivnih lezija (33, 34, 35). Na stopu korozije, a time i difuziju iona iz nakita, utječu sastav i kvaliteta površine metala (34, 35).

Za nakit je važno odabrati materijale koji su pažljivo odabrani i kemijski nekorodibilni. *Piercing* treba izvoditi uz maksimalnu sigurnost i higijenu (34).

Galvanizam je moguća komplikacija koja ovisi o vrsti materijala samog nakita te o postojećem statusu usne šupljine (2, 9). Ova komplikacija najčešće se javlja nakon promjene nakita, što je standardna praksa nakon perioda zarastanja. Zabilježen je slučaj pacijenta koji je osjetio bol u gornjem lijevom prvom molaru, opsežno restauriranom amalgamom, svaki put kad je došlo do kontakta između ispuna i kuglice na nakitu u jeziku (26). Također, prijavljen je slučaj galvaniziranog strujnog udara tijekom kontakta između čeličnog nakita i velikog amalgamskog ispuna (2).

Nadalje, zabilježen je utjecaj nakita na sastav i količinu sline. Kod 16,6 % promatranih pacijenata zabilježena je pojava hipersalivacije (23). Istraživanja su pokazala da *piercing* usnice i jezika može utjecati na sastav sline. Uočeno je povećanje broja lizozima i povišenje pH vrijednosti sline. Analizom sline 72 sata nakon uklanjanja nakita zabilježeno je statistički

značajno povećanje razina interleukina-8, lizozima i amilaze. Također, otkriven je porast pH vrijednosti i smanjenje koncentracije imunoglobulina (11).

Ako nakit postane labav, pacijent ga može aspirirati ili progutati, što može rezultirati respiratornim ili gastrointestinalnim tegobama. U nekim slučajevima ovo može uzrokovati ozbiljna, pa čak i životno ugrožavajuća stanja ako se ne poduzmu pravovremene mjere (1, 14, 23). Primjer takve situacije zabilježen je slučaj akutnog apendicitisa zbog gutanja nakita s *piercinga* jezika nakon intubacije (36).

2.4.2. Komplikacije vezane uz nakit za zube

Problemi povezani s dentalnim nakitom ponekad mogu dovesti do gubitka zuba. Komplikacije uključuju frakture zuba, povlačenje desni, nakupljanje plaka, aspiraciju, alergijske reakcije ili kronične ozljede okolnih zuba i sluznice. Međutim, uz pravilnu dentalnu higijenu ovi problemi mogu se značajno smanjiti, a zubni dragulj može ostati sigurno pričvršćen na zubu duže vrijeme. Pacijent bi trebao dobiti detaljne upute i savjete o mjerama opreza kako bi se eliminirale potencijalne komplikacije (11).

Za stručnjake koji postavljaju zubni nakit preporučuje se izbjegavanje opsežnog jetkanja zuba i minimalno mijenjanje oblika zuba kako bi se očuvala njegova funkcija. Ako dođe do narušavanja normalne funkcije, može doći do ulceracija mekog tkiva zbog traume izazvane nakitom. Također, važno je pacijentu naglasiti da nema promjena u održavanju oralne higijene, ali je preporučljivo izbjegavati upotrebu električne četkice za zube prvih nekoliko sati nakon postavljanja zubnog dragulja (11).

Bušenje zuba i postavljanje zubnog nakita ponekad može uzrokovati preosjetljivost, ozljedu pulpe, bol, nekrozu pulpe ili čak frakturu zuba. Ako se *piercing* ne izvede pažljivo, može doći do ozljede pulpe, što može dovesti do periapikalne patologije i avitalnosti zuba (1).

Kod nošenja „grillza“ potrebno je dobro informirati pacijenta o povećanoj retenciji plaka na zubima i na nakitu te o važnosti održavanja temeljite oralne higijene i higijene samog nakita. Nadalje, kod izrade „grillza“ važno je uskladiti nakit s postojećom okluzijom. Kad je nakit dizajniran da pokriva samo prednje zube, prirodni posteriorni zubi nisu u kontaktu. Ako pacijent nosi ovakav nakit kroz duži period bez značajnih stanki, možemo očekivati ortodontske pomake u vidu izrastanja posteriornih zubi i blagog otvaranja prirodnog zagrizava.

Dentalne tetovaže nemaju trajne posljedice na zdravlje usne šupljine jer se same tetovaže nalaze na keramičkim krunama, stoga nema utjecaja na prirodno zubno tkivo.

2.4.3. Komplikacije vezane uz intraoralne tetovaže

Intraoralne tetovaže uglavnom se smatraju sigurnima, no usna šupljina je složena okolina s milijunima bakterija. Stanja poput paradontalne bolesti ili loše oralne higijene mogu povećati rizik od infekcije zbog veće bakterijske prisutnosti. Iako su rijetke, intraoralne tetovaže mogu izazvati alergijske reakcije, osobito ako sadrže crvene pigmente s ekstraktom cimeta, koji je poznat po tome što iritira usnu šupljinu (7).

Neki izvori sugeriraju da intraoralne tetovaže mogu povećati rizik od povlačenja gingive oko donjih prednjih zuba koji su u kontaktu s tetovažom, dok drugi tu tvrdnju osporavaju (7, 37). Crne tetovaže općenito se smatraju sigurnima, vjerojatno zbog svog prirodnog podrijetla, te rijetko uzrokuju komplikacije. S druge strane, šarene tetovaže izrađene od zelenih, žutih, zlatnih i crvenih pigmenta duguju svoju živopisnost pigmentima i danas uglavnom izostavljenim metalima, koji mogu izazvati reakcije preosjetljivosti (6).

Alergije su često zanemaren problem povezan s tetoviranjem. Kod intraoralnih tetovaža mogu se javiti tri vrste alergijskih reakcija: plakozni edem, ulcero-nekrotične i hiperkeratotične reakcije (6, 7). Većina ovih reakcija proizlazi iz faktora koji se mogu spriječiti, poput prekomjernog nakupljanja pigmenta, zaražene tinte i traume izazvane iglom. Crvene tinte najčešće su povezane s pojavom simptoma i kliničkih manifestacija (6, 7).

Polemike o kancerogenom potencijalu tinte za tetoviranje i dalje traju, no zbog raznolikosti sastava tinte nemoguće je donijeti konačan zaključak (7).

2.4.4. Komplikacije vezane uz rascjepljivanje jezika

Rascjepljivanje jezika vrlo je invazivan postupak koji zahvaća tkivo bogato krvnim žilama i živcima, što može dovesti do ozbiljnih komplikacija. Tijekom samog postupka može doći do oštećenja krvnih žila, stoga je ključno da stručnjak koji obavlja zahvat bude pripremljen za moguće opsežno krvarenje i da ima odgovarajuće mjere hemostaze. Također, postoji rizik od oštećenja živaca, što može utjecati na funkciju jezika, mobilnost, osjet okusa te uzrokovati bol. Ove nuspojave mogu biti dugotrajne (8).

Tijekom razdoblja zarastanja, koje traje od dva do četiri tjedna, pacijenti mogu iskusiti oteklinu, bol te poremećaje u funkciji govora i hranjenja. Također, postoji rizik od lokalnih i sistemskih infekcija te produljenog krvarenja (8, 20). Održavanje dobre oralne higijene može predstavljati izazov tijekom oporavka nakon ovog postupka (8).

3. RASPRAVA

Oralni i perioralni *piercinzi*, kao i oralne tetovaže, postaju sve popularniji među mladima kao izraz individualnosti i stila. Iako estetski razlozi često prevagnu u donošenju odluke o ovim zahvatima, mnogi ne razmišljaju o potencijalnim zdravstvenim rizicima. Usna šupljina je iznimno osjetljivo područje, bogato živčanim završecima, krvnim žilama i mikroorganizmima, što povećava mogućnost infekcija, upala i drugih komplikacija nakon *piercinga* ili tetoviranja. Ova rasprava stavlja naglasak na preventivne mjere koje se mogu poduzeti kako bi se smanjio rizik od zdravstvenih problema povezanih s ovim oblicima modifikacije tijela..

Različiti izvori nude različite smjernice za održavanje higijene i zdravlja usne šupljine nakon *piercinga*. Ovaj rad okuplja preporuke iz više izvora kako bi se stvorila sveobuhvatna lista smjernica koja može pomoći doktorima dentalne medicine u kliničkom radu s pacijentima koji imaju *piercinge* ili druge oralne ukrase te samim pacijentima. Jedan od ključnih faktora u smanjenju rizika od komplikacija jest izbor odgovarajućeg nakita. Vrsta nakita može značajno utjecati na rizik od nuspojava; preporučuje se da pacijenti metalne vijčane kapice zamijene akrilnim kuglicama ili diskovima, s obzirom na to da se akrilni materijali smatraju manje sklonima uzrokovanju fraktura zuba (22). Međutim, važno je napomenuti da akrilni nakit zahtijeva češće zamjene zbog povećane sklonosti nakupljanju bakterija, što može dodatno ugroziti oralno zdravlje.

Preporuke koje možemo dati pacijentima kako bi se pojava postoperativnih komplikacija svela na minimum:

- Piti samo hladnu tekućinu prva 24 sata, a zatim prijeći na mekanu prehranu.
- Hladiti izvana ledom barem 3 puta u intervalima od 10 minuta hlađenja pa 10 minuta pauze, ukupno 4 – 5 primjena dnevno, kako bi se smanjio edem u prvoj fazi zacjeljivanja. Normalno se oticanje smanjuje nakon 24 sata i nestaje nakon otprilike 5 dana.
- Ne koristiti se nikakvim tekućinama za ispiranje usta u prva 24 sata nakon *piercinga*, zatim 4 –5 ispiranja dnevno s 0,1 % klorheksidinom tijekom 10 dana.
- Koristite vodice za ispiranje usta bez alkohola.

Alkohol može izazvati pečenje i iritirati *piercing*.

- Ispirati usta slanom vodom. Topla ili hladna slana voda nakon jela, pijenja i pušenja pomoći će u procesu cijeljenja i umiriti područje *piercinga*.
- Četkati zube svaki dan.
Četkanje barem tri puta dnevno uklonit će plak i bakterije, kao i čestice hrane koje se nakupljaju nakon obroka i mogu usporiti proces cijeljenja.
Pacijenti bi se trebali koristiti novom četkicom za zube tijekom faze cijeljenja i ponovno novu nakon perioda zarastanja.
- Ograničiti konzumaciju alkohola, cigareta i kofeina barem prvih nekoliko dana.
Ove tvari mogu povećati oticanje, krvarenje, bol ili kompromitirati fiziološki proces obnove epitelnih stanica u oralnoj sluznici.
- Izbjegavati žvakanje duhana, noktiju i žvakaćih guma kako bi se spriječile dodatne traumatske mikrolezije oralne sluznice tijekom zacjeljivanja mekog tkiva.
- Izbjegavati previše govoriti ili udarati nakitom o zube jer usta već trpe značajnu traumu prilikom govora i jela.
- Posebno paziti na oralnu higijenu i prati nakit mekom četkicom za zube svaki dan, što treba raditi vrlo nježno dok lezija još uvijek zacjeljuje kako bi se smanjila tvorba plaka oko oralnog *piercinga*.
- Higijena perioralnog *piercinga* održava se štapićem s vatom za uklanjanje viška materijala s mjesta *piercinga*. Nakon toga trebalo bi polako okretati nakit kroz *piercing* i ispirati fiziološkom otopinom kako bi se isprala unutrašnjost rane i uklonili svi ostatci hrane i oko *piercinga*.
- Često pregledavati oralne i perioralne *piercinge* kako bi se izbjegle infekcije u tim područjima.
- Zamijeniti *piercing* manjim nakon perioda zarastanja (1, 4, 11, 14).

Pravilna njega nakon zahvata i strogo pridržavanje svih smjernica ključni su za smanjenje rizika i osiguranje pravilnog zacjeljivanja modifikacija. Također, redovite kontrole kod

odabranog doktora dentalne medicine, kao i dosljedno održavanje oralne higijene, igraju važnu ulogu u prevenciji dugoročnih problema.

Na kraju, odluka o provođenju tjelesne modifikacije trebala bi biti donesena na temelju svih dostupnih informacija kako bi se osiguralo da je postupak siguran i da u skladu s osobnim zdravstvenim stanjem.

4. ZAKLJUČAK

Fascinacija tjelesnom modifikacijom i ukrašavanjem tijela neprestano raste, sve više se povezujući s individualnim umjetničkim izrazom. U današnjem društvu, sve veći broj mladih ljudi odlučuje se za *piercinge* i tetovaže, smatrajući ih sredstvima kojima mogu istaknuti svoju osobnost i jedinstvenost. No, uz ovaj trend dolazi i potreba za podizanjem svijesti o potencijalnim zdravstvenim rizicima koji prate ovu praksu. Zbog toga je iznimno važno osigurati adekvatnu obuku za profesionalce koji pružaju usluge modifikacije tijela, kao i pružiti korisnicima temeljite informacije o sigurnosnim mjerama i pravilnoj njezi.

Doktori dentalne medicine trebaju biti spremni suočiti se s problemima kao što su potencijalna oštećenja zuba i gingive, rizik od oralnih infekcija koje mogu proizaći iz *piercinga* te pružiti odgovarajuće detaljne smjernice pacijentima koji razmišljaju o *piercingu* u oralnoj sluznici ili perioralnom području (1,2, 13, 17, 22). Pacijenti trebaju biti svjesni mogućih rizika. Iako teške posljedice nisu česte, one su ipak moguće te mogu ozbiljno utjecati na oralno i opće zdravlje. Važno je pacijentima objasniti važnost odabira stručnjaka za postupak te ih educirati o pravilnom održavanju higijene usne šupljine. Također, pacijente treba informirati o procesu oporavka kako bi mogli pravovremeno prepoznati nepoželjne reakcije i obratiti se liječniku.

Pacijente koji razmišljaju o *piercingu* ili tetovaži u usnoj šupljini također treba informirati o procesu oporavka. Pravovremeno prepoznavanje nepoželjnih reakcija i brzo obraćanje liječniku može značajno smanjiti ozbiljnost mogućih komplikacija. Pacijenti s *piercingom* trebali bi redovito dolaziti na stomatološke preglede kako bi se nadzirale moguće komplikacije (11, 24). Posebnu pozornost treba obratiti na pacijente s određenim zdravstvenim stanjima. Osobe sa sistemskim bolestima trebale bi razmotriti izbjegavanje *piercinga* zbog povećane osjetljivosti organizma. S druge strane, kod mladih ljudi bez zdravstvenih problema postoji manja vjerojatnost ozbiljnih posljedica (11).

Osobama s temporomandibularnim poremećajima ne preporučuje se nošenje *piercinga* jezika zbog mogućih poteškoća u obavljanju pokreta, dodatno opterećujući ionako osjetljiv zglob. Nakit u usnoj šupljini može dodatno otežati žvakanje, gutanje i govor (11).

Zaključno, iako oralni *piercinzi*, nakit i tetovaže predstavljaju snažne oblike samoizražavanja i individualizacije, važno je biti svjestan njihovih potencijalnih rizika. Ove tjelesne modifikacije mogu uzrokovati niz zdravstvenih problema koji ne smiju biti zanemareni. Osobe koje razmišljaju o ovim modifikacijama trebaju biti potpuno informirane o mogućim opasnostima i odabrati usluge uglednih profesionalaca koji se pridržavaju strogih higijenskih i sigurnosnih standarda.

Odluka o provođenju tjelesne modifikacije, bilo da se radi o *piercingu* ili tetoviranju, trebala bi biti donesena pažljivo, uzimajući u obzir sve dostupne informacije o rizicima i mjerama opreza. Edukacija pacijenata o pravilnoj njezi, higijeni i izboru kvalitetnih materijala ključna je kako bi se osiguralo da je postupak siguran, da zadovoljava estetske želje, ali i da odgovara osobnim zdravstvenim potrebama.

5. LITERATURA

1. Saha, N., Biswas, S., Mandal, S., Nair, V. Fashion Adornment: A Sparkling Journey of Oral and Perioral Jewelry. *Journal of Research and Advancement in Dentistry* [Internet]. 2024 Feb. 16, [citirano 2024 Jul 30], 15(2), 1-5. dostupno na <https://www.jrad.co.in/>
2. Levin L, Zadik Y, Becker T. Oral and dental complications of intra-oral piercing. *Dental Traumatology*. 2005 Dec;21(6):341–3.
3. De Moor RJG, De Witte AMJC, Delmé KIM, De Bruyne MAA, Hommez GMG, Goyvaerts D. Dental and oral complications of lip and tongue piercings. *British Dental Journal*. 2005 Oct;199(8):506–9.
4. StackPath [Internet]. www.rdhmag.com. Dostupno na: <https://www.rdhmag.com/patient-care/article/16408118/concerns-with-oral-piercings>
5. Kaur H. Tooth adornments, gems, and grills. *International Journal of Oral Health Sciences*. 2022;12(2):50.
6. Szulia A, Antoszewski B, Zawadzki T, Kasielska-Trojan A. When Body Art Goes Awry—Severe Systemic Allergic Reaction to Red Ink Tattoo Requiring Surgical Treatment. *International Journal of Environmental Research and Public Health*. 2022 Aug 29;19(17):10741.
7. Thongkam S, Wong M, Aamodt G. Intraoral and cosmetic tattoos: Ink about it! 2019 Sep 18 [citirano 2024 Jul 29]; Dostupno na:
8. Royal College of Surgeons F of DS (FDS), The British Association of Plastic, Reconstructive and Aesthetic Surgeons. Joint Statement on Oral Piercing and Tongue Splitting [Internet]. 2018. , [citirano 2024 Jul 29], Dostupno na: <https://www.rcseng.ac.uk/dental-faculties/fds/faculty/government-relations-and-consultation/position-statements-briefings-and-consultation-responses/#patient-safety>
9. Halloran AO, MacCarthy D. Oral and peri-oral piercings: impact on the gingival tissues. *Journal of the Irish Dental Association*. 2021 Jun 1;67(3): 150-5.
10. Hennequin-Hoenderdos N, Slot D, Van der Weijden G. The prevalence of oral and peri-oral piercings in young adults: a systematic review. *International Journal of Dental Hygiene*. 2012 Aug;10(3):223–8.
11. Malcangi G, Patano A, Palmieri G, Riccaldo L, Pezzolla C, Mancini A, et al. Oral Piercing: A Pretty Risk—A Scoping Review of Local and Systemic Complications of This Current Widespread Fashion. *International Journal of Environmental Research and Public Health*. 2023 May 8;20(9):5744.

12. Joys DrNP, Karuppaiah DrRM, Garla DrBK, Taranath DrM, Pandian DrRP. “Say Cheese” is Passé, “Say Bling” is Here - The Evolution of Dental Jewelry: A Review. *Journal of Advanced Oral Research*. 2016 Sep;7(3):1–6.
13. Tomažević T, Rok Gašperšič, Rok Kosem. Occurrence of Dental Injuries and Periodontal Complications in Tongue-piercing Jewellery Users. *Oral health & preventive dentistry*. 2017 Jan 1;15(3):293–7.
14. Saccomanno S, Ieria I, Rebecca Jewel Manenti, Giancaspro S, Pirelli P. Complications of oral piercing: a review of the literature and two case reports. *Journal of Biological Regulators and Homeostatic Agents*. 2021 May 1;35:167–78.
15. Maspero C, Farronato G, Giannini L, Kairyte L, Pisani L, Galbiati G, et al. The complication of oral piercing and the role of dentist in their prevention: a literature review. *Baltic Dental and Maxillofacial Journal* [Internet]. 2014 [cited 2024 Jul 24];16(3):118–42. Dostupno na: <https://sbdmj.lsmuni.lt/143/143-06.pdf>
16. Vieira EP, Ribeiro ALR, Pinheiro J de JV, Alves S de M. Oral Piercings: Immediate And Late Complications. *Journal of Oral and Maxillofacial Surgery*. 2011 Dec;69(12):3032–7.
17. Ziebolz D, Hildebrand A, Proff P, Rinke S, Hornecker E, Mausberg RF. Long-term effects of tongue piercing — a case control study. *Clinical Oral Investigations*. 2011 Jan 27;16(1):231–7.
18. Rajneesh Parimoo, Baljeet Singh, Divya Sharma, Vanshika Sharma, Aquib Javaid. Oral Ornaments: An Overview. *International Healthcare Research Journal*. 2020 Sep 20;4(6):143–7.
19. Mishra P, Gupta M, Shrivastava K, Singh N, Singh P. Oral Tattoos: “Beauty Lies in the Eyes of the Beholder.” *Advances in Human Biology* [Internet]. 2015 May 1,[citirano 2024 Jul 29];5(2):17. Dostupno na: https://journals.lww.com/adhb/Abstract/2015/05020/Oral_Tattoos_Beauty_Lies_in_the_Eyes_of_the.2.aspx
20. Octopuspiercing.hr. : Tongue splitting [Internet]. 2019 [citirano 2024 jul 28]. Dostupno na: <https://www.octopuspiercing.hr/hr/piercing/tongue-splitting.html>
21. Ibraheem WI, Preethanath R, Devang Divakar D, Al-Askar M, Al-Kheraif AA. Effect of tongue piercing on periodontal and peri-implant health: A cross-sectional case-control study in adults. *International Journal of Dental Hygiene*. 2021 Apr 4;

22. Campbell A, Moore A, Williams E, Stephens J, Tatakis DN. Tongue Piercing: Impact of Time and Barbell Stem Length on Lingual Gingival Recession and Tooth Chipping. *Journal of Periodontology*. 2002 Mar;73(3):289–97.
23. Garcia-Pola MJ;Garcia-Martin JM;Varela-Centelles P;Bilbao-Alonso A;Cerero-Lapiedra R;Seoane J. Oral and facial piercing: associated complications and clinical repercussion. *Quintessence international* (Berlin, Germany : 1985) [Internet]. 2018 [citirano 2024 jul 28]; 39(1). Dostupno na: <https://pubmed.ncbi.nlm.nih.gov/18551217/>
24. Hennequin-Hoenderdos N, Slot D, Van der Weijden G. Complications of oral and peri-oral piercings: a summary of case reports. *International Journal of Dental Hygiene*. 2011 Apr 12;9(2):101–9.
25. Hardee P, Mallya L, Hutchison I. Tongue piercing resulting in hypotensive collapse. *British Dental Journal*. 2000 Jun 1;188(12):657–8.
26. De Moor RJG, De Witte AMJC, De Bruyne MAA. Tongue piercing and associated oral and dental complications. *Dental Traumatology*. 2000 Oct;16(5):232–7.
27. Maitland RI;Blye JS. Oral Jewelry and Piercing: Risks to Health. *The New York state dental journal*. 2016;82(4): 50-4
28. Ito T, Fukuzawa S, Yamagata K, Takaoka S, Makiko Ohkubo-Sato, Uchida F, et al. Lip Epidermoid Cyst Caused by a Piercing: A Report of a Rare Case. *Case Reports in Dentistry/Case reports in dentistry*. 2022 Feb 8;2022:1–4.
29. Ziebolz D, Söder F, Hartl JF, Kottmann T, Rinke S, Merle CL, et al. Prevalence of periodontal pathogenic bacteria at different oral sites of patients with tongue piercing — results of a cross sectional study. *Diagnostic Microbiology and Infectious Disease* [Internet]. 2019 Dec 1;95(4):114888. Dostupno na: <https://www.sciencedirect.com/science/article/abs/pii/S0732889319305772>
30. Borges LR, Julio C.A. Ferreira-Filho, Júlia Trevisan Martins, Caroline Castagnara Alves, Bianca Marques Santiago, Maria A. In Vitro Adherence of Oral Bacteria to Different Types of Tongue Piercings. *The Scientific World Journal*. 2016 Sep 20;
31. Kapferer I, Beier US, Persson RG. Tongue Piercing: The Effect of Material on Microbiological Findings. *Journal of Adolescent Health*. 2011 Jul;49(1):76–83.
32. Akhondi H, Rahimi AR. Haemophilus aphrophilus Endocarditis after Tongue Piercing. *Emerging Infectious Diseases*. 2002 Aug;8(8):850–1.

33. Mariela Gisele Domingo, Ferrari L, Aguas S, Fabiana Soledad Alejandro, Steimetz T, Sebelli P, et al. Oral exfoliative cytology and corrosion of metal piercings. Tissue implications. *Clinical Oral Investigations*. 2018 Sep 17;23(4):1895–904.
34. Lupi S, D Zaffe, Rodriguez R, Rizzo S, Botticelli A. Cytopathological and chemico-physical analyses of smears of mucosa surrounding oral piercing. *Oral Diseases*. 2010 Mar 1 ;16(2):160–6.
35. Muhammad Irfan Masood, Walsh LJ, Zafar S. Oral complications associated with metal ion release from oral piercings: a systematic review. *European archives of paediatric dentistry*. 2023 Aug 15;24:677–90
36. Cheng He R, Nobel T, Greenstein AJ. A case report of foreign body appendicitis caused by tongue piercing ingestion. *International Journal of Surgery Case Reports*. 2021 Apr;81:105808
37. Telang LA. Body art: Intraoral tattoos. *British Dental Journal*. 2015 Feb;218(4):212–3.

Doria Čavljak rođena je u Koprivnici 1998. godine. Završila je osnovnu školu „Đuro Ester“ u Koprivnici nakon čega upisuje Gimnaziju „Fran Galović“ Koprivnica, prirodoslovno matematički smjer. Upisuje studij dentalne medicine na Stomatološkom fakultetu Sveučilišta u Zagrebu 2017. godine.