

Učinak topikalno primijenjenog nearomatskog (NAVS) naftalana u liječenju oralnog lihen planusa i rekurentnih aftoznih ulceracija

Andabak Rogulj, Ana

Doctoral thesis / Disertacija

2014

Degree Grantor / Ustanova koja je dodijelila akademski / stručni stupanj: **University of Zagreb, School of Dental Medicine / Sveučilište u Zagrebu, Stomatološki fakultet**

Permanent link / Trajna poveznica: <https://um.nsk.hr/um:nbn:hr:127:399800>

Rights / Prava: [Attribution-NonCommercial 4.0 International](#)/[Imenovanje-Nekomercijalno 4.0 međunarodna](#)

Download date / Datum preuzimanja: **2024-07-28**



Repository / Repozitorij:

[University of Zagreb School of Dental Medicine Repository](#)





Sveučilište u Zagrebu

STOMATOLOŠKI FAKULTET

Ana Andabak Rogulj

**UČINAK TOPIKALNO PRIMIJENJENOG
NEAROMATSKOG (NAVS) NAFTALANA U
LIJEČENJU ORALNOG LIHENA PLANUSA I
REKURENTNIH AFTOZNIH ULCERACIJA**

DOKTORSKI RAD

Zagreb, 2014.



University of Zagreb

SCHOOL OF DENTAL MEDICINE

Ana Andabak Rogulj

**TOPICAL “NON-AROMATIC VERY RICH IN
STERANES” (NAVS) NAPHTHALAN FOR
THE TREATMENT OF ORAL LICHEN
PLANUS AND RECURRENT APHTHOUS
STOMATITIS**

DOCTORAL THESIS

Zagreb, 2014.



Sveučilište u Zagrebu

STOMATOLOŠKI FAKULTET

Ana Andabak Rogulj

**UČINAK TOPIKALNO PRIMIJENJENOG
NEAROMATSKOG (NAVS) NAFTALANA U
LIJEČENJU ORALNOG LIHENA PLANUSA I
REKURENTNIH AFTOZNIH ULCERACIJA**

DOKTORSKI RAD

Mentor:

Izv.prof.dr.sc. Ivan Alajbeg

Zagreb, 2014.



University of Zagreb

SCHOOL OF DENTAL MEDICINE

Ana Andabak Rogulj

**TOPICAL “NON-AROMATIC VERY RICH IN
STERANES” (NAVS) NAPHTHALAN FOR
THE TREATMENT OF ORAL LICHEN
PLANUS AND RECURRENT APHTHOUS
STOMATITIS**

DOCTORAL THESIS

Supervisor:

assoc.prof. Ivan Alajbeg, DMD, MSD, PhD

Zagreb, 2014.

Rad je ostvaren na Zavodu za oralnu medicinu Stomatološkog fakulteta Sveučilišta u Zagrebu.

Istraživanje je provedeno uz potporu Ministarstva znanosti, obrazovanja i športa Republike Hrvatske pri projektu broj 065-0650445-1277 čiji je voditelj prof. dr. sc. Ivan Alajbeg.

Mentor: Ivan Alajbeg, znanstveni savjetnik i izvanredni profesor Zavoda za oralnu medicinu Stomatološkog fakulteta Sveučilišta u Zagrebu

Lektorica hrvatskog jezika: Prof. Katarina Aščić

Mažuranićeva 17, 31 400 Đakovo

Tel: 099/301 5165

Lektor engleskog jezika: Prof. Lidija Štefić

Poljanička 8, 10 000 Zagreb

Tel: 091/ 897 4049

Rad sadrži:

- 84 stranice
- 21 tablicu
- 5 slika
- CD

ZAHVALE

Zahvaljujem mentoru prof.dr.sc. Ivanu Alajbegu na savjetima i stručnoj pomoći tijekom izrade ovog rada.

Veliko hvala mojim dragim kolegama čiji su stručni savjeti i pomoć uvelike doprinjeli krajnjoj kvaliteti ovoga rada.

Hvala mom suprugu Ivanu na nesebičnoj podršci i razumijevanju.

SAŽETAK

Uvod: NAVS– Nearomatski visokosteranski naftalan prirodno je mineralno ulje dobiveno složenim nizom postupaka separacije i rafinacije čime je očuvana steranska struktura NAVS-a kojoj se pripisuju ljekovita svojstva. Svrha istraživanja bila je ispitati učinkovitost NAVS-a u liječenju oralnog lihen planusa (OLP) i rekurentnih aftoznih ulceracija (RAU) te potvrditi sigurnost njegove primjene.

Materijali i metode: Istraživanje je provedeno kao randomizirana dvostruko-slijepa studija na pedeset i sedam ispitanika (30 OLP, 27 RAU). Primjena NAVS-a 3x dnevno tijekom 28 dana provedena je u ispitnoj skupini, a 0,05% betametazon dipropionata u kontrolnoj skupini. Klinički intenzitet bolesti (REU) bilježen je u ispitanika s OLP-om. Broj i promjer lezija u bolesnika s RAU bilježen je na 0., 3. i 5. dan. Intenzitet boli i nelagode procjenjivan je korištenjem vizualne analogne skale (VAS) i upitnikom OHIP-14, prije i nakon liječenja.

Rezultati: Veće smanjenje REU zabilježeno je u NAVS skupini (NAVS 67,21%, betametazon 66,30%), iako ne statistički značajno ($p=0,4421$). Nije bilo statistički značajne razlike u smanjenju OHIP-14 između NAVS (74,38%) i betametazon skupine (67,55%) ($p=0,8191$). Smanjenje VAS-a za NAVS iznosilo je 96,29%, a za betametazon 93,66% ($p=0,3722$). Nije bilo statistički značajne razlike između skupina u smanjenju broja (3. dan $p=0,48$; 5. dan $p=0,75$) i veličine lezija (3. dan $p=0,40$; 5. dan $p=0,83$) u ispitanika s RAU. Zabilježeno je smanjenje VAS-a i OHIP-14 u obje skupine ispitanika 8. dana po završenoj terapiji, međutim razlika nije bila statistički značajna (VAS $p=0,59$; OHIP-14 $p=0,69$).

Zaključak: NAVS je uspješno smanjio kliničke znakove i simptome OLP-a, te broj, veličinu lezija i simptome u bolesnika s RAU.

Ključne riječi: NAVS naftalan, topikalna terapija, oralni lihen planus, rekurentne aftozne ulceracije.

SUMMARY

Introduction: "Non-aromatic Very rich in Steranes" (NAVS) naphthalan is a natural mineral oil, produced by various methods of separation, with a preserved sterane structure which has healing properties. The purpose of this study was to evaluate the effectiveness of NAVS in the treatment of oral lichen planus (OLP) and recurrent aphthous stomatitis (RAS).

Material and Methods: A randomized, double-blind trial was designed. Fifty seven patients (30 OLP, 27 RAS) were randomized into two groups to receive NAVS or 0,05%-betamethasone dipropionate in adhesive paste 3x daily for 28 days. The severity of the OLP lesions (REU) was objectively scored. The number and the diameter of RAS lesions were assessed on days 0, 3 and 5. The intensity of the pain/discomfort was determined using a visual analogue scale (VAS) and OHIP-14-questionnaire before and after the therapy.

Results: Greater REU reduction was observed in NAVS group (NAVS 67,21%, betamethasone 66,30%), although it was not statistically significant ($p=0,4421$). No statistically significant differences in the reduction of the OHIP-14 between NAVS (74,38%) and betamethasone group (67,55%) were observed ($p=0,8191$). VAS reduction for NAVS was 96,29% and for betamethasone 93,66% ($p=0,3722$). There were no statistically significant differences between the two groups in reduction of number (day 3. $p=0,48$; day 5. $p=0,75$) and lesion diameter (day 3. $p=0,40$; day 5. $p=0,83$) in RAS patients. VAS and OHIP-14 reduction was observed in both groups 8 days after the completion of therapy, but the difference was not statistically significant (RAS $p=0,59$; OHIP-14 $p=0,69$).

Conclusion: NAVS has successfully reduced the clinical signs and symptoms of OLP. It has reduced the number, diameter and symptoms in patients with RAS.

Keywords: NAVS Naphthalan, topical treatment , oral lichen planus, recurrent aphthous stomatitis.

POPIS OZNAKA I KRATICA:

OLP - oralni lihen planus

LP – lihen planus

RAU/RAS - rekurentne aftozne ulceracije/rekurentni aftozni stomatitis

NAVS - nearomatski visokosteranski naftalan

PY naftalan – (engl. pale yellow) svijetložuti naftalan

REU - hiperkeratoza (R), eritem/erozija (E), ulceracija (U)

SZO - Svjetska zdravstvena organizacija

GVHD - (engl. graft versus host disease) reakcija presatka protiv domaćina

PUVA – fotokemoterapija

HCV – hepatitis C virus

TNF- α – čimbenik nekroze tumora alfa

MAGIC sindrom – (engl. mouth and genital ulcers with inflamed cartilage) ulceracije u ustima i na spolovilu s upalom hrskavice

PFAFA – (engl. periodic fever, aphthous stomatitis, pharyngitis and adenitis) periodička vrućica, afte, upala ždrijela i adenitis

HIV – (engl. human immunodeficiency virus) virus humane imunodeficijencije

SADRŽAJ:

1. UVOD.....	1
1.1. ORALNI LIHEN PLANUS.....	2
1.1.1. Klinička obilježja i dijagnoza OLP-a.....	2
1.1.2. Liječenje.....	4
1.2. REKURENTNE AFTOZNE ULCERACIJE.....	15
1.2.1. Klinička obilježja i dijagnoza RAU-a.....	16
1.2.2. Liječenje.....	17
1.3. KORTIKOSTEROIDI.....	19
1.3.1. Topikalna primjena kortikosteroida.....	19
1.3.2. Sistemska primjena kortikosteroida.....	21
1.4. NAVS – NeAromatski VisokoSteranski naftalan.....	23
1.4.1. Povijesne činjenice i zapisi o naftalanu.....	23
1.4.1.1. Početak razvoja naftalanskih pripravaka.....	24
1.4.1.2. Otkriće i razvoj naftalana u Hrvatskoj.....	25
1.4.2. Terapijski učinci i dosadašnja istraživanja naftalana.....	26
1.5. SVRHA ISTRAŽIVANJA.....	28
2. ISPITANICI I POSTUPCI.....	29
2.1. Odobrenje etičkog povjerenstva.....	30
2.2. Odabir ispitanika.....	30
2.3. Protokol istraživanja.....	31
2.3.1. Oblik istraživanja.....	31
2.3.2. Postupci s ispitanicima.....	31

2.3.2.1. Postupci kod ispitanika s OLP-om.....	32
2.3.2.2. Postupci kod ispitanika s RAU-om.....	33
2.3.3. Statistička obrada podataka.....	36
3. REZULTATI.....	37
3.1. Rezultati za OLP.....	38
3.1.1. Intenzitet bolesti.....	38
3.1.2. Trajanje liječenja.....	41
3.1.3. Nuspojave liječenja.....	41
3.1.4. Kvaliteta života.....	42
3.1.5. Intenzitet simptoma.....	43
3.1.6. Pouzdanost procjene intenziteta OLP-a.....	45
3.2. Rezultati za RAU.....	46
3.2.1. Broj lezija.....	47
3.2.2. Veličina lezija.....	48
3.2.3. Kvaliteta života.....	49
3.2.4. Intenzitet simptoma.....	49
3.2.5. Ocjena terapijskog sredstva.....	50
4. RASPRAVA.....	51
5. ZAKLJUČAK.....	60
6. LITERATURA.....	62
7. ŽIVOTOPIS AUTORA S POPISOM OBJAVLJENIH RADOVA.....	81

1.1. ORALNI LIHEN PLANUS

Lihen planus (LP) česta je kronična upalna bolest kože i sluznice nepoznate etiologije. Manifestacije LP-a na sluznici usne šupljine nazivaju se oralni lihen planus (OLP) i pojavljuju se s prevalencijom od 0,1–4% u cijelome svijetu (1). Bolest je češća u žena u dobi između četrdesete i sedamdesete godine života (2, 3). U 50–70% oboljelih od LP-a javljaju se i oralne manifestacije bolesti, dok je u 20-30% slučajeva usna šupljina jedino zahvaćeno mjesto. Osim manifestacija na koži i sluznici usne šupljine, promjene karakteristične za LP mogu se pojaviti i na noktima, sluznici jednjaka, u folikulu dlake, i genitalijama (4-7).

Pravi je uzrok OLP-a do danas još uvijek nepoznat, međutim novija literatura objavljena posljednjih godina ističe imunopatogenetsku osnovu. Povezanosot OLP-a i imunskog sustava očituje se u prisutnosti gustog mononuklearnog inflamatornog staničnog infiltrata u gornjem dijelu lamine proprije i povećanom broju imunoregulacijskih stanica koje se nalaze u tkivu lezija OLP-a (8). Danas je najšire prihvaćena Boisnicova hipoteza o OLP-u kao stanicama posredovanoj autoimunskoj bolesti čiji je nastanak potaknut antigenskom transformacijom površine stanica bazalnog sloja epitela (9, 10).

Kliničke i mikroskopske promjene konzistentne s OLP-om pojavljuju se kao reakcija na različite čimbenike i nazivaju se lihenoidna reakcija. Među najčešće uzročnike lihenoidne reakcije navode se stomatološki materijali i lijekovi. Po uklanjanju istih, uglavnom dolazi do povlačenja promjena na sluznici usne šupljine (11-13).

1.1.1. Klinička obilježja i dijagnoza OLP-a

Klinička obilježja

Iako se promjene OLP-a mogu pojaviti na bilo kojem dijelu sluznice usne šupljine, najčešće mjesto pojave podrazumijeva obraznu sluznicu, i to obostrano. Osim na obraznoj sluznici promjene se nešto rjeđe javljaju na jeziku, gingivi, nepcu, usnicama i dnu usne šupljine (14, 15). Temeljem kliničke slike OLP je moguće klasificirati u dva glavna tipa: retikularni i atrofično-erozivni OLP. U odnosu na razinu oralne sluznice, moguće je razlikovati:

- Lihen ruber planus – 80% (u razini oralne sluznice)

- Lihen ruber erosivus – 18% (ispod razine oralne sluznice)
- Lihen ruber bullosus – 2% (iznad razine oralne sluznice) (16).

Lichen ruber planus najčešći je oblik oralne bolesti koji pokazuje više morfoloških različitosti, pa tako razlikujemo retikularni, papularni, anularni, atrofični i plakozni oblik. Retikularni oblik podrazumijeva pojavu bjelkastih, blago izdignutih tankih pruga koje se nazivaju Wickhamove strije i čine glavno kliničko obilježje OLP-a. Iste mogu biti raspoređene u obliku čipke ili mrežice i prstenastih lezija. Jače kartinizirana područja pojavljuju se u obliku papula ili plakova koji najčešće zahvaćaju jezik, iako se mogu pojaviti bilo gdje na sluznici usne šupljine. Retikularni OLP često je bezbolna i asimptomatska lezija, za razliku od erozivnog i buloznog OLP-a koji prate simptomi pečenja i boli kao i otežano uzimanje hrane. Atrofični OLP karakterizira pojava područja istanjenog eritematoznog epitela koji vrlo često ulcerira i prelazi u erozivni oblik. Bulozni lihen planus rijedak je oblik bolesti s obzirom da bule vrlo brzo pucaju ostavljajući za sobom erozije (17, 18). OLP se vrlo često pojavljuje na gingivi u obliku deskvamativnog gingivitisa koji se očituje ljuštenjem površinskog sloja epitela i pojavom crvenila. Gotovo uvijek prisutne su i hiperkeratotične promjene koje olakšavaju postavljanje dijagnoze s obzirom da pojava deskvamativnog gingivitisa nije patognomonična za OLP (19).

Dijagnoza

Dijagnoza OLP-a postavlja se na temelju kliničkog nalaza i histopatološke analize lezije prema Svjetskoj zdravstvenoj organizaciji (SZO/WHO) (20). Karakteristike patohistološkog nalaza tkiva OLP-a su:

- hiperkeratoza
- hiperparakeratoza
- zadebljanje stratum granulozuma
- akantozna spinoznog sloja
- vakuolarna degeneracija bazalnog sloja stanica i bazalne membrane
- izdanci lamine proprije prema epitelu nalik “zupcima pile” posljedica su destrukcije epitelijalno-vezivnog spoja
- subepitelni vrpčasti gusti infiltrati T-stanica (CD4 i CD8) u gornjoj lamini propriji
- povećani broj intraepitelnih T-stanica

- normalna epitelijalna maturacija
- koloidna tjelešca – eozinofilne homogene kuglice u donjem sloju epitela i u lamini propriji koje nastaju degeneracijom i preranom staničnom smrti bazalnih keratinocita (21, 22).

Osim histopatološke analize biopsijskog uzorka oralne sluznice ponekad je potrebno učiniti i imunohistokemijsku i imunofluorescentnu analizu tkiva (23, 24). Imunohistokemijskom analizom unutar epitela vidljiv je povećan broj Langerhansovih stanica koje vjerojatno procesiraju i prezentiraju antigene limfocitima T (25). Direktnom imunofluorescentnom pretragom u 90–100% slučajeva vidljiv je fibrinogen u zoni bazalne membrane (26, 27), kao i depoziti IgM protutijela (28).

Diferencijalna dijagnoza

Diferencijalno dijagnostički potrebno je isključiti niz drugih lihenu sličnih lezija kao što su lezije uzrokovane lijekovima, kontaktna preosjetljivost na živu, leukoplakija, sustavni eritematozni lupus, reakcija presatka protiv domaćina (engl. GVHD), pemfigoid sluznice, vulgarni pemfigus i linearnu IgA bolest (29).

Svjetska zdravstvena organizacija kategorizirala je OLP kao prekanceroznu leziju (30). U dosadašnjim studijama stopa maligne transformacije tijekom petogodišnjeg razdoblja iznosila je 0,5–2% (31).

1.1.2. Liječenje

S obzirom da je OLP bolest nepoznate etiologije, liječenje je simptomatsko i podrazumijeva suzbijanje znakova i simptoma bolesti te se u tu svrhu koriste razni topikalni i sustavni lijekovi. Potentni topikalni kortikosteroidi prihvaćeni su kao prva linija liječenja, međutim ne postoje čvrsti znanstveni dokazi koji bi potkrijepili navedenu činjenicu. Nedostatak uvjerljivih dokaza o učinkovitosti dosadašnjih terapija, uključujući i topikalne kortikosteroide koji su prihvaćeni kao prva linija liječenja OLP-a, zabilježen je u Cochrane sistematskom pregledu (32). Kao razlog tome, autori navode nedostatak kvalitetnih, dobro kontroliranih studija, te mali broj ispitanika uključenih u iste. Pretraživanjem baze podataka identificirano je ukupno dvjesto dvadeset članaka na temu dosadašnjih terapijskih mogućnosti OLP-a. Sistematskim

pregledom obuhvaćeno je petnaest randomiziranih studija, s ukupno šesto šezdeset i sedam ispitanika, od čega ih je četiristo sedamdeset i troje imalo erozivni oblik OLP-a. Većina studija imala je mali broj ispitanika (od dvanaest do trideset i devet). Nadalje, velika većina studija bila je heterogena, u smislu korištenja različitih varijabli za procjenu ishoda i kliničkog intenziteta bolesti. Stoga autori Cochrane sistematskog pregleda predlažu upotrebu standardiziranih metoda za procjenu ishoda liječenja i procjenu kliničkog intenziteta bolesti. U šest provedenih studija bili su uključeni i pacijenti s ne-erozivnim oblikom OLP-a, međutim samo su pacijenti s erozivnim OLP-om uključeni u ovaj sistematski pregled. U konačnici, sjedinjavanje rezultata provedenih studija nije bilo moguće s obzirom na prethodno navedenu heterogenost istih (32).

Od ukupno petnaest studija koje su bile uključene u Cochrane sistematski pregled, u šest ih je učinjena usporedba djelotvornosti aktivnog topikalnog pripravka (aloe vera gel, otopina ciklosporina, flocinonid u adhezivnoj pasti, 1% pimekrolimus krema u tri studije) u odnosu na placebo. U dvije studije učinjena je usporedba topikalnog klobetazol propionata, trenutno najčešće korištenog u kliničkoj praksi, u različitim farmaceutskim oblicima (lipidne mikročestice u odnosu na mast) i različitim koncentracijama (0,025% u odnosu na 0,05%). Sedam studija provelo je usporedbu djelotvornosti jednog aktivnog pripravka u odnosu na drugi aktivni pripravak. Isti se mogu svrstati u tri skupine:

- 1) topikalni kortikosteroidi - klobetazol propionat mast i gel, triamcinolon acetonid pasta, flutikazon propionat sprej, betametazon natrijev fosfat otopina za ispiranje usta
- 2) ostali topikalni pripravci - takrolimus mast, ciklosporin gel i otopina, mesalazin gel
- 3) sistemska terapija - betametazon oralmini-puls terapija, tablete korijena *Tripterygium hypoglaucom* (THT), tablete *Tripterygium glukozida* (TGT) (32).

Danas većina liječnika koristi topikalno ili perilezijski primijenjene kortikosteroide kao prvu liniju terapije u liječenju erozivnog oblika OLP-a (33). Međutim, ne postoji kliničko usuglašavanje kada je riječ o drugoj liniji terapije, iako se kratkotrajna primjena sistemskih kortikosteroida koristi za brzu kontrolu znakova i simptoma bolesti, odnosno za liječenje tvrdokornih lezija koje ne odgovaraju na topikalnu steroidnu terapiju (32).

U posljednjih nekoliko godina navedena problematika svakako je rezultirala pojavljivanjem i razvojem novih terapija, kao što je takrolimus (34) i efalizumab (35). S obzirom da erozivni

oblik OLP-a uzrokuje neugodne simptome boli, a time i ograničava kvalitetu života bolesnika, cilj je liječenja upotreba najučinkovitijeg terapijskog pripravka. Današnje terapijske mogućnosti u liječenju OLP-a prikazane su u Tablici 1.

Tablica 1. Terapijske mogućnosti u liječenju OLP-a (preuzeto i prilagođeno iz Lodi i sur. 2005 (36)).

Kortikosteroidi	Retinoidi	Imunosupresivi	Ostali terapijski pristupi
<p><u>Topikalni:</u></p> <p>betametazon fosfat, klobetazol propionat, flucinolon acetonid, flutikazon propionat, hidrokortizon hemisukcinat, triamcinolon acetonid</p> <p><u>Sistemske:</u></p> <p>prednizon, metilprednizonol</p>	<p><u>Topikalni:</u></p> <p>fenretinid, izotretinoin, tazaroten, tretinoin</p> <p><u>Sistemske:</u></p> <p>acitretin, etretinat, izotretinoin, temaroten, tretinoin</p>	<p>azatioprin, ciklosporin, pimekrolimus, takrolimus</p>	<p>amfotericin A, baziliksimumab, dietilditiokarbamat, dapson, doksiciklin, enoksaparin, glicirizin, grizeofulvin, hidroksiklorokin sulfat, interferon, levamisol, magnetska terapija, mesalazin, fenitoin, fotofereza, psihoterapija, PUVA, refleksoterapija, kirurgija, talidomid, aloe vera, amleksanoks, alefacept, efalizumab, sulodeksid</p>

S obzirom na niz navedenih terapijskih mogućnosti koje se koriste u liječenju OLP-a, može se zaključiti kako do sada ne postoji idealno terapijsko sredstvo koje bi u potpunosti zadovoljilo sigurnu, učinkovitu i dugotrajnu primjenu bez štetnih učinaka.

Sistemske kortikosteroidi

Sistemske su kortikosteroidi terapija koja se smatra najučinkovitijom u liječenju pacijenata s difuznim erozivnim OLP-om, ali podatci u literaturi o njihovoj upotrebi ograničeni su na nerandomizirana klinička ispitivanja (36). Također se primjenjuju i u pacijenata čija bolest ne reagira na topikalne steroidne pripravke, kao i u pacijenata s mukokutanom oblikom bolesti u

visokim dozama (1,5-2 mg / kg / dnevno), stoga su nuspojave moguće već i kod kratkotrajne primjene doze (37, 38). Sistemski se u liječenju OLP-a primjenjuju metilprednizon i prednizon (36).

Topikalni kortikosteroidi

U liječenju OLP-a danas se najčešće koriste topikalni steroidni pripravci u obliku masti, gela, kreme, adhezivne paste, otopine za ispiranje i spreja za usnu šupljinu. Triamcinolon acetonid uglavnom se koristi u obliku adhezivne paste ili pastila, ali i u obliku oralne suspenzije (39-41). Primjena hidrokortizon hemisukcinata u obliku vodene otopine pokazala je smanjenu djelotvornost u liječenju OLP-a (42). Visoko potentne steroidne otopine betametazon dinatrijevog fosfata i klobetazol propionata mogu se primijeniti u liječenju difuznog OLP-a, ali s oprezom zbog mogućnosti sistemske apsorpcije i posljedične supresije nadbubrežne žlijezde (43).

Flutikazon propionat sprej učinkovito se koristi u kratkotrajnom liječenju simptomatskog OLP-a, ali uz manju toleranciju u pojedinim slučajevima (44). Betametazon valerat, klobetazol, flucinonid acetonid, flucinonid i triamcinolon acetonid u obliku adhezivne paste često se koriste u liječenju OLP-a (39, 45-48). Nadalje, 0,05%-tni flucinonid i 0,5% flucionolon acetonid pokazali su se učinkoviti u liječenju težih slučajeva OLP-a koji nisu reagirali na drugu primijenjenu terapiju (39, 48). Visoko potentni klobetazol također se pokazao vrlo učinkovit u liječenju lezija OLP-a kao i u održavanju remisije bolesti (46, 49). Zabilježeni su slučajevi sistemske apsorpcije i adrenalne supresije prilikom primjene visoko potentnih topikalnih steroidnih pripravaka u liječenju kroničnih kožnih oboljenja (50, 51), međutim negativne sistemske nuspojave nisu uočene kod dugotrajne primjene topikalnih pripravaka poput 0,05% flucinonida, 0,1% flucinolon acetonida i 0,05% klobetazola (39, 46, 49, 52). Najčešće zabilježena nuspojava topikalne primjene kortikosteroidnih pripravaka je oralna kandidijalna infekcija (39, 48, 49) koja se u većini slučajeva prevenira primjenom antimikotika i klorheksidinskih otopina za usnu šupljinu (38).

U liječenju erozivnih lezija OLP-a kortikosteroidi se mogu primijeniti i intralezijski što rezultira brzim i povoljnim terapijskim učinkom, međutim vrlo često prisutna je bol i nelagoda prilikom primjene iste, kao i mogućnost razvoja atrofije sluznice na mjestu primjene lijeka (53).

Čini se kako u liječenju OLP-a postoji niz terapijskih pripravaka iz skupine kortikosteroida koji se koriste uglavnom s povoljnim terapijskim ishodom, ali uz oprez zbog mogućih nuspojava.

Imunosupresivi

Osim kortikosteroida u liječenju OLP-a nešto rjeđe koriste se i imunosupresivi poput ciklosporina, azatioprina, takrolimusa i pimekrolimusa. S obzirom na djelovanje kojim inhibiraju proliferaciju i funkciju T limfocita, inače zaduženih za proizvodnju limfokina koji uzrokuju oštećenje bazalne membrane, imunosupresivi su prepoznati kao terapija izbora u liječenju OLP-a. Dio podataka iz literature opisuje topikalno primijenjen ciklosporin kao djelotvornu terapiju u liječenju lezija OLP-a (54, 55) dok pojedine studije isti smatraju manje djelotvornim (56, 57) ili bez značajnog učinka (58-60). Iako su mnoge studije potvrdile učinkovitost ciklosporina u liječenju lezija OLP-a, važno je naglasiti i njegove nepoželjne učinke kao što su loš okus i peckanje nakon prve aplikacije, te visoka cijena samog pripravka (55, 56, 61, 62). Mnoge studije nisu zabilježile prisutnost ciklosporina u krvi što govori u prilog vrlo maloj mogućnosti sistemske apsorpcije (36). Ozbiljne nuspojave kao što su nefrotoksičnost i hipertenzija povezane sa sustavnom primjenom ciklosporina, isključuju primjenu iste u liječenju lezija OLP-a (36). Provedena je i studija (63) u kojoj je četrnaest pacijenata s dijagnozom erozivnog OLP-a liječeno otopinom niske doze ciklosporina ili otopinom placeba. U skupini ciklosporina nakon četiri tjedna terapije zabilježena je značajna redukcija eritema, ulceracije, kao i subjektivnih tegoba. Nasuprot tome, u placebo skupini zabilježene su minimalne promjene u cijeljenju lezija OLP-a te nepromijenjene ili pogoršane subjektivne tegobe. Nuspojave nisu zabilježene, međutim visoka cijena ovoga lijeka utječe na njegovu dostupnost u liječenju OLP-a (63).

Takrolimus, potentni makrolidni imunosupresiv, inhibira T-stanice pri koncentraciji 10 - 100 puta manjoj negoli ciklosporin (64). Topikalno primijenjen takrolimus učinkovito kontrolira simptome i dovodi do poboljšanja tvrdokornih lezija OLP-a (65, 66). Lokalna iritacija najčešća je nuspojava lijeka uz relaps unutar dvanaest mjeseci od ukidanja terapije (67-69). Provedena je i dvostruko slijepa randomizirana studija usporedbe učinkovitosti topikalne primjene 0,1% otopine takrolimusa i 0,05% otopine klobetazol propionata na ukupno trideset i dva ispitanika s dijagnozom erozivnog OLP-a. Po završetku studije, stupanj boli, pečenja i klinički znakovi bolesti bili su značajno manji u skupini ispitanika liječenih topikalnim

takrolimusom, negoli je to bio slučaj u klobetazol skupini ($p < 0,001$). Međutim, u devet od ukupno šesnaest pacijenata (56,3%) u takrolimus skupini zabilježeno je inicijalno pogoršanje simptoma pečenja tijekom prva dva dana terapije. Nakon četiri tjedna terapije u pacijenata nisu detektirane razine takrolimusa i njegovih metabolita u serumu (70).

Azatioprin je lijek koji suprimira imunološki odgovor domaćina, uključujući i supresiju koštane srži. Dugotrajno uzimanje ovoga lijeka povezano je s povećanim rizikom razvoja maligniteta (71). U liječenju erozivnog i generaliziranog oblika OLP-a azatioprin je pokazao učinkovitost (72, 73). Međutim, postignuti rezultati nisu bolji nego li upotreba sistemskih kortikosteroida samostalno ili u kombinaciji s topikalnim steroidnim pripravcima (41).

Pimekrolimus, selektivni inhibitor kalcineurina, pokazao se dobro podnošljivim i učinkovitim u liječenju odraslih s dijagnozom atopijskog dermatitisa (74). Rezultati randomizirane studije, u kojoj je bio uspoređivan učinak topikalno primijenjenog 1% pimekrolimusa i 0,1% triamcinolona u liječenju erozivnog OLP-a, pokazali su podjednako učinkovitost u kontroli kliničkih znakova i simptoma bolesti. Od ukupno osamnaest ispitanika koji su bili liječeni pimekrolimusom, dvoje ih je razvilo izraženo pečenje sluznice. U skupini koja je koristila triamcinolon nisu zabilježene nuspojave (75). Swift i sur. (76) proveli su placebo kontroliranu studiju na dvadeset ispitanika s erozivnim OLP-om (10 pimekrolimus, 10 placebo), te su pokazali superiornost pimekrolimusa u smislu redukcije kliničkih znakova bolesti poput ulceracija, eritema i hiperkeratoze, kao i redukciju subjektivnih tegoba pomoću VAS-a (76). Nadalje, Passeron i sur. (77) izvijestili su o učinkovitosti pimekrolimusa. U randomiziranoj kontroliranoj studiji na uzorku od ukupno dvanaest ispitanika (šest pimekrolimus, šest placebo) pokazali su značajno poboljšanje kliničke slike bolesti u bolesnika liječenih pimekrolimusom u odnosu na ispitanike u placebo skupini (77).

Retinoidi

Sustavni i topikalni pripravci retinoida korišteni su u liječenju lezija OLP-a (78-83). Topikalna primjena 0,1% vitamina A dovodi do brze eliminacije bijelih lezija OLP-a, međutim prekidom terapije iste se ponovno javljaju nakon dva do pet tjedana (84). Ispitana je i učinkovitost topikalne primjene otopine vitamina A i triamcinolona u liječenju erozivnog OLP-a. Rezultati studije pokazali su veću učinkovitost u redukciji hiperkeratoze, eritema i ulceracija u skupini pacijenata koji su liječeni kombinacijom triamcinolona i vitamina A,

negoli primjena triamcinolona samostalno. Redukcija boli bila je pojednaka u obje skupine. Iako su pacijenti bili praćeni prvi tjedan terapije u smislu mogućih nuspojava, podatci o istima nisu evidentirani u članku (85). Topikalna primjena 0,1% izotretinoin gela, tretinoin otopine i fenretinida pokazala se učinkovitom u liječenju lezija OLP-a, ali uz pojavu neželjenih učinaka poput pečenja i iritacije sluznice (86-88). Primjena 0,05% retinoične kiseline u obliku gela pokazala se manje djelotvornom nego li primjena 0,1% flucinolon acetona u orabazi u liječenju lezija OLP-a (89). Sistemski etretinat pokazuje povoljne učinke u liječenju lezija OLP-a (80, 90) iako se često javljaju nuspojave poput heilitisa, generaliziranog pruritusa, gubitka kose, suhoće sluznice usne šupljine, paronihije (80, 91, 92) i porasta razine serumskih transaminaza (81). Niska doza sistemskog tretinoina (all-trans retinoična kiselina) pokazala se povoljnom u liječenju rezistentnog OLP-a, uz potpunu ili djelomičnu remisiju i bez popratnih nuspojava (93). Nadalje, sistemski izotretinoin uspješno je korišten u liječenju težeg erozivnog OLP-a rezistentnog na konvencionalnu terapiju (94), ali uz relaps unutar dva mjeseca nakon ukidanja terapije (82). Zbog nuspojava sistemskih i topikalnih retinoida, kao i brzog relapsa nakon ukidanja terapije, retinoidi se preporučuju kao dodatna terapija u liječenju OLP-a (95, 96).

Ostali terapijski pristupi u liječenju OLP-a

PUVA terapija

PUVA terapija ili fotokemoterapija koja podrazumijeva lokalno ili sistemsko nanošenje fotosenzibilizatora psoralena, uspješno se koristi u liječenju kožnog oblika LP-a (97, 98), dok se kod OLP-a po prvi puta koristila u slučaju rezistentnog oblika OLP-a (99). U studiji u kojoj su pacijenti s OLP-om tretirani UVA zrakama bez sistemskih ili topikalnih fotosenzibilizatora pokazali su značajno poboljšanje u 87% slučajeva (100). Rezultati kontrolirane studije pokazali su učinkovitost PUVA terapije uz sistemsku primjenu psoralena u liječenju težih oblika OLP-a (101). Od nuspojava PUVA terapije navode se mučnina, vrtoglavica, okularni simptomi, glavobolja i parestezije (101). Osim prethodno navedenih nuspojava, uz PUVA terapiju veže se i onkogeni potencijal (102), stoga se ista preporuča u liječenju težih oblika OLP-a koji ne reagiraju na konvencionalnu terapiju (103).

Antibiotici

Liječenje teškog erozivnog oblika OLP-a 2%-tnom otopinom aureomicina uspješno je provodio Tyldesley (104). Osim prethodno spomenutog, u liječenju OLP-a koristili su se i tetraciklini. Međutim, njihova učinkovitost bila je ograničena na nekoliko slučajeva gingivnih lezija OLP-a (105, 106). Danas se antibiotici ne preporučuju za rutinsko liječenje OLP-a (36).

Antimalarici

Hidroksiklorokin sulfat klinički je pokazao djelotvornost u devet od deset pacijenata s OLP-om (107), kao i tromjesečna terapija klorokin fosfatom u pacijenata s lezijama LP-a na donjoj usni (108). S obzirom na mogućnost razvoja lihenoidne reakcije uslijed primjene antimalarika, isti nisu terapija izbora u liječenju OLP-a (109).

Dapson

Dapson je pokazao skromne rezultate u liječenju erozivnog oblika OLP-a (110, 111), a s obzirom na nuspojave poput hemolize i glavobolje koje se vezuju uz njegovu upotrebu (112), nije lijek izbora za OLP.

Glicirizin

Sladić je grm koji se stoljećima koristi u medicini. Ključni je terapijski element sladića glicirizin koji se nalazi u dijelu strukture korijena. Liječenje OLP-a glicirizinom u pacijenata s kroničnim hepatitisom C pokazalo se klinički učinkovitim (113, 114). Djelotvornost u liječenju lezija OLP-a potrebno je dodatno ispitati u daljnjim kliničkim studijama.

Interferon

U liječenju erozivnog oblika OLP-a predložena je topikalna primjena alfa i beta-interferona (115). Zamijećen je razvoj i nastanak pogoršanja OLP-a tijekom i nakon terapije alfa-interferona u bolesnika s HCV-om (114, 116-118) iako je sistemski alfa-interferon uspješno korišten u liječenju OLP-a u pacijenata sa i bez HCV infekcije (119-121).

Levamisol

Levamisol je korišten kao imunomodulator u liječenju OLP-a (122). Provedena prospektivna studija predlaže kombiniranu terapiju niskih doza sistemskih kortikosteroida i levamisola u kontroli težeg erozivnog oblika OLP-a (123). Međutim, opisana je i pojava lihenoidnih lezija

na koži i u usnoj šupljini pacijenata koji su koristili levamisol u terapiji reumatoidnog artritisa. Navedene promjene regredirale su ukidanjem levamisola (124).

Mesalazin

Mesalazin ili 5-aminosalicilna kiselina lijek je koji se koristi u liječenju upalnih bolesti crijeva. Upotreba topikalnog mesalazina u liječenju simptomatskog OLP-a pokazala se djelotvornom podjednako kao i primjena topikalnog klobetazola (125). Kao i za većinu dosada spomenutih pripravaka za liječenje OLP-a, i uz upotrebu mesalazina vezuje se pojava lihenoidnih lezija (126).

Fenitoin

O upotrebi fenitoina u liječenju OLP-a u literaturi zabilježena je jedna studija. Ista je pokazala potpuno cijeljenje u dva od ukupno četiri pacijenta s dijagnozom OLP-a koji su bili liječeni fenitoinom (127). Daljnja istraživanja nisu potvrdila učinkovitost fenitoina u liječenju OLP-a, niti pojavu neželjenih učinaka nakon primijenjene terapije, međutim poznato je da i fenitoin može uzrokovati pojavu lihenoidnih lezija (128).

Aloe vera

Opisane su četiri studije o primjeni aloe vere u liječenju OLP-a. Učinkovitost aloe vere u liječenju OLP-a opisana je u studiji u kojoj je ista primjenjena kao topikalna i sistemska terapija (129). Randomizirana dvostruko slijepa placebo kontrolirana studija procjene učinkovitosti topikalno primijenjenog aloe vera gela, pokazala je značajno poboljšanje kliničkih znakova bolesti, kao i smanjenje subjektivnih tegoba u usporedbi s placebom (130). Uporaba aloe vere u obliku otopine tijekom četiri tjedna terapije pokazala se učinkovitom u liječenju kliničkih znakova i simptoma OLP-a (131). Dvostruko slijepa randomizirana studija pokazala je učinkovitost aloe vera gela u poboljšanju kvalitete života bolesnika s OLP-om u usporedbi s placebom (132).

Amleksanoks

Amleksanoks (C₁₆H₁₄N₂O₄) topikalni protuupalni je lijek odobren za liječenje RAU-a (133). Inače se njegovo djelovanje zasniva na mogućnosti inhibicije formiranja i otpuštanja histamina, čimbenika tumorske nekroze alfa (TNF- α), leukotriena iz mastocita, neutrofila i mononuklearnih stanica (134). Do sada je objavljena jedna pilot studija procjene učinkovitosti topikalno primijenjenog amleksanoksa u obliku paste u liječenju erozivnog oblika OLP-a.

Rezultati studije pokazali su kako nije bilo značajne razlike između ispitivane – amleksanoks skupine i kontrolne – deksametazon skupine u smanjenju kliničkih znakova i simptoma bolesti. Autori predlažu topikalnu primjenu amleksanoksa kao moguću alternativu topikalnim kortikosteroidima. Zabilježene su i nuspojave topikalne primjene amleksanoksa poput pečenja i suhih usta, kao i krvarenja na mjestu primjene lijeka (135).

Monoklonska protutijela

U težim i tvrdokornim slučajevima erozivnog OLP-a koji ne reagiraju na standardnu terapiju OLP-a u pojedinim studijama predlažu se monoklonska protutijela. Rezultati prospektivne pilot studije predlažu monoklonsko protutijelo efalizumab kao potencijalnu terapiju erozivnog OLP-a i ulceroznog kožnog oblika bolesti. Međutim, dvoje od ukupno četvero ispitanika tijekom liječenja efalizumabom razvili su ozbiljne nuspojave. Jedan od ispitanika bio je hospitaliziran zbog urtikarije i stafilokokne infekcije kuka, dok je u drugog pacijenta razvijen subakutni kožni lupus. Stoga autori predlažu poseban oprez prilikom propisivanja ovog lijeka (35).

Sulodeksid

Sulodeksid je lijek je niske molekulske težine koji je građen od lanaca heparina (80%) i dermatan sulfata (20%), iznimno niskog antikoagulantnog djelovanja. Terapijski učinak sulodeksida povezan je s djelovanjem plazmina, staničnom proliferacijom i aktivacijom citokina (136, 137). Također, zbog zaštitnog učinka na endotel (138) i pomoći u popravku staničnih oštećenja (139, 140), sulodeksid može imati potencijalnu ulogu u liječenju i kontroli erozivnog oblika OLP-a. Provedena je otvorena nerandomizirana studija usporedbe učinkovitosti sustavne primjene sulodeksida i topikalne primjene ciklosporina na ukupno dvadeset pacijenata s kroničnim erozivnim OLP-om, čije lezije nisu reagirale na topikalnu kortikosteroidnu terapiju. Kontrola boli i redukcija kliničkih znakova bolesti zabilježena je u obje skupine ispitanika, međutim s nešto bržim cijeljenjem u skupini ispitanika koji su bili liječeni sistemskim sulodeksidom. U jednog ispitanika liječenog sulodeksidom zabilježene su nuspojave. Zbog vrtoglavice i povraćanja tijekom drugog dana terapije, ispitanik je isključen iz istraživanja (141).

Refleksoterapija

Do sada je u literaturi opisan jedan slučaj primjene refleksoterapije u liječenju simptomatskog OLP-a. Autori predlažu nekoliko modela liječenja koji ubrzavaju epitelizaciju erozivnih lezija

i ulceracija na obraznoj sluznici te naglašavaju i jak analgetski učinak primijenjene terapije (142).

Kirurgija

Kirurška ekscizija predložena je za izolirane plakozne promjene i erozivne lezije koje ne cijele jer osigurava uzorke tkiva koji su pogodni za histopatološku potvrdu dijagnoze i mogu dovesti do izlječenja u slučaju lokalizirane bolesti. Kirurška ekscizija (143, 144) i kriokirurgija (145) uspješno su korištene u slučajevima erozivnog OLP-a rezistentnog na većinu terapijskih mogućnosti (146). Nakon uklanjanja lezija kriokirurgijom čest je recidiv (147), kao i stvaranje novih lezija u ranama koje cijele i ožiljcima, praćene jačim simptomima. Slobodni transplantat mekog (148) i slobodni gingivni transplantat tkiva (149) također su korišteni u liječenju lokaliziranih lezija erozivnog OLP-a.

Unatoč vrlo dobrom razumijevanju imunopatogenetskog mehanizma OLP-a, još uvijek nije poznat pokretač koji početno aktivira formiranje lezija. Stoga ne čudi kako trenutno ne postoji idealno terapijsko sredstvo u liječenju OLP-a, što se može zaključiti iz prethodno spomenutog širokog spektra terapijskih mogućnosti. Sve ponuđene metode liječenja samo dijelom zadovoljavaju svojstva djelotvornosti i sigurnosti primjene, što opravdava kontinuirano traženje i ispitivanje novih pripravaka i metoda liječenja.

1.2. REKURENTNE AFTOZNE ULCERACIJE

Rekurentne aftozne ulceracije (RAU) ili rekurentni aftozni stomatitis (RAS) pripadaju skupini kroničnih upalnih bolesti koje karakterizira opetovano pojavljivanje ulceracija na sluznici usne šupljine u bolesnika bez drugih znakova bolesti (150). Bolest je nepoznate etiologije, međutim u literaturi se navode brojni predisponirajući faktori koji pogoduju nastanku RAS-a. Od mogućih uzroka spominju se naslijeđe, imunološki poremećaji, krvne bolesti, nedostatci u prehrani i hipovitaminoze, trauma, alergije i psihološki poremećaji. Predloženi etiološki faktori povezani s nastankom RAS-a prikazani su u Tablici 2. (151).

Tablica 2. Etiološki faktori povezani s nastankom RAS-a.

Lokalni faktori	Trauma
Sistemske faktori	Behcetova bolest, MAGIC sindrom, Crohnova bolest, ulcerozni kolitis, HIV, PFAPA sindrom, ciklička neutropenija, stress, psihološki disbalans, menstrualni ciklus
Nutritivni faktori	Glutenska enteropatija, manjak: željeza, folne kiseline, cinka i vitamina B ₁ , B ₂ , B ₆ i B ₁₂
Genetski faktori	etnička pripadnost, HLA haplotip
Alergijski/imunološki faktori	lokalna citotoksičnost T limfocita, abnormalni omjer CD4:CD8 limfocita, disregulacija razine citokina, mikrobima inducirana preosjetljivost, alergija na natrij lauril-sulfat, alergija na hranu
Ostali	antioksidansi, nesteroidni protuupalni lijekovi, beta blokatori

Čini se da je u podlozi nastanka RAS-a stanični imunski odgovor posredovan T-limfocitima, pri čemu se stvaraju velike količine čimbenika tumorske nekroze alfa (TNF- α) iz drugih leukocita poput mastocita i makrofaga. TNF- α glavni je upalni citokin koji ima kemotaktički učinak na neutrofile, što dovodi do posljedičnog napada citotoksičnih CD8⁺ stanica na epitelne stanice (151). Nadalje, istraživanja su pokazala da djeca čiji roditelji imaju RAS, imaju 90% izgleda za razvoj istih, dok djeca zdravih roditelja imaju tek 20% izgleda za razvoj ove bolesti (151, 152). Učestalost RAS-a u općoj populaciji kreće se od 5 do 25%. Takve značajne razlike rezultat su mnogih studija koje su provedene na različitim populacijama u različito dizajniranim i metodološki provedenim istraživanjima (153, 154). Zanimljiva je i

činjenica da su nepušači skloniji pojavi RAS-a u usporedbi s pušačima duhana i onima koji koriste bezdimni duhan (155).

1.2.1. Klinička obilježja i dijagnoza RAU-a

Klinička obilježja

RAU se najčešće prvi put pojavljuju tijekom drugog desetljeća života, a njihov nastanak može pospješiti menstruacija, trauma, infekcije gornjih dišnih puteva ili kontakt s određenom hranom. Pojavi lezija mogu prethoditi prodromalni simptomi pečenja i nelagode (156). Temeljem kliničke slike RAU moguće je klasificirati u tri glavna tipa (157):

- **Minorne RAU** - ili male afte, lezije koje se najčešće pojavljuju kao manji ovalni ulkusi veličine do 1 cm isključivo na pomičnoj sluznici, karakterizira ih pojava dviju ili više lezija istovremeno nekoliko puta godišnje
- **Majorne RAU** - ili velike afte, pojavljuju se kao dublje lezije koje su u promjeru veće od 1 cm, izrazito su bolne, mogu trajati mjesecima, sporo cijele i ostavljaju ožiljke
- **Herpetiformne RAU** – ili herpetiformne afte, najrjeđi su oblik koje karakterizira pojava više manjih ulceracija promjera od 1 mm u prednjem dijelu usne šupljine.

Kliničku sliku RAU-a prate i subjektivne tegobe boli, poteškoće prilikom govora, gutanja i žvakanja (157).

Dijagnoza

S obzirom da su RAU najčešći uzrok rekurentnih ulceracija usne šupljine, dijagnoza se postavlja isključenjem ostalih bolesti pomoću detaljne povijesti bolesti i kliničkog pregleda (158). Bitno je uvijek uzeti u obzir mogući sustavni uzrok rekurentnih ulceracija, pogotovo ukoliko se iste pojave iznenada u odrasloj dobi (158, 159). Porter i sur. (158) u dijagnostici RAU-a predlažu rutinsku kontrolu kompletne krvne slike, folne kiseline, feritina i vitamina B₁₂. Navedene krvne pretrage mogu otkriti i potencijalne gastrointestinalne uzroke rekurentnih ulceracija iako se dijagnostika gastrointestinalnih bolesti u bolesnika s RAU-a

rutinski ne provodi (159). Ukoliko postoji bilo kakva sumnja na celijakiju, bilo zbog anamnestičkih podataka dobivenih od bolesnika ili dokaza o malapsorpciji prilikom rutinskog testiranja, potrebno je učiniti serološka testiranja, odnosno odrediti razinu antiendomizijskih protutijela (160).

Diferencijalna dijagnoza

Diferencijalno dijagnostički potrebno je isključiti i virusne infekcije usne šupljine, kronične višestruke lezije poput pemfigoida, bolesti vezivnog tkiva, reakcije na lijekove i hranu, preosjetljivost na gluten, bolesti kože, granulomatoznu bolest (Crohnova bolest, sarkoidoza), HIV infekciju (161).

1.2.2. Liječenje

Liječenje je RAU-a simptomatsko, a ciljevi su terapije smanjiti bol, vrijeme cijeljenja, veličinu i broj lezija, kao i produljiti period bez lezija. U tu svrhu koriste se topikalni preparati poput zaštitnih krema, kao što je orabaza, topikalni anestetici, nesteroidni analgetici (diklofenak), topikalni kortikosteroidi u obliku gela, kreme ili masti kao što su flucinonid, betametazon ili klobetazol. Intralezijske injekcije kortikosteroida učinkovite su kod velikih aftoznih ulceracija. Sustavna primjena kortikosteroida rezervirana je za slučajeve velikih afti ili teže slučajeve višestrukih malih afti koje ne reagiraju na lokalnu kortikosteroidnu terapiju. U literaturi su navedeni različiti pristupi liječenja RAU-a, međutim neki od navedenih tretmana više se ne koriste s obzirom da nisu pokazali učinkovitost. Dosadašnje terapijske mogućnosti u liječenju RAU-a sažete su u Tablici 3. (161, 162).

Tablica 3. Terapijske mogućnosti u liječenju RAU-a.

Ne-medikamentozna terapija	kirurško uklanjanje, debridement, laserska ablacija, kemijska kauterizacija (srebro nitrat), adhezivne paste
Antimikrobni lijekovi	klorheksidin glukonat, triklosan, topikalni tetraciklini
Topikalni kortikosteroidi	hidrokortizon hemisukcinat, triamcinolon acetonid, flucinonid, betametazon valerat, betametazon-17-benzoat, betametazon-17-valerat, flumetazon pivolat, beklometazon dipropionat, klobetazol propionat, mometazon furoat
Topikalni analgetici	benzidamin-hidroklorid, topikalni anestetici u obliku gela
Ostali topikalni protuupalni lijekovi	amleksanoks, natrijev kromoglikat, natrijev karbenoksolon, azelastin, humani alfa-2-interferon, ciklosporin, 5-aminosalicilna kiselina, prostaglandin E2, topikalni granulocitni makrofazi, otopina aspirina, sukralfat, diklofenak + hijaluron
Sistemske imunosupresivi	prednizolon, azatioprin, levamisol, kolhicin, talidomid, pentoksifilin, dapson

1.3. KORTIKOSTEROIDI

Kortikosteroidi su hormoni kore nadbubrežne žlijezde koji imaju brojne fiziološke i farmakološke funkcije. U redovnoj kliničkoj praksi koriste se protiv niza upalnih i imunološki posredovanih bolesti i stanja više od pedeset godina. Godine 1950. dodijeljena je Nobelova nagrada Kendallu, Reichsteinu i Henchu za detekciju ovih vrlo važnih biološki aktivnih molekula (163).

Proizvodnja steroidnih hormona odvija se pod kontrolom hipotalamično – hipofizno - adrenalne osovine. Hormoni kore nadbubrežne žlijezde proizvedeni sintetski su glukokortikoidi, derivati hidrokortizona (kortizol), po uzoru na njihovu prirodnu kemijsku formulu (164). Kortizol, steroidni hormon kore nadbubrežne žlijezde, koji sudjeluje u regulaciji metabolizma ugljikohidrata, masti i proteina, ima ulogu u obrani organizma prilikom stresnih situacija. Najznačajniji učinak kortizola je glukoneogeneza u jetri kojom se povećava raspoloživa energija u tijelu u obliku glukoze kako bi se organizam mogao obraniti od stresnih stanja. Osim navedenih učinaka imaju i protuupalno i imunosupresivno djelovanje. Protuupalni učinak ostvaruju:

- inhibicijom aktivacije fosfolipaze A,
- sprječavanjem migracije leukocita i makrofaga,
- inhibicijom proliferacije fibroblasta.

Imunosupresivni učinak ostvaruju:

- smanjenjem broja limfocita,
- smanjenjem količine imunoglobulina,
- smanjenjem reaktivnosti organizma na reakciju antigen - protutijelo,
- kočenjem aktivnosti makrofaga (165).

S obzirom na navedene učinke, kortikosteroidi su jedni od najkorisnijih lijekova u farmakoterapiji općenito.

1.3.1. Topikalna primjena kortikosteroida

Topikalni steroidni pripravci smatraju se prvom terapijskom linijom u pacijenata s kroničnim upalnim bolestima sluznice usne šupljine. Većina takvih bolesti može se kontrolirati

topikalnim visokopotentnim steroidnim pripravcima, za koje je dokazana visoka djelotvornost i manja učestalost nuspojava negoli primjenom sistemskih steroida (38, 166). Podjela steroidnih pripravaka po potentnosti prema Europskoj klasifikaciji prikazana je u Tablici 4. (167).

Tablica 4. Podjela topikalnih steroidnih pripravaka po potentnosti prema Europskoj klasifikaciji.

Nisko potentni kortikosteroidi	1% hidrokortizon acetat 0,05% alklometazon dipropionat 0,25% metilprednizolon acetat
Srednje potentni kortikosteroidi	0,05% klobetazon butirat 0,1% hidrokortizon butirat 0,5% fluokortolon pivalat
Visoko potentni kortikosteroidi	0,025% beklometazon dipropionat 0,05% betametazon dipropionat 0,025% betametazon benzoat 0,1% betametazon valerat 0,1% diflukortolon valerat 0,025% flucinolon acetamid 0,05% flutikazon propionat 0,05% flucinonid
Vrlo visoko potentni kortikosteroidi	0,05% klobetazol propionat 0,3% diflukortolon valerat 0,01% halcinonid

Steroidni pripravci koji se najčešće koriste u liječenju bolesti sluznice usne šupljine su klobetazol propionat, flucinonid i triamcinolon acetamid (168). Navedeni pripravci pripadaju skupini visoko i vrlo visoko potentnih topikalnih steroidnih pripravaka. Lokalna primjena kortikosteroida (masti, kreme, kapi, sprej, preparati za aerosol terapiju) podrazumijeva djelovanje na mjestu primjene i minimalni ulazak u organizam, te se nuspojave znatno rijede pojavljuju nego li kod sustavne terapije, posebno ako liječenje ne traje dugo.

Topikalna primjena kortikosteroida terapija je izbora u liječenju lokaliziranih oralnih lezija uslijed čega su sustavna apsorpcija i supresija nadbubrežne žlijezde uglavnom minimalne (168). Ipak, uslijed dugotrajne primjene topikalnih preparata opisane su lokalne nuspojave poput oralne kandidijaze i atrofije oralne sluznice (53). Osim prethodno navedenih, u literaturi su zabilježeni i slučajevi hirzutizma i zaokruženog (mjesečastog) lica između 4. i 6. tjedna terapije topikalnim steroidnim pripravcima koji se povezuju sa sustavnom apsorpcijom (43). Nešto rjeđe opisuje se pojava suhih usta, lošeg okusa i mirisa, otečenih usana i mučnine (44).

Lozada i sur. (49) opisuju dva slučaja vlasaste leukoplakije u imunokompetentnih pacijenata liječenih topikalnim visoko potentnim steroidnim pripravcima. Topikalna primjena steroidnih pripravaka, iako rijetko, može uzrokovati i reakciju preosjetljivosti oralne sluznice (169). Zabilježena su i dva slučaja hemoragijskog izljeva na sluznici usne šupljine i koži pacijenata koji su bili liječeni 0,05% otopinom klobetazol propionata (170). Decani i sur. (171) opisuju pet slučajeva ijatrogenog Cushingovog sindroma u pacijenata s dijagnozom OLP-a i pemfigoida koji su bili liječeni 0,05% klobetazol propionatom, stoga preporučuju nadzor razine adrenokortikotropnog hormona (ACTH) i kortizola nakon nekoliko mjeseci od početka terapije. Također navode i podatak o 0,01% sistemskih nuspojava kao posljedice topikalne steroidne terapije u pacijenata koji su primljeni u njihovu kliniku u razdoblju 2001. - 2011. godine (171).

Navedene nuspojave poput kušingoidnog izgleda i hirzutizma povezuju se sa sistemskom apsorpcijom uslijed dugotrajne primjene topikalnih steroidnih pripravaka. Međutim, ostaje nejasno nastaju li navedene nuspojave kao posljedica izravne apsorpcije topikalnog steroidnog pripravka iz oralne sluznice ili kao rezultat nenamjernog gutanja, ili su posljedica potencijalnih faktora rizika poput dobi pacijenta, načina liječenja, korištenja dodatnih lijekova, vremena primjene, lokalizacije i veličine lezije, kao i prisutnosti opsežnijih ulceracija, što dosada nije istraživano (172).

1.3.2. Sistemska primjena kortikosteroida

Sistemska primjena kortikosteroida ima značajno ozbiljnije i češće nuspojave od topikalnih preparata. Dugotrajna primjena sistemskih kortikosteroida uzrokuje supresiju nadbubrežne žlijezde koja vodi u po život opasno stanje nazvano adrenalna kriza koju karakterizira nemogućnost normalnog odgovora organizma na stresne situacije. Takvo stanje obilježeno je padom krvnog tlaka, mučninom, kardiovaskularnim kolapsom, moždanim udarom, komom i u najgorem slučaju smrću. Osim adrenalne krize, dugotrajna primjena sistemske steroidne terapije, može izazvati niz nuspojava poput:

- kušingoidnog izgleda - mjesečasto lice, hirzutizam, bizonova grba, pretilost središnjeg dijela tijela,
- atrofije kože, krhkosti kapilara i sklonosti modricama,
- gubitka mišićne mase,

- gastritisa, ulkusa, krvarenja iz gastrointestinalnog sustava,
- osteoporoze,
- hipertenzije,
- hiperglikemije,
- glavobolje,
- katarakte,
- imunosupresije i
- psihijatrijskih bolesti (170).

Sistemska je primjena kortikosteroida rezervirana za teže, erozivne i tvrdokorne slučajeve OLP-a, kao i RAU-a koji ne odgovaraju na topikalnu steroidnu terapiju, te se ordinira prema strogo propisanom režimu uz postupno snižavanje doze (38, 160).

1.4. NAVS – Ne - Aromatski Visoko - Steranski naftalan

Naftalan je prozirno zemno, mineralno ulje koje je već desetljećima u uporabi kao kupka za cijelo tijelo u Specijalnoj bolnici "Naftalan", Ivanić Grad. Naftenska nafta nastala je iz biološkog, organskog materijala taloženjem ostataka uginulih mikroorganizama (fitoplanktona, zooplanktona, bakterija, algi i viših kopnenih biljaka) na dnu mora ili jezera, gdje su prekriveni mineralnim česticama. NAVS – NeAromatski VisokoSteranski naftalan pripremljen je složenim nizom postupaka separacije i rafinacije, počevši od posebne nafte koja je poslužila kao sirovina za smeđi naftalan, koji se uspješno koristi u liječenju psorijaze (173, 174). Tekućinskom kromatografijom uklonjeni su svi policiklički aromati (UV/VIS spektrofotometrijski dokazano ispod granice detektabilnosti), a preciznim destilacijskim postupkom višestruko su koncentrirani sterani. Tako dobiveni pripravak nafte bogat je steranima, čija nativna struktura ostaje očuvana u opisanim procesima. Upravo se steranima pripisuje ljekovito djelovanje naftalana (175). Do sada su u svijetu poznata dva nalazišta naftenske nafte: u Azerbajdžanu te u Ivanić Gradu (176).

1.4.1. Povijesne činjenice i zapisi o naftalanu

Upotreba nafte kao ljekovitog sredstva seže od vremena starih Egipćana, Asiraca i Babilonaca koji su se služili naftom kao ljekovitim sredstvom. Do danas su poznate brojne povijesne zabilješke o upotrebi nafte za liječenje raznih bolesti (177). Tako se na Apšeronskom poluotoku koristila "bijela ili crvena surahanska nafta", koju su putujući kirurzi upotrebljavali za liječenje. Bogemski su monasi naftu dobivenu iz jezera Tagern nazivali "Ulje sv. Quirinusa". U Sjevernoj Americi Indijanci su naftu koristili u liječenju bolesti kože i kao sredstvo za cijeljenje rana (177). Rimski povjesničar i prirodosnanac Plinije prve podatke o ljekovitosti nafte daje u djelu "*Naturalis historia*" u kojem govori o mineralnom ulju kojeg stanovnici Agrigenta (Sicilija) koriste u liječenju kožnih bolesti (178). Nadalje, u ne tako davno vrijeme, poznata je i teška pensilvanska nafta, odnosno "Senekino ulje" koje se uspješno primjenjivalo u liječenju kožnih bolesti. U srednjem vijeku na području Italije, ali i cijele Europe upotrebljavala se "Lagana parmska nafta" – *oleum petroleum Italicum* iz Amijana blizu Parme (177, 179).

Također su poznati zapisi i povijesna djela iz srednjeg vijeka "Tafta" i "Mehzan - Uol Aravie" (177-179) koja govore o rezultatima, indikacijama i kontraindikacijama za liječenje naftom.

Naftalanska izvorišta pojavila su se uz rijeku Kuru na teritoriju Azerbajdžana. Naftalan se spominje prije sedamsto godina kada su poklonici vatre, veliki Hindusi na izvorištima vršili obred prinošenja žrtvi "za iscjeljenje od strašnih bolesti" (179). Mnoge legende govore o ljekovitom učinku naftalana, a usmenom se predajom pronosio glas, stoga su na izvorišta naftalana dolazili bolesni ljudi koji su se mazali ili kupali u naftalanu. Karavane deva, koje su na Putu svile prolazile uz izvorište naftalana, prenosile su ga na istok. Stoga se naftalan kao ljekovito sredstvo najprije pojavio u istočnjačkoj medicini. U svojim torbama nosili su ga putujući kirurzi te se prodavao i na sajmovima (177, 179). U 13. stoljeću Marco Polo u svom putopisnom djelu "*Libre des merveilles du monde*" ili "*Million*" opisuje izvorišta naftalana na koje je naišao na svom putu za Kinu. Opisuje velike zdence ispunjene uljem koji su služili za liječenje kožnih bolesti i bolesnih udova (180).

1.4.1.1. Početak razvoja naftalanskih pripravaka

Za vrijeme naftnog buma 1895. godine u Bakuu je boravio inženjer Jäger koji je usmenom predajom čuo o ljekovitosti naftalana (177). Tada inženjer Jäger odlazi na izvorište i zakupljuje ga te organizira prvo liječenje u kadama. Uslijed velike zainteresiranosti izvodi i prve bušotine uz pomoć kojih dobiva veće količine naftalana no što su ga davali prirodni izvori. Naftu prevozi u Dresden u malu tvornicu za preradu naftalana i izradu naftalanskih masti i pripravaka, što istodobno provodi i prof. List iz Magdeburga (177-184). Tako početkom 20. stoljeća u Njemačkoj djeluju dva društva naftalana: Naftalan u Dresdenu i Naftalan u Magdeburgu. Tu se pripremaju raznovrsni standardizirani pripravci na bazi naftalana kao što su Dresdenska mast, koželan, kozmetičke kreme, masti za opekline, ulja za sunčanje, zubne paste i slično. Isti su bili vrlo traženi u zemljama Europe, Amerike i Japana. Spoznaje o naftalanu proširene su kada je dresdensko društvo "Naftalan" izdalo priručnik u kojem se opisuje način primjene naftalana, te je osim Jägerovih komercijalnih radova izišlo i više od šeststo tekstova poznatih liječnika onog vremena o iskustvima s naftalanom (177). U to vrijeme naftalan ulazi u farmakopeju mnogih zemalja gdje se spominje pod nazivom Naphtalanum, Naphtalanum liquidum, Vaseline oduste saponifice (177). Također, u to se vrijeme nalazi u gotovo svim ljekarnama u obliku ulja, masti i drugih pripravaka. U antologijskim farmakološkim djelima Haagara i Martindalea nalazi se pod nazivom naftalan i nafalan, iako je riječ o istom zemnom ulju iz istog izvorišta. U Kotmeyerovom "Priručniku za praktičnu medicinu" koji je izdan 1967. godine preporučuje se magistralni pripravak sa 20%

naftalana (185). Naftalan pada u zaborav 1917. godine nakon Oktobarske revolucije, kada su granice između USSR-a i ostatka svijeta bile zatvorene. Ipak, liječnici sa Zavoda za dermatologiju, Sveučilišta u Zagrebu (Kogoj, Čajkovac i drugi) nastavljaju prepisivati magistralne pripravke koji sadrže naftalan, a koji su se još uvijek nastavili pripravljati u pojedinim ljekarnama (186, 187). Nakon Oktobarske revolucije 1920. godine, u Azerbajdžanu započinje znanstvena rasprava o upotrebi naftalanskog ulja, a 1933. godine otvoreno je zdravstveno lječilište s trideset i tri ležaja. Godine 1938. osniva se Institut za istraživanje djelovanja i upotrebe naftalana na Odjelu za Balneologiju i fizikalnu medicinu, Medicinskog fakulteta u Bakuu. Do 1982. godine broj ležaja u Naftalanskom zdravstvenom lječilištu porastao je na pet tisuća šesto, objavljena su tisuću šeststo sedamdeset i dva znanstvena rada i obranjeno je četrdeset i devet doktorskih disertacija na temu naftalana (180-183).

1.4.1.2. Otkriće i razvoj naftalana u Hrvatskoj

Nakon što je 70-tih godina Institut za Balneologiju, Medicinskog fakulteta u Zagrebu i Kemijski laboratorij INA-e otkrio visoku podudarnost naftenske nafte kod Ivanić Grada – “kriška nafta” i nafte iz Azerbajdžana, učinjena su brojna usporedna ispitivanja. Na Institutu Ruđer Bošković ispitivanjima su utvrđena gotovo ista kemijska i biološka svojstva obje vrste nafte, te su isključena moguća kancerogena i toksična djelovanja. Stoga je 1978. godine ustanovljeno da u Hrvatskoj postoji drugo nalazište naftalanskog ulja na svijetu (176).

Godine 1989. otvoreno je Lječilište za kožne i reumatske bolesti i rehabilitaciju “Naftalan” u Ivanić Gradu (176). Naftalan koji se primjenjuje u Naftalanu prema sugestijama prof. Pašaeva iz literature dobiva se destilacijom naftenske nafte, odnosno obesmoljavanjem i dearomatizacijom (178). Takav naftalan sadrži malo lakih frakcija poput benzina i kerozina, ali sadrži visok postotak naftenskih ugljikovodika, od kojih su najznačajniji sterani, spojevi koji su strukturom sličini steroidnim hormonima te provitaminu D. Upravo se steranima pripisuje ljekovito djelovanje naftalana. Danas se naftalanoterapija primjenjuje u kupkama, premazivanjem cijelog tijela, premazivanjem dijelova tijela, pomoću iontoforeze i sonoforeze i kao kruti pripravak naftalana, odnosno mastikoterapija (176).

1.4.2. Terapijski učinci i dosadašnja istraživanja naftalana

Naftalan sadrži visoki postotak naftenskih ugljikovodika (55%) dok aromatskih ugljikovodika ima do 15%, nema metanovih ugljikovodika (176). Osnovna su bioaktivna komponenta naftalana policiklički naftenski ugljikovodici, građeni od četiri do pet ili više prstenova karakteristične ciklopentanoperhidrofenantrenske strukture od kojih su najvažniji izoprenani, sterani i triterpani. Kemijskom strukturom vrlo su slični hormonima, vitaminima i bioaktivnim spojevima, stoga se upravo tim policikličkim naftenskim ugljikovodicima pripisuje ljekovito svojstvo. Temeljitim ispitivanjima ljekovitih učinaka i sastava, u Hrvatskoj je pronađeno nekoliko mineralnih ulja naftalanskog tipa, koja se razlikuju po sastavu, odnosno količini potencijalno bioaktivnih sterana i toksičnih policikličkih aromatskih ugljikovodika (176, 188, 189). Naftalan je u Azerbajdžanu tamnosmeđa tekućina koja sadrži 53% aromata (190), dok smeđi naftalan koji se koristi u Specijalnoj bolnici "Naftalan" u Ivanić Gradu ima značajno manje aromata od azerbajdžanskog Naftalana, ali sa smanjenom količinom sterana (174). Bijeli Naftalan koji sadrži ostatke uništenih sterana izgubljene bioaktivnosti proizveden je eksperimentalno bez aromata (191). Žuti Naftalan sadrži veću koncentraciju sterana i smanjenu koncentraciju aromata. Najčišći pripravak od svih mineralnih ulja koji je i klinički dokazao uspješnost u liječenju pacijenata s psorijazom je NAVS naftalan. To je pripravak s visokim udjelom sterana i potpuno bez aromata (174). PY – pale yellow Naftalan ili svijetložuti naftalan unaprijeđena je verzija naftalanskog pripravka s visokim udjelom sterana i niskim udjelom aromata. Procjenjuje se da je udio sterana u PY Naftalanu dvostruko veći nego li u azerbajdžanskom Naftalanu, a čak šest puta veći nego li u Smeđem Naftalanu. Iz toga proizlazi da je siguran i prikladan za medicinsku primjenu (192).

Terapijsko djelovanje naftalana Naftalan, osim mehaničkoga i toplinskog učinka, ima izraženo bioaktivno djelovanje na organizam (176). Pretpostavlja se da prema načelu supstitucije ulaze u organizam u različite fiziološke i patološke procese. Na osnovi desetogodišnjeg kliničkog praćenja na deset tisuća bolesnika te podataka iz literature, laboratorijskih i eksperimentalnih ispitivanja naftalanu se pripisuju mnogobrojni terapijski učinci (176). Protuupalno djelovanje pripisuje se aktivnim tvarima naftalana koje prodiru kroz kožu te se stvaraju spojevi slični medijatorima nadbubrežne žlijezde, stimuliraju njezinu funkciju i djeluju na sintezu kortikosteroida. To je potvrđeno i laboratorijskim nalazima koji pokazuju normaliziranje parametara upalne aktivnosti i utjecaju na imunološka zbivanja. Klinički je kod upalnog reumatizma zabilježeno stišavanje upalne aktivnosti, smanjenje otekline i crvenila, smanjenje bolova, poboljšanje općeg stanja te smanjenje jačine i skraćenje

trajanja "jutarnje zakočenosti". Kod bolesti kože, smanjuje se infiltracija i eritem (193). Naftalan ulje pokazuje i antiproliferativni učinak kao i smanjenje broja imunokompetentnih stanica u psorijatičnoj promjeni kože (194). Ispitani su i učinci naftalana *in vitro* na proliferaciju i diferencijaciju keratinocita, a rezultati govore u prilog inhibiciji proliferacije keratinocita, s tendencijom normalizacije u psorijatički promijenjenoj koži (195). *In vitro* studija dokazuje izraženu dozno-ovisnu inhibiciju proliferacije stanica planocelularnog karcinoma, ali ne i inhibiciju nemalignih fibroblasta, pokazujući selektivnost u nadzoru staničnog rasta (196). *In vivo* imunohistokemijskom pilot studijom na mišjem modelu planocelularnog karcinoma uočeno je usporavanje tumorske neoangiogeneze (poput onog vitamina D3) (197). Dosadašnjim iskustvom i višegodišnjim praćenjem u bolesnika na kojima je primijenjena naftalanoterapija nije došlo do poremećaja u hematološkim i biokemijskim nalazima (174, 198).

1.5. SVRHA ISTRAŽIVANJA

Polazište provedenog istraživanja bila je steranska struktura NAVS naftalana i pronalaženje alternativnog pristupa u liječenju oralnih bolesti koje se danas dominantno temelji na kortikosteroidima. S obzirom da sterani sadrže ciklopentanperhidrofenantrensku strukturu kao i poznate bioaktivne tvari poput vitamina D3 i steroidnih hormona, pretpostavka je da je NAVS djelotvoran u liječenju i održavanju remisije oralnih bolesti imunološke geneze kao što su OLP i RAU. Također se zbog prisutne ciklopentanperhidrofenantrenske strukture podrazumijeva da je NAVS naftalan u terapijskom smislu usporediv sa sadašnjim terapijskim standardom, odnosno kortikosteroidima. Potraga za alternativnim pristupom liječenja proizlazi i iz nuspojava koje su karakteristične za dugotrajnu upotrebu steroidnih pripravaka a podrazumijevaju atrofiju sluznice, sekundarnu infekciju, sistemsku apsorpciju i supresiju nadbubrežne žlijezde (53). Iz navedenog pretpostavlja se i mogućnost dugotrajne primjene NAVS naftalana u odnosu na sadašnji terapijski standard.

Svrha istraživanja bila je ispitati:

1. učinkovitost NAVS naftalana u liječenju OLP-a i RAU
2. učinkovitost NAVS naftalana u nadzoru i suzbijanju subjektivnih tegoba izazvanih lezijama OLP-a i RAU-a
3. sigurnost primjene NAVS naftalana u liječenju oralnih bolesti.

Cilj istraživanja bio je uvesti novo lijekovito sredstvo, ukoliko objektivna klinička evaluacija nearomatskog naftalana pokaže djelotvornost u liječenju oralnih bolesti imunološke geneze.

2.1. ODOBRENJE ETIČKOG POVJERENSTVA

Provedbu istraživanja prema protokolu odobrilo je Etičko povjerenstvo Stomatološkog fakulteta Sveučilišta u Zagrebu. Svi sudionici istraživanja bili su usmeno i pisano, putem “Informacija za ispitanike”, upoznati o naravi, svrsi i rizicima istraživanja. Svi sudionici istraživanja potpisali su “Informirani pristanak”.

2.2. ODABIR ISPITANIKA

Sudionici istraživanja bili su punoljetni bolesnici Zavoda za oralnu medicinu Stomatološkog fakulteta u Zagrebu, s potvrđenom dijagnozom 1) OLP (klinička dijagnoza i histopatološki nalaz prema Svjetskoj zdravstvenoj organizaciji) (2) ili 2) RAU (prema Lehneru; najmanje 2 epizode godišnje) (199). Bolesnici s navedenim dijagnozama u akutnoj fazi bolesti, koji su zadovoljili uključne kriterije, a nisu imali niti jedan od isključnih kriterija, uključeni su u istraživanje nakon kliničkog pregleda, pojašnjenja dizajna studije i potpisanog informiranog pristanka.

Uključni kriteriji za OLP i RAU:

- jedna od dviju dijagnoza u akutnoj fazi bolesti.

Isključni kriteriji za OLP:

- maloljetne osobe,

- bolesti hepatobilijarnog sustava,

- lihenoidna reakcija (amalgam, lijekovi) (200),

- trenutna usporedna sistemska ili lokalna protuupalna terapija (kortikosteroidi, nesteroidni antireumatici, kemoterapeutici) (53, 201, 202),

- trudnoća.

Isključni kriteriji za RAU:

- maloljetne osobe,

- hematološki deficiti (kompletna krvna slika (KKS), željezo (Fe), Vit B12,

- pacijenti s mogućom preosjetljivošću na zubne paste i otopine za ispiranje usne šupljine (anamnestička procjena) (201),
- trudnoća,
- upalne crijevne bolesti (antiendomizijska protutijela),
- značajne imunološke deficijencije,
- trenutna usporedna sistemska ili lokalna protuupalna terapija (kortikosteroidi, nesteroidni antireumatici, kemoterapeutici) (53, 201, 202).

2.3. PROTOKOL ISTRAŽIVANJA

2.3.1. Oblik istraživanja

Istraživanje je provedeno kao randomizirana dvostruko slijepa kontrolirana studija procjene učinka topikalno primijenjenog NAVS naftalana u liječenju OLP-a i RAU-a.

2.3.2. Postupci s ispitanicima

Ukupan broj ispitanika koji je uključen u istraživanje bio je šezdeset (30 OLP, 30 RAU). Metodom slučajnog uzorka ispitanici su bili podijeljeni u dvije skupine: ispitnu i kontrolnu. Aplikacija NAVS naftalana provedena je u obliku „orabaze“ (paste koja adherira na oralnu sluznicu), dobivene miješanjem NAVS ulja i praška (Stomahesive, Convatec) u omjeru 2:1 kod ispitanika u akutnoj fazi bolesti. Ispitanicima kontrolne skupine umjesto nearomatskog naftalana primjenjivao se današnji zlatni standard - topikalno primijenjen kortikosteroid, 0,05% betametazon dipropionat (Beloderm, Belupo) u „orabazi“ u omjeru 1:1. Jedan član tima, koji nije procjenjivao terapijski učinak, vodio je brigu o alokaciji ispitnih i kontrolnih pripravaka. Na kraju istraživanja otvorena je šifra i podatci su statistički obrađeni.

Od ukupno šezdeset ispitanika koji su uključeni u istraživanje, troje ih je naknadno odustalo od sudjelovanja u istraživanju; jedan ispitanik naveo je privremeno odsustvo iz Zagreba, dvoje ispitanika svoju su odluku o odustajanju obrazložili udaljenošću mjesta stanovanja od mjesta provedbe istraživanja. Sve troje ispitanika bilo je s dijagnozom RAU-a.

Istraživanje je dovršilo pedeset sedam pacijenata Zavoda za oralnu medicinu Stomatološkog fakulteta u Zagrebu. Od toga je dvadeset sedam pacijenata bilo s dijagnozom RAU-a;

četnaest alociranih u ispitnu skupinu i trinaest u kontrolnu skupinu. Od trideset pacijenata s dijagnozom OLP-a, petnaest je bilo alocirano u ispitnu skupinu i petnaest u kontrolnu skupinu. U istraživanju su sudjelovale četrdeset i tri žene i četrnaest muškaraca. Srednja životna dob iznosila je $57,2 \pm 1$ godina (aritmetička sredina \pm SD).

2.3.2.1. Postupci kod ispitanika s OLP-om

U istraživanje je bilo uključeno trideset pacijenata s klinički evidentnim OLP-om u akutnoj fazi bolesti. Histopatološka potvrda dijagnoze provodila se isključivo u klinički sumnjivim slučajevima (203), a provedena je u devet pacijenata. Aplikacija dobivenog ljekovitog sredstva provodila se tri put dnevno tijekom dvadeset osam dana. Klinička procjena i bodovanje aktivnih lezija provodila se svaki tjedan tijekom četiri tjedna terapije prema bodovnom sustavu koji se koristi za praćenje lezija OLP-a (204). Pacijenti su praćeni do 8. tjedna nakon započete terapije u svrhu evidentiranja mogućeg relapsa bolesti.

Klinička procjena intenziteta bolesti

Usna šupljina svakog pacijenta podijeljena je u deset regija (Tablica 5.). Težina pojedinih lezija u regijama bodovana je prema prisutnosti hiperkeratoze, erozije/eritema i/ili ulceracije prema sljedećem:

1. Hiperkeratoza 0-1 (0=bez hiperkeratotičnih strija, 1=prisutnost hiperkeratotičnih strija ili papula)
2. Erozijska/eritem 0-3 (0=bez lezija, 1=lezije manje od 1 cm², 2=lezije veličine 1-3 cm², 3=lezije veće od 3 cm²)
3. Ulceracije 0-3 (0=bez lezija, 1=lezije manje od 1 cm², 2=lezije veličine 1-3 cm², 3=lezije veće od 3 cm²).

Za svaki od tri promatrana klinička parametra vrijednosti su dobivene sumom bodova svih deset regija: hiperkeratoza $\sum R$, eritem $\sum E$, ulceracija $\sum U$ (REU) $\rightarrow \sum R + \sum (E \times 1.5) + \sum (U \times 2)$.

Za procjenu objektivnosti očitanih vrijednosti po bodovnom sustavu za praćenje lezija OLP-a učinjene su fotografije zahvaćenih područja usne šupljine prilikom prvog posjeta te po završetku terapije. Tri kalibrirana ispitivača neovisno su pregledala i ocijenila svaku fotografiju pojedinog pacijenta. Druga evaluacija fotografija bila je tjedan dana nakon prvog

posjeta kako bi se procijenila objektivnost očitanih vrijednosti prilikom prvog posjeta. Nakon što su kalibrirani ispitivači pregledali fotografije dvaput u razmaku od tjedan dana, dobiveni rezultati analizirani su pomoću Spearmanove „rank“ korelacije kako bi se utvrdila pouzdanost očitanih vrijednosti između ispitivača kao i ona svakog pojedinog ispitivača (204).

Tablica 5. Klinička procjena i bodovanje aktivnih lezija OLP-a prema Pibonnyoomu.

ZAHVAĆENA POVRŠINA	HIPERKERATOZA			ERITEM			ULCERACIJA				
Gornja/donja labijalna sluznica	0	1		0	1	2	3	0	1	2	3
Bukalna sluznica (desno)	0	1		0	1	2	3	0	1	2	3
Bukalna sluznica (lijevo)	0	1		0	1	2	3	0	1	2	3
Dorzum jezika	0	1		0	1	2	3	0	1	2	3
Ventrum jezika	0	1		0	1	2	3	0	1	2	3
Dno usne šupljine	0	1		0	1	2	3	0	1	2	3
Tvrdo nepce	0	1		0	1	2	3	0	1	2	3
Meko nepce	0	1		0	1	2	3	0	1	2	3
Maksimalna gingiva	0	1		0	1	2	3	0	1	2	3
Mandibularna gingiva	0	1		0	1	2	3	0	1	2	3
UKUPNO											

Procjena simptoma

Pri prvom posjetu prije i nakon primjene ljekovitog sredstva pacijenti su na vizualno-analognu skalu (VAS) od deset cm odredili stupanj bolnosti i nelagode, pri čemu je 0 stanje bez boli, a 10 najgora moguća bol. Tijekom dvadeset osam dana terapije pacijenti su svakodnevno vodili dnevnik simptoma u kojem su bilježili intenzitet boli i nelagode korištenjem VAS-a nakon jela.

2.3.2.2. Postupci kod ispitanika s RAU-ma

U istraživanje je bilo uključeno dvadeset i sedam punoljetnih bolesnika s RAU koje se pojavljuju najmanje dvaput godišnje i koji su imali najmanje jednu ulceraciju prilikom uključivanja u istraživanje. Svi bolesnici bili su podvrgnuti hematološkim pretragama prije uključivanja u studiju. Hematološke pretrage podrazumijevale su cjelovitu krvnu sliku (KKS), željezo (Fe), B12, te antiendomizijska protutijela ukoliko bi anamnestički podatci upućivali na gastrointestinalne tegobe (159). Iz studije su isključeni pacijenti koji su imali poremećene

hematološke nalaze, koji uzimaju steroidne i nesteroidne protuupalne lijekove (NSAID) ili kemoterapijske lijekove, te pacijenti s mogućom preosjetljivošću na zubne paste i otopine za ispiranje usne šupljine (anamnestička procjena) (201). Bolesnici su dobili dovoljno sredstava za primjenu triput dnevno tijekom sedam dana.

Klinička procjena intenziteta bolesti

Procjenjivani su broj i veličina lezija na dan 0., 3. i 5. (205). Veličina je mjerena pomoću standardne graduirane parodontološke sonde s milimetarskim razmakom od 2 mm.

Procjena simptoma

Pri prvom posjetu prije i nakon primjene dobivenog ljekovitog sredstva pacijenti su na VAS od 10 cm odredili stupanj bolnosti i nelagode. Tijekom sedam dana pacijenti su vodili dnevnik simptoma i broja ulceracija. Stupanj bolnosti i nelagode bio je dodatno procijenjivan trideset i šezdeset minuta nakon aplikacije sredstva, kod kuće, i uveden u dnevnik. Od ukupno tri dnevne aplikacije izabrana je druga, nakon ručka, s obzirom da je ta u dijelu dana kad je samoopažanje simptoma najlakše, a i srednja je dnevna doza lijeka. Kontrola ispitanika provela se na dane 0. (prvi dan prije aplikacije sredstva), 3. i 5. Osmog dana pacijenti su na pregled donijeli dnevnike i ocijenili primijenjenu terapiju na opisnoj skali:

1-jako loša, 2-loša, 3-umjereno dobra, 4-dobra, 5-izrazito dobra (201). Klinički nalaz bio je fotografiran prilikom prve posjete i po završenoj terapiji.

Za obje skupine ispitanika

Uz intenzitet boli i nelagode prije i nakon same terapije, procjenjivao se i utjecaj bolesti na kvalitetu života pomoću upitnika OHIP 14 ("Oral health impact profile") prije i po završenoj terapiji.

Ispitanici su pomoću četrnaest pitanja ocijenili koliko su često imali problema s ustima u zadnjih mjesec dana na skali (Likertova skala) od 0-4 (0-nikad, 1-gotovo nikad, 2-ponekad, 3-često, 4-uvijek) (206).

OHIP-CRO14:

1. Jeste li imali ili imate poteškoća pri izgovaranju riječi zbog problema s ustima?

2. Jeste li osjetili ili osjećate neugodan okus zbog problema s ustima?
3. Jeste li imali ili imate jake bolove u ustima?
4. Je li vam bilo ili vam je nelagodno jesti pojedinu vrstu hrane zbog problema s ustima?
5. Jeste li razmišljali o vašim ustima?
6. Osjećate li tjeskobu zbog problema s ustima?
7. Smatrate li da vam je prehrana nezadovoljavajuća zbog problema s ustima?
8. Jeste li morali prekidati obrok zbog problema s ustima?
9. Je li vam se teže opustiti zbog problema s ustima?
10. Jeste li se osjetili imalo neugodno zbog problema s ustima?
11. Jeste li bili razdražljivi prema drugima zbog problema s ustima?
12. Jeste li imali problema u obavljanju svakodnevnih poslova zbog problema s ustima?
13. Smatrate li da vam život pruža manje zadovoljstva zbog problema s ustima?
14. Je li vam se dogodilo da uopće ne funkcionirate zbog problema s ustima?

2.3.3. Statistička obrada podataka

Nakon završenog istraživanja otvoren je randomizacijski kod. Provjera normalnosti distribucije i homogenosti varijanci unutar skupina kao uvjet za parametrijsku statistiku učinjena je pomoću Kolmogorov-Smirnovljevog testa. Budući da podatci nisu bili normalno distribuirani, u statističkoj analizi korištene su metode neparametrijske statistike: Wilcoxonov test za zavisne uzorke i Mann-Whitneyev test za nezavisne uzorke. Wilcoxonovim testom za parne uzorke ocijenjen je učinak terapije u svakoj od skupina. Između skupina učinak je procijenjen Mann-Whitneyevim testom. Za interpretaciju prosječnih vrijednosti korišteni su medijani i interkvartilni rasponi (IQR). Fisherov egzaktni test korišten je za usporedbu spolne zastupljenosti između skupina. Rezultati su grafički prikazani histogramima i "Dot and Line" dijagramima. Spearmanova korelacija korištena je kako bi se utvrdila pouzdanost očitanih vrijednosti u ispitanika s OLP-om između svih triju ispitivača, kao i svakog pojedinog ispitivača. U statističkoj analizi upotrijebljen je program MedCalc Software 13.0.0.0 (Acacialaan 22, Ostend 8400, Belgija) uz razinu značajnosti $p < 0,05$ za dvosmjerni test.

3.1. Rezultati za OLP

U Tablici 6. prikazane su karakteristike ispitanika prema dobi i spolu. Po otvaranju šifre utvrđeno je da je petnaest bolesnika koristilo NAVS naftalan (ispitna skupina), a petnaest kortikosteroide (kontrolna skupina). Ispitna i kontrolna skupina bile su dobro uparene s obzirom na dob i spol što je uvrđeno Mann-Whitneyevim testom za neovisne uzorke, odnosno Fischerovim egzaktnim testom. Prema navedenim parametrima nije bilo statistički značajnih razlika između skupina.

Tablica 6. Deskriptivna statistika uzorka.

		Skupina			p	
		NAVS (N=15)	Kortiko (N=15)	Ukupno (N=30)		
Dob	Median	63,00	65,00	64,5	0,4186	
	(IQR)	(56,25-67,75)	(58,50-74,75)	(57,25±82,0)		
	Najniža vrijednost	48,00	50,00	48,00		
	Najviša vrijednost	79,00	82,00	82,00		
Spol	Muški	N	2	2	4	1,0
		%	13,33%	13,33%	13,33%	
	Ženski	N	13	13	26	
		%	86,66%	86,66%	86,66%	

3.1.1. Intenzitet bolesti

Nije bilo statistički značajne razlike u početnim (REU I) i krajnjim (REU II) vrijednostima kliničke procjene intenziteta bolesti između skupina. Rezultati pokazuju nešto više početne vrijednosti kliničke procjene intenziteta bolesti u kortiko nego li u NAVS skupini, iako ne statistički značajne ($p=0,6630$). Aktivnost bolesti po završenom liječenju nešto je niža (bolja)

u kortiko skupini iako ne statistički značajna ($p=0,5442$). Rezultati Mann-Withneyevog testa za neovisne uzorke prikazani su u Tablici 7.

Tablica 7. Usporedba kliničke procjene intenziteta bolesti prije (REU I) i po završenom (REU II) liječenju između skupina.

	Skupina	Median	Najniža vr.	Najviša vr.	IQR	U	p
REU I	NAVS	9,00	2,50	16,00	4,0-11,37	102,00	0,6630
	Kortiko	7,50	3,50	19,00	6,62-10,00		
REU II	NAVS	2,00	1,00	7,00	1,00-4,12	98,00	0,5442
	Kortiko	3,00	0	10,50	2,00-3,87		

Wilcoxonovim testom za parne uzorke pokazana je statistički značajna redukcija hiperkeratoze, eritema i ulceracija (REU) nakon primjene betametazona triput dnevno tijekom dvadeset i osam dana ($p=0,0001$). Kumulativni iznos REU na dan 0. iznosio je 138, a na dan 28. iznosio je 46,5, što je redukcija od 66,30%. U Tablici 8. prikazan je medijan, najniža, najviša vrijednost i interkvartilni raspon na 0. i 28. dan terapije u kortiko skupini.

Tablica 8. Klinički intenzitet bolesti (REU) na 0. i 28. dan terapije u kortiko skupini.

Kortiko	N	Median	Najniža vr	Najviša vr	IQR	p
REU 0. dan	15	7,50	3,5	19,00	6,62-10,00	0,0001
REU 28. dan	15	3,00	0,00	10,50	2,00-3,87	

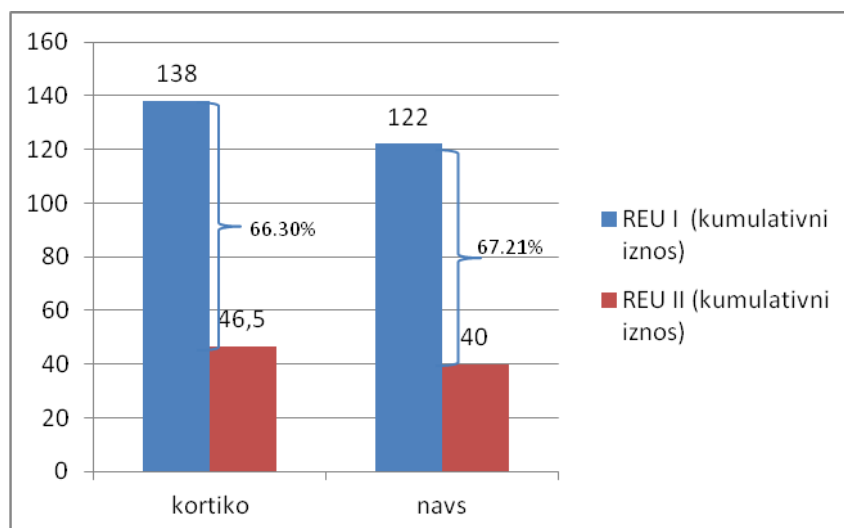
Wilcoxonovim testom za parne uzorke također je pokazano statistički značajno smanjenje hiperkeratoze, eritema i ulceracija (REU) nakon primjene NAVS naftalana triput dnevno tijekom dvadeset i osam dana ($p=0,0001$). Kumulativni iznos REU na dan 0. iznosio je 122, a

na dan 28. iznosio je 40, što je smanjenje od 67,21%. U Tablici 9. prikazan je medijan, najniža, najviša vrijednost i interkvartilni raspon na 0. i 28. dan terapije u NAVS skupini.

Tablica 9. Klinički intenzitet bolesti (REU) na 0. i 28. dan terapije u NAVS skupini.

NAVS	N	Median	Najniža vr	Najviša vr	IQR	p
REU 0. dan	15	9,00	2,5	16,00	4,00-11,37	0,0001
REU 28. dan	15	2,00	1,00	7,00	1,00-4,12	

Usporedba smanjenja kliničkog intenziteta bolesti (poboljšanje) između skupina učinjena je iz razlike u vrijednostima prije i po završenom liječenju (REU I-REU II) za NAVS i kortiko skupinu izraženo u postotcima (Slika 1.). Iako je smanjenje kliničkog intenziteta bolesti bilo nešto veće u NAVS skupini, Mann-Whitneyevim testom za neovisne uzorke nije utvrđena statistički značajna razlika u smanjenju hiperkeratoze, eritema i ulceracija između skupina ($p=0,4421$). Rezultati pokazuju da je NAVS djelotvoran u liječenju OLP-a i statistički usporediv s betametazonom.



Slika 1. Usporedba smanjenja kliničkog intenziteta bolesti (REU) između NAVS i kortiko skupine.

3.1.2. Trajanje liječenja

Protokolom predviđeno trajanje liječenja bilo je dvadeset i osam dana (četiri tjedna). S obzirom da se za liječenje erozivnih lezija OLP-a može očekivati i ranije, učinjena je usporedba trajanja liječenja u NAVS i kortiko skupini. Najkraće vrijeme potrebno za zaliječenje akutnih lezija OLP-a u obje skupine bilo je sedam dana, dok je najduže vrijeme bilo dvadeset i osam dana. Prosječno trajanje terapije u obje skupine bilo je dvadeset i jedan dan. Mann-Whitneyevim testom za neovisne uzorke nije utvrđena statistički značajna razlika u dužini trajanja liječenja u danima između skupina ($p=0,2426$). Dobiveni rezultati prikazani su u Tablici 10.

Tablica 10. Usporedba trajanja liječenja u danima između NAVS i kortiko skupine.

Trajanje terapije u danima	N	Median	Najniža vr	Najviša vr	IQR	p
NAVS	15	21	7	28	14,0-28,0	0,2426
Kortiko	15	21	7	28	14,0-21,0	

3.1.3. Nuspojave liječenja

Nuspojave liječenja zabilježene su u kortiko skupini u kojoj su pacijenti bili liječeni betametazonom u orabazi. Kandidijalna infekcija zabilježena je u troje od ukupno petnaest pacijenata s dijagnozom OLP-a. Drugih nuspojava nije bilo. U NAVS skupini nuspojave nisu zabilježene. Iako su nuspojave u kortiko skupini činile 20% od ukupnog uzorka te skupine ($N=15$), nisu bile statistički značajne ($p=0,224$). Rezultati Fischerovog egzaktnog testa prikazani su u Tablici 11.

Tablica 11. Prikaz nuspojava po skupinama.

Skupina	N	Nuspojave	p
Kortiko	15	3	0,224
NAVS	15	0	

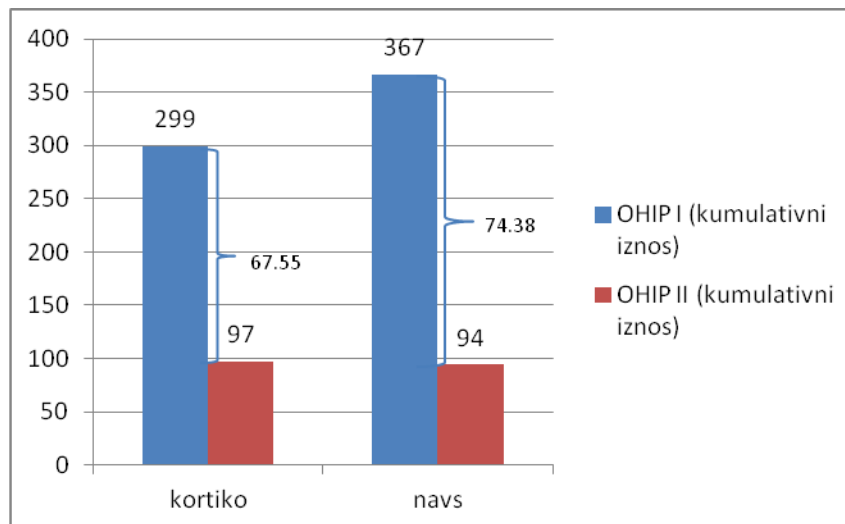
3.1.4. Kvaliteta života

U Tablici 12. prikazane su prosječne vrijednosti subjektivne skale procjene kvalitete života uzrokovane stanjem u usnoj šupljini (OHIP-a 14) prije i po završenoj terapiji (OHIP I i OHIP II). Veći brojevi iznos prikazuje teže stanje. Evidentno je smanjenje OHIP-a u obje skupine. Wilcoxonov test za parne uzorke pokazao je statistički značajno smanjenje OHIP-a 14 po aplikaciji NAVS naftalana i betametazona triput dnevno ($p=0,0001$).

Tablica 12. OHIP-14 prije i po završetku terapije za obje skupine i rezultat Wilcoxonovog testa.

	N		OHIP I	OHIP II	p
NAVS	15	Min	8,00	1,00	0,0001
		Max	39,00	16,00	
		Median	22,00	7,00	
		IQR	15,0-25,75	3,25-10,00	
Kortiko	15	Min	5,00	0	0,0001
		Max	34,00	17,00	
		Median	19,00	7,00	
		IQR	14,50-27,75	3,25-10,0	

Iako su vrijednosti u NAVS skupini prije početka liječenja bile veće, nije bilo statistički značajne razlike ($p=0,8191$) između skupina u smanjenju (poboljšanju) OHIP-a 14 što prikazuje grafikon na Slici 2. (Mann-Whitneyev test).



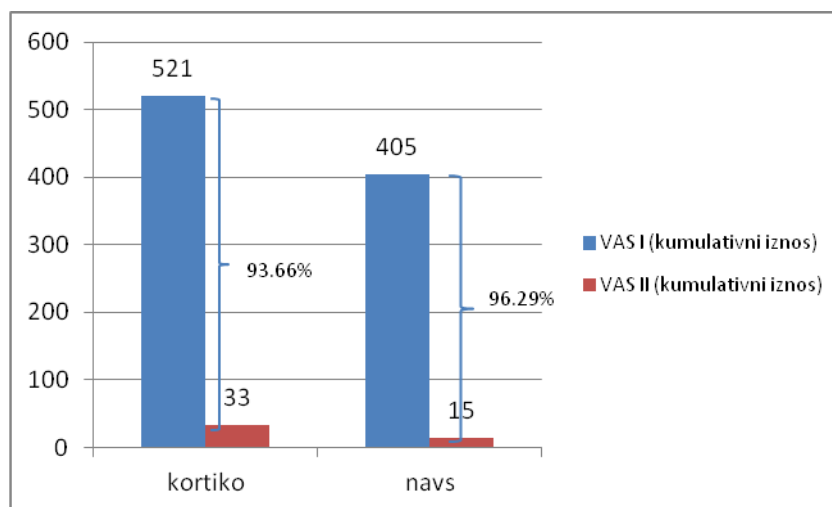
Slika 2. Usporedba smanjenja OHIP-a 14 između skupina.

3.1.5. Intenzitet simptoma

VAS-om je svakog dana procjenjivan intenzitet simptoma bolesti. U Tablici 13. prikazana je deskriptivna statistika (najniža i najviša vrijednost, medijan, interkvartilni raspon) za iznos VAS-a prije početka (VAS I) i po završetku liječenja (VAS II) za obje skupine ispitanika. Wilcoxonovim testom za parne uzorke procijenjen je utjecaj terapije na smanjenje intenziteta simptoma u svakoj od skupina. Rezultati pokazuju smanjenje intenziteta simptoma prema VAS-u po završetku terapije u obje skupine, što je statistički značajno ($p=0,0001$). Za kontrolnu (betametazon/kortiko) skupinu kumulativni iznos VAS-a prije početka terapije iznosio je 521, a po završetku 33 što je smanjenje od 93,66%. U ispitnoj (NAVS) skupini kumulativni iznos VAS-a prije početka liječenja bio je nešto manji i iznosio je 405, a po završetku terapije 15, što je smanjenje od 96,29%. Iz navedenih rezultata vidljiva je nešto veća redukcija intenziteta simptoma u NAVS skupini nego li u betametazon skupini iako ne statistički značajna ($p=0,3722$) (Slika 3).

Tablica 13. Rezultati procjene intenziteta simptoma pomoću VAS-a u obje skupine ispitanika prije i po završenom liječenju.

	N		VAS I	VAS II	p
NAVS	15	Min	10,00	0	0,0001
		Max	53,00	3	
		Median	29,00	0	
		IQR	12,50-35,75	0,0-2,00	
Kortiko	15	Min	14,00	0	0,0001
		Max	75,00	6,00	
		Median	33,00	2,00	
		IQR	23,25-39,75	0,25-4,00	



Slika 3. Usporedba smanjenja VAS-a za obje skupine izraženo u postotcima ($p=0,3722$).

3.1.6. Pouzdanost procjene intenziteta OLP-a

Rezultati Spearmanove korelacije učinjene u svrhu procjene objektivnosti očitanih vrijednosti svakog pojedinog ispitivača prikazani su u Tablici 14. Iz Tablice 14. je vidljivo kako su sva tri kalibrirana ispitivača sustav za procjenu kliničkog intenziteta bolesti prema Pibonnyoom-u koristila s vrlo dobrom ponovljivošću i pouzdanošću prilikom ponovljenog očitavanja nakon sedam dana.

Tablica 14. Spearmanov koeficijent korelacije (ρ), razina značajnosti i interval pouzdanosti za očitane vrijednosti prije (REU 1) i po završetku terapije (REU 2) dvaput u razmaku od tjedan dana.

	Ispitivač I		Ispitivač II		Ispitivač III	
	REU 1	REU 2	REU 1	REU 2	REU 1	REU 2
ρ	0,985	0,958	0,944	0,902	0,980	0,911
p	0,0001	0,0001	0,0001	0,0001	0,0001	0,0001
95%- Interval pouzdanosti (CI)	0,969-0,993	0,913-0,980	0,885-0,973	0,802-0,953	0,958-0,991	0,821-0,957

Rezultati Spearmanove korelacije za procjenu pouzdanosti očitanih vrijednosti između svih triju ispitivača pokazali su visoku korelaciju prije (0,959) i po završetku terapije (0,941) (Tablica 15.).

Tablica 15. Koeficijent korelacije ranga (ICC) i interval pouzdanosti (CI) za očitane vrijednosti prije (REU 1) i po završetku terapije (REU 2).

		REU 1		REU 2	
		ICC ^a	CI (95%)	ICC ^a	CI (95%)
Ispitanici (N=30)					
Ispitivači (k=3)					
Pojedinačna mjerenja ^b		0,9593	0,9270-0,9790	0,9415	0,8960-0,9696
Prosječna mjerenja ^c		0,9860	0,9744-0,9929	0,9797	0,9628-0,9897

^aStupanj konzistentnosti između mjerenja

^bProcjena pouzdanosti pojedinačnih mjerenja

^cProcjena pouzdanosti prosjeka k rangova.

3.2. Rezultati za RAU

U Tablici 16. prikazane su karakteristike ispitanika prema dobi i spolu. Po otvaranju šifre utvrđeno je da je četrnaest bolesnika koristilo NAVS naftalan (ispitna skupina), a trinaest betametazonsku mast (kontrolna skupina). Ispitivana i kontrolna skupina bile su dobro uparene s obzirom na dob i spol što je utvrđeno Mann-Whitneyevim testom, odnosno Hi-kvadrat testom. Prema navedenim parametrima nije bilo statistički značajnih razlika između skupina.

Tablica 16. Deskriptivna statistika uzorka.

			Skupina			p
			NAVS (N=14)	Kortiko (N=13)	Ukupno (N=27)	
Dob	Median		53,50	40,00	46,75	0,3824
	(IQR)		(36,00-68,00)	(32,75-62,00)	(34,25±81,00)	
	Najniža vrijednost		23,00	25,00	23,00	
	Najviša vrijednost		84,00	78,00	84,00	
Spol	Muški	N	5	8	13	0,3389
		%	38,46%	61,53%	48,14%	
	Ženski	N	9	5	14	
		%	64,28%	35,71%	51,85%	

NAVS i kortiko skupina bile su različite po broju i veličini lezija na dan 0., ali razlika nije bila statistički značajna (za broj $p=0,65$; za veličinu $p=0,82$) (Tablica 17).

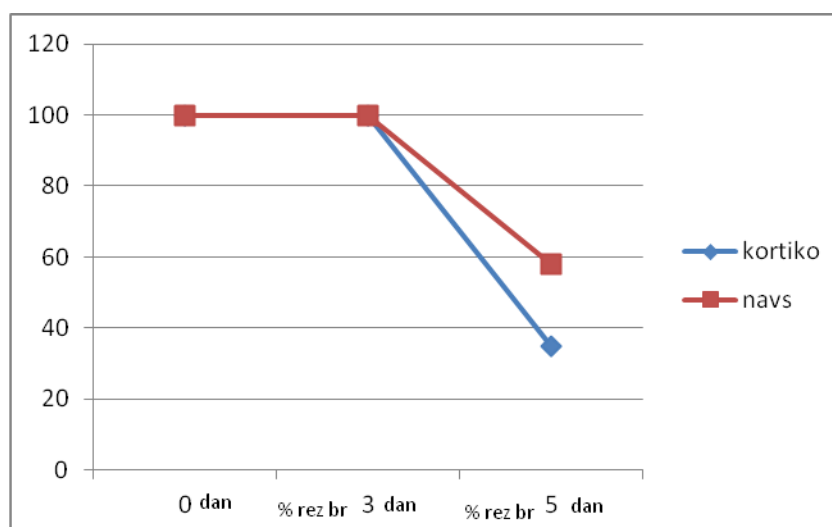
Tablica 17. Broj i veličina lezija na 0. dan po skupinama i rezultat Mann-Whitneyevog testa za neovisne uzorke.

0.dan	Skupina	Median	Najniža vr.	Najviša vr.	IQR	U	p
Broj lezija	NAVS	1,00	1,00	7,00	1,00-2,00	83,00	0,65
	Kortiko	1,00	1,00	3,00	1,00-2,00		
Veličina lezija	NAVS	5,00	2,00	10,00	3,57-8,00	86,50	0,82
	Kortiko	5,00	2,00	9,00	4,90-7,00		

Rezultati smanjenja broja lezija i smanjenja kumulativnog promjera lezija RAU izraženi su srednjim vrijednostima iskazanim u postocima i uspoređivani su između skupina.

3.2.1. Broj lezija

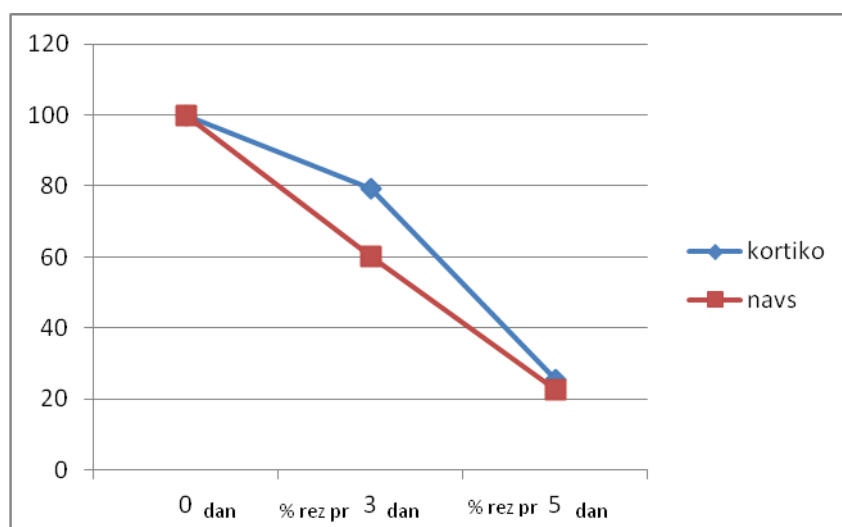
Prosječni iznos broja lezija u svakoj od skupina na dan 0. (prvi dan, prije 1. aplikacije sredstva) izražen je kao 100%. Na dan 3. i 5. u postocima je izražen rezidualni postotak broja lezija. Na Slici 4. prikazana je dinamika smanjenja broja lezija po skupinama. Vidi se kako 3. dan nije došlo do redukcije broja lezija u NAVS i kortiko skupini. Smanjenje broja lezija na dan 5. nešto je manje u NAVS skupini nego li u kortiko. Mann-Whitneyevim testom za neovisne uzorke pokazano je da nema statistički značajne razlike između skupina u smanjenju broja lezija na 3. i 5. dan (za 3. dan $p=0,48$; za 5. dan $p=0,75$).



Slika 4. Smanjenje broja lezija po skupinama (izraženo u postocima) na 3. i 5. dan (rez br = rezidualni broj).

3.2.2. Veličina lezija

Veličina lezija izražena je kao srednja vrijednost kumulativnih promjera svih prisutnih afti u svakoj od skupina na dan 0. (prvi dan, prije 1. primjene sredstva) i izražena je kao 100%. Na dan 3. i 5. u postocima je izražen rezidualni promjer lezija. Mann-Withneyevim testom za neovisne uzorke pokazano je da je na 3. i 5. dan nešto bolje smanjenje promjera lezija u NAVS skupini, iako nema statistički značajne razlike između skupina (za 3. dan $p=0,40$; za 5. dan $p=0,83$). Na Slici 5. prikazana je dinamika smanjenja promjera lezija po skupinama na 3. i 5. dan.



Slika 5. Smanjenje promjera lezija po skupinama (izraženo u postocima) na 3. i 5. dan (rez pr = rezidualni promjer).

3.2.3. Kvaliteta života

U Tablici 18. prikazane su deskriptivno statističke vrijednosti OHIP-14 za dane 0. i 8. za obje skupine. Iako je vrijednost u kortiko skupini bila veća prije početka liječenja, nije bilo statistički značajne razlike ($p=0,33$). Na kraju 8. dana je veće smanjenje OHIP-a 14 (poboljšanje) primijećeno u NAVS skupini, ali ne statistički značajno ($p=0,69$).

Tablica 18. OHIP-14 za obje skupine na dane 0. i 8. i rezultat Mann-Whitneyevog testa za neovisne uzorke.

OHIP-14	N	Medijan	Najniža vr	Najviša vr	IQR	U	p
0 dan	NAVS	27,00	8,00	42,00	15,00-33,00	71,00	0,33
	Kortiko	27,00	11,00	49,00	21,25-36,75		
8 dan	NAVS	13,00	3,00	30,00	7,00-17,00	83,00	0,69
	Kortiko	13,00	4,00	32,00	10,75-18,75		

3.2.4. Intenzitet simptoma

Rezultati prosječnog smanjenja intenziteta simptoma nakon prve primjene NAVS-a, odnosno betametazona u ambulanti prikazani su u Tablici 19. Nije bilo statistički značajne razlike u postotnom smanjenju iznosa VAS-a između skupina prilikom prvog pregleda i prve primjene u ambulanti ($p=0,59$).

Tablica 19. Prosječno smanjenje VAS-a nakon prve primjene sredstava u ambulanti, po skupinama i rezultat Mann-Whitneyevog testa za neovisne uzorke.

% redukcija	N	Medijan	Najniža vr	Najviša vr	IQR	U	p
VAS	NAVS	54,29	21,21	83,87	50,00-62,85	80	0,59
	Kortiko	52,38	16,66	88,63	37,37-60,62		

Rezultati pojedinačnih tabličnih prikaza dnevnika koje su ispisivali bolesnici prikazani su u Tablici 20. Vidi se kako VAS 30 minuta po aplikaciji raste, dok 60 minuta po aplikaciji pada. Taj je obrazac vidljiv u obje skupine. Nije bilo statistički značajne razlike između skupina 30 i

60 minuta po aplikaciji NAVS naftalana, odnosno betametazona (30 min, $p=0,52$; 60 min, $p=0,77$).

Tablica 20. Prosječne vrijednosti VAS-a 30 i 60 min po aplikaciji NAVS-a, odnosno betametazona i rezultat Mann-Whitneyevog testa za neovisne uzorke.

Dnevnik	N	Medijan	Najniža vr	Najviša vr	IQR	U	p
30 min	NAVS	23,71	7,28	60,52	12,28-32,42	78,00	0,52
	Kortiko	24,85	8,42	58,23	14,85-36,92		
60 min	NAVS	17,28	3,14	33,71	9,28-24,85	85	0,77
	Kortiko	16,71	4,42	43,00	8,71-25,22		

3.2.5. Ocjena terapijskog sredstva

Osmog dana pacijenti su ocijenili primjenjenu terapiju na Likertovoj skali. Terapije su podjednako ocijenjene kao umjereno dobra (3) i dobra (4). Nije bilo statistički značajne razlike u ocjeni terapije između skupina ($p=0,8731$). Koeficijent kontingencije (C), stupnjevi slobode (df) i rezultat hi-kvadrat testa prikazani su u Tablici 21.

Tablica 21. Ocjena primijenjene terapije po skupinama.

Skupina(N)	Ocjena 3	Ocjena 4	C	df	hi-kvadrat	p
Kortiko	5	8	0,0307	1	0,0255	0,8731
NAVS	6	8				

Posebne vrste mineralnih ulja stoljećima se koriste kao ljekovita sredstva u cijeljenju rana i liječenju kožnih bolesti (177). Nearomatski visoko steranski (NAVS) naftalan pročišćeno je mineralno ulje, dobiveno procesima dearomatizacije, koje obiluje steranima (geogeni sterani), bioaktivnim tvarima koje imaju ljekovite učinke (173, 174, 190, 191, 195, 196). Istraživanja su pokazala strukturne sličnosti geogenih sterana i poznatih bioaktivnih spojeva, poput kortikosteroida i vitamina D (196). Zahvaljujući strukturnim sličnostima, NAVS naftalan se može okarakterizirati kao potencijalno novo ljekovito sredstvo u liječenju bolesti sluznice usne šupljine. Na temelju podataka iz literature, NAVS naftalan je vrlo intenzivno istraživan *in vitro* i *in vivo* na životinjskim modelima i ljudima (174, 196-198). Studije genotoksičnosti, mutageničnosti, mikrobiološke ispravnosti, sadržaja teških metala i nemetala i iritabilnosti pokazuju njegovu potpuno sigurnu primjenu neovisno o dozi (174, 207). Ishodišna sirovina za NAVS (njegov nepurificirani prekursor) obični je naftalan, već desetljećima u uporabi kao kupka za cijelo tijelo u Specijalnoj bolnici „Naftalan“, Ivanić Grad, bez opisanih nuspojava niti odraza na biokemijske ili hematološke parametre (174, 198). Djelovanje naftalana poput inhibicijskog učinka na intraepidermalne i dermalne upalne stanice, kao i inhibicije angiogeneze, vide se i u dobivenim rezultatima ove studije u pacijenata s OLP-om i RAU-om, gdje je u oba slučaja karakteristična proliferacija stanica imunološkog sustava, a za pacijente s OLP-om i dodatna epitelna i endotelna proliferacija (208).

Topikalni steroidni pripravci danas predstavljaju „zlatni standard“ u liječenju velikog broja oralnih bolesti, uključujući i bolesti koje su obuhvaćene ovim istraživanjem. Kortikosteroidi koji se najčešće koriste u liječenju bolesti sluznice usne šupljine su betametazon dipropionat, klobetazol propionat, triamcinolon acetonid i flucinonid (168). Upotreba topikalnih kortikosteroida indicirana je za smanjenje upale i boli, uglavnom ne uzrokujući sistemske nuspojave (48, 209). Rizici kratkotrajne upotrebe topikalnih kortikosteroida klinički su beznačajni, dok se njihovo dugotrajno korištenje ne preporuča zbog mogućih nuspojava, poput atrofije sluznice, sekundarne infekcije *Candidom albicans*, moguće sistemske apsorpcije i supresije nadbubrežne žlijezde (53). Međutim, zbog kronične i rekurentne naravi OLP-a i RAU-a, topikalnu steroidnu terapiju u pojedinim slučajevima potrebno je provoditi i godinama. Stoga je ovo istraživanje bilo usmjereno pronalasku potencijalno novog, sigurnog i učinkovitog ljekovitog sredstva koje će biti alternativa današnjem “zlatnom standardu” – kortikosteroidima. Osim kortikosteroida, danas se u liječenju lihena koriste i mnogobrojni drugi lijekovi čiji je primarni cilj ublažiti kliničku sliku bolesti, a samim time kontrolirati i subjektivne tegobe u svrhu poboljšanja kvalitete života bolesnika. U tu svrhu koriste se

mnogobrojni lijekovi, bilo topikalno (ciklosporin, retinoidi, takrolimus...), intralezijski (kortikosteroidi) ili sistemski (kortikosteroidi, azatioprin, hidroklorokin, fenitoin, antimikrobni lijekovi, retinoidi, talidomid, mikofenolat, fotokemoterapija), kao i kirurške metode liječenja (210). Ova klinička studija htjela je ispitati djelotvornost i sigurnost primjene potencijalno novog ljeikovitog sredstva, NAVS ulja, u liječenju akutnih lezija OLP-a.

Rezultati ovog istraživanja pokazali su djelotvornost NAVS naftalana u liječenju aktivnih lezija OLP-a, što je pokazano i statistički značajnim smanjenjem hiperkeratoze, eritema i ulceracija ($p=0,0001$). Primjena betametazona također je pokazala djelotvornost u zaliječenju i kontroli bolesti ($p=0,0001$). Iako je ukupno poboljšanje kliničke slike u NAVS skupini bilo nešto veće i iznosilo 67,21%, a u kortiko skupini 66,30%, razlika nije bila statistički značajna ($p=0,4421$). Ovi ohrabrujući rezultati pokazuju dobru učinkovitost NAVS naftalana u liječenju aktivnih lezija OLP-a i primjenu NAVS ulja kao moguće potencijalne alternative današnjem "zlatnom standardu" – kortikosteroidima. Brojna metodološki različita klinička ispitivanja pokazala su učinkovitost topikalnih steroidnih pripravaka u liječenju pacijenata s OLP-om u akutnoj fazi bolesti (36, 39, 43-48). Konkretno, pripravak klobetazol propionata u obliku otopine, masti ili orabaze pokazao se učinkovitim u komparativnoj, placebo kontroliranoj studiji (36). Nasuprot mnogobrojno provedenim istraživanjima procjene učinkovitosti topikalnih steroidnih pripravaka u liječenju oralnih bolesti, naše je istraživanje prvi put ispitalo učinkovitost NAVS naftalana u liječenju akutnih lezija OLP-a.

Učinkovitost topikalnih kortikosteroida u liječenju je aktivnih lezija OLP-a neupitna, međutim sa sobom nosi i neke neželjene učinke, posebno ukoliko se isti primjenjuju tijekom dužeg vremenskog perioda, što je često slučaj u liječenju kroničnih bolesti. Najčešća nuspojava topikalne primjene kortikosteroida svakako je kandidijaza, koja je zabilježena u više kliničkih studija. Tako su Lo Muzio i sur. (53) izvijestili o učinkovitosti topikalne primjene 0,05%-tnog klobetazol propionata u liječenju OLP i RAU lezija, međutim oralna kandidijaza zabilježena je u sedam od osamnaest pacijenata liječenih klobetazolom u adhezivnoj pasti za proteze. Prethodno navedeno se može objasniti činjenicom kako neprekidan kontakt topikalnih steroidnih pripravaka i sluznice usne šupljine vodi lokalnoj imunosupresiji koja pogoduje nastanku oralne kandidijaze. S obzirom na tu činjenicu, kod dugotrajnog liječenja atrofičnog i erozivnog OLP-a Carbone i sur. (46) predlažu topikalnu primjenu kortikosteroida u kombinaciji s mikonazolom i klorheksidinom, kao sigurnu profilaksu orofaringealne kandidijaze. Lodi i sur. (211) u dvostruko slijepoj randomiziranoj studiji pokazali su učinkovitost dodatne primjene mikonazol gela u prevenciji i jatrogeno

uzrokovane oralne kandidijaze. U ovoj su studiji također zabilježene nuspojave u vidu oralne kandidijaze. U troje od ukupno petnaest pacijenata s OLP-om koji su bili liječeni betametazonom u orabazi razvila se kandidijalna infekcija. Jedan pacijent razvio je kandidijazu nakon osam dana terapije, dok su druga dva razvila kandidijazu nakon četrnaest dana terapije. U terapiji oralne kandidijaze pacijentima je ordiniran mikonazol gel tijekom četrnaest dana po čemu je došlo do povlačenja infekcije. Iako je nuspojava oralne kandidijaze zabilježena u 20% slučajeva kontrolne skupine, zabilježene nuspojave nisu bile statistički značajne ($p=0,224$). Vrlo slični rezultati, iako statistički značajni, zabilježeni su u dvostruko slijepoj randomiziranoj studiji upotrebe mikonazol gela kao dodatne terapije u liječenju OLP-a. Rezultati ove studije pokazali su pojavnost oralne kandidijaze u pet od ukupno petnaest pacijenata, odnosno u 30% slučajeva, koji su bili liječeni isključivo klobetazol propionatom tijekom tri tjedna, za razliku od skupine u kojoj nije bilo nuspojave oralne kandidijaze, s obzirom da su pacijenti imali dodatnu antimikotsku terapiju (211). Manji broj slučajeva oralne kandidijaze u našem istraživanju može se objasniti upotrebom manje potentnog 0,05% betametazon dipropionata, za razliku od vrlo visoko potentnog klobetazol propionata. Nasuprot tome, niti jedan slučaj oralne kandidijaze nije zabilježen u pacijenata s OLP-om koji su bili liječeni pripravkom NAVS naftalana. Ovaj rezultat upućuje na sigurnost i dugotrajnost primjene NAVS naftalana bez potrebe za dodatnom antimikrobnom terapijom.

Osim oralne kandidijaze provedene studije zabilježile su i druge nuspojave topikalne steroidne terapije koje su bile rezultat sistemske apsorpcije. Gonzalez-Moles i sur. (43) navode učinkovitost 0,05%-tne otopine klobetazola u liječenju težih erozivnih lezija OLP-a, međutim studija koja je provedena tijekom četrdeset osam tjedana rezultirala je pojavom hirzutizma i mjesečevog lica u pet pacijenata u periodu između 4. i 6. tjedna terapije. Nuspojave poput suhih usta, lošeg okusa i mirisa, oticanja usana i mučnine zabilježene su u randomiziranoj "crossover" studiji u kojoj su pacijenti sa simptomatskim OLP-om bili liječeni flutikazon propionatom i betametazonom u obliku otopine tijekom šest tjedana terapije (44). U ovome istraživanju, u pacijenata liječenih betametazonom nisu zabilježene nuspojave sistemske apsorpcije. U NAVS skupini također nije bilo navedenih nuspojave, što dodatno potvrđuje sigurnu upotrebu NAVS naftalana u liječenju bolesti sluznice usne šupljine.

Predviđeno trajanje terapije u pacijenata s OLP-om bilo je dvadeset osam dana (četiri tjedna), međutim zaliječenje se može očekivati i ranije. Stoga je bilo potrebno usporediti i duljinu trajanja terapije u danima između pacijenata liječenih s NAVS naftalanom i betametazonom, čime se dodatno potvrđuje učinkovitost primijenjene terapije. Rezultati ove studije pokazali

su kako nije bilo statistički značajne razlike u trajanju terapije između pacijenata koji su liječeni NAVS naftalanom i onih koji su liječeni betametazonom ($p=0,2426$). Prosječno vrijeme potrebno za zaliječenje lezija lihena u akutnoj fazi bolesti u obje skupine ispitanika iznosilo je dvadeset jedan dan, minimalno trajanje iznosilo je sedam dana, dok je maksimalno provedeno tijekom dvadeset osam dana. Po završetku liječenja svi pacijenti imali su lihen koji je bio klinički miran i bez potrebe za terapijom. Također nije zabilježen niti jedan relaps u obje skupine ispitanika u periodu od osam tjedana nakon započete terapije. Ovi rezultati također potvrđuju djelotvornost NAVS naftalana i sposobnost održavanja remisije bolesti te se isti mogu statistički usporediti s djelotvornošću kortikosteroida, odnosno betametazona. Prosječno trajanje studija koje su ispitivale učinkovitost topikalnih steroida u liječenju OLP-a prema literaturnim navodima iznosi od četiri do osam tjedana, dok je samo jedna studija trajala šest mjeseci (38). Praćenje pacijenata po završetku terapijskog režima u većini studija završilo je prerano. U samo sedam provedenih studija, od ukupno petnaest, koje su bile uključene u Cochrane sistematski pregled, pacijenti su bili praćeni radi vrednovanja kliničkog stanja tijekom razdoblja od jednog do sedamnaest mjeseci (33, 48, 77, 212-215), međutim podatci o relapsu bolesti i nuspojavama nisu poznati. Autori sistematskog pregleda navode kako je praćenje bolesnika po završetku terapijskog režima iznimno važno s obzirom da je OLP kronična bolest koju karakteriziraju periodi pogoršanja i remisije, kao i zbog velike učestalosti pogoršanja kliničke slike po završetku liječenja (32).

Kliničko poboljšanje u pacijenata s OLP-om, odnosno zaliječenje lezija bilo je praćeno i poboljšanjem subjektivnih tegoba u obje skupine ispitanika, što su pokazali i rezultati procjene kvalitete života uzrokovane stanjem u usnoj šupljini. U betametazon skupini OHIP 14 iznos je smanjen za 67,55%, dok je NAVS naftalan uspješno smanjio OHIP 14 za 74,38%. Iako su ovi rezultati jednim dijelom pokazali superiornost NAVS naftalana u kontroli subjektivnih tegoba, isti nisu bili statistički značajni ($p=0,8191$). Svakodnevne subjektivne tegobe, procjenjivane VAS skalom, također su uspješno smanjene upotrebom NAVS naftalana za 96,29%. U kortiko skupini betametazon je smanjio iznos VAS-a za 93,66%. VAS je najčešće korištena metoda za procjenu subjektivne boli i nelagode u studijama koje su obuhvaćene Cochrane pregledom. Jedna studija koristila je McGill-ov upitnik boli kojim se procjenjuje nekoliko dimenzija boli te se stoga predlaže kao bolje alternativno rješenje umjesto VAS-a (216).

Poznato je nekoliko kliničkih oblika OLP-a, međutim erozivni oblik uzrokuje najveći intenzitet boli i nelagode, a time i znatno doprinosi smanjenju kvalitete života. Veći intenzitet

boli posljedica je prekida kontinuiteta epitela prilikom formiranja erozija i ulceracija što je klinička karakteristika erozivnog oblika OLP-a. Simptome boli i nelagode, iako slabijeg intenziteta, mogu uzrokovati i drugi klinički oblici OLP-a, poput atrofičnog oblika, čija je glavna klinička karakteristika atrofija i upala sluznice usne šupljine. U takvim slučajevima također je prisutna bolnost i pečenje, posebno prilikom jela, što negativno utječe na kvalitetu života bolesnika. Iz svega navedenog izvidno je, kako i bolesnici s ne-erozivnim oblikom OLP-a imaju simptome i znakove bolesti koje je potrebno liječiti. U ovo istraživanje bili su uključeni i ispitanici s ne-erozivnim oblikom OLP-a. Od ukupno trideset ispitanika s OLP-om, dvadeset i jedan ispitanik bio je s ne-erozivnim oblikom OLP-a, dok ih je devet imalo erozivni OLP. Važno je naglasiti kako je u svih bolesnika bio prisutan određeni stupanj bolnosti i nelagode što je procjenjivano subjektivno VAS skalom i upitnikom OHIP 14. U literaturi su također opisane studije koje su uključivale i pacijente s ne-erozivnim oblikom, odnosno simptomatskim OLP-om (48, 61, 125, 130, 215, 217). Međutim, iako su Cochrane sistematskim pregledom (32) obuhvaćene navedene studije, podatci ispitanika s ne-erozivnim OLP-om izdvojeni su i zasebno obrađivani.

Trenutno ne postoji univerzalni i općeprihvaćeni sustav za bodovanje težine lezija lihena usne šupljine koji je jednostavan za korištenje, ponovljiv i pogodan za prikaz različitih kliničkih oblika bolesti. Najčešće korišten sustav za praćenje i procjenu kliničkog intenziteta bolesti u studijama obuhvaćenim Cochrane sistematskim pregledom bio je prema autoru Thongprasom (39) koji mjeri klinički intenzitet lezija u pet stupnjeva prema zahvaćenoj površini. Procjena subjektivnih tegoba nije inkorporirana u ovaj sustav. U ovoj studiji korišten je sustav za praćenje lezija lihena prema Pibooniyom-u (204). Preliminarna studija, koju su proveli autori ovog sustava za praćenje lezija lihena, provedena je na pacijentima s OLP-om i transplantacijskom bolešću. Promjene su fotografirane tijekom prvog posjeta i tri do četiri tjedna nakon započete terapije. Rezultati studije (204) pokazali su jednostavnost korištenja sustava i ponovljivost očitanih vrijednosti svih triju kalibriranih ispitivača koji su ocjenjivali fotografije. Međutim, kao nedostatak ovog sustava za praćenje, autori ističu izostanak subjektivne procjene boli i nelagode u pacijenata. Stoga predlažu i istovremenu upotrebu vizualno analogne skale (VAS) ili neke druge skale za procjenu boli. U ovoj je studiji za procjenu subjektivnih tegoba korištena VAS ljestvica i OHIP 14 upitnik. Rezultati ove studije pokazali su jednostavnost upotrebe sustava za bodovanje lezija lihena prema Pibooniyom-u i visoku ponovljivost očitanih vrijednosti prije i po završetku terapije svih triju kalibriranih ispitivača.

Danas se liječenje RAU-a uglavnom temelji na topikalnim preparatima čiji je primarni cilj smanjiti bol, skratiti period cijeljenja, te veličinu i broj lezija. S obzirom da su RAU-e bolest nepoznate etiologije, do danas ne postoji potpuno učinkovito sredstvo liječenja. Brojni topikalni preparati poput zaštitnih krema, topikalnih kortikosteroida, antiseptika, anestetika i mnogih drugih, koriste se s ciljem ubrzanja cijeljenja i smanjenja subjektivnih tegoba.

Osim u liječenju akutnih lezija OLP-a, ovim se istraživanjem željela procijeniti i učinkovitost NAVS-a u liječenju RAU-a. Klinički tijek bolesti različit je za bolesnike s dijagnozom RAU-a. Dok se za lezije OLP-a uglavnom ne očekuje spontana remisija, za RAU je to uvijek slučaj. Stoga je za RAU bilo potrebno usporediti dinamiku kliničkog i simptomatološkog poboljšanja između bolesnika koji uzimaju kortikosteroide kao „zlatni standard“ i bolesnika koji uzimaju NAVS naftalan.

U dosadašnjoj literaturi ne postoji općeprihvaćeni sustav za praćenje kliničkog tijeka bolesti i poboljšanja subjektivnih tegoba u pacijenata s RAU. U svrhu praćenja kliničkog tijeka bolesti, dosadašnje provedene studije bilježile su parametre poput broja novonastalih lezija u određenom vremenskom razdoblju (4 - 8 tjedana), te dnevni indeks ulceracija, odnosno ukupan broj ulceracija tijekom svakoga dana. Navedeni parametri koristili su se u svrhu procjene težine stanja i prosječnog trajanja pojedine lezije (202). Međutim, vrlo je teško pouzdano odrediti prosječno trajanje pojedine lezije, odnosno trenutak potpune remisije iste (151). Kako bi se izbjegla navedena poteškoća, predlaže se praćenje i evaluacija boli i veličine lezije tijekom pet dana, s obzirom da se za minorne aftozne ulceracije očekuje spontana remisija od sedam do deset dana bez terapije (218). U našoj studiji klinički tijek bolesti bilježen je prema veličini i broju lezija na 0., 3. i 5. dan. Prosječni iznos broja lezija u svakoj od skupina na dan 0. izražen je kao 100%. Na dan 3. i 5. u postocima je izražen rezidualni postotak broja lezija. Smanjenje broja lezija na dan 5. bilo je nešto manje u ispitanika NAVS skupine (57,89%) negoli u ispitanika kortiko skupine (34,78%), iako ne statistički značajno. Veličina lezija izražena je kao srednja vrijednost kumulativnih promjera svih prisutnih afti u svakoj od skupina na dan 0. i izražena je kao 100%. Na 3. i 5. dan nešto je bolje bilo smanjenje promjera lezija u NAVS skupini (22,44%), nego li u kortiko skupini (25,32%), iako nije bilo statistički značajne razlike između skupina. S obzirom da je 5. dan nastupilo smanjenje broja lezija, te smanjenje promjera lezija na 3. i 5. dan, može se reći kako topikalna primjena NAVS naftalana potiče brže cijeljenje lezija. Ova se svojstva mogu pripisati već dokazanom protuupalnom djelovanju naftalana, odnosno aktivnim tvarima - steranima, koji su strukturom slični steroidnim hormonima i provitaminu D (174, 191).

Smanjenje broja lezija na 5. dan zabilježeno je i u dvostruko slijepoj randomiziranoj, placebo kontroliranoj studiji koja je ispitala učinak topikalne primjene hijaluronske kiseline u liječenju rekurentnih aftoznih ulceracija. Rezultati ove studije također su pokazali kako nije došlo do smanjenja broja lezija na 3. dan u obje skupine ispitanika, međutim smanjenje broja lezija na 5. dan bilo je veće u skupini bolesnika koji su koristili topikalnu hijaluronsku kiselinu (201).

Smanjenje promjera lezija na 3. dan zabilježeno je i u dvostruko slijepoj randomiziranoj studiji koja je uspoređivala učinak topikalno primijenjenog 5% amleksanoksa i 0,05% klobetazol propionata (202). Iz navedenih rezultata može se zaključiti kako su rezultati naše studije, u smislu smanjenja broja i promjera lezija, u skladu s rezultatima navedenih studija. Nadalje, dvostruko slijepa studija koja je procjenjivala učinak 0,05% klobetazol propionata u tri različite formulacije, bilježila je vrijeme cijeljenja pojedine lezije. Najbrže prosječno vrijeme cijeljenja zabilježeno je u skupini pacijenata koji su bili liječeni klobetazolom u adhezivnoj pasti za proteze, i iznosilo je $3,5 \pm 0,5$ dana, dok je za pripravak klobetazola u orabazi iznosilo $4,4 \pm 1,2$ dana, a za klobetazol samostalno $6,6 \pm 1,6$ dana (53). Navedeni rezultati pokazuju važnost primjene ispravnog pripravka lijeka koji će osigurati optimalno zadržavanje lijeka na mjestu primjene a time i znatno doprinijeti njegovoj učinkovitosti. U našem istraživanju aplikacija NAVS naftalana i betametazona provedena je u obliku orabaze (paste koja adherira na oralnu sluznicu), čime smo osigurali optimalno zadržavanje lijeka na mjestu primjene. Možda bi se miješanjem NAVS ulja i adhezivne paste za proteze dodatno pojačala retencija lijeka a time i njegova učinkovitost.

Od ukupno dvadeset sedam bolesnika sa RAU, četrnaest ih je bilo liječeno NAVS naftalanom, a trinaest betametazonom u orabazi. Ni u jednoj skupini pacijenata nisu zabilježene nuspojave. Smatra se kako kratkotrajna primjena topikalnih kortikosteroida ne izaziva nuspojave. U slučajevima RAU-a, kada frekvencija recidiva nije visoka, upotrebom topikalnih steroidnih pripravaka ne očekuju se nuspojave. Ova činjenica u skladu je i s rezultatima dvostruko slijepe randomizirane studije u kojoj su pacijenti primjenjivali topikalno 0,05% klobetazol propionat četiri puta dnevno tijekom pet dana (202). Međutim, postoje slučajevi RAU-a s iznimno velikom učestalosti erupcija, koji zahtijevaju dugotrajnu primjenu lijeka koji bi u konačnici mogli rezultirati nastankom nuspojava karakterističnih za dugotrajnu primjenu topikalnih steroidnih pripravaka. U obje skupine ispitanika tijekom provođenja ove studije nije zabilježeno pojavljivanje novih lezija.

Topikalna primjena NAVS naftalana u bolesnika s RAU-om utjecala je i na smanjenje subjektivnih tegoba, što smo procijenili upitnikom OHIP 14, VAS-om u ambulanti prije i nakon primjene lijeka, kao i svakodnevno provođenom VAS-om nakon 30 i 60 min po primjeni sredstva. Između skupina nije bilo statistički značajne razlike u redukciji OHIP-a 14 i iznosa VAS-a u ambulanti. U obje skupine ispitanika zabilježeno je značajno smanjenje iznosa VAS-a odmah po primjeni sredstva u ambulanti, što se može objasniti zaštitnim učinkom ljekovitog sredstva. Slične rezultate zabilježili su Nolan i sur. (201) prilikom primjene topikalne 0,2% hijaluronske kiseline i placebo u obliku gela. Autori napominju kako ovaj učinak traje otprilike 30 minuta po primjeni sredstva, nakon čega subjektivne tegobe ponovno dostižu početne vrijednosti (201). Takav obrazac vidljiv je i iz tabličnih prikaza dnevnika koje su ispisivali bolesnici tijekom ovoga istraživanja. Dobiveni rezultati pokazali su povećanje vrijednosti VAS-a 30 minuta po aplikaciji u odnosu na vrijednost VAS nakon 1. primjene 1. dana u ambulanti, vjerojatno jer se gubi zaštitni učinak nakon 30 minuta. Međutim, 60 min po primjeni vrijednost VAS pada, što bi se moglo pripisati protuupalnom djelovanju samog lijeka.

Primjena NAVS naftalana, u ovome istraživanju, provedena je u obliku „orabaze“, dobivene miješanjem NAVS ulja i praška (Stomahesive, Convatec) u omjeru 2:1. Prašak je korišten kako bi se lijek, u ovome slučaju NAVS ulje ili betametazonska mast, što duže zadržali na mjestu primjene. U takvim slučajevima ne može se u potpunosti isključiti mogući terapijski učinak inaktivne orabaze koja djeluje mehanički na način da štiti leziju od izvanjskih utjecaja i time povoljno utječe na njeno cijeljenje. U literaturi se o navedenoj problematici nalaze oskudni podatci. Primjerice, u randomiziranoj studiji koja je procjenjivala učinak topikalno primjenjenog aloe vera gela u liječenju akutnih lezija OLP-a, ispitanicima kontrolne skupine ordiniran je placebo, odnosno inaktivan gel na bazi karboksilmetilceluloze. Rezultati studije pokazali su poboljšanje kliničke slike nakon osam tjedana terapije u dvadeset i dva od ukupno dvadeset i sedam pacijenata aloe vera skupine (81%), te u samo jednog od ukupno dvadeset i sedam ispitanika placebo skupine (4%). Smanjenje boli odnosno poboljšanje zabilježeno je u aloe vera skupini za 50% u sedamnaest pacijenata (63%), te u samo dvoje pacijenata placebo skupine (7%) (130). Iz navedenog se može zaključiti kako je učinak orabaze na cijeljenje minimalan.

Ovim je istraživanjem prvi put ispitana učinkovitost i sigurnost primjene NAVS naftalana u liječenju oralnih bolesti imunološke geneze, te su dobiveni rezultati dodatno potvrdili pozitivne učinke NAVS-a u ranije provedenim *in vivo* i *in vitro* studijama.

Iz rezultata provedenog istraživanja može se zaključiti sljedeće:

- Topikalna primjena NAVS naftalana smanjila je kliničke znakove oralnog lihena planusa u vidu upale, erozija i ulceracija za 67,21%.
- Topikalna primjena NAVS naftalana smanjila je OHIP-14 iznos za 74,38% i dovela do poboljšanja kvalitete života u bolesnika s OLP-om.
- NAVS naftalana je uspješno smanjio subjektivne tegobe u bolesnika s OLP-om izražene putem VAS za 96,29%.
- Nije bilo statistički značajne razlike u smanjenju kliničkih znakova i simptoma bolesti između NAVS naftalana i kortikosteroida u bolesnika s OLP-om.
- NAVS naftalan je smanjio broj, promjer i tegobe u bolesnika s RAU-ma s uspjehom statistički usporedivim s kortikosteroidima te je u nekim slučajevima pokazao i superiornost u odnosu na kortikosteroide.
- Suradljivost bolesnika je bila odlična, smatraju NAVS naftalan jednostavnim za korištenje, te nisu uočene nikakve nuspojave pri njegovoj upotrebi.
- Ovi rezultati ohrabruju i upućuju na dobru učinkovitost NAVS naftalana kao potencijalne alternative kortikosteroidima u liječenju OLP i RAU.

1. Nellithady GS, Anila K, Kumar KK, Kaveri H. Lack of Association of Chronic Liver Disease in Patients with Oral Lichen Planus. *J Carcinogene Mutagene*. 2010;01(03): 1-4.
2. Al-Hashimi I, Schifter M, Lockhart PB, Wray D, Brennan M, Migliorati CA, et al. Oral lichen planus and oral lichenoid lesions: diagnostic and therapeutic considerations. *Oral Surg Oral Med Oral Pathol Oral Radiol Endod*. 2007;103 Suppl:S25.e1-12.
3. Azizi A, Lawaf S. The Comparison of Efficacy of Adcortyl Ointment and Topical Tacrolimus in Treatment of Erosive Oral Lichen Planus. *JODDD*. 2007;1(3):99-102.
4. Pindborg JJ, Reichart PA, Smith CI, et al. WHO International Histological Classification of Tumours. Histological Typing of cancer and precancer of the oral mucosa. Berlin: Springer; 1997.
5. Nico MMS, Fernandes JD, Lourenco SV. Liquen plano oral. *An Bras Dermatol*. 2011;86(4):633-43.
6. Leyva-Leon F, Wright A L, Wight R G, Harrington C I. Esophageal lichen planus presenting with dysphagia. *Int J Dermatol*. 1990;29:354–5.
7. Bidarra M, Buchanan JAG, Scully C, Moles DR, Porter SR. Oral lichen planus: a condition with more persistence and extra-oral involvement than suspected? *J Oral Pathol Med*. 2008;37(10):582-6.
8. Porter SR, Kirby A, Olsen I, Barrett W. Immunologic aspects of dermal and oral lichen planus: a review. *Oral Surg Oral Med Oral Pathol Oral Radiol Endod*. 1997;83(3):358-66.
9. Boisnic S, Ouhayoun JP, Branchet MC, Frances C, Beranger JY, Le Charpentier Y, et al. Alteration of cytokeratin expression in oral lichen planus. *Oral Surg Oral Med Oral Pathol Oral Radiol Endod*. 1995;79(2):207-15.
10. Bloor BK, Seddon SV, Morgan PR. Gene expression of differentiation-specific keratins (K4, K13, K1 and K10) in oral non-dysplastic keratoses and lichen planus. *J Oral Pathol Med*. 2000;29(8):376-84.
11. Scully C, el-Kom M. Lichen planus: review and update on pathogenesis. *J Oral Pathol*. 1985;14(6):431-58.
12. Bolewska J, Holstrup P, Moller-Madsen B, Kenrad B, Danscher G. Amalgam associated mercury accumulations in normal oral mucosa, oral mucosal lesions of lichen planus and contact lesions associated with amalgam. *J Oral Pathol Med*. 1990;19(1):39-42.

13. Yiannias JA, El-Azhary RA, Hand JH, Pakzad SY, Rogers RS. Relevant contact sensitivities in patients with the diagnosis of oral lichen planus. *J Am Acad Dermatol.* 2000;42(2 Pt 1):177-82.
14. Silverman S, Bahl S. Oral lichen planus update: clinical characteristics, treatment responses, and malignant transformation. *Am J Dent.* 1997;10(6):259-63.
15. Jubgell P. Oral lichen planus. A review. *Int J Oral Maxillofac Surg.* 1991;20(3):129-35.
16. Andreasen JO. Oral lichen planus. 1. A clinical evaluation of 115 cases. *Oral Surg Oral Med Oral Pathol.* 1968;25(1):31-42.
17. Scully C. *Oral and Maxillofacial Medicine – The Basis of Diagnosis and Treatment.* Edinburgh: Wright; 2004.
18. Regezi JA, Sciubba JJ, Jordan RCK. *Oral Pathology: Clinical Pathologic Correlations.* 4th Ed. Philadelphia: W.B. Saunders Company; 2003.
19. Mignogna MD, Lo Russo L, Fedele S. Gingival involvement of oral lichen planus in a series of 700 patients. *J Clin Periodontol.* 2005;32:1029-33.
20. WHO Collaborating Centre for Oral Precancerous Lesions. Definition of leukoplakia and related lesions: an aid to studies on oral precancer. *Oral Surg Oral Med Oral Pathol.* 1978;46:518-39.
21. Neppelberg E, Johannessen AC, Jonsson R. Apoptosis in oral lichen planus. *Eur J Oral Sci.* 2001;109(5):361-4.
22. Khan A, Farah CS, Savage NW, Walsh LJ, Harbrow DJ, Surgeman PB. Th1 cytokines in oral lichen planus. *J Oral Pathol Med.* 2003;32(2):77-83.
23. Mravak-Stipetić M, Cekić-Arambašin A, Pirkić A. Patohistološki i morfometrijski parametri u procjeni oralnog lichen rubera. *Acta Stomatol Croat.* 1992;26:185-90.
24. Mravak-Stipetić M, Pirkić A, Cekić-Arambašin A. Promjene aktivnosti kisele fosfataze (KF) kod oralnog lichen planusa pri različitom kliničkom intenzitetu bolesti i promjene aktivnosti kisele fosfataze u epitelnim stanicama. *Acta Stomatol Croat.* 1995;19:91-6.
25. Regezi JA, Deegan MJ, Hayward JR. Lichen planus: immunologic and morphologic identification of the submucosal infiltrate. *Oral Surg Oral Med Oral Pathol.* 1978;46(1):44-52.
26. Scully C. *Oral and Maxillofacial Medicine – The Basis of Diagnosis and Treatment.* Edinburgh: Wright; 2004.

27. Kulthanan K, Jiamton S, Varothai S, Pinkaew S, Sutthipinittharm P. Direct immunofluorescence study in patients with lichen planus. *Int J Dermatol.* 2007;46:1237-41.
28. Busm KJ. *Dermatopathology: A Volume in the Foundations in Diagnostic Pathology Series, Expert Consult-Online and Print.* 1st edition. New York, NY, USA: Saunders; 2009.
29. Sumairi B, Ismail, Satish K.S. Kumar, Rosnah B. Zain. Oral lichen planus and lichenoid reactions: etiopathogenesis, diagnosis, management and malignant transformation. *J Oral Sci.* 2007;49(2):89-106.
30. World Health Organization Tobacco or health: a global overview. In *Tobacco or health: a global status report.* WHO, Geneva 1997;5-65.
31. Mattsson U, Jontell M, Holmstrup P. Oral lichen planus and malignant transformation: is a recall of patients justified? *Crit Rev Oral Biol Med.* 2002;13(5):390-6.
32. Cheng S, Kirtschig G, Cooper S, Thornhill M, Leonardi-Bee J, Murphy R. Interventions for erosive lichen planus affecting mucosal sites. *Cochrane Database Syst Rev.* 2012 Feb 15; doi: 10.1002/14651858.CD008092.pub2.
33. Carbone M, Arduino PG, Carrozzo M, Caiazzo G, Broccoletti R, Conrotto D, et al. Topical clobetasol in the treatment of atrophic-erosive oral lichen planus: a randomized controlled trial to compare two preparations with different concentrations. *J Oral Pathol Med.* 2009;38(2):227-33.
34. Lozada-Nur FI, Sroussi HY. Tacrolimus powder in Orabase 0.1% for the treatment of oral lichen planus and oral lichenoid lesions: an open clinical trial. *Oral Surg Oral Med Oral Pathol Oral Radiol Endod.* 2006;102(6):744-9.
35. Heffernan MP, Smith DI, Bentley D, Tabacchi M, Graves JE. A single-center, open-label, prospective pilot study of subcutaneous efalizumab for oral erosive lichen planus. *J Drugs Dermatol.* 2007;6(3):310-4.
36. Lodi G, Scully C, Carrozzo M, Griffiths M, Sugarman PB, Thongprasom K. Current controversies in oral lichen planus: report of an international consensus meeting. Part 2. Clinical management and malignant transformation. *Oral Surg Oral Med Oral Pathol Oral Radiol Endod.* 2005;100(2):164-78.
37. Chainani-Wu N, Silverman S Jr, Lozada-Nur F, Mayer P, Watson JJ. Oral lichen planus: patient profile, disease progression and treatment responses. *J Am Dent Assoc.* 2001;132:901-9.

38. Carbone M, Goss E, Carrozzo M, Castellano S, Conrotto D, Broccoletti R, et al. Systemic and topical corticosteroid treatment of oral lichen planus: a comparative study with long-term follow-up. *J Oral Pathol Med.* 2003;32:323-9.
39. Thongprasom K, Luangjarmekorn L, Sererat T, Taweessap W. Relative efficacy of fluocinolone acetonide compared with triamcinolone acetonide in treatment of oral lichen planus. *J Oral Pathol Med.* 1992;21:456-8.
40. Zegarelli EV, Kutscher AH, Mehrhof A. Long-lasting lozenges with triamcinolone acetonide. Treatment of erosive lichen planus of oral mucosa. *N Y State J Med.* 1969;69:2463-4.
41. Silverman S Jr, Gorsky M, Lozada-Nur F, Giannotti K. A prospective study of findings and management in 214 patients with oral lichen planus. *Oral Surg Oral Med Oral Pathol Oral Radiol Endod.* 1991;72:665-70.
42. Holbrook WP, Kristmundsdottir T, Loftsson T. Aqueous hydrocortisone mouthwash solution: clinical evaluation. *Acta Odontol Scand.* 1998;56:157-60.
43. Gonzalez-Moles MA, Morales P, Rodriguez-Archilla A, Isabel IR, Gonzalez-Moles S. Treatment of severe chronic oral erosive lesions with clobetasol propionate in aqueous solution. *Oral Surg Oral Med Oral Pathol Oral Radiol Endod.* 2002;93:264-70.
44. Hegarty AM, Hodgson TA, Lewsey JD, Porter SR. Fluticasone propionate spray and betamethasone sodium phosphate mouthrinse: a randomized crossover study for the treatment of symptomatic oral lichen planus. *J Am Acad Dermatol.* 2002;47:271-9.
45. Lozada-Nur F, Huang MZ, Zhou GA. Open preliminary clinical trial of clobetasol propionate ointment in adhesive paste for treatment of chronic oral vesiculoerosive diseases. *Oral Surg Oral Med Oral Pathol Oral Radiol Endod.* 1991;71:283-7.
46. Carbone M, Conrotto D, Carrozzo M, Broccoletti R, Gandolfo S, Scully C. Topical corticosteroids in association with miconazole and chlorhexidine in the long-term management of atrophic-erosive oral lichen planus: a placebo-controlled and comparative study between clobetasol and fluocinonide. *Oral Dis.* 1999;5:44-9.
47. Lozada F, Silverman S Jr. Topically applied fluocinonide in an adhesive base in the treatment of oral vesiculoerosive diseases. *Arch Dermatol.* 1980;116:898-901.
48. Voute AB, Schulten EA, Langendijk PN, Kostense PJ, van der Waal I. Fluocinonide in an adhesive base for treatment of oral lichen planus. A double-blind, placebo-controlled clinical study. *Oral Surg Oral Med Oral Pathol Oral Radiol Endod.* 1993;75:181-5.

49. Lozada-Nur F, Miranda C, Maliksi R. Double-blind clinical trial of 0.05% clobetasol propionate (corrected from proprionate) ointment in orabase and 0.05% fluocinonide ointment in orabase in the treatment of patients with oral vesiculoerosive diseases. *Oral Surg Oral Med Oral Pathol Oral Radiol Endod.* 1994;77:598-604.
50. Gilbertson EO, Spellman MC, Piacquadio DJ, Mulford MI. Super potent topical corticosteroid use associated with adrenal suppression: clinical considerations. *J Am Acad Dermatol.* 1998;38:318-21.
51. Levin C, Maibach HI. Topical corticosteroid-induced adrenocortical insufficiency: clinical implications. *Am J Clin Dermatol.* 2002;3:141-7.
52. Plemons JM, Rees TD, Zachariah NY. Absorption of a topical steroid and evaluation of adrenal suppression in patients with erosive lichen planus. *Oral Surg Oral Med Oral Pathol Oral Radiol Endod.* 1990;69:688-93.
53. Lo Muzio L, della Valle A, Mignona MD, Pannone G, Bucci P, Bucci E et al. The treatment of oral aphthous ulceration or erosive lichen planus with topical clobetasol propionate in three preparations: a clinical and pilot study on 54 patients. *J Oral Pathol Med.* 2001;30: 611-7.
54. Gombos F, Cappello B, Gaeta GM, La Rotonda MI, Serpico R, Miro A. Cyclosporin in a bioadhesive formulation in the therapy of oral erosive lichen planus. A clinico-experimental evaluation. *Minerva Stomatol.* 1992;41:385-9.
55. Epstein JB, Truelove EL. Topical cyclosporine in a bioadhesive for treatment of oral lichenoid mucosal reactions: an open label clinical trial. *Oral Surg Oral Med Oral Pathol Oral Radiol Endod.* 1996;82:532-6.
56. Porter SR, Scully C, Eveson JW. The efficacy of topical cyclosporin in the management of desquamative gingivitis due to lichen planus. *Br J Dermatol.* 1993;129:753-5.
57. Becherel PA, Chosidow O, Boisnic S, Moyal-Barraco M, Pelisse M, Reigneau O, et al. Topical cyclosporine in the treatment of oral and vulvar erosive lichen planus: a blood level monitoring study. *Arch Dermatol.* 1995;131:495-6.
58. Itin P, Surber C, Buchner S. Lack of effect after local treatment with a new ciclosporin formulation in recalcitrant erosive oral lichen planus. *Dermatology.* 1992;185:262-5.
59. Voute AB, Schulten EA, Langendijk PN, Nieboer C, van der Walle I. Cyclosporin A in an adhesive base for treatment of recalcitrant oral lichen planus. An open trial. *Oral Surg Oral Med Oral Pathol Oral Radiol Endod.* 1994;78:437-41.

60. Jungell P, Malmstrom M. Cyclosporin A mouthwash in the treatment of oral lichen planus. *Int J Oral Maxillofac Surg.* 1996;25:60-2.
61. Eisen D, Ellis CN, Duell EA, Griffiths CE, Voorhees JJ. Effect of topical cyclosporine rinse on oral lichen planus. A double blind analysis. *N Engl J Med.* 1990;323:290-4.
62. Eisen D, Ellis CN. Topical cyclosporine for oral mucosal disorders. *J Am Acad Dermatol.* 1990;23:1259-63.
63. Harpenau LA, Plemons JM, Rees TD. Effectiveness of a low dose of cyclosporine in the management of patients with oral erosive lichen planus. *Oral Surg Oral Med Oral Pathol Oral Radiol Endod.* 1995;80(2):161-7.
64. Scully C, Eisen D, Carrozzo M. Management of oral lichen planus. *Am J Clin Dermatol.* 2000;1:287-306.
65. Vente C, Reich K, Rupprecht R, Neumann C. Erosive mucosal lichen planus: response to topical treatment with tacrolimus. *Br J Dermatol.* 1999;140:338-42.
66. Lener EV, Brieva J, Schachter M, West LE, West DP, el Azhary RA. Successful treatment of erosive lichen planus with topical tacrolimus. *Arch Dermatol.* 2001;137:419-22.
67. Kaliakatsou F, Hodgson TA, Lewsey JD, Hegarty AM, Murphy AG, Porter SR. Management of recalcitrant ulcerative oral lichen planus with topical tacrolimus. *J Am Acad Dermatol.* 2002;46:35-41.
68. Rozycki TW, Rogers RS III, Pittelkow MR, McEvoy MT, el-Azhary RA, Bruce AJ, et al. Topical tacrolimus in the treatment of symptomatic oral lichen planus: a series of 13 patients. *J Am Acad Dermatol.* 2002;46:27-34.
69. Olivier V, Lacour JP, Mousnier A, Garraffo R, Monteil RA, Ortonne JP. Treatment of chronic erosive oral lichen planus with low concentrations of topical tacrolimus: an open prospective study. *Arch Dermatol.* 2002;138:1335-8.
70. Corrocher G, Di Lorenzo G, Martinelli N, Mansueto P, Biasi D, Nocini PF et al. Comparative effect of tacrolimus 0.1% ointment and clobetasol 0.05% ointment in patients with oral lichen planus. *J Clin Periodontol.* 2007;35:244-9.
71. Moschella SL. Chemotherapy used in dermatology. *Cutis.* 1977;19:603-11.
72. Lozada F. Prednisone and azathioprine in the treatment of patient with vesiculoerosive oral diseases. *Oral Surg Oral Med Oral Pathol Oral Radiol Endod.* 1981;52:257-63.
73. Lear JT, English JS. Erosive and generalized lichen planus responsive to azathioprine. *Clin Exp Dermatol.* 1996;21:56-7.

74. Van Leent EJ, Gräber M, Thurston M, Wagenaar A, Spuls PI, Bos JD. Effectiveness of the ascomycin macrolactam SDZ ASM 981 in the topical treatment of atopic dermatitis. *Arch Dermatol.* 1998;134(7):805-9.
75. Gorouhi F, Solhpour A, Beitollahi JM, Afshar S, Davari P, Hashemi P et al. Randomized trial of pimecrolimus cream versus triamcinolone acetonide paste in the treatment of oral lichen planus. *J Am Acad Dermatol.* 2007;57(5):806-13.
76. Swift JC, Rees TD, Plemons JM, Hallmon WW, Wright JC. The effectiveness of 1% pimecrolimus cream in the treatment of oral erosive lichen planus. *J Periodontol.* 2005;76:627-35.
77. Passeron T, Lacour JP, Fontas E, Ortonne JP. Treatment of oral erosive lichen planus with 1% pimecrolimus cream: a double blind, randomized, prospective trial with measurement of pimecrolimus levels in the blood. *Arch Dermatol.* 2007;143:472-6.
78. Ebner H, Mischer P, Raff M. Local treatment of lichen ruber planus of the mouth mucosa with vitamin A acid. *Z Hautkr.* 1973;48:735-40.
79. Gunther SH. Vitamin A acid in treatment of oral lichen planus. *Arch Dermatol.* 1973;107:277.
80. Hersle K, Mobacken H, Sloberg K, Thilander H. Severe oral lichen planus: treatment with an aromatic retinoid (etretinate). *Br J Dermatol.* 1982;106:77-80.
81. Sloberg K, Hersle K, Mobacken H, Thilander H. Severe oral lichen planus: remission and maintenance with vitamin A analogues. *J Oral Pathol.* 1983;12:473-7.
82. Camisa C, Allen CM. Treatment of oral erosive lichen planus with systemic isotretinoin. *Oral Surg Oral Med Oral Pathol Oral Radiol Endod.* 1986;62:393-6.
83. Baudet-Pommel M, Janin-Mercier A, Souteyrand P, Peri G. Ongoing clinical study of oral lichen planus (OLP) treated with retinoids: one used locally, (tretinoin) the other orally (etretinate). *Acta Odontostomatol (Paris).* 1990;44:337-48.
84. Zegarelli DJ. Treatment of oral lichen planus with topical vitamin A acid. *J Oral Med.* 1984;39:186-91.
85. Dalirsani Z, Taghavi Zenouz A, Mehdipour M, Alavi F, Javadzadeh Y. Comparison of the effect of combination of triamcinolone acetonide and vitamin a mouthwash with triamcinolone mouthwash alone on oral lichen planus. *J Dent Res Dent Clin Dent Prospects.* 2010;4(1):21-4.
86. Giustina TA, Stewart JC, Ellis CN, et al. Topical application of isotretinoin gel improves oral lichen planus. A double-blind study. *Arch Dermatol.* 1986;122:534-6.

87. Bojsnic S, Branchet MC, Pascal F, Ben Slama L, Rostin M, Szpirglas H. Topical tretinoin in the treatment of lichen planus and leukoplakia of the mouth mucosa. A clinical evaluation. *Ann Dermatol Venereol.* 1994;121:459-63.
88. Tradati N, Chiesa F, Rossi N, Grigolato R, Formelli F, Costa A, et al. Successful topical treatment of oral lichen planus and leukoplakias with fenretinide (4-HPR). *Cancer Lett.* 1994;76:109-11.
89. Buajeeb W, Kraivaphan P, Poburksa C. Efficacy of topical retinoic acid compared with topical fluocinolone acetonide in the treatment of oral lichen planus. *Oral Surg Oral Med Oral Pathol Oral Radiol Endod.* 1997;83:21-5.
90. Schuppli R. The efficacy of a new retinoid (Ro 10-9359) in lichen planus. *Dermatologica.* 1978;157(1):60-3.
91. Ferguson MM, Simpson NB, Hammersley N. The treatment of erosive lichen planus with a retinoid-etretinate. *Oral Surg Oral Med Oral Pathol Oral Radiol Endod.* 1984;58:283-7.
92. Mahrle G, Meyer-Hamme S, Ippen H. Oral treatment of keratinizing disorders of skin and mucous membranes with etretinate. Comparative study of 113 patients. *Arch Dermatol.* 1982;118:97-100.
93. Ott F, Bollag W, Geiger JM. Efficacy of oral low-dose tretinoin (all-trans-retinoic acid) in lichen planus. *Dermatology.* 1996;192:334-6.
94. Woo TY. Systemic isotretinoin treatment of oral and cutaneous lichen planus. *Cutis.* 1985;35:385-6, 390-1, 393.
95. Scheinman PL, Peck GL, Rubinow DR, DiGiovanna JJ, Abangan DL, Ravin PD. Acute depression from isotretinoin. *J Am Acad Dermatol.* 1990;22:1112-4.
96. Eisen D. The vulvovaginal-gingival syndrome of lichen planus. The clinical characteristics of 22 patients. *Arch Dermatol.* 1994;130:1379-82.
97. Gonzalez E, Momtaz T, Freedman S. Bilateral comparison of generalized lichen planus treated with psoralens and ultraviolet A. *J Am Acad Dermatol.* 1984;10:958-61.
98. Helander I, Jansen CT, Meurman L. Long-term efficacy of PUVA treatment in lichen planus: comparison of oral and external methoxsalen regimens. *Photodermatol.* 1987;4:265-8.
99. Jansen CT, Lehtinen R, Happonen RP, Lehtinen A, Soderlund K. Mouth PUVA: new treatment for recalcitrant oral lichen planus. *Photodermatol.* 1987;4:165-6.

100. Chen HR. A newly developed method for treatment of oral lichen planus with ultraviolet irradiation. *Taiwan Yi Xue Hui Za Zhi*. 1989;88:248-52.
101. Lundquist G, Forsgren H, Gajecki M, Emtestam L. Photochemotherapy of oral lichen planus. A controlled study. *Oral Surg Oral Med Oral Pathol Oral Radiol Endod*. 1995;79(5):554-8.
102. Lindelof B, Sigurgeirsson B, Tegner E, Larko O, Johannesson A, Berne B, et al. PUVA and cancer: a largescale epidemiological study. *Lancet*. 1991;338:91-3.
103. Seoane J, Vazquez J, Romero MA, Aguado A, Pomareda M. [Photochemotherapy in the treatment of oral erosive lichen planus. Letter]. *Acta Otorrinolaringol Esp*. 1997;48:251-3.
104. Tyldesley WR. Oral lichen planus. *Br J Oral Surg*. 1974;11:187-206.
105. Ronbeck BA, Lind PO, Thrane PS. Desquamative gingivitis: preliminary observations with tetracycline treatment. *Oral Surg Oral Med Oral Pathol Oral Radiol Endod*. 1990;69:694-7.
106. Walchner M, Messer G, Salomon N, Plewig G, Rocken M. Topical tetracycline treatment of erosive oral lichen planus. *Arch Dermatol*. 1999;135:92-3.
107. Eisen D. Hydroxychloroquine sulfate (Plaquenil) improves oral lichen planus: an open trial. *J Am Acad Dermatol*. 1993;28:609-12.
108. De Argila D, Gonzalo A, Pimentel J, Rovira I. Isolated lichen planus of the lip successfully treated with chloroquine phosphate. *Dermatology*. 1997;195:284-5.
109. Magro CM, Crowson AN. Lichenoid and granulomatous dermatitis. *Int J Dermatol*. 2000;39:126-33.
110. Falk DK, Latour DL, King LE Jr. Dapsone in the treatment of erosive lichen planus. *J Am Acad Dermatol*. 1985;12:567-70.
111. Beck HI, Brandrup F. Treatment of erosive lichen planus with dapsone. *Acta Derm Venereol*. 1986;66:366-7.
112. Matthews RW, Pinkney RC, Scully C. The management of intransigent desquamative gingivitis with Dapsone. *Ann Dent*. 1989;48:41-3.
113. Nagao Y, Sata M, Tanikawa K, Kameyama T. A case of oral lichen planus with chronic hepatitis C successfully treated by glycyrrhizin. *Kansenshogaku Zasshi*. 1995;69:940-4.
114. Nagao Y, Sata M, Suzuki H, Tanikawa K, Itoh K, Kameyama T. Effectiveness of glycyrrhizin for oral lichen planus in patients with chronic HCV infection. *J Gastroenterol*. 1996;31:691-5.

115. Sato M, Yoshida H, Yanagawa T, Yura Y, Urata M, Nitta T, et al. Therapeutic effect of human fibroblast interferon on premalignant lesions arising in oral mucosa. A pilot study. *Int J Oral Surg.* 1985;14:184-94.
116. Areias J, Velho GC, Cerqueira R, Barbedo C, Amaral B, Sanches M, et al. Lichen planus and chronic hepatitis C: exacerbation of the lichen under interferon-alpha-2a therapy. *Eur J Gastroenterol Hepatol.* 1996;8:825-8.
117. Sugiyama T, Shimizu M, Ohnishi H, Noguchi N, Iwata K, Kojima Y, et al. Clinical evaluation in oral lichen planus with chronic hepatitis C: the role of interferon treatment. *Nippon Shokakibyō Gakkai Zasshi.* 2000;97:568-74.
118. Guijarro GB, Lopez Sanchez AF, Hernandez der Waal VG. Presence of lichen planus during a course of interferon alpha-2a therapy for a viral chronic C hepatitis. *Med Oral.* 2001;6:358-63.
119. Doutre MS, Beylot C, Couzigou P, Long P, Royer P, Beylot J. Lichen planus and virus C hepatitis: disappearance of the lichen under interferon alfa therapy. *Dermatology.* 1992;184:229.
120. Hildebrand A, Kolde G, Luger TA, Schwarz T. Successful treatment of generalized lichen planus with recombinant interferon alfa-2b. *J Am Acad Dermatol.* 1995;33:880-3.
121. Nagao Y, Sata M, Suzuki H, Kameyama T, Ueno T. Histological improvement of oral lichen planus in patients with chronic hepatitis C treated with interferon. *Gastroenterology.* 1999;117:283-4.
122. Sun A, Chiang CP, Chiou PS, Wang JT, Liu BY, Wu YC. Immunomodulation by levamisole in patients with recurrent aphthous ulcers or oral lichen planus. *J Oral Pathol Med.* 1994;23:172-7.
123. Lu SY, Chen WJ, Eng HL. Dramatic response to levamisole and low-dose prednisolone in 23 patients with oral lichen planus: a 6-year prospective follow-up study. *Oral Surg Oral Med Oral Pathol Oral Radiol Endod.* 1995;80:705-9.
124. Kirby JD, Black M, McGibbon D. Levamisole-induced lichenoid eruptions. *J R Soc Med.* 1980;73:208-11.
125. Sardella A, Demarosi F, Oltolina A, Rimondini L, Carrassi A. Efficacy of topical mesalazine compared with clobetasol propionate in treatment of symptomatic oral lichen planus. *Oral Dis.* 1998;4:255-9.
126. Alstead EM, Wilson AG, Farthing MJ. Lichen planus and mesalazine. *J Clin Gastroenterol.* 1991;13:335-7.

127. Bogaert H, Sanchez E. Lichen planus: treatment of thirty cases with systemic and topical phenytoin. *Int J Dermatol.* 1990;29:157-8.
128. Tone T, Nishioka K, Kameyama K, Asai T, Takezaki S, Nishiyama S. Common histopathological processes of phenytoin drug eruption. *J Dermatol.* 1992;19:27-34.
129. Hayes SM. Lichen planus--report of successful treatment with aloe vera. *Gen Dent.* 1999;47(3):268-72.
130. Choonhakarn C, Busaracome P, Sripanidkulchai B, Sarakarn P. The efficacy of aloe vera gel in the treatment of oral lichen planus: a randomized controlled trial. *Br J Dermatol.* 2008;158(3):573-7.
131. Mansourian A, Momen-Heravi F, Saheb-Jamee M, Esfehiani M, Khalilzadeh O, Momen-Beitollahi J. Comparison of aloe vera mouthwash with triamcinolone acetonide 0.1% on oral lichen planus: a randomized double-blinded clinical trial. *Am J Med Sci.* 2011;342(6):447-51.
132. Salazar-Sánchez N, López-Jornet P, Camacho-Alonso F, Sánchez-Siles M. Efficacy of topical Aloe vera in patients with oral lichen planus: a randomized double-blind study. *J Oral Pathol Med.* 2010;39(10):735-40.
133. Eisen D, Lynch DP. Selecting topical and systemic agents for recurrent aphthous stomatitis. *Cutis.* 2001;68:201-6.
134. Saijo T, Kuriki H, Ashida Y, Makino H, Maki Y. Mechanism of the action of amoxanox (AA-673), an orally active antiallergic agent. *Int Arch Allergy Appl Immunol.* 1985;78:43-50.
135. Fu J, Zhu X, Dan H, Zhou Y, Liu C, Wang F et al. Amlexanox is as effective as dexamethasone in topical treatment of erosive oral lichen planus: a short-term pilot study. *Oral Surg Oral Med Oral Pathol Oral Radiol.* 2012;113(5):638-43.
136. Tardieu M, Bourin MC, Desgranges P, Barbier P, Barritault D, Caruelle et al. Mesoglycan and sulodexide act as stabilizers and protectors of fibroblast growth factors (FGFs). *Growth Factors.* 1994;11: 291–300.
137. Rajtar G, Marchi E, de Gaetano G, Cerletti C. Effects of glycosaminoglycans on platelet and leucocyte function: role of N-sulfation. *Biochem Pharmacol.* 1993;46: 958–60.
138. Kristova V, Kriska M, Babal P, et al. Evaluation of endothelium-protective effects of drugs in experimental models of endothelial damage. *Physiol Res.* 2000;49:123–8.

139. Cerletti C, Rajtar G, Marchi E, De Gaetano G. Effects of glycosaminoglycans on platelet and leucocyte function: role of N-sulfation. *Biochem Pharmacol.* 1993;46:958–960.
140. Jensen PJ, Rodeck U. Autocrine/paracrine regulation of keratinocyte urokinase plasminogen activator through the TGF- α /EGF receptor. *J Cell Physiol.* 1993;155:333–339.
141. Femiano F, Gombos F, Scully C. Oral erosive/ulcerative lichen planus: preliminary findings in an open trial of sulodexide compared with cyclosporine (ciclosporin) therapy. *Int J Dermatol.* 2003;42(4):308-11.
142. Maksimovskaia LN, Barashkov GN, Trestsov NG. The methods of modern reflexotherapy in the combined treatment of patients with erosive-ulcerative processes of the oral mucosa. *Stomatologija (Mosk).* 1991:36-7.
143. Emslie ES, Hardman FG. The surgical treatment of oral lichen planus. *Trans St Johns Hosp Dermatol Soc.* 1970;56:43-4.
144. Vedtofte P, Holmstrup P, Hjorting-Hansen E, Pindborg JJ. Surgical treatment of premalignant lesions of the oral mucosa. *Int J Oral Maxillofac Surg.* 1987;16:656-64.
145. Malmstrom M, Leikomaa H. Experiences with cryotherapy in the treatment of oral lesions. *Proc Finn Dent Soc.* 1980;76:117-23.
146. Loitz GA, O'Leary JP. Erosive lichen planus of the tongue treated by cryosurgery. *J Oral Maxillofac Surg.* 1986;44:580-2.
147. Bekke JP, Baart JA. Six years' experience with cryosurgery in the oral cavity. *Int J Oral Surg.* 1979;8:251-70.
148. Hovick CJ, Kalkwarf KL. Treatment of localized oral erosive lichen planus lesions with free soft tissue grafts. *Periodontal Case Rep.* 1987;9:21-4.
149. Tamizi M, Moayedi M. Treatment of gingival lichen planus with a free gingival graft: a case report. *Quintessence Int.* 1992;23:249-51.
150. Field EA, Allan RB. Review article: oral ulceration - aetiopathogenesis, clinical diagnosis and management in the gastrointestinal clinic. *Aliment Pharmacol Ther.* 2003;18:949–62.
151. Scully C, Porter S. Oral mucosal disease: recurrent aphthous stomatitis. *Br J Oral Maxillofac Surg.* 2008;46:198–206.

152. Almoznino G, Zini A, Mizrahi Y, Aframiani DJ. Elevated serum IgE in recurrent aphthous stomatitis and associations with disease characteristics. *Oral Dis.* 2013; doi:10.1111/odi.12131.
153. Scully C, Gorsky M, Lozada-Nur F. The diagnosis and management of recurrent aphthous stomatitis: a consensus approach. *J Am Dent Assoc.* 2003; 134:200–7.
154. Liang MW, Neoh CY. Oral aphthosis: management gaps and recent advances. *Ann Acad Med Singapore.* 2012;41:463–70.
155. Chattopadhyay A, Chatterjee S. Risk indicators for recurrent aphthous ulcers among adults in the US. *Community Dent Oral Epidemiol.* 2007;35:152–9.
156. Shulman JD. An exploration of point, annual, and lifetime prevalence in characterizing recurrent aphthous stomatitis in USA children and youths. *J Oral Pathol Med.* 2004;33:558–66.
157. Akintoye SO, Greenberg MS. Recurrent aphthous stomatitis. *Dent Clin North Am.* 2005;49:31–47.
158. Porter SR, Kingsmill V, Scully C. Audit of diagnosis and investigations in patients with recurrent aphthous stomatitis. *Oral Surg Oral Med Oral Pathol.* 1993;76: 449–52.
159. Sedghizadeh PP, Shuler CF, Allen CM, Beck FM, Kalmar JR. Celiac disease and recurrent aphthous stomatitis: a report and review of the literature. *Oral Surg Oral Med Oral Pathol Oral Radiol Endod.* 2002;94:474–8.
160. Femiano F, Lanza A, Buonaiuto C, Gombos F, Nunziata M, Piccolo S et al. Guidelines for Diagnosis and Management of Aphthous Stomatitis. *Pediatr Infect Dis J.* 2007;26:728–32.
161. Jurge S, Kuffer R, Scully C, Porter SR. Mucosal Diseases Series, Number VI Recurrent aphthous stomatitis. *Oral Dis.* 2006;12:1–21.
162. Porter SR, Scully C, Pedersen A. Recurrent aphthous stomatitis. *Crit Rev Oral Biol Med.* 1998;9:306–21.
163. Savage NW, McCullough MJ. Topical corticosteroids in dental practice. *Aust Dent J.* 2005;50(2):S40-S44.
164. Rhen T, Cidlowski JA. Antiinflammatory action of glucocorticoids - New mechanisms for old drugs. *N Engl J Med.* 2005;353:1711–23.
165. Sapolsky RM, Romero LM, Munck AU. How do glucocorticoids influence stress responses? Integrating permissive, suppressive, stimulatory, and preparative actions. *Endocr Rev.* 2000;21:55–89.

166. Joly P, Roujeau JC, Benichou J, Picard C, et al. A comparison of oral and topical corticosteroids in patients with bullous pemphigoid. *N Engl J Med.* 2002;346:321–327.
167. Pels R, Sterry W, Lademann J. Clobetasol propionate-were, when, why? *Drugs Today (Barc).* 2008;44:547–57.
168. González-Moles MA. The use of topical corticoids in oral pathology. *Med Oral Patol Oral Cir Bucal.* 2010;15:e827–31.
169. González-Moles MA, Scully C. Vesciculo-erosive oral mucosal disease-management with topical corticosteroids: (1) Fundamental principles and specific agents available. *J Dent Res.* 2005;84:294–301.
170. González-Moles MA, Scully C. Vesciculo-erosive oral mucosal disease-Management with topical corticosteroids: (2) Protocols, monitoring of effects and adverse reactions, and the future. *J Dent Res.* 2005;84:302–8.
171. Decani S, Federighi V, Baruzzi E, Sardella A, Lodi G. Iatrogenic Cushing's syndrome and topical steroid therapy: case series and review of the literature. *J Dermatolog Treat.* 2013;25(6):495-500.
172. Thongprasom K, Dhanuthai K. Steroids in the treatment of lichen planus: a review. *J Oral Sci.* 2008;50:377–85.
173. Alajbeg I, Dinter G, Alajbeg A, Telen S, Proštenik M. Study of Croatian non-aromatic naphthalane constituents with skeletons analogous to bioactive compounds. *J Chromatogr A.* 2001;918:127-34.
174. Alajbeg I, Krnjević-Pezić G, Smeh-Skrbin A, Vržogić P, Vučićević-Boras V, Dobrić I, Cekić-Arambašin A. Non-aromatic naphthalane preparation; preliminary clinical study in the treatment of psoriasis vulgaris. *J Pharm Biomed Anal.* 2001; 26(5-6):801-9.
175. Li MW, Lin RZ, Liao YS et al. Organic geochemistry of oils and condensates in the Kekeya Field, Southwest Depression of the Tarim Basin (China). *Org Geochem.* 1999;30:15-37.
176. Vržogić P, Ostrogović Ž, Alajbeg A. Naphthalan – a natural medicinal product. *Acta Dermatovenerol Croat.* 2003;11(3):178-84.
177. Karaev AI, Aliev RK, Babaev AZ. Naftalanskaja neft. Moskva: Izdatel'stvo Akademiinauk SSSR; 1959;5-11.
178. Pašaeu TG. Naftalanskaja neft i ee lečebnoe dejstvie. Izdateljstvo: Medgiz, Moskva 1959;3-14.

179. Gulieva SA. Unikalnaja lečebnaja naftalanovaja نفت. Baku; 1981.
180. Krust TA. Von Venedig nach China. Darmstadt: Wissenschaftliche Buch Gesellschaft; 1996.
181. Gulieva SA. Naftalanolečenje. Baku; 1979.
182. Sultanov AA. Revmatoidnj artrit v Azerbejdžane. Baku-Maarif, Maarif ed.; 1971; 44-52.
183. Kuliev AH. Naftalan i metodika ego lečebnogo primenenia. Baku; 1973.
184. Jeger EI. Naftalan, Sbornik sobranija otzivov i dokladov vračej o lečenii i dejstvii naftalana, prevod s nemeckogo. Tibilisi 1904; 1-8.
185. Kottmaier J. Priručnik za praktičnu medicinu. Beograd, Zagreb: Medicinska knjiga; 1967.
186. Ostrogović Ž, Perin B. Primjena nafatalanske nafte – naftalana u liječenju psorijaze i drugih kožnih bolesti. *Psoriasis*. 1985;17:14-9.
187. Čajkovac V. Otvoreno lječilište "Naftalan" za kožne i reumatske bolesti. *Acta Dermatol Iug*. 1989;3:157.
188. Alajbeg A, Kovac T. "HR GC AND GC-MS STUDY OF STEROIDS IN NORTHERN CROATIAN PETROLEUM". *Croatica Chemica Acta*. 1994; 67(3):393-405.
189. Ostrogović Ž. Naftalan – zemno mineralno ulje kao balneološki agens. *Medix*. 1999;25:83-6.
190. Alajbeg A, Donelli D, Alajbeg I, Telen S, Šegudović N, Srića V et al. Characterisation of Azerbaijani and Croatian brown naphthalene. *J Sep Sci*. 2005;28(13):1512-9.
191. Alajbeg I, Krnjević-Pezić G, Alajbeg I, Smeh-Skrbin A, Vrzogić P. Comparison of the composition of some petroleum samples which may be applied for skin and mucous membrane treatment. *J Pharm Biomed Anal*. 2000;22(1):75-84.
192. Alajbeg I, Brkić D, Ahel M, Telen S, Džanić E, Fingler S et al. Chemical Composition and Physical Properties of "Pale Yellow" Naphtalan. *Croatica Chemica Acta*. 2011;84(4):521-30.
193. Grigor'eva VD, Badalov NG. Deresinated naphthalan in the treatment of psoriatic arthritis (in Russian). *Vopr Kurortol Fizioter Lech Fiz Kult*. 1994;4:13-5.
194. Vrzogić P, Jakić-Razumović J, Pašić A. Effect of naphthalan on epidermal proliferation activity and CD3, CD4 and CD8 lymphocyte count. *Acta Dermatovenerol Croat*. 2003;11:65-9.

195. Thaci D, Schindewolf M, Smeh-Skrbin A, Krnjevic-Pezic G, Vrzogic P, Dobric I, Kaufmann R, Boehncke WH. Heavy naphthen oil exhibits antipsoriatic efficacy in vivo and antiproliferative as well as differentiation-inducing effects on keratinocytes in vitro. *Arch Dermatol.* 2000;136:678-9.
196. Alajbeg I, Ivanković S, Alajbeg ŽI, Jurin M. Antiproliferative effect of non-aromatic oil fractions on squamous cell carcinoma VII: *in vitro* and preliminary *in vivo* results. *Period Biol.* 2002;104:89-94.
197. Alajbeg I, Ivanković S, Jurin M, Pirkić A, Alajbeg ZI, Cekić-Arambašin A et al. Antitumor activity of non-aromatic naphthalene: angiogenesis inhibition in murine oral squamous cell carcinoma. Abstracts of 7th biennial congress of European Association of Oral Medicine. Reichart, Peter, editor(s). Berlin: Quintessenz Verlags-GmbH, 2004. 38-38.
198. Krnjević-Pezić G, Vržogić P, Ostrogović Ž, Smeh-Skrbin A, Dobrić I. Some hematological and biochemical parameters in psoriatic patients treated with naphthalene. *Acta Dermatovenerol Croat.* 1997;5:49-53.
199. Lehner T. Autoimmunity in oral disease with special reference to recurrent oral ulcerations. *Proc R Soc Med.* 1968;61:515-24.
200. Zakrzewska JM, Chan ES-Y, Tornhill MH. A systematic review of placebo-controlled randomized clinical trials of treatments used in oral lichen planus. *Br J Dermatol.* 2005;153:336-41.
201. Nolan A, Baillie C, Badminton J et al. The efficacy of topical hyaluronic acid in the management of recurrent aphthous ulceration. *J Oral Pathol Med.* 2006;35:461-5.
202. Rodriguez M, Rubio JA, Sanchez R. Effectiveness of two oral pastes for the treatment of recurrent aphthous stomatitis. *Oral Dis.* 2007;13:490-4.
203. Tyldesley WR, Harding SM. Betamethasone valerate aerosol in the treatment of oral lichen planus. *Br J Dermatol.* 1997;96:659-62.
204. Pibooniyom SO, Treister N, Pitiphat W, Woo SB. Scoring system for monitoring oral lichenoid lesions: A preliminary study. *Oral Surg Oral Med Oral Pathol Oral Radiol Endod.* 2005;99:696-703.
205. Khandwala A, Van Inwegen RG, Alfano MC. 5% amlexanox oral paste, a new treatment for recurrent minor aphthous ulcers: I. Clinical demonstration of acceleration of healing and resolution of pain. *Oral Surg Oral Med Oral Pathol Oral Radiol Endod.* 1997;83:222-30.

206. Petričević N, Čelebić A, Papić M, Rener-Sitar K. The Croatian version of the Oral Health Impact Profile Questionnaire. *Coll Antropol.* 2009;33:841-7.
207. Smeh-Skrbin A, Dobrić I, Krnjević-Pezić G, Vrzogić P: Naphthalene in the treatment of patients with atopic dermatitis. *Acta Dermatovenerol Croat.* 2007;15(1):15-9.
208. Scully C, Beyli M, Ferreiro MC, Ficarra G, Gill Y, Griffiths M, et al. Update on oral lichen planus: etiopathogenesis and management. *Crit Rev Oral Biol Med.* 1998;9:86-122.
209. Miles DA, Bricker SL, Razmus TF, Potter RH. Triamcinolone acetonide versus chlorhexidine for treatment of recurrent stomatitis. *Oral Surg Oral Med Oral Pathol.* 199;75(3):397-402.
210. Escudier M, Ahmed N, Shirlaw P, Setterfield J, Tappuni A, Black MM et al. A scoring system for mucosal disease severity with special reference to oral lichen planus. *Br J Dermatol.* 2007;157:765-770.
211. Lodi G, Tarozzi M, Sardella A, Demarosi F, Canegallo L, Di Benedetto D, Carrassi A: Miconazole as adjuvant therapy for oral lichen planus: a double-blind randomized controlled trial. *Br J Dermatol.* 2007;156,1336–1341.
212. Campisi G, Giandalia G, De Caro V, Di Liberto C, Arico P, Giannola LI. A new delivery system of clobetasol-17-propionate (lipid-loaded microspheres 0.025%) compared with a conventional formulation (lipophilic ointment in a hydrophilic phase 0.025%) in topical treatment of atrophic/erosive oral lichen planus. A Phase IV, randomized, observer-blinded, parallel group clinical trial. *Br J Dermatol.* 2004;150(5):984–90.
213. Conrotto D, Carbone M, Carozzo M, Arduino P, Broccoletti R, Pentenero M, et al. Ciclosporin vs. clobetasol in the topical management of atrophic and erosive oral lichen planus: a double-blind, randomized controlled trial. *Br J Dermatol.* 2006;154(1):139–45.
214. Volz T, Caroli U, Lüdtke H, Bräutigam M, Kohler-Späth H, Röcken M, et al. Pimecrolimus cream 1% in erosive oral lichen planus--a prospective randomized double-blind vehicle-controlled study. *Br J Dermatol.* 2008;159(4):936–41.
215. Yoke PC, Tin GB, Kim MJ, Rajaseharan A, Ahmed S, Thongprasom K, et al. A randomized controlled trial to compare steroid with ciclosporine for the topical treatment of oral lichen planus. *Oral Surg Oral Med Oral Pathol Oral Radiol Endod.* 2006;102(1):47–55.

216. Langley GB, Sheppeard H. The visual analogue scale: Its use in pain measurement. *Rheumatology International*. 1985;5(4):145–8.
217. Malhotra AK, Khaitan BK, Sethuraman G, Sharma VK. Betamethasone oral mini-pulse therapy compared with topical triamcinolone acetonide (0.1%) paste in oral lichen planus: A randomized comparative study. *J Am Acad Dermatol*. 2008;58(4):596–602.
218. Regezi JA, Sciubba JJ, eds (1989). *Oral Pathology: Clinical-Pathological Correlations*. WB Saunders Co: Philadelphia, PA, pp. 47.

7. ŽIVOTOPIS AUTORA S POPISOM OBJAVLJENIH RADOVA

Ana Andabak Rogulj, univ.mag.med.dent, specijalist oralne medicine, rođena je 29.11.1982. godine u Zagrebu. Nakon završene opće gimnazije 2001. godine upisuje Stomatološki fakultet Sveučilišta u Zagrebu na kojem je diplomirala 28.12.2007. Od travnja 2008. do travnja 2009. obavljala je pripravnički staž u Domu zdravlja-Istok nakon čega je uspješno položila stručni ispit. Godine 2008. upisala je Poslijediplomski specijalistički studij Dentalna medicina na Stomatološkom fakultetu u Zagrebu, koji je apsolvirala javnom obranom završnog rada "Intraoralni elektrostimulator salivacije u bolesnice s Allgroveovim („Triple-A“) sindromom" u srpnju 2011. godine.

Od 01.06.2009. zaposlena je na Stomatološkom fakultetu u Zagrebu na Zavodu za oralnu medicinu u zvanju asistenta- znanstvenog novaka na projektu „Nearomatski naftalan- istraživanje sastava i bioloških učinaka na epitelna tkiva“ pod vodstvom mentora prof.dr.sc. Ivana Alajbega. Od tada aktivno sudjeluje u nastavnim, znanstvenim i kliničkim aktivnostima Zavoda za oralnu medicinu Stomatološkog fakulteta Sveučilišta u Zagrebu. U listopadu 2010. godine započinje specijalističko usavršavanje iz oralne medicine u Klinici za stomatologiju Kliničkog bolničkog centra Zagreb. Specijalistički ispit položila je u listopadu 2013. godine.

Autor je i koautor više znanstvenih i stručnih radova. Sudjelovala je na više kongresa i simpozija u zemlji i inozemstvu. Od 2009. godine kontinuirano sudjeluje kao predavač na tečajevima trajne izobrazbe doktora stomatologije.

Član je Hrvatske komore dentalne medicine, Hrvatskog liječničkog zbora, Hrvatskog društva za oralnu medicinu i patologiju HLZ-a, European Association of Oral Medicine (EAOM), Multinational Association of Supportive Care in Cancer (MASCC), International Society of Oral Oncology (ISOO).

POPIS OBJAVLJENIH RADOVA:

1. **Andabak A**, Alajbeg I. A case of pyostomatitis vegetans associated with ulcerative colitis Oral Diseases. 2010;16(6):567.
2. Brailo V, Badovinac A, Vučićević-Boras V, Božić D, Vidović Juras D, **Andabak A**, et al. Salivary cytokines as possible biomarkers of periodontal disease. Oral Diseases. 2010;16(6):528.
3. Alajbeg I, **Andabak Rogulj A**, Hutinec Z. Orofacial Granulomatosis Treated with Intralesional Triamcinolone. Acta Dermatovenerologica Croatica. 2011; 19(3):165-9.
4. Vukoja D, Alajbeg I, Vučićević Boras V, Brailo V, Alajbeg Žilić I, **Andabak Rogulj A**. Is Effect of Low-Level Laser Therapy in Patients with Burning Mouth Syndrome Result of a Placebo?. Photomedicine and Laser Surgery. 2011;29(9):647-8.
5. Baričević M, Mravak-Stipetić M, Stanimirović A, Blanuša M, Kern J, Lončar B, **Andabak A**, Baričević D. Salivary concentrations of nickel and chromium in patients with burning mouth syndrome. Acta Dermatovenerol Cro. 2011;19(1); 2-5.
6. **Andabak Rogulj A**, Bakale Hodak I, Mravak-Stipetić M. Slina - dijagnostički medij za rano otkrivanje bolesti. Medix. 2011;96:178-81.
7. **Andabak Rogulj A**, Alajbeg I, Džanić E. NAVS naphthalan for the treatment of oral mucosal diseases. Oral Dis. 2012;18(1):18.
8. Brailo V, Vučićević Boras V, Alajbeg I, **Andabak Rogulj A**, Richter I. Oral lichen planus – retrospective study of 563 Croatian patients. Oral Dis. 2012;18(1):16.
9. Bradvica I, Badovinac A, Brailo V, Vučićević-Boras V, Božić D, Puhar I, **Andabak-Rogulj A**, Ladika-Davidović B. Salivary interleukin-6 and tumor necrosis factor-alpha in patients with chronic and aggressive periodontitis. J Clin Periodontol. 2012;39:13.
10. Picek P, **Andabak Rogulj A**, Vučićević Boras V, Brailo V, Cigić L, Canjuga I. Serumski i salivarni parametri u oboljelih od rekurentnih aftoznih ulceracija. Acta Stomatol Croat. 2012;46(1):43-49.
11. Picek P, Buljan D, **Rogulj AA**, Stipetić-Ovcariček J, Catić A, Plestina S, Boras VV, Vidović-Juras D. Psychological status and recurrent aphthous ulceration. Coll Antropol. 2012;36(1):157-9.
12. Vučićević Boras V, **Andabak Rogulj A**, Alajbeg I, Škrinjar I, Lončar Brzak B, Brailo V, Vidović Juras D, Verzak Ž. Učestalost oralnih lezija u djece u Hrvatskoj. Paed Cro. 2013;57: 235-8.

13. Brailo V, Rogić D Vučićević Boras V, Tonković G, Valter K, **Andabak Rogulj A**, Blazic-Potocki Z. Biochemical Salivary Analysis in Patients with Burning Mouth Syndrome. RJ PBCS. 2013;4(1):108-12.
14. Brailo V, Vučićević Boras V, Pintar E, Vidović Juras D, Karaman N, **Andabak Rogulj A**. Analysis of oral mucosal lesions in patients referred to oral medicine specialists. Lijec Vjesn. 2013;135(7-8):205-8.
15. Vucicevic Boras V, Richter I, Zorat N, Vidovic Juras D, Brailo V, **Andabak Rogulj A**. Use of low level laser therapy in the treatment of persistent idiopathic orofacial pain and traumatic trigeminal neuropathy- a pilot study. J Regen Med Tissue Eng. 2013;2:5. <http://dx.doi.org/10.7243/2050-1218-2-5>.
16. Vučićević Boras, Vanja; Vidović Juras, Danica; **Andabak Rogulj, Ana**; Gabrić Pandurić, Dragana; Verzak, Željko; Brailo, Vlaho. Applications of Low Level Laser Therapy. A Textbook of Advanced Oral and Maxillofacial Surgery. Motamedi, Mohammad Hosein Kalantar (ur.). Rijeka : InTech, 2013. Str. 327-339. (poglavlje u knjizi).
17. Budimir V, Richter I, **Andabak-Rogulj A**, Vučićević-Boras V, Budimir J, Brailo V. Oral lichen planus - retrospective study of 563 Croatian patients. Med Oral Patol Oral Cir Bucal. 2014;19(3):e255-60.
18. **Andabak Rogulj A**, Richter I, Brailo V, Krstevski I, Vučićević Boras V. Catastrophizing in patients with burning mouth syndrome. Acta stomatol Croat. 2014;48(2):109-115.