

Sinus lift - jučer, danas, sutra

Bakaran, Borna

Master's thesis / Diplomski rad

2024

Degree Grantor / Ustanova koja je dodijelila akademski / stručni stupanj: **University of Zagreb, School of Dental Medicine / Sveučilište u Zagrebu, Stomatološki fakultet**

Permanent link / Trajna poveznica: <https://um.nsk.hr/um:nbn:hr:127:034267>

Rights / Prava: [Attribution-NonCommercial 4.0 International/Imenovanje-Nekomercijalno 4.0 međunarodna](#)

Download date / Datum preuzimanja: **2025-02-21**



Repository / Repozitorij:

[University of Zagreb School of Dental Medicine Repository](#)





Sveučilište u Zagrebu
Stomatološki fakultet

Borna Bakaran

SINUS LIFT – JUČER, DANAS, SUTRA

DIPLOMSKI RAD

Zagreb, 2024.

Rad je ostvaren na Zavodu za oralnu kirurgiju Stomatološkog fakulteta Sveučilišta u Zagrebu
Mentor rada: doc. dr. sc. Ivan Zajc, dr. med. dent., specijalist oralne kirurgije
Stomatološki fakultet Sveučilišta u Zagrebu, Zavod za oralnu kirurgiju

Lektor hrvatskog jezika: Hrvoje Novak, magistar edukacije govornišva i magistar edukacije hrvatskog jezika i književnosti

Lektor engleskog jezika: Zoran Podobnik, profesor engleskog jezika

Rad sadrži:

38 stranica

0 tablica

13 slika

0 CD

Rad je vlastito autorsko djelo, koje je u potpunosti samostalno napisano uz naznaku izvora drugih autora i dokumenata korištenih u radu. Osim ako nije drugačije navedeno, sve ilustracije (tablice, slike i dr.) u radu su izvorni doprinos autora diplomskog rada. Autor je odgovoran za pribavljanje dopuštenja za korištenje ilustracija koje nisu njegov izvorni doprinos, kao i za sve eventualne posljedice koje mogu nastati zbog nedopuštenog preuzimanja ilustracija odnosno propusta u navođenju njihovog podrijetla.

Zahvala

Zahvaljujem svome mentoru, doc. dr. sc. Ivanu Zajcu na kolegijalnosti, pomoći i pragmatičnim savjetima za vrijeme izrade ovog rada.

Posebno hvala mojoj obitelji i djevojci na neizmjernoj podršci, ljubavi i strpljenju tijekom čitavog mog studija. Bez vaše podrške, ovaj put ne bi bio moguć. Bili ste moj najčvršći oslonac.

Također, veliko hvala prijateljima i kolegama koji su mi uljepšali studentske dane i učinili da ovih šest godina prođe u tren oka i ostavi iza sebe obilje nezaboravnih uspomena.

Ovaj rad posvećujem svima vama, uz iskrenu zahvalnost za svaki trenutak ovog putovanja.

SINUS LIFT – JUČER, DANAS, SUTRA

Sažetak

Podizanje dna maksilarnog sinusa (*sinus lift*) oralnokirurški je zahvat koji se provodi u svrhu augmentacije resorbiranog alveolarnog grebena kako bi se stvorilo dovoljno mjesta za ugradnju dentalnog implantata. Postoji nekoliko tehnika pomoću kojih se ovaj zahvat izvodi. Konvencionalne su tehnike tehnika lateralnog prozora i transkrestalni pristup, a alternativne tehnike jesu one osnovane na hidrauličkom tlaku i balonska tehnika. U nekim slučajevima zahvat se može i izbjeći postavom kratkih implantata.

Ključne riječi: podizanje dna maksilarnog sinusa, augmentacija alveolarnog grebena, dentalni implantati, tehnika lateralnog prozora, transkrestalni pristup, hidraulički tlak, balonska tehnika

SINUS LIFT – YESTERDAY, TODAY, TOMORROW

Summary

Sinus floor elevation (sinus lift) is an oral surgical procedure performed to augment the resorbed alveolar ridge to create sufficient space for dental implant placement. There are several techniques by which this procedure is performed. Conventional techniques include the lateral window technique and the transcrestal approach, while alternative techniques involve hydraulic pressure-based methods and the balloon technique. In some cases the procedure can be avoided by placing short implants.

Key words: sinus floor elevation, alveolar ridge augmentation, dental implants, lateral window technique, transcrestal approach, hydraulic pressure, balloon technique

SADRŽAJ

1. UVOD.....	1
2. POTREBA ZA ELEVACIJOM DNA MAKSILARNOG SINUSA NASPRAM POSTAVI KRATKIH IMPLANTATA.....	3
3. ISTOVREMENA ILI ODGOĐENA IMPLANTACIJA.....	5
4. KONVENCIONALNE TEHNIKE PODIZANJA DNA MAKSILARNOG SINUSA.....	8
4.1. Tehnika lateralnog prozora.....	9
4.2. Transkrestalni pristup.....	10
5. MATERIJALI ZA AUGMENTACIJU KOSTI.....	13
5.1. Autogeni transplantat.....	14
5.2. Alogeni transplantat.....	14
5.3. Ksenogeni transplantat.....	14
5.4. Aloplastični transplantat.....	15
6. ALTERNATIVNE TEHNIKE PODIZANJA DNA MAKSILARNOG SINUSA.....	16
6.1. Tehnike osnovane na hidrauličkom tlaku.....	17
6.2. Piezoelektrična kirurgija.....	17
6.3. Balonska tehnika.....	18
7. PRIKAZ PROTOKOLA PODIZANJA DNA MAKSILARNOG SINUSA TEHNIKOM LATERALNOG PROZORA.....	19
8. RASPRAVA.....	27
9. ZAKLJUČAK.....	29
10. LITERATURA.....	31
11. ŽIVOTOPIS.....	37

Popis skraćenica

CBCT – *cone beam* kompjutorizirana tomografija

PRF – trombocitima obogaćen fibrin

Elevacija dna maksilarnog sinusa (*sinus lift*) postupak je koji se koristi u sklopu implantoprotetske terapije djelomično ili potpuno bezubih pacijenta. Kako se u tih pacijenata zbog resorpcije alveolarnog grebena i spuštanja sinusa prema rezidualnom grebenu smanjuje volumen kosti za ugradnju dentalnih implantata u lateralnom segmentu maksile, distalno od očnjaka, tako im je tijekom rehabilitacije potrebno podići membranu sinusa i augmentirati nedostatnu kost. Zbog velikog interesa pacijenata za protetske radove nošene implantatima, elevacija dna maksilarnog sinusa postaje nezaobilazan zahvat u više od 70% pacijenata s bezubim maksilarnim grebenom.

Svrha rada je opisati tehnike podizanja dna sinusa.

**2. POTREBA ZA ELEVACIJOM DNA MAKSILARNOG SINUSA NASPRAM
POSTAVI KRATKIH IMPLANTATA**

U slijedu razvoja tehnike podizanja dna i koštane augmentacije maksilarnog sinusa, istraživači i kirurzi najprije su bili skloni upotrebi dužih dentalnih implantata. Taj koncept smatrao se potrebnim za postizanje kvalitetnijeg biomehaničkog opterećenja implantata u smislu povoljnijeg odnosa dužine implantata i krunice, odnosno protetskog rada općenito. U tom se smislu pretpostavljalo da su dentalni implantati kraći od 10 mm imali kraće trajanje u lateralnom segmentu maksile (1).

Zbog nedostatnog volumena kosti za ugradnju duljih dentalnih implantata, često se morao raditi zahvat elevacije dna maksilarnog sinusa tehnikom lateralnog prozora, kako bi se omogućila ugradnja duljih implantata. Ako bi ispod sinusnog dna postojalo najviše 8 mm kosti, ranim se protokolom sugerirala tehnika lateralnog prozora s ciljem ugradnje implantata veće duljine od 15 mm (2). Međutim, napretkom materijala i dizajna implantata te povećanjem aktivne površine dentalnih implantata, došlo je do promjene u razmišljanju o nužnosti upotrebe dugačkih dentalnih implantata u lateralnom segmentu maksile i drugim segmentima čeljusti.

Kada je riječ o koštanoj augmentaciji sinusa, neka istraživanja pokazuju da je trajanje kraćih dentalnih implantata otprilike jednako kao i ono dugih implantata (3, 4). Za razliku od kratkih implantata, upotreba duljih implantata u kombinaciji s augmentacijom sinusa predstavlja dodatnu mogućnost za razvoj komplikacija jer zahtijeva dodatan kirurški zahvat i produžuje vrijeme oporavka. Ipak, ugradnja kratkih implantata povećava rizik za neuspjehom u ranoj fazi cijeljenja, što može biti posljedica njihove smanjene primarne stabilnosti u mekšoj kosti (5).

Danas je uporaba kraćih dentalnih implantata u posteriornom segmentu maksile sve češća. Ovakav postupak ugradnje kraćih dentalnih implantata omogućava u određenom broju slučajeva implantaciju bez operacije podizanja dna maksilarnog sinusa, odnosno manje opsežne augmentativne postupke. Govoreći o postavi kraćih implantata, ponekad je moguće provesti podizanje dna sinusa kroz preparirano ležište za budući implantat Summersovom tehnikom, koristeći isključivo osteotome, što eliminira potrebu za otvaranjem koštanog prozora na lateralnoj stijenci maksile (6). Tako npr. vertikalna visina kosti do 6 mm ispod dna sinusa dozvoljava postavu implantata duljine 6 – 9 mm, primjenom transkrestalne metode podizanja dna maksilarnog sinusa upotrebom osteotoma.

Odluka o postavljanju kraćih, odnosno dužih dentalnih implantata podizanjem dna maksilarnog sinusa ili bez toga treba se temeljiti na rezultatima dugotrajnih znanstvenih istraživanja, dizajnu implantata, patologiji sinusa, kirurškom znanju i vještini operatera (3).

3. ISTOVREMENA ILI ODGOĐENA IMPLANTACIJA

Odluka o istovremenom podizanju dna maksilarnog sinusa i postavi dentalnih implantata ili odgođenoj implantaciji za vrijeme cijeljenja koštanog augmentata ovisi o nekoliko čimbenika: količini i kvaliteti kosti alveolarnog grebena ispod sinusa, dizajnu implantata, kliničkim uvjetima i iskustvu kirurga. Prednosti istovremene operacije podizanja dna maksilarnog sinusa i ugradnje implantata jesu jedan kirurški zahvat, a ne dva i posljedično smanjen morbiditet, brži oporavak pacijenta, niža cijena i kraće vrijeme implantoprotetske rehabilitacije. Bezuba maksila nerijetko ima tanak vanjski kortikalni s rahlom trabekularnom kosti, a dno sinusa čini tanka kortikalna stijenka. Iz toga slijedi da je, minimalna visina kosti potrebna za istovremeni *sinus lift* i implantaciju 4-5 mm (7).

Iskusni kirurg koristit će metode kojima se povećava primarna stabilnost dentalnog implantata na mjestu s reduciranom količinom kosti poput preparacije užeg ležišta za budući dentalni implantat na mjestu ugradnje, ekspanzije osteotomima, oseodenzifikacije i/ili upotrebe koničnih implantata (8). Osim toga, moguće je koristiti i autogeni ili alogeni koštani blok koji se fiksira dentalnim implantatom na dno sinusa (9).

Međutim, ugradnja implantata s minimalnom količinom rezidualne kosti može povećati rizik od komplikacija poput pomaka implantata koje mogu rezultirati izostankom oseointegracije (10, 11).

Ako podizanjem sluznice sinusa od koštane podloge dođe do velikih perforacija membrane sinusa, ponekad je potrebno odgoditi zahvat zbog opasnosti od prolapsa koštanog augmentata u unutrašnjost sinusa i posljedičnog kroničnog sinusitisa uzrokovanog umjetnom kosti koju organizam u takvim slučajevima percipira kao strano tijelo koje dodatno potiče upalnu reakciju okolne sluznice. Simultana postava koštanog nadomjestka i implantata može se napraviti tehnikom lateralnog prozora ili transkrestalnim pristupom. Također, moguća je ugradnja dentalnog implantata podizanjem sluznice sinusa bez postave koštanog augmentata, što je opcija kad implantat apikalnim dijelom drži podignutom sluznicu sinusa, a okolni krvni ugrušak ispod nje oko dentalnog implantata čini osnovu za okoštavanje. Odgođena ugradnja dentalnih implantata provodi se nakon cijeljenja koštanog nadomjestka. Vrijeme potrebno za cijeljenje može varirati ovisno o korištenom materijalu. Ako se autologni transplantati koriste sami ili u kombinaciji s drugim materijalima, onda je njihovo cijeljenje brže, uglavnom 4 – 6 mjeseci (12).

Upotreba sporo resorbirajućih augmentata, kao što su deproteinizirane goveđe kosti ili hidroksiapatita, zahtijeva duži pak period cijeljenja, duži od 6 mjeseci (13). Neka istraživanja

pokazuju da ne postoji statistički značajna razlika u stopi preživljenja dentalnih implantata postavljenih istovremeno s augmentacijom kosti ili pri odgođenoj implantaciji (14).

4. KONVENCIONALNE TEHNIKE PODIZANJA DNA MAKSILARNOG SINUSA

U slučaju nedostatnog volumena rezidualne kosti ispod maksilarnog sinusa, njegova sluznica može se podignuti, a kost augmentirati. Konvencionalnu radiološku metodu panoramskog snimanja koristimo za dobivanje općenitog uvida u stanje kompletnih čeljusti, ali i početnu analizu planiranog mjesta postave implantata. *Cone beam* kompjutorizirana tomografija (CBCT) predstavlja drugi korak tijekom planiranja kirurškog zahvata i pruža detaljniji uvid alveolarnog grebena, morfologije koštanog dna sinusa i postojanje upale maksilarnog sinusa što se očituje zadebljanjem sluznice i/ili prisutnošću tekućeg sadržaja unutar maksilarnog sinusa. Poprečni presjek slike CBCT-a koristi se za procjenu širine grebena, kvalitete kosti i dna sinusa. Bukopalatinalna širina sinusa utječe na količinu koštanog materijala potrebnog za augmentaciju i na period cijeljenja (15).

Dvije najčešće tehnike podizanja dna sluznice maksilarnog sinusa su:

4.1. Tehnika lateralnog prozora

Operativni zahvat podizanja dna maksilarnog sinusa tehnikom lateralnog prozora provodi se otvaranjem koštanog prozora na lateralnom zidu maksilarnog sinusa, pazeći da sluznica sinusa ostane intaktna (16). Osteotomija se može napraviti svrdlima ili piezoelektričnim uređajem, čime se uklanja kost s ciljem oblikovanja jajolikog koštanog poklopca ili potpunog uklanjanja kosti, čime pak se stvara otvor za pristup sluznici sinusa. Takav pristup podrazumijeva dizajn režnja većih dimenzija s oslobađajućim vertikalnim incizijama, što nije nužno potrebno kod transkrestalne metode. Veće operativno polje može doprinijeti većem opsegu komplikacija poput intenzivnije postoperativne boli, krvarenja, edema i hematoma maksilofacijalne regije. Osim toga, krvožilne strukture unutar lateralnog sinusnog zida mogu biti oštećene prilikom preparacije koštanog otvora, što uzrokuje intraoperativno krvarenje, a ponekad se zbog obilnog intraoperativnog krvarenja mora se odustati od nastavka planiranog operativnog zahvata. Neki autori navode veći rizik perforacije sinusne membrane kod otvorene tehnike u usporedbi s transkrestalnim pristupom (17).


Kako se pod kontrolom oka podiže membrana i omogućuje izravni pristup sluznici sinusa, glavna je prednost tehnike lateralnog prozora bolja vidljivost koja omogućuje ugradnju veće količine koštanog nadomjesnog materijala i opsežniju augmentaciju kosti. Zbog navedenih razloga, otvoreni je pristup tehnika izbora za augmentaciju pneumatiziranog sinusa s minimalnom količinom rezidualne kosti ispod dna sinusa (0 – 5 mm). Ako nakon provođenja *sinus lifta* postoji zadovoljavajući volumen alveolarnog grebena za ugradnju dentalnog implantata, on se može postaviti u istom zahvatu, dok se u protivnom implantati postavljaju

nakon perioda cijeljenja koštanog augmentata. Meta analiza tehnike lateralnog prozora za podizanje dna sinusa objedinjuje 59 članaka koji opisuju 13162 ugrađena implantata te dokazuje preživljavanje implantata od 93.6% (u rasponu od 61.2% do 100%) (18).

Upotreba membrane kojom se prekriva koštani materijal također može pozitivno utjecati na uspjeh implantacije. Dokazano je da primjena implantata hrapave površine i prekrivanje koštanog nadomjestka membranom poboljšava implantatno preživljenje do 98.6% (19).

4.2. Transkrestalni pristup

Transkrestalni pristup u sklopu augmentacije sinusa uključuje osteotomiju kroz alveolarni greben stražnjeg dijela maksile, što obično podrazumijeva i simultanu postavu implantata. Osteotomija svrdlima završava se malo ispod koštanog dna sinusa. Tanak sloj preostale kosti nježno se odvaja i podiže osteotomom (Slika 1.) ili pažljivo reducira dijamantnim ili karbidnim svrdlom (alternativno piezoelektričnim nastavkom). Ova metoda podrazumijeva reducirani režanj, tako da je manje invazivna od tehnike lateralnog prozora. Provođenjem te metode, zabilježena je visoka stopa zadovoljstva pacijenata (20).



Slika 1. Set osteotoma za transkrestalni pristup. Preuzeto s dopuštenjem mentora doc. dr. sc. Ivana Zajca

Nadalje, nedostaje li minimalna razina kosti za ugradnju dentalnog implantata, moguće je čak i ne postaviti koštani graft. Mjesto između vrha implantata i sinusne mukoze ispunit će se krvnim ugruškom koji će zacijeliti stvaranjem kosti. Koncentrat trombocita poput trombocitima obogaćenog fibrina (PRF), također se može koristiti kao matriks za presadak. Veća količina kosti ostvaruje se upotrebom materijala predviđenih za augmentaciju kosti (6).

Augmentacija indirektnom metodom manje je invazivna, ali joj je glavni nedostatak otežana mogućnost vizualizacije perforacije membrane i njezino zbrinjavanje. Prekid kontinuiteta sinusne membrane može se dogoditi prilikom uklanjanja kosti u sklopu osteotomije, elevacije membrane ili postavljanja koštanog transplantata, odnosno implantata. Iako je učestalost ove

komplikacije manja nego u tehnike lateralnog pristupa, tehnika se treba smatrati osjetljivom (17).

Valsalvin test koristi se kako bi se otkrilo postojanje perforacije membrane. Prisustvo mjehurića kroz otvor za osteotomiju indicira prekid kontinuiteta sinusne mukoze. Teško je sanirati ovu komplikaciju kroz transkrestalni otvor. Opcija je preparacija lateralnog prozora kako bi se dobio bolji pristup za sanaciju perforacije sluznice. Iako ne postoje egzaktni vrijednosti koje uvjetuju korištenje određene tehnike podizanja dna maksilarnog sinusa, napredak u provođenju transkrestalne metode i pomicanje trendova prema upotrebi kraćih implantata smanjili su potrebu za lateralnim pristupom (24).

Ako je visina rezidualne kosti barem 6 mm, transkrestalni pristup i postava implantata od 8 mm smanjuju broj komplikacija u odnosu na tehniku lateralnog prozora. Sustavni pregledni članak o transkrestalnoj tehnici koji uključuje 34 istraživanja i 3119 ugrađenih implantata otkriva stopu preživljavanja implantata od 96.7% (25).

5. MATERIJALI ZA AUGMENTACIJU KOSTI

Osteogeneza, osteoindukcija i osteokondukcija tri su osnovna mehanizma koštane augmentacije uz završno povezivanje između kosti domaćina i nadomjesnog materijala od titana, što se naziva oseointegracija. Osteogenetski potencijal nadomjestka očituje se u osteoprogenitornim stanicama koje se nalaze u transplantatu, a imaju sposobnost proliferacije i diferencijacije u osteoblaste i kasnije u osteocite. Osteoindukcija podrazumijeva stimulaciju i aktivaciju mezenhimalnih matičnih stanica domaćina iz okolnog tkiva koje se diferenciraju u osteoblaste – stanice koje potiču stvaranje kosti (21). Osteokondukcija nastaje kada koštani nadomjestak služi kao skelet za stvaranje nove kosti. Osteoblasti s ruba defekta koji se nadomješta koriste koštani transplantat kao okvir po kojemu se šire i stvaraju novu kost (22).

5.1. Autogeni transplantat

Autogeni ili autogeni koštani transplantat podrazumijeva uzimanje kosti domaćina s jednog mjesta i transplantaciju na drugo mjesto. Kao izvor mogu poslužiti mjesta poput izbočine zdjelične kosti, simfiza mandibule i prednji dio ramusa mandibule. Autogeni transplantat preferira se zbog smanjenog rizika od neuspjeha inkorporacije presatka jer potječe s pacijentova tijela (23). Ima osteoinduktivna, osteogenetska kao i osteokonduktivna svojstva. Nedostatak je potreba za dodatnim operativnim poljem koje se ponaša kao potencijalno mjesto za nastanak komplikacija i postoperativne boli (23).

5.2. Alogeni transplantat

Alogeni koštani nadomjestak potječe od jedinke iste vrste. Nakon opsežnog probiranja, ovi se nadomjesci pažljivo izdvajaju, obrađuju i skladište u koštanim bankama. Mogu potjecati od kosti živog donora ili kadavera, nakon što je takva kost obrađena, u svrhu supresije imunološkog odgovora i prevencije širenja infekcija (26). Sadrže osteoinduktivna i osteokonduktivna svojstva, ali im nedostaju žive stanice pa imaju niži osteogenetski potencijal od autogenih transplantata (27). Prednosti alogenih nadomjestaka jesu izostanak sekundarnog operativnog polja, kraće trajanje zahvata i lakši oporavak. Nedostatci su sporija inkorporacija nadomjestka u koštani defekt, potencijalni prijenos infekcije i veća cijena (28).

5.3. Ksenogeni transplantat

Ksenogeni koštani materijal ima podrijetlo jedinke druge vrste (29). Najpoznatija vrsta ovog materijala jest deproteinizirana goveđa kost. Goveđa kost obrađuje se postupkom žarenja, nakon čega slijedi kemijski tretman otopinom natrijeva hidroksida, a sve rezultira nastankom hidroksiapatitnog materijala koji sadrži anorganske komponente goveđe kosti. Dobivena

porozna struktura nalikuje ljudskoj kosti i pruža dobru mehaničku potporu te stimulira koštano cijeljenje osteokondukcijom (30). Prema određenim istraživanjima, nedostaci ksenogenog transplantata jesu izostanak osteoinduktivnih svojstava, teorijski rizik prijenosa infekcije, potencijalni imunološki odgovor domaćina i visoka cijena (31).

5.4. Aloplastični transplantat

Postoje brojne vrste aloplastičnih materijala koje se uspješno rabe u sklopu koštane augmentacije sinusa: hidroksiapatit, kalcij sulfat, kalcij fosfat i bioaktivno staklo (32). Oni su osmišljeni s ciljem imitacije prirodne koštane arhitekture i imaju ulogu privremenog trodimenzionalnog osteokonduktivnog okvira koji omogućuje migraciju stanica i depoziciju koštanog matriksa (33, 34). U odnosu na autogene transplantate, ne zahtijevaju otvaranje donorskog mjesta za vrijeme operacije i široko su dostupni. Međutim, nedostaci su im potencijalno neprihvatanje transplantata, rizik od infekcije i produljeno vrijeme cijeljenja (35).

6. ALTERNATIVNE TEHNIKE PODIZANJA DNA MAKSILARNOG SINUSA

Iako je tehnika lateralnog prozora široko prihvaćena i dokazano predvidljiva (36, 37), može uzrokovati mnoge postoperativne komplikacije i infekcije (24). Najčešće su to perforacije Schneiderove membrane, krvarenje, dislokacija implantata u sinusnu šupljinu, sinusitis, oštećenje susjednih zuba i opstrukcija sinusnog ušća (24, 38). Transkrestalni pristup prvi je predložio Tatum, a nakon njega Summers, kada je rezidualna kost slabe kvalitete i visine > 5 mm, uvodi tehniku podizanja sinusnog dna pomoću osteotoma (39). Također, dodaje koštani nadomjestak na osteotomirano područje (40). Transkrestalna metoda manje je invazivna i vremenski kraća pa se u sklopu nje preporučuje simultana insercija dentalnog implantata (39, 41). Ipak, za sobom nosi rizik od komplikacija poput postoperativne glavobolje, vrtoglavice i ozljede unutarnjeg uha (42).

6.1. Tehnike osnovane na hidrauličkom tlaku

U sklopu navedene tehnike postoji metoda koja zahtijeva izradu otvora i pristupanje sinusnom dnu svrdlom. Nakon toga Schneiderova se membrana napuhuje konstantnim hidrauličkim tlakom koji se posebnom aparaturom doprema kroz otvor koji se koristi i za postavu koštanog transplantata (43). Alternativna je tehnika i upotreba fiziološke otopine u svrhu elevacije Schneiderove membrane (44). U tom smislu postoji i sustav temeljen na podizanju sinusne membrane vodom sastavljen od dviju komponenti: intraosealnog titanskog vijka koji služi kao sidrišna jedinica u kosti i hermetičkog konektora kojim se tekućina upumpava kroz sidrište (45). Neki autori preporučuju posebnu vrstu implantata s unutarnjim kanalskim sustavom. Takav sustav omogućio bi pažljivo provođenje fiziološke otopine preko kanalića do sinusa. Nakon podizanja membrane, otopina bi se aspirirala kanilom i putem istog kanalnog sustava postavio bi se koštani augmentativni materijal (46).

6.2. Piezoelektrična kirurgija

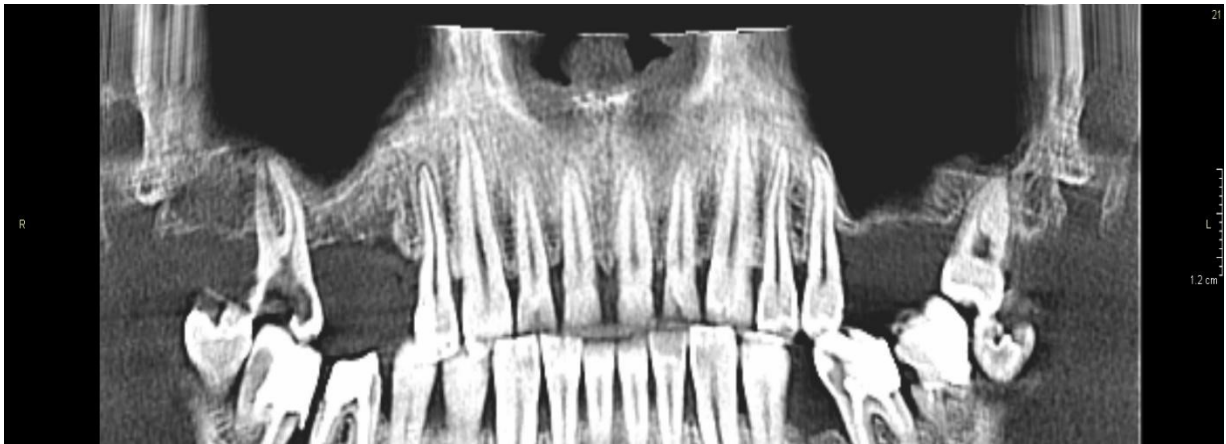Za preparaciju mjesta na koje će se ugraditi implantat uobičajeno se rabe konvencionalna svrdla. Ultrazvučnim nastavcima reže se koštano tkivo frekvencijom od 24 000 do 29 000 Hz. Spomenuti nastavci koriste se u svrhu izbjegavanja oštećenja mekih tkiva poput Schneiderove membrane (47). Nakon otvaranja prozora prema sinusnu daljnji su koraci identični kao i kod klasične tehnike *sinus lift*-a. Nakon završetka odizanja sluznice sinusa membrana se fiksira u odignutom položaju koštanim nadomjestkom i dentalnim implantatom(48).

6.3. Balonska tehnika podizanja membrane

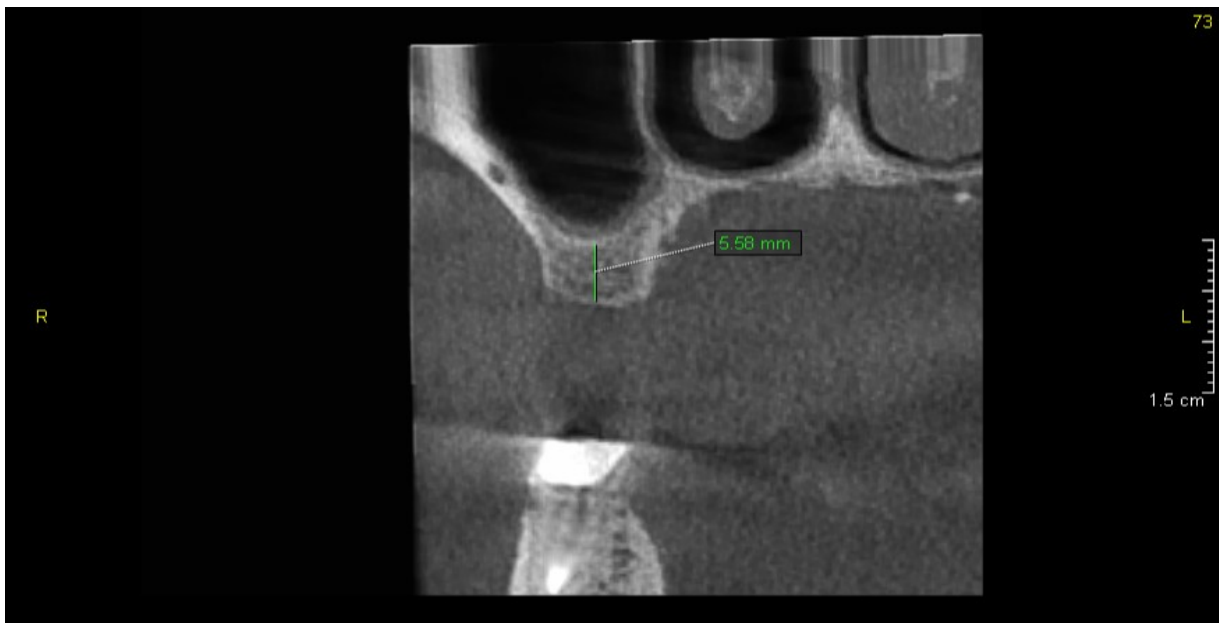
Uređaj za balonsku tehniku uvodi se transkrestalnim pristupom (49). Ova tehnika podrazumijeva Summersovu transkrestalnu metodu kojom se radi osteotomija ležišta. Najprije se nakon Valsalvina testa injektira gel za podmazivanje, nakon čega slijedi postava metalne vodilice do 0.5 mm od sinusnog dna i uvođenje balona na napuhivanje kroz takav metalni okvir. Šprica za napuhivanje balona provodi razrijeđeno kontrastno sredstvo (otopina Ultravist 370 pomiješana s fiziološkom otopinom) koje polako povećava volumen balona. Nakon elevacije sinusne membrane, balon se ispuhuje i uklanja zajedno s vodilicom (49).

**7. PRIKAZ PROTOKOLA PODIZANJA DNA MAKSILARNOG SINUSA
TEHNIKOM LATERALNOG PROZORA**

U ovome poglavlju prikazat ćemo postupak podizanja sinusnog dna otvorenim pristupom, odnosno tehnikom lateralnog prozora.



Slika 2. Preoperativni CBCT, panoramska projekcija; prikazuje bilateralno reduciranu razinu kosti i povećanu pneumatizaciju sinusnih šupljina. Preuzeto s dopuštenjem mentora doc. dr. sc. Ivana Zajca

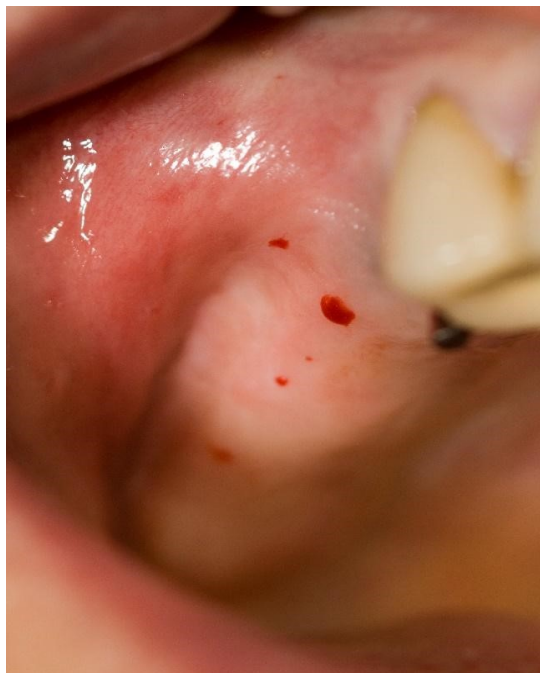

Slika 3. Preoperativni CBCT, sagitalni presjek regije 16; prikazuje nedostatnu razinu kosti za ugradnju dentalnih implantata. Preuzeto s dopuštenjem mentora doc. dr. sc. Ivana Zajca

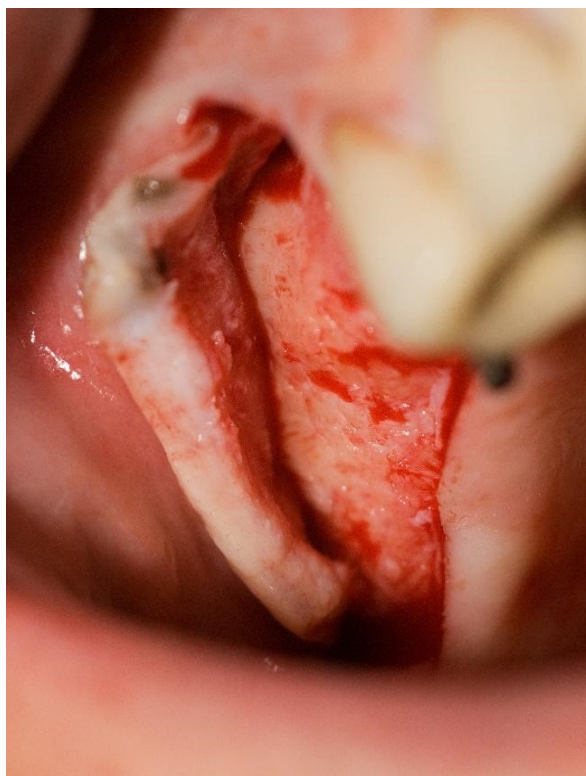Postupak

Poslije apliciranja lokalne anestezije na područje bezubog grebena, potrebno je napraviti inciziju u mekom tkivu u projekciji sinusa. Radi se rez duž alveolarnog grebena i vertikalni,

rasteretni rezovi, nakon čega se odljušti režanj pune debljine, što znači da sadrži sve slojeve mekog tkiva – mukožu, submukožu i periost te seže do kosti.

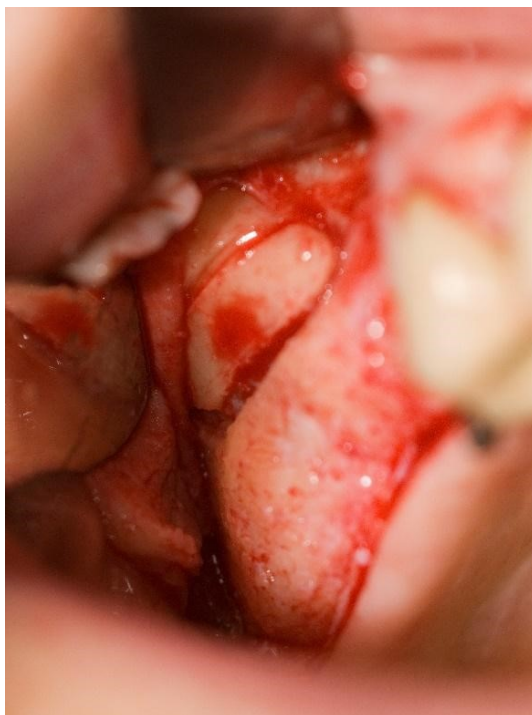

Slika 4. Bezubi alveolarni greben. Preuzeto s dopuštenjem mentora doc. dr. sc. Ivana Zajca

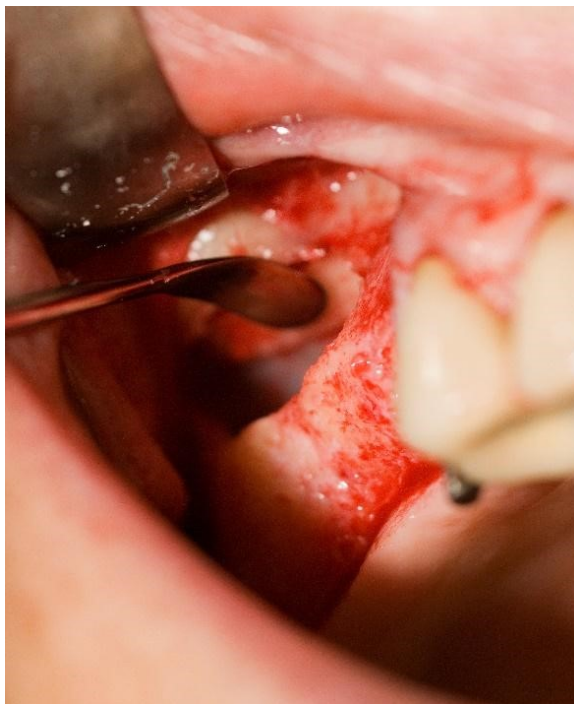


Slika 5. Odignuti režanj pune debljine. Preuzeto s dopuštenjem mentora doc. dr. sc. Ivana Zajca

Odizanjem režnja eksponira se kost koja prekriva sinusnu šupljinu. Ta se kost uklanja svrdlom ili piezoelektričnim instrumentom kako bi se napravio koštani prozor i vizualizirala Schneiderova membrana. Slijedi podizanje same sinusne membrane specijalnim raspatorijima.

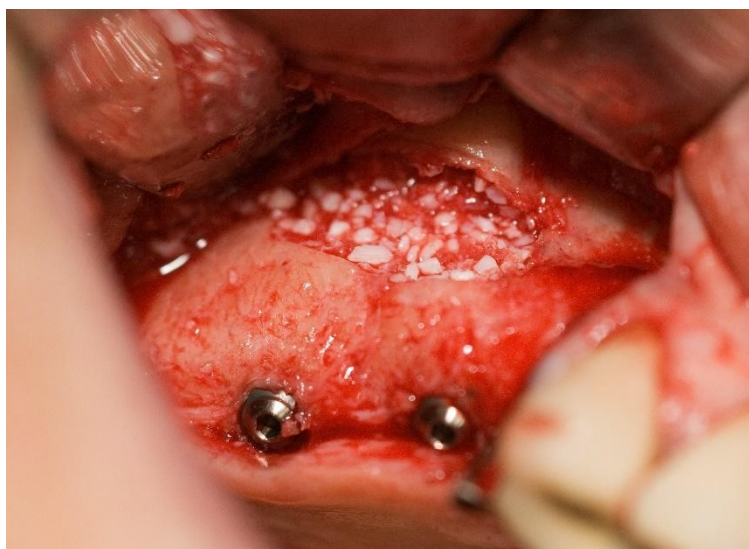

Slika 6. Izrada koštanog prozora. Preuzeto s dopuštenjem mentora doc. dr. sc. Ivana Zajca

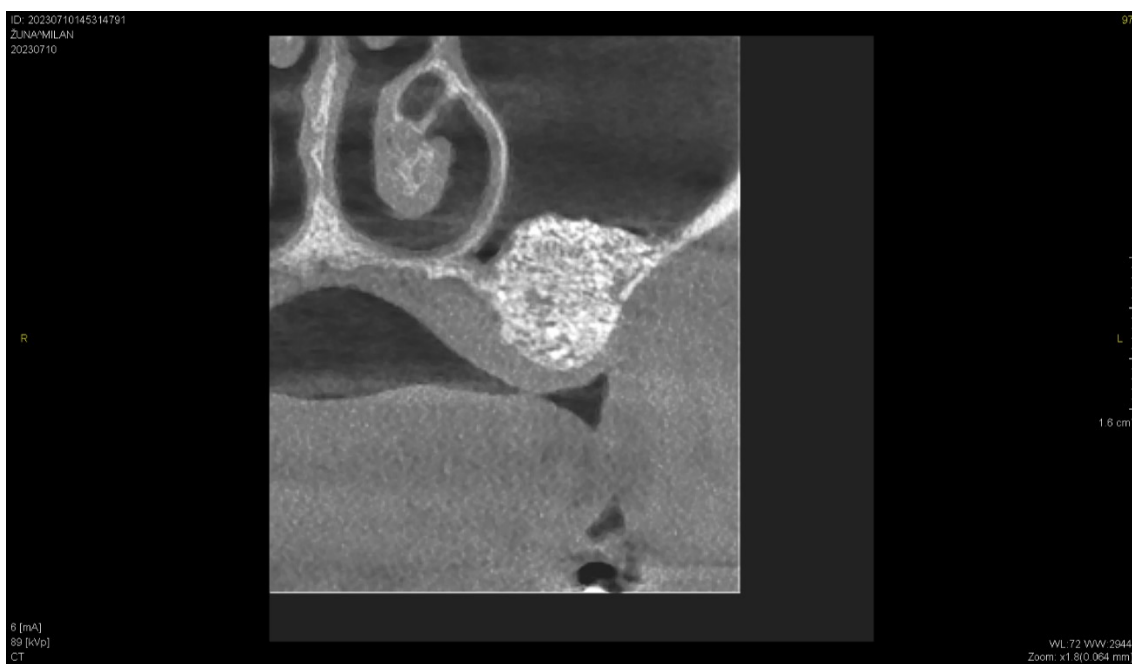


Slika 7. Podizanje sinusne membrane. Preuzeto s dopuštenjem mentora doc. dr. sc. Ivana Zajca

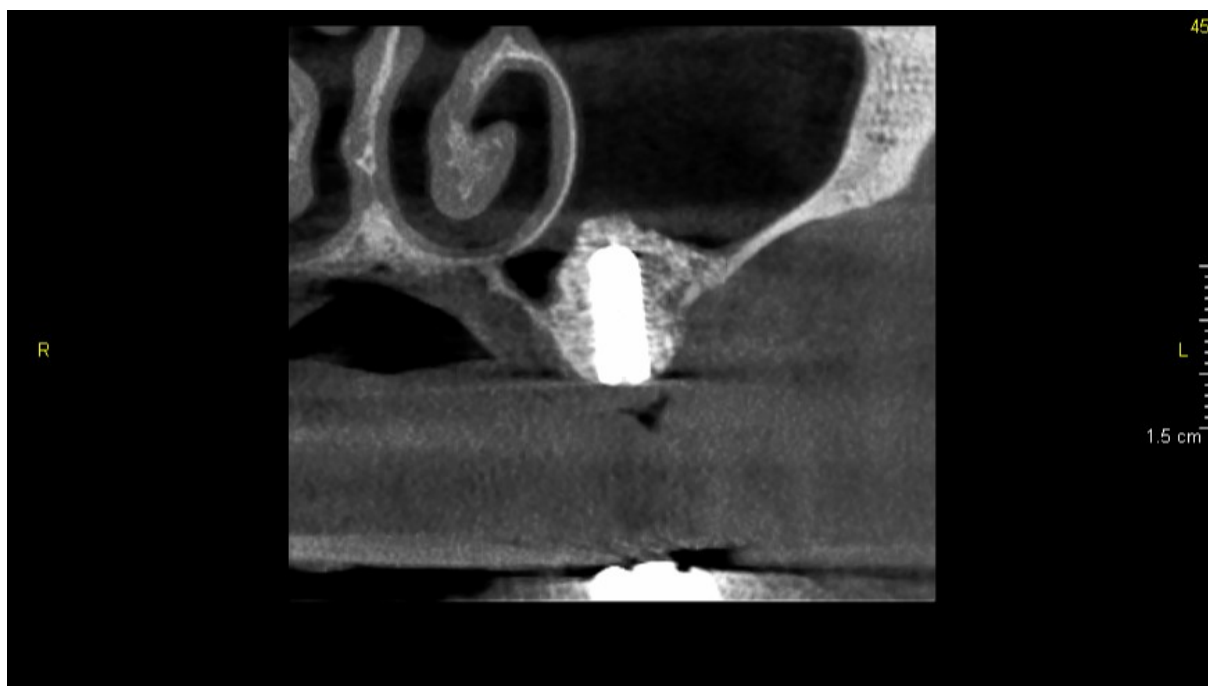
Prostor koji je stvoren ispunjava se augmentativnim materijalom i ugrađuju se dentalni implantati ako postoji dostatan volumen kosti za postizanje primarne stabilnosti dentalnog implantata. U protivnom se čeka cijeljenje kosti.



Slika 8. Postavljen koštani nadomjestak na mjesto stvoreno podizanjem Schneiderove membrane i ugrađeni dentalni implantati. Preuzeto s dopuštenjem mentora doc. dr. sc. Ivana Zajca

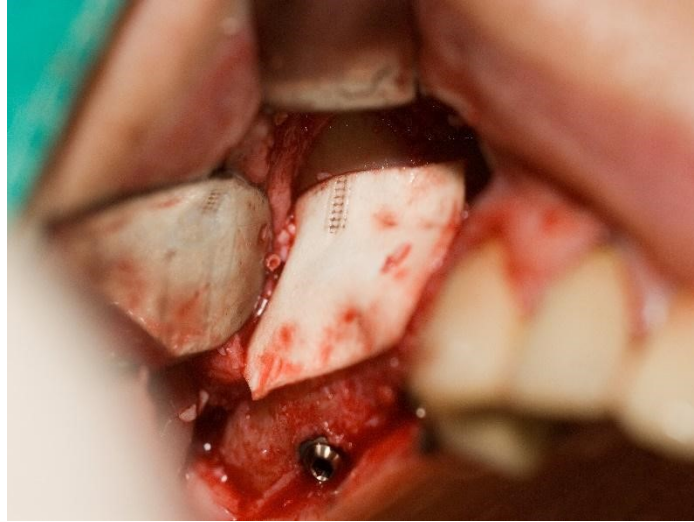

Slika 9. Koronarni presjek CBCT; prikaz koštanog transplantata. Preuzeto s dopuštenjem mentora doc. dr. sc. Ivana Zajca

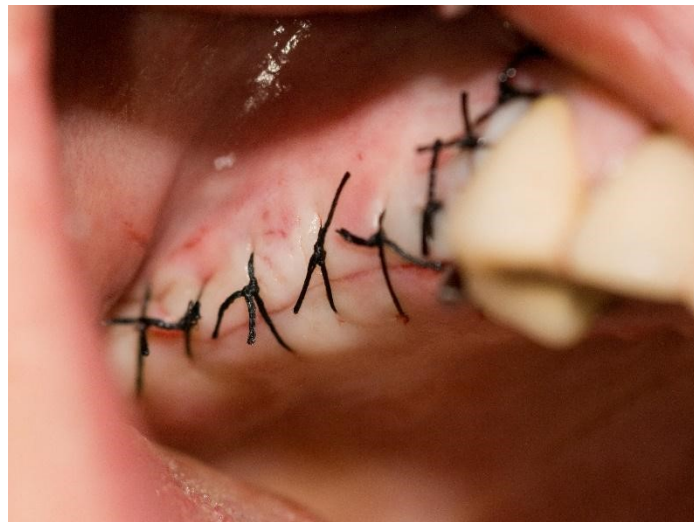

Slika 10. Koronarni presjek CBCT; prikaz ugrađenog dentalnog implantata u koštani transplantat. Preuzeto s dopuštenjem mentora doc. dr. sc. Ivana Zajca

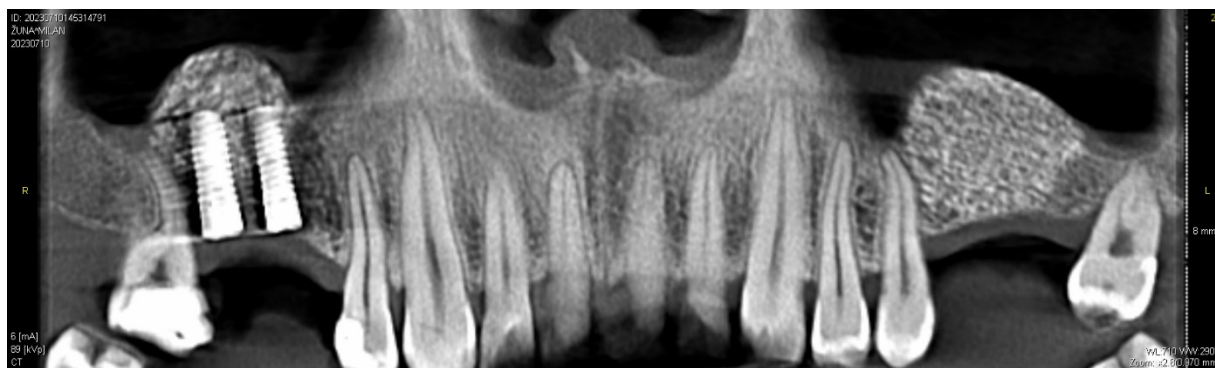Koštani transplantat potrebno je stabilizirati kolagenom membranom, čime se osigurava njegova pozicija na željenom mjestu. Ona ujedno djeluje kao barijera pa sprječava invaziju mekog tkiva, što onemogućava koštano cijeljenje. Završni korak je šivanje rane.



Slika 11. Aplikacija membrane preko koštanog transplantata. Preuzeto s dopuštenjem mentora doc. dr. sc. Ivana Zajca



Slika 12. Prikaz alveolarnog grebena nakon postave šavova. Preuzeto s dopuštenjem mentora doc. dr. sc. Ivana Zajca



Slika 13. Postoperativni CBCT, panoramska projekcija; prikazuje redukciju pneumatizacije sinusa zbog podizanja membrane i postave koštanog nadomjesnog materijala bilateralno te ugrađena dva dentalna implantata unilateralno, desno. Preuzeto s dopuštenjem mentora doc. dr. sc. Ivana Zajca

Zbog potrebe sve većeg broja pacijenata za dentalnim implantatima, *sinus lift* postaje nezaobilazan postupak u oralnoj kirurgiji i stomatologiji. U današnje vrijeme zahvat se većinom radi jednom od konvencionalnih tehnika. Tehnika lateralnog prozora smatra se zlatnim standardom za augmentaciju sinusa kada je prisutna minimalna količina rezidualne kosti ispod dna sinusa. Prednost ove tehnike leži u mogućnosti izvođenja zahvata pod kontrolom oka, oblikovanjem koštanog otvora u projekciji sinusne šupljine, uz poštedu Schneiderove membrane (16). Međutim, ova je tehnika invazivna i povezana s većim rizikom od komplikacija poput perforacije sinusne membrane, krvarenja i postoperativnog edema (17). Također, zahtijeva duži period oporavka, što pacijentima može biti obeshrabrujuće.

S druge strane, transkrestalni pristup manje je invazivan i često preferiran u slučajevima kada je preostala visina kosti barem 6 mm. Ova metoda obično uključuje simultanu ugradnju implantata (39, 41), što skraćuje ukupno vrijeme liječenja. Iako je manje invazivna, transkrestalna tehnika nosi rizik od komplikacija poput perforacije sinusne membrane, što se može teško sanirati zbog ograničenog pristupa. Unatoč tome, studije pokazuju visoku stopu preživljavanja implantata postavljenih ovom metodom, što je čini privlačnom opcijom za mnoge pacijente (25).

Uz konvencionalne, razvijene su i alternativne tehnike podizanja sinusne membrane. Među njima se ističu tehnike temeljene na hidrauličkom tlaku koje koriste fiziološku otopinu (44) ili druge tekućine kako bi se membrana nježno podigla, što smanjuje rizik od njezine perforacije. U sklopu piezoelektrične kirurgije koriste se i ultrazvučni valovi za precizno rezanje koštanog tkiva, čime se manje intervenira u mekotične strukture poput Schneiderove membrane (47). Nakraju još možemo spomenuti i balonsku tehniku koja koristi balon za elevaciju membrane, a isto s ciljem redukcije rizika od perforacije (49).

Podizanje dna maksilarnog sinusa predstavlja ključan kirurški postupak kada postoji nedostatak koštanog volumena za ugradnju dentalnih implantata. Iako su konvencionalne tehnike poput lateralnog prozora i transkrestalnog pristupa već duže vrijeme prihvaćene i široko korištene, one nose određene rizike i komplikacije, kao što su perforacija Schneiderove membrane, krvarenje i postoperativne nelagode. Razvoj alternativnih tehnika, uključujući one temeljene na hidrauličkom tlaku, piezoelektričnoj kirurgiji i balonskoj tehnici, pruža manje invazivne opcije s ciljem smanjenja postoperativnih komplikacija i poboljšanja uspješnosti zahvata. Unatoč napretku u tehnologiji i metodama, odabir tehnike podizanja dna maksilarnog sinusa mora biti individualiziran, uzimajući u obzir specifične potrebe i anatomske karakteristike svakog pacijenta. Dugoročno preživljenje implantata i uspješnost zahvata ovisi o pažljivom planiranju, preciznom izvođenju operacije te pravilnom odabiru augmentativnog materijala i tehnike.

1. Jaffin RA, Berman CL. The excessive loss of Branemark fixtures in type IV bone: A 5-year analysis. *J Periodontol* 1991;62:2–4.
2. Misch CE. Treatment planning for edentulous maxilla posterior region. In: Misch CE. *Contemporary Implant Dentistry*, ed 3. St Louis: Mosby Elsevier, 2008:389–405.
3. Thoma DS, Zeltner M, Hüsler J, Hämmerle CH, Jung RE. EAO Supplement Working Group 4—EAO CC 2015 Short implants versus sinus lifting with longer implants to restore the posterior maxilla: A systematic review. *Clin Oral Implants Res* 2015;26 (suppl 11):154–69.
4. Khouly I, Veitz-Keenan A. Insufficient evidence for sinus lifts over short implants for dental implant rehabilitation. *Evid Based Dent* 2015;16:21–2.
5. Atieh MA, Zadeh H, Stanford CM, Cooper LF. Survival of short dental implants for treatment of posterior partial edentulism: A systematic review. *Int J Oral Maxillofac Implants* 2012;27:1323–31.
6. Nedir R, Nurdin N, Khoury P, Bischof M. Short implants placed with or without grafting in atrophic sinuses: The 3 year results of a prospective randomized controlled study. *Clin Implant Dent Relat Res* 2016;18:10–8.
7. Jensen OT, Shulman LB, Block MS, Iacono VJ. Report of the Sinus Consensus Conference of 1996. *Int J Oral Maxillofac Implants* 1998;13(suppl):11–45.
8. Peleg M, Garg A, Mazor Z. Predictability of simultaneous implant placement in the severely atrophic posterior maxilla: A 9-year longitudinal experience study of 2132 implants placed into 731 human sinus grafts. *Int J Oral Maxillofac Implants* 2006;21:94–102.
9. Khoury F. Augmentation of the sinus floor with mandibular bone block and simultaneous implantation. *Int J Oral Maxillofac Implants* 1999;14:557–64.
10. Chiapasco M, Felisati G, Maccari A, Borloni R, Gatti F, Di Leo F. The management of complications following displacement of oral implants in the paranasal sinuses: A multicenter clinical report and proposed treatment protocols. *Int Oral Maxillofac Surg* 2009;38:1273–78.
11. Bortoluzzi MC, Manfro R, Fabris V, Ceconello R, Derech ED. Comparative study of immediately inserted dental implants in sinus lift: 24 months of follow-up. *Ann Maxillofac Surg* 2014;4: 30–3.

12. Danesh-Sani SA, Engebretson SP, Janal MN. Histomorphometric results of different grafting materials and effect of healing time on bone maturation after sinus floor augmentation: A systematic review and meta-analysis. *J Periodontol* 2017;52:301–12.
13. Wang F, Zhou W, Monje A, Huang W, Wang Y, Wu Y. Influence of healing period upon bone turn over on maxillary sinus floor augmentation grafted solely with deproteinized bovine bone mineral: A prospective human histological and clinical trial. *Clin Implant Dent Relat Res* 2017;19:341–50.
14. Del Fabbro M, Testori T, Francetti L, Weinstein R. Systematic review of survival rates for implants placed in the grafted maxillary sinus. *Int J Periodontics Restorative Dent* 2004;24:565–77.
15. Avila G, Wang HL, Galindo-Moreno P, et al. The influence of the bucco-palatal distance on sinus augmentation outcomes. *J Periodontol* 2010;81:1041–50.
16. Stübinger S, Saldamli B, Seitz O, Sader R, Landes CA. Palatal versus vestibular piezoelectric window osteotomy for maxillary sinus elevation: A comparative clinical study of two surgical techniques. *Oral Surg Oral Med Oral Pathol Oral Radiol Endod* 2009;5:648–55.
17. Del Fabbro M, Corbella S, Weinstein T, Ceresoli V, Taschieri S. Implant survival rates after osteotome-mediated maxillary sinus augmentation: A systematic review. *Clin Implant Dent Relat Res* 2012;14:e159–68.
18. Del Fabbro M, Rosano G, Taschieri S. Implant survival rates after maxillary sinus augmentation. *Eur J Oral Sci* 2008;116:497–506.
19. Wallace SS, Tarnow DP, Froum SJ, et al. Maxillary sinus elevation by lateral window approach: Evolution of technology and technique. *J Evid Based Dent Pract* 2012;12(3 suppl):161–71.
20. Pjetursson BE, Rast C, Bragger U, Schmidlin K, Zwahlen M, Lang NP. Maxillary sinus floor elevation using the (transalveolar) osteotome technique with or without grafting material. Part I: Implant survival and patients' perception. *Clin Oral Implants Res* 2009;20:667–76.
21. Cypher TJ, Grossman JP. Biological principles of bone graft healing. *J Foot Ankle Surg* 1996;35:413—7.
22. Laurencin C, Khan Y, El-Amin SF. Bone graft substitutes. *Expert Rev Med Devices*. 2006 Jan;3(1):49-57.

23. Conrad EU, Gretch DR, Obermeyer KR, Moogk MS, Sayers M, Wilson JJ, Strong DM. Transmission of the hepatitis-C virus by tissue transplantation. *J Bone Joint Surg Am.* 1995 Feb;77(2):214-24.
24. Block MS. Improvements in the crestal osteotome approach have decreased the need for the lateral window approach to augment the maxilla. *J Oral Maxillofac Surg* 2016;74:2169–81.
25. Shi JY, Gu YX, Zhuang LF, Lai HC. Survival of implants using the osteotome technique with or without grafting in the posterior maxilla: A systematic review. *Int J Oral Maxillofac Implants* 2016;31:1077–88.
26. Titsinides S, Agrogiannis G, Karatzas T. Bone grafting materials in dentoalveolar reconstruction: A comprehensive review. *Jpn Dent Sci Rev.* 2019 Nov;55(1):26-32.
27. Zimmermann G, Moghaddam A. Allograft bone matrix versus synthetic bone graft substitutes. *Injury.* 2011 Sep;42 Suppl 2:S16-21.
28. Hulet C, Sonnery-Cottet B, Stevenson C, Samuelsson K, Laver L, Zdanowicz U, Stufkens S, Curado J, Verdonk P, Spalding T. The use of allograft tendons in primary ACL reconstruction. *Knee Surg Sports Traumatol Arthrosc.* 2019 Jun;27(6):1754-70.
29. Kao ST, Scott DD. A review of bone substitutes. *Oral Maxillofac Surg Clin North Am.* 2007 Nov;19(4):513-21.
30. Zhao R, Yang R, Cooper PR, Khurshid Z, Shavandi A, Ratnayake J. Bone Grafts and Substitutes in Dentistry: A Review of Current Trends and Developments. *Molecules.* 2021 May 18;26(10):3007.
31. Turco G, Porrelli D, Marsich E, Vecchies F, Lombardi T, Stacchi C, Di Lenarda R. Three-Dimensional Bone Substitutes for Oral and Maxillofacial Surgery: Biological and Structural Characterization. *J Funct Biomater.* 2018 Nov 8;9(4):62.
32. Wheeler SL. Sinus augmentation for dental implants: The use of alloplastic materials. *J Oral Maxillofac Surg* 1997;55:1287–93.
33. Ylä-Soininmäki A, Moritz N, Turco G, Paoletti S, Aro HT. Quantitative characterization of porous commercial and experimental bone graft substitutes with microcomputed tomography. *J Biomed Mater Res B Appl Biomater.* 2013 Nov;101(8):1538-48.

34. Turco G, Marsich E, Bellomo F, Semeraro S, Donati I, Brun F, Grandolfo M, Accardo A, Paoletti S. Alginate/Hydroxyapatite biocomposite for bone ingrowth: a trabecular structure with high and isotropic connectivity. *Biomacromolecules*. 2009 Jun 8;10(6):1575-83.
35. Gnanasagar TJ; Georgeno GL; Kala Bhagavathy; Sri Sahana I. Allogeneic and Alloplastic bone grafts in dentistry. *Al-Azhar Journal of Dental Science*, 2023; 26(1): 85-9.
36. Checchi L, Felice P, Antonini ES, Cosci F, Pellegrino G, Esposito M. Crestal sinus lift for implant rehabilitation: a randomised clinical trial comparing the Cosci and the Summers techniques. A preliminary report on complications and patient preference. *Eur J Oral Implantol*. 2010 Autumn;3(3):221-32.
37. Starch-Jensen T, Jensen JD. Maxillary Sinus Floor Augmentation: a Review of Selected Treatment Modalities. *J Oral Maxillofac Res*. 2017 Sep 30;8(3):e3.
38. Testori T, Weinstein T, Taschieri S, Wallace SS. Risk factors in lateral window sinus elevation surgery. *Periodontol 2000*. 2019 Oct;81(1):91-123
39. Summers RB. A new concept in maxillary implant surgery: the osteotome technique. *Compendium*. 1994 Feb;15(2):152, 154-6.
40. Summers RB. The osteotome technique: Part 3--Less invasive methods of elevating the sinus floor. *Compendium*. 1994 Jun;15(6):698, 700, 702-4.
41. Nedir R, Bischof M, Vazquez L, Nurdin N, Szmukler-Moncler S, Bernard JP. Osteotome sinus floor elevation technique without grafting material: 3-year results of a prospective pilot study. *Clin Oral Implants Res*. 2009 Jul;20(7):701-7.
42. Kim YK, Lee JY, Park JW, Kim SG, Oh JS. Sinus Membrane Elevation by the Crestal Approach Using a Novel Drilling System. *Implant Dent*. 2017 Jun;26(3):351-6.
43. Chen L, Cha J. An 8-year retrospective study: 1,100 patients receiving 1,557 implants using the minimally invasive hydraulic sinus condensing technique. *J Periodontol*. 2005 Mar;76(3):482-91.
44. Sotirakis EG, Gonshor A. Elevation of the maxillary sinus floor with hydraulic pressure. *J Oral Implantol*. 2005;31(4):197-204.

45. Bensaha T. Evaluation of the capability of a new water lift system to reduce the risk of Schneiderian membrane perforation during sinus elevation. *Int J Oral Maxillofac Surg.* 2011 Aug;40(8):815-20.
46. Better H, Slavescu D, Barbu H, Cochran DL, Chaushu G. Minimally invasive sinus lift implant device: a multicenter safety and efficacy trial preliminary results. *Clin Implant Dent Relat Res.* 2014 Aug;16(4):520-6.
47. Marchetti E, Lopez M, Confalone L, Mummolo S, Marzo G. Maxillary sinus augmentation by crestal approach and ultrasound. *J Osseointegration.* 2010;3(2):79–83.
48. Baldi D, Menini M, Pera F, Ravera G, Pera P. Sinus floor elevation using osteotomes or piezoelectric surgery. *Int J Oral Maxillofac Surg.* 2011 May;40(5):497-503.
49. Kfir E, Kfir V, Mijiritsky E, Rafaeloff R, Kaluski E. Minimally invasive antral membrane balloon elevation followed by maxillary bone augmentation and implant fixation. *J Oral Implantol.* 2006;32(1):26-33.

Borna Bakaran rođen je 16. ožujka 1998. u Osijeku. Osnovnu školu pohađa u Belišću, nakon čega upisuje i završava opću gimnaziju u Valpovu. Stomatološki fakultet Sveučilišta u Zagrebu upisuje 2018. godine. Tijekom studiranja član je studentske sekcije za oralnu kirurgiju, u okviru koje 2023. godine vodi predavanje i radionicu na 6. Simpoziju studenata dentalne medicine. Sudjeluje na nekoliko kongresa. Piše članak za studentski časopis *Sonda*.