

# Anomalije klase III

---

Žugec, Paula

Master's thesis / Diplomski rad

2024

Degree Grantor / Ustanova koja je dodijelila akademski / stručni stupanj: **University of Zagreb, School of Dental Medicine / Sveučilište u Zagrebu, Stomatološki fakultet**

Permanent link / Trajna poveznica: <https://um.nsk.hr/um:nbn:hr:127:796866>

Rights / Prava: [In copyright](#)/[Zaštićeno autorskim pravom.](#)

Download date / Datum preuzimanja: **2025-02-28**



Repository / Repozitorij:

[University of Zagreb School of Dental Medicine  
Repository](#)





Sveučilište u Zagrebu  
Stomatološki fakultet

Paula Žugec

# **ANOMALIJE KLASSE III**

DIPLOMSKI RAD

Zagreb, 2024.

Rad je ostvaren u: Stomatološki fakultet Sveučilišta u Zagrebu, Zavod za ortodonciju

Mentor rada: prof. dr. sc. Senka Meštrović

Lektor hrvatskog jezika: Sonja Delimar, prof. hrvatskog jezika i književnosti, izvrstan savjetnik

Lektor engleskog jezika: Hrvoje Malčić, prof. povijesti i engleskog jezika i književnosti

Rad sadrži: 58 stranica

14 slika

Rad je vlastito autorsko djelo, koje je u potpunosti samostalno napisano uz naznaku izvora drugih autora i dokumenata korištenih u radu. Osim ako nije drukčije navedeno, sve ilustracije (tablice, slike i dr.) u radu su izvorni doprinos autora diplomskog rada. Autor je odgovoran za pribavljanje dopuštenja za korištenje ilustracija koje nisu njegov izvorni doprinos, kao i za sve eventualne posljedice koje mogu nastati zbog nedopuštenog preuzimanja ilustracija odnosno propusta u navođenju njihova podrijetla.

## **Zahvala**

Zahvaljujem svojoj mentorici prof. dr. sc. Senki Meštrović na pomoći i savjetima pri izradi ovoga rada.

Zahvaljujem svojoj obitelji na podršci tijekom studiranja.

Želim zahvaliti i svim svojim prijateljima. Vaša prisutnost, savjeti, riječi podrške i sav smijeh činili su svaki dan posljednjih šest godina lakšim i ispunjenim.

Za moju grupu... Zahvaljujući vama, ovo putovanje kroz fakultet bilo je nezaboravno i bogato iskustvo. Bez vas, mnogi bi izazovi bili teži, a mnogi uspjesi manje slatki.

Hvala vam od srca na svemu.

## **ANOMALIJE KLASSE III**

### **Sažetak**

Anomalije klase III ortodontske su anomalije kod kojih se donji prvi kutnjak nalazi mezijalnije nego gornji pa meziobukalna kvržica gornjeg prvog kutnjaka okludira distalnije. Uzroci takvom odnosu mogu biti dentoalveolarne i skeletne anomalije. Skeletne anomalije obuhvaćaju maksilarni retrognatizam, mandibularni prognatizam ili njihovu kombinaciju. Incidencija anomalija klase III u bijeloj rasi značajno je manja negoli u azijskoj populaciji te iznosi oko 1 %, dok u Azijata doseže i do 14 %. Anomalije klase III razvojno su stanje. One, najčešće, nisu uzrokovane nekim patološkim procesom, već odmakom od normalnog razvoja do kojeg je došlo interakcijom više faktora koji utječu na rast i razvoj. Faktori mogu biti genetski i okolišni. Dijagnoza se postavlja na temelju laterolateralnog kefalograma, odnosno RTG kefalometrije. Anomalije klase III jedne su od najizazovnijih ortodontskih problema. Metode liječenja klase III uključuju modifikaciju rasta dok potencijal rasta i razvoja još postoji, kamuflažnu terapiju te kombinaciju ortodontske terapije sa zahvatima ortognatske kirurgije jednom kada su rast i razvoj završeni.

Ključne riječi: anomalije klase III, mandibularni prognatizam, maksilarni retrognatizam, kefalometrija

## **CLASS III MALOCCLUSION**

### **Summary**

Class III malocclusion is orthodontic anomaly in which the lower first molar is located more mesially, so the mesiobuccal cusp of the upper first molar occludes more distally. Dentoalveolar and skeletal anomalies can be the cause of such relationship. Skeletal anomalies include maxillary retrognathism, mandibular prognathism, or their combination. With approximate incidence of about 1% the incidence of class III malocclusion in the white race is significantly lower than in the Asian population where it reaches up to 14%. Class III malocclusion is a developmental condition. Most often, it's not caused by a pathological process, but by a departure from normal development that occurs through the interaction of several factors affecting growth and development. Factors can be genetic and environmental. The diagnosis is made based on a laterolateral cephalogram, or X-ray cephalometry. Class III malocclusion is one of the most challenging orthodontic problems. Class III treatment methods include growth modification while the potential for growth and development still exists, camouflage therapy and combination of orthodontic treatment with orthognathic surgery once growth and development have ceased.

Keywords: class III malocclusion, mandibular prognathism, maxillar retrognathism, cephalometry

## SADRŽAJ

1.	UVOD .....	1
2.	RAZVOJ DENTOFACIJALNOG KOMPLEKSA .....	4
2.1.	Rast nazomaksilarnog kompleksa .....	5
2.2.	Rast mandibule .....	6
2.3.	Rotacija čeljusti tijekom rasta .....	7
3.	ETIOLOGIJA .....	9
3.1.	Genetski utjecaj .....	10
3.2.	Intrauterino oblikovanje .....	11
3.3.	Akromegalija i hemimandibularna hipertrofija .....	11
3.4.	Okolišni faktori .....	12
4.	KLINIČKA SLIKA .....	13
4.1.	RTG kefalometrija .....	14
4.2.	Ekstraoralna klinička slika .....	16
4.3.	Intraoralna klinička slika .....	17
5.	PODJELA ANOMALIJA KLASE III .....	19
5.1.	Skeletne anomalije .....	20
5.1.1.	Mandibularni prognatizam .....	21
5.1.2.	Maksilarni retrognatizam .....	21
5.2.	Dentoalveolarne i funkcionalne anomalije .....	21
6.	TERAPIJA .....	24
6.1.	Modifikacija rasta .....	26
6.1.1.	Delaireova maska .....	26
6.1.2.	Forsirano širenje čeljusti .....	28
6.1.3.	Obrnuti Twin-block .....	30
6.1.4.	Bionator III .....	31
6.1.5.	Regulator funkcije po Fränkelu III .....	32
6.1.6.	Podbradak kapa .....	33
6.2.	„Kamuflažna” ortodontska terapija .....	34
6.3.	Ortognatska kirurgija .....	35
6.3.1.	Bilateralna sagitalna split osteotomija (BSSO) .....	35
6.3.2.	Sagitalna split ramus osteotomija (SSRO) .....	36

6.3.3.	Le Fort I osteotomija (LFO I) .....	37
6.3.4.	Bimaksilarna osteotomija (BMO) .....	37
8.	ZAKLJUČAK .....	43
9.	LITERATURA .....	45
10.	ŽIVOTOPIS .....	49



## **Popis skraćenica**

RTG – rendgenogram

LL – laterolateralni kefalogram

PA – posteroanteriorni kefalogram

SNA – kut maksilarnog prognatizma

SNB – kut mandibularnog retrognatizma

ANB – kut sagitalnih međučeljusnih odnosa

S-N – prednja kranijalna baza, sella-nasion

S-ar – stražnja kranijalna baza, sella-articulare

N-S-ar – kut fleksije kranijalne baze, nasion-sella-articulare

m-go-ar – mandibularni kut, menton-gonion-articulare

N-S-gn – kut y osi, nasion-sella-gnation

CR – centrična relacija

CO – centrična okluzija

CVMI – cerviko-vertebralni maturacijski indeks

BAMP – maksilarna protrakcija koštanim sidrištem, engl. bone-anchored maxillary protraction

RME – forsirano širenje maksile, engl. rapid maxillary expansion

RPE – forsirano širenje nepca, engl. rapid palatal expansion

BSSO – bilateralna sagitalna split osteotomija, obostrana sagitalna osteotomija uzlaznog kraka mandibule

SSRO – sagitalna split ramus osteotomija, jednostrana sagitalna osteotomija uzlaznog kraka mandibule

LFO I – Le Fort I osteotomija

BMO – bimaksilarna osteotomija

## **1. UVOD**

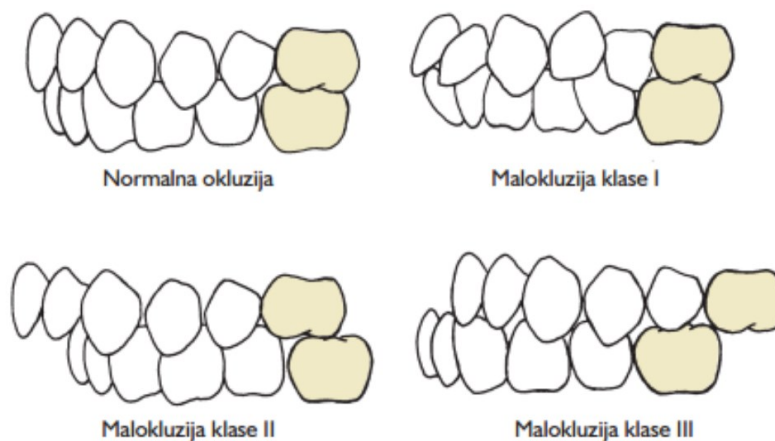
Pojam malokluzija okarakteriziran je nepravilnim odnosom između zuba ili zubnih lukova. Davne 1890. godine američki stomatolog Edward H. Angle (1) opisao je i objavio klasifikaciju malokluzija te definirao normalnu okluziju. Angle je smatrao da su gornji prvi kutnjaci ključ okluzije te normalnu okluziju definira kao okluziju u kojoj meziobukalna kvržica gornjeg prvog kutnjaka okludira s bukalnom fisurom donjeg prvog kutnjaka.

Na temelju okluzijskih odnosa prvih kutnjaka razlikujemo tri klase malokluzije:

- Klasu I u kojoj je odnos gornjih i donjih prvih kutnjaka normalan, ali je linija okluzije nepravilna zbog prisutnosti rotacija, zbijenosti ili rastresitosti.

- Klasu II u kojoj se donji prvi kutnjak nalazi distalnije u odnosu na gornji pa meziobukalna kvržica gornjeg prvog kutnjaka okludira mezijalnije nego li je normalno, odnosno okludira mezijalnije od bukalne fisure donjeg prvog kutnjaka.

- Klasu III u kojoj se donji prvi kutnjak nalazi mezijalnije od gornjeg pa meziobukalna kvržica gornjeg prvog kutnjaka okludira distalnije nego li je normalno, odnosno okludira distalnije od bukalne fisure donjeg prvog kutnjaka (Slika 1.) (1).



Slika 1. Prikaz odnosa kutnjaka u klasama I, II i III. Preuzeto iz: (1).

Uzroci mogu biti genetski, specifični i posljedica djelovanja okoliša. Uzrokom anomalije okluzije može biti jedan od spomenutih, ali oni mogu djelovati i zajedno. Genetskim uzrocima i postojanju obiteljske sklonosti pridaje se velika važnost u anomalijama klase III kod kojih različita ekspresija gena može dovesti do mandibularnog prognatizma (1,2).

Anomalije klase III obuhvaćaju skeletne anomalije: maksilarni retrognatizam i mandibularni prognatizam i dentoalverolarne anomalije: obrnuti pregriz i prisilni zagriz.

Svrha je ovog rada prikazati i objasniti etiologiju, kliničku sliku i mogućnosti terapije anomalija klase III.

## **2. RAZVOJ DENTOFACIJALNOG KOMPLEKSA**

Rast i razvoj dva su različita entiteta. Rast je kvantitativna promjena koja predstavlja povećanje veličine ili broja, dok je razvoj kvalitativna promjena koja predstavlja povećanje kompleksnosti i specijalizaciju (1).

Jedno od glavnih obilježja rasta jest obrazac rasta. Obrazac rasta dopušta nam predviđanje, što nam je od velikog značaja pri određivanju optimalnog vremena za početak terapije. Razlikujemo neuralni i opći, odnosno somatski, obrazac rasta. Pri rastu kraniofacijalnog kompleksa maksila prati neuralni, dok mandibula prati opći obrazac rasta (1).

## **2.1. Rast nazomaksilarnog kompleksa**

### *Intrauterini razvoj nazomaksilarnog kompleksa*

Potkraj četvrtog tjedna intrauterinog razvoja počinju se oko usne jamice (stomodeuma) pojavljivati pravilno raspoređene izbočine nastale bujanjem mezenhimalnog tkiva nastalog od stanica neuralnog grebena. Te su pravilno raspoređene izbočine nastavci lica koji najvećim dijelom pripadaju prvom škržnom luku (3).

Lateralno od usne jamice nalaze se parni maksilarni nastavci, a iznad se nalazi neparni čeonni nastavak. Na lateralnim dijelovima čeonog nastavka nastaju nosne plakode koje tijekom petog tjedna intrauterinog razvoja postaju nosne jamice. Bujanjem mezenhimalnog tkiva oko nosnih jamica nastaju nosni nastavci: lateralni nosni nastavak s vanjske strane i medijalni nosni nastavak s unutarnje strane. Tijekom šestog i sedmog tjedna intrauterinog razvoja maksilarni se nastavak izdužuje i raste prema medijalno potiskujući medijalni nosni nastavak prema sredini lica, a potom se međusobno spoje. Dio lica, čeljusti i krova usne šupljine nastao spajanjem medijalnih nosnih nastavaka naziva se intermaksilarni segment, a čine ga: trokutasto primarno nepce, dio alverolarnog nastavka u kojem se nalaze sjekutići te usni dio od kojeg se razvija filtrum gornje usne. Maksilarni nastavci intenzivno rastu te se od njih razvije gornja čeljust. Najveći dio nepca nastaje od nepčanih nastavaka koji u šestom tjednu izrastaju iz maksilarnih nastavaka koso prema dolje s obje strane jezika. Tijekom sedmog tjedna intrauterinog razvoja ti se nastavci podižu u horizontalni položaj iznad jezika i međusobno se spajaju tvoreći sekundarno nepce. Sprijeda se sekundarno nepce spaja s primarnim, čineći definitivno nepce (3).

Nos nastaje od pet nastavaka: hrbat nosa nastaje od čeonog nastavka, vršak nosa i meki dio nosne pregrade nastaju od međusobno spojenih medijalnih nosnih nastavaka, a nosna krila od lateralnih nosnih nastavaka (3).

### *Postnatalni razvoj nazomaksilarnog kompleksa*

Maksila se postnatalno posve razvija intramembranoznim okoštavanjem. S obzirom na to da nema zamjene hrskavičnog tkiva koštanim, rast se odvija u dva pravca: apozicijom kosti u suturama koje gornju čeljust povezuju s kranijem i kranijalnom bazom te površinskom remodelacijom (1).

Tijekom rasta, maksila se pomiče naprijed i dolje prateći neuralni obrazac rasta. Budući da je gornja čeljust povezana s prednjim dijelom kranijalne baze, izduživanjem kranijalne baze gornja se čeljust pomiče prema naprijed sve do oko šeste godine života. Oko otprilike sedme godine života rast kranijalne baze prestaje te je rast u suturama jedini mehanizam koji pomiče gornju čeljust prema naprijed. Do apozicije kosti dolazi na obje strane suture. Kako gornja čeljust raste prema naprijed i dolje, njene se prednje površine remodeliraju i kost se resorbira (1).

Sveukupne promjene rasta rezultat su translacije maksile prema naprijed i dolje te istovremene remodelacije površine. Enlow (1), koji je provodio anatomske studije facijalnog skeleta, stvorio je temelj razumijevanja te ga predstavio u formi crteža (Slika 3.). Gornja čeljust nalik je platformi na kotačima koja se kotrlja prema naprijed dok se istovremeno njena prednja površina reducira, a stražnja nadograđuje, pomičući se u prostoru suprotno od smjera sveukupnog rasta. Zapravo, maksila raste prema dolje i naprijed kako se kost dodaje straga u području tubera te na stražnjim i gornjim suturama (1).

Na krovu usne šupljine situacija je obrnuta. Krov usne šupljine pomiče se prema dolje i naprijed zajedno s preostalim dijelom maksile, ali kost se istovremeno resorbira na nazalnoj strani, a dodaje na oralnoj, što dovodi do pomicanja nepca prema naprijed i dolje (1).

## **2.2. Rast mandibule**

### *Intrauterini razvoj mandibule*

Potkraj četvrtog tjedna intrauterinog razvoja s donje strane usne jamice razvijaju se mandibularni nastavci. Njihovim spajanjem u središnjoj liniji nastaju donja čeljust i donja usna (3).

### *Postnatalni razvoj mandibule*

Mandibula postnatalno raste enhondralnom osifikacijom i remodelacijom kosti. U hrskavici koja prekriva površine kondila dolazi do hiperplazije, hipertrofije te enhondralne osifikacije, odnosno zamjene hrskavičnog tkiva koštanim. Na taj način ramus, odnosno mandibula, raste u visinu – gore i natrag (1).

Sva druga područja mandibule rastu površinskom remodelacijom i apozicijom kosti. Tijelo mandibule raste u dužinu apozicijom kosti na stražnjem dijelu ramusa, kondilarnog i koronoidnog nastavka, uz istovremenu redukciju kosti na njihovim prednjim površinama. Zapravo, tijelo mandibule raste u dužinu kako se ramus udaljuje od brade. Kao mjesto rasta, brada je gotovo neaktivna. Ona se translacijom pomiče prema dolje i naprijed (1).

U djetinjstvu je ramus mandibule lokaliziran u području nicanja prvog mliječnog kutnjaka. Kako tijekom rasta dolazi do progresivne remodelacije kosti na prednjoj strani ramusa i apozicije na stražnjoj, stvara se prostor za drugi mliječni kutnjak, a potom i za nicanje trajnih kutnjaka (1).

Jedna od karakteristika mandibularnog rasta jest i naglašavanje prominencije brade. Do promjene konture brade dolazi najvećim dijelom zbog toga što je područje između brade i alveolarnog nastavka resorptivno područje. Tako tijekom rasta, kao posljedica translacije brade prema naprijed i dolje i resorpcije iznad brade, dolazi do naglašavanja njene prominencije (1).

### **2.3. Rotacija čeljusti tijekom rasta**

Rotacija čeljusti rezultat je promjena u unutrašnjosti i na površini kosti čeljusti tijekom rasta. Razlikujemo dvije rotacije: unutarnju i vanjsku rotaciju. Unutarnja rotacija jest rotacija koja se događa u srži čeljusti, a ima tendenciju biti maskirana promjenama u brzini nicanja zubi i vanjskom rotacijom. Vanjska rotacija čeljusti jesu promjene na površini kosti. Gornja i donja čeljust određene su palatinalnom, odnosno mandibularnom ravninom, a ukupna promjena u orijentaciji čeljusti rezultat je kombinacije unutarnje i vanjske rotacije (1).

Unutrašnjost mandibule čini kost koja okružuje donji alveolarni živac, a ostatak mandibule čine funkcionalni nastavci: alveolarni nastavak koji podupire zube i omogućava žvakanje, processus coronoideus za koji se hvataju žvačni mišići te processus condylaris, čija je funkcija artikulacija mandibule s lubanjom. Maksilu je teže podijeliti na srž i funkcionalne nastavke. Alveolarni nastavak maksile jest funkcionalni nastavak u klasičnom smislu, ali nema dijela kosti gdje se mišići pripajaju analogno mišićima na mandibuli. Dijelovi kosti koji okružuju zračne puteve služe funkciji disanja, a odnosi funkcije i forme slabo su poznati (1).

Björk i Skieller razlikovali su dva doprinosa unutarnjoj rotaciji: matriksna rotacija ili rotacija oko kondila i intramatriksna rotacija ili rotacija s centrom unutar tijela. Prema dogovoru, rotacija bilo koje čeljusti jest prednja rotacija, odnosno anteriorna rotacija, ako čeljust više raste posteriorno, dovodeći bradu u položaj prema naprijed i gore, te joj je dan negativan predznak.



Rotacija u kojoj se čeljust više izdužuje u anteriornom dijelu, dovodeći bradu u položaj prema dolje i straga, naziva se stražnja rotacija, odnosno posteriorna rotacija, te joj je dan pozitivan predznak (1).

Za većinu pacijenata vanjska je rotacija suprotnog smjera od unutarnje i iste veličine, što dovodi do međusobnog poništavanja rotacija pa je rezultat promjene orijentacije čeljusti jednak nuli. Iako se i vanjska i unutarnja rotacija događaju kod svih, uobičajene su varijacije od prosječnog obrasca (1).

Obrazac rotacije čeljusti utječe na veličinu i smjer erupcije zuba, a može biti i glavni faktor u anteroposteriornom položaju sjekutića. Putanja nicanja zuba gornje čeljusti jest prema dolje i naprijed. Kod normalnog rasta, maksila se rotira nekoliko stupnjeva prema naprijed, ali se često rotira i prema natrag. Rotacija prema naprijed dovodi do povećanja inklinacije sjekutića, dok rotacija prema natrag dovodi do njihove retruzije. Putanja nicanja zuba donje čeljusti jest prema gore i naprijed. Normalna unutarnja rotacija mandibule rezultira podizanjem prednjeg dijela mandibule prema gore, što dovodi do promjene putanje nicanja donjih sjekutića iz putanje prema naprijed u putanju prema natrag (1).

### **3. ETIOLOGIJA**

Anomalije klase III, kao i druge anomalije, razvojno su stanje. One, najčešće, nisu uzrokovane nekim patološkim procesom, već odmakom od normalnog razvoja do kojeg je došlo interakcijom više faktora koji utječu na rast i razvoj (1). Iz tog razloga, bolje razumijevanje genetskih varijabli i okolišnih čimbenika koje pridonose razvoju anomalija klase III nužno je za razvijanje preventivnih strategija i postupaka te njihovu primjenu s ciljem preveniranja razvoja anomalija klase III (4).

Anomalije klase III klinički su heterogene i mogu biti povezane s mnoštvom kombinacija skeletnih i dentalnih morfoloških varijacija. Otprilike 75 % slučajeva klase III u populaciji muškaraca bijele rase skeletnog su porijekla i rezultat su mandibularnog prognatizma ili makrognatije. Prevalencija klase III u bijeloj rasi iznosi od 0.48 % do 4 %, a u populaciji Japana prevalencija doseže čak 10 % (4). Istraživanje iz 2000. godine pokazalo je da prevalencija anomalija klase III u bijeloj rasi u Ujedinjenom Kraljevstvu i Skandinaviji iznosi 3-5 %, a u Japanu i Kini doseže čak 14 % (5).

### **3.1. Genetski utjecaj**

Godinama je poznato da skeletna klasa III ima značajnu genetsku komponentu. Do danas, puno znanstvenih istraživanja fokusiralo se na razumijevanje genetskih faktora koji su u podlozi anomalija klase III i kako oni mogu utjecati na odgovor tkiva na ortodontsku terapiju (4). Širok spektar okolišnih čimbenika može pridonijeti razvoju mandibularnog prognatizma, ali promatranje unutar obitelji sugerira hipotezu da nasljeđe igra značajnu ulogu u etiologiji (6).

Podatci prikupljeni populacijskim studijama upućuju na to da su anomalije klase III pod jakim utjecajem genetskih faktora, uz djelovanje više okolišnih čimbenika koji mogu utjecati na rast mandibule. Anomalije klase III najčešće se nasljeđuju poligenskim ili multifaktorijskim nasljeđivanjem. Poligensko ili multifaktorijsko nasljeđivanje jest nasljeđivanje na koje utječu dva ili više gena i njihova interakcija s okolišnim čimbenicima, što dovodi do određenih fenotipskih osobina (4,6).

Provedena istraživanja dovela su i do saznanja kako se anomalije klase III, osim poligenskim nasljeđivanjem, mogu nasljeđivati i monogenski. Za razliku od poligenskog nasljeđivanja, monogensko je nasljeđivanje rezultat mutacije jednog gena i prati Mendelove zakone nasljeđivanja (4).

Odličan primjer utjecaja genetike u anomalijama klase III jest takozvana „habsburška čeljust“. Od renesanse pa nadalje, skeletne kraniofacijalne karakteristike članova habsburške obitelji bile su

vidljive na mnogim portretima, skulpturama i novcu. Habsburška je obitelj privlačila pozornost plastičnih kirurga, ortodonata i oralnih kirurga zbog prisutnosti fenotipskih obilježja anomalije klase III i genetičara zbog pojave fenotipskih obilježja u nekoliko uzastopnih generacija. Mandibularni je prognatizam, kako se smatralo, ušao u habsburšku obitelj u ranom 15. stoljeću te se nastavio u obje kraljevske linije, španjolskoj i austrijsko-njemačkoj. Vrlo česti međusobni brakovi Habsburgovaca pridonijeli su povećanoj prevalenciji, a fenotipska su obilježja klase III bila prisutna čak 2 stoljeća. Habsburška se čeljust povezivala s mandibularnim prognatizmom, a na slučaju Ivane Austrijske, velike vojvotkinje Toskane, dokazano je da se ipak radilo o izraženom maksilarnom retrognatizmu (6).

### **3.2. Intrauterino oblikovanje**

Pritisak na lice u prenatalnom razvoju može dovesti do distorzije područja koja se ubrzano razvijaju. U rijetkim slučajevima, ruka djeteta pritišće lice in utero, što rezultira maksilarnom deficijencijom po rođenju (1).

### **3.3. Akromegalija i hemimandibularna hipertrofija**

Akromegalija je kronična bolest koja nastaje kao posljedica poremećaja u funkciji hipofize, odnosno prekomjernog lučenja hormona rasta npr. zbog tumora. Najčešće se dijagnosticira između 20. i 40. godine života, a povećane količine hormona rasta dovode do proliferacije kondilarne hrskavice i ekscesivnog rasta mandibule, što rezultira anomalijom klase III u odrasloj dobi.

Uklanjanjem uzroka povećane koncentracije hormona rasta u organizmu akromegalija prestaje, ali skeletna deformacija i potreba za ortognatsko-kirurškom repozicijom mandibule ostaju (1,7).

Hemimandibularna hiperplazija neuobičajena je maksilofacijalna deformacija. To je unilateralni prekomjerni rast mandibule kod osoba koje se čine metabolički normalne. Lice pacijenata s ovom bolešću asimetrično je zbog povećanja visine ramusa, lice djeluje rotirano s uvijanjem na simfizi mandibule te je donji rub mandibule istaknut. Uzrok tome je nepoznat, a najčešće se pojavljuje kod osoba ženskog spola u dobi od 15 do 20 godina. U kliničkoj slici dominira proliferacija kondilarne hrskavice zbog čega se to stanje nekoć nazivalo kondilarnom hiperplazijom. Međutim, kako je zahvaćeno i tijelo mandibule, danas je usvojen naziv hemimandibularna hipertrofija. Prekomjerni rast kondilarne hrskavice i tijela mandibule može

spontano prestati, ali kod teških slučajeva potrebno je kirurški odstraniti zahvaćeni kondil i prikladno ga nadomjestiti (1,8).

### **3.4. Okolišni faktori**

Okolišni su faktori koji se povezuju s etiologijom klase III uvećane tonzile, teškoće s nazalnim disanjem zbog uvećanja adenoidnih vegetacija, opstrukcije gornjih dišnih puteva ili hipertrofije sluznice, nepogodne navike, ozljede i habitualni položaj glave (1).

#### **4. KLINIČKA SLIKA**

Danas su dostupne različite metode za procjenu facijalnih obilježja – fotogrametrija, kefalometrija, antropometrija i kompjutorska simulacija (1,9).

Anomalija klase III može postojati u različitim kombinacijama skeletnih i dentalnih komponenti, a meka tkiva odražavaju položaj potpornih skeletnih i dentalnih tkiva. Stoga, osim korekcije dentoskeletnih odstupanja, jedan od ciljeva terapije anomalija klase III jest i značajno poboljšanje profila (9,10). Iz tog razloga, suvremena ortodoncija teži što temeljitijoj dijagnostici pa je i evaluacija mekih tkiva profila vrlo važan aspekt u planiranju ortodonske terapije (1,11).

Unatoč tome što meka tkiva odražavaju položaj potpornih skeletnih i dentalnih struktura, meka tkiva potrebno je analizirati odvojeno od dentoskeletne analize zato što mogu jako varirati i ne moraju uvijek pratiti promjene tvrdog tkiva. Planiranje terapije samo na temelju analize dentalnih i skeletnih odnosa može dovesti do pogrešne procjene profila, s neskladom u proporcijama lica kao posljedicom, a samim time i do nezadovoljavajućeg ishoda ortodonske terapije (1,11).

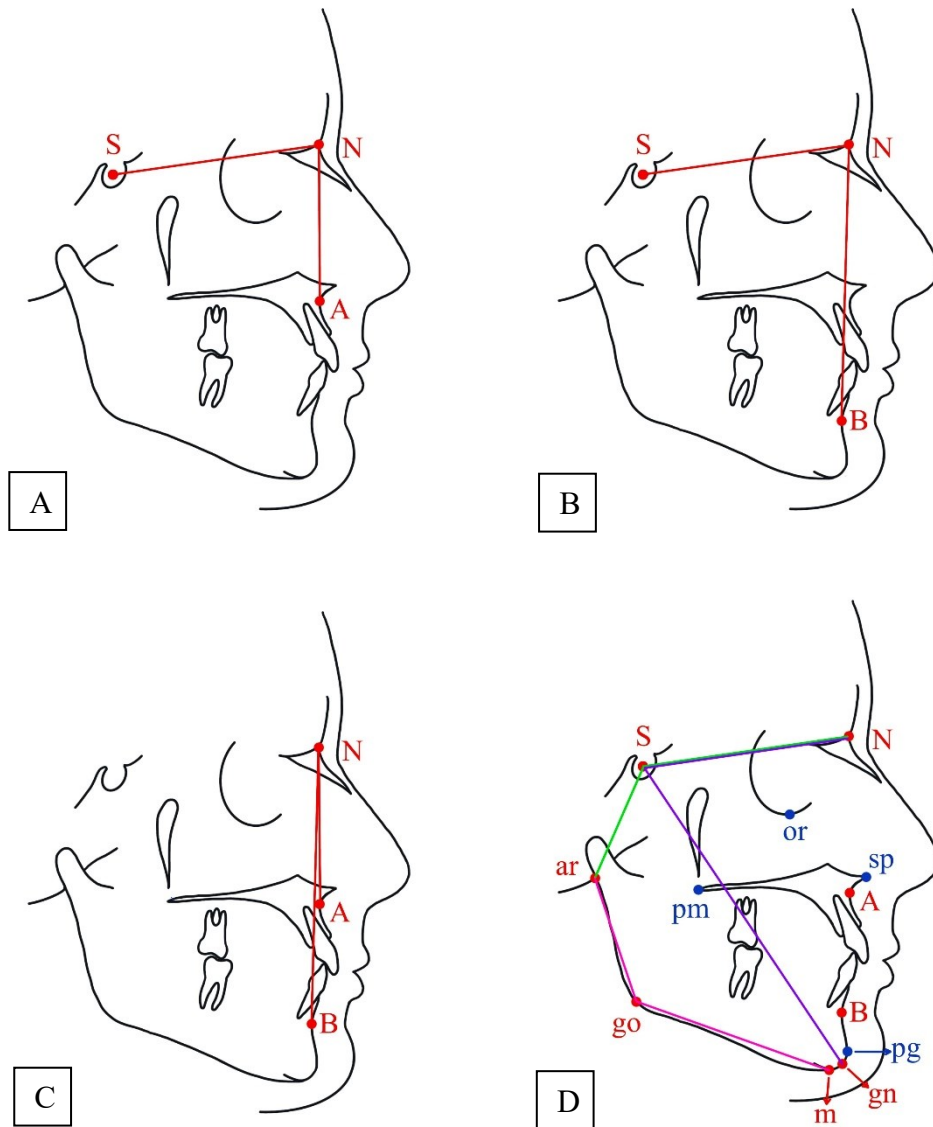
#### **4.1. RTG kefalometrija**

RTG kefalometrija u ortodonciji nam služi za procjenu odnosa zuba prema čeljusti i čeljusti prema ostatku kostura lica (12), čime nam omogućava određivanje dentofacijalnih disproporcija, a koristimo je u dijagnostici, planiranju i praćenju terapije te u praćenju dinamike rasta kraniofacijalnog sustava (13).

U anomalijama klase III obraćamo pozornost na sljedeće vrijednosti (Slika 2.):

1. Kut SNA predstavlja kut maksilarnog prognatizma, odnosno položaj maksile u odnosu na prednju kranijalnu bazu. Srednja vrijednost tog kuta iznosi  $81^\circ \pm 3.5^\circ$ . Vrijednosti manje od  $81^\circ \pm 3.5^\circ$  ukazuju na maksilarni retrognatizam, dok veće vrijednosti ukazuju na maksilarni prognatizam.
2. Kut SNB predstavlja kut mandibularnog prognatizma, odnosno položaj mandibule u odnosu na prednju kranijalnu bazu. Srednja vrijednost tog kuta iznosi  $78.5^\circ \pm 3^\circ$ . Vrijednosti manje od  $78.5^\circ \pm 3^\circ$  ukazuju na mandibularni prognatizam, dok veće vrijednosti ukazuju na mandibularni retrognatizam.
3. Kut ANB predstavlja sagitalni međučeljusni odnos, odnosno odnos između gornje i donje čeljusti. Srednja vrijednost iznosi  $2.5^\circ \pm 2^\circ$ . Smanjene vrijednosti kuta ANB ukazuju na skeletnu klasu III.

Utvrđeno je da uobičajene skeletne karakteristike kod klase III, kao što su skraćene prednja (S-N) i stražnja (S-ar) kranijalna baza, smanjen kut fleksije kranijalne baze (N-S-ar), povećan mandibularni kut (m-go-ar) i smanjen kut y osi (N-S-gn) dovode do pozicioniranja zglobne jamice više naprijed, rezultirajući anomalijom klase III (Slika 2.) (14).



Slika 2. A) kut maksilarnog prognatizma, B) kut mandibularnog retrognatizma, C) kut sagitalnih međučeljusnih odnosa, D) zelena linija – kut fleksije kranijalne baze, roza linija – mandibularni kut, ljubičasta linija – kut y osi. Ilustrirao student Andrej Žugaj.



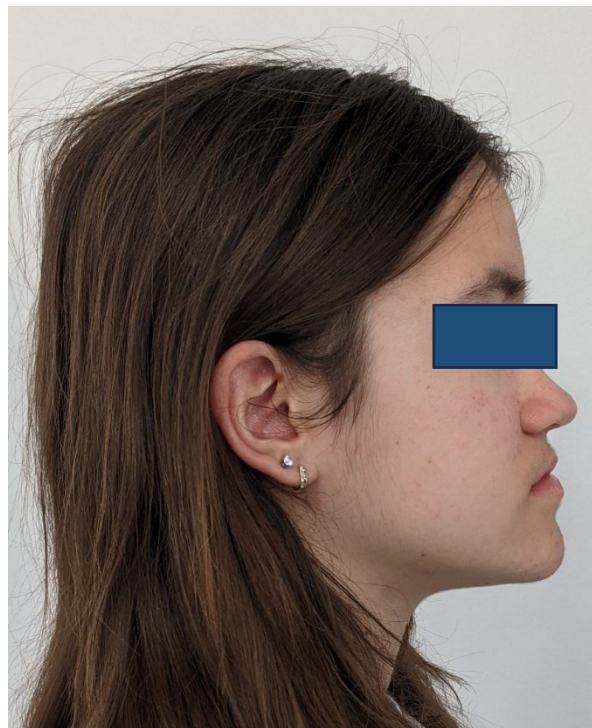#### 4.2. Ekstraoralna klinička slika

U analizi mekih tkiva lica veliku važnost ima metoda analize na temelju dobivenih fotografija – fotogrametrija. Najčešće se radi analiza slike profila glave, a razlikujemo linearna i angularna mjerenja (11).

U slučajevima normookluzije, profil je ravan. Rak je 1989. godine opisao smanjenu konveksnost, odnosno povećanu konkavnost, profila kod dječaka i djevojčica s klasom III, a to može biti rezultat retrognatizma maksile ili povećanja prognatizma mandibule (Slika 3.) (10,15).

Kod pacijenata s anomalijama klase III donja je trećina lica izdužena i izbočena, a srednja je trećina lica smanjena. Brada je prominentna. Donja usna je zadebljana i njena dužina je povećana, a nalazi se ispred gornje usne koja je retroponirana. U teškim slučajevima mandibularnog prognatizma usne otežano okludiraju. Labiamentalni nabor je slabo uočiv, dok ga u nekim slučajevima ni nema, a mandibularni kut je tuplji i iznosi preko 130 stupnjeva (16,17).

Kod pacijenata s maksilarnim retrognatizmom maksila je nedovoljno razvijena uz normalno razvijenu mandibulu. Ekstraoralnim pregledom pacijenti imaju konkavan profil lica (17).

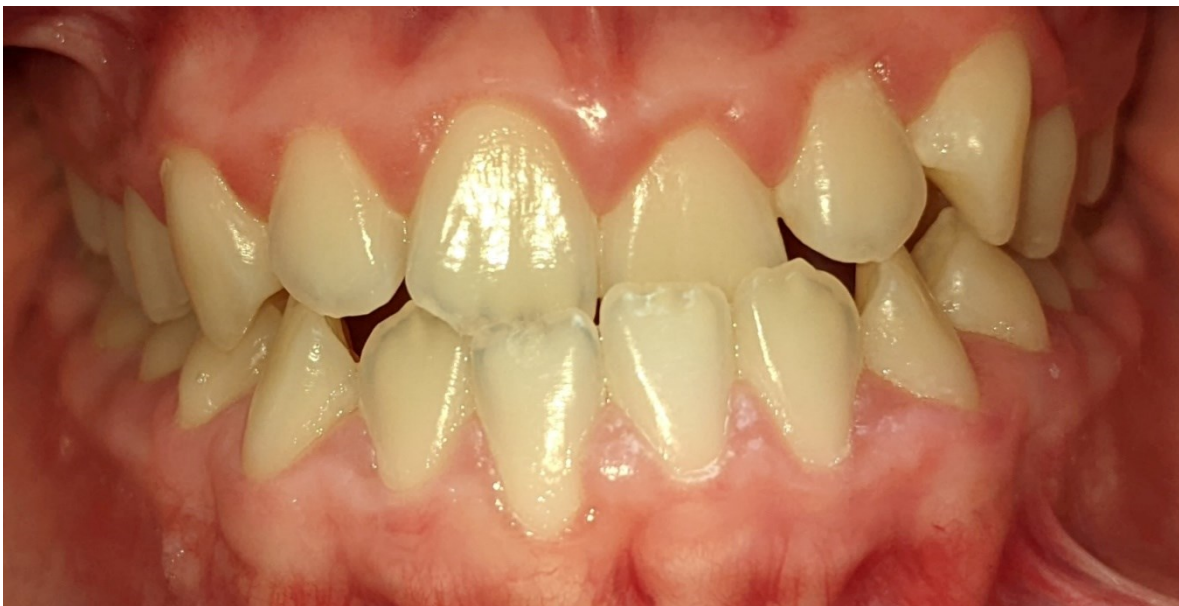

Slika 3. Profilna fotografija pacijentice s klasom III. Preuzeto uz dopuštenje autorice, prof. dr. sc. Senke Meštrović.

### 4.3. Intraoralna klinička slika

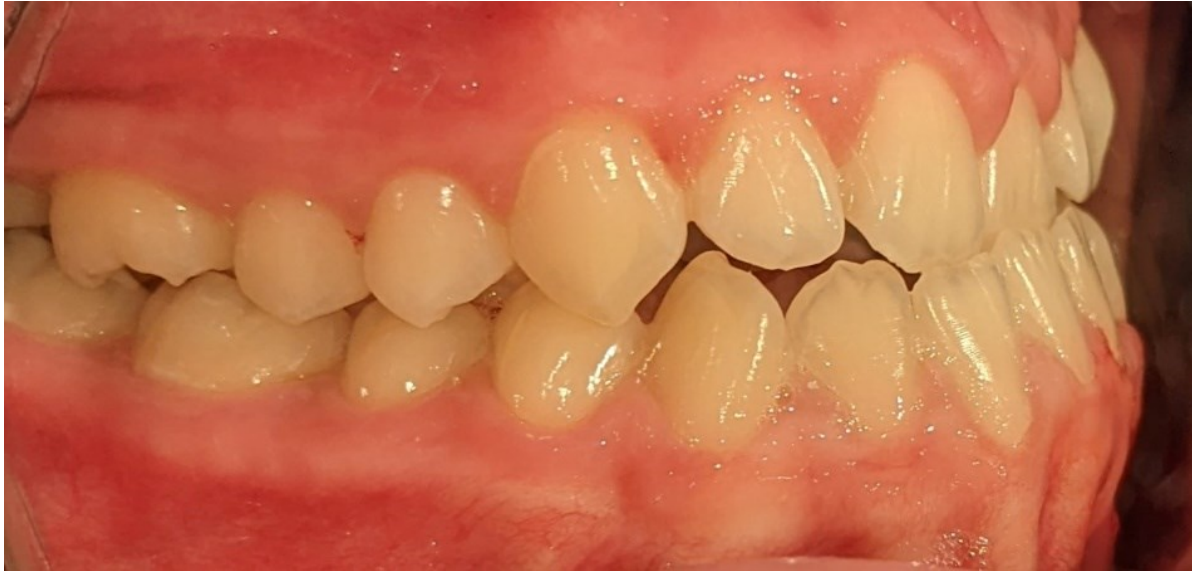Kod pacijenata s anomalijama klase III prvi simptomi mogu se javiti već pri nicanju gornjih mliječnih centralnih inciziva. U mliječnoj se denticiji donji zubni luk i donji incizivi nalaze ispred gornjeg zubnog luka i gornjih inciziva, a samim time prisutan je obrnuti pregriz. Transverzalni odnos je normalan, a donji mliječni molari okludiraju mezijalno u odnosu na gornje. Mijenom zuba dolazi do promjena u transverzalnim odnosima pa tako gornji zubni luk postaje uži od donjeg, a donji zubni luk ostaje pozicioniran ispred gornjeg. Donji prvi trajni kutnjak okludira mezijalno u odnosu na gornji prvi trajni kutnjak. U fazi mješovite denticije mogu se javiti i prerani kontakti u području očnjaka. Konačnom mijenom zuba, u trajnoj denticiji, donji zubni luk ostaje smješten ispred gornjeg, zajedno s obrnutim pregrizom, a svi stražnji zubi okludiraju mezijalno za širinu jednog ili više premolara (Slika 4.). Gornji zubni luk je uži od donjeg, zbog čega se pojavljuju i križni ili škarasti zagriz (10,14–16).

Pojedinačan položaj svih zubi prilagođen je nepravilnoj okluziji – donji incizivi nagnju se lingvalno, a gornji incizivi labijalno, u potrazi za čvrstim kontaktom (Slika 5.) (14,17).



Slika 4. Frontalni prikaz okluzije anomalije klase III s jasno vidljivim obrnutim pregrizom.

Preuzeto uz dopuštenje autorice, prof. dr. sc. Senke Meštrović.



Slika 5. Lateralni prikaz okluzije anomalije klase III. Preuzeto uz dopuštenje autorice, prof. dr. sc. Senke Meštrović.

## **5. PODJELA ANOMALIJA KLASSE III**

Kao što je već rečeno, anomalije klase III ortodonske su anomalije u kojima se, po Angleu, donji prvi kutnjak nalazi mezijalnije od gornjeg pa meziobukalna kvržica gornjeg prvog kutnjaka okludira distalnije negoli je normalno. S obzirom na podlogu anomalije, možemo ih podijeliti na tri skupine: skeletnu, dentalnu i funkcionalnu (1,10).

### 5.1. Skeletne anomalije

Na temelju položaja maksile u odnosu na kraniofacijalni kompleks, Park i Baik klasificirali su anomalije klase III na tri osnovna tipa:

tip A – pravi mandibularni prognatizam, odnosno osoba s normalnom maksilom i prognatom mandibulom

tip B – osoba s pretjeranim rastom maksile i mandibule, ali s relativno većim rastom mandibule

tip C – osoba s maksilarnom hipoplazijom, tupim nazolabijalnim kutom i konkavnim profilom lica; individualci tipa C mogu jednostavno biti „zakamuflirani“ ortodonski dentoalverolarnom kompenzacijom (14).

Utvrđeno je da uobičajene skeletne karakteristike kod klase III, kao što su skraćene prednja (N-S) i stražnja (S-ar) kranijalna baza, smanjen kut fleksije kranijalne baze (N-S-ar) i povećan mandibularni kut (m-go-ar) te smanjen kut y osi (N-S-gn) dovode do pozicioniranja zglobove jamice više naprijed, rezultirajući anomalijom klase III (11,14).

Skeletne anomalije klase III mogu biti rezultat raznih faktora:

1. Prognata i/ili makrognata mandibula s maksilom normalne veličine i pozicije
2. Retrognata i/ili mikrognata maksila s mandibulom normalne veličine i pozicije
3. Kombinacija retrognate i/ili mikrognate maksile s prognatom i/ili makrognatom mandibulom

Normalni skeletni odnos čeljusti s obrnutim pregrizom uz prisutnost diskrepance u odnosu centrične relacije (CR) i centrične okluzije (CO) također je poznat kao „pseudo“ klasa III (14).

Istraživanja pokazuju da je 63-73 % anomalija klase III skeletnog tipa. Takvi slučajevi proizlaze iz nesklada u rastu između gornje i donje čeljusti, rezultirajući konkavnim profilom lica. Kod pacijenata sa skeletnom klasom III može se raditi o mandibularnom prognatizmu,

maksilarnom retrognatizmu ili o bimaksilarnom prognatizmu, odnosno kombinaciji mandibularnog prognatizma i maksilarnog retrognatizma (18).

Dušan Rak i Želimir Muretić proveli su 1992. godine istraživanje kojim su ispitivali varijacije sagitalnih međučeljusnih odnosa kod ortodontskih nepravilnosti i neutrookluzije. Analizirane su varijable SNA, SNB i ANB na 436 laterolateralnih rendgenograma. Iz statističke obrade proizašlo je 9 skeletnih tipova viscerokranija, a kod pacijenata s anomalijom klase III nađeno je pet. Najučestaliji tip bio je kombinacija maksilarnog retrognatizma i mandibularnog prognatizma (32,6 %), a slijede ga bimaksilarni prognatizam uz dominaciju mandibule (22,5 %), bimaksilarni retrognatizam uz dominirajući retrognatizam maksile (22,2 %), maksilarni retrognatizam s mandibularnim normognatizmom (19,1 %), mandibularni prognatizam s maksilarnim normognatizmom (14,6 %) (15).

### **5.1.1. Mandibularni prognatizam**

Mandibularni prognatizam skeletna je anomalija klase III karakterizirana prognatom mandibulom i dugo se smatra jednom od najtežih maksilofacijalnih deformacija. Do nje dolazi zbog anteroposteriornog produljenja mandibule tijekom razvoja (18).

Kod pacijenata s mandibularnim prognatizmom pronalazimo negativan ANB kut i smanjen kut y osi (N-S-gn) te povećan SNB kut, mentolabijalni kut i mandibularni kut, a posljedično i Björkov poligon.

### **5.1.2. Maksilarni retrognatizam**

Maksilarni retrognatizam skeletna je anomalija klase III karakterizirana retrognatom maksilom. Do nje dolazi nedovoljnim razvijanjem maksile u sagitalnoj dimenziji (14,18).

Kod pacijenata s maksilarnim retrognatizmom pronalazimo smanjen ANB i SNA kut te povećan nazolabijalni kut.

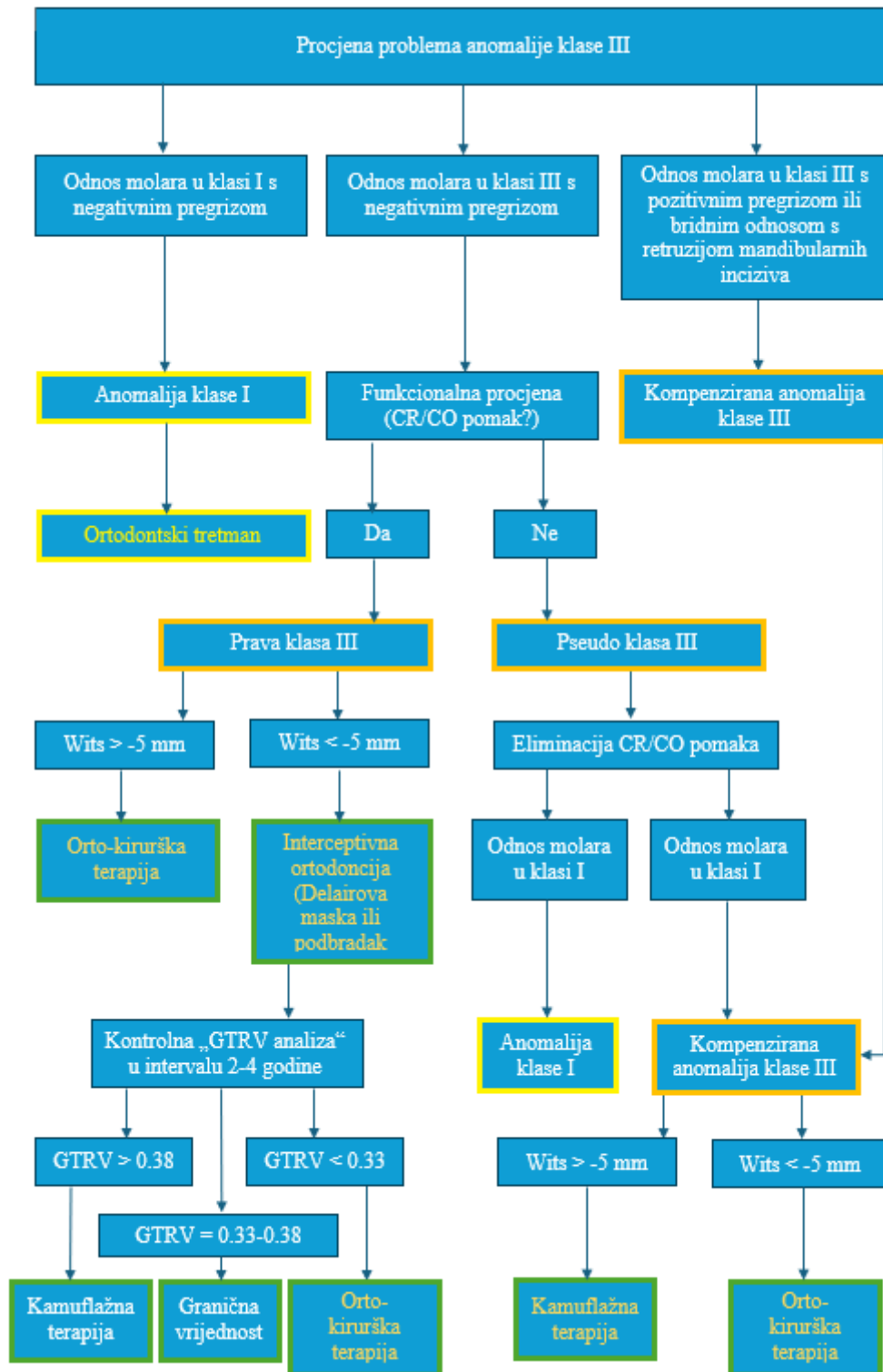
## **5.2. Dentoalveolarne i funkcionalne anomalije**

Dentalne značajke pacijenata s klasom III uključuju klasu III u odnosu kutnjaka i očnjaka, protruziju maksilarnih sjekutića i retruziju mandibularnih sjekutića s bridnim zagrizom ili obrnutim

pregrizom te prisilnim zagrizom kao funkcionalnom anomalijom uslijed nepoželjnog kontakta zuba u CR (14).

Prvo pitanje koje bi trebalo biti postavljeno pacijentu ili njegovim skrbnicima jest postoji li obrnuti pregriz ili mandibularni prognatizam kod drugih članova uže i šire obitelji. Pozitivna anamneza ukazuje na genetsku podlogu klase III (14).

Drugi je vrlo važan korak promotriti odnos maksile i mandibule u centričnoj relaciji i centričnoj okluziji, odnosno odrediti postojanje funkcionalnog pomaka. Odnos molara i inciziva u ovoj grupi anomalija jedan je od najvažnijih dijagnostičkih kriterija. Pozitivni pregriz ili bridni zagriz udružen s lingvalno nagnutim mandibularnim sjekutićima ukazuje na dentoalveolarno kompenziranu anomaliju klase III. Pomak mandibule prema naprijed, odnosno prisilni zagriz, može biti posljedica nepoželjnog kontakta zuba u CR koji usmjerava mandibulu naprijed u CO (Slika 6.) (14).



Slika 6. Sažetak smjernica kliničke prakse za anomalije klase III. Evaluacija prednjeg križnog zagriža s ciljem razlikovanja prave klase III od „pseudo“ klase III opisana je od strane Ngan *et al.*; Preuzeto i prevedno iz: (14).



## **6. TERAPIJA**

U terapiji anomalija klase III vrlo su nam važna dva cilja: korekcija anomalije i postizanje i očuvanje privlačnosti lica. Planiranje terapije je teško, pogotovo kada se ta dva vrlo važna cilja kombiniraju (11). Pri planiranju terapije u obzir moramo uzeti nekoliko elemenata: skeletni obrazac, iznos i očekivani obrazac budućeg rasta, prisutnost zbijenosti, mogućnost ili prisutnost dentoalveolarne kompenzacije te mišljenje pacijenta (18,19). Korekcije nepravilnosti pozicije zuba izvode se ortodontski, dentoskeletni deformiteti kombiniranim ortodontsko-kirurškim liječenjem, a izolirani skeletni deformiteti samo kirurški.

Pregriz može biti smanjen ili obrnut, s jednim ili više inciziva u križnom zagrizu. U ranoj mješovitoj denticiji i kod starijih pacijenata s blagim skeletnim diskrepancama, ortodontski tretman obično uključuje protruziju gornjih sjekutića u pozitivan pregriz. U trajnoj denticiji ortodontska je terapija najčešće usmjerena na kompenzaciju blage do umjerene skeletne klase III pomakom gornjih i donjih sjekutića prema naprijed, odnosno nazad. Suprotno tome, adolescenti i odrasli pacijenti, ako imaju teške skeletne diskrepance klase III, zahtijevaju kombinaciju ortodontskog tretmana i ortognatske kirurgije kako bi se ispravio temeljni skeletni obrazac. Adolescenti s umjereno teškim skeletnim diskrepancama zahtijevaju pažljivo planiranje terapije jer su često na granici dentalne kompenzacije, a daljnji rast mandibule može spriječiti održavanje postignute klase I tijekom rasta. U takvoj situaciji tretman bi trebao biti ograničen na poravnavanje gornjeg zubnog luka, uz prihvaćanje potrebe za ortognatskom kirurgijom za ispravljanje temeljne skeletne klase III kada se skeletni rast završi (19).

Za učinkovito planiranje ortodontske terapije i realno predviđanje stabilnosti njezina ishoda, kod pacijenta s klasom III u rastu, poznavanje trendova rasta od iznimne je važnosti. U tome nam pomaže cerviko-vertebralni maturacijski indeks (CVMI), odnosno RTG kefalometrija.

Rana terapija i potreba za interceptivnim metodama u slučajevima klase III uvijek su izazivale dileme kliničara, kao i pacijenata, jer se zna da neće svi problemi biti riješeni dok rast ne bude posve završen (14). Idealno vrijeme za početak terapije ovisi o anomaliji koja je prisutna. Ukoliko je kod pacijenta prisutan maksilarni retrognatizam, idealno vrijeme za početak ortodontske terapije jest u stadijima CS1 i CS2 ( $\leq$ CS3), odnosno prije početka puberteta. U slučajevima mandibularnog prognatizma, pacijenta opserviramo i s terapijom započinjemo tek po završetku puberteta, odnosno u stadijima CS5 ili CS6. To je tako jer se zna da maksila prati neuralni obrazac rasta, a mandibula opći obrazac rasta (1,14,19).

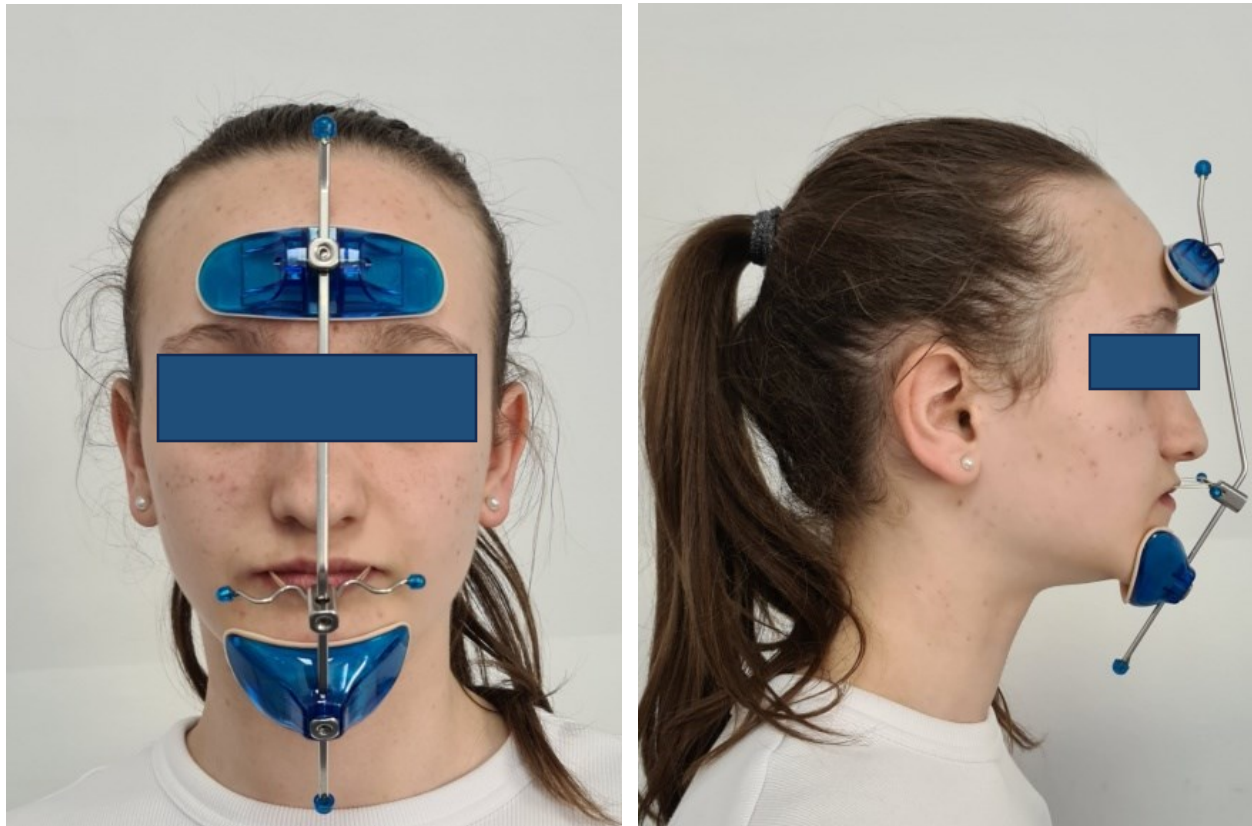
## 6.1. Modifikacija rasta

Modifikacija rasta terapijska je metoda kojom se koristimo kod pacijenata sa skeletnim diskrepancama, odnosno kod pacijenata koji imaju maksilarni retrognatizam. Modifikacija rasta izvodi se u stadijima  $\leq$ CS3, odnosno prije devete godine života, kada je još moguće djelovati na rast i usmjeriti ga u željenom smjeru. Osnovni je cilj ovog interceptivnog tretmana poboljšati ili ispraviti skeletnu diskrepancu kako bi se kasnije omogućila terapija samo fiksnom napravom, bez potrebe za ortognatskom kirurgijom (14,20),

Modifikacija rasta može se postići Delaireovom maskom, funkcionalnim napravama, podbradak kapom i napravama sidrenim u kosti (14).

### 6.1.1. Delaireova maska

Delaireova maska, zvana još i obrazna maska i obrnuti *headgear*, jedna je od najkorištenijih naprava u ispravljanju maksilarnog retrognatizma. To je naprava s ekstraoralnim sidrištem i intraoralnim djelovanjem. Sastoji se od dviju komponenti: žičanog okvira s osloncem za čelo i bradu i intraoralnog dijela na maksilarnoj denticiji (5). Intraoralni dio, maksilarni splint, izrađen je od lukova nehrđajućeg čelika s vestibularne i oralne strane koji su zalemljeni za prstenove na prvim trajnim i drugim mliječnim kutnjacima. Oslonci za čelo i bradu povezani su središnjom šipkom, a u visini usana nalazi se vodoravna prečka na koju se hvataju gumice. Te su gumice rastegnute s hvatišta kukica maksilarnog splinta do horizontalne prečke ekstraoralnog žičanog okvira (Slika 7.) (17).



Slika 7. Delaireova maska. Preuzeto uz dopuštenje autorice, prof. dr. sc. Senke Meštrović.

Maska dovodi do pomaka maksile prema naprijed i dolje, rotacije mandibule prema dolje i straga te lingvalno nagnje donje incizive (5,14). Kako bi se izbjegla neželjena rotacija palatinalne ravnine, gumice se moraju postavljati u blizini gornjih očnjaka (14) i na kukice u razini prvih mliječnih molara (21) pod kutom od 30 do 40° u odnosu na okluzalnu ravninu. Iznosi sila različiti su ovisno o literaturi pa se tako negdje govori o silama od 400 do 450 grama po strani (14), a negdje od 300 do 600 grama po strani (5). Gumice je potrebno nositi od 10 do 14 sati dnevno (14,19). Povećano oslobađanje hormona rasta i drugih endokrinih hormona koji potiču rast uočeno je u večernjim satima i tijekom noći, više negoli tijekom dana, stoga se preporučuje Delaireovu masku nositi tijekom večeri i noći. Ukupno trajanje liječenja obično iznosi od 6 do 9 mjeseci (14), a neki autori navode i trajanje terapije od 4 do 6 mjeseci (5,19).

Kefalometrijska analiza po završetku terapije Delaireovom maskom pokazala je skeletne i dentoalveolarne promjene. Skeletne promjene uključuju pomak maksile prema naprijed i rotaciju

mandibule prema dolje i natrag, uz smanjenje mandibularnog prognatizma (SNB). Dentoalveolarne promjene uglavnom se sastoje od retruzije donjih i protruzije gornjih sjekutića (22).

Znanstvenim istraživanjem provedenim na pacijentima upućenim na Zavod za Ortodonciju Stomatološkog fakulteta Sveučilišta u Istanbulu s ciljem detaljne evaluacije promjena na tvrdim i mekim tkivima nakon terapije Delaireovom maskom utvrđeno je: 1. došlo je do maksilarne protrakcije i posteriorne rotacije mandibule, 2. gornji sjekutići pomaknuli su se prema naprijed, a donji prema straga, 3. kut mandibularne ravnine te prednja donja visina i potpuna visina lica povećali su se, 4. prethodno navedene promjene dovele su do promjene u profilu mekih tkiva pa se tako konveksitet koštanog profila povećao, a facijalni kut i facijalni konveksitet smanjili, 5. konkavni je profil postao više balansiran, odnosno gornja je usna postala izraženija (17).

Delaireova se maska može koristiti i u kombinaciji forsiranim širenjem maksile (RME), forsiranim širenjem nepca (RPE) i *Twin-blockom* (22).

### **6.1.2. Forsirano širenje čeljusti**

Kod maksilarnog retrognatizma uz sagitalnu diskrepancu prisutna je i diskrepanca u transverzalnoj dimenziji (5). Maksila je uska, svod nepca je visok i prisutan je križni zagriz. Forsirano širenje maksile u kombinaciji s Delaireovom maskom može se koristiti u inicijalnoj fazi terapije za korekciju sagitalne i transverzalne diskrepance. Takva je terapija najdjelotvornija u ranoj mješovitoj denticiji prije nego što stražnja maksilarna sutura sraste (21).

Mnogi su autori uočili kako pri protrakciji maksile dolazi do njenog suženja te naglašavali potrebu za fizičkim proširivanjem maksile prije terapije Delaireovom maskom. Također se pokazalo da samo forsirano širenje nepca olakšava ispravak klase III uzrokujući pomak maksile prema dolje i naprijed (5). Istraživanje provedeno 1995. godine podijelilo je grupu od 60 pacijenata u dvije skupine: prvu je skupinu činilo 47 pacijenata čija se terapija sastojala od Delaireove maske i forsiranog širenja nepca, drugu je skupinu činilo 13 pacijenata čija se terapija sastojala samo od Delaireove maske. Kod 47 pacijenata koji su u terapiji imali i forsirano širenje nepca ustanovljen je veći pomak maksile prema naprijed. Pomak maksile prema naprijed kod pacijenata s Delaireovom maskom i forsiranim širenjem nepca iznosio je 2 mm, dok je kod pacijenata bez forsiranog širenja nepca došlo do pomaka od 0,9 mm (20). Kod pacijenata kod kojih nije potrebno povećanje transverzalne dimenzije maksile svejedno bi se vijak trebao aktivirati od 8 do 10 dana

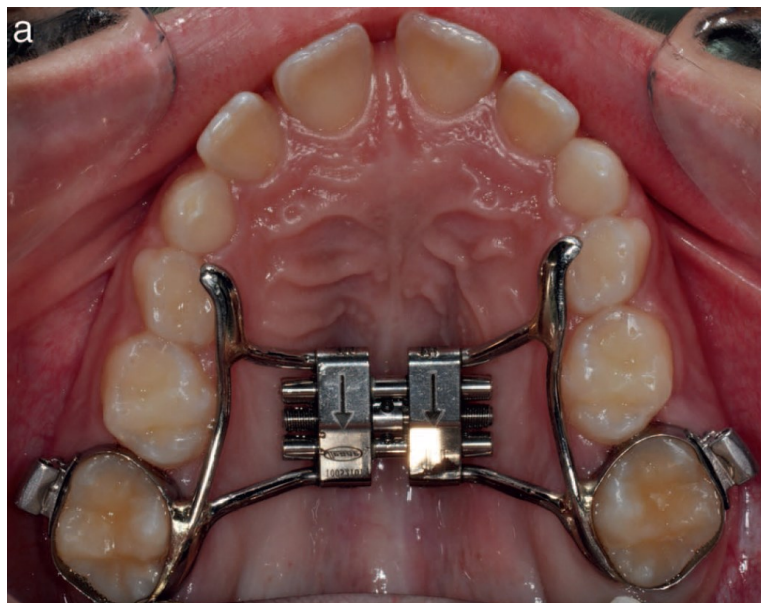
prije uključivanja Delaireove maske kako bi se rascijepala sutura i potaknula protrakcija maksile (5).

Forsirano širenje nepca radi se vijkom (Slika 8.). U forsiranom širenju nepca mogu se koristiti Hyrax, Haas vijak ili „bonded acrylic splint expander“. Hyrax vijak ukomponiran je u metalnu konstrukciju, a prsteni cementirani na stražnjim zubima te su povezani s vijkom (21). „Bonded acrylic splint expander“ ne širi maksilu samo u transverzalnoj dimenziji, već dovodi do promjena i u vertikalnoj i anteroposteriornoj dimenziji. Akrilatni okluzalni bedem izrađen je od hladnopolimerizirajućeg akrilata debljine 2-3 milimetara na okluzalnoj i bukalnoj površini stražnjih zuba. Akrilatni okluzalni bedem ponaša se kao *bite block*, inhibirajući erupciju stražnjih zuba tijekom terapije, a samim time i kontrolira prednju donju visinu lica. Akrilatni pokrov također podiže zagriz straga, olakšavajući na taj način korekciju prednjeg križnog zagriža.

Izbor tipa vijka ovisi o mandibularnom kutu i prednjoj donjoj visini lica. Akrilatna naprava za forsirano širenje nepce indicirana je kod pacijenata s vertikalnim obrascem rasta (21).

Vijak proizvodi kontinuiranu i jaku sliku te bi se trebao aktivirati jednom do dva puta dnevno dok se ne postigne željeno povećanje u transverzalnoj dimenziji maksile, nakon čega se vijak stabilizira. Zbog većeg lučenja hormona rasta u večernjim satima i tijekom noći, poželjno je vijak aktivirati prije nego što dijete, pacijent, legne u krevet. Kada okrenemo vijak, sila se prenosi na zube i potom na suturu (5).

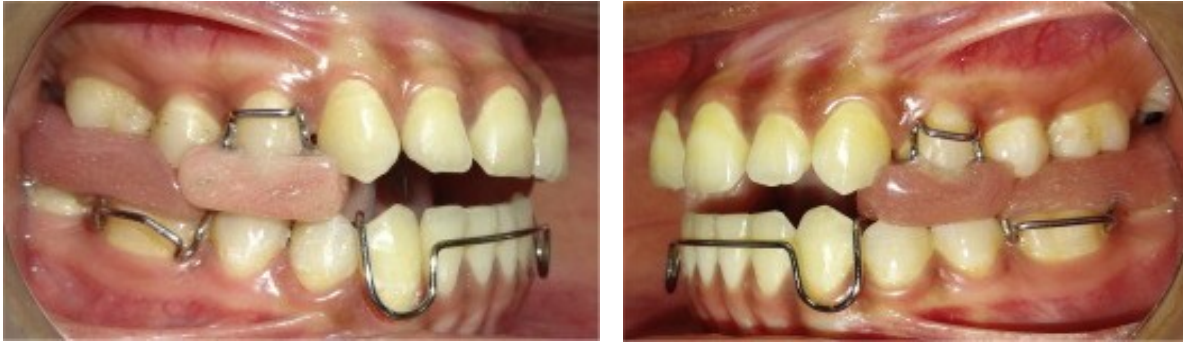U forsiranom širenju maksile razlikujemo brzu i sporu ekspanziju. Brza ekspanzija naziva se brzom jer se vijak okreće svaki dan i terapija traje 10 dana. U brzom ekspanziji najprije dolazi do pucanja suture i skeletnog pomaka, a zubi su u fazi hijalinizacije i ne miču se, već djeluju kao sidrište. Klinički znak da je sutura rascijepljena jest pojava dijasteme između centralnih inciziva, a rascjep suture vidljiv je i na RTG-u. Područje rascijepljene suture ispunjeno je krvlju. Da bi se u tom području stvorila kost, potreban je period retencije, stoga vijak ne uklanjamo nakon 10 dana terapije, već ga ostavljamo u ustima od 3 do 6 mjeseci. Kada se počne stvarati nova kost u području suture, dolazi do skeletnog relapsa pa se dijastema smanjuje ili nestaje. S periodom retencije i stvaranjem nove kosti uz skeletni se pomak javlja i dentalni pomak. U sporom ekspanziji dolazi do ekspanzije od 1 milimetra tjedno. Ne dolazi do krvarenja u suturu, a podjednako se odmah javljaju i skeletni i dentalni pomak (21).



Slika 8. Hyrax vijak. Preuzeto iz: (23).

### **6.1.3. Obrnuti *Twin-block***

Obrnuti *Twin blok* mobilna je naprava koja se sastoji od gornje i donje ploče i njima pripadajućih bedema. Te se ploče Adamsovim kvačicama na prvim kutnjacima i loptastim kvačicama između prvog i drugog mliječnog kutnjaka retiniraju za pojedini zubni luk. U donjem zubnom luku, retencija se može pojačati upotrebom donje usne pelote od akrilata ili donjeg labijalnog luka, a aktivacija dovodi do retruzije donjih sjekutića. Protruziju gornjih sjekutića možemo dobiti postavljanjem opruga ili vijka retroincizalno. Ukoliko želimo postići i ekspanziju maksile, u gornju se ploču može ugraditi vijak (24). Akrilatni bedemi debljine su 5 milimetara i položaj zagriznih bedema obrnut je od položaja bedema u normalnom *Twin-blocku* koji se koristi u terapiji klase II. Bedemi se u gornjoj čeljusti nalaze na premolarima, a u donjoj na drugim premolarima i prvom molaru. Kose plohe od 70° dio su bedema (Slika 9.) (24,25).



Slika 9. Obrnuti *Twin-block*. Preuzeto iz: (26).

Konstruktivski zagriz uzima se u položaju maksimalne retruzije mandibule i debljine 5 mm kako bi se dobila visina i međuincizalni razmak od 2 mm koji će omogućiti prelazak gornjih sjekutića preko donjih i pozitivan pregriz i prijeklop (24).

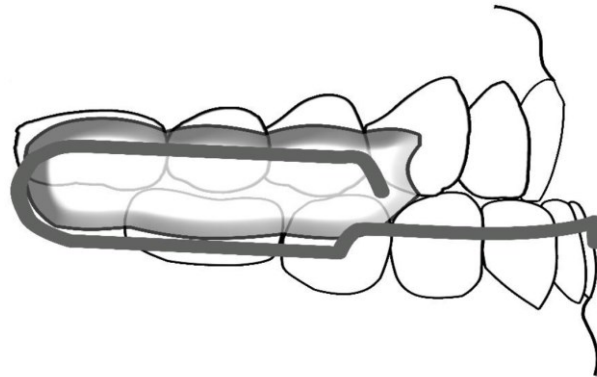
Korekcija klase III postiže se iskorištavanjem okluzalnih sila kao funkcionalnog mehanizma za ispravljanje odnosa zubnih lukova pomakom gornjeg luka prema naprijed, dok se donji luk koristi kao sidrište. Obrnuti *Twin-block* dizajniran je da potakne razvoj gornje čeljusti djelovanjem obrnutih kosina odrezanih pod kutem od  $70^\circ$  kako bi se gornji prednji zubi protrudirali silama okluzije te u isto vrijeme ograničio razvoj mandibule prema naprijed (25).

#### 6.1.4. Bionator III

Bionator po Baltersu miofunkcijska je naprava. Ne koristi se aktivnim silama, već djeluje kao posrednik pri iskorištavanju i preusmjeravanju jezičnih mišićnih impulsa te ujedno normalizira orofacijalne funkcije, unaprjeđuje mišićnu koordinaciju i metabolizam cijele orofacijalne regije. Sastoji se od akrilatnog tijela, palatinalnog i vestibularnog luka. Postoje tri osnovna tipa bionatora po Baltersu, ali samo se bionator III, zvan još i progenijskim ili inverzijskim tipom, koristi u terapiji klase III (27).

Akrilatno tijelo pokriva lingvalne površine donjeg i 2 mm palatinalne površine gornjeg zubnog niza. Palatinalni luk izlazi iz akrilatnog tijela u razini distoaproximalne plohe prvog trajnog kutnjaka i usmjeren je incizalno. Penje se po kosini nepca do najvišeg dijela, gdje mijenja smjer te oblikuje horizontalnu krivulju koja seže do prvih pretkutnjaka. Na taj način palatinalni luk potpomaže promjenu jezične funkcije te protrudira gornje incizive i stimulira sagitalni rast maksile. Vestibularni luk dodiruje donje incizive i stimulira njihovu retruziju (Slika 10.) (27).





Slika 10. Bionator III. Preuzeto iz: (28).

### 6.1.5. Regulator funkcije po Fränkelu III

Regulator funkcije po Fränkelu bimaksilarna je mobilna naprava čiju osnovu čini skeletirana vestibularna ploča s bukalnim štitovima i usnim pelotama smještena u predvorju usne šupljine (Slika 11.). Njime se nastoji postići razvoj uske apikalne baze maksile, uz istovremeno otklanjanje morfološke i funkcionalne nepravilnosti orofacijalnog kompleksa. Njegovo djelovanje na otklanjanju morfoloških nepravilnosti temelji se na aplikaciji i eliminaciji pritiska te aplikaciji vlaka (27).

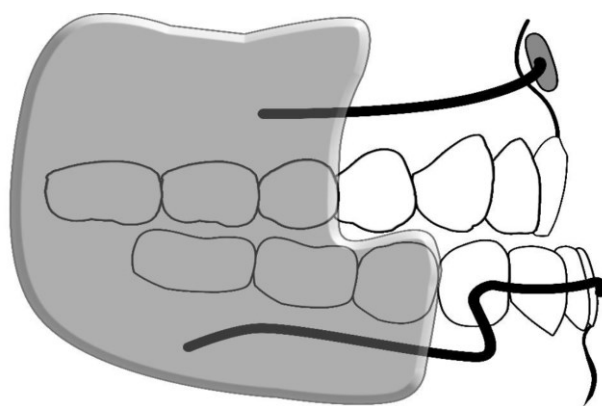
Do aplikacije pritiska dolazi na mjestima gdje regulator priliježe na dentoalveolarne strukture, a izvor su pritiska žičani elementi i sila mišića. Rezultat je pomak zuba i/ili čeljusti u smjeru djelovanja pritiska. Eliminacija pritiska suprotan je princip u kojem elementi regulatora otklanjaju prilijeganje muskulature za zube i čeljusti i sprječavaju uvlačenje muskulature u interincizalni i interokluzalni prostor, a rezultat je vestibularna dekompresija koja omogućava pojačan transverzalni i sagitalni razvoj dentoalveolarnog područja, a po potrebi i izrastanje zuba (27).

Aplikacija vlaka primjenjuje se u prijevoju forniksa vestibuluma. Promjena smjera djelovanja mišićnih vlakana stvara vučnu napetost na alveolarnu kost koja potom reagira apozicijom kosti. Aplikacija vlaka rezultira proširenjem apikalne baze. Sam rezultat izrazitiji je pri primjeni regulatora funkcije u mješovitoj denticiji, negoli u trajnoj (27).

Djelovanje regulatora funkcije u otklanjanju funkcionalnih nepravilnosti temelji se na principu prisilne vježbe. Elementi naprave prisiljavaju mišiće na poželjne i pravilne funkcije uz istovremeno kočenje i onemogućavanje onih nepoželjnih i nepravilnih. Za vrijeme terapije, dinamika mekih

česti nesvjesno se preusmjerava pri govoru, gutanju i mimici te se postupno prilagođava individualnom optimumu. Žičani i akrilatni elementi regulatora funkcije mijenjaju postojeći položaj, oblik i tonus mišića koji prate anomaliju i „privikavaju” ih na novi, poželjan položaj nakon izvršene morfološke korekcije (27).

Regulator funkcije po Fränkelu III upotrebljava se u terapiji klase III. Sastoji se od bukalnih štitova, pelota za gornju usnu, donjeg labijalnog luka, palatinalnog luka, gornjeg protruzijskog luka, žičanih upirača na donjim kutnjacima te odgovarajućih veznih žica. Konstrukcijski zagriz uzima se u najdistalnijem položaju mandibule (27).



Slika 11. Regulator funkcije po Fränkelu III. Preuzeto iz: (28).

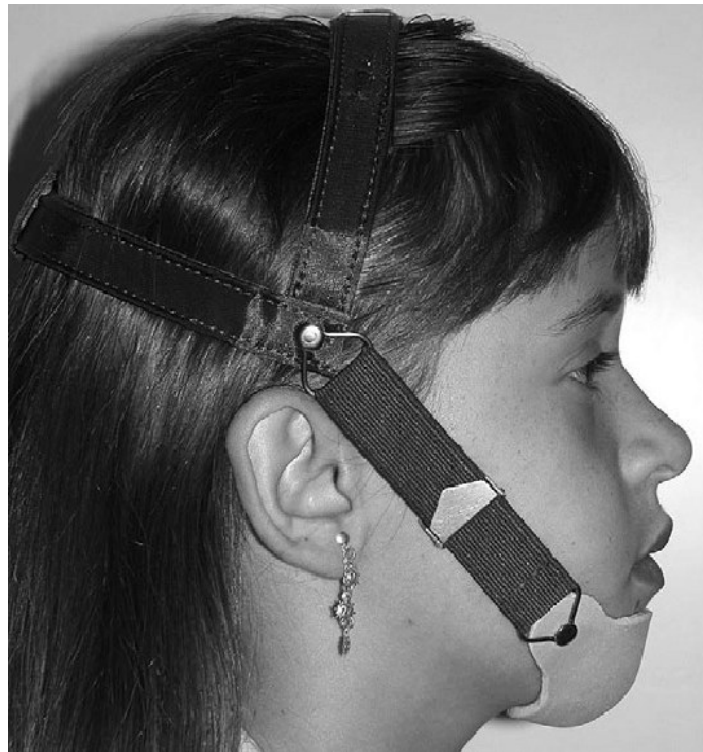#### 6.1.6. Podbradak kapa

Podbradak kapa je ekstraoralna mobilna naprava, a indikacije za nju su klasa III i otvoreni zagriz. Sastoji se od kalote za bradu, kape za glavu i elastičnih traka (Slika 12.) (27).

Podbradak kapa primjenjuje se u mliječnoj, mješovitoj i trajnoj denticiji sve do završetka rasta i razvoja donje čeljusti, ali prognostički je povoljnija što je pacijent mlađi. U mliječnoj i ranoj mješovitoj denticiji koristi se kao interceptivno i samostalno terapijsko sredstvo. U kasnoj fazi mješovite denticije i trajnoj denticiji često se primjenjuje u kombinaciji s intraoralnim napravama. Primjenom podbradak kape kod klase III dolazi do preusmjeravanja rasta i suzbijanja ekscesivnog rasta mandibule, čime se anomalija korigira ili se ublažava njena klinička slika (27).

Granice kalote za bradu su: sprijeda – do mentolabijalnog sulkusa, straga – do 2 cm, zavisno od podbratka, lateralno – zahvaća oba trigonuma mentale. Kapa za glavu formira se od čvrste trake široke 2 cm. Svojim opsegom traka obuhvaća obujam glave. Sprijeda prolazi iznad obrva, a straga

ispod protuberancije okcipitalis. Elastične trake širine 0,8-1 cm povezuju kalotu za bradu s kapom za glavu, a mjesto gdje će se elastične trake pričvrstiti ovisi o vrsti ortodontske anomalije. Kod klase III rezultanta gumenog vlakna treba djelovati natrag, odnosno paralelno tijelu mandibule, stoga se prednji krak pričvršćuje ispred uha, a stražnji iza uha. Primjenjuju se sile jačine od 120 do 1200 grama za svaku stranu (27).



Slika 12. Podbradak kapa. Preuzeto iz:(29).

## 6.2. „Kamuflažna” ortodontska terapija

„Kamuflažna“ ortodontska terapija metoda je koja se koristi za ispravljanje zagrizi i estetskih nedostataka klase III. Takva se terapija provodi isključivo kod pacijenata koji nemaju izrazitu skeletnu diskrepancu, odnosno kod pacijenata kod kojih je moguće postići zadovoljavajući rezultat bez potrebe za kirurškom intervencijom (30).

To je konzervativni pristup liječenju klase III u kojem se terapija provodi ortodontskim napravama. Kamuflažna ortodontska terapija fokusira se na promjene u položaju zuba kako bi se postigla bolja ravnoteža između zuba gornje i donje čeljusti. Ortodontskom terapijom nastojimo zube gornje čeljusti protrudirati, a zube donje čeljusti retrudirati te ih dovesti u položaj brid na brid

ili u položaj pozitivnog pregriza i prijeklopa. Dakle, pomacima zuba nastojimo kompenzirati sagitalnu diskrepancu (30).

### **6.3. Ortognatska kirurgija**

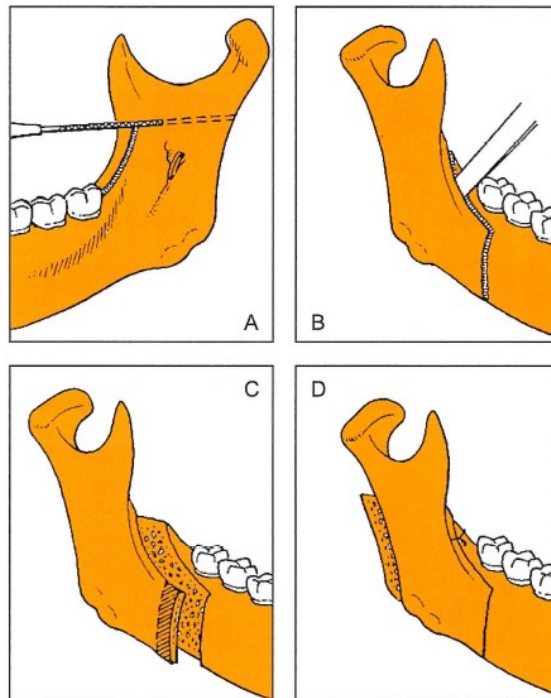
Skeletni uzroci malokluzije mogu zahtijevati operaciju. To uključuje velike diskrepancije čeljusti, asimetriju lica, rascjep usne i nepca i kraniofacijalne abnormalnosti. Važno je napomenuti da se kirurško liječenje anomalija klase III preporučuje samo u teškim slučajevima, zajedno s fiksnom ortodontskom terapijom kao pripremom za ortognatsku kirurgiju. Potrebna je temeljita procjena ortodonta i maksilofacijalnog kirurga kako bi se odredio najprikladniji pristup liječenju (2). Način liječenja klase III uvjetovan je zahvaćenošću pojedine anatomske strukture, odnosno time radi li se o maksilarnom retrognatizmu ili mandibularnom prognatizmu (31).

Cilj ortodontske terapije nije normookluzija, već ispravljanje kompenzacijske inklinacije zuba u koju se zubi spontano postavljaju ne bi li se što više smanjio razmak između zuba. Ovim ispravljanjem kompenzacijskog mehanizma okluzija se inicijalno pogoršava, stoga čitav postupak terapije treba biti detaljno objašnjen pacijentu. Kirurškom liječenju pristupa se kada je ortodontska priprema završena, a konačna pozicija zuba je ona koja će se uspostaviti nakon kirurškog korektivnog zahvata na čeljusti. Kirurško se liječenje većinom provodi nakon završetka koštanog rasta (31).

#### **6.3.1. Bilateralna sagitalna split osteotomija (BSSO)**

Obostrana sagitalna osteotomija uzlaznog kraka mandibule ili bilateralna sagitalna split osteotomija (BSSO) najčešći je korektivni zahvat na donjoj čeljusti kod mandibularnog prognatizma, a koristi se i kod mandibularnog retrognatizma. Mandibuli se pristupa transoralno, odnosno kroz sluznicu donjeg stražnjeg vestibuluma i retromolarne regije. Uzdužna osteotomija ramusa započinje horizontalnim presijecanjem medijalnog kortikalisa između incizure i lingule, čime se razdvaja vanjski segment koji završava mišićnim i zglobnim nastavkom od unutarnjeg koji se nastavlja na tijelo i sadrži mandibularni kanal. Potom se osteotomija nastavlja vertikalno, odvajajući dva cjelovita lista uzlaznog kraka uključujući angulus mandibule sve do drugog kutnjaka (Slika 13.). Time se omogućava klizanje medijalnog segmenta u svim smjerovima (naprijed-natrag, rotacija gore-dolje) sa širokom plohom zacjeljivanja. Pritom, položaj lateralnog

segmenta ne smije se mijenjati zbog temporomandibularnog zgloba. Nakon uspostave planirane okluzije koštani se višak po potrebi odstranjuje, a fragmenti fiksiraju s tri transkortalna vijka i metalnim pločicama sa svake strane. Vrlo je česta komplikacija prolongirana utrnulost usne i zuba ukoliko dođe do oštećenja *n. alveolaris inferior*. U slučaju većeg oštećenja živca, utrnulost može ostati trajna. Pacijent idućih 6 do 8 tjedana mora uzimati kašastu hranu, a nakon toga može se nastaviti ortodonska terapija do postizanja neutrookluzije (31).



Slika 13. Shematski prikaz sagitalne osteotomije mandibule. Preuzeto iz: (31).

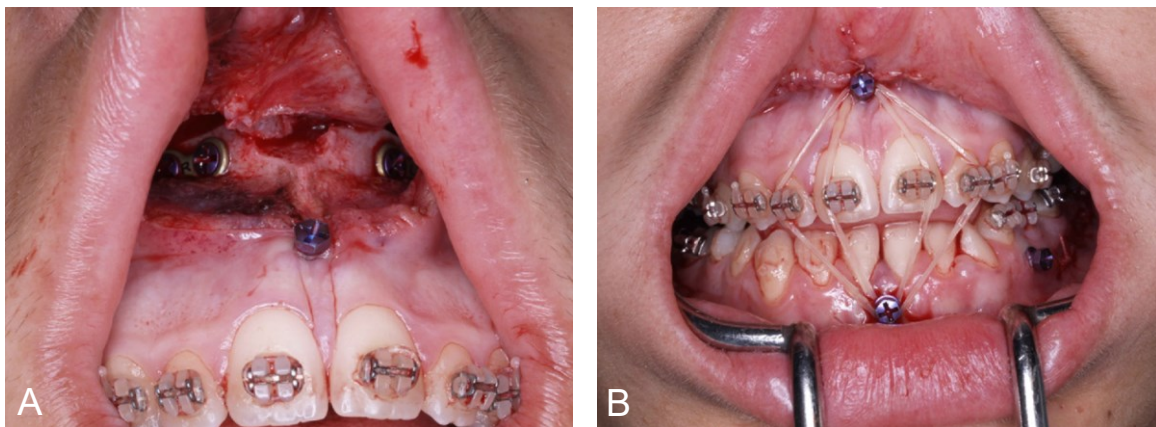
### 6.3.2. Sagitalna split ramus osteotomija (SSRO)

Sagitalna split ramus osteotomija (SSRO) kirurški je postupak liječenja mandibularnog prognatizma i retrognatizma jednak bilateralnoj sagitalnoj split osteotomiji, ali se provodi jednostrano, odnosno na jednom ramusu (32).

I SSRO i BSSO imaju za cilj korekciju sagitalnih nepravilnosti mandibule. BSSO omogućuje više mogućnosti prilagodbe, posebice u slučajevima ozbiljnijih deformacija. Odabir između SSRO i BSSO ovisit će o specifičnim potrebama i karakteristikama pojedinca (32).

### 6.3.3. Le Fort I osteotomija (LFO I)

Le Fort I osteotomija (LFO I) najčešća je osteotomija gornje čeljusti. Osteotomija je istog imena kao fraktura jer razina presijecanja kosti odgovara razini i visini prijeloma srednjeg dijela lica. Jedina je razlika što LFO I završava ispred pterigidnog nastavka sfenoidne kosti. Pristup maksili je transoralan, kroz gornji vestibulum iznad razine pričvrstne gingive. Prije osteotomije prikazuju se i subperiostalno odignu oba nosna hodnika. Osteotomija se vrši horizontalno kroz prednji i stražnji zid maksilarnog sinusa, oko 5 do 7 mm iznad dna nosa i sinusa, a vertikalno se iza tubera odvaja od pterigidnih nastavaka. Visina i ravnina osteotomije ovise o planiranom preoblikovanju. Nosni se septum odvaja od ležišta u maksili, a osteotomirani fragment mobilizira nakon čega se može pomicati naprijed-natrag i lijevo-desno, moguć je asimetrični nagib, rotacija ili spuštanje prednjeg odnosno stražnjeg fragmenta i sl., ovisno o tome što je potrebno. Višak kosti uklanja se ostektomijom, a defekt rekonstruira osteoplastikom. Nakon uspostave planirane okluzije fragment se obostrano fiksira osteosintetskim pločicama i vijcima na nazomaksilarnim i zigomatikomaksilarnim potpornjima, odnosno trajektorijima (Slika 14.) (31,33).



Slika 14. A) Le Fort I osteotomija intraoperativno, B) Postoperativna okluzija po završetku Le Fort I osteotomije, s postavljenim privremenim vijcima. Preuzeto iz: (34).

### 6.3.4. Bimaksilarna osteotomija (BMO)

Bimaksilarna osteotomija jest osteotomija koja se izvodi u slučajevima kombiniranih deformiteta, najčešće mandibularnog prognatizma s hipoplazijom maksile. Ako je pri BSSO ili

LFO I potrebno izvesti pomak veći od 6 mm, izvodi se BMO zbog ograničene mogućnosti povlačenja mekih tkiva i rizika vaskularne kompromitacije, osobito u području maksile (31).

Najprije se izvodi LFO I, fiksira tzv. međuokluzija i učini osteosinteza na maksili. Potom se izvodi BSSO kojom se postiže konačni odnos zubnih lukova i čeljusti. Moguće je i najprije provesti BSSO, a potom LFO I, ali se takva kirurška procedura rjeđe izvodi (31).

## **7. RASPRAVA**



Uzroci anomalija klase III mogu biti genetski, specifični i posljedica djelovanja okoliša. Uzrokom anomalije može biti i jedan od navedenih, ali mogu djelovati i zajedno (1).

Genetsko nasljeđe igra značajnu ulogu u etiologiji anomalija klase III. Anomalije klase III najčešće se nasljeđuju poligenskim ili multifaktorijalnim nasljeđivanjem, odnosno pod utjecajem dvaju ili više gena, ali se mogu nasljeđivati i monogenski, odnosno mutacijom jednog gena (4,6). U prenatalnom razvoju pritisak na lice može dovesti do distorzije područja koja se ubrzano razvijaju (1).

U dijagnostici ortodontskih anomalija koristimo različite metode za procjenu facijalnih obilježja, kao što su fotogrametrija, kefalometrija, antropometrija i kompjutorska simulacija. Iako meka tkiva odražavaju položaj potpornih skeletnih i dentalnih struktura, meka je tkiva potrebno analizirati odvojeno od dentoskeletne analize. Razlog tome je što meka tkiva ne moraju uvijek pratiti promjene tvrdog tkiva, a krajnji cilj ortodontske terapije je, osim postizanja odgovarajućih dentoskeletnih odnosa, poboljšanje profila. Anomalije klase III mogu biti skeletne, dentoalveolarne i funkcionalne (1,9–11).

Kod pacijenata s anomalijama klase III donja je trećina lica izdužena i izbočena, a srednja trećina lica je smanjena. Brada je prominentna. Donja usna je zadebljana i njena dužina je povećana, a nalazi se ispred gornje usne koja je retroponirana. U teškim slučajevima mandibularnog prognatizma usne otežano okludiraju. Labiomentalni nabor je slabo uočiv, dok ga u nekim slučajevima niti nema, a mandibularni kut je tuplji i iznosi preko 130 stupnjeva (16,17). Kod pacijenata s maksilarnim retrognatizmom maksila je nedovoljno razvijena uz normalno razvijenu mandibulu. Ekstraoralnim pregledom pacijenti imaju konkavan profil lica (17).

Istraživanja pokazuju da je 63-73 % anomalija klase III skeletnog tipa (18). Mandibularni prognatizam skeletna je anomalija klase III karakterizirana prognatom mandibulom i dugo se smatra jednom od najtežih maksilofacijalnih deformacija. Do nje dolazi zbog anteroposteriornog produljenja mandibule tijekom razvoja (18). Maksilarni retrognatizam skeletna je anomalija klase III karakterizirana retrognatom maksilom. Do nje dolazi nedovoljnim razvijanjem maksile u sagitalnoj dimenziji (14,18).

Dentalne značajke pacijenata s klasom III uključuju klasu III u odnosu kutnjaka i očnjaka, protruziju gornjih sjekutića i retruziju donjih sjekutića s bridnim zagrizom ili obrnutim pregrizom te prisilnim zagrizom kao funkcionalnom anomalijom uslijed nepoželjnog kontakta zuba u CR (14).

Pri planiranju terapije u obzir moramo uzeti nekoliko elemenata: skeletni obrazac, iznos i očekivani obrazac budućeg rasta, prisutnost zbijenosti, mogućnost ili prisutnost dentoalveolarne kompenzacije te mišljenje pacijenta (18,19).

U ranoj mješovitoj denticiji i kod starijih pacijenata s blagim skeletnim diskrepancama, ortodontski tretman obično uključuje protruziju gornjih sjekutića u pozitivan pregriz. U trajnoj denticiji, ortodontska je terapija najčešće usmjerena na kompenzaciju blage do umjerene skeletne klase III naginjanjem gornjih i donjih sjekutića prema naprijed, odnosno nazad. Suprotno tome, adolescenti i odrasli pacijenti, ako imaju teške skeletne diskrepance klase III, zahtijevaju kombinaciju ortodontskog tretmana i ortognatske kirurgije kako bi se ispravio temeljni skeletni obrazac. Adolescenti s umjereno teškim skeletnim diskrepancama zahtijevaju pažljivo planiranje terapije jer su često na granici dentalne kompenzacije, a daljnji rast mandibule može spriječiti održavanje postignute klase I tijekom rasta. U takvoj situaciji tretman bi trebao biti ograničen na poravnavanje gornjeg zubnog luka, uz prihvaćanje potrebe za ortognatskom kirurgijom za ispravljanje temeljne skeletne klase III kada se skeletni rast završi (19). Odnosno, korekcije nepravilnosti pozicije zuba izvode se ortodontski, dentoskeletni deformiteti kombiniranim ortodontsko-kirurškim liječenjem, a izolirani skeletni deformiteti samo kirurški.

Modifikacija rasta terapijska je metoda kojom se koristimo kod pacijenata sa skeletnim diskrepancama, a izvodi se prije devete godine života kada je još moguće djelovati na rast i usmjeriti ga u željenom smjeru. Modifikacija rasta može se postići Delaireovom maskom, funkcionalnim napravama, podbradak kapom i napravama koje su sidrene u kosti (14).

„Kamuflažna“ ortodontska terapija neinvazivna je metoda koja se koristi za ispravljanje zagriža i estetskih nedostataka klase III. Takva se terapija provodi isključivo kod pacijenata koji nemaju izrazitu skeletnu diskrepancu. Fokusira se na promjene u položaju zuba kako bi se postigla bolja ravnoteža između zuba gornje i donje čeljusti. Ortodontskom terapijom nastojimo zube gornje čeljusti protrudirati, a zube donje čeljusti retrudirati te ih dovesti u položaj brid na brid ili u položaj pozitivnog pregriza i prijeklopa. Dakle, pomacima zuba nastojimo kompenzirati sagitalnu diskrepancu (30).

Ponekad, skeletni uzroci malokluzije mogu zahtijevati operaciju. To uključuje velike diskrepancije čeljusti, asimetriju lica, rascjep usne i nepca i kraniofacijalne abnormalnosti (2). Način liječenja klase III uvjetovan je zahvaćenošću pojedine anatomske strukture, odnosno time radi li se o maksilarnom retrognatizmu ili mandibularnom prognatizmu. Kirurškom liječenju

pristupa se kada je ortodontska priprema završena, a konačna pozicija zuba jest ona koja će se uspostaviti nakon kirurškog korektivnog zahvata na čeljusti. Kirurško se liječenje većinom provodi nakon završetka koštanog rasta (31). Kirurške metode kojima se koristimo u terapiji anomalija klase III jesu: bilateralna sagitalna split osteotomija (BSSO), sagitalna split ramus osteotomija (SSRO), Le Fort I osteotomija (LFO I) i bimaksilarna osteotomija (BMO).

## **8. ZAKLJUČAK**

Iz ovog preglednog rada moguće je zaključiti da anomalije klase III predstavljaju značajan ortodontski izazov zbog kompleksnosti njihova etiološkog podrijetla, koje uključuje genetske i okolišne faktore. Precizna i sveobuhvatna dijagnostika temelj je uspješne terapije anomalija klase III. Dijagnostika omogućava točno planiranje i provedbu liječenja, prilagođenog specifičnim potrebama pacijenata, što rezultira optimalnim funkcionalnim i estetskim ishodima.

Terapija ovih anomalija varira ovisno o težini i specifičnostima pojedinog slučaja. Kod blagih do umjerenih skeletnih nesrazmjera, kamuflažna ortodontska terapija može biti dovoljna za postizanje zadovoljavajuće okluzije. Međutim, kod teških skeletnih nesrazmjera, kombinacija ortodontskog tretmana i ortognatske kirurgije često je neophodna za ispravljanje temeljnih skeletnih nesrazmjera.

Terapija, dakako, ovisi i o dobi pacijenta. Kod mlađih pacijenata, ortodontska terapija može započeti u ranijoj fazi kako bi se iskoristio prirodni rast i razvoj za korekciju skeletne anomalije. U toj dobi funkcionalne naprave mogu biti učinkovite u postizanju željenih rezultata.

Kod adolescenata je pažljivo planiranje ortodontske terapije ključno je zbog mogućnosti daljnjeg rasta mandibule. U ovoj fazi života ortodontska terapija može se koristiti za privremenu korekciju i usmjeravanje rasta, ali ponekad je potrebno kombinirati je s ortognatskom kirurgijom nakon završetka rasta kako bi se postigli dugoročno stabilni rezultati.

Kod odraslih pacijenata rast i razvoj kostiju je završen, stoga je potreban drugačiji pristup liječenju. U tim slučajevima, ortognatska kirurgija u kombinaciji s ortodontskom terapijom često je neophodna za ispravljanje skeletnih nesrazmjera. Kirurška intervencija omogućava preciznu korekciju položaja čeljusti i zuba, što rezultira funkcionalnim i estetski zadovoljavajućim ishodom.

Za optimalne rezultate i njihovu stabilnost, često je nužan multidisciplinarni pristup koji uključuje ortodonte, oralne i maksilofacijalne kirurge. Kontinuirano praćenje i prilagodba terapije tijekom rasta pacijenta ključni su za postizanje dugotrajne stabilnosti i funkcionalnosti okluzije.

S obzirom na sve izazove koje anomalije klase III donose, pravilna dijagnostika, planiranje i individualizirani pristup liječenju ostaju temelj uspješne korekcije.

## 9. LITERATURA

1. Proffit W, Fields HJr, Sarver D. Ortodoncija. Zagreb: Naklada Slap; 2009.
2. Ghodasra R, Brizuela M. Orthodontics, Malocclusion. In: StatPearls [Internet]. Treasure Island (FL): StatPearls Publishing; 2024 [cited 2024 Jul 2]. Available from: <http://www.ncbi.nlm.nih.gov/books/NBK592395/>
3. Sadler TW. Langmanova Medicinska embriologija. 10th ed. Zagreb: Školska knjiga; 2008.
4. Xue F, Wong R, Rabie A. Genes, genetics, and Class III malocclusion: Genetic studies of Class III malocclusion. *Orthod Craniofac Res.* 2010;13(2):69–74.
5. Macey-Dare LV. The Early Management of Class III Malocclusions using Protraction Headgear. *Dent Update.* 2000;27(10):508–13.
6. Lippi D, Pierleoni F, Franchi L. Retrognathic maxilla in “Habsburg jaw”: Skeletofacial analysis of Joanna of Austria (1547–1578). *Angle Orthod.* 2012;82(3):387–95.
7. Melmed S. Acromegaly. In: *The Pituitary* [Internet]. Elsevier; 2017 [cited 2024 Jul 2]. p. 423–66. Available from: <https://linkinghub.elsevier.com/retrieve/pii/B9780128041697000155>
8. Yr C, Rl BS, Cs H. Hemimandibular hyperplasia. *Plast Reconstr Surg* [Internet]. 1996 [cited 2024 Jul 2];97(4). Available from: <https://pubmed.ncbi.nlm.nih.gov/8628767/>
9. Anic-Milosevic S, Lapter-Varga M, Slaj M. Analysis of the soft tissue facial profile by means of angular measurements. *Eur J Orthod.* 2008;30(2):135–40.
10. Singh GD. Morphologic determinants in the etiology of class III malocclusions: A review. *Clin Anat.* 1999;12(5):382–405.
11. Bergman RT. Cephalometric soft tissue facial analysis. *Am J Orthod Dentofacial Orthop.* 1999;116(4):373–89.
12. Themes UFO. *Pocket Dentistry.* 2015 [cited 2024 Jul 2]. 14: Cephalometric radiography. Available from: <https://pocketdentistry.com/14-cephalometric-radiography/>
13. Muretić Ž, Lapter Varga M. Novi parametri za rendgenkefalometrijsku analizu ‘Zagreb 82 MOD’. *Acta Stomatol Croat.* 2004;38(2):169.
14. Zere E, Chaudhari PK, Saran J, Dhingra K, Tiwari N. Developing Class III malocclusions: challenges and solutions. *Clin Cosmet Investig Dent.* 2018;Volume 10:99–116.
15. Rak D, Muretić Ž. Varijacije sagitalnih međučeljusnih odnosa kod ortodontskih nepravilnosti i neutrookluzije. *Acta Stomatol Croat Int J Oral Sci Dent Med.* 1992;26(3):211–7.
16. Bagatin M, Virag M. Maksilofacijalna kirurgija. Školska knjiga; 1991. 256 p.
17. KiliqOlu H. Profile changes in patients with class III malocclusions after Delaire mask therapy. *Am J Orthod Dentofacial Orthop.* 1998;113(4).

18. Chang HP, Tseng YC, Chang HF. Treatment of Mandibular Prognathism. *J Formos Med Assoc.* 2006;105(10):781–90.
19. McIntyre GT. Treatment Planning in Class III Malocclusion. *Dent Update.* 2004;31(1):13–20.
20. Baik HS. Clinical results of the maxillary protraction in Korean children. *Am J Orthod Dentofacial Orthop.* 1995;108(6):583–92.
21. Chandra S, Jha AK. Early Management of Class III Malocclusion in Mixed Dentition. *Int J Clin Pediatr Dent.* 2021;14(2):331–4.
22. Azamian Z, Shirban F. Treatment Options for Class III Malocclusion in Growing Patients with Emphasis on Maxillary Protraction. *Scientifica.* 2016;2016:1–9.
23. Feldmann I, Bazargani F. Pain and discomfort during the first week of rapid maxillary expansion (RME) using two different RME appliances: A randomized controlled trial. *Angle Orthod.* 2017;87(3):391–6.
24. Department of Oral and Maxillofacial Sciences, Sapienza University, Putrino A. Reverse Twin Block and Class III Malocclusion: A Systematic Review. *Int J Dent Oral Sci.* 2021;5133–40.
25. Sargod SS, Shetty N, Shabbir A. Early class III management in deciduous dentition using reverse twin block. *J Indian Soc Pedod Prev Dent.* 2013;31(1):56.
26. Singh H, Kapoor P, Sharma P, Maurya RK, Mittal T. Skeletal Class III correction in permanent dentition using reverse twin block appliance and fixed mechanotherapy. *Saudi Dent J.* 2018;30(4):379–88.
27. LAPTER V. Ortodontske naprave. (Udžbenici Sveučilišta u Zagrebu = Manualia Universitatis studiorum Zagrebiensis). Zagreb: Školska knjiga.; 1988. 181 p. (Konstrukcija - namjena - djelovanje).
28. Yavan MA, ÇetiN Taşkiran G, Gökçe G, Hamamci N. Therapeutic Effects of Removable Intraoral Class III Appliances on Dentofacial Structures: A Comprehensive Literature Review. *Süleyman Demirel Üniversitesi Sağlık Bilim Derg.* 2022;13(1):153–60.
29. Torres F, Almeida R, Almeida M, Almeida Pedrin R, Pedrin F, Henriques J. Anterior open bite treated with a palatal crib and high-pull chin cup therapy. A prospective randomized study. *Eur J Orthod.* 2007;28:610–7.
30. Araujo MTDS, Squeff LR. Orthodontic camouflage as a treatment alternative for skeletal Class III. *Dent Press J Orthod [Internet].* 2021 [cited 2024 Jul 2];26(4). Available from: [http://www.scielo.br/scielo.php?script=sci\\_arttext&pid=S2176-94512021000400400&tlng=en](http://www.scielo.br/scielo.php?script=sci_arttext&pid=S2176-94512021000400400&tlng=en)
31. Ivica Lukšić i suradnici. Maksilofacijalna kirurgija. Zagreb: Naklada Ljevak; 2019.



32. Wolford LM. The sagittal split ramus osteotomy as the preferred treatment for mandibular prognathism. *J Oral Maxillofac Surg.* 2000;58(3):310–2.
33. Moorhead A, Serra M. Le Fort Osteotomy. In: StatPearls [Internet]. Treasure Island (FL): StatPearls Publishing; 2024 [cited 2024 Jul 3]. Available from: <http://www.ncbi.nlm.nih.gov/books/NBK564372/>
34. Hernández-Alfaro F, Guijarro-Martínez R, Molina-Coral A, Badía-Escriche C. “Surgery First” in Bimaxillary Orthognathic Surgery. *J Oral Maxillofac Surg.* 2011;69(6):201–7.

## **10. ŽIVOTOPIS**

Paula Žugec rođena je 14. listopada 1999. godine u Zagrebu. Završava Osnovnu školu Ivana Gorana Kovačića, a zatim upisuje VII. gimnaziju koju završava 2018. godine. Iste godine upisuje Stomatološki fakultet Sveučilišta u Zagrebu. Tijekom studija obnaša dužnost predstavnice godine i sudjeluje u nekoliko izvannastavnih aktivnosti. Članica je organizacijskih odbora projekata *Virtual World Congress of Dental Students*, *Oral Cancer Week*, studentskog kongresa „Priča o oralnom karcinomu – upoznaj i prepoznaj!“ i Dana dentalne traumatologije te je članica Sekcije za dentalnu traumatologiju. Od 2019. do 2023. godine članica je promotivno-preventivnog programa Zdravo sveučilište, a 2021. godine postaje i članicom Studentskog zbora Sveučilišta u Zagrebu i njegovog Odbora za zdravstvenu zaštitu. Četiri je godine članica Studentskog zbora Stomatološkog fakulteta, a u akademskim godinama 2021./22. i 2022./23. obnaša dužnost predsjednice i pomoćnice dekanice. Dobitnica je dvaju posebnih Dekanovih priznanja te dviju Rektorovih nagrada i dviju Stipendija Grada Zagreba za izvrsnost. Koautorica je originalnog znanstvenog rada objavljenog u biomedicinskom časopisu *Journal of Functional Biomaterials*. Posljednja dva mjeseca studija provodi na Institutu za oralnu biologiju u Oslu u sklopu programa *Erasmus+ Traineeship*. Tijekom studija asistira u privatnoj stomatološkoj poliklinici. Aktivno se služi engleskim i španjolskim jezikom.

Objavljeni znanstveni rad:

Muradbegovic A, Par M, Panduric V, Zugec P, Tauböck TT, Attin T, Tarle Z, Marovic D. Water-Induced Changes in Experimental Resin Composites Functionalized with Conventional (45S5) and Customized Bioactive Glass. *Journal of Functional Biomaterials*. 2023; 14(6):298. <https://doi.org/10.3390/jfb14060298>