

Fiksnoprotetska terapija zubi s opsežnom destrukcijom

Laginja, Diana

Master's thesis / Diplomski rad

2024

Degree Grantor / Ustanova koja je dodijelila akademski / stručni stupanj: **University of Zagreb, School of Dental Medicine / Sveučilište u Zagrebu, Stomatološki fakultet**

Permanent link / Trajna poveznica: <https://um.nsk.hr/um:nbn:hr:127:813049>

Rights / Prava: [Attribution-NonCommercial 4.0 International/Imenovanje-Nekomercijalno 4.0 međunarodna](#)

Download date / Datum preuzimanja: **2025-01-06**



Repository / Repozitorij:

[University of Zagreb School of Dental Medicine
Repository](#)





Sveučilište u Zagrebu
Stomatološki fakultet

Diana Laginja

FIKSNOPROTETSKA TERAPIJA ZUBI S OPSEŽNOM DESTRUKCIJOM

DIPLOMSKI RAD

Zagreb, 2024.

Rad je ostvaren na Stomatološkom fakultetu Sveučilišta u Zagrebu, na Zavodu za fiksnu protetiku.

Mentor rada: izv. prof. dr. sc. Slađana Milardović

Lektor hrvatskog jezika: Maja Vareško, prof. hrvatskog jezika, književnosti i povijesti

Lektor engleskog jezika: Matea Licul mag. educ. engleskog jezika i književnosti

Rad sadrži: 37 stranica

9 slika

Rad je vlastito autorsko djelo koje je u potpunosti samostalno napisano uz naznaku izvora drugih autora i dokumenata korištenih u radu. Osim ako nije drugačije navedeno, sve ilustracije (tablice, slike i dr.) u radu su izvorni doprinos autora diplomskog rada. Autor je odgovoran za pribavljanje dopuštenja za korištenje ilustracija koje nisu njegov izvorni doprinos kao i za sve eventualne posljedice koje mogu nastati zbog nedopuštenog preuzimanja ilustracija odnosno propusta u navođenju njihovog podrijetla.

Zahvale

Zahvaljujem mentorici, izv. prof. dr. sc. Slađani Milardović, na savjetima, pomoći i strpljenju tijekom studija te tijekom izrade ovoga diplomskog rada.

Zahvaljujem se svojim prijateljima koji su me poticali i uveseljavali tijekom studentskih dana. S njima su i najteži problemi postali laki.

Posebno zahvaljujem svojoj obitelji na svojoj podršci i ljubavi koju ste mi pružili tijekom života. Hvala mojim roditeljima, mami Irene i tati Branku, koji su mi pružili sve u životu i veselili se svakom položenom ispitu kao da je njihov. Posebno hvala mome najboljem bratu Davidu bez kojeg ne bih mogla ništa postići i zbog kojeg sam tu gdje jesam. Hvala ti na strpljenju, pomoći i svim savjetima. Hvala i tvojoj supruzi Kristini na svemu, uljepšala si našu obitelj. I mojim najslađim nećacima Toniju i Mati na veselju i navijanju. Vi ste postali moja najveća sreća.

FIKSNOPROTETSKA TERAPIJA ZUBI S OPSEŽNOM DESTRUKCIJOM

Sažetak

Opsežna destrukcija zuba podrazumijeva značajan gubitak tvrdog zubnog tkiva kao posljedicu karijesa, traume ili prethodnih restauracija. Abrazija, erozija, nekarijesne lezije i starenje također su čimbenici koji dovode do gubitka tvrdog zubnog tkiva i posljedičnog slabljenja zuba. Među svim čimbenicima, opsežne preparacije kaviteta u okviru restaurativnih postupaka i endodontskog liječenja najčešći su uzroci velikog gubitka tvrdog zubnog tkiva. Gubitkom tvrdog zubnog tkiva smanjuje se mehanička otpornost zuba pa tijekom žvačnog opterećenja postoji povećan rizik od fraktura. Osim frakture samog zuba s prijetećim gubitkom, opsežna destrukcija zubne krune može imati niz negativnih posljedica za cijeli stomatognatni sustav što uključuje smanjenje žvačne funkcije, gubitak čvrstih kontakata i neželjene pomake zuba. To može negativno utjecati na kvalitetu života u vidu otežanog žvakanja, problema s fonacijom, bolova, ali i narušene estetike. Adekvatna postendodonska opskrba jedna od glavnih odrednica dugoročnog očuvanja zuba. Upravo zbog toga bitno je pravovremeno provesti odgovarajuću terapiju.

Kod restauracije potrebno je uzeti u obzir dimenzije preostalog tvrdog zubnog tkiva, kao i nekoliko bioloških i okluzijskih čimbenika te razraditi odgovarajući plan terapije. Osim sprječavanja prodora bakterija, cilj je i obnoviti izgubljeno tvrdo zubno tkivo te zadovoljiti funkcijske i estetske zahtjeve. Tako se manji defekti obično mogu sanirati direktnim ispunima, dok su kod veće destrukcije tvrdog zubnog tkiva indicirani indirektni protetski nadomjesci koji ponekad zahtijevaju i izradu nadogradnje.

Svrha ovog rada je dati smjernice za dijagnostičku procjenu zubi s opsežnom destrukcijom i prikazati različite terapijske mogućnosti u fiksnoj protetici za njihovo zbrinjavanje.

Ključne riječi: postendodonska opskrba, nadogradnje, krunice, endokrunice

FIXED PROSTHODONTIC THERAPY OF EXTENSIVELY DAMAGED TEETH

Summary

Extensive tooth damage implies significant loss of hard dental tissue due to caries, trauma or previous restorations. Abrasion, erosion, non-carious lesions and aging are also factors that cause tissue loss and tooth weakening. Among all factors, extensive cavity preparations during restorative and endodontic procedures are the most common causes of tissue loss. Such loss reduces the mechanical resistance of teeth, leading to an increased risk of fractures. In addition to fracture with the threat of tooth loss, extensive destruction of the crown can have a number of negative consequences for the entire stomatognathic system, e.g. reduction of chewing function, loss of solid contacts and unwanted tooth movements. This can negatively affect the quality of life due to dietary problems, pain, impaired phonation, and aesthetics. Adequate postendodontic treatment is one of the main determinants of long-term tooth preservation. Thus, it is important to provide appropriate treatment in a timely manner.

During restoration, it is necessary to take into account the remaining dental tissue, as well as several biological and occlusal factors, and adjust the therapy plan. In addition to preventing penetration of bacteria, the goal is to restore lost dental tissue and meet functional and aesthetic requirements. Smaller defects can be restored with direct fillings, while greater loss of tissue is restored with indirect prosthetic restorations, which sometimes includes a post-and-core build up.

The purpose of this paper is to provide guidelines for the diagnostic evaluation of teeth with extensive tooth loss and to show different options for their restoration.

Key words: post-endodontic treatment, post-and-core, crowns, endo-crowns

Sadržaj

1. UVOD	1
2. KRITERIJI PROCJENE ZUBI S OPSEŽNOM DESTRUKCIJOM	4
2.1. Preostalo tvrdo zubno tkivo	5
2.1.1 Efekt obruča (<i>ferrule effect</i>)	5
2.1.2. Omjer duljine krune i korijena	7
2.1.3 Endodontsko stanje	7
2.2 Klasifikacija zubi s opsežnom destrukcijom	8
3. FIKSNOPROTETSKA TERAPIJA ZUBI S OPSEŽNOM DESTRUKCIJOM	10
3.1. Plan terapije	11
3.1.1. Procjena kvalitete endodontskog liječenja	11
3.1.2. Produljenje kliničke krune	12
3.2. Nadogradnje	13
3.2.1. Individualne nadogradnje	15
3.2.2. Konfekcijske nadogradnje	16
3.3. Vrste fiksnoprotetskih nadomjestaka korištenih u terapiji zubi s opsežnom destrukcijom	18
3.3.1. Konvencionalne krunice	18
3.3.2. Potpuno keramičke krunice	20
3.3.3. Endokrunice	21
4. RASPRAVA	24
5. ZAKLJUČAK	28
6. LITERATURA	30
7. ŽIVOTOPIS	36

Popis kratica

CBCT - engl. *Cone Beam Computed Tomography* – kompjutorska tomografija s konusnim zrakama

CAD/CAM - engl. Computer-Aided Design / Computer-Aided Manufacturing – računalno potpomognuto dizajniranje, računalno potpomognuta izrada

RTG – rendgen

Opsežna destrukcija zuba podrazumijeva značajan gubitak tvrdog zubnog tkiva kao posljedica karijesa, traume ili prethodnih restauracija. Abrazija, erozija, nekarijesne lezije i starenje također su čimbenici koji dovode do gubitka tvrdog zubnog tkiva i posljedičnog slabljenja zuba. Među svim čimbenicima, opsežne preparacije kaviteta u okviru restaurativnih postupaka i endodontskog liječenja najčešći su uzroci velikog gubitka tvrdog zubnog tkiva (1). Preparacija pristupnog kaviteta tijekom endodontskog liječenja smanjuje mehaničku otpornost zuba na lomove jer je instrumentacija povezana sa stanjivanjem dentinskih stijenki korijena. Posljedično dolazi do povećanog otklona kvržica tijekom žvačnog opterećenja s povećanim rizikom od fraktura (2, 3). Također, položaj zuba u zubnom luku, njegova anatomija te promjene mehaničkih i fizičkih svojstava dentina mogu utjecati na otpornost zuba na lom.

Osim frakture samog zuba s prijetećim gubitkom, opsežna destrukcija zubne krune može imati niz negativnih posljedica za cijeli stomatognati sustav što uključuje smanjenje žvačne funkcije, gubitak čvrstih kontakata i neželjene pomake zuba. To može negativno utjecati na kvalitetu života u vidu otežanog žvakanja, problema s fonacijom, bolova, ali i narušene estetike ako se radi o prednjem zubu. Upravo zbog toga bitno je pravovremeno provesti odgovarajuću terapiju.

Restauracija opsežno destruiranih zubi zahtjevan je klinički postupak u stomatološkoj praksi. Različita istraživanja navode različite dijagnostičke kriterije i terapijske mogućnosti za sanaciju takvih zubi (4, 5). Važno je odmah na početku procijeniti vjerojatnost uspješne restauracije zubi s opsežnom destrukcijom. Potrebno je uzeti u obzir dimenzije preostalog tvrdog zubnog tkiva, kao i nekoliko bioloških i okluzijskih čimbenika te razraditi odgovarajući plan terapije. U planiranju fiksno protetske terapije zubi s opsežnom destrukcijom krune, kliničar mora uzeti u obzir vrstu zuba (je li riječ o prednjem ili stražnjem zubu) i količinu preostalog tvrdog zubnog tkiva i te čimbenike pažljivo odvagnuti prema opterećenju kojem će restaurirani zub biti izložen (6).

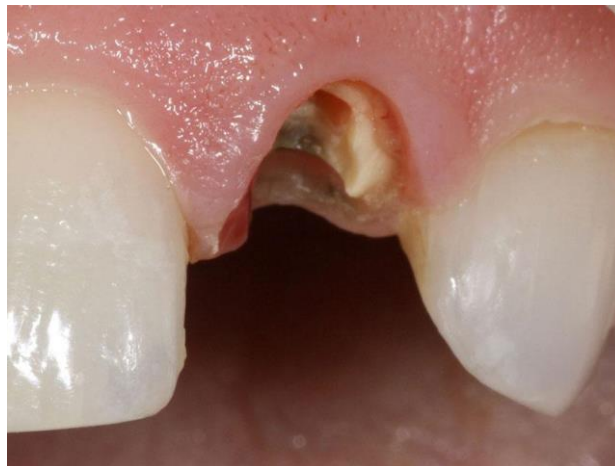Adekvatna postendodontska opskrba jedna od glavnih odrednica dugoročnog očuvanja zuba (7). Osim sprječavanja prodora bakterija, cilj je i obnoviti izgubljeno tvrdo zubno tkivo te zadovoljiti estetske zahtjeve. Tako se manji defekti obično mogu sanirati direktno kompozitnim ispunima, dok su kod veće destrukcije tvrdog zubnog tkiva indicirani indirektni protetski nadomjesci koje ponekad nije moguće izraditi bez nadogradnje sidrene u korijenu.

Svrha ovog rada je dati smjernice za dijagnostičku procjenu zubi s opsežnom destrukcijom i prikazati različite terapijske mogućnosti u fiksnoj protetici za njihovo zbrinjavanje.

2. KRITERIJI PROCJENE ZUBI S OPSEŽNOM DESTRUKCIJOM

2.1. Preostalo tvrdo zubno tkivo

Količina preostalog tvrdog zubnog tkiva jedan je od najvažnijih i kritičnih čimbenika u određivanju prognoze oštećenog zuba. Postoje dokazi da su presudne dimenzije preostalog krunskog dentina (Slika 1) (8). Neka istraživanja navode da debljina dentina manja od 1 mm povećava rizik od neuspjeha koji se obično manifestira frakturama. Ova se minimalna debljina lakše postiže u bukalnom ili palatinalnom/lingvalnom nego u interproksimalnim područjima nakon endodontskog liječenja i preparacije zuba (9).



Slika 1. Zub s opsežnom destrukcijom krunice kod kojeg nema dovoljno tvrdog zubnog tkiva za uspješnu restauraciju i vraćanje zuba u funkciju.

Preuzeto uz dopuštenje: izv. prof. dr. sc. Slađana Milardović

2.1.1 Efekt obruča (*ferrule effect*)

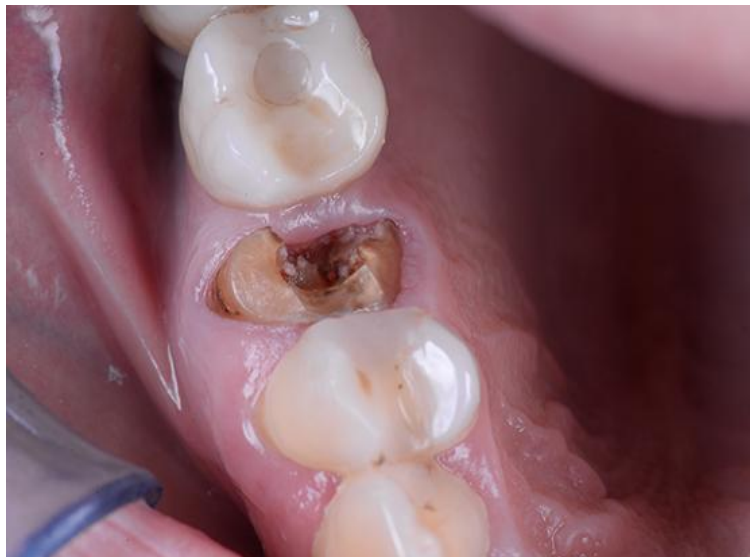Efekt obruča (*ferrule effect*) opisuje zahtjev da prije protetske sanacije zub mora imati cirkumferentni ovratnik od tvrdog zubnog tkiva visine 2 mm (najmanje 1,5 mm), a opisali su ga Sorensen i Engelman 1990. Manje dimenzije povezane su s većim rizikom od fraktura zuba (Slika 2) (10, 11).

Učinak obruča određuje se vertikalnim i horizontalnim intraoralnim mjerenjima. Vertikalno se mjeri od vrha ruba gingive do vrha preostale stijenke zuba u četiri točke: mezijalno, distalno,

bukalno i lingvalno ili palatinalno. Za to se mogu upotrijebiti parodontološka sonda s graničnikom i endodonska mjerka. Vrijednosti su pozitivne ako je vrh preostalog zuba iznad ruba gingive ili negativne ako je ispod.

Horizontalna mjera je debljina preostalih stijenki zuba u razini ruba buduće krunice u četiri točke: mezijalno, distalno, bukalno i lingvalno ili palatinalno. Izmjeriti se može mjerkom, koja se obično koristi za mjerenje debljine stijenke krunice u fiksnoj protetici, ili parodontološkom sondom (s graničnikom).

Duboki karijes, rubovi prethodnih restauracija i duboke frakture mogu utjecati na biološku širinu preostalog zuba i dovesti do nakupljanja bakterija, upale, povećane dubine sondiranja, recesije gingive ili kombinacije ovih problema. Ako je sulkus normalne dubine (2 – 3 mm) uz zdravu pričvrсну gingivu, rubovi nadomjestka mogu se postaviti do 0,5 mm unutar sulkusa. Kada je količina preostalog zuba nedovoljna da omogući adekvatan pripoj mekog tkiva, drugi postupci kao što je kirurško produljenje krune ili ortodonska ekstruzija mogu biti potrebni za postizanje dovoljne visine obruča tvrdog zubnog tkiva (12, 13).

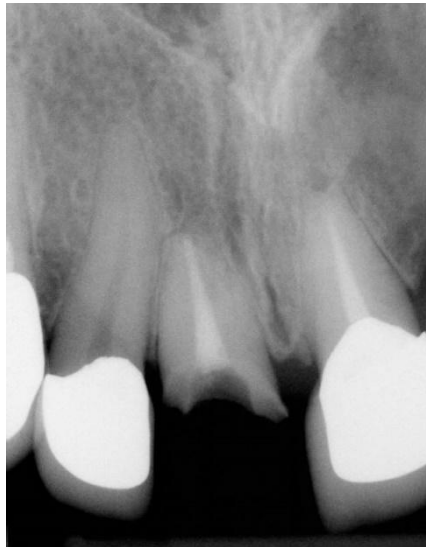

Slika 2. Zub kojem nedostaje veliki dio krune i nije osiguran učinak obruča u cijelom cervikalnom opsegu, ali je moguća protetska opskrba uz povećan rizik od kasnijih komplikacija.

Preuzeto uz dopuštenje: izv. prof. dr. sc. Slađana Milardović

2.1.2. Omjer duljine krune i korijena

Ovaj čimbenik važan je u predviđanju retencije budućeg nadomjestka. U optimalnim uvjetima klinička kruna čini jednu trećinu duljine zuba, dok korijen čini ostale dvije trećine omjer 1:2. U slučaju gubitka tvrdog zubnog tkiva i zuba s gubitkom potporne kosti taj se omjer može narušiti (Slika 3). Kako bi se osigurala retencija krunice, duljina korijena trebala bi biti barem iste duljine kao buduća krunica (omjer 1:1). Buduća duljina krunice može se mjeriti od vrha pretpostavljenog zuba do hipotetskog ruba, intraoralno ili na modelu. Duljina korijena može se izmjeriti radiološki. Na bukalnoj, palatinalnoj ili lingvalnoj strani moguće je izmjeriti udaljenost referentne razine do vrha preostalog zuba i tu mjeru prenijeti na rendgensku snimku (14).

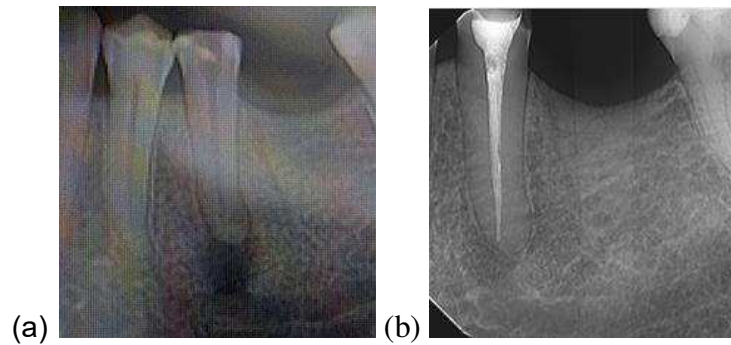


Slika 3. Zub s gubitkom krunice i plitko položenim korijenom čime je narušen minimalni omjer duljine i korijena od 1:1 te se ne može osigurati dugoročno stabilna retencija budućeg krunice.

Preuzeto uz dopuštenje: izv. prof. dr. sc. Slađana Milardović

2.1.3 Endodontsko stanje

Ostatak zuba treba procijeniti u odnosu na opseg potrebnog endodontskog liječenja: može li se liječenje izvesti bez predvidljivih komplikacija, jesu li komplikacije vjerojatne i stoga ishod liječenja neizvjestan ili su komplikacije ireverzibilne i ne mogu se riješiti endodontskim liječenjem (Slika 4).



Slika 4. (a) Na RTG snimci uočava se veliki periapikalni proces što zahtijeva endodontsko liječenje prije nastavka protetske terapije; (b) tri mjeseca nakon adekvatnog endodontskog liječenja jasno se vidi periapikalno okoštavanje kao znak povlačenja periapikalne upale.

Preuzeto s dopuštenjem: izv. prof. dr. sc. Slađana Milardović

2.2 Klasifikacija zubi s opsežnom destrukcijom

Na temelju navedenih kriterija može se dati procjena zubi s opsežnom destrukcijom i svrstati ih u jedan od tri razreda kako su predložili Esteves i sur. (15). Svaki parametar vrednuje se pojedinačno i klasificira u razrede I, II ili III. Konačna klasifikacija određuje se prema najvišem razredu koji se pojavi za bilo koji parametar, tj. zub s ocjenama I, II, I za tri parametra ubraja se u razred II.

Razred I

Učinak obruča: Visina preostalog zuba ≥ 2 mm na četiri mjesta (mezijalno, distalno, bukalno, palatinalno ili lingvalno) i debljina preostalih stijenki zuba $\geq 2,2$ mm za estetsku restauraciju ili $\geq 1,6$ mm za neestetske restauracije.

Preostala duljina korijena: Najmanje koliko i buduća visina krune plus 5 mm za apikalno brtvljenje.

Endodontsko stanje: Endodontsko liječenje može se izvesti bez predvidljivih komplikacija.

Prognoza: Dobra.

Razred II

Učinak obruča: Visina preostalog zuba 0,5 – 2 mm ili debljina preostalih stijenki zuba 1,6 – 2,2 mm s vidljivim rubovima ili 1,2 – 1,6 mm s nevidljivim rubovima.

Preostala duljina korijena: Manja od visine krune plus 5 mm, ali jednaka ili veća od visine krune plus 3 mm.

Endodontsko stanje: Bez predvidljivih komplikacija ili s neizvjesnim ishodom.

Prognoza: Umjerena.

Napomena: Zub ovog razreda ne bi se trebao koristiti kao nosač. Novu procjenu treba provesti nakon endodontskog liječenja u slučajevima kada je prognoza prije liječenja neizvjesna.

Razred III

Učinak obruča: Visina preostalog zuba < 0,5 mm ili debljina preostale stijenke zuba < 1,2 mm na budućoj razini ruba.

Preostala duljina korijena: Manje od visine krune plus 3 mm.

Endodontsko stanje: S ireverzibilnim komplikacijama.

Prognoza: Loša.

Napomena: Zub u ovom razredu nije kandidat za liječenje; treba ga izvaditi i protetski nadomjestiti.

Treba napomenuti da pretprotetska terapija može utjecati na početnu klasifikaciju. Ako postoje posebne okolnosti poput bruksizma, ako se radi o uporišnim zubima za mobilne djelomične proteze, privjesne mostove, mostove velikog raspona ili o sekundarnim nosačima, razred se podiže s I na II ili s II na III. U slučajevima kada nema antagonista, nema problema s okluzijom, antagonist je mobilna proteza ili postoje klinički dokazi malog ili nikakvog opterećenja na preostalom zubu, razred se smanjuje na niži. Za pacijente s lošom oralnom higijenom, nekontroliranom parodontnom bolešću ili karijesom, zub treba svrstati u razred III.

3. FIKSNOPROTETSKA TERAPIJA ZUBI S OPSEŽNOM DESTRUKCIJOM

U pravilu se teži očuvanju svakog prirodnog zuba, osobito ako bi njegov gubitak značajno ugrozio žvačnu funkciju pacijenta ili cjelokupni plan terapije i ako dentalni implantati nisu opcija. Ako je zub s opsežnom destrukcijom krune adekvatno endodontski liječen i ima dobru prognozu, on može poslužiti kao nosač fiksno-protetskog nadomjestka i time se može ponovno uspostaviti njegova puna funkcija. Međutim, kod restauracije takvog zuba u pravilu treba uzeti u obzir dodatne čimbenike u odnosu na zub koji ima adekvatnu dimenziju i stanje krunskog dijela. Veliki gubitak tvrdog zubnog tkiva retenciju nadomjestaka čini problematičnijom i povećava vjerojatnost lomova tijekom funkcijskog opterećenja. Ako je kruna većim dijelom intaktna i opterećenje je povoljno, kao na prednjim zubima, pristupni kavitet može se zatvoriti običnim ispunom. Međutim, ako nedostaje znatna količina tvrdog zubnog tkiva, indicirana je izrada nadogradnje. Predložen je niz različitih kliničkih tehnika za rješavanje ovih problema, a mišljenja se razlikuju oko one najprikladnije. Odabir fiksnog nadomjeska i materijala ovisi o više čimbenika: opsežnosti destrukcije tvrdog zubnog tkiva, funkcijskom opterećenju, estetici, retenciji, kontroli plaka i financijskim mogućnostima pacijenta (16).

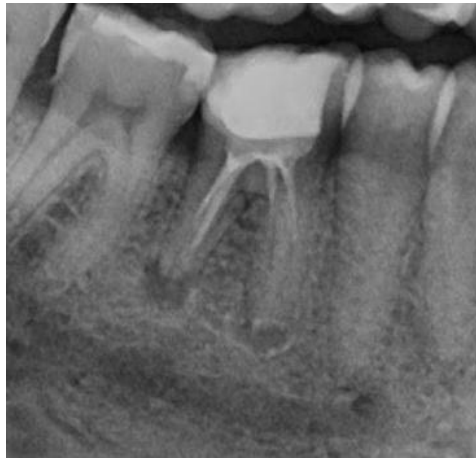3.1. Plan terapije

Restauracija zuba s opsežnom destrukcijom predstavlja klinički izazov. Ako je zub destruiran do mjere da je ostatak zuba izložen većem riziku od fraktura, potrebno je zaštititi ostatak tvrdog zubnog tkiva protetski s odgovarajućom retencijom. Ujedno je važno spriječiti kontaminaciju periapikalnog tkiva.

3.1.1. Procjena kvalitete endodontskog liječenja

Prije početka restauracije zubi s opsežnom destrukcijom potrebno je procijeniti kvalitetu endodontskog liječenja, što uključuje dobro apikalno brtvljenje, odsustvo osjetljivosti na pritisak, odsustvo eksudata, odsustvo fistule, odsustvo perkusijske osjetljivosti i odsustvo aktivne upale. Rabe se dvodimenzionalne radiološke pretrage poput ortopantomograma, aksijalnih snimki ili rjeđe trodimenzionalne snimke poput kompjuterske tomografije s konusnim zrakama (CBCT). U slučaju insuficijentnog korijenskog punjenja potrebno je napraviti reviziju prije početka fiksno-protetske terapije (Slika 5). Ukoliko postoji sumnja, zub

je potrebno promatrati nekoliko mjeseci dok se ne pokažu jasni dokazi o uspjehu ili neuspjehu endodontskog liječenja (16).



Slika 5. Na RTG snimci uočava se insuficijentno punjenje korijenskih kanala zuba 46 s periapikalnim upalnim procesima što zahtijeva reviziju prije nastavka protetske terapije.

Preuzeto s dopuštenjem: izv. prof. dr. sc. Slađana Milardović

3.1.2. Produljenje kliničke krune

U slučaju subgingivno smještenih cervikalnih rubova, glavni je problem pri rekonstrukciji zuba izolacija suhog radnog polja. Aproksimalni kaviteti u blizini gingive otežavaju postizanje adhezije zbog duboko smještenoga cervikalnog ruba, nedostatka cakline, ali i tehnički s obzirom na otežanu izolaciju radnog polja koferdamom. Također treba istaknuti i važnost prethodno spomenutog učinka obruča. U slučaju da učinak obruča nije osiguran, moguće je produljiti kliničku krunu zuba kirurški ili ortodontski i na taj način prikazati dodatno tvrdo zubno tkivo.

Od kirurških metoda moguće je provesti gingivektomiju, gingivoplastiku ili apikalno pomaknuti režanj s rekonturiranjem kosti. U pacijenata s parodontom tankog biotipa indicirana je gingivektomija i gingivoplastika, dok je u onih s debelim biotipom i koštanim nepravilnostima potrebno rekonturiranje kosti osteoplastikom. Gingivoplastika označuje postupak preoblikovanja rubova i površine gingive u fiziološki oblik. Gingivektomijom se odstranjuje suvišna gingiva (hiperplazija) i gingivalni džepovi. Apikalno pomaknuti režanj

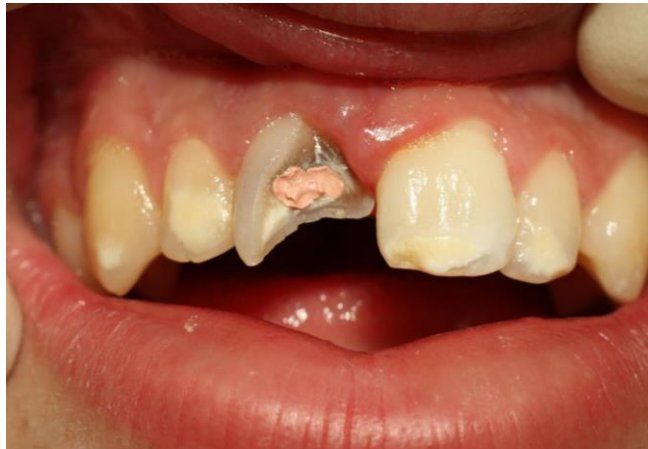pomiče rub gingive prema apeksu zuba, kost se preoblikuje osteoplastikom. Treba uzeti u obzir da u ovoj metodi nije dovoljno preoblikovati kost samo na jednom zubu, nego i na susjednim zubima. Time se uklanja potporna kost i meka tkiva sa susjednih zubi, što može rezultirati lošom estetikom, crnim trokutima, preosjetljivošću eksponiranih korijenova, resorpcijama korijena te prolaznom povećanom mobilnošću zuba. Apikalno pomaknuti režanj koristi se i kod pacijenata s malim pojasom keratinizirane gingive (17, 18). Nakon osam tjedana stvoren je zreli spojni epitel i vezivnotkivni pričvrstak koji je ugrađen u novi cement. Od osam tjedana do šest mjeseci nakon kirurškog produljenja kliničke krune vezivnotkivni pričvrstak sazrijeva i postupno se mijenja smjer kolagenskih vlakana od paralelnih u okomite prema površini korijena. Kada se nadomjesci planiraju u estetskoj zoni, preporučuje se čekati pet do šest mjeseci nakon operacije prije trajne opskrbe kako bi se omogućila stabilizacija položaja ruba tkiva.

Ortodontski forsirana ekstruzija najčešće se primjenjuje kod pojedinačnog zuba u estetskoj zoni. Postoje dvije metode ortodontske ekstruzije zuba – spora i brza metoda (19). Spora metoda služi za niveliranje gingivnog ruba i recesija pojedinačnog zuba, a brza za prikazivanje tvrdog zubnog tkiva sa zadovoljavajućim gingivnim rubom. Brza metoda kombinira se s fiberotomijom svaka dva tjedna kako bi se izbjegla migracija gingive koja prati ekstruziju zuba. U usporedbi s tradicionalnim kirurškim tehnikama produljivanja krune, forsirana erupcija pruža poboljšanu estetiku i minimalno zahvaća susjedne zube. Unatoč mnogim prednostima, zbog dugotrajnosti pacijenti se rijetko odlučuju za ovakav zahvat. Kod obje metode potrebno je uzeti u obzir kako je za razvoj gingivnog pričvrstka potrebno šest mjeseci. Tijekom tog razdoblja izrađuje se privremeni nadomjestak s dobrim rubnim brtvljenjem. Nakon šest mjeseci tkivo je sazrelo i dovoljno je stabilno za preparaciju i postavljanje trajnog nadomjestka (19).

3.2. Nadogradnje

Kod zubi koji su toliko destruirani karijesom ili frakturama da nema dovoljno kliničke krune zuba za retenciju krunice, potrebno je izraditi intraradikularno sidrenu nadogradnju kojom se nadomješta krunski dio zuba čime se postiže optimalan oblik preparacije. Oblik preostale krune zuba u kombinaciji s nadogradnjom stvara idealan oblik za osiguravanje retencije, rezistencije

i optimalnog prijenosa sila, tj. povećanja obujma kliničke krune zuba, čime se omogućuje fiksno-protetska rehabilitacija (Slika 6) (20).



Slika 6. Zub 11 s opsežnom destrukcijom krune što zahtijeva izradu nadogradnje u svrhu stvaranja retencijske površine za buduću krunicu.

Preuzeto s dopuštenjem: izv. prof. dr. sc. Slađana Milardović

Postoji pravilo „3R“ koje nadogradnje moraju slijediti. To su „Retain“ (zub se mora dostatno učvrstiti), „Reinforce“ (ojačati otpornost zuba prema opterećenju i lomu) te „Restore“ (nadoknaditi izgubljeno tvrdo zubno tkivo). Intraradikularna nadogradnja jest fiksni nadomjestak koji se sastoji od intraradikularnog dijela (sidrište) i ekstraradikularnog dijela (retencija, rezistencija). Intraradikularni dio nadogradnje se kod višekorijenskih zubi sidri u što većem broju korijena, a ako se ne može staviti u sve korijenske kanale, najčešće se stavlja u najširi i najravniji kanal. Time se smanjuje mogućnost perforacija, vertikalnih fraktura i poboljšava podnošenje okluzalnih sila. Nadogradnja koja uključuje intraradikularni kolčić trebala bi se koristiti u slučajevima gdje nema dovoljno zubnog tkiva za retenciju protetskog rada. Visina kolčića treba uvijek biti jednaka ili veća od visine buduće krune, a širina se određuje prema širini kanala nakon endodontskog liječenja. Povećanje promjera kolčića u cilju povećanja retencije se ne preporuča jer to dovodi do nepotrebnog slabljenja preostale strukture zuba (21).

Nadogradnje se općenito dijele prema načinu izrade na individualne i konfekcijske (tvorničke). Individualne nadogradnje izrađuju se za svaki korijenski kanal zasebno, dok konfekcijske

nadogradnje dolaze u određenim veličinama i oblicima. Također, kolčići se mogu izrađivati od više vrsta materijala pa postoji podjela na metalne i bezmetalne (22).

Izrada započinje preparacijom krunskog dijela zuba. Kruna se brusi u bataljak. Budući da se radi o opsežno destruiranim zubima, osim karijesa, bitno je eliminirati i stijenke zuba koje su pretanke i koje mogu pod opterećenjem frakturirati. Nakon oblikovanja bataljka slijedi preparacija korijenskog kanala. U preparaciji za nadogradnju bitno je pridržavati se sljedećih pravila. Kako bi se omogućilo apikalno brtvljenje, kanal se preparira tako da minimalno 4 mm gutaperke ostane u apikalnom dijelu korijena. Naime, u apikalnom dijelu korijena postoji veći broj lateralnih kanala koji se mogu inficirati i zato se u apikalnoj trećini ostavlja gutaperka. Idealno postoji obruč zuba u cervikalnom dijelu (*ferrule*). Tamo je i uobičajeno opterećenje zuba u funkciji, ukoliko ga nema, sile se prenose izravno na apikalni dio korijena. Takav prijenos sila izravno na apeks je nepovoljan i dovodi do vertikalne frakture zuba (23). Kanal se brušenjem minimalno širi bez stvaranja podminiranih dijelova. Najbolje je dužinu preparacije odrediti na $\frac{2}{3}$ korijenskog kanala, no ukoliko to nije moguće, prihvatljivo je preparirati $\frac{1}{2}$ korijenskog kanala. Omjer intraradikularnog i ekstraradikularnog dijela mora iznositi minimalno 1:1. Kod konfekcijskih nadogradnji, što korijenski kanali imaju nepravilniji ili ovalniji oblik, to se više tvrdog zubnog tkiva uklanja što rezultira dodatnim oslabljenjem zuba. Kalibrirana svrdla oblikom odgovaraju konfekcijskoj intraradikularnoj nadogradnji koja je okruglog presjeka. To je bitno kako bi se maksimalno smanjio prazni prostor između nadogradnje i stijenke korijenskog kanala. Svrdla koja se upotrebljavaju imaju neradni, sigurnosni vrh. Ulaz u kanal blago se proširi za maksimalno $\frac{1}{3}$ promjera korijena, a zatim se, konstantno prateći gutaperku, preparira kanal. RTG snimka pomaže u određivanju duljine kanala. Prema njoj se određuje dužina preparacije (postavlja se graničnik na svrdlu) (23).

3.2.1. Individualne nadogradnje

Prema materijalu postoje metalne i bezmetalne individualne nadogradnje. Metalne uključuju nadogradnje od plemenitih slitina (Pt-Au), poluplemenitih slitina (Pd-Ag) i neplemenitih slitina (Co-Cr). Bezmetalne se dijele na kompozitne ojačane staklenim vlaknima (izrađene u dentalnom laboratoriju) i keramičke bazirane na cirkonij-oksidnoj keramici. Zbog previsoke cijene i kompliciranosti izrade bezmetalnih, češće se izrađuju od metala (24).

Individualne nadogradnje imaju svoje prednosti i mane. Budući da se izrađuju za svaki kanal posebno, maksimalno mu se prilagođavaju, što rezultira tankim slojem cementa između protetskog rada i površine kanala. Rad je stoga stabilniji i dugotrajniji. Mana metalnih nadogradnji jest nedostatak estetike. U stražnjoj regiji to ne predstavlja problem, dok je u fronti estetika iznimno bitna. Za izradu lijevanih nadogradnji potrebna je suradnja s dentalnim tehničarom, što dodatno produljuje vrijeme terapije, ali i povećava troškove. Jedan od najvećih problema jest činjenica da metal ima veliku krutost, odnosno veći modul elastičnosti od dentina. U praksi to znači da pri većim okluzijskim silama prvo frakturira zub, a ne nadogradnja. Također ih je teško izvaditi iz kanala ukoliko je potrebna revizija. Upravo iz tog razloga, iako su individualne lijevane metalne nadogradnje u prošlosti bila prva opcija u fiksnoj protetici, danas su u velikoj mjeri nadomještene konfekcijskim kompozitnim nadogradnjama (24).

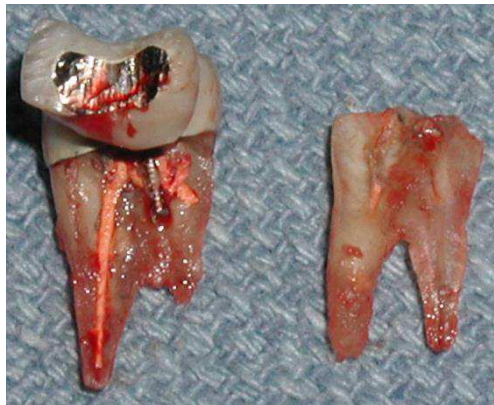
3.2.2. Konfekcijske nadogradnje

Konfekcijske nadogradnje nisu u potpunosti prilagođene korijenskom kanalu, nego dolaze u određenim oblicima i veličinama, a mogu biti od različitih materijala s različitim površinama. Kao i kod individualnih, osnovna podjela jest prema materijalu na metalne i bezmetalne. Metalne uključuju zlatne, pozlaćene, titanijske, čelične i mjedene nadogradnje. Bezmetalne uključuju keramičke i vlaknima ojačane kompozitne nadogradnje (25).

Prema obliku dijele se na cilindrične, konične i cilindrične s koničnim vrhom. Mogu se retinirati aktivno i pasivno, a to ovisi o vrsti površine. Pasivno se retiniraju one glatkih površina preko tankog sloja cementa. Iz tog razloga vrlo je bitno da nadogradnja tijesno priliježe uz stijenu korijenskog kanala. Cilindrične imaju veliku retencijsku sposobnost, ali zahtijevaju opsežniju preparaciju što oslabljuje zub. Potreban je poseban oprez pri preparaciji kako ne bi došlo do perforacija korijena. Konične nadogradnje imaju manju retencijsku sposobnost, ali je preparacija poštenija, brža i jednostavnija. Dodatan problem koničnih nadogradnji jest da nepovoljno djeluju na korijen poput klina. Rezultat su učestale frakture korijena (26).

Metalne konfekcijske nadogradnje s aktivnom retencijom, ostvaruju retenciju aktivno neravnom površinom. Površina može biti hrapava, s navojima ili brazdama, a takvim se oblikom povećava retencijska površina između nadogradnje i cementa. Prema obliku postoje konusne, cilindrične ili cilindrične s konusnim vrhom. Ako se koriste nadogradnje s navojima

koje se urezuju u dentin, pogotovo one s velikom gustoćom navoja, stvara se veliki pritisak na korijen čime može doći do frakture (Slika 7). Potreban je veliki oprez prilikom uvijanja, stoga se danas izbjegavaju. Kao i kod pasivno retentivnih nadogradnji, one sa konusnim oblikom mogu djelovati poput klina na korijen i tako uzrokovati vertikalnu frakturu korijena (26).



Slika 7. Vertikalna fraktura zuba vjerojatno uzrokovana konfekcijskom nadogradnjom s navojima u svrhu povećanja retencije. Ovakva komplikacija je apsolutna indikacija za vađenje zuba.

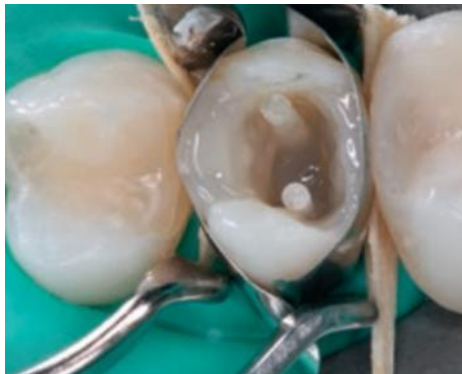Preuzeto s dopuštenjem: izv. prof. dr. sc. Slađana Milardović.

Nadogradnje koje se danas najviše upotrebljavaju su konfekcijske kompozitne nadogradnje ojačane staklenim vlaknima. Vlakna pridonose čvrstoći i krutosti nadogradnje. Nadogradnje ojačane staklenim vlaknima proizvedene su od rastegnutih silaniziranih staklenih ili kvarcnih vlakana obuhvaćenih u matricu od metakrilatne ili epoksi smole. Takve smole posjeduju visoki stupanj konverzije i visoko umreženu strukturu koja na taj način veže vlakna. Takav materijal omogućava mikromehaničko i kemijsko vezivanje za stijenke korijenskog kanala čime se postiže ravnomjernija preraspodjela sila (34). Prednosti bezmetalnih konfekcijskih nadogradnji naspram individualnih jesu poštenija preparacija, niska cijena, jednostavnija i brža primjena, manja mogućnost frakture te lakše uklanjanje iz korijenskog kanala. Preraspodjela sila je znatno povoljnija kod konfekcijskih nadogradnji. Sila se raspodjeljuje na cijelu veznu površinu, dok se kod individualnih metalnih usmjerava na apeks korijena (27).

Ako se cementiraju kompozitnim cementima, to jest adhezivno, tada sa zubom čine takozvani monoblok. Takvi zubi pokazuju najmanju incidenciju vertikalnih frakture jer kod njih prvo frakturira nadogradnja, a ne zub kao kod metalnih individualnih nadogradnji (28). Kompozitne

nadogradnje imaju modul elastičnosti sličan modulu elastičnosti dentina, dobra mehanička i estetska svojstva. Upravo zbog mogućnosti adhezivnog cementiranja i modula elastičnosti sličnog dentinu, mehanička svojstva su poboljšana te je otpornost na lomove veća. Zbog svoje translucencije moguća je svjetlosna polimerizacija pa se cementiranje ovakvih nadogradnji često radi s dvostruko polimerizirajućim cementima (Slika 8). Time je omogućeno dovoljno vrijeme manipulacije te dostatna polimerizacija i u dubljim dijelovima kanala. Treba napomenuti da su nadogradnje ojačane kvarcnim vlaknima radioopaktnije, otpornije na savijanja te su zubi s takvim nadogradnjama otporniji na frakture od onih ojačanih staklenim vlaknima (29).

Najčešći uzrok neuspjeha bezmetalnih konfekcijskih nadogradnji jest odvajanje nadogradnje od zuba zbog popuštanja na spoju između kolčića i cement ili cementa i stijenke kanala ili fraktura same nadogradnje. Daleko bolji ishod od individualnih metalnih nadogradnji, u kojih češće dolazi do fraktura zuba, a ne nadogradnje (29).



Slika 8. Vlaknima ojačane kompozitne nadogradnje na pretkutnjaka s izgubljenim aproksimalnim stijenkama

Preuzeto iz: 20 uz dopuštenje izdavača.

3.2. Vrste fiksno protetskih nadomjestaka korištenih u terapiji zubi s opsežnom destrukcijom

3.2.1. Konvencionalne krunice

Nakon postavljene nadogradnje potrebno je izraditi krunski dio protetskog nadomjestka. Kod opsežno destruiranih zubi izrađuju se krunice koje se ne razlikuju od onih izrađenih na ostalim

zubima nosačima. Ona se postavlja na ekstraradikalni dio nadogradnje odnosno na izbrušeni bataljak. Postoji više vrsta krunica poput potpuno kovinskih, klasičnih fasetiranih, metal-keramičkih i potpuno keramičkih.

Potpuno kovinske krunice danas se, zbog loše estetike, sve rjeđe izrađuju. Izrađene su u potpunosti od metalnih legura koje mogu biti plemenite, poluplemenite ili neplemenite. Najčešće se izrađuju od legura platine-zlata i paladij-srebra. Prednosti ovih krunica očituje se u značajnim retencijskim i rezistencijskim svojstvima, mogućnosti izrade na zubima s kratkom kliničkom krunom, trajnosti i otpornosti na trošenje, mogućnosti modifikacije krunice u svrhu prihvaćanja retencijskih i stabilizacijskih elementa kombiniranih radova, mogućnosti poliranja nakon cementiranja, jednostavnog preoblikovanja okluzalne plohe i niske cijene. Jedna od najvećih prednosti ovakvih krunica jest pošteđnost u brušenju što je za opsežno destruirane zube veoma važno (30).

Fasetirana krunica jest metalna lijevana krunica koja s vestibularne strane ima fasetu sačinjenu od estetskog materijala. Najveći problem ovakvih radova jest da unatoč boljoj estetici naspram potpuno kovinskih ta estetika nije dovoljna prema suvremenim zahtjevima, a ni trajna. Naime, tijekom vremena polako dolazi do stvaranja pukotine između metala i fasete. Pukotina se stvara zbog polimerizacijskog skupljanja fasete i zato što nema kemijske veze između akrilatne fasete i legure. U stvorenoj pukotini nakupljaju se bakterije koje metabolizmom izbacuju tvari koje reagiraju s metalnim legurama stvarajući oksidne i sulfidne spojeve. Rezultat jest plavkasto-crno prosijavanje na spoju dvaju materijala čime je narušena estetika, povećano nakupljanje plaka i u konačnici ispadanje fasete (30).

Metal-keramičke krunice su fiksno protetski radovi izrađeni tehnologijom napećenja keramike na metalnu osnovu. Na taj način sjedinjuju se dobre karakteristike legure na metalnoj osnovi, čime se osigurava čvrstoća i postojanost pod opterećenjem, s dobrim karakteristikama keramike, visokoestetskog materijala. Zbog tih svojstava indicirane su u prednjem i stražnjem segmentu za pojedinačne krunice ili mostove različitih raspona. Zbog smanjene retentivne površine i nedovoljne debljine materijala, kontraindicirane su u zubi s niskim kliničkim krunama te mladim trajnim zubima koji imaju visoko postavljene robove pulpe (opasnost od ugrožavanja vitaliteta). Nedostatci se očituju u opsežnim preparacijama, lošijoj estetici zbog prosijavanja metala, posebice u cervikalnom dijelu, krhkoći i lomu keramike te nešto višoj cijeni u usporedbi s potpuno kovinskim ili fasetiranim krunicama. Legure za metal-keramiku

dijele se na: legure s visokim težinskim udjelom plemenitih metala (više od 60 % plemenitih metala, više od 40 % zlata), legure sa smanjenim udjelom plemenitih metala (više od 25 %) i pretežno neplemenite legure (manje od 25 %). Odabrana obložna keramika mora imati usklađen toplinski koeficijent istezljivosti sa slitinom, čvrstu vezu s površinom metala, dobru oblikovljivost, stabilnost, malu kontrakciju keramike tijekom pečenja, dobru otpornost na niz ciklusa pečenja te dobra estetska svojstva. Radi osiguravanja prostora, brušenje je opsežno. To dodatno oslabljuje već ionako oslabljen, destruiran, zub. Potrebna debljina metalne konstrukcije iznosi 0,3 – 0,4 mm za neplemenite legure, odnosno 0,4 – 0,5 mm za plemenite legure te 0,7 – 1,2 mm za keramiku (31).

Sve vrste krunica s metalnom osnovom cementiraju se konvencionalnim cementima (31).

3.2.2. Potpuno keramičke krunice

S rastućim estetskim zahtjevima u fiksno protetskoj terapiji sve veći značaj dobivaju potpuno keramičke krunice. Po svom kemijskom sastavu dijele se na silikatne i oksidne. Silikatne keramike dijele se na konvencionalne (glinične) i staklokeramike. Oksidne keramike čine aluminij-oksida i cirkonij-oksida keramika. Konvencionalne keramike sastoje se od kvarca glinice i kaolina. Iz njih se mljevenjem dobiva prašak, a dodavanjem organskih tvari poput škroba dekstrina ili šećera povećava se plastičnost keramike. Boja je određena dodatkom oksida. Staklokeramika jest translucentan materijal, a najpoznatiji zastupnici u fiksnoj protetici su litij-disilikatna keramika i keramika ojačana leucitima. Oksidne keramike izgrađene su od kristala metalnih oksida koju mu daju čvrstoću. Aluminij-oksida keramika sačinjena je od kristala rastaljene glinice ojačane dodatkom aluminijeva oksida. Postoji i infiltracijska keramika koja u sastavu može imati aluminij-magnezij spinel, aluminijev oksid ili aluminijev oksid ojačan cirkonijem. U osnovi je aluminij-oksida keramika prožeta česticama stakla (najčešće lantanovog). Razlika između infiltracijske i aluminij-oksidne jest u udjelu kristala u sastavu. Kako kristali doprinose čvrstoći, aluminij-oksida je čvršća, no ima lošiju estetiku. Cirkonij-oksida keramika sastavljena je od polimornog cirkonijevog dioksida stabilizirana oksidima (magnezijev oksid, itrijev oksid, kalcijev oksid i cerij oksid) (32).

Krunice se klasificiraju prema savojnoj čvrstoći keramičkog materijala. Keramike poput glinične i dio staklokeramika ubrajaju se u keramike savojne čvrstoće ispod 350 MPa, a litij-

disilikatna staklokeramika, cirkonij-oksida i aluminij-oksida u keramike savojne čvrstoće iznad 350 MPa (33).

Preparacija ovisi o vrsti keramike. Za potpuno keramičku krunicu slabije savojne čvrstoće, do 350 MPa, brusi se na pravokutnu stepenicu. Stepunica mora biti minimalne širine 1,0 mm, incizalno se uklanja 1,5 mm, okluzalno 1,5 – 2,0 mm, a vestibularno, oralno i aproksimalno 1,0 – 1,5 mm. Kod keramika veće savojne čvrstoće, iznad 350 MPa, preparacija je sa zaobljenom stepenicom. Stepunica mora biti minimalne širine 0,8 – 1,0 mm, incizalno i okluzalno minimalno 1,0 mm, a vestibularno, oralno i aproksimalno 1 – 1,5 mm. Potrebno je sve prijelaze zagladiti kako bi se izbjegla opasnost od loma keramičkog nadomjestka.

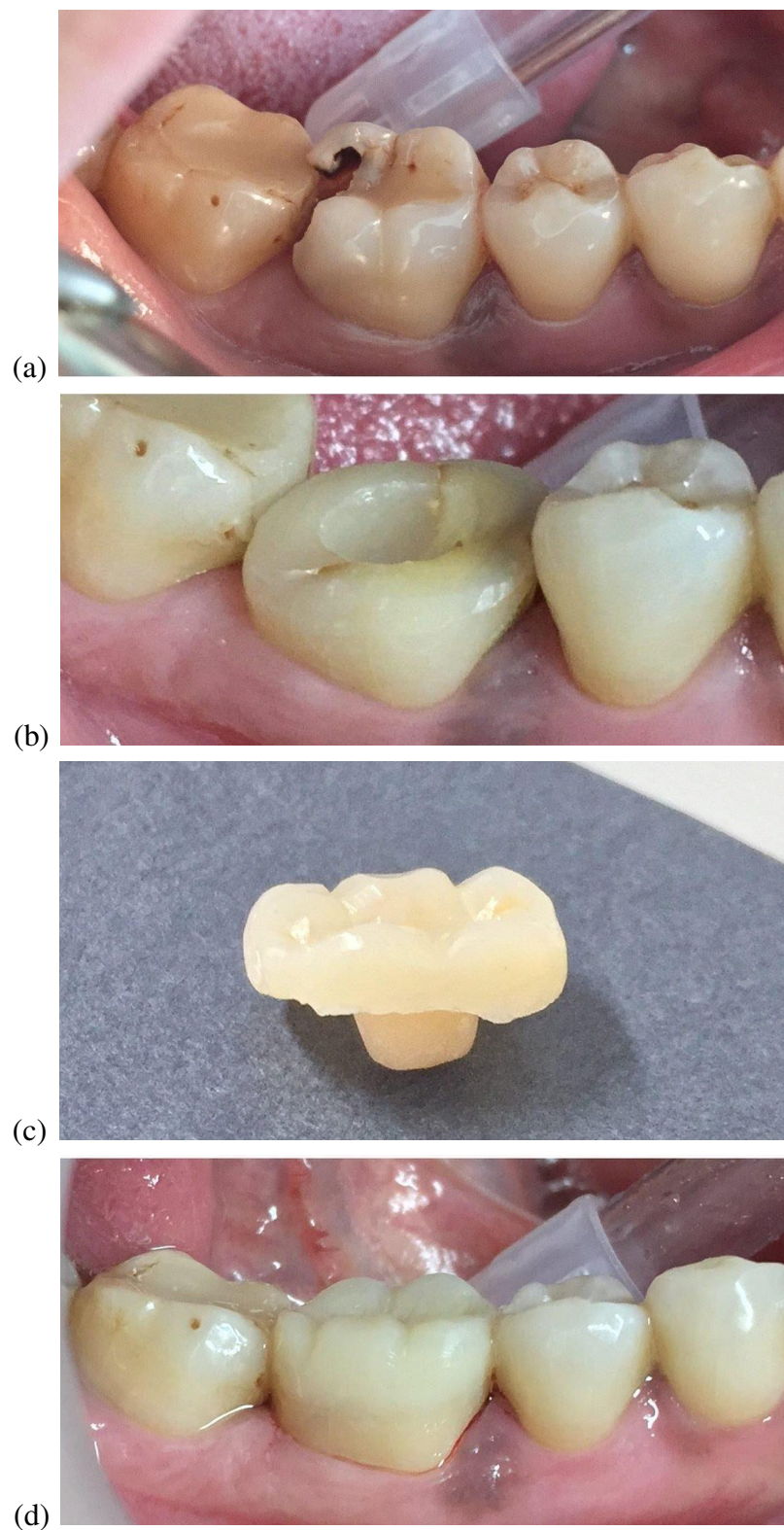
Estetski nadomjesci cementiraju se adhezivno (30).

3.2.3. Endokrunice

Nadogradnje se vrlo često upotrebljavaju kao terapijsko rješenje za zube koji su izgubili tvrdo zubno tkivo opsežnom destrukcijom. Međutim, razvojem adhezivne tehnike i digitalne tehnologije, odnosno Computer-Aided Design/Computer-Aided Manufacturing (CAD/CAM) sustava, nametnule su se nove terapijske mogućnosti (34).

Endokrunica je jednodijelni fiksno-protetski nadomjestak izrađen u potpunosti od keramike. Sastoji se od radikularnog dijela, koji nadoknađuje pulpnu komoru te ulazi u korijenske kanale, i koronarnog dijela koji nadoknađuje krunu zuba (Slika 9.a do d). Retenciju ostvaruju makromehanički u radikularnom dijelu nadomjestka te mikromehanički uporabom adhezivnih cemenata (34). Endokrunice izrađuju se na endodontski liječenim stražnjim zubima s velikim gubitkom tvrdog zubnog tkiva. Dobro su rješenje za stražnje zube koji imaju sniženu kliničku krunu, tj. smanjen interokluzijski prostor. Naime, konvencionalna terapija koja uključuje nadogradnju i krunicu zahtijeva minimalnu debljinu materijala za svaki pojedini sloj, što ponekad nije moguće osigurati. Endokrunice su jednodijelne, time je puno lakše postići potrebnu debljinu materijala. Ako su kanali zakrivljeni, kratki ili uski, kod preparacije za nadogradnje postoji opasnost od perforacije kanala (*fausse route*), u tim su slučajevima endokrunice bolje rješenje (35). Zubi opskrbljeni endokrunicama pokazuju povećanu otpornost

na lom, zbog bolje preraspodjele sila u usporedbi s konvencionalnim krunicama s nadogradnjom (36).



Slika 9. (a) Donji prvi kutnjak s destruiran velikom karijesnom lezijom; (b) nakon endodontskog liječenja preparira se kavitet za endokrunicu; (c) endokrunica izrađena od keramike; (d) endokrunica nakon adhezivnog cementiranja u ustima.

Preuzeto s dopuštenjem: izv. prof. dr. sc. Slađana Milardović.

Izrada endokrunice je kontraindicirana kod očuvanog vitaliteta zuba, endodontski nesaniranog ili neadekvatno saniranog avitalnog zuba, subgingivalne horizontalne frakture i vertikalne frakture korijena. Endokrunice su kontraindicirane u zubi s opsežnim gubitkom tvrdog zubnog tkiva ispod cementno-caklinskog spojišta. U tom slučaju nije moguća pravilna adhezija nadomjestka. Također, ako je prostor za endokrunicu ispod 2 mm nije moguće osigurati dovoljnu debljinu materijala za strukturnu trajnost. Kod pacijenata s parafunkcijskim navikama češće su prisutne neaksijalne sile što povećava rizik od loma. Još uvijek postoje rasprave na kojim zubima bi se trebala izrađivati endokrunica. Anteriorni zubi imaju manji endodontski prostor i samim time manju površinu za retenciju nadomjestka. Osim toga prednji zubi moraju podnijeti više neaksijalnih sila što nepovoljno utječe na endokrunicu. Postoje istraživanja koje ukazuju na to da zbog povećanih neaksijalnih sila na pretkutnjacima i smanjenoj površini adhezije endokrunice ne bi trebale biti terapijski izbor (37). Međutim druga istraživanja to opovrgavaju i sugeriraju kako nema prevelike razlike u trajnosti endokrunica na kutnjacima i pretkutnjacima (38).

Preparacija zuba za endokrunice mora biti minimalno invazivna. Ulazak u korijenske kanale je minimalan. Preparacija ne smije imati podminirana mjesta odnosno čitav kavitet mora biti vidljiv iz jedne okluzalne točke. Rub preparacije mora završiti supragingivno, minimalno 1,0 do 1,2 mm iznad ruba gingive. Okluzalno je potrebno osloboditi 2 mm, a postranično 1,5 mm (37).

Zub se bitno razlikuje od ostalih organa u organizmu po tome da unatoč odumiranju pulpe i dalje može zadržati svoju funkciju (39). Postoje razna istraživanja o endodontski liječenim zubima, a neka od njih kažu kako endodontska terapija smanjuje čvrstoću zuba za 5 %, dok mezio-okluzalno-distalni gubitak krune zub slabi za 60 % (40). Papa J. i sur. uspoređivali su udio slobodne vode u dentinu u parovima kontralateralnih ljudskih zubi. Svaki zub je izvagan i zatim stavljen u pećnicu kako bi se uklonila slobodna voda iz dentina. Rezultat istraživanja jest da je dentin vitalnog zuba imao udio vlage od 12,35 %, dok je endodontski liječenih imao 12,10 %, što ukazuje na to da nema značajne razlike u sadržaju vlage između endodontski liječenih i vitalnih zubi (41). Drugo istraživanje od Helfer AR. i sur. usporedilo je vlagu vitalnih i endodontski liječenih zubi pasa. Mjerila se količina slobodne i vezane vode. Gravimetrijski se mjerila slobodna diferencijalnom toplinskom analizom vezana voda. Rezultati pokazuju gubitak vlage od 9 % u endodontski liječenim zubima (42).

Najteža komplikacija opsežno destruiranih zubi jest vertikalna fraktura korijena. Vertikalna fraktura definira se kao uzdužna, potpuna ili nepotpuna, fraktura korijena koja započinje u samom korijenu. Postoje različita istraživanja o prevalenciji vertikalnih fraktura korijena s različitim rezultatima. U nekim studijama poput Fuss Z. i sur. prevalencija vertikalne frakture avitalnih zuba jest 10,9 % (43), dok je u drugima mnogo niža poput u istraživanju Morfis AS. gdje je ta brojka oko 3,69 % (44). Opsežno destruirani vitalni zubi također mogu frakturirati. Yang SF. i sur. napravili su istraživanje na 11 ispitanika gdje su pronašli 12 vitalnih kutnjaka koji su fakturirali uslijed opsežne destrukcije uzrokovane atricijom (45). Fraktura vitalnih zuba najvjerojatnije je nedovoljno dijagnosticirana s obzirom da oponašaju simptome endodontskih ili parodontnih bolesti (46). Najutjecajniji predisponirajući čimbenik jesu opsežno destruirani endodontsko liječeni zubi s preopsežnom instrumentacijom korijenskog kanala (47). Također, tijekom instrumentacije i punjenja, mogu se pojaviti napuknuća tvrdog zubnog tkiva koja kasnije progrediraju u frakturu korijena. Osim anatomsko-morfoloških čimbenika, dobi, drugi važan čimbenik jest postendodontska opskrba zuba (48).

Ako postoji dovoljno očuvanog tvrdog zubnog tkiva, krunu je moguće restaurirati izravno, izradom ispuna od kompozitnih ili staklenoionomernih materijala. No, češće su to opsežno destruirani zubi, kojima je potrebna fiksno protetska sanacija. Prednosti direktno izrađenog nadomjestka uključuje jednostavnost, nisku cijenu, povećanu čvrstoću preostale strukture zuba i mogućnost popravka. Međutim, mehanička čvrstoća direktno izrađenih nadomjestaka je slabija u odnosu na indirektno fiksno protetske nadomjestke. Ostali nedostaci uključuju trošenje,

lošiju estetiku, gubitak rubnog integriteta, postoperativnu osjetljivost, fleksiju kvržica i nisku otpornost na lom. Azeem R. A. i sur. sistematizirali su 14 istraživanja koja su pokazala različite zaključke o uspješnosti između direktnih i indirektnih restauracija endodontski liječenih zubi (49).

Dugi niz godina zlatni standard u fiksnoj protetici za nadoknadu zubne krune bile su lijevanje metalne nadogradnje. Pokazalo se da metali poput titanija, nehrđajućeg čelika i cirkonija imaju modul elastičnosti 110 GPa, 200 GPa i 300 GPa, što je značajno iznad modula elastičnosti dentina od 18 GPa (50, 51). Takva kruta nadogradnja djeluje poput klina te može raskoliti zub i dovesti do vertikalne frakture, apsolutne indikacije za vađenje zuba. To je, osim estetike, jedan od glavnih razloga zašto se danas češće upotrebljavaju konfekcijske nadogradnje. Konfekcijske metalne nadogradnje s aktivnom retencijom navojima urezuju se u dentin uzrokujući velika naprezanja s posljedičnom frakturom korijena. Pasivno retinirane metalne nadogradnje, iako bolji izbor od aktivnih, također se izbjegavaju zbog nebioloških svojstva metala i loše estetike. Upravo iz navedenih razloga danas se najčešće upotrebljavaju kompozitne nadogradnje ojačane staklenim vlaknima. Klinička istraživanja pripisuju uspješnost takvih nadogradnji ponajviše njihovim biomimetičkom ponašanju odnosno sličnosti svojstava sa zubom (52). To omogućuje jednoliku preraspodjelu sila i smanjuje mogućnost fraktura. Nisu pronađeni nikakvi dokazi da nadogradnje mogu ojačati korijen. Eliminirajući laboratorijsku izradu, pojednostavljena je i ubrzana primjena (53).

Kivanç B.H. i Görgül G. su 2008. godine proveli istraživanje o rezistenciji zubi na lomove koristeći se različitim nadogradnjama cementiranim adhezivnim cementima. Istraživanje je provedeno na 63 izvađena prednja zuba s jednim korijenom koja su nakon endodontske terapije rasporedili u tri jednake skupine. Prva skupina nadograđena je titanijskim kolčićima, druga kolčićima ojačanim staklenim vlaknima i treća cirkonij-oksidnim kolčićima. Svi su kolčići cementirani dvostruko stvrdnjavajućim kompozitnim cementom. Rezistencija zubi određivana je kompresijskim ispitivanjem pri 1 mm/min. Rezultati su pokazali da su nadogradnje ojačane staklenim vlaknima postojanije od ostalih, posebice u kombinaciji sa samojetkajućim adhezivima (54).

Prema istraživanju Rayyan MR. i sur. ako se usporede klasične nadogradnje u kombinaciji s krunicama i endokrunice, u području kutnjaka endokrunice pokazuju veći klinički uspjeh. U njihovom istraživanju uzeto je 20 intaktnih donjih kutnjaka koji su podijeljeni u dvije jednake

skupine. Svi zubi su jednako endodontski liječeni i pripremljeni za restauraciju. Prva skupina opskrbljena je kolčićima ojačanim staklenim vlaknima te konvencionalnom krunicom, dok je druga skupina opskrbljena endokrunicama. Svi su bili izloženi jednakom tlačnom opterećenju do pojave loma. Kutnjaci s endokrunicama pokazali su veću otpornost pod opterećenjem (55). Za jednokorijenske zube koji nemaju dovoljno koronarnog tkiva još uvijek preporučuje klasična nadogradnja s krunicom.

Silva-Sousa AC. i sur. proveli su istraživanje na ljudskim očnjacima koje su podijelili u pet jednakih skupina. Prvu skupinu činili su zdravi zubi, drugu i treću zubi opskrbljeni kolčićima ojačanim staklenim vlaknima sa odnosno bez učinka obruča, četvrtu i petu skupinu zubi s endokrunicama sa, odnosno bez učinka obruča. Svi zubi izloženi su jednakom opterećenju, a zatim se mjerila otpornost na lom. Najotporniji na lom bili su prednji zubi s učinkom obruča opskrbljeni nadogradnjama ojačanim staklenim vlaknima i krunicama (56).

Okluzijsko opterećenje također je važno u procjeni izgleda za uspješnu restauraciju opsežno destruiranog zuba. U retrospektivnom istraživanju, Sorensen i Martinoff otkrili su da je stopa preživljenja nosača pojedinačnih krunica bila 94,8 %, dok je za nosače mostova iznosila 89,2%, a za nosače mobilnih proteza samo 77,4 % (57). Nyman i Lindhe otkrili su da se lomovi zubi nosača češće javljaju kod endodontski liječenih zubi (58). Hatzikyriakos i sur. izvijestili su o stopi neuspjeha za endodontski liječene zube, koji se koriste kao nosači za fiksne i mobilne protetske nadomjestke, koja je bila više nego dvostruko veća u odnosu na one koji nisu nosači višestanih konstrukcija (59). Iz ovih istraživanja mogu se izvući neki zaključci. Opsežno oštećeni zubi ne mogu se smatrati pouzdanim nosačima za mostove velikog raspona i kao terminalni uporišni zubi mobilnih proteza, kao i kod pacijenata s teškim bruksizmom i navikama stiskanja (60).

Adekvatna postendodontska opskrba zuba od iznimne je važnosti i za sam uspjeh endodontske terapije. U suprotnom dolazi do propuštanja, periapikalnih procesa i lomova. Stoga je iznimno važno da kliničar odabere pravo terapijsko sredstvo.

Opsežno destruirani zubi iznimno su zahtjevni za sanaciju. Kao što je prethodno opisano, karijes, fraktura, nekarijesne lezije i starenje mogu biti uzrok gubitka opsežnog tvrdog zubnog tkiva. U suvremenoj dentalnoj medicini, veliki naglasak stavlja se na očuvanje svakog zuba. Zahvaljujući novim tehnologijama i istraživanjima, zubi koji bi se u prošlosti vadili danas se pokušavaju spasiti i njihova funkcija vratiti. Kako bi sanacija takvih opsežno destruiranih zubi bila što uspješnija, potrebna je pravilna dijagnoza i plan terapije. Kliničar u dijagnostici i izradi plana terapije treba uzeti u obzir količinu preostalog zubnog tkiva, učinak obruča, omjer duljine krune i korijena te endodonsko stanje.

Prije fiksno protetske terapije potrebno je napraviti preprotetsku pripremu te nakon toga započeti terapiju u užem smislu. Manje destrukcije nadoknađuju se direktnim, a opsežnije destrukcije indirektnim nadomjestcima. Današnja suvremena dentalna omogućuje rad s CAD/CAM sustavima i najboljim materijalima koji daju izvrsne rezultate. Nadogradnje ojačane staklenim vlaknima danas su zamijenile dosadašnji standard metalnih nadogradnji. Mikromehanički i kemijski se vezuju za zube što omogućuje izvrsnu vezu i onemogućava propuštanja i smanjuje incidenciju lomova korijena zuba. Osim toga u kombinaciji s potpuno keramičkim krunicama estetski zahtjevi su zadovoljeni. Endokrunice također su izvrsno rješenje u pojedinim slučajevima kada. Kako bi endodonska terapija bila uspješna od iznimne je važnosti postendodonska opskrba. Time se vraća mastikatorna funkcija zuba te onemogućuje prodor bakterija iz usta u unutrašnjost zuba. Time se produžuje vijek zubi i poboljšava oralno zdravlje.

6. LITERATURA

1. Burke FJ. Tooth fracture In vivo and in vitro. *J Dent.* 1992;20:131–9.
2. Gutmann JL. The dentin-root complex: Anatomic and biologic considerations in restoring endodontically-treated teeth. *J Prosthet Dent.* 1992;67:458–67.
3. Panitvisai P, Messer HH. Cuspal deflection in molars in relation to endodontic and restorative procedures. *J Endod.* 1995;21:57–61.
4. Cheung W. A review of the management of endodontically treated teeth. Post, core and the final restoration. *J Am Dent Assoc.* 2005;136(5):611-9.
5. Schwartz RS, Robbins JW. Post placement and restoration of endodontically treated teeth: a literature review. *J Endod.* 2004;30(5):289-301.
6. Goodacre CJ. Five factors to be considered when restoring endodontically treated teeth. *Pract Proced Aesthet Dent.* 2004;16(6):457-62.
7. Morgano SM, Rodrigues AH, Sabrosa CE. Restoration of endodontically treated teeth. *Dent Clin North Am.* 2004;48(2):397-416.
8. McLean A. Criteria for the predictably restorable endodontically treated tooth. *J Can Dent Assoc.* 1998;64(9):652-6.
9. Arunpraditkul S, Saengsanon S, Pakviwat W. Fracture resistance of endodontically treated teeth: three walls versus four walls of remaining coronal tooth structure. *J Prosthodont.* 2009;18(1):49-53.
10. Sorensen JA, Engelman MJ. Ferrule design and fracture resistance of endodontically treated teeth. *J Prosthet Dent.* 1990;63(5):529-36.
11. Pereira JR, de Ornelas F, Conti PC, do Valle AL. Effect of a crown ferrule on the fracture resistance of endodontically treated teeth restored with prefabricated posts. *J Prosthet Dent.* 2006;95(1):50-4.
12. Addy LD, Durning P, Thomas MB, McLaughlin WS. Orthodontic extrusion: an interdisciplinary approach to patient management. *Dent Update.* 2009;36(4):212-4, 217-8.
13. Lovdahl PE. Periodontal management and root extrusion of traumatized teeth. *Dent Clin North Am.* 1995;39(1):169-79.

14. Shillingburg Jr HT, Hobo S, Whitsett LD, Jacobi R, Bracket SE. Osnove fiksne protetike. prema 3. izdanju. Zagreb: Quintessence Publishing Co;2008. 73-4, 90-1.
15. Esteves H, Correia A, Araújo F. Classification of Extensively Damaged Teeth to Evaluate Prognosis. J Can Dent Assoc 2011;77:b105.
16. Mehulić K i sur. Dentalna medicina: Vodič za praktičare. Zagreb: Medicinska naklada; 2020. 54-61.
17. Musić L, Ninčević A, Vražić D. Postupci produljenja kliničke krune. Sonda. 2013;25(1):73-7.
18. Jukić J, Vlašić D, Rosenzweig D, Plančak D. Produljenje kliničke krune zuba. Sonda. 2005;7(12/13):61-3.
19. Pontoriero R, Celenza F Jr, Ricci G, Carnevale G. Rapid extrusion with fiber resection: A combined orthodontic-periodontic treatment modality. Int J Periodontics Restorative Dent 1987;7:30-43.
20. Žarow M. Postendodontska opskrba zubi – vodič za kliničare. Zagreb: Media Ogled; 2017; 255-61.
21. Mehulić K, Šuligoj B. Protetska sanacija endodontski liječenih zuba. Sonda. 2009; 9(17):23-5.
22. Jakovac M, Kranjčić J. Pretklinička i laboratorijska fiksna protetika. Zagreb: Stega tisak; 2020. 17-25, 30-2 pp.
23. Fabijanović A. Nadogradnje u fiksno-protetskoj terapiji [Diplomski rad]. Zagreb: Sveučilište u Zagrebu, Stomatološki fakultet; 2017.
24. Illeš D. Nadogradnje. Sonda. 2009;10(18):38-41.
25. Parčina Amižić I, Baraba A. Estetski intrakanalni kolčići. Acta Stom Croat.2016;50(2):143-50.
26. Goracci C, Ferrari M. Current perspectives on post systems: A literature review. Aust Dent J. 2011;56(1):77-83.
27. Galhano GA, Valandro LF, de Melo RM, Scotti R, Bottino MA. Evaluation of the flexural strength of carbon fiber-, quartz fiber-, and glass fiber-based posts. J Endod. 2005;31(3):209-11.

28. Jongsma LA, Bolhuis PB, Pallav P, Feilzer AJ, Kleverlaan CJ. Benefits of a two-step cementation procedure for prefabricated fiber posts. *J Adhes Dent.* 2010;12(1):55-62.
29. Dietschi D, Duc O, Krejci I, Sadan A. Biomechanical considerations for the restoration of endodontically treated teeth: a systematic review of the literature, Part II (Evaluation of fatigue behavior, interfaces, and in vivo studies). *Quintessence Int.* 2008;39(2):117-29.
30. Čatović A, Komar D, Čatić A. Klinička fiksna protetika I – krunice. Zagreb: Medicinska naklada; 2015. 21-2, 95-9,129-31, 137-47 pp.
31. Mehulić K. Metal-keramička krunica [Internet]. 2015: 4-9. [citirano 19. lipanj 2024.]. Dostupno na: <https://urn.nsk.hr/urn:nbn:hr:127:019953>
32. Menđušić M, Jelić K, Viskić J, Milardović Ortolan S, Mehulić K. Dentalne keramike - kako, kada i zašto. *Sonda.* 2015;29(1):51-3.
33. Mehulić K. Potpuno keramička krunica [Internet]. 2015: 4-6. [citirano 19. lipanj 2024.]. Dostupno na: <https://urn.nsk.hr/urn:nbn:hr:127:561447>
34. Katalinić I, Jakovac M. Endokrunice. *Sonda.* 2011;22:72-4.
35. AlDabeeb DS, Alakeel NS, Al Jfshar RM, Alkhalid TK. Endocrowns: Indications, Preparation Techniques, and Material Selection. *Cureus.* 2023;5:15(12):e49947.
36. Papalexopoulos D, Samartzi TK, Sarafianou A. A thorough analysis of the endocrown restoration: a literature review. *J Contemp Dental Pract.* 2021;22:422–6.
37. Sevimli G, Cengiz S, Oruc MS, Endocrowns: review. *J Istanb Univ Fac Dent.* 2015;49:57.
38. Thomas RM, Kelly A, Tagiyeva N, Kanagasingam S, Comparing endocrown restorations on permanent molars and premolars: a systematic review and meta-analysis. *Br Dent J.* 2020:1-9.
39. Njemirovskij Z i sur. Klinička endodoncija. Zagreb: Naklada Globus, 1987:11-2.
40. Wagnild GW, Mueller KI. Restoration of endodontically treated teeth. In: Cohen S, Burns RC. (eds.) *Pathways of the pulp.* St. Louis; Mosby, 1998; 691-717.
41. Papa J, Cain C, Messer HH. Moisture content of vital vs endodontically treated teeth. *Endo Dent Traumatol.* 1994;10:91–3.

42. Helfer AR, Melnick S, Schilder H. Determination of the moisture content of vital and pulpless teeth. *Oral Surg Oral Med Oral Pathol.* 1972;34(4):661-70.
43. Fuss Z, Lustig J, Tamse A. Prevalence of vertical root fractures in extracted endodontically treated teeth. *International Endodontic Journal.* 1999;32:283-6.
44. Morfis AS. Vertical root fractures, *Oral Surgery, Oral Medicine, Oral Pathology.* 1990;69(5):631–5.
45. Yang SF, Rivera EM, Walton RE. Vertical root fracture in nonendodontically treated teeth. *J Endod.* 1995;21(6):337-9.
46. Chan C.P., Lin C.P., Tseng S.C., Jeng J.H. Vertical root fracture in endodontically versus nonendodontically treated teeth: A survey of 315 cases in Chinese patients. *Oral Surg. Oral Med. Oral Pathol. Oral Radiol. Endodontol.* 1999;87:504–7.
47. Tamse A. Vertical root fractures in endodontically treated teeth: Diagnostic signs and clinical management. *Endod. Top.* 2006;13:84–94.
48. Lertchirakarn V, Palamara JE, Messer HH. Load and strain during lateral condensation and vertical root fracture. *J Endod.* 1999 Feb;25(2):99-104.
49. Azeem RA, Sureshababu NM. Clinical performance of direct versus indirect composite restorations in posterior teeth: A systematic review. *J Conserv Dent.* 2018;21(1):2-9.
50. Dietschi D, Duc O, Krejci I, Sadan A. Biomechanical considerations for the restoration of endodontically treated teeth: a systematic review of the literature. Part II (Evaluation of fatigue behavior, interfaces, and in vivo studies). *Quintessence Int.* 2008;39: 117–29.
51. Dietschi D, Duc O, Krejci I, Sadan A. Biomechanical considerations for the restoration of endodontically treated teeth: a systematic review of the literature. Part I. Composition and micro- and macrostructure alterations. *Quintessence Int.* 2007;38:733–43.
52. Ferrari M, Breschi L, Grandini S. Fiber posts and endodontically treated teeth: a compendium of scientific and clinical perspectives. *Wendywood: Modern Dentistry Media,* 2008: 9–13, 149-63 pp.
53. Qualtrough AJ, Mannocci F. Tooth-colored post systems: a review. *Oper Dent* 2003; 28: 86–91.
54. Kivanç BH, Görgül G. Fracture resistance of teeth restored with different post systems using new-generation adhesives. *J Contemp Dent Pract.* 2008;9(7):33-40.

55. Rayyan MR, Alauti RY, Abanmy MA, AlReshaid RM, Bin Ahmad HA. Endocrowns versus post-core retained crowns for restoration of compromised mandibular molars: an in vitro study. *Int J Comput Dent.* 2019;22(1):39-44.
56. Silva-Sousa AC, Moris ICM, Barbosa AFS, Silva-Sousa YTC, Sousa-Neto MD, Pires CRF, Gomes EA. Effect of restorative treatment with endocrown and ferrule on the mechanical behavior of anterior endodontically treated teeth: An in vitro analysis. *J Mech Behav Biomed Mater.* 2020;112:104019.
57. Sorensen JA, Martinoff JT. Endodontically treated teeth as abutments. *J Prosthet Dent* 1985; 53:631-6.
58. Nyman S, Lindhe J. Prosthetic rehabilitation of patients with advanced periodontal disease. *J Clin Periodontol.* 1976;3(3):135-47.
59. Hatzikyriakos AH, Reisis GI, Tsingos N. A 3-year postoperative clinical evaluation of posts and cores beneath existing crowns. *J Prosthet Dent.* 1992;67(4):454-8.
60. Mengatto CM, Coelho-de-Souza FH, de Souza Junior OB. Sleep bruxism: challenges and restorative solutions. *Clin Cosmet Investig Dent.* 2016;8:71–7.

Diana Laginja rođena je 19. rujna 1999. godine u Puli. Osnovnu i srednju školu završava u Puli. Gimnaziju u Puli završava 2018. godine te iste godine upisuje Stomatološki fakultet u Zagrebu. Tijekom viših godina studija asistirala u stomatološkoj ordinaciji u Zagrebu, volontirala u privatnoj stomatološkoj poliklinici u Puli. Stručnu praksu odradila je u Puli. Sudjelovala je 2021. do 2023. godine u projektu „Popularizacijom STEM-a do očuvanja javnog zdravlja“, provedenog u suradnji s udrugom HUHIV. Također sudjeluje, kao predavač, u izvođenju Studentskog simpozija.