

# Diferencijalna dijagnoza osteonekroza čeljusti

---

**Wrana, Stela**

**Master's thesis / Diplomski rad**

**2024**

*Degree Grantor / Ustanova koja je dodijelila akademski / stručni stupanj:* **University of Zagreb, School of Dental Medicine / Sveučilište u Zagrebu, Stomatološki fakultet**

*Permanent link / Trajna poveznica:* <https://um.nsk.hr/um:nbn:hr:127:732384>

*Rights / Prava:* [Attribution-NonCommercial 4.0 International/Imenovanje-Nekomercijalno 4.0 međunarodna](#)

*Download date / Datum preuzimanja:* **2024-07-10**



*Repository / Repozitorij:*

[University of Zagreb School of Dental Medicine Repository](#)





Sveučilište u Zagrebu

Stomatološki fakultet

Stela Wrana

# **Diferencijalna dijagnoza osteonekroza čeljusti**

DIPLOMSKI RAD

Zagreb, 2024.

Rad je ostvaren u: Stomatološki fakultet Sveučilišta u Zagrebu, Zavod za oralnu kirurgiju

Mentor rada: izv. prof. dr. sc. Davor Brajdić, Zavod za oralnu kirurgiju, Stomatološki fakultet Sveučilišta u Zagrebu

Lektor hrvatskog jezika: Nada Čatlaić, prof.

Lektor engleskog jezika: Valerija Šercer, prof.

Rad sadrži: 46 stranica

10 slika

Rad je vlastito autorsko djelo, koje je u potpunosti samostalno napisano uz naznaku izvora drugih autora i dokumenata korištenih u radu. Osim ako nije drugačije navedeno, sve ilustracije (tablice, slike i dr.) u radu su izvorni doprinos autora diplomskog rada. Autor je odgovoran za pribavljanje dopuštenja za korištenje ilustracija koje nisu njegov izvorni doprinos, kao i za sve eventualne posljedice koje mogu nastati zbog nedopuštenog preuzimanja ilustracija odnosno propusta u navođenju njihovog podrijetla.

## **Zahvala**

Želim izraziti zahvalnost obitelji, prijateljima i partneru za neizmjernu podršku i ljubav koju su mi pružali tijekom cijelog školovanja i izrade ovog diplomskog rada. Uz vas je ovo putovanje bilo puno lakše i ostat će mi u najljepšem sjećanju.

Također, želim zahvaliti svom mentoru na stručnoj pomoći, savjetima i strpljenju tijekom izrade ovog rada.

## **Diferencijalna dijagnoza osteonekroza čeljusti**

### **Sažetak**

Osteonekroza je stanje nekroze kosti izazvano infekcijom, radijacijom, lijekovima ili drugim uzrocima. Osteomijelitis je infekcija odontogenog podrijetla. Nekroza nastaje zbog smanjene opskrbe kosti krvlju, što je posljedica opstrukcije krvnih žila povećanim intramedularnim tlakom. Osteoradionekroza se javlja zbog oštećenja stanica kostiju i smanjenja opskrbe krvlju izazvanih zračenjem u području glave i vrata. Hipocelularnost i hipoksija otežavaju cijeljenje kosti nakon ozljede. Medikamentozna osteonekroza nastaje zbog djelovanja antiresorptivnih lijekova na osteoklaste ili antiangiogenih lijekova na stvaranje novih krvnih žila, što otežava cijeljenje nakon ekstrakcije. Stanja se najbolje preveniraju sanacijom prije terapije zračenjem ili lijekovima. Infekcije se liječe antibioticima, a progresivna stanja kirurškim zahvatom. Kirurgija uklanja devitaliziranu kost, čime se potiče cijeljenje. Klinički se osteonekroza manifestira kao eksponirana nekrotična kost koja ne cijeli. Stanja se razlikuju prema etiologiji, dok klinički nema većih razlika. Podatak o uzroku bolesti dobiva se iz detaljne anamneze.

**Ključne riječi:** osteonekroza, osteomijelitis, osteoradionekroza, medikamentozna osteonekroza

## **Differential diagnosis of jaw osteonecrosis**

### **Summary**

Osteonecrosis is a condition of bone necrosis caused by infection, radiation, drugs or other causes. Osteomyelitis is an infection of odontogenic origin. Necrosis occurs due to reduced blood supply to the bone, which is a consequence of obstruction of blood vessels because of the increased intramedullary pressure. Osteoradionecrosis occurs due to damaged bone cells and decreased blood supply caused by radiation in the head and neck area. Hypocellularity and hypoxia hinder bone healing after an injury. Drug-induced osteonecrosis occurs due to the effect of antiresorptive drugs on osteoclasts or due to the effect of antiangiogenic drugs on the formation of new blood vessels, which makes healing after extraction difficult. Such conditions are best prevented by remediation prior to radiation or drug therapy. Infections are treated with antibiotics, while progressive conditions should be treated surgically. Surgery removes a devitalized bone, thereby promoting healing. Clinically, osteonecrosis manifests as an exposed necrotic bone that does not heal. The conditions differ according to etiology, while clinically there are no major differences. Information about the cause of the disease is obtained from a detailed medical history.

**Key words:** osteonecrosis, osteomyelitis, osteoradionecrosis, drug-induced osteonecrosis

## SADRŽAJ

1. UVOD .....	1
2. OSTEOMIJELITIS ČELJUSTI.....	3
2.1. Podjela.....	4
2.2. Akutni osteomijelitis .....	6
2.2.1. Patogeneza.....	6
2.2.2. Klinička slika.....	6
2.2.3. Liječenje.....	7
2.3. Sekundarni kronični osteomijelitis .....	7
2.3.1. Klinička slika.....	7
2.3.2. Liječenje.....	8
2.4. Primarni kronični osteomijelitis .....	9
2.4.1. Liječenje.....	9
3. OSTEORADIONEKROZA ČELJUSTI .....	10
3.1. Patogeneza.....	11
3.2. Klinička slika.....	11
3.3. Rizični faktori.....	13
3.4. Prevencija.....	13
3.5. Liječenje.....	14
4. MEDIKAMENTOZNA OSTEONEKROZA ČELJUSTI .....	16
4.1. Patogeneza.....	17
4.2. Podjela i klinička slika.....	19
4.3. Rizični faktori.....	21
4.4. Prevencija.....	24
4.5. Liječenje.....	25

5. OSTEOPETROZA .....	26
5.1. Patogeneza.....	27
5.2. Klinička slika.....	27
5.3. Liječenje.....	29
6. WEGENEROVA GRANULOMATOZA .....	30
6.1. Patogeneza.....	31
6.2. Klinička slika.....	31
6.3. Liječenje.....	32
7. DIFERENCIJALNA DIJAGNOZA OSTEONEKROZA ČELJUSTI.....	33
8. RASPRAVA .....	37
9. ZAKLJUČAK.....	39
10. LITERATURA.....	41
11. ŽIVOTOPIS.....	45



## **Popis skraćenica**

OMJ – osteomijelitis čeljusti

CRP - C - reaktivni protein

MRI - magnetska rezonanca

ORNJ – osteoradionekroza čeljusti

Gy - grej

mg - miligram

HBO - hiperbarična terapija kisikom

atm - atmosfera

MRONJ – medikamentozna osteonekroza čeljusti

BP - bisfosfonat

DMB - denosumab

ATP - adenzin trifosfat

RANK - aktivator receptora nuklearnog faktora  $\kappa$  B

RANKL – RANK ligand

VEGF - vaskularni endotelni faktor rasta

PDGF - faktor rasta trombocita

Ang - angiopoetin

HGF - hepatocitni faktor rasta

EGF - epidermalni faktor rasta

BMP - koštani morfogenski protein

IGF-1 - inzulinu sličan faktor rasta 1

AAOMS - American Association of Oral and Maxillofacial Surgeon

## **1. UVOD**

Svrha ovog diplomskog rada je opisati oblike osteonekroza čeljusti, uključujući osteomijelitis, osteoradionekrozu i medikamentoznu osteonekrozu čeljusti te uz to navesti razlike u dijagnozi i liječenju.

Osteonekroza čeljusti stanje je u kojem koštane stanice odumiru zbog različitih uzroka. Dijeli se na osteonekrozu čeljusti izazvanu lijekovima, osteoradionekrozu te traumatsku, netraumatsku i spontanu osteonekrozu. Antiresorptivni ili antiangiogeni lijekovi uzrokuju osteonekrozu izazvanu lijekovima. Osteoradionekroza je teška nuspojava terapije zračenjem koja može zahvatiti osobe s karcinomom glave i vrata. Opisuje se kao izložena kost koja ne cijeli dulje od tri mjeseca nakon završetka liječenja zračenjem uz dokazanu odsutnost izvornog tumora, recidiva ili metastaza. Trauma je rizični faktor za razvoj osteonekroze, ali osteonekroza može biti izazvana i netraumatskim uzrocima, iako rjeđe. Netraumatska osteonekroza uzrokovana je infekcijama, stečenim i urođenim poremećajima, kao i djelovanjem kemikalija. Traumatska osteonekroza nastaje toplinskim, mehaničkim ili kemijskim oštećenjem. Liječenje osteonekroze može biti konzervativno i/ili kirurško; cilj je poboljšanje kvalitete života bolesnika (1). Diferencijalna dijagnoza sustavni je proces koji se koristi za utvrđivanje ispravne dijagnoze iz niza mogućih konkurentskih dijagnoza (2).

## **2. OSTEOMIJELITIS ČELJUSTI**

Osteomijelitis (OMJ) je upala koštane srži uzrokovana infekcijom. Iako je rijedak, češće se javlja kod pacijenata s oslabljenim imunitetom. Radi se o ozbiljnom stanju koje zahtijeva hitnu intervenciju specijalista. Za razliku od osteitisa, koji je lokalizirana upala, osteomijelitis ima tendenciju širenja i napredovanja. Osteomijelitis se znatno češće javlja u donjoj čeljusti zbog slabije prokrvljenosti mandibule. Nasuprot tome, u gornjoj je čeljusti osteomijelitis mnogo rjeđi zbog izvrsne krvne opskrbe. Uz to, kost gornje čeljusti znatno je manje gustoće nego kost donje čeljusti (3). Osteomijelitis u području čeljusti obično je posljedica odontogene infekcije, ali mogući su uzročnici i ekstrakcijske rane, trauma i radioterapija. Osim toga, neke bolesti (npr. osteopetroza, cemento-osealna displazija) mogu uzrokovati hipovaskularizaciju kosti koja je sklona nekrozi i upali (4).

## 2.1. Podjela

Prve klasifikacije osteomijelitisa bile su usmjerene na duge kosti, no osteomijelitis čeljusti razlikuje se u nekoliko ključnih aspekata. Lokalni mikrobiološki čimbenici povezani sa zubima igraju ključnu ulogu u etiologiji i patogenezi ove bolesti, što značajno utječe na način liječenja. Nekoliko autora u medicinskoj literaturi razvilo je specifične klasifikacije za čeljusne kosti. Hudson je 1993. godine podijelio osteomijelitis čeljusti na akutni i kronični, utemeljivši klasifikaciju na kliničkoj slici i radiološkim nalazima. Za razlikovanje akutnog od kroničnog osteomijelitisa koristi se vremenska granica od jednog mjeseca.

1. Akutni osteomijelitis
  - a. Kontinuirani fokus
  - b. Progresivni
  - c. Hematogeni
2. Kronični osteomijelitis
  - a. Rekurentni multifaktorijalni
  - b. Garré
  - c. Supurativni ili nesupurativni
  - d. Sklerozirajući

Dodatna podjela razvijena je na temelju prisutnosti gnoja. Topazian je 1994. godine klasificirao osteomijelitis kao supurativni i nesupurativni.

1. Supurativni osteomijelitis
  - a. Akutni supurativni osteomijelitis
  - b. Kronični supurativni osteomijelitis
    - Primarni kronični supurativni osteomijelitis
    - Sekundarni kronični supurativni osteomijelitis
  - c. Infantilni osteomijelitis
2. Nesupurativni osteomijelitis
  - a. Kronični sklerozirajući osteomijelitis
    - Fokalni sklerozirajući osteomijelitis
    - Difuzni sklerozirajući osteomijelitis
  - b. Garrè sklerozirajući osteomijelitis
  - c. Aktinomikotički osteomijelitis
  - d. Osteoradionekroza

(5)

## **2.2. Akutni osteomijelitis**

Akutni osteomijelitis čeljusti najčešće ima odontogeno porijeklo. Proces započinje kada bakterije inficiraju kost čeljusti. Infekcija potječe iz nekrotične zubne pulpe ili iz paradontnog džepa. Rjeđe se javlja zbog širenja iz frakture ili suhe alveole (6).

### **2.2.1. Patogeneza**

Ako domaćin odgovara očekivano, upala je ograničena i dio je fiziološkog procesa cijeljenja nakon ekstrakcije. Međutim, kod imunokompromitiranih pacijenata stanje može napredovati u osteomijelitis. Upalni odgovor domaćina uključuje povećanu perfuziju i dotok leukocita za borbu protiv infekcije. Kada se formira gnoj u koštanoj srži, dolazi do naglog porasta intramedularnog tlaka, što rezultira začepljenjem krvnih žila i prekidom opskrbe okolne kosti kisikom i hranjivim tvarima, što dovodi do nekroze. Kada gnoj perforira kortikalnu kost, nakuplja se ispod periosta i dodatno smanjuje krvnu opskrbu zbog prekida periostalne cirkulacije. Simptomi se smiruju kada gnoj perforira periost i širi se u meko tkivo putem ekstraoralnih ili intraoralnih fistula.

Kao i kod većine oralnih infekcija, glavni su uzročnici streptokoki i anaerobne bakterije. Često su prisutne višestruke bakterijske kulture. Liječenje započinje empirijskom primjenom antibiotika, dok se konačna terapija određuje prema rezultatima brisa i antibiograma (3).

### **2.2.2. Klinička slika**

Ključni su simptomi intenzivna bol, osjetljivost i oticanje zahvaćenog područja. U suštini, ovi simptomi isti su kao kod akutne dentalne infekcije (7). Bol se opisuje kao duboka i tupa, često nerazmjerna kliničkoj slici. Oticanje i crvenilo okolnih tkiva vrlo su česti kod akutnog osteomijelitisa. Povišena temperatura često prati akutni osteomijelitis, dok je kod kroničnog oblika rijetka. Parestezija donjeg alveolarnog živca znak je pritiska na taj živac uslijed upalnog procesa u koštanoj srži mandibule. Trizmus se može javiti ako postoji upalni odgovor u žvačnim mišićima maksilofacijalne regije. Pacijent obično osjeća malaksalost ili opću slabost i umor, što je uobičajeno kod svake sistemske infekcije. Rezultati laboratorijskih pretraga ukazuju na prisutnost leukocitoze, ubrzanu sedimentaciju eritrocita i povišene razine CRP-a, što su općeniti pokazatelji upalnog procesa (3).

Osim kliničkom slikom, za dijagnostiku se primjenjuju radiološke metode. Može proći nekoliko tjedana prije nego što se promjene na kostima pojave na rendgenskoj snimci, pa je moguće da pacijent s akutnim osteomijelitisom ima ortopantomogram koji izgleda normalno. U svrhu rane

dijagnoze prednost se daje magnetnoj rezonanciji (MRI). MRI omogućuje detekciju gubitka koštane srži prije nego što se primijeti gubitak kortikalne kosti ili pojave sekvestri (3).

### **2.2.3. Liječenje**

Liječenje počinje uzimanjem uzorka zahvaćenog tkiva za mikrobiološku analizu. Na temelju rezultata kulture i antibiograma identificira se uzročnik infekcije i njegova osjetljivost na antibiotike. Budući da rezultati mikrobiološke analize stižu nakon nekoliko dana, u međuvremenu se propisuje empirijska antibiotska terapija (3). Biraju se antibiotici širokog spektra djelovanja, npr. kombinacija penicilina i metronidazola ili klindamicin. Ponekad je potrebna hospitalizacija pacijenta radi incizije i drenaže otekline, no prednost se daje ekstrakciji zuba uzročnika koji su većinom visokomobilni i avitalni (7).

## **2.3. Sekundarni kronični osteomijelitis**

Kronični oblik nastaje perzistiranjem simptoma akutnog osteomijelitisa duže od jednog mjeseca (5). Proces se nastavlja nakupljanjem gnoja i stvaranjem malih područja nekrotične kosti, poznatih kao sekvestri. Faktori koji predisponiraju napredovanje ovog stanja uključuju imunokompromitiranost, poput dijabetesa i dugotrajne primjene kortikosteroida, te različite abnormalnosti u strukturi kostiju kao što su Pagetova bolest i cemento-osealna displazija.

### **2.3.1. Klinička slika**

Simptomi boli i otoka i dalje su prisutni, no manjeg su intenziteta nego u akutnoj upali. Parestezija alveolarnog živca ostaje prisutna kod osteomijelitisa mandibule. Prisutne su jedna ili više fistula kroz koje se drenira gnojni sadržaj.

Ako sekvestri komuniciraju s vanjskom površinom, na određenim mjestima može doći do stvaranja bakterijskog plaka. Gnoj može ispuniti susjedne uske prostore, dok se granulacijsko tkivo nalazi na granici između vitalne i nevitalne kosti. Osteoblasti na površini okolne vitalne kosti aktivno stvaraju novu kost (7).

Na rendgenskoj snimci kosti primjećuje se pojava koja podsjeća na pojedene dijelove („kao da su moljci pojeli“) i sekvestrirane dijelove kosti (3). Sekvestri su prikazani kao radioopaciteti okruženi radiolucentnim područjima (7).



### 2.3.2. Liječenje

Nastavlja se primjena antibiotika kao u akutnom stanju bolesti; međutim, sekvistri su slabo vaskularizirani, što otežava prodor antibiotika do njih i stoga je poželjno njihovo uklanjanje (7). U slučaju neprestanog formiranja gnoja preporučuje se kirurška intervencija. Kirurška terapija uključuje inciziju i drenažu gnoja, ekstrakciju zubi, sekvestrektomiju sa ili bez saucerizacije, dekortikaciju ili resekciju, uz krajnju rekonstrukciju. Drenaža gnoja može se raditi u lokalnoj anesteziji ako se radi o lokaliziranom apscesu i površinskoj lokalizaciji, dok se duboki i rašireni apscesi dreniraju u općoj anesteziji. Cilj je odstraniti nekrotičnu i slabo vaskulariziranu kost te time unaprijediti perfuziju i ubrzati cijeljenje. Sekvestrektomija je metoda uklanjanja te nekrotične kosti. Sekvestri se najčešće nalaze na kortikalnoj kosti, dok su neki prisutni samo u spongioznoj kosti ili su kombinirani. Posljedično može doći do patoloških fraktura koje se nastoje spriječiti kasnijom rekonstrukcijom. Saucerizacija je postupak uklanjanja dijela površinskog sloja kosti koji se provodi kako bi se prikazala medularna šupljina i omogućio temeljit debridman. Ova tehnika korisna je kod kroničnog osteomijelitisa jer uklanja formirane sekvestre i one u procesu formiranja. Poželjno je izvoditi ovaj postupak intraoralno kako bi se smanjili vanjski defekti. Proces započinje dizanjem mukoperiostalnog režnja iznad zahvaćenog područja uz ekstrakciju mobilnih zubi. Nakon toga, lateralna kost mandibule uklanja se sve dok se ne dođe do kosti koja adekvatno krvari. Potrebno je temeljito ukloniti granulacijsko tkivo i slobodne fragmente kosti korištenjem kireta i obilnim ispiranjem. Na kraju se skraćuje bukalni režanj, a na obrađenu se kost postavlja jodoform-gaza radi postizanja hemostaze i poticanja bržeg cijeljenja. Dekortikacija je postupak uklanjanja kortikalne kosti 1-2 cm iznad inficiranog područja mandibule s ciljem otkrivanja inficirane medularne šupljine. Operativni zahvat započinje dizanjem bukalnog mukoperiostalnog režnja iznad pogođenog područja, nakon čega se lateralna kortikalna kost uklanja sve do zdrave kosti. Rasklimani se zubi ekstrahiraju, a zatim se provodi detaljan debridman i ispiranje rane. Nakon toga, režanj se vraća na mjesto i fiksira šavovima.

Kod perzistentnih slučajeva kroničnog osteomijelitisa, u kojima se čak i nakon sekvestrektomije i dekortikacije bolest ne smiruje, i u slučajevima patoloških prijeloma radi se resekcija zahvaćenog područja s trenutnom ili odgođenom rekonstrukcijom (8).

U teškim slučajevima primjenjuje se hiperbarična terapija kisikom, tijekom koje pacijent u više termina udiše stopostotni kisik u posebnoj komori (7).

## **2.4. Primarni kronični osteomijelitis**

Primarni kronični osteomijelitis rijetka je nesupurativna upalna bolest kosti nepoznate etiologije. Zbog odsutnosti akutne faze bolesti više autora ovo stanje naziva primarnim kroničnim osteomijelitisom. Početni periodi bolesti obično traju od nekoliko dana do nekoliko tjedana i mogu se odvijati u ciklusima, s razdobljima bez simptoma. Klinički su najizraženiji bol, oticanje, ograničeno otvaranje usta i povremeno povećani limfni čvorovi (5).

Uzrok bolesti predmet je rasprave. Neki stručnjaci vjeruju da je ovo stanje infektivno, dok drugi smatraju da je rezultat pretjerane funkcije čeljusti, malokluzije i parafunkcija.

### **2.4.1. Liječenje**

Liječenje je uglavnom isto kao i za kronični supurativni osteomijelitis. Koriste se visoke doze antibiotika tijekom duljeg vremena, ekstrahiraju se zubi koji su potencijalni izvor infekcije, radi se debridman i ispiranje rane. U težim i dugotrajnim slučajevima potrebna je dekortikacija, resekcija i rekonstrukcija (8).

### **3. OSTEORADIONEKROZA ČELJUSTI**

Karcinomi maksilofacijalne regije tretiraju se zračenjem, kirurški ili kombinirano. Zbog radijacije moguć je razvoj mnogih nuspojava. U ranima fazama nastaje mukozitis, gubitak okusa i kserostomija, a kasnije radijacijski karijes, trizmus i osteoradionekroza, koja je ujedno i najgora nuspojava (8). Osteoradionekroza (ORNJ) je stanje u kojem kost unutar polja zračenja postaje devitalizirana i izložena kroz sluznicu usne šupljine te ne cijeli (9). Češće je zahvaćena mandibula jer je većina oralnih tumora smještena perimandibularno. Također, mandibula ima guste kortikalne ploče i slabije razvijenu vaskularnu mrežu u odnosu na maksilu (8).

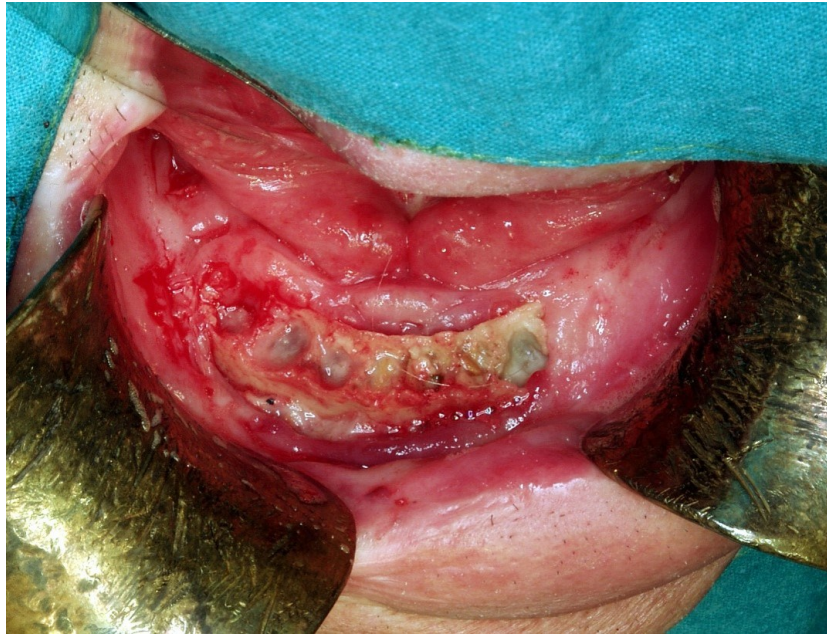### **3.1. Patogeneza**

Bolest se smatrala multifaktorijalnom, tj. smatralo se da nastaje kombinacijom infekcije, zračenja i traume. Kasnije je Marx dokazao da mikroorganizmi imaju malu ulogu u nastanku ovog stanja. Bakterijske kulture pronađene su samo na površini izložene kosti, dok u dubljim slojevima nema mikroorganizama. Trauma je identificirana kao jedan od faktora nastanka osteoradionekroze. Najčešće su to ekstrakcije zuba, rjeđe ozljede uzrokovane neprilagođenim protezama, frakture kosti, parodontna bolest i instrumentacija korijenskih kanala preko apeksa. Međutim, otprilike trećina slučajeva osteonekroze nastaje spontano.

Zračenje čini kost hipovaskularnom, hipocelularnom i sve više hipoksičnom. Oštećene stanice kosti ne bivaju zamijenjene novim stanicama, dok ekstracelularni matriks buja. Tkivo postaje fibrotično, slabo vaskularizirano i time manje sposobno za zacjeljivanje (8).

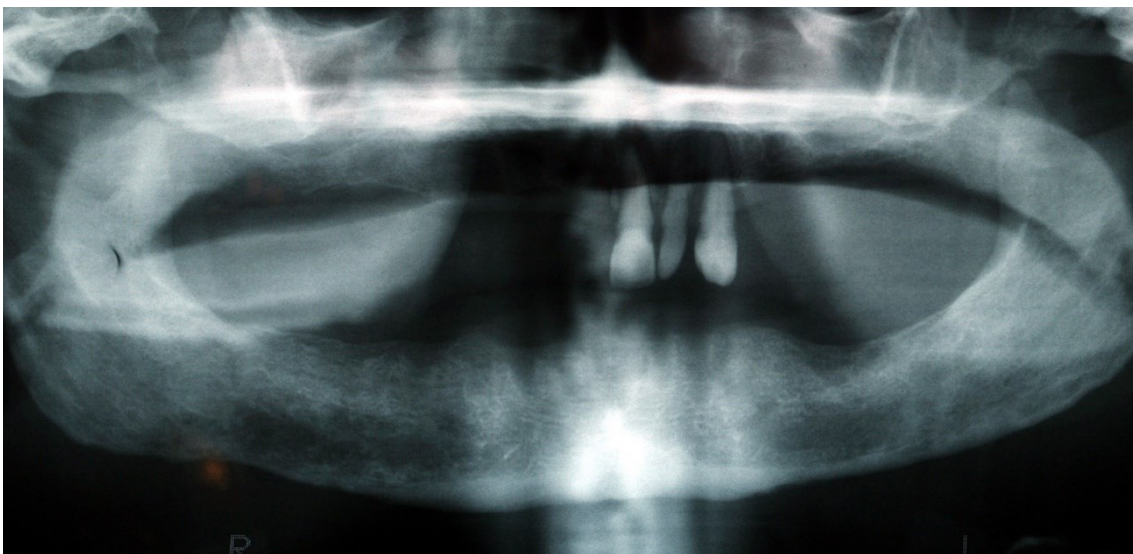
### **3.2. Klinička slika**

Klinički simptomi uključuju bol i vidljivu ekspaniranu nekrotičnu kost sivkastožute boje. Površina je hrapava i lako oštećuje okolno meko tkivo, što stvara nelagodu. Okolno meko tkivo može biti indurirano i ulcerirano u prisutnosti infekcija ili recidiva tumora. Stoga je potrebno smiriti upalu, a u slučaju perzistiranja induriranih rubova potrebno je napraviti biopsiju. U napredovalim slučajevima mogu se pojaviti patološke frakture (8).



Slika 1. Osteoradionekroza. Preuzeto uz dopuštenje autora: izv. prof. dr. sc. Brajdić

Radiološki se vidi kao osteitis s područjima opaciteta koja predstavljaju sekvestre. Ako su prisutne, na slici se mogu vidjeti i patološke frakture (7).



Slika 2. RTG snimka osteoradionekroze. Preuzeto uz dopuštenje autora: izv. prof. dr. sc. Brajdić

### 3.3. Rizični faktori

Mnogi faktori doprinose riziku nastanka osteoradionekroze. To uključuje karakteristike primarnog tumora kao što su njegova lokacija, veličina, stadij i blizina kosti. Važno je uzeti u obzir i ukupnu dozu zračenja, korištenu tehniku zračenja, veličinu zračenog polja, učestalost doza, kombiniranu kemoterapiju i ponovljeno zračenje jer svi ovi faktori povećavaju rizik od ORNJ-a. Veći tumori (T3-T4) tretiraju se srednjom dozom zračenja ( $\geq 60$  Gy) koja pokriva cijelu donju čeljust, dok se za manje tumore (T1-T2) koriste veće doze usmjerene na ciljane regije kosti. Ostali faktori uključuju konzumaciju alkohola i duhanskih proizvoda, oralnu higijenu, parodontnu bolest i karijes, koji često dovode do potrebe za vađenjem zuba. Ekstrakcija zuba glavni je rizični faktor za razvoj osteoradionekroze nakon terapije zračenjem. Smatra se da je cijeljenje rane otežano nakon vađenja zuba u području zračenja s dozama iznad 60 Gy (9).

### 3.4. Prevencija

Kako bi se smanjio rizik od osteoradionekroze, preporučuje se uklanjanje zubnih infekcija unutar polja zračenja prije početka terapije zračenjem. Svi pacijenti koji primaju zračenje glave i vrata upućuju se na predtretmansku oralnu i dentalnu procjenu (9). Indicirana je ekstrakcija zuba s neizvjesnom prognozom, zuba zahvaćenih kroničnom parodontnom bolešću i nefunkcionalnih zuba u radijacijskom polju. Važno je da ekstrakcija bude atraumatska i da se rana primarno zatvori šavovima, s minimalnim razmakom od 10 do 14 dana prije početka zračenja (9). Stručnjaci se slažu da se zračenje ne smije odgoditi radi oralne sanacije. Vađenje zuba nije kontraindicirano ako nema dovoljno vremena za cijeljenje prije početka zračenja, no postoji rizik (10). Svi oštri rubovi kostiju trebaju se zagladiti jer se ozračena kost ne remodelira spontano. Pacijenti dobivaju detaljne upute za održavanje oralne higijene i motivaciju. Izrađuju se posebne udlage za fluoridaciju koje omogućuju aplikaciju 1% natrij fluorid gela. Nakon čišćenja zubnim koncem fluoridni tretman provodi se 15 minuta, dva puta dnevno u periodu od dva tjedna, a zatim jednom dnevno tijekom terapije zračenjem (8). Nema dokaza da visokokonzentrirani fluoridni gelovi ili paste sprječavaju razvoj osteoradionekroze, ali vrlo se često preporučuju za prevenciju karijesa kako bi se smanjila potreba za budućim ekstrakcijama koje mogu povećati rizik od ORNJ-a (10).

Proces prevencije ORNJ-a nastavlja se i nakon završene terapije zračenjem. Nošenje mobilnih proteza u ozračenom području izbjegava se prvih godinu dana. Pacijenti moraju prepoznati iritaciju izazvanu protezom, a stomatolog ju mora ispraviti brušenjem ili podlaganjem. Pacijenti se motiviraju na adekvatno održavanje oralne higijene; koriste se i nadomjestci slinice radi olakšavanja kserostomije izazvane zračenjem. Zubi se nastoje održati sanacijom karijesa ispunima ili endodontskim liječenjem uz oprez od prepunjenja. Ekstrakcije zuba poželjno je izbjeći (8). Pacijente kojima je potrebno vađenje zuba u visokorizičnoj regiji zbog rekurentne infekcije, nesavladive boli ili drugih simptoma treba pomno pratiti tijekom zacjeljivanja i informirati ih o riziku (10). Neizbježne ekstrakcije izvode se pod lokalnom anestezijom; u tom se slučaju prednost daje anestetikom sa smanjenim udjelom vazokonstriktora ili čak bez adrenalina. Postupak mora biti atraumatski, uz zaglađivanje oštih rubova i šivanje radi osiguravanja adekvatnog cijeljenja (8). Prije same ekstrakcije daje se antibiotska profilaksa. Započinje kombinacijom 2 g amoksicilina i 500 mg metronidazola jedan sat prije ekstrakcije. Terapija se nastavlja tjedan dana nakon ekstrakcije uzimanjem 500 mg amoksicilina i 500 mg metronidazola četiri puta dnevno. Alternativno, u slučaju alergije na penicilin, ordinira se 600 mg klindamicina sat vremena prije ekstrakcije i 300 mg tri puta dnevno tjedan dana nakon ekstrakcije (8,10).

### **3.5. Liječenje**

Liječenje varira ovisno o prisutnosti simptoma. Pacijenti bez simptoma ili s blagim simptomima tretiraju se konzervativno. To uključuje redovite kontrole, strogo održavanje oralne higijene, ispiranje usta fiziološkom otopinom i klorheksidinom. Akutne infekcije liječe se sustavnim antibioticima (9). Izdaje se kombinacija penicilina i metronidazola ili samo klindamicin. Za smirivanje upale provodi se i irigacija i lagani debridman izložene kosti (8). Pacijent koristi protuupalne lijekove i analgetike po potrebi; savjetuje se izbjegavanje lokalnih iritansa poput pušenja i alkohola. Neprilagođene proteze prestaju se nositi ili se podlažu (9). Kirurško liječenje indicirano je kada konzervativno liječenje ne uspijeva i dolazi do progresije u stanja s patološkim frakturama i fistulama (9). Cilj je ukloniti nekrotično tkivo i omogućiti tijelu da se samo izliječi (3). U nekim slučajevima potrebne su opsežne kirurške resekcije poput segmentalne mandibulektomije, uz osteokutanu rekonstrukciju (9).

Pacijentima koji ne reagiraju na konvencionalnu i kiruršku terapiju može se ponuditi hiperbarična terapija kisikom (HBO). HBO terapija uključuje udisanje stopostotnog kisika kroz masku za lice ili u velikoj komori pri tlaku od 2,4 atm tijekom 90-minutnih tretmana, pet dana u tjednu, s ukupno 30 ili više sesija, nakon kojih često slijedi još 10 ili više sesija (8). Tretirana tkiva imaju povećanu razinu kisika, što negativno utječe na bakterije, a pozitivno na angiogenezu i prokrvljenost. HBO se najčešće koristi kao potporna terapija nakon rekonstruktivne kirurgije (3).



#### **4. MEDIKAMENTOZNA OSTEONEKROZA ČELJUSTI**

Medikamentozna osteonekroza čeljusti (MRONJ) stanje je izložene nekrotizirane kosti u mandibuli ili maksili koja je prisutna dulje od 8 tjedana kod osoba koje su primile sistemski lijek za koji se zna da uzrokuje MRONJ i koje nisu primile zračenje u području čeljusti (11). To je ozbiljna nuspojava koju označava progresivna destrukcija kosti u maksilofacijalnoj regiji.

#### **4.1. Patogeneza**

Uzročnici su pojave anti-resorptivni i antiangiogeni lijekovi primjenjivani u liječenju osteoporoze i malignih bolesti. Sama patofiziologija nije potpuno razjašnjena (12).

Bisfosfonati (BP) sintetski su stvorene tvari koje nalikuju prirodnom spoju pirofosfatu i koje se čvrsto vežu za mineralnu komponentu kostiju, hidroksiapatit. Time izravno inhibiraju djelovanje osteoklasta, odnosno resorpciju kosti (12). Bisfosfonati se mogu podijeliti u najmanje dvije skupine s različitim načinima djelovanja. Jednostavniji bisfosfonati koji ne sadrže dušik (poput klodronata i etidronata) mogu se metabolički pretvoriti u analoge adenozin trifosfata (ATP) i inhibirati unutarstanične enzime ovisne o ATP-u. Jači bisfosfonati koji sadrže dušik (kao što su pamidronat, alendronat, risedronat, ibandronat i zoledronat) ne metaboliziraju se na ovaj način, ali mogu inhibirati enzime mevalonskog puta kao što je farnesil pirofosfataza, čime se sprječava biosinteza izoprenoidnih spojeva koji su bitni za posttranslacijsku modifikaciju malih GTP-vezujućih proteina. Inhibicija prenilacije proteina i poremećaj funkcije ovih ključnih regulatornih proteina objašnjavaju gubitak aktivnosti osteoklasta i indukciju apoptoze (13). Bisfosfonati su lijekovi koji se primjenjuju oralno ili intravenozno (14). Intravenoznom primjenom liječe se tumorska stanja kao što je maligna hiperkalcemija, koštane metastaze i multipli mijelomi. Oralnom primjenom tretiraju se osteoporoza i ostala stanja, npr. osteogenesis imperfecta i Pagetova bolest (16).

Denosumab (DMB) je lijek u obliku humanog monoklonskog antitijela koje djeluje vezanjem na RANK ligand (RANKL), što rezultira inhibicijom formiranja, funkcije i preživljavanja osteoklasta. Na taj način smanjuje resorpciju kostiju, kako u kortikalnoj, tako i u trabekularnoj kosti. RANKL stimulira stvaranje, funkciju i preživljavanje osteoklasta povezujući se s RANK receptorom na površini osteoklasta i njihovih prekursora (12). Subkutano primijenjen lijek razgrađuje se pomoću imunološkog sustava i ne akumulira se u tijelu (17). Prolia se primjenjuje potkožno svakih šest mjeseci radi smanjivanja rizika fraktura kod pacijenata koji boluju od

osteoporoze (18). Xgeva primjenjivana svaka 4 tjedana pokazala se kao učinkovit lijek u tretiranju koštanih metastaza kod pacijenata s karcinomom prostate (19).

Antiangiogeni su lijekovi koji inhibiraju angiogenezu (20). Angiogeneza je fiziološki proces u kojem se nove krvne žile formiraju iz postojećih žila. Ona se odvija tijekom normalnog rasta i razvoja, kao i tijekom cijeljenja rana. Otkriveno je mnogo faktora koji potiču angiogenezu, uključujući vaskularni endotelni faktor rasta (VEGF), faktor rasta trombocita (PDGF), angiopoetin (Ang), hepatocitni faktor rasta (HGF) i epidermalni faktor rasta (EGF). Angiogeneza tumora ključna je faza nastanka, rasta i širenja svakog tumora jer pospješuje dovod kisika i hranjivih tvari do tumorskih satnica. VEGF se smatra glavnim faktorom u angiogenezi tumora (21). Antiangiogeni lijekovi dolaze u dva oblika: kao monoklonska protutijela koja vežu receptor faktora rasta (VEGF) (bevacizumab) i kao male molekule koje vežu tirozin kinaze (sunitinib and sorafenib) (20). Bevacizumab je anti-VEGF monoklonsko protutijelo koje veže VEGF receptor (21). Primjenjuje se intravenozno u dozi od 500 mg svakih 2 tjedna. Izaziva blaži oblik MRONJ-a (stadij 1) koji dobro reagira na terapiju (11). Sunitinib je inhibitor tirozin kinaze koji se većinom primjenjuje kod pacijenata s karcinomom bubrega, a rjeđe kod karcinoma gastrointestinalnog sustava i karcinoma gušterače (22). On inhibira nekoliko faktora rasta potrebnih za rast tumora, ali najveći učinak ima na VEGF. Lijek se uzima oralno kao dnevna doza između 12,5 mg i 50 mg tijekom devet ciklusa od 6 tjedana. Slučajevi MRONJ-a prezentiraju se češće u obliku stadija 2 i 3 (11).

MRONJ je multifaktorijalno stanje; postoji više teorija koje objašnjavaju patofiziologiju ove bolesti. Glavna je teorija o inhibiciji pregradnje kosti. Ovi lijekovi imaju izravne učinke na stvaranje, diferencijaciju ili funkciju osteoklasta (16). U normalnom ciklusu obnove kosti osteoklast počinje resorbirati kost kao odgovor na paratiroidni hormon i na aktivator RANK receptora (ligand nuklearnog faktora kapa-B (RANKL)) formiranjem naboranog ruba na površini kosti i lučenjem klorovodične kiseline. Proces se odvija u zatvorenom prostoru poznatom kao Howshipova lakuna. Jaka klorovodična kiselina demineralizira mineralni matriks kostiju, što aktivira razgradnju organske komponente koštanog matriksa pomoću enzima kolagenaze. Ovaj niz događaja ubrzava oslobađanje koštanog morfogenetskog proteina (BMP) i inzulinu sličnih faktora rasta 1 i 2 (IGF1 i IGF2) koji potiču diferencijaciju lokalnih i cirkulirajućih matičnih stanica u osteoblaste i stimuliraju njihovo stvaranje nove kosti. Ovi novodiferencirani osteoblasti zatim izlučuju osteoid unutar kojeg ostaju zarobljeni. S vremenom postaju zreli osteociti koji dalje mineraliziraju osteoid u zrele kost (23). Ulogu u

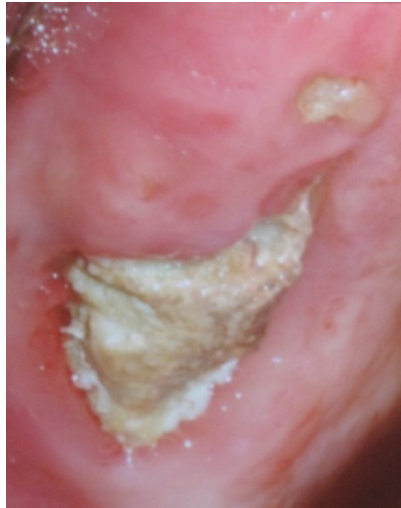nastanku MRONJ-a ima i upala ili infekcija. Ekstrakcija zuba navodi se kao glavni inicijator za nastanak, a većina izvađenih zubi ima prethodne periapikalne upale ili parodontne bolesti (16). Upalne bolesti kao što su kronični parodontitis i apikalni parodontitis povisuju rizik od nastanka MRONJ-a. Ova stanja omogućuju prodor bakterija u kost, zbog čega nastaje lokalna upala. Zbog smanjene aktivnosti osteoklasta obrambena sposobnost protiv lokalne infekcije kosti značajno je smanjena. Ova opažanja podupiru hipotezu da su lokalne upale od presudne važnosti u patogenezi MRONJ-a (17). Prisutnost bakterija na izloženoj nekrotičnoj kosti također pridonosi težini bolesti (16).

U novijim istraživanjima traži se povezanost oralne higijene i MRONJ-a. Loša oralna higijena povezana je s višom stopom oportunističkih infekcija, pa su pacijenti s oskudnom oralnom higijenom podložniji razvoju osteonekroze. Sama loša higijena ne može u potpunosti objasniti nastanak patološkog stanja. Međutim, održavanje dobre oralne higijene utječe na smanjenje rizika od infekcija, izravno povezanih s pojavom MRONJ-a (24). BP izravno inhibiraju angiogenezu in vitro i in vivo (25). Nakon ekstrakcije na mjestu rane pojačana je angiogeneza, no prilikom korištenja antiangiogenih i antiresorptivnih lijekova ona je inhibirana i cijeljenje kompromitirano (16). U novim istraživanjima pronalazi se poveznica između genetske predispozicije i MRONJ-a. Otkriven je polimorfizam jednoga nukleotida koji je smješten unutar regije gena povezanih s pregradnjom kostiju, stvaranjem kolagena ili određene metaboličke bolesti kostiju (26).

#### **4.2. Podjela i klinička slika**

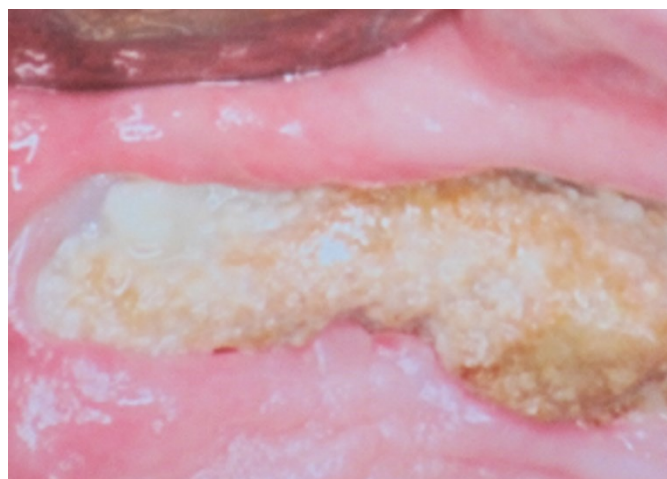AAOMS prvi put dijeli MRONJ po stadijima 2009. godine. 2014. dodaju se i modifikacije, pa se takva podjela koristi i danas. Sveukupno postoje četiri stadija, uključujući nulti. Stadij 0 predstavljaju pacijenti bez klinički vidljive nekrotične kosti, no oni imaju nespecifične simptome ili radiološke nalaze koji odgovaraju osteonekrozi. Neki su od tih simptoma odontalgija koja se ne može povezati sa zubom, tupi bol u kostima čeljusti, bol u sinusima koja može biti povezana s upalom i zadebljanjem stijenke maksilarnog sinusa te promijenjena neurosenzorna funkcija. Od kliničkih simptoma pojavljuje se klimanje zuba koje nije povezano s kroničnom parodontnom bolesti i ekstraoralni ili intraoralni otok. Radiološki se primjećuje gubitak alveolarne kosti koji nije povezan s kroničkom parodontnom bolesti, promijenjena trabekularnost ili nedostatak nastanka nove kosti nakon ekstrakcije zuba, područja osteoskleroze koja zahvaćaju alveolarnu kost, zadebljanje lamine dure, skleroza i smanjena veličina prostora parodontnog ligamenta (16). Ovakvi nespecifični simptomi bez eksponirane

nekrotične kosti imaju tendenciju progresije u stadij 1 u čak 50% slučajeva. (27) Stadij 1 karakteriziraju pacijenti s eksponiranom nekrotičnom kosti ili fistulom koja probija kost, no oni su bez simptoma i znakova upale. Radiološki nalazi istovjetni su onima u stadiju 0 i ograničeni su na područje alveolarne kosti (16).



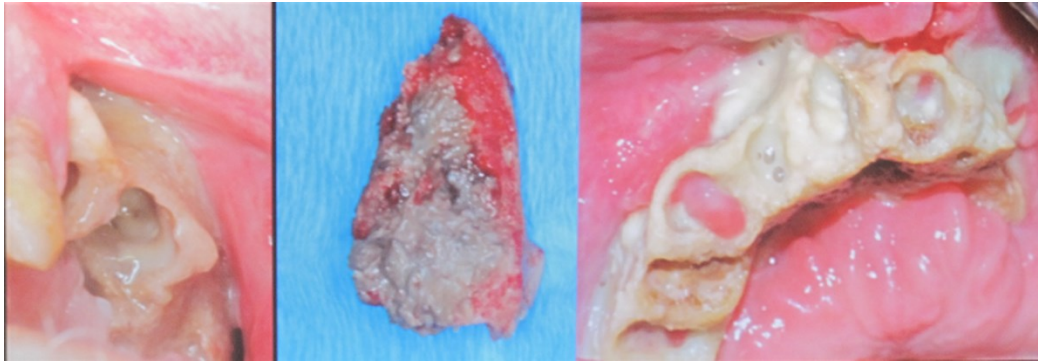
Slika 3. Medikamentozna osteonekroza čeljusti (stadij 1). Preuzeto uz dopuštenje autora: izv. prof. dr. sc. Brajdić

Stadij 2 karakteriziraju pacijenti s eksponiranom nekrotičnom kosti ili fistulom koja probija kost sa znakovima upale. Takvi su pacijenti simptomatski. Radiološki nalazi također mogu biti slični onima u stadiju 0 i ograničeni su na područje alveolarne kosti (16).



Slika 4. Medikamentozna osteonekroza čeljusti (stadij 2). Preuzeto uz dopuštenje autora: izv. prof. dr. sc. Brajdić

Stadij 3 karakteriziraju pacijenti s ekspaniranom nekrotičnom kosti ili fistulom koja probija kost sa znakovima upale i simptomima. Neki su od simptoma izložena nekrotična kost koja se širi izvan područja alveolarne kosti, patološki prijelom, ekstraoralna fistula, oralno-antralna ili oralno-nazalna komunikacija i osteoliza koja se proteže do donjeg ruba mandibule ili dna sinusa (16).



Slika 5. Medikamentozna osteonekroza čeljusti (stadij 3). Preuzeto uz dopuštenje autora: izv. prof. dr. sc. Brajdić

#### 4.3. Rizični faktori

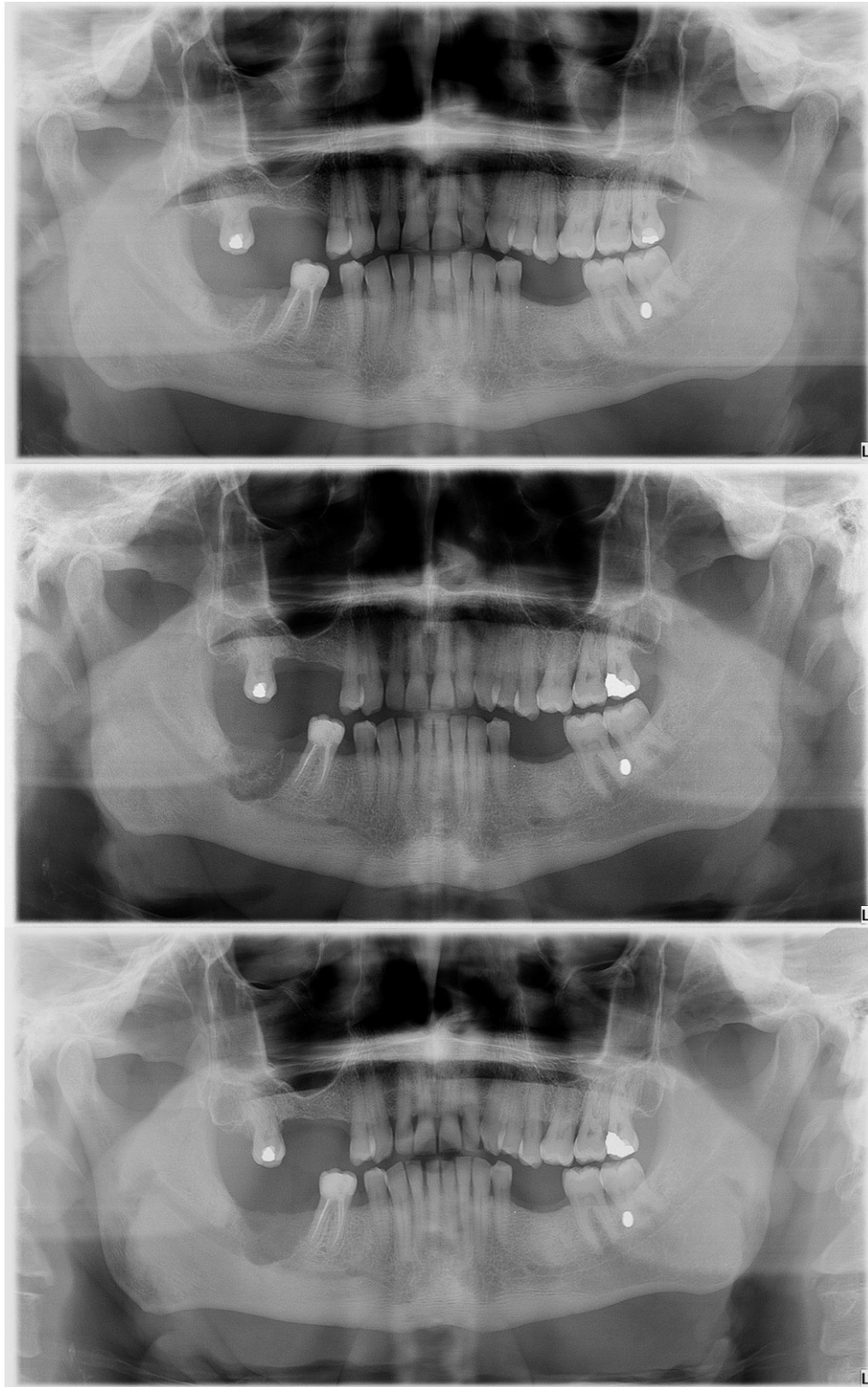
Kako bi se procijenio rizik lijekova povezanih s MRONJ-om, primarni parametar koji treba razmotriti jest terapijska indikacija za liječenje (npr. zloćudna bolest ili osteoporoza/osteopenija).

Rizik od razvoja MRONJ-a značajno je veći kod pacijenata s malignom bolešću (<5%) u usporedbi s pacijentima s osteoporozom (<0,05%). Rizik od MRONJ-a kod pacijenata s karcinomom koji su izloženi zoledronatu veći je 2 do 10 puta nego kod pacijenata s karcinomom koji su tretirani placebom. Rizik od MRONJ-a kod pacijenata s karcinomom koji primaju denosumab (DMB) usporediv je s rizikom kod pacijenata izloženih zoledronatu. Rizik za MRONJ među pacijentima s osteoporozom izloženim BP-ima kreće se između 0,02 % i 0,05 %. Rizik od MRONJ-a kod pacijenata s osteoporozom izloženih RANKL inhibitorima iznosi 0,3 %. Zaključno, rizik od razvoja MRONJ-a među pacijentima s osteoporozom izloženim BP-ima ili DMB-ima je nizak (16).

Postoje razlike između pacijenata s karcinomom i osteoporozom. Pacijentima oboljelim od karcinoma koji primaju bisfosfonat lijek se daje intravenozno, što rezultira većom koncentracijom bisfosfonata u njihovoj kosti. Pacijenti s karcinomom koji su na terapiji denosumabom primaju ga u dvostruko većim dozama u usporedbi s pacijentima s osteoporozom. Kod bolesnika s karcinomom denosumab se primjenjuje češće, čak šest puta učestalije nego kod pacijenata s osteopenijom ili osteoporozom. Osim toga, pacijenti oboljeli od karcinoma mogu istovremeno uzimati antiangiogene lijekove, što može povećati rizik od MRONJ-a. Za neke pacijente oboljele od raka MRONJ se može razviti samo kao posljedica primjene antiangiogenih lijekova poput bevacizumaba ili sunitiniba (11).

Važan je faktor i trajanje liječenja. Rizik od MRONJ-a među pacijentima oboljelima od karcinoma koji su liječeni zoledronatom bio je 1,6% do 4% nakon dvije godine liječenja i 3,8% do 18% nakon više od dvije godine liječenja. Slično tome, za DMB su rizici razvoja MRONJ-a bili 1,9% u slučaju liječenja kraćeg od 24 mjeseci i 6,9% u slučaju izlaganja lijeku dužeg od 24 mjeseca. Rizik od MRONJ-a kod pacijenata s osteoporozom ne pokazuje značajno povećanje u odnosu na pacijente liječene do devet godina. Stoga, iako trajanje liječenja može biti faktor rizika, ukupan rizik ostaje nizak (16).

Postoje i lokalni faktori koji mogu povećati rizik od nastanka MRONJ-a. Dentoalveolarni zahvati najčešći su predisponirajući faktor za razvoj bolesti. Ekstrakcija zuba kod pacijenata s osteoporozom koji koriste DMB stvara rizik od 0% do 0,15%, dok kod pacijenata s malignom bolesti rizik iznosi od 1,6% do 14,8%. Važnu ulogu igra i lokalizacija. MRONJ češće nastaje u mandibuli (75%) nego u maksili (25%). Istraživanja su pokazala da nošenje mobilnih proteza dodatno doprinosi razvitku bolesti. Postojeća upalna bolest, npr. parodontna bolest ili periapiksna upala, također se navodi kao čimbenik rizika. Demografski gledano, MRONJ češće zahvaća žene zbog temeljne bolesti za koju su lijekovi propisani (npr. postmenopauzalna osteoporoza, rak dojke). U rizične faktore ubrajaju se i sistemske bolesti kao što su dijabetes i anemija (16).



Slika 6. Razvoj osteonekroze nakon ekstrakcije zuba 47. Preuzeto uz dopuštenje autora: izv. prof. dr. sc. Brajdić



#### 4.4. Prevencija

Ciljevi su liječenja pacijenata s rizikom nastanka MRONJ-a i pacijenata s dijagnosticiranim MRONJ-om prevencija nastanka MRONJ-a, održavanje onkološke terapije, održavanje terapije osteoporoze i zadovoljavajuća kvaliteta života (16).

Postupak započinje prije početka terapije lijekovima. Optimalnim početkom sanacije smatra se period od 2 mjeseca prije početka terapije. Indicirana je ekstrakcija zubi s upitnom prognozom i parodontološki zahvaćenih zubi. Također, poluimpaktirani i poluretinirani zubi stvaraju rizik od nastanka perikoronitisa i preporučuje se njihovo vađenje. Preporučuje se obavljanje parodontološke terapije radi smanjivanja kronične upale koja potiče stalnu resorpciju i remodelaciju kosti, čime se povećava rizik MRONJ-a. Pacijenti pod kemoterapijom razvijaju nuspojave kao što su mučnina i mukozitis, čime se otežava održavanje oralne higijene i povećava nakupljanje plaka, stoga se pacijentu daju detaljne upute o održavanju higijene. Kod nepravilne okluzije prisutan je prerani kontakt i dolazi do okluzalne traume koja također potiče stalnu remodelaciju kosti. Kod bruksera se izrađuju udlage. Potrebno je sanirati sve zube i eliminirati karijese te ih adekvatno restaurirati, bez odstojećih ispuna i preranih kontakata.

Drugu skupinu čine pacijenti koji već primaju lijek, no nemaju eksponiranu nekrotičnu kost. Najbitnije je izbjegavati elektivne kirurške zahvate zbog kojih bi moglo doći do iniciranja nastanka MRONJ-a. U takve zahvate uvrštavaju se ekstrakcije, parodontna kirurgija i implantokirurgija. U slučajevima nekontrolirane boli zub je potrebno izvaditi radi olakšanja boli i sprječavanja širenja infekcije. Pacijentima je potrebno naglasiti da postoji određeni rizik od ovog zahvata (11). Kod planiranih ekstrakcija potrebno je u obzir uzeti „drug holiday” ideju. Koncept prekida terapije kod pacijenata koji uzimaju oralne bisfosfonate ili denosumab i kojima je potrebna ekstrakcija zuba i dalje izaziva kontroverze. Prema AAOMS-ovu stajalištu iz 2009. godine, preporučuje se prekid uzimanja oralnih bisfosfonata tri mjeseca prije i tri mjeseca nakon invazivnih stomatoloških zahvata — ako to opće zdravstveno stanje pacijenta dopušta (28). Danas se zna da su u različitim radovima doneseni različiti zaključci vezani uz ovu temu, stoga nema dovoljno dokaza visoke razine koji bi ukazivali na potrebu prekida terapije. Zaključno, terapiju nije potrebno prekidati (16). Kod pacijenata na terapiji denosumabima planirana kirurgija može se obaviti 3-4 mjeseca nakon posljednje doze DMB-a, kada razina inhibicije osteoklasta opada. Terapija može ponovno započeti 6-8 tjedana nakon operacije (16).

Karijesom zahvaćeni zubi saniraju se ispunom i daju se detaljne upute o održavanju oralne higijene. Pomični se zubi splintiraju i odstranjivanjem preranih kontakata nastoji se održati okluzalni balans (11). Ugradnju zubnih implantata treba izbjegavati kod onkoloških bolesnika koji primaju parenteralnu antiresorptivnu terapiju ili antiangiogene lijekove (16).

#### **4.5. Liječenje**

Pacijenti s eksponiranom nekrotičnom kosti mogu biti asimptomatski ili simptomatski, ovisno o stadiju bolesti. Stadij 1 predstavlja asimptomatsku eksponiranu kost. Kontrolira se ispiranjem 0,12% klorheksidinom i poboljšanom oralnom higijenom kako bi se uklonio biofilm s površine nekrotične kosti. Kirurški zahvat neće biti potreban ako ne dolazi do progresije bolesti, a pacijent će imati zadovoljavajuću kvalitetu života. Pacijenti u stadiju 2 imaju simptome te je uz ispiranje klorheksidinom potrebna antibiotska terapija radi smirivanja upale (16).

Propisuje se amoksisicilin (500 mg) tri puta na dan i metronidazol (500 mg) tri puta na dan tijekom 10 dana. Amoksisicilin se nastavlja uzimati još 2 tjedna nakon prestanka metronidazola. Ako se simptomi povuku, nastavlja se terapija kao kod asimptomatskog MRONJ-a. U slučaju vraćanja simptoma ponovo se ordinira amoksisicilin (11).

Potreban je klinički i radiografski nadzor pri neoperativnoj terapiji pacijenata sa stadijem 1, 2 i 3 bolesti kako bi se pratili znakovi progresije bolesti. Pacijentima koji pokažu neuspjeh neoperativne terapije preporučuje se rana operativna intervencija.

Kirurško liječenje pogodno je za sve stadije osteonekroze. Površinska eksfolijacija eksponirane kosti dovodi do poboljšanja u slučaju slabije izraženih simptoma. Pacijentima s perzistentnim simptomima radi se segmentalna ili marginalna resekcija mandibule ili parcijalna maksilektomija radi kontrole bolesti. Ove resekcije zahtijevaju rubove izvan granica nekrotične kosti, do područja vitalne kosti koja adekvatno krvari (16).

## **5. OSTEOPETROZA**

Osteopetroza je rijedak nasljedni poremećaj koji se prezentira povećanjem gustoće kostiju. Nasljeđuje se autosomno dominantno, autosomno recesivno ili X-vezano recesivno. Dominantno naslijeđen oblik prezentira se blažim simptomima, dok recesivno naslijeđen oblik pokazuje lošu prognozu i ispoljavanje simptoma već u dječjoj dobi (29).

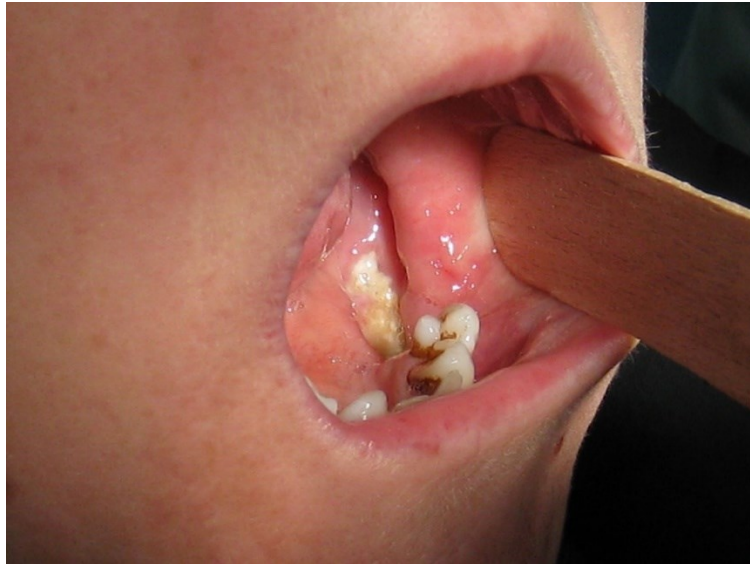### **5.1. Patogeneza**

Razni oblici osteopetroze pokazuju RANK ili RANKL deficijenciju. RANKL stimulira monocite da se diferenciraju u osteoklaste aktiviranjem svog receptora, RANK-a. Aktivacija RANK-a pospješuje diferencijaciju i sazrijevanje osteoklasta (30).

Kosti pacijenata slabo su vaskularizirane, što utječe na proces cijeljenja i izaziva povećanu osjetljivost na infekcije. Kost postaje gušća te pulpne komorice i koštana srž postaju obliterirane, što rezultira suženjem neurovaskularnih snopova koji opskrbljuju čeljusti i zube. Uz to, zubni karijes i nekroza kosti mogu se razviti kao posljedica povećanja gustoće kosti i time smanjene opskrbe krvlju. Osteomijelitis je stoga dobro poznata komplikacija povezana s osteopetrozom zbog hipovaskularne prirode. Ova se infekcija obično pojavljuje u donjoj čeljusti nakon ekstrakcije ili nakon kirurškog izlaganja kosti, što zahtijeva kontrolu infekcije prije i nakon kirurških zahvata (29).

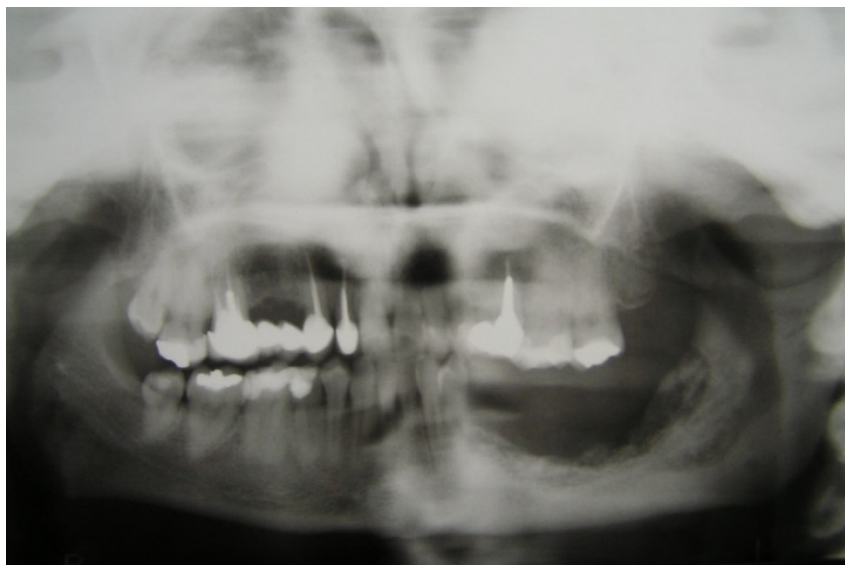### **5.2. Klinička slika**

Pacijenti s osteopetrozom imaju tipične kraniofacijalne fenotipe. Pojavljuje se u obliku makrocefalije, povećanja opsega glave, frontalnog izbočenja, oticanja obraza, asimetrije lica i male mandibule. Pojavljuju se i abnormalnosti kosti čeljusti kao česti osteomijelitisi maksile i mandibule, mandibularni prognatizam, difuzno oticanje i hipertrofija i povećana gustoća kosti mandibule. U kasnijim stadijima mogući su poremećaji sluha i vida zbog pritiska na kranijalne živce. Iz dentalne perspektive mogu se javiti nepravilna okluzija, zbijenost zuba, nepravilno oblikovani korijeni i krune, karijes, retencija mliječnih zuba, kašnjenje u razvoju zuba te nedostatak zuba. Krvna slika pokazuje anemiju i trombocitopeniju (30).



Slika 7. Osteopetroza. Preuzeto uz dopuštenje autora: izv. prof. dr. sc. Brajdić

Radiološki se primjećuje difuzna osteoskleroza. Prvotno se radi o kortikalnom zadebljanju, a kasnije je zahvaćena i medularna šupljina (29).



Slika 8. RTG snimka osteopetroze. Preuzeto uz dopuštenje autora: izv. prof. dr. sc. Brajdić

### **5.3. Liječenje**

Liječenje je simptomatsko. Moguće je pokušati modulirati i stimulirati aktivnost osteoklasta terapijom kalcitriolom, regulacijom kalcija, steroidima i paratiroidnim hormonom. Palijativno liječenje uključuje debridman nekrotične kosti i dekompresiju živaca. Transplantacija hematopoetskih matičnih stanica dokazano poboljšava stopu preživljavanja pacijenata s autosomno recesivnim varijantama osteopetroze. Pacijenti sa sekundarnim osteomijelitisom izazvanim osteopetrozom liječe se dugotrajnom antibiotskom terapijom (amoksicilin/klavulanska kiselina i/ili klindamicin) uz kirurški debridman ili sekvestrektomiju (29).

## **6. WEGENEROVA GRANULOMATOZA**

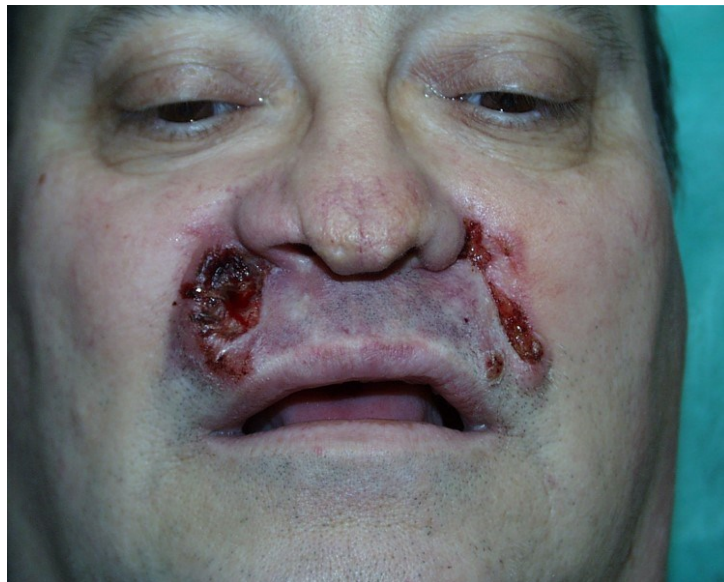Wegenerova granulomatoza nekrotizirajuća je bolest koju karakteriziraju vaskulitis i destruktivna svojstva. Etiologija nije poznata, no zna se da bolest nije povezana s infekcijom ili neoplazmom.

### **6.1. Patogeneza**

Vaskulitis uključuje destrukciju malih do srednje velikih arterija koje sadrže upalni infiltrat unutar stijenke žile i u subendotelnom prostoru, što dovodi do destrukcije elastične lamine same žile.

### **6.2. Klinička slika**

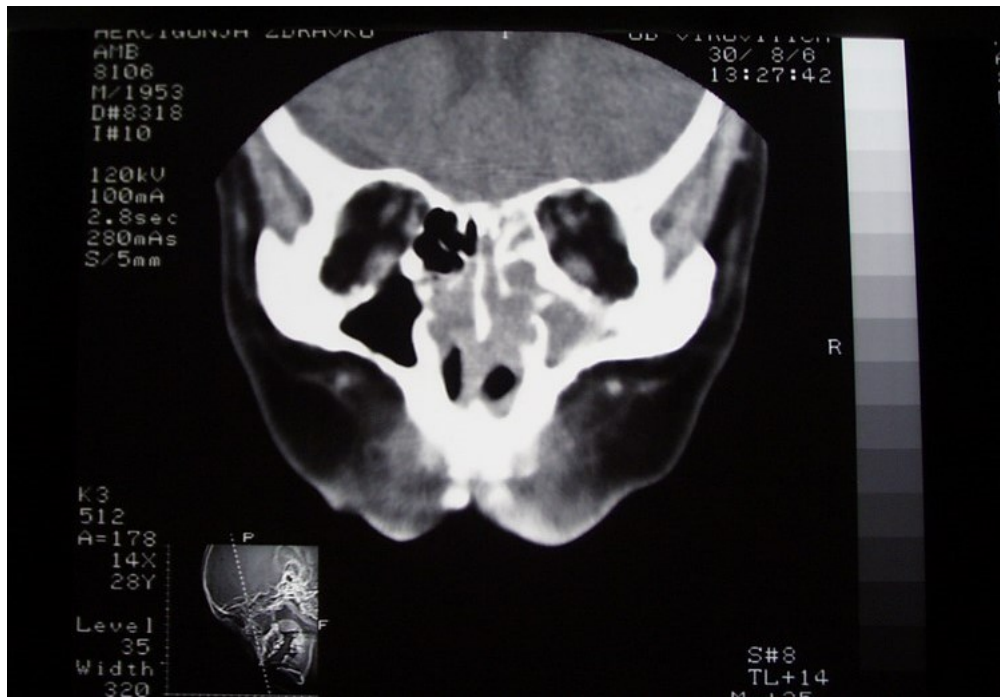Sinonazalni trakt zahvaćen je češće od nazofarinksa, grkljana ili usne šupljine. Tada su simptomi obično nespecifični i mogu uključivati sinusitis, rinoreju, opstrukciju, bol, epistaksu i glavobolje, ovisno o tome koje je anatomske mjesto zahvaćeno. Wegenerova granulomatoza klinički se manifestira u obliku ulcerativnih i krastastih lezija s destrukcijom tkiva (31).



Slika 9. Wegenerova granulomatoza. Preuzeto uz dopuštenje autora: izv. prof. dr. sc. Brajdić

Dijagnoza se temelji na kombinaciji kliničkih manifestacija, pozitivne ANCA i PR3 serologije i histoloških dokaza nekrotizirajućeg vaskulitisa, nekrotizirajućeg glomerulonefritisa ili granulomatozne upale iz biopsije zahvaćenih organa (32).





Slika 10. CT snimka Wegenerove granulomatoze. Preuzeto uz dopuštenje autora: izv. prof. dr. sc. Brajdić

### 6.3. Liječenje

Bolest se liječi kortikosteroidima kao što je prednizolon, koji se polako smanjuje, a zatim se održava (5-10 mg/dan) uz praćenje titra ANCA. Terapija se pospješuje imunomodulatorima kao što su ciklofosfamid ili metotreksat (32).

## **7. DIFERENCIJALNA DIJAGNOZA OSTEONEKROZA ČELJUSTI**

Dijagnostički proces uključuje određivanje etiologije bolesti ili stanja pomoću procjene povijesti pacijenta, kliničkog pregleda i analize laboratorijskih podataka ili dijagnostičkih slika. Diferencijalna dijagnoza sustavni je proces koji se koristi za utvrđivanje ispravne dijagnoze iz niza mogućih stanja sa sličnim simptomima (2). Neke oralne bolesti mogu se dijagnosticirati na temelju njihove kliničke manifestacije u kombinaciji s poviješću bolesti pacijenta, bez potrebe za histopatološkim pregledom. To uključuje određene bolesti kostiju kao što su osteoradionekroza čeljusti (ORNJ), osteomijelitis čeljusti (OMJ) i osteonekroza čeljusti uzrokovana lijekovima (MRONJ) (33).

Osteonekroza koja se javlja u čeljusti može se podijeliti na osteonekrozu čeljusti uzrokovanu lijekovima (MRONJ), osteoradionekrozu (ORNJ), traumatsku osteonekrozu, netraumatsku osteonekrozu i spontanu osteonekrozu (1).

Dijagnostički kriteriji za konačnu dijagnozu MRONJA-a su:

1. Trenutno ili prethodno korištenje antiresorptivnih lijekova, samostalno ili u kombinaciji s imunomodulatorima ili antiangiogenim lijekovima
2. Ekspanirana kost ili kost koja se sondira kroz intraoralnu ili ekstraoralnu fistulu
3. Pacijent bez radioterapije područja čeljusti ili metastaza u anamnezi

Ti dijagnostički kriteriji važni su kako bi se izbjeglo pogrešno dijagnosticiranje. Osteonekroza se lako može zamijeniti s drugim stanjima kao što su alveolarni osteitis, sinusitis, gingivitis ili paradontitis, periapikalna patologija, odontalgija, atipične neuralgije, fibro-koštane lezije, sarkom, kronični sklerozirajući osteomijelitis i poremećaji temporomandibularnog zgloba (TMJ). Također je važno imati na umu da se odgođeno cijeljenje, izložena kost ili sekvestri mogu pojaviti kod pacijenata koji nisu bili izloženi antiresorptivnim lijekovima. U takvim slučajevima nekroza može biti povezana s bakterijskim, virusnim ili gljivičnim infekcijama, traumom, pušenjem, steroidima, imunokompromitiranim stanjem, autoimunim bolestima, dijabetesom i kemoterapijom (16).

Osteoradionekroza se definira kao područje izložene, ozračene kosti koja ne zacjeljuje dulje od tri mjeseca, a nema znakova primarnog tumora, recidiva ili metastaza (1). ORNJ donje čeljusti zahtijeva diferencijalnu dijagnozu kako bi se isključio recidiv tumora, za što se koristi biopsija (34).

Dva su najčešća čimbenika koji pogoduju nastanku osteonekroze lijekovi ili zračenje. Međutim, osteonekroza čeljusti nastaje zbog niza drugih čimbenika. Uzroci se mogu podijeliti na traumatske, netraumatske i idiopatske (spontane) (1).

Traumatska osteonekroza nastaje ozljedom maksilofacijalne regije. Najčešće je uzrokovana prometnim nesrećama, nasiljem, padovima i sportskim ozljedama. Poremećena arterijska opskrba nakon traumatskih ozljeda ili nakon osteotomije ponekad može rezultirati nekrozom kosti. Neki stomatološki materijali mogu uzrokovati osteonekrozu ako se koriste neprikladno. Ako se natrijev hipoklorid aplicira umjesto lokalnog anestetika, incidentno može nastati nekroza kosti.

Osteomijelitis je infekcija koja zahvaća kost formirajući gnojni sadržaj koji se drenira kroz fistule i izaziva nekrozu medularne kosti, no ekspanzirana nekrotična kost nije tipični nalaz osteomijelitisa. Veće destrukcije kosti i mekih tkiva mogu biti izazvane infekcijama kao što su noma, tuberkuloza, sifilis i aktinomikoza, koje su danas rijetke. Liječe se antibioticima i sekvestrektomijom. Herpes zoster virus također može izazvati promjene slične osteonekrozi, no kost je prethodno prekrivena ulceriranim mekim tkivom, s klasičnim simptomima herpes zostera poput vezikula na zahvaćenom području i gubitka osjeta. Gljivične infekcije poput mukormikoze i aspergiloze, koje se šire udisanjem spora, prodiru u krvne žile, što dovodi do nastanka tromba i moguće nekroze kosti (1).

Dijangoza osteopetroze temelji se na kliničkom pregledu i radiološkoj analizi. Klinički se mogu vidjeti klasični fenotipi kraniofacijalne lezije; zatim se ekspanzirana nekrotična kost povezuje s osteopetrozom. Radiološki se vidi difuzna sklerozacija. Također, anamnestički se doznaje vrijeme početka bolesti te se rani početak povezuje s infantilnim oblikom osteopetroze. Moguća je i genetska analiza (35). Krvna slika ukazuje na anemiju i trombocitopeniju (30).

Pacijenti s nekontroliranom šećernom bolešću razvijaju mikrovaskularne promjene i stoga imaju povećanu osjetljivost na infekcije i odgođeno zacjeljivanje. U ovih pacijenata čak trauma protezom može rezultirati nekrozom čeljusti. Analogno tome, trombofilija i hipofibrinoliza također su povezane s razvojem osteonekroze zbog pretjeranog formiranja krvnih ugrušaka ili smanjene razgradnje ugrušaka (1). Wegenerova granulomatoza autoimuni je multisistemski vaskulitis malih krvnih žila koji može rezultirati osteonekrozom. Diferencira se prema krvnoj slici gdje imamo pozitivni ANCA serološki test, uz potvrdnu kliničku i radiološku analizu (32).

Metastatsko širenje različitih tumora u predjele usne šupljine može se različito manifestirati, npr. kao bol, upala, parestezija ili nekroza kosti i mekog tkiva. Obavezno je potrebno isključiti oralne metastatske lezije prije postavljanja konačne dijagnoze MRONJ-a.

Prije svakog zahvata treba uzeti detaljnu anamnezu kako bi kliničar imao uvid u povijest bolesti i lijekove koje pacijent prima. Na taj način mogu se predvidjeti rizici i pokrenuti preventivne mjere, uključujući motivaciju pacijenta, edukaciju o stanju i objašnjenje važnosti dobre oralne higijene. Osim edukacije pacijenta, potrebno je i adekvatno obrazovanje doktora dentalne medicine i doktora medicine; važno je da oni budu svjesni ovih činjenica i da donose odluke u skladu sa smjernicama za liječenje (1).

## **8. RASPRAVA**

Zbog povećane incidencije osteonekroze potreban je povećan oprez tijekom svakodnevnog rada u stomatološkoj ordinaciji. Pravilnim uzimanjem medicinske i stomatološke anamneze otkrivaju se sistemske bolesti, lijekovi i drugi mogući uzroci osteonekroze. Dijagnosticiranje se temelji na anamnezi i kliničkoj slici. U anamnezi se traže podaci o uzimanju antiresorptivnih ili antiangiogenih lijekova zbog rizika od medikamentozne osteonekroze. Također, podatak o zračenju područja glave i vrata ukazuje na rizik od osteoradionekroze. Traumatska osteonekroza nastaje kao reakcija na traumu, pa podatak o ozljedi u području čeljusti govori u prilog tome. Infekcije se liječe antibioticima, čija se primjena može produžiti u slučaju osteomijelitisa. Klinička slika osteonekroze čeljusti, bez obzira na uzrok, prilično je slična. Vidljiva je ekspanzirana nekrotična kost koja ne cijeli. Stanja se razlikuju po etiologiji, što se utvrđuje iz anamneze. Radiološki se osteonekroza čeljusti može prepoznati kao radiolucetno područje koje odgovara devitaliziranoj kosti. U naprednijim slučajevima osteonekroze mogu se vidjeti sekvestri kao guste (radioopakne) koštane mase koje su jasno odvojene od okolne zdrave kosti. Uz sekvestraciju, prisutan je i osteolitički pojas kao zona smanjene koštane mase, što ukazuje na aktivnu upalu ili infekciju. RTG snimke osteomijelitisa u kasnijim stadijima često pokazuju "pojedenu kost", dok se u ranim fazama preferira upotreba magnetske rezonancije. Pacijenti s vaskularnim bolestima obično prolaze laboratorijske testove krvne slike. Kod osteopetroze ovi testovi često pokazuju anemiju i trombocitopeniju, dok je kod Wegenerove granulomatoze serološki test ANCA pozitivan. Liječenje svih vrsta osteonekroze temelji se na uklanjanju infekcije radi smirivanja simptoma i uklanjanju nekrotične kosti radi lakšeg cijeljenja. Ta je stanja najbolje prevenirati i liječiti u ranoj fazi, za što je potrebno educirano osoblje i širenje svijesti o osteonekrozi.

## 9. ZAKLJUČAK



Još uvijek nedostaje edukacije stomatološkog osoblja o riziku razvoja osteonekroze. Prepoznavanje stanja na temelju kliničke slike ključan je faktor u dijagnosticiranju bolesti, dok se iz anamneze diferencijalno dijagnostički otkriva etiologija stanja i postavlja konačna dijagnoza. Posebna se pažnja posvećuje informacijama o uzimanju antiresorptivnih ili antiangiogenih lijekova i zračenju područja glave i vrata. Praćenjem najnovijih smjernica za rad smanjuje se rizik od osteonekroze uzrokovane kliničkim postupcima.

## **10. LITERATURA**

1. Lončar Brzak B, Horvat Aleksijević L, Vindiš E, Kordić I, Granić M, Vidović Juras D, i ostali. Osteonecrosis of the Jaw. *Dent J*. 09. siječanj 2023;11(1):23.
2. Cook CE, Décarry S. Higher order thinking about differential diagnosis. *Braz J Phys Ther*. 2020;24(1):1–7.
3. Miloro M, Ghali GE, Larsen PE, Waite P. Peterson's Principles of Oral and Maxillofacial Surgery. 3. izd. Shelton: PEOPLE'S MEDICAL PUBLISHING HOUSE; 2011. 1772 str.
4. Omami G. The Moth-Eaten Mandible: Osteomyelitis. *Ear Nose Throat J*. kolovoz 2023;102(8):NP398–9.
5. Baltensperger M, Eyrich G. Osteomyelitis of the Jaws: Definition and Classification. U: *Osteomyelitis of the Jaws*. 2008. str. 5–36.
6. Lukšić I, Aljinović Ratković N, Brajdić D, Dediol E, Macan D, Orihovac Ž. Maksilofacijalna kirurgija. Zagreb: Naklada Ljevak d.o.o.; 2019. 304 str.
7. Coulthard P, Sloan P, Theaker ED, Horner K. Oral and Maxillofacial Surgery, Radiology, Pathology and Oral Medicine. 3. izd. London: Churchill Livingstone Elsevier; 2013. 384 str.
8. Topazian RG, Goldberg MH. Oral and Maxillofacial Infections. 4. izd. Philadelphia: W.B. Saunders Company; 2002. 524 str.
9. Singh A, Huryrn JM, Kronstadt KL, Yom SK, Randazzo JR, Estilo CL. Osteoradionecrosis of the jaw: A mini review. *Front Oral Health*. 2022;3:980786.
10. Peterson DE, Koyfman SA, Yarom N, Lynggaard CD, Ismaila N, Forner LE, i ostali. Prevention and Management of Osteoradionecrosis in Patients With Head and Neck Cancer Treated With Radiation Therapy: ISOO-MASCC-ASCO Guideline. *J Clin Oncol Off J Am Soc Clin Oncol*. 01. svibanj 2024;42(16):1975–96.
11. Marx RE. Drug-Induced Osteonecrosis of the Jaws. Batavia: Quintessence Publishing Co; 2021. 105 str.
12. Novak S. Antiresorptive agents in the treatment of osteoporosis. *Reumatizam*. 2014;61(2):89–94.
13. Russell RGG. Bisphosphonates: from bench to bedside. *Ann N Y Acad Sci*. travanj 2006;1068:367–401.
14. Dwan K, Phillipi CA, Steiner RD, Basel D. Bisphosphonate therapy for osteogenesis imperfecta. *Cochrane Database Syst Rev*. 19. listopad 2016;10(10):CD005088.
15. Brown JP. Long-Term Treatment of Postmenopausal Osteoporosis. *Endocrinol Metab Seoul Korea*. lipanj 2021;36(3):544–52.

16. Ruggiero SL, Dodson TB, Aghaloo T, Carlson ER, Ward BB, Kademani D. American Association of Oral and Maxillofacial Surgeons' Position Paper on Medication-Related Osteonecrosis of the Jaws-2022 Update. *J Oral Maxillofac Surg Off J Am Assoc Oral Maxillofac Surg*. svibanj 2022;80(5):920–43.
17. Wick A, Bankosegger P, Otto S, Hohlweg-Majert B, Steiner T, Probst F, i ostali. Risk factors associated with onset of medication-related osteonecrosis of the jaw in patients treated with denosumab. *Clin Oral Investig*. ožujak 2022;26(3):2839–52.
18. Cummings SR, San Martin J, McClung MR, Siris ES, Eastell R, Reid IR, i ostali. Denosumab for prevention of fractures in postmenopausal women with osteoporosis. *N Engl J Med*. 20. kolovoz 2009;361(8):756–65.
19. Fizazi K, Carducci M, Smith M, Damião R, Brown J, Karsh L, i ostali. Denosumab versus zoledronic acid for treatment of bone metastases in men with castration-resistant prostate cancer: a randomised, double-blind study. *Lancet Lond Engl*. 05. ožujak 2011;377(9768):813–22.
20. Rosella D, Papi P, Giardino R, Cicalini E, Piccoli L, Pompa G. Medication-related osteonecrosis of the jaw: Clinical and practical guidelines. *J Int Soc Prev Community Dent*. 2016;6(2):97–104.
21. Kong DH, Kim MR, Jang JH, Na HJ, Lee S. A Review of Anti-Angiogenic Targets for Monoclonal Antibody Cancer Therapy. *Int J Mol Sci*. 17. kolovoz 2017;18(8):1786.
22. Le Tourneau C, Raymond E, Faivre S. Sunitinib: a novel tyrosine kinase inhibitor. A brief review of its therapeutic potential in the treatment of renal carcinoma and gastrointestinal stromal tumors (GIST). *Ther Clin Risk Manag*. lipanj 2007;3(2):341–8.
23. Marx RE. *Oral and Intravenous Bisphosphonate-Induced Osteonecrosis of the Jaws*. 2. izd. Hanover Park: Quintessence Publishing Co; 2011. 160 str.
24. D'Agostino S, Valentini G, Dolci M, Ferrara E. Potential Relationship between Poor Oral Hygiene and MRONJ: An Observational Retrospective Study. *Int J Environ Res Public Health*. 05. travanj 2023;20(7):5402.
25. Ishtiaq S, Edwards S, Sankaralingam A, Evans B a. J, Elford C, Frost ML, i ostali. The effect of nitrogen containing bisphosphonates, zoledronate and alendronate, on the production of pro-angiogenic factors by osteoblastic cells. *Cytokine*. veljača 2015;71(2):154–60.
26. Sarasquete ME, García-Sanz R, Marín L, Alcoceba M, Chillón MC, Balanzategui A, i ostali. Bisphosphonate-related osteonecrosis of the jaw is associated with polymorphisms of the cytochrome P450 CYP2C8 in multiple myeloma: a genome-wide single nucleotide polymorphism analysis. *Blood*. 01. listopad 2008;112(7):2709–12.
27. Fedele S, Porter SR, D'Aiuto F, Aljohani S, Vescovi P, Manfredi M, i ostali. Nonexposed variant of bisphosphonate-associated osteonecrosis of the jaw: a case series. *Am J Med*. studeni 2010;123(11):1060–4.

28. Ruggiero SL, Dodson TB, Fantasia J, Goodday R, Aghaloo T, Mehrotra B, i ostali. American Association of Oral and Maxillofacial Surgeons position paper on medication-related osteonecrosis of the jaw--2014 update. *J Oral Maxillofac Surg Off J Am Assoc Oral Maxillofac Surg*. listopad 2014;72(10):1938–56.
29. Sallies M, Titinchi F, Morkel J. Osteopetrosis complicated by osteomyelitis of the maxilla: A rare case report and review of the literature. *Dent Med Probl*. 2020;57(3):327–32.
30. Ma Y, Xu Y, Zhang Y, Duan X. Molecular Mechanisms of Craniofacial and Dental Abnormalities in Osteopetrosis. *Int J Mol Sci*. 20. lipanj 2023;24(12):10412.
31. Thompson LDR. Wegener granulomatosis. *Ear Nose Throat J*. siječanj 2013;92(1):18–22.
32. Greco A, Marinelli C, Fusconi M, Macri GF, Gallo A, De Virgilio A, i ostali. Clinic manifestations in granulomatosis with polyangiitis. *Int J Immunopathol Pharmacol*. lipanj 2016;29(2):151–9.
33. De Antoni CC, Matsumoto MA, Silva AA da, Curi MM, Santiago Júnior JF, Sassi LM, i ostali. Medication-related osteonecrosis of the jaw, osteoradionecrosis, and osteomyelitis: A comparative histopathological study. *Braz Oral Res*. 2018;32:e23.
34. Cheng NM, Lin CY, Liao CT, Tsan DL, Ng SH, Yen TC. The added values of 18F-FDG PET/CT in differentiating cancer recurrence and osteoradionecrosis of mandible in patients with treated oral squamous cell carcinoma. *EJNMMI Res*. 03. travanj 2023;13(1):25.
35. Stark Z, Savarirayan R. Osteopetrosis. *Orphanet J Rare Dis*. 20. veljača 2009;4:5.



Stela Wrana rođena je 2. travnja 2000. godine u Čakovcu. Odrasta u Čakovcu, gdje upisuje III. osnovnu školu Čakovec. Nakon osnovne škole upisuje Gimnaziju Josipa Slavenskog Čakovec, koju završava 2018. godine. Iste godine upisuje Stomatološki fakultet u Zagrebu. Tijekom studija asistira u privatnoj stomatološkoj ordinaciji i obavlja demonstrature iz predmeta Pretklinička fiksna protetika i Morfologija zuba s dentalnom antropologijom.