

Kirurške tehnike prekrivanja recesija gingive pomoću slobodnog gingivnog transplantata

Kelić, Marija

Master's thesis / Diplomski rad

2024

Degree Grantor / Ustanova koja je dodijelila akademski / stručni stupanj: **University of Zagreb, School of Dental Medicine / Sveučilište u Zagrebu, Stomatološki fakultet**

Permanent link / Trajna poveznica: <https://um.nsk.hr/um:nbn:hr:127:452526>

Rights / Prava: [Attribution-NonCommercial-NoDerivatives 4.0 International/Imenovanje-Nekomercijalno-Bez prerada 4.0 međunarodna](#)

Download date / Datum preuzimanja: **2024-10-06**



Repository / Repozitorij:

[University of Zagreb School of Dental Medicine Repository](#)





Sveučilište u Zagrebu

Stomatološki fakultet

Marija Kelić

**KIRURŠKE TEHNIKE PREKRIVANJA
RECESIJA GINGIVE POMOĆU
SLOBODNOG GINGIVNOG
TRANSPLANTATA**

DIPLOMSKI RAD

Zagreb, 2024.

Rad je ostvaren u: Zavod za parodontologiju, Stomatološki fakultet, Sveučilište u Zagrebu

Mentor rada: izv. prof. dr. sc. Domagoj Vražić, Zavod za parodontologiju, Stomatološki fakultet, Sveučilište u Zagrebu

Lektor hrvatskog jezika: Ivanka Tomić, prof. hrvatskoga jezika

Lektor engleskog jezika: Ivana Lovrić, prof. engleskog i talijanskog jezika

Sastav Povjerenstva za obranu diplomskog rada:

- 1) _____
- 2) _____
- 3) _____

Rad sadrži: 50 stranica

jedna tablica

dvije slike

Rad je vlastito autorsko djelo koje je u potpunosti samostalno napisano uz naznaku izvora drugih autora i dokumenata korištenih u radu. Osim ako nije drukčije navedeno, sve ilustracije (tablice, slike i dr.) u radu izvorni su doprinos autora diplomskog rada. Autor je odgovoran za pribavljanje dopuštenja za korištenje ilustracija koje nisu njegov izvorni doprinos, kao i za sve eventualne posljedice koje mogu nastati zbog nedopuštenog preuzimanja ilustracija, odnosno propusta u navođenju njihovog podrijetla.

Zahvala

Prvenstveno želim zahvaliti svom mentoru izv. prof. dr. sc. Domagoju Vražiću na svim savjetima, neizmjernom trudu i pomoći prilikom izrade ovog diplomskog rada. Hvala i lektorici hrvatskog jezika prof. Ivanki Tomić i engleskog jezika Ivani Lovrić na lekturi teksta.

Najveća hvala onima koji su uvijek bili uz mene i ohrabivali me na cijelom putu, mojim roditeljima, sestrama, obitelji i krizmanoj kumi. S njihovom pomoći, sve je bilo lakše. Hvala mom dečku, prijateljima i kolegama na bezuvjetnoj podršci jer bez njih studiranje ne bi bilo isto. Na kraju, hvala mojim Gerontolozima na lijepoj suradnji i još boljim druženjima.

KIRURŠKE TEHNIKE PREKRIVANJA RECESIJA GINGIVE POMOĆU SLOBODNOG GINGIVNOG TRANSPLANTATA

Sažetak

Slobodni gingivni transplantat (SGT) mekotkivni je epitelizirani presadak sluznice koji se najčešće uzima sa sluznice nepca, a osmišljen je u cilju proširenja nedostatne i/ili izgubljene pričvrstne gingive i povećanja njene debljine u prisutnosti mukogingivnih defekata. Iako tehnike slobodnog vezivnog transplantata (SVT-a) pružaju najveću predvidljivost za postizanje potpune prekrivenosti korijena zuba ili dehiscencije mekog tkiva na implantatu, tehnike slobodnog gingivnog transplantata još se uvijek smatraju tehnikama izbora za povećanje debljine mekog tkiva i keratiniziranog tkiva, odnosno sluznice na mjestima zuba, to jest dentalnih implantata. Štoviše, iako su konvencionalne metode SGT-a bile podosta nepredvidive i nepouzdanih rezultata, uvođenjem novih modificiranih metoda ne samo da se poboljšao postotak potpune prekrivenosti korijena, nego se i smanjio rizik od postoperativnih komplikacija. Naime, modificiranom metodom SGT-a dobiva se dvostruka vaskularizacija, što iz okolnog vezivnotkivnog peteljkastog režnja što iz samog slobodnog gingivnog transplantata olakšavajući time cijeljenje te pružajući rezultate gotovo jednakovrijedne dosad uvriježenom zlatnom standardu koronalno pomaknutog režnja u kombinaciji s vezivnotkivnim transplantatom. No, ne samo da su se pokazali uspješnima na prirodnim zubima, nego istraživanja pokazuju da su tehnike slobodnih gingivnih transplantata najučinkovitije u postizanju periimplantatne augmentacije mekih tkiva. Kao mana tehnika SGT-a, ali i SVT-a navodi se pacijentova nelagoda i bol uslijed dvaju operativnih polja, no u tom slučaju na raspolaganju stoje metode koronalno pomaknutog režnja u kombinaciji sa zamjenama za mekotkivne transplantate kao što je acelularni dermalni matriks.

Ključne riječi: recesija gingive; transplantat tkiva; alogeni transplantat; parodontologija

SURGICAL TECHNIQUES FOR TREATMENT OF GINGIVAL RECESSIONS USING A FREE GINGIVAL GRAFT

Summary

A free gingival graft (FGG) is a soft-tissue epithelized mucosal graft that is most often harvested from the mucous membrane of the palate. It is designed to expand insufficient and lost attached gingiva and to increase its thickness in the presence of mucogingival defects. Although connective tissue graft techniques (CTG) offer the greatest predictability for achieving complete root coverage or soft tissue dehiscence on the implant, FGG techniques are still considered the techniques of choice for increasing the thickness of soft tissue and keratinized tissue, i.e., mucosa at tooth sites or dental implants. Moreover, although conventional methods of FGG were quite unpredictable and unreliable in results, the introduction of new modified methods has not only improved the percentage of complete root coverage but also reduced the risk of postoperative complications. Namely, with the modified FGG, double vascularization is obtained both from the surrounding connective tissue pedicle flap and from the FGG itself, thereby enhancing the healing process and providing results almost equivalent to the established gold standard of a coronally displaced flap in combination with a connective tissue graft. Furthermore, not only have they proven successful on natural teeth, but research shows that FGG techniques are the most effective in achieving peri-implant augmentation of soft tissues. The patient's discomfort and pain due to the two operative fields are reported as a disadvantage of the FGG and CTG technique also, but in such cases, coronally advanced flap methods are available in combination with soft tissue substitutes such as an acellular dermal matrix.

Key words: gingival recession; tissue graft; allogeneic transplantation; periodontics

SADRŽAJ

| | | |
|--------|---|----|
| 1. | UVOD..... | 1 |
| 2. | RAZRADA..... | 3 |
| 2.1. | Anatomija potpornih tkiva zuba..... | 4 |
| 2.1.1. | Alveolna kost | 4 |
| 2.1.2. | Cement korijena | 4 |
| 2.1.3. | Parodontni ligament | 5 |
| 2.1.4. | Gingiva | 6 |
| 2.2. | Recesije marginalnog tkiva..... | 7 |
| 2.2.1. | Etiologija recesija..... | 7 |
| 2.2.2. | Prevalencija recesija | 9 |
| 2.2.3. | Klasifikacije recesija | 9 |
| 2.2.4. | Problematika gingivnih recesija..... | 12 |
| 2.3. | Terapijske mogućnosti u sanaciji recesija gingive | 13 |
| 2.3.1. | Tehnike peteljkastih transplantata mekog tkiva..... | 17 |
| 2.3.2. | Tehnike slobodnih transplantata mekog tkiva | 20 |
| 2.4. | Cijeljenje nakon postupaka augmentacije gingive | 31 |
| 2.5. | Cijeljenje slobodnih transplantata mekog tkiva | 31 |
| 3. | RASPRAVA | 33 |
| 4. | ZAKLJUČAK | 37 |
| 5. | LITERATURA..... | 39 |
| 6. | ŽIVOTOPIS | 47 |

Popis skraćenica

ADM- *allogeneic dermal matrix* (hrv. alogeni dermalni matriks)

AEC- acelularni cement s ekstrinzičnim vlaknima

ANC- acelularni, nevlaknati cement

CAF- *coronally advanced flap* (hrv. koronalno pomaknuti režanj)

CCS - caklinsko-cementno spojište

CIC- celularni cement s intrinzičnim vlaknima

CMC- celularni cement s mješovitim vlaknima

CTG- *connective tissue transplant* (hrv. transplantat vezivnog tkiva)

dSGT- djelomično epitelizirani slobodni gingivni transplantat

FGG- *free gingival graft* (hrv. slobodni gingivni transplantat)

MGS- mukogingivno spojište

PDL- parodontni ligament

SVT- slobodni vezivni transplantat

1. UVOD

Gingivna recesija ili recesija marginalnog tkiva apikalni je pomak ruba mekog tkiva od caklinsko-cementnog spojišta uz eksponiranje površine korijena zuba ili platforme dentalnog implantata (1,2). Etiologija recesija marginalnog tkiva višestruka je, a predominantno se javlja u populacijama s visokim standardom oralne higijene i u osoba koje agresivno četkaju zube (3,4). Problematika recesija marginalnog tkiva nadilazi samo puki apikalni pomak mekog tkiva jer se uz njega javljaju i druga prateća stanja. Pacijenti se često žale na oštre bolove uslijed dentinske hipersenzitivnosti, veća je učestalost nekarijesnih cervikalnih defekata (5) i mogućnost za razvojem karijesa korijena (6). Također, kako su u moderno doba povećani i estetski zahtjevi, tako se pacijenti i češće javljaju radi zabrinutosti oko estetike svoje gingive, koja je u ovom slučaju narušena (7). Posljednje, no ne najmanje važno, zdrava periimplantanta mukoza i odsutnost recesija, odnosno dehiscencija i deficijencija implantante mukoze, ne samo da utječu na estetiku osmijeha, zadovoljstvo pacijenta, nego i utječu na biološku i kliničku vrijednost implantata te su jedan od ključnih faktora u dugoročnom očuvanju i prognozi dentalnog implantata (8). Ovisno o znanju, iskustvu i preferencijama kliničara te indikacijskom području pacijenta, ali i pacijentovoj motiviranosti i angažiranosti u terapiji, terapijske mogućnosti su višestruke. Ukoliko pacijent nije kandidat za kirurški zahvat, kao način sanacije recesija i pratećih stanja, doktor dentalne medicine može reinstrumentirati pacijenta u oralnu higijenu (9), savjetovati konverziju na mekše četkice ili čak električne četkice sa senzorom pritiska (10,11) te motivirati pacijenta na primjenu paste za zube sa desenzibilizirajućim agensima i restaurativnu sanaciju cervikalnih defekata (12,13). Tim pristupom, smanjuje se daljnja progresija recesija i bolnost uzrokovana eksponiranim dentinom (1). Ukoliko je pacijent motiviran i postoje indikacije za kirurški zahvat, široki je spektar kirurških metoda koje se mogu primjenjivati u terapiji recesija marginalnog tkiva (14).

Svrha je ovog rada dati prikaz nekadašnjih, ali i suvremenih metoda koje se upotrebljavaju u kirurškoj terapiji recesija marginalnog tkiva s naglaskom na slobodni gingivni transplantat te usporediti njegovu uspješnost u potpunom prekrivanju korijena s drugim metodama prekrivanja recesija gingive i analizirati dugoročnu (≥ 5 god.) stabilnost ruba mekog tkiva ovisno o odabranoj tehnici.

2. RAZRADA

2.1. Anatomija potpornih tkiva zuba

Potporna tkiva zuba, pričvrtni aparat ili parodont zuba tkiva su čija je glavna uloga pričvršćivanje zuba uz koštano tkivo čeljusti i održavanje cjelovitosti površine žvačne sluznice usne šupljine. Pričvrtni aparat zuba sudjeluje u raspodjeli sila koje nastaju prilikom procesa žvakanja i drugih kontakata zuba (15). Također, parodont zuba štiti koštano tkivo i podležeći neurovaskularni snop od patogenih mikroorganizama oralne mikroflore i ozljeda (16). Potporna tkiva zuba čine: alveolna kost, cement korijena, parodontni ligament i gingiva (15).

2.1.1. Alveolna kost

Alveolna se kost sastoji od alveolnog nastavka čeljusti i same alveolne kosti. Alveolna kost nastavlja se u alveolni nastavak čeljusti i čini tanku koštanu lamelu smještenu lateralno od parodontnog ligamenta. Alveolni je nastavak dio kostiju čeljusti, koji tvori i daje potporu alveolama. Postranični zidovi alveola obloženi su kompaktnom kosti (prava alveolna kost), a područje između pojedinih alveola i zidova sačinjeno je od spongiozne kosti (15). Sam zid alveole prožet je sitnim otvorima, tzv. Volkmannovim kanalima, kojima se u okolni parodontni ligament i doprema neurovaskularna opskrba (17). Koštano tkivo može se podijeliti na: koštanu srž i mineraliziranu kost. Koštana srž sadržava nediferencirano mezenhimno tkivo, vaskularne elemente i masne stanice, a mineraliziranu kost tvore lamele. Mineralizirana se kost sastoji od prave alveolne kosti i alveolnog nastavka. Alveolna je kost mezenhimnog podrijetla i ne smatra se stvarnim sastavnim dijelom parodonta. No, prava alveolna kost zajedno s cementom i parodontnim ligamentom čini vezu između kostura i zuba. Lamelarna kost sadržava osteone sa pripadajućim krvnim žilama u Haversovu kanalu. Time je prehrana kosti omogućen krvnim žilama u Haversovim kanalima i spojnim žilama u Volkmannovim kanalima (15).

2.1.2. Cement korijena

Cement je specijalizirano mineralizirano tkivo koje prekriva površinu korijena zuba, a ponekad i male dijelove krune. Cement, za razliku od kosti, nema krvne i limfne žile ni živčanu opskrbu te

ne podliježe procesima resorpcije i pregradnje, no odlaže se tijekom cijelog života. Sastoji se od kolagenih vlakana umetnutih u organski matriks. Mineralizirani dio mu većinski čini kristal hidroksiapatita (65% težine). Uloga je cementa pričvršćivanje parodontnog ligamenta uz korijen zuba te sudjelovanje u procesima popravka korijenske površine nakon oštećenja (15). Postoji nekoliko tipova cementa:

- 1) Acelularni cement s ekstrinzičnim vlaknima (AEC)- sidrenje zuba u alveoli, cervikalna trećina svih mliječnih i trajnih zubi; oblik cementa koji želimo postići u regenerativnoj kirurgiji
- 2) Acelularni, nevlaknati cement (ANC)- samo na caklinsko-cementnom spojištu (u daljnjem tekstu CCS), priliježe na caklinu i nekad na marginalne dijelove korijena; nastaje erupcijom zuba
- 3) Celularni cement s intrinzičnim vlaknima (CIC)- srednja i apikalna područjima te područje furkacije; tzv. reparatorni cement
- 4) Celularni cement s mješovitim vlaknima (CMC)- apikalni dijelovi, područje furkacije te unutrašnja strana višekorijenskih zubi; mješavina AEC-a i CIC-a (17).

2.1.3. Parodontni ligament

Parodontni ligament vezivno je tkivo koje cirkularno okružuje zub i povezuje alveolnu kost i laminu duru s cementom korijena. Širina je parodontnog ligamenta prosječno 0,25mm i ima oblik pješčanog sata, a najuži je na polovici korijena. Sastoji se od vlakana vezivnog tkiva, žila i živaca uloženi u osnovnu tvar. Mnogobrojna vlakna kolagena udružuju se u snopove. Stanice parodontnog ligamenta (u daljnjem tekstu PDL) čine vretenasti ili pločasti fibroblasti, cementoblasti, osteoblasti, osteoklasti, epitelne i živčane stanice. Uloga je parodontnog ligamenta amortizacija i distribucija sila koje nastaju prilikom žvakanja te njihov prijenos na alveolne nastavke i alveolnu kost. Također, odgovoran je za pomičnost zuba, a zubi koji ne posjeduju parodontni ligament nemaju fiziološku pomičnost, ankilozirani su, u infraokluziji i testom perkusije daju metalan zvuk, karakterističan zvuk kosti (15,18). Postoji nekoliko tipova kolagenih vlakana: alveolna, horizontalna, kosa, apikalna i međukorijenska. Kosa vlakna parodontnog

ligamenta zaslužena su za prijenos okluzalnih sila, dok ostala vlakna djeluju protiv rotacije i naginjanja zuba (17).

2.1.4. Gingiva

Gingiva je dio žvačne muskulature koja okružuje zub u cervikalnom dijelu i prekriva alveolne nastavke čeljusti. U apikalnom smjeru prelazi u slobodnu, alveolnu sluznicu, dok u koronalnom završava slobodnim gingivnim rubom. Granica između alveolne mukoze i gingive obično je lako uočljiva i naziva se mukogingivnim spojištem/ linijom. Na palatinalnoj strani gornje čeljusti ne nalazimo mukogingivnu liniju jer su tvrdo nepce i alveolni nastavak maksile prekriveni istim tipom mastikatorne sluznice. Razlikujemo dva tipa gingive: slobodna gingiva i pričvrсна gingiva.

Slobodna gingiva obuhvaća tkiva vestibularno i lingvalno od zuba, interdentalnu gingivu i interdentalne papile. Koraljnoružičaste je boje, čvrste konzistencije i površina joj nije sjajna. Vestibularno i lingvalno obuhvaća područje od slobodnog gingivalnog ruba apikalno do gingivalne brazde, odnosno CCS-u. Pričvrсна gingiva dio je keratinizirane gingive koja se proteže od slobodne gingivne brazde do mukogingivne granice. Čvrsto je vezana na alveolnu kost i cement pomoću vezivnih vlakana. Koraljnoružičaste je boje te na sebi može imati mala udubljena koja nalikuju kori naranče. Čvrsto je vezana na podležeca tkiva i zato relativno nepomična (15). Postoje dva biotipa gingive:

1. Tanki, naglašeno valoviti gingivalni (parodontalni) biotip- nježna bukalna marginalna gingiva, papile visoke i nježne, bukalni kortikalni zid tanak
2. Debeli, ravni gingivalni (parodontalni) biotip- bukalna marginalna gingiva debela, papile kratke, bukalni kortikalni zid debeo (19).

Pontoriero i Carnevale procjenjivali su preoblikovanje gingivne jedinice s bukalne strane na zubima kojima je rađeno produljivanje kliničkih kruna. Dobitak mekog tkiva bio je veći u pojedinaца s debelim, ravnim biotipom nego u onih s tankim. Time se zaključuje da za liječenje i cijeljenje deblja gingiva uglavnom pruža bolje preduvjete (20).

2.2. Recesije marginalnog tkiva

Recesija gingive, odnosno marginalnog tkiva jest apikalno pomicanje ruba mekog tkiva od CCS-a uz eksponiranje površine korijena zuba ili platforme dentalnog implantata (1,2). Recesije gingive mogu biti lokalizirane ili generalizirane te se mogu javiti na vestibularnim, oralnim i/ ili interproksimalnim površinama zuba, odnosno implantata (21). Gingivne recesije vrlo su čest nalaz u populacijama s visokim standardom oralne higijene te se tada javljaju na vestibularnim plohama zuba (22). S druge strane, u populacijama koje nemaju odgovarajući stupanj parodontološke zaštite, odnosno s niskim standardom oralne higijene, recesije su marginalnog tkiva prisutne cirkularno oko cijelog zuba (23). Češće se javljaju u pojedinaca s tankim biotipom nego u osoba s debelim biotipom gingive (24). S obzirom na to da je ovaj klinički entitet povezan s gubitkom parodontnog tkiva, uključujući gingivu, cement i kost uokolo zuba, kao i s gubitkom sluznice i kosti uokolo dentalnih implantata, predložen je prikladniji termin „recesija parodonta/ parodontalna recesija“ umjesto „recesije gingive/ gingivne recesije“, no oba se pojma koriste kao sinonimi (25).

2.2.1. Etiologija recesija

Etiologija je recesija višestruka, a najčešće se njihova pojava povezuje s agresivnim četkanjem (3).

a) Recesije povezane s mehaničkim čimbenicima

Mehanički čimbenici koji mogu dovesti do nastanka gingivnih recesija su predominantno traumatizacija marginalnog tkiva prilikom četkanja i primjena neodgovarajuće tehnike četkanja (3,4). Khoht i sur. ukazuju na povezanost recesija s korištenjem tvrdih četkica (26). Visoko položena hvatišta mišića i povlačenje frenuluma, konstantnom traumatizacijom marginalnog tkiva, također, dovode do nastanka recesija (1). Primijećena je i povezanost između prisutnosti zubnog kamenca i nastanka recesija. Dugotrajna prisutnost kamenca također djeluje kao mehaničko-iritativni čimbenik koji može pogoršati progresiju recesija na mjestima koja već pokazuju izraženu recesiju u osoba s uskraćenom oralnom skrbi u mlađoj dobi (27). Ovakve se recesije nalaze na mjestima klinički zdrave gingive te se na poliranoj i glatkoj površini korijena uočava klinasti defekt.

b) Recesije povezane s dentobakterijskim plakom

Recesije ovakvog tipa nalaze se uz zube čija je alveolna kost tanka ili je uopće nema te gdje je gingivno tkivo nježno. Upalne lezije zahvaćaju i vezivno tkivo uslijed prisustva subgingivnog plaka.

c) Recesije povezane s generaliziranim oblikom parodontitisa

Generalizirana parodontna bolest dovodi do gubitka potpornog tkiva i u aproksimalnim predjelima zubi što za posljedicu ima kompenzatornu modelaciju potpornih tkiva na vestibularnoj/ oralnoj strani (1).

d) Sistemska stanja/ genetske abnormalnosti povezane s recesijama gingive

Šećerna bolest te neodgovarajuća kontrola glikemije povezuju se s većom učestalošću recesija u usporedbi s općom populacijom, odnosno pacijenti s dijabetesom osjetljiviji su na gubitak marginalnog tkiva. Odgovarajuća kontrola glikemije zajedno s kontrolom dentobakterijskog plaka mogle bi smanjiti rizik od nastanka gingivnih recesija u osoba koje boluju od dijabetesa (28).

Ehlers-Danlosov sindrom nasljedni je poremećaj kolagena karakteriziran povećanom pokretljivošću zglobova i kože te krhkošću vezivnog tkiva. Parodontalni Ehlers-Danlosov sindrom karakteriziran je preranim gubitkom zubi, nedostatkom pričvrstne gingive te fragilnom i tankom gingivom. Takvi nepovoljni preduvjeti dovode do nastanka recesija gingive (29).

e) Recesije povezane s ijtrogenim čimbenicima

Apikalni pomak tkiva može biti izravno povezan s radom doktora dentalne medicine. Ortodontska terapija često sa sobom kao nuspojavu nosi nastanak gingivnih recesija. Do recesija dolazi pomakom zuba, točnije kada pomak zuba prelazi fiziološke limite alveolne kosti. Također, pretjeranim širenjem zubnog luka i nepovoljnom inklinacijom zuba dolazi do kontakta korijena zuba i tanke koštane stijenke što uzrokuje rapidnu resorpciju kosti i gingivne recesije (30).

Nekirurška parodontološka terapija još je jedan etiološki faktor u nastanku recesija marginalnog tkiva. Do apikalnog pomaka tkiva neizbježno dolazi uslijed uspješnog čišćenja i poliranja korjenova zubi, smanjenja upale te uspješnog cijeljenja zdravog tkiva (31).

Subgingivna preparacija za protetski nadomjestak također se navodi u literaturi kao rizik za nastanak recesija marginalnog tkiva. U kombinaciji s neodgovarajućom oralnom higijenom i tankim gingivnim rubom dodatno se povećava rizik od gubitka parodontnog pričvrstka (1).

f) Recesije povezane s ostalim čimbenicima

Među ostale čimbenike povezane s nastankom gingivnih recesija ubrajamo anatomske abnormalnosti u vidu dehiscencija i fenestracija alveolne kosti (32).

2.2.2. Prevalencija recesija

Prevalencija recesija gingive varira između 40% i 100% u ovisnosti o populaciji i metodi analize (32–36).

2.2.3. Klasifikacije recesija

Radi ispravne dijagnoze i odgovarajuće terapije potrebno je sistematizirati oblike recesija. Prema novoj klasifikaciji parodontnih i peri-implantantnih bolesti donesenih u Chicagu 2017. godine, a objavljenih u *Journal of Clinical Periodontology* 2018., gingivne recesije pripadaju skupini *Mukogingivalnih deformiteta i stanja oko zuba* (37). Postoji mnoštvo klasifikacija recesija gingive, no klinički najkorištenija je Millerova klasifikacija.

a) Millerova klasifikacija

Millerova klasifikacija uzima mukogingivalno spojište kao referentnu točku te ovisi o prisutnosti, odnosno odsutnosti keratinizirane gingive i gubitku interdentalne kosti/mekog tkiva. Stoga, Miller razlikuje četiri tipa klase recesije marginalnog tkiva:

1. Klasa I- recesija marginalnog tkiva ne prelazi mukogingivno spojište, nema gubitka interdentalne kosti ni mekog tkiva
2. Klasa II- recesija marginalnog tkiva doseže ili prelazi mukogingivno spojište, nema gubitka interdentalne kosti ni mekog tkiva

3. Klasa III- recesija marginalnog tkiva doseže ili prelazi mukogingivno spojište u pomičnu sluznicu; vrh kosti ili mekog tkiva se nalazi apikalnije od CCS-a, ali koronalnije od apikalnog dosega recesije marginalnog tkiva
4. Klasa IV- recesija marginalnog tkiva doseže ili prelazi mukogingivno spojište u pomičnu sluznicu, vrh kosti u interdentalnom prostoru nalazi se apikalnije od ruba recesije marginalnog tkiva.

Nedostatci su Millerove klasifikacije višestruki. Sama referentna točka, mukogingivno spojište, ponekad nije jednostavna za odrediti te je time i otežano razlikovanje Klase I od Klase II. Također, u Klasi I i II ne spominje se prisustvo keratinizirane gingive što dodatno otežava dijagnostiku. Nadalje, u Klasama III i IV ne specificira se količina izgubljenog koštanog i/ili mekog tkiva te je teško procijeniti jasnu sliku ozbiljnosti recesije. Slučajevi koji imaju interdentalni gubitak kosti i rubnu recesiju koja se ne proteže do mukogingivnog spojišta ne mogu se klasificirati ni u Klasu I zbog prisustva interdentalne kosti, no ni u Klasu III jer se rub gingive ne proteže do mukogingivnog spojišta. Također, Millerova klasifikacija ne kategorizira vestibularno/oralno zahvaćanje gingive. Ujedno, pitanje je kako prema Milleru klasificirati recesije koje su smještene na palatinalnoj strani s obzirom na to da na palatinalnoj gingivi ne postoji mukogingivno spojište. Uslijed brojnih manjkavosti klasifikacije, pojavila se potreba za njenom nadopunom, stoga je donesena klasifikacija po Cairu (38).

b) Klasifikacija prema Cairo i sur.

Cairo i sur. svoju klasifikaciju temelje na vestibularnom i aproksimalnom gubitku pričvrstka. Razlikuju tri tipa recesija:

- 1) Recesije tipa 1 (RT1)- gingivna recesija bez gubitka interdentalnog pričvrstka, interproksimalni CCS nije vidljiv ni u mezijalnim ni u distalnim dijelovima promatranog zuba
- 2) Recesije tipa 2 (RT2)- gingivna recesija s gubitkom interdentalnog pričvrstka je jednaka ili manja vestibularnom gubitku pričvrstka
- 3) Recesije tipa 3 (RT3)- gingivna recesija povezana s interdentalnim gubitkom pričvrstka koji je veći od vestibularnog gubitka pričvrstka.

Upotrebom ove klasifikacije uvidjelo se kako je veća usklađenost u dijagnostičkim kriterijima među različitim kliničarima te je njome olakšana procjena ishoda prekrivanja korijena zuba (39).

c) Nova klasifikacija usmjerena na terapiju

U narativnom preglednom radu Cortellinija i Bissada-e iz 2018. predlaže se kako bi uz Cairovu klasifikaciju trebalo uključiti i kriterije poput: gingivnog fenotipa, ozbiljnosti recesije (dubina recesije i debljina gingive) i prisutnosti povezanih nekarijesnih cervikalnih lezija. Tim podacima lakše bi se mogao procijentiti ishod pojedine terapije (5).

d) Klasifikacija recesija marginalnog tkiva na implantatima

Zucchelli i sur. 2019. predlažu klasifikaciju koja se fokusira na dehiscencije/deficijencije mekog tkiva periimplantantne mukoze na labijalnim stranama pojedinačnog implantata estetske zone. Odabrani implantat ne smije biti zahvaćem periimplantantnom bolešću. Razlikujemo četiri klase:

- 1) Klasa I- granica mekog tkiva pozicionirana je na estetski odgovarajućoj razini, kao i na homolognom prirodnom zubu, boja protetske nadogradnje/ implantata vidljiva je samo kroz sluznicu i/ili postoji gubitak keratinizirane mukoze
- 2) Klasa II- granica mekog tkiva pozicionirana je apikalnije u odnosu na idealnu gingivnu granicu homolognog prirodnog zuba i profil krunice poduprte implantatom nalazi se palatinalnije u odnosu na zamišljenu liniju koja spaja profile susjednih zubi
- 3) Klasa III i IV- granica mekog tkiva pozicionirana je apikalnije u odnosu na idealnu gingivnu granicu homolognog prirodnog zuba i profil krunice poduprte implantatom nalazi se labijalnije u odnosu na zamišljenu liniju koja spaja profile susjednih zubi. U ovim slučajevima obavezno je ukloniti krunicu s implantata. Kada je glava implantata smještena palatinalno to se definira Klasom III, a kada je smještena vestibularno u odnosu na zamišljenu liniju, Klasom IV(40).

2.2.4. Problematika gingivnih recesija

Prisustvo recesija marginalnog tkiva sa sobom nosi mnoštvo kliničkih osobitosti koje itekako mogu narušavati funkciju, a i estetiku stomatognatnog sustava pacijenta. Možda i najčešća pritužba zbog koje pacijenti s recesijama dolaze u ordinaciju dentalne medicine jest dentinska preosjetljivost. Bol kod dentinske hipersenzitivnosti kratkog je i oštrog karaktera te je provocirana vanjskim podražajem, najčešće na hladno. Do nastanka boli dolazi uslijed ogoljivanja živčanih nastavaka unutar dentinskih tubulusa. Nadalje, u stanja povezana s recesijama ubrajamo i nekarijesne cervikalne lezije, ali i karijes korijena (5). Nekarijesne cervikalne lezije su lezije najčešće povezane s neodgovarajućom tehnikom četkanja i agresivnim četkanjem, prilikom čega su pokreti horizontalni i sila nije dozirana. Kako je dentin eksponiran, zbog dentinske preosjetljivosti, javlja se neugoda pri četkanju što vodi k njegovom izbjegavanju i posljedičnom nakupljanju biofilma, a prisustvom biofilma veća je i mogućnost za razvoj karijesa korijena (6).

Također, u današnje vrijeme sve su veći estetski zahtjevi pacijenata. Nekoliko je čimbenika vezano s estetikom osmijeha, a to su: središnja linija lica, linija osmijeha, interdentalna recesija papila, oblik, položaj i boja zuba, kontura gingive i oblik usana (41). Čimbenici vezani s estetikom gingive su: smještaj slobodnih gingivalnih rubova, tekstura i boja gingive, prisutnost/ odsutnost ožiljaka te količina gingive vidljiva prilikom osmijeha (41,42). Budući da apikalnim pomakom tkiva dolazi do pretjerane vidljivosti zuba i neusklađenosti njegovog mukogingivnog spojišta sa spojištima okolnih zubi, estetika zubi s recesijama je narušena.

Unatoč činjenici da je za dugoročnu stabilnost implantata izrazito važno osigurati osteointegraciju dentalnog implantata, u posljednje se vrijeme pokazalo kako i prisutnost zdrave periimplantantne mukoze ima veliki značaj na njegovu biološku vrijednost. Naime, periimplantanta mukoza i odsutnost recesija, odnosno dehiscencija i deficijencija implantante mukoze, ne samo da utječu na estetiku osmijeha i zadovoljstvo pacijenta, nego i utječu na biološku i kliničku vrijednost implantata te su jedan od ključnih faktora u dugoročnom očuvanju i prognozi dentalnog implantata (8).

S obzirom na to da je problematika recesija marginalnog tkiva višestruka te da se pacijenti suočavaju s raznolikim tegobama, evidentno je i da postoji potreba za njihovom terapijom.

2.3. Terapijske mogućnosti u sanaciji recesija gingive

Budući da je problematika recesija višestruka, postoji nekoliko mogućih modaliteta njihova liječenja koji ovise o angažiranosti i informiranosti pacijenta, preferencijama, znanju i vještinama doktora dentalne medicine te indikacijskom području samog pacijenta.

a) Neinvazivan pristup liječenju

Ukoliko sam pacijent nije sklon kirurškom modalitetu ili doktor dentalne medicine procijeni da odabrani pacijent ne zadovoljava uvjete potrebne za ulazak u kiruršku terapiju, postoje i manje invazivni oblici sanacije recesija gingive i pratećih stanja. Prije svega, bilo bi dobro utvrditi razlog nastanka recesije gingive. S obzirom na to da većina recesija gingive nastaje kao posljedica agresivnog četkanja i korištenjem neodgovarajuće tehnike, u tom slučaju uputno je pacijenta reinstrumentirati u oralnu higijenu. Neki autori navode modificiranu Stillmanovu tehniku, tzv. tehniku „navlačenja i masiranja zubnog mesa“ kao metodu smanjivanja recesija gingive i poticanja koronalnog pomaka gingive (9). Također, preporučljivo je pacijenta uputiti u promjene sredstava oralne higijene te ako koristi tvrde zubne četkice, savjetovati konverziju na mekše ili električne četkice sa senzorom pritiska (10,11). Kao metoda smanjivanja boli kod dentinske preosjetljivosti, pacijentima se savjetuje upotreba pasti za zube s manjim stupnjem abrazivnosti te primjena pasti s dodatcima kalcijeva natrijeva fosfosilikata, arginina i kalcijeva karbonata koji okludiraju dentinske tubule, smanjuju pokretanje dentinske tekućine, a posljedično i ublažavaju bol (12,13).

a) Invazivan/ kirurški pristup liječenju recesija gingive

Indikacije za augmentaciju gingive:

- 1) pacijent osjeća nelagodu prilikom provođenja oralne higijene i/ ili žvakanja
- 2) kada se očekuje pojava dehiscijencije alveolne kosti povezane s ortodontskim pomakom zuba
- 3) kada se u području tankog marginalnog tkiva postavljaju restauracije sa subgingivno smještenim rubom.

Temeljem *Izješća s Prve europske radionice o parodontologiji 1994.* i *Izješća sa Svjetske parodontološke radionice 1996.* na kojoj je zaključeno da prisutnost uskog pojasa gingive *per se* ne opravdava kirurški zahvat, suženo je indikacijsko područje za augmentaciju gingive. Naime,

takav stav opravdavaju mnoga istraživanja koja dokazuju da apikokoronarna širina gingive i prisutnost pričvrstne gingive nisu odlučujući čimbenici za održavanje gingivnog zdravlja i visine parodontnih tkiva, odnosno zdravlje gingive može se održati neovisno o njenim dimenzijama. Smatra se kako gingiva s uskim pojasom pričvrstne gingive ima istu sposobnost otpornosti na daljnji gubitak pričvrstka kao i ona sa širokim pojasom (43–45). Također, za dijagnozu mukogingivnog problema, problema u kojem je prisutna upala i recesija gingive u području s malo ili nimalo pričvrstne gingive, potrebna je prisutnost svih triju parametara (1).

Postupci augmentacije gingive:

- a) postupci vestibularne/ gingivalne ekstenzije
- b) transplantacijski postupci
- c) biomaterijali kao zamjena za transplantate.

- a) Postupci vestibularne/ gingivalne ekstenzije

Postupci vestibularne/ gingivalne ekstenzije povijesne su metode augmentacije gingive te uključuju postupke punog i djelomičnog reznja, odnosno denudacijske tehnike i tehnike periostalne retencije. U denudacijskim se tehnikama uklanja reznj mekog tkiva pune debljine, a u tehnikama djelomičnog reznja periostalno se tkivo prezervira. Denudacijom, odnosno ogoljivanjem, uklanjalo se sve meko tkivo i alveolna kost bi se u potpunosti ogolila, dok se u tehnikama djelomičnog reznja uklanjao samo površinski sloj alveolne mukoze. Ekspozicijom alveolne kosti često bi dolazilo do opsežne resorpcije kosti s trajnim gubitkom njene visine, a cijeljenjem bi se uglavnom proširio pojas pričvrstne gingive. Očekivalo bi se da očuvanjem periosta nastaje manji stupanj resorpcije kosti nego tehnikama punog reznja, no i nakon ovih „poštednijih“ operacija, zamjetan je gubitak kosti. Gubitak kosti na grebenu jedino nije bio zamijećen kada se na površini kosti ostavio relativno debeo sloj vezivnog tkiva (1).

Drugi postupci augmentacije gingive mogu se smatrati modifikacijama navedenih tehnika ili njihovim kombinacijama. Tako recimo, Friedman navodi postupak apikalnog pomicanja reznja koji uključuje podizanje i pomicanje reznja mekog tkiva u apikalnom smjeru i ostavljajući 3-5mm ogoljele alveolne kosti u koronalnom dijelu operativnog polja. U ovoj je tehnici prisutna resorpcija kosti kao i u denudacijskim tehnikama (46).

Navedene tehnike vestibularne/ gingivalne ekstenzije temeljile su se na pretpostavci da sile trenja koje se razvijaju tijekom mastikacije određuju prisutnost keratinizirane gingive. Smatralo se kako bi se uklanjanjem mišićnih insercija i produbljivanjem vestibuluma tkivo adaptiralo na nove funkcionalne zahtjeve i prilagodilo istim (1). No, novija istraživanja utvrdila su kako nisu funkcionalni zahtjevi ti koji određuju diferencijaciju gingivnog epitela, nego da karakteristike gingive određuju neki unutarnji čimbenici koji su pod kontrolom morfogogenetskih podražaja koji dopijevaju iz okolnog vezivnog tkiva (15).

b) Transplantacijski postupci

Transplantat ili presadak (engl. *graft*) jest materijal, tkivo ili organ koji se presađuje ili ugrađuje u određeni dio tijela (47). Ovi će postupci biti detaljnije opisani kasnije u radu.

Podjela transplantata prema komunikaciji s mjestom uzimanja:

- 1) peteljkasti transplantati- nakon postavljanja zadržavaju vezu s mjestom uzimanja transplantata
- 2) slobodni transplantati- ne zadržavaju vezu s mjestom uzimanja transplantata

c) Biomaterijali kao zamjena za mekotkivne transplantate.

Biomaterijali koji se koriste kao zamjene mekotkivnih transplantata idealno bi se trebali lako prilagoditi i pozicionirati na odabrano mjesto, stabilizirati krvni ugrušak, integrirati se s tkivima domaćina te smanjiti vrijeme trajanja zahvata i bol povezanu s uklanjanjem autolognog transplantata. Od biomaterijala najčešće se koriste:

1) Dermalni matriks

Ovo je graft mekog tkiva dobiven iz ljudskog ili svinjskog dermisa koji prolazi kroz proces decelularizacije. Osim u dentalnoj medicini koristi se i u estetskoj medicini i kirurgiji. U dentalnoj medicini, svrha njegove primjene je izbjegavanje drugog kirurškog polja zbog prikupljanja grafta, a primjenjuje se u zahvatima prekrivanja korijena, kao i u augmentaciji parodontnih i periimplantnih mekih tkiva.

2) Ljudska amnionska membrana

Ljudska amnionska membrana dobiva se od zdravih darivatelja tijekom carskog reza te prolazi kroz proces pripreme i posljedične eliminacije stanične komponente održavajući jedinstveni sloj epitela, bazalne membrane i kolagena. Također sadrži faktore rasta koji pridonose svojstvima ovog biomaterijala u smislu zacjeljivanja i angiogeneze.

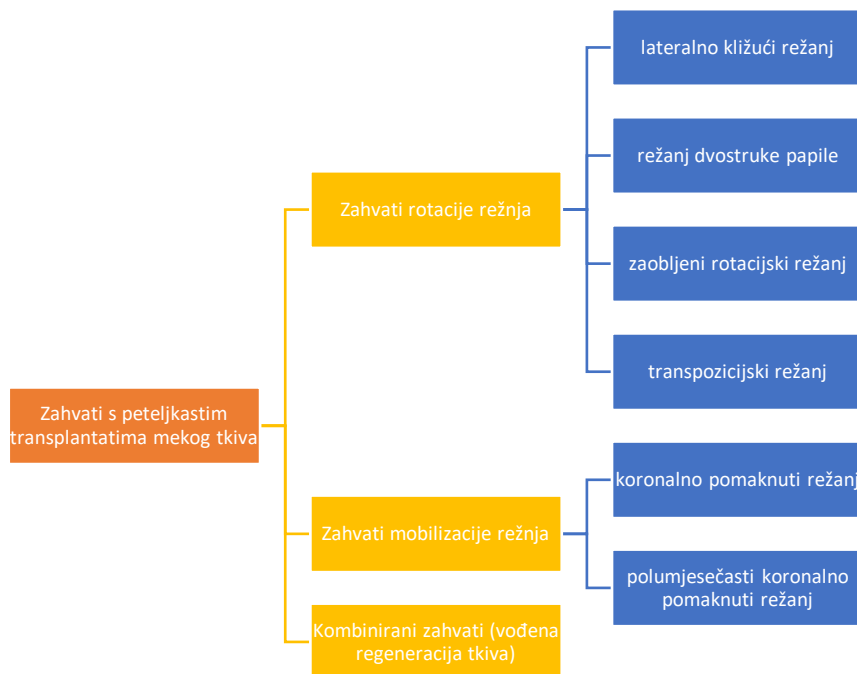
3) Kolagena matrica svinjskog podrijetla

Kolagenska matrica svinjskog podrijetla gust je i gladak materijal koji se koristi za poticanje prijanjanja na primateljskom mjestu, angiogenezu i integraciju tkiva. Kao i svaki nosač, podržava stabilizaciju ugruška i pruža stabilnost. Široko se koristi u dentalnoj medicini, posebice u parodontnoj kirurgiji, augmentaciji mekih tkiva i liječenju recesija gingive. Unutar matrica dobivenih od svinja moguće je identificirati dvoslojnu kolagenu matricu ili volumno stabilnu kolagenu matricu. Ovo posljednje pokazuje, kao glavnu karakteristiku, održavanje dobre stabilnosti, elastičnosti i volumena. Stimulira angiogenezu, rast fibroblasta i integraciju tkiva. Za razliku od dvoslojne kolagene matrice, koja se također može koristiti u otvorenom okruženju, volumno stabilna matrica zahtijeva uronjeno cijeljenje.

4) Polimerne matrice

Na tržištu postoje i polimerne matrice proteina, polisaharida i polinukleotida. Jedna od glavnih prednosti prirodnih polimera je biokompatibilnost. Potiču cijeljenje i djeluju kao nosač za regeneraciju tkiva. Ovisno o potrebnim karakteristikama, biomedicinskim inženjeringom kombinacijom molekula mogu se postići različite vrste sintetskih mrežica, koje, u usporedbi s prirodnim derivatima, imaju prednost duljeg roka trajanja kao i veće elastičnosti i vlačne čvrstoće, ali kompenzirane nižim biorazgrađivošću, pa se često koriste u kombinaciji s prirodnim polimerima (48).

2.3.1. Tehnike peteljkastih transplantata mekog tkiva



Slika 1. Ilustrativni prikaz podjele zahvata s peteljkastim transplantatima u parodontologiji

a) Zahvati rotacije reznja

Kako je i prikazano na slici 1. u zahvate rotacije reznja ubrajamo: lateralno kližući režanj, režanj dvostruke papile i zaobljeni rotacijski režanj. Lateralno kližući režanj označava mobiliziranje reznja pune debljine s mjesta uzimanja transplantata uz defekt i njegov pomak na eksponiranu površinu korijena. Tu su tehniku uveli Grupe i Warren (49), a Grupe kasnije nadopunjuje da se, kako bi se smanjio rizik od nastanka recesije zuba s kojeg se uzima tkivo, preporuča ne uključivati i okolno marginalno tkivo te tu metodu naziva *modificiranom tehnikom lateralno kližućeg reznja* (49). S druge strane, drugi autori poput Staffilenoa smatraju da bi se korištenjem reznja poludebljine smanjila opasnost nastanka dehiscencije na transplantacijskom mjestu (50).

Lateralno reponirani režanj preporučuje se kada lokalni anatomske uvjeti onemogućavaju primjenu koralno pomaknutog reznja. Tehnika lateralno pomaknutog reznja ne preporuča se u pacijenata s visokim estetskim zahtjevima iz razloga što cijeljenjem *per secundam* nastaje ožiljak u području donorskog mjesta, no pacijenti ovaj zahvat odlično prihvaćaju jer ne uključuje uzimanje tkiva s udaljenog mjesta i postoperativni tijek cijeljenja je vrlo dobar. Većina istraživanja koja govore o

lateralno reponiranom režnju poprilično su zastarjela, a nedostaje interes za ovu metodu iz razloga što je uspjeh terapije nepouzdan. U literaturi prosječna prekrivenost korijena seže između 34% i 82%, dok o potpunoj prekrivenosti korijena izvještava samo jedna studija (7).

b) Zahvati mobilizacije režnja

S obzirom na to da je oblažuća sluznica vrlo elastična, mukoza dopušta pomak režnja u koronalnom smjeru i prekrivanje ogoljene površine korijena jednog ili više zuba. U slučajevima s labijalno minimalnom dubinom sondiranja i plitkom recesijom, može se učiniti i polumjesečasti koronalno mobilizirani režanj (1). U liječenju duboke izolirane gingivne recesije, Zucchelli i sur. (51) predlažu korištenje lateralno i koronalno mobiliziranog režnja.

Opis tehnike *koronalno mobiliziranog režnja (Allen-Millerova tehnika)*:

- I. Dvije apikalno divergentne incizije od CCS-a na mezijalnoj i distalnoj liniji osi zuba do u oblažuću sluznicu.
- II. Preparacija režnja poludebljine mezijalno i distalno od recesije. Preparacija režnja pune debljine apikalno od recesije s vestibularne strane. Režnjem pune debljine osigurava se maksimalna količina tkiva koja će prekriti recesiju.
- III. Horizontalna incizija kroz periost, cca 3 mm apikalno od dehiscencije kosti i potom tupa preparacija vestibularne mukoze u cilju prekidanja mišićne insercije. Tupa preparacija seže onoliko apikalno koliko je nužno da se režanj mobilizira na ogoljelu površinu korijena i bez tenzije postavi preko korijena u razini koronalnije od CCS-a.
- IV. Mobilizacija režnja koronalno, adaptacija ležištu i pričvršćenje u razini CCS-a šavovima. Šavovi se stave u području papila, a mogu se dodatno staviti lateralni šavovi da zatvore oslobađajuće incizije.
- V. Upute u oralnu higijenu. Izbjegavati mehaničko čišćenje u području rane 3-4 tjedna, ispirati otopinom klorheksidina (1).

Za tehniku koronalno mobiliziranog režnja (engl. *coronally advanced flap*, CAF) nužno je postojanje 2 mm keratinizirane gingive apikalno od recesije gingive i odgovarajuća debljina i visina (1 mm za plitke recesije i 2 mm za recesije ≥ 5 mm) gingive.

Kontraindikacije za provođenje CAF-a:

- a) nedostatak keratiniziranog tkiva apikalno od recesije
- b) prisutnost rascjepa gingive (Stillmanov rascjep) koji se proteže do u alveolnu mukožu
- c) jaka aktivnost frenuluma
- d) opsežan gubitak strukture korijena
- e) bukalno dislociran korijen
- f) vrlo plitak vestibulum (7).

Modificirana verzija lateralno pomaknutog režnja s dodatnim koronalnim pomakom tkiva.

Jedina je razlika u tehnikama ta što se interdentalne papile prije šivanja deepiteliziraju kako bi se omogućilo pozicioniranje rubova režnja koronalno od CCS-a. Ova metoda pokazuje značajno veću uspješnost prekrivenosti korijena, prosječna prekrivenost je 96%, a prekrivenost u potpunosti prisutna je u velikoj većini slučajeva, njih 80%. Lateralno pomaknuti i koronalno mobilizirani režanj se u principu preporuča samo za duboke izolirane recesije u mandibularnom frontlnom segmentu i mezijalne korjenove maksilarnih prvih kutnjaka (51).

Tehnika koronalno mobiliziranog režnja za višestruke recesije naziva se i *Zucchelli-jevom tehnikom* te ona osigurava optimalnu prilagodbu režnja nakon koronalne mobilizacije, i to bez vertikalnih oslobađajućih incizija (52). Postoje još mnoge tehnike mobilizacije režnja, no one nadilaze tematiku ovog teksta.

- c) Kombinirane tehnike rotacije i mobilizacije režnja

Peteljasti transplantat mekog tkiva u kombinaciji s membranama

Korištenje resorptivnih ili neresorptivnih membrana u terapiji recesija pokazala se kao odlična metoda s visokim stupnjem prekrivenosti korijena te s regeneracijom novog pričvrstka i kosti. Prekrivenost korijena dobivena politetraetilenskim membranama ili bioresorptivnim membranama kreće se od 54% do 87% (prosječno 74%). Međutim, korištenje membrana rezultiralo je i nekolicinom problema kao što su: izlaganje i kontaminacija membrane, tehničke poteškoće u postavljanju barijere i moguće oštećenje novonastalog tkiva kao rezultat uklanjanja ili apsorpcije

membrane (7). Štoviše, nedavna istraživanja ukazuju kako korištenje membrane u kombinaciji s CAF-om ne povećava prekrivenost korijena i redukciju recesije u usporedbi s koronalnom pomaknutim režnjem samostalno (14,53).

Peteljasti transplantat mekog tkiva u kombinaciji s proteinima caklinskog matriksa (*Abbasova tehnika*)

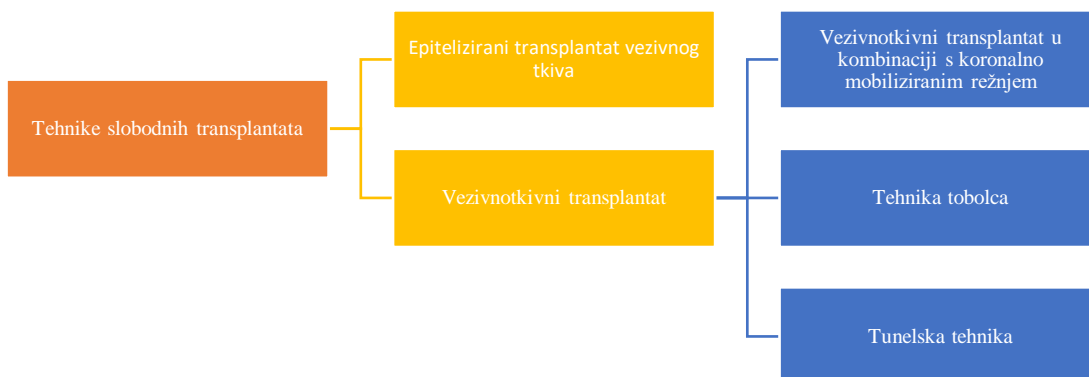Proteini ili derivati caklinskog matriksa uvedeni su kao terapija recesija gingive koji pritom induciraju paradontnu regeneraciju. Trenutačna literatura ukazuje da primjenom derivata caklinskog matriksa s koronalnom pomaknutim režnjem dovodi do značajno većeg postotka prekrivenosti korijena, povećane visine keratiniziranog tkiva te osigurava bolju redukciju recesije (7). Tehnika je identična kao i prilikom upotrebe membrane, s nekoliko dodataka. Svakako je potrebno dobro deepitelizirati interdentalne papile da se omogući maksimalno koronalno pozicioniranje režnja. Nakon što se preparira režanj, površina korijena tretira se EDTA-om tijekom 2 minute radi uklanjanja zaostatnog sloja. Kiselina se ispere obilno fiziološkom otopinom i na ekspaniranu korijensku površinu stavi se gel proteinskog caklinskog matriksa. Peteljasti se transplantat postavi koronalno i fiksira malo koronalnije od CCS-a, šiva se neiritirajućim koncem dvama ili trima šavovima. Izbjegavati mehaničko čišćenje u području rane tijekom 3-4 tjedna, ispirati klorheksidinskom otopinom radi kontrole plaka dva puta dnevno (1).

2.3.2. Tehnike slobodnih transplantata mekog tkiva

Slobodni transplantat je onaj transplantat koji ne zadržava vezu s mjestom uzimanja transplantata. Obično se koristi kada nema dovoljno prihvatljivog mjesta za uzimanje transplantata u blizini kirurškog polja ili kada je potrebno deblje marginalno tkivo.

Slobodni transplantat može biti:

- a) epitelizirani transplantat mekog tkiva
- b) deepitelizirani transplantat mekog tkiva.



Slika 2. Ilustrativni prikaz podjele tehnika slobodnih transplantata

a) Epitelizirani transplantat mekog tkiva

Epitelizirani transplantat mekog tkiva ili slobodni gingivni transplantat (SGT) mekotkivni je presadak prekriven epitelom sluznice koji se najčešće uzima s palatinalne sluznice (54). SGT prvotno je osmišljen u cilju proširenja nedostatne ili izgubljene pričvrstne gingive i povećanja debljine gingive u prisutnosti mukogingivnih defekata (7). Budući da se tehnika koristi dugi niz godina, poprilično je dobro istražena. Kao rizični čimbenici, koji utječu na uspješnost samog zahvata, navode se: neodgovarajuća preparacija ležišta transplantata, nedovoljna širina i debljina transplantata, loša adaptacija na primateljsko mjesto i neuspjeh prilikom stabilizacije presatka (55). Kako je dokazano da slobodni gingivni presadak prilikom cijeljenja ima značajan stupanj skupljanja (otprilike 30% početne dimenzije), prilikom planiranja donorskog mjesta i uzimanja grafta potrebno je uračunati i stupanj skupljanja te uzeti poprilično veći transplantat od same dimenzije primateljskog mjesta. Temeljem toga, kako je povećana rana na mjestu uzimanja transplantata, najčešće nepca, tako su i veće pritužbe pacijenata na postoperativnu bol i neugodu (56,57). Taj bi se nedostatak mogao riješiti stabilizacijom presatka cijanoakrilatom koji smanjuje stupanj skupljanja te ujedno smanjuje nelagodu pacijenta u usporedbi s nelagodom prilikom uvriježenih metoda šivanja (58). Važnost posjedovanja odgovarajuće širine i debljine keratiniziranog tkiva čini se presudnom ne samo za prirodne zube, nego i za dentalne implantate. Doista, slično kao zubi bez keratinizirane gingive, za koje je utvrđeno da su skloniji daljnjem

gubitku pričvrstka, pokazalo se da i nedostatna keratinizirana sluznica oko implantata ometa pacijentovo normalno provođenje svakodnevnih oralnohigijenskih režima, time dovodeći do veće upale mekih tkiva, recesija marginalnog tkiva i gubitka pričvrstka (59,60). Kao najveći nedostatak ove tehnike navodi se nepredvidiv i nepouzdan ishod liječenja. Zapravo, dio grafta koji se postavlja na ogoljelu korijensku površinu ne dobiva odgovarajuću opskrbu krvlju, stoga nije neuobičajena pojava djelomične nekroze transplantata. Štoviše, literatura o slobodnim gingivnim transplantatima podosta je kontradiktorna te navodi postotke prekrivenosti korijena nakon ove tehnike, variraju od 11% do čak 100%. Nepotpuna prekrivenost korijena, svjetlija boja presađenog tkiva, koja je u kontrastu s okolnim tkivom, te neusklađenost mukogingivalnih spojišta za posljedicu ima nezadovoljavajuću estetiku čineći ovu metodu rjeđom tehnikom izbora u pacijenata s visokim estetskim zahtjevima i u estetskom segmentu zubnog niza. No, slobodni gingivni transplantati kao takvi i dalje daju i više nego zadovoljavajuće rezultate kada je cilj terapije povećanje visine i debljine keratiniziranog tkiva te dubine vestibuluma (7).

Postoje dva uvriježena načina izvođenja zahvata epiteliziranog transplantata mekog tkiva: jednofazni/jednopusjetni i dvofazni/dvopusjetni zahvat. Kod jednofazne tehnike, transplantatom se direktno, u istom aktu prekriva recesija (Millerova tehnika) (55), dok se kod dvofazne tehnike u prvom aktu transplantat postavlja apikalno od recesije, a potom se on u drugom aktu koronalno mobilizira na eksponiranu površinu korijena (Bernimoulinijeva tehnika) (61).

Opis jednofazne tehnike epiteliziranih slobodnih mukoznih transplantata (*Millerova tehnika*):

I. Predtretman ogoljele površine korijena

Prije bilo kakve incizije pažljivo ostrugati eksponiranu površinu korijena. Po potrebi smanjiti konveksitet korijena da se smanji meziodistalna površina avaskularnog ležišta.

II. Priprema ležišta, odnosno mjesta primanja transplantata

Ležište treba biti širine 3 - 4 mm u apikalnom i lateralnom smjeru. Područje ležišta ograniči se prvom incizijom u razini CCS-a u interdentalnom tkivu sa svake strane zuba koji će biti prekriven. Nakon toga slijede dvije vertikalne incizije koje se protežu od prve incizije do razine 4 - 5 mm apikalno od recesije. Zatim slijedi horizontalna incizija koja u apikalnom dijelu spaja dvije vertikalne incizije. Nakon toga, oštrom rezom ukloni se epitel i vanjski dio veziva unutar ograničenog područja od intrasulkusne incizije prema apikalno.

III. Izrada šablone od folije

- Šablonu od folije koristimo kako bismo osigurali optimalnu veličinu i oblik transplantata. Šablona se prenese na donorsko mjesto (palatinalna mukoza područja premolara) i plitkim se rezom ocrtaju granice transplantata. Zatim se prikupi transplantat debljine 2 do 3 mm
- IV. Transplantat se do postavljanja na primateljsko mjesto drži u fiziološkoj otopini, no najbolje bi bilo kada bi se bez odgađanja, odmah adaptirao na pripremljeno ležište. Imobilizaciju režnja ostvarujemo periostalnim učvršćenjem šavova susjedne pričvrzne gingive. Prije aplikacije parodontnog zavoja, nužno je primijeniti pritisak na transplantat kako bi se evakuirala krv između transplantata i ležišta, odnosno kako bi se onemogućilo kompromitiranje cijeljenja nastalim ugruškom.
 - V. Postava parodontnog zavoja
Preporuča se izrada akrilatne ploče koja osigurava stabilan i nepromijenjen položaj zavoja i time pospješuje cijeljenje.
 - VI. Upute u oralnu higijenu; izbjegavati mehaničko čišćenje u području presatka, primjena klorheksidinskih otopina dva puta na dan.
 - VII. Uklanjanje šavova i parodontnog zavoja nakon 14 dana (1).

Opis dvofazne tehnike slobodnog gingivnog transplantata (*Bernimoulinijeva tehnika*)

- I. Prva operacija i postavljanje mekotkivnog transplantata apikalno od recesije.
- II. Druga operacija
Lokalna anestezija, predoperativna mjerenja (dubina sondiranja, mjerenje recesije) i intraoperativno mjerenje dehiscencije kosti.
- III. Dvije vertikalne paramarginalne incizije koje graniče s papilama uz područje recesije. Te dvije vertikalne incizije povežu se s obrnuto koso nazubljenim rezom koji prolazi rubom gingive.
- IV. Adaptacija novih papila
Odizanje mukoperiostalnog režnja radi eksponiranja korjenova i alveolnih dehiscencija. Lagano struganje korjenova kiretama.
- V. Kako bi se omogućilo koronalno pomicanje režnja, baza mu se podminirajućim incizijama odvoji od podležećeg periosta.
- VI. Režanj se podigne koronalno i pozicionira na željenom mjestu.

VII. Šivanje

Najprije se šivaju lateralne granice režnja potom papile. Konačno, režanj se stabilizira pritiskom prsta i gazom tijekom nekoliko minuta kako bi se osigurala odgovarajuća adhezija. Parodontni zavoj nije potrebno primijeniti (61).

Modificirana tehnika slobodnog gingivnog transplantata (engl. *partially epithelialized free gingival graft*)

Cortellini i sur. 2012. godine uvode modificirani oblik konvencionalnog pristupa za mandibularni frontalni segment u cilju prevladavanja estetskih nedostataka originalne tehnike slobodnog gingivnog transplantata. Također, ovom se metodom nastoji postići povećan prosječni postotak uspješnosti prekrivanja korijena ujedno olakšavajući repoziciju na avleolnu mukožu (62). U donjem prednjem području zubnog niza, recesije se najčešće povezuju s lošim mukogingivnim odnosima uslijed nedostatka gingive, prisutnošću nisko položenog frenuluma te plitkog vestibuluma (1). Apikalni dio SGT-a vjerojatno je odgovoran za apikalnu neusklađenost mukogingivnog spojišta (MGS-a) te je iz tog razloga predložena ova tehnika, u kojoj se parcijalno, odnosno samo apikalno deepitelizira gingivni transplantat, a ostali njegovi dijelovi ostaju prekriveni epitelom. Iz tog razloga, ova tehnika se još naziva i djelomično epiteliziranim slobodnim gingivnim transplantatom (u daljnjem tekstu dSGT). Također, osim što se mukogingivnim plastičnim postupcima nastoji smanjiti/ukloniti recesija marginalnog tkiva, minimizirati dubinu sondiranja te povećati količinu keratinizirane gingive, ovim se postupcima ujedno postigne ujednačeniji izgled i tekstura priležećih tkiva sa susjednim mekim tkivima (63).

Opis tehnike modificiranog slobodnog gingivnog transplantata, odnosno dSGT-a:

- I. Primjena lokalne anestezije, nježno poliranje korjenova kiretama od CCS-a prema interklevikularnom prostoru. Horizontalna incizija djelomične debljine s MGS-a kako bi se disecirala alveolna mukoza od keratiniziranog tkiva. Incizija se proteže jedan zub mezijalno i jedan zub distalno od zuba na kojem se nalazi recesija.
- II. Alveolna mukoza se odvoji od podležućeg periosta i načini se „omotnica“ 4-5 mm apikalno od dehiscencije kosti povezane s recesijom. Keratinizirano tkivo koronalno od prve incizije

- i susjedno recesiji se deepitelizira, kako bi se eksponiralo vezivno tkivo i učini se trapezoidno ležište sa širokom bazom na MGS-u i užom bazom koronalno od MGS-a.
- III. Transplantat se uzima s palatinalne sluznice u području mezijalne stijenke drugog pretkutnjaka i distalne stijenke drugog kutnjaka s modifikacijom „prozorske tehnike“
 - IV. Apikoronalni segment grafta trebao bi prekriti eksponirani korijen i 2-3 mm kosti apikalno od dehiscencije. Meziostalna širina grafta trebala bi u potpunosti obuhvaćati područje ležišta.
 - V. Slobodni gingivni graft prekriven je epitelom samo u svom koronalnom dijelu. Apikokoronalna širina epiteliziranog dijela grafta obuhvaća područje od MGS-a do idealnog položaja MGS-a na mjestu/mjestima recesije. Ta se širina dobije uspoređujući s idealnom linijom koja spaja mukogingivalna spojišta zuba susjeda.
 - VI. Apikalna ekstenzija grafta deepitelizira se kako bi se eksponiralo vezivno tkivo. Debljina epiteliziranog dijela grafta je 1.5-2 mm i 1-1.5 mm u apikalnom, deepiteliziranom dijelu. Transplantat se stavi na način da je njegov koronalni rub na MGS-u, a naknadno se može podrezati da optimalno odgovara ležištu.
 - VII. Poseban se naglasak stavlja na adaptaciju apikalnog dijela transplantata sa susjednim MGS-a zubi. Deepitelizirani apikalni dio transplantata umetnut je između disecirane alveolne sluznice i periosta ležišta i produžen 2-3 mm apikalno do dehiscencije kosti.
 - VIII. Šivanje. Isprekidani šavovi postave se kako bi stabilizirali transplantat s keratiniziranom sluznicom okolnih zubi. Ukriženi šavovi pričvrste se za periost apikalno od transplantata da se osigura dodatna stabilizacija presatka.
 - IX. Alveolna sluznica ostavi se slobodna i premjesti na vrh vezivnog dijela presađenog tkiva. Palatinalni prozor se zašije, a izloženo vezivno tkivo zaštiti parodontnim zavojem.
 - X. Upute u oralnu higijenu. Izbjegavati mehaničko čišćenje u području presatka tijekom 3 tjedna, analgetici po potrebi, ispiranje otopinom 0,12% klorheksidina 3 puta na dan. Uklanjanje šavova nakon 7 dana i kontrola rane.

Nakon jednogodišnjeg praćenja, zamijećeno je 75% i 87,5% recesija koje su u potpunosti bile pokrivene na jednom, odnosno više mjesta. Temeljem toga, u usporedbi s klasičnom metodom slobodnog gingivnog transplantata, koja ima vrlo nepouzdan ishod liječenja, odnosno stupanj prekrivenosti korijena, ova tehnika pokazala je značajno predvidljiviji ishod liječenja. Također, u jednogodišnjem praćenju 9 od 12 zubi zadržalo je originalno mjesto postavljenog mukogingivalnog

spojišta, odnosno zadržalo je usklađenost s linijom koja se proteže mukogingivnim spojištima susjednih zuba (62).

| Tablica 1. Izbor kirurške tehnike ovisno o tipu recesije | | | |
|---|--|---|---|
| TIP RECESIJE | TEHNIKE IZBORA | | |
| Jednostruke recesije | Peteljkasti transplantati (CAF, lateralno reponirani režanj, lateralno i koronalno pomaknuti režanj) | Regenerativni postupci (u kombinaciji s membranama ili derivatom caklinskog matriksa) | Transplantacijski postupci (SGT i SVT- bilaminarna tehnika) |
| Višestruke recesije | Peteljkasti transplantati (CAF) | Tunelska tehnika | Transplantacijski postupci (SVT, acelularni dermalni matriks + CAF) |
| CAF- coronally advanced flap; SGT- slobodni gingivni transplantat; SVT- slobodni vezivni transplantat | | | |

Modificirana tehnika slobodnog gingivnog transplantata po Carcuac i sur.:

Opis tehnike:

I. Priprema ležišta

Nakon primjene lokalne anestezije ogoljela površina korijena se instrumentira kiretama. Učini se prva incizija koja seže intrasulkusno uzduž eksponirane površine korijena. Nakon toga učini se 2 mm duga horizontalna incizija na razini CCS-a. Područje ležišta proširi se na susjedni zub. Svaku horizontalnu inciziju prate i vertikalne oslobađajuće incizije koje se divergentno prostiru u alveolnu mukozu. Odigne se tanki režanj djelomične debljine koji čini ležište budućeg transplantata. Ležište transplantata pažljivo se izmjeri i zabilježi na šablonu od folije.

II. Priprema vezivno-tkivnog peteljkastog reznja

Apikalno od recesije tretiranog zuba, na razini koja odgovara visini eksponirane površine korijena načine se jedna horizontalna incizija i dvije vertikalno oslobađajuće, divergentne incizije koronalnog usmjerenja. Time se ocrtaju granice vezivno-tkivnog peteljkastog reznja. Režanj se pažljivo odvoji od periosta u koronalnom smjeru. Apikalno od korijenske površine nije učinjena

disekcija tkiva kako bi režanj ostao vezan u svom koronalnom aspektu. Potom se peteljkašti graft vezivnog tkiva pomakne koronalno i učvrsti resorptivnim šavovima.

III. Prikupljanje SGT-a

Dimenzije grafta ocrtaju se na palatinalnoj sluznici susjedno od premolara i prvih molara koristeći šablonu od folije i koja odgovara dimenzijama ležišta. Prikupi se režanj poludebljine sastavljen od epitela i tankog sloja podležećeg vezivnog tkiva. Debljina transplantata je cca. 1.5 mm. Nakon prikupljanja SGT-a na ranu palatinalne sluznice stavi se nekoliko kapi cijanoakrilatnog adheziva i postavi se porcinsko-kolagena spužva. Spužva se stabilizira neresorptivnim šavovima.

IV. Adaptacija transplantata na ležište

Gingivni transplantat postavi se na pripremljeno ležište i učvrsti jednostavnim isprekidanim šavovima. Također, lateralni šavovi dodaju se kako bi dodatno stabilizirali graft. Vertikalno oslobađajući šavovi postavljaju se i primjeni se lagani pritisak na presadak.

V. Upute u oralnu higijenu

Dva puta dnevno koristiti otopine 0,2% klorheksidina, izbjegavati bilo kakvu traumu transplantata, izbjegavati mehaničko uklanjanje plaka u operativnom području. Ukloniti šavove nakon 14 dana, ponovno uvesti mehaničku kontrolu plaka četkanjem zubi u području rane, ali s mekšim četkicama naredna 2 mjeseca. Kontrola cijeljenja nakon jednog, tri i šest mjeseci (64).

Razlika modificirane tehnike po Carcuac i sur. u odnosu na modificiranu tehniku SGT-a po Cortellini i sur. (dSGT) je u tome da se sama recesija tretiranog zuba kod Carcuac-a prekriva periostom tkiva apikalno od recesije zuba, a epitel joj se doprema s udaljenog mjesta, s nepca. Kod Cortellinija se recesija u potpunosti prekriva transplantatom s nepca na način da je dio koji prekriva eksponirani korijen pune debljine (periost+ vezivo + epitel), a dio koji ide u alveolnu sluznicu djelomične je debljine, odnosno njime se učvršćuje transplantat. Dakle, kod Cortellinija recesija se prekriva djelomično epiteliziranim SGT-om s nepca, a kod Carcuac-a pomoću okolnog periosta na koji onda dolazi u potpunosti epitelizirani SGT i tanak sloj veziva. No, treba imati na umu da kod Carcuac-a cijelo ležište treba prekriti SGT-om i to uzeti u obzir prilikom mjerenja dimenzija SGT-a.

Jedan od najvećih izazova s kojima se susreću parodontolozi u terapiji recesija gingive jest upravo avaskularna površina korijena. U klasičnim metodama SGT-a, revaskularizacija se zasniva na stvaranju anastomoza između postojećih krvnih žila transplantata i periostalne cirkulacije ležišta. Što je veći defekt marginalnog tkiva, odnosno recesija gingive, to je veće područje avaskularnog ležišta, odnosno veća je mogućnost posljedične nekroze transplantata uslijed nedostatne vaskularizacije. Potaknuti time, Carcuac i sur. uvode novu metodu kojom osiguravaju dvostruku krvožilnu opskrbu. Naime, njihovom metodom revaskularizacija potopljenog vezivnotkivnog presatka osigurava se s prekrivajućim epiteliziranim SGT-om i s okolnim periodontalnim i suprapariostalnim pleksusima uokolo granica recesije. Na taj se način peteljkastim vezivnotkivnim režnjem poboljšava vaskularizacija podležecog primateljskog mjesta i time smanjuje prilika za postoperativnom nekrozom. Ograničenosti studije koje navode Carcuac i sur. mali je broj ispitanika (tri), kratki period praćenja (6 mjeseci) i činjenica da se radi o prikazima slučaja, a ne randomiziranim kontrolnim studijama, stoga su potrebna dodatna istraživanja (64).

b) Deepitelizirani transplantat mekog tkiva/slobodni vezivni transplantat (engl. *connective tissue transplant* (CTG))

Slobodni vezivni transplantat (SVT) tehnika je prekrivanja eksponirane površine korijena pomoću subepitelnog vezivnog tkiva koje se najčešće uzima s nepčane sluznice (1). Vezivnotkivni transplantat uzima se s nepca u području premolara i prvog molara ili retromolarnog područja tehnikom vrata stupice. Transplantat treba biti debljine 1.5-2 mm i do postave na ležište, čuvati se u fiziološkoj otopini (1). U svim kirurškim pristupima presađak se stavlja na područje CCS-a ili nešto koronalnije te doseže dehiscenciju kosti odabranog zuba/zubi (7). Iako je pokrivenost korijena postajala sve predvidljivija, estetski izgled kirurški tretiranog područja često se razlikovao od izgleda susjednih mekih tkiva. To je uzrokovano kromatskom razlikom između nepokrivenog epiteliziranog dijela transplantata i susjednih mekih tkiva (65,66), neusklađenosti boje povezanom s djelomičnim izlaganjem transplantata vezivnog tkiva kao rezultatom rane dehiscencije pokrovnog režnja ili zbog razlika u debljini između presađenog područja i susjednih mekih tkiva (67,68).

Opis tehnike uzimanja transplantata (tehnika vrata stupice):

- I. Prva incizija- horizontalnog tijeka i paralelna s koštanom površinom, otprilike 3 mm apikalno od ruba gingive
- II. Druga incizija- mezidistalnog smjera i ovisi o veličini potrebnog transplantata, odnosno recesije marginalnog tkiva zahvaćenog zuba
- III. Treća incizija- vertikalna oslobađajuća incizija u apikalnom smjeru u mezijalnom kraju primarne incizije radi olakšanja prikupljanja režnja
- IV. Za podizanje transplantata koristi se mali periostalni elevator (1).

Konflanz i sur. u sistematskom preglednom radu i meta-analizi o ujecaju donorskog mjesta prilikom uzimanja vezivnotkivnog transplantata na ishode prekrivenosti korijena u prekrivanju izoliranih recesija gingive iz 2021. analizirali su 56 randomiziranih kliničkih studija. Cilj im je analize bio usporediti ishode prilikom intraoralne i ekstraoralne deepitelizacije transplantata i zadovoljstvo pacijenata. Zanimljivo je, kako unatoč nekadašnjim razmišljanjima, nijedna od navedenih studija nije uključivala uzimanje transplantata s tubera maksile te oni time naglašavaju kako ne postoje dokazi za korištenje tubera maksile kao donorskog mjesta. Primijećeno je veće zadovoljstvo pacijenata prilikom korištenja ekstraoralne tehnike deepitelizacije presatka, a nije pronađena statistički značajna razlika u prekrivenosti korijena i širini keratinizirane gingive između deepitelizacijskih tehnika, odnosno intraoralne ili ekstraoralne (69).

Postoji nekoliko opisanih tehnika primjene slobodnih vezivnih transplantata, a to su:

- 1) SVT u kombinaciji s koronalno ili lateralno pomaknutim režnjem
- 2) Tobolac tehnika
- 3) Tunelska tehnika

- 1) Slobodni vezivni transplantat u kombinaciji s koronalno pomaknutim režnjem

Kirurška tehnika jednaka je tehnici koronalno pomaknutog režnja opisanoj ranije uz iznimku da je ovdje režanj cijelom svojom površinom djelomične debljine. Interdentalne papile potrebno je deepitelizirati kako bi se osiguralo maksimalno koronalno pozicioniranje režnja preko ogoljele površine korijena prilikom šivanja.

2) Tehnika tobolca

I. Priprema ležišta

Obrnuto kosom incizijom ukloniti sulkusni epitel. Potom preparirati „tobolac“ apikalno i lateralno od recesije incizijama u vezivo. Dubina preparacije treba iznositi 3-5 mm u svim smjerovima. Važno je naglasiti da preparacija apikalnog dijela treba prelaziti mukogingivno spojište da bi se omogućilo postavljanje vezivnotkivnog grafta i koronalna mobilizacija mukoznog reznja prilikom šivanja.

II. Šablona od folije može se koristiti radi lakšeg određivanja optimalne veličine transplantata. Transplantat uzet tehnikom vrata stupice umeće se u ispreparirani tobolac i postavlja se na način da prekrije površinu korijena.

III. Šivanje

Šavove je potrebno postaviti sa svih strana recesije kako bi držali presadak na željenom mjestu. Potom je nužno primijeniti pritisak prstom i gazom u trajanju od 5 minuta da bi se transplantat privio uz vezivo.

3) Tunelska tehnika (Zucchellijeva tehnika za višestruke recesije)

Tehnika je u suštini identična tehnici tobolca, samo što ovdje prekrivamo više susjednih ogoljelih površina korjenova istovremeno. Tobolci se prepariraju na identičan način kako je gore opisano, jedino što se lateralne presječne incizije trebaju produžiti onoliko koliko je potrebno da višestruki tobolci mezijalno i distalno međusobno komuniciraju i da se stvori mukozni tunel. Potreban je oprez kako se ne bi odvojile interdentalne papile. Vezivni presadak pažljivo se postavi u mukozni tunel, a mezijalni i distalni krajevi učvrste se dvama isprekidanim šavovima. Ukoliko se želi režanj pomaknuti u koronalnom smjeru, utoliko se može postaviti natežući šav preko ekspaniranih dijelova transplantata. Zatim primijeniti pritisak prstom i gazom tijekom 5 minuta da se omogući priljublivanje presatka uz korijenske površine. Parodontalni zavoj obično nije potrebno primjenjivati (1).

2.4. Cijeljenje nakon postupaka augmentacije gingive

Karring i sur. dokazali su da karakteristike gingive određuju unutarnji faktori tkiva te temeljem toga postoperativni ishodi gingivalne ekstenzije ovisit će o stupnju doprinosa različitih tkiva na stvaranje granulacijskog tkiva u području rane (70). Nakon denudacijskih postupaka ili postupaka djelomičnog reznja, ranu će ispuniti granulacijsko tkivo koje potječe iz okolne gingive i alveolne mukoze, zaostalog periosta, tkiva koštane srži te od parodontnog ligamenta. Uslijed kirurške traume dolazi do resorpcije kosti, a stupanj resorpcije kosti utječe na količinu granulacijskog tkiva koje urasta u ranu. Što je gubitak kosti izraženiji, to veći dio rane biva ispunjen granulacijskim tkivom iz okolnog parodontnog ligamenta. Također, to granulacijsko tkivo ima sposobnost poticanja keratinizacije epitela koji ga prekriva, no to znači da se u ovim tehnikama dobit keratiniziranog tkiva odvija nauštrb visine kosti, širenjem pojasa keratinizirane gingive smanjuje se visina kosti. Uspoređujući ove dvije tehnike, veći je dobitak keratiniziranog tkiva u tehnikama denudacije nego u tehnikama djelomičnog reznja jer se denudacijskim postupcima stvara veća kirurška rana, odnosno veća je količina granulacijskog tkiva, a posljedično time i širina keratiniziranog tkiva (1).

2.5. Cijeljenje slobodnih transplantata mekog tkiva

Prema Nobuto i sur. (71) cijeljenje se odvija u 3 faze:

1. Inicijalna faza (od 0 do 3 dana)

Prvih nekoliko dana cijeljenja prisutan je tanki sloj eksudata između mjesta primanja i transplantata. U tom periodu, transplantat preživljava zahvaljujući avaskularnoj plazmatskoj cirkulaciji ležišta, odnosno mjesta primanja. Iz tog razloga od izrazite je važnosti uspostaviti tijesan kontakt između presatka i mjesta na koje se presađuje kako bi presadak preživio. Ukoliko postoji debeli sloj eksudata ili krvni koagulum, utoliko je veća mogućnost za odbacivanjem transplantata jer oni svojim volumenom onemogućavaju odgovarajuću plazmatsku cirkulaciju. Bliski kontakt i održanje plazmatske cirkulacije postiže se aktivnim pritiskom prsta i gaze na područje transplantata čime se u potpunosti ukloni krvi i eksudat. Također, epitel slobodnog transplantata rano degenerira i deskvamira.

2. Faza revaskularizacije (od 2 do 11 dana)

Nakon 4 do 5 dana dolazi do stvaranja anastomoza između krvnih žila ležišta i presatka. Također, uspostavlja se i cirkulacija u postojećim krvnim žilama transplantata. Faza revaskularizacije karakterizirana je proliferacijom kapilara što postupno dovodi do nastanka guste mreže krvnih žila u transplantatu. Istovremeno, dolazi do fibroznog spajanja presatka i podležećeg vezivnog tkiva. Reepitelizacija tkiva nastaje najčešće proliferacijom okolnog epitela. Ukoliko je slobodni transplantat pozicioniran na ekspaniranu površinu korijena, u fazi revaskularizacije može se uočiti i apikalna migracija epitela.

3. Faza sazrijevanja tkiva (od 11 do 42 dana)

U ovoj fazi dolazi do postupne redukcije broja krvnih žila transplantata, a otprilike 2 tjedna potrebno je da se krvožilni sustav transplantata doima normalnim. Također, ovo je faza kada dolazi i do keratinizacije epitela (1).

3. RASPRAVA

Potpuno prekrivanje ogoljele korijenske površine konačni je i glavni cilj mukogingivne, odnosno parodontno-plastične kirurgije. Ovisno o izabranom terapijskom modalitetu, prosječna prekrivenost korijena značajno varira. U sistematskom preglednom radu Zucchelli i sur. iz 2015. autori navode kako koronalno pomaknuti režanj, kao opcija izbora u prekrivanju recesija, ima vrlo predvidljiv terapijski ishod s potpunom prekrivenošću korijena koja se kreće između 11% i 60%, dok srednja prekrivenost korijena varira između 34% i 83.5%. Što se tiče uspješnosti lateralno pomaknutog režnja, autori navode slične raspone srednje prekrivenosti korijena (34%-82%), dok je potpuna prekrivenost korijena korištenjem ove tehnike nešto bolja (40%-50%), no treba imati na umu kako ne postoji dovoljno studija koje su to proučavale i ove je nalaz samo jedne studije pa se zapravo postavlja pitanje koliko je taj podatak uistinu relevantan (7). Od regenerativnih metoda, navodi se kako se korištenjem membrana u kombinaciji s koronalno pomaknutim režnjem ne poboljšava značajno ishod terapije koronalno pomaknutog režnja u smislu potpune prekrivenosti korijena i redukcije recesije (14,53). S druge strane, Chambrone i sur. navode da primjena derivata caklinskog matriksa s koronalno pomaknutim režnjem dovodi do značajno većeg postotka prekrivenosti korijena, povećane visine keratiniziranog tkiva te se osigurava bolju redukciju recesije (72). Literatura o slobodnim gingivnim transplantatima dosta je kontradiktorna te navodi o postotku prekrivenosti korijena nakon ove tehnike variraju od 11% do čak 100% (7). Budući da je ishod terapije konvencionalnog oblika SGT-a poprilično nepredvidiv, Cortellini i sur. 2012. uvode modificirani oblik zahvata kojim je zamijećeno značajno bolji i predvidljiviji rezultat terapije nakon jednogodišnjeg praćenja. 75% i 87,5% recesija u potpunosti su bile prekrivene na jednom, odnosno više mjesta (62). S druge strane *case-series* Carcuac i sur. izvještavaju o modificiranoj tehnici slobodnog gingivnog transplantata u kojoj se ostvaruje dodatna vaskularizacija presatka periostalnom vaskularizacijom okolnim peteljkastim vezivnotkivnim režnjem, navodi 100%-tnu prekrivenost korijena nakon 6 mjeseci praćenja. Autori čak navode da, uslijed značajno poboljšane vaskularizacije i posljedično smanjene mogućnosti za postoperativnom nekrozom transplantata u odnosu na druge metode SGT-a, ova metoda ima toliki potencijal da bi mogla biti validnom zamjenom za dosadašnji zlatni standard terapije recesija, CAF + CTG (64). No, treba imati na umu kako se u ovom *case-series*-u radi o trima prikazima slučaja s poprilično kratkim periodom praćenja od samo 6 mjeseci. Iz tog razloga, spomenuti autori nastavljaju svoje studije i objavljuju randomizirano kliničko istraživanje s 30 ispitanika u kojemu se proučavaju klinički ishodi nakon kirurškog prekrivanja korijena kod RT1 defekata recesije gingive na

mandibularnim sjekutićima, koristeći ili konvencionalni slobodni gingivni transplantat (SGT) ili modificirani SGT. Modificirani SGT rezultirao je izraženijom prekrivenošću korijena nakon jedne godine u usporedbi s konvencionalnim SGT-om (91,8% u odnosu na 60,7%, $p < 0,001$). Visina keratiniziranog tkiva poboljšana je za 4,2 odnosno 2,2 mm ($p < 0,001$), uz značajno manje skupljanje kod tehnike modificiranog SGT-a po Carcuac i suradnicima. Postoperacijski morbiditet bio je značajno niži za modificirani SGT nakon 2 tjedna, a zadovoljstvo pacijenata bilo je značajno veće 12 mjeseci nakon liječenja (9,1 naspram 5,4; $p < 0,001$). Temeljem svega navedenog autori zaključuju da modificirani SGT predstavlja validan pristup za liječenje defekata recesije stupnja RT1 na mandibularnim incizivima. Tehnika je superiornija od tradicionalnog SGT-a u pogledu prekrivanja korijena, povećanja visine keratiniziranog tkiva i zadovoljstva pacijenata (73). Što se tiče SVT tehnika, one pokazuju značajno predvidljivije i bolje ishode terapije u odnosu na SGT metode. Prema objedinjenim podacima iz preglednog rada Zucchelli i sur. srednja prekrivenost korijena tehnikom SVT-a u kombinaciji s koronalno pomaknutim režnjem za jednostruke recesije kreće se od 64,4% do 96%, dok potpuna prekrivenost korijena varira između 18,1% i 97% (7). Što se tiče višestrukih recesija koronalno pomaknutog režnja, Zucchelli i sur. u svom *case-series*-u navode srednju prekrivenost korijena od $97,1 \pm 5,1\%$ i potpunu prekrivenost korijena u $88,6\% \pm 20,3\%$ slučajeva (52). Tunelska tehnika pokazala je potpunu prekrivenost korijena u 85% slučajeva, a srednju prekrivenost korijena u $90 \pm 18\%$ slučajeva prema Aroci i suradnicima (74). No, postoje i neki nedostaci s metodama SVT-a i SGT-a, a to su da se transplantat uzima s udaljenog mjesta te su potrebna dva operativna polja, čime se povećava i pacijentova nelagoda i bol prilikom cijeljenja donorskog mjesta, a također ograničena je dostupnost transplantata (48). Iz tog razloga, neki se terapeuti odlučuju za primjenu biomaterijala kao zamjenu za mekotkivne transplantate u cilju redukcije pacijentove nelagode i operativnih polja te povećanja pacijentova zadovoljstva. Sistematski pregledni rad Rotunda i sur. iz 2024. analizira dostupnu literaturu o uspješnosti biomaterijela koji se koriste u proširenju pričvrstne gingive zubi i/ili implantata te ih uspoređuje s konvencionalnim metodama SGT-a i SVT-a. Od biomaterijala proučavaju acelularni dermalni matriks, ksenogene kolagene matrice, volumno stabilne kolagene matrice i koncentrat trombocita. Oko prirodnih zuba svi biomaterijali pokazali su superiornu učinkovitost u usporedbi sa samostalnim koronalno pomaknutim režnjem za liječenje recesije gingive. Međutim, u usporedbi sa SVT-om acelularne dermalne matrice daju najslabije rezultate zlatnom standardu (SVT-u), iako se u višestrukim recesijama SVT i dalje smatra najpovoljnijim pristupom. Korištenje

mekotkivnih zamjena (acelularni matriksi ili tkivno projektirani) u kombinaciji s apikalno postavljenim režnjevima rezultiralo je značajno manjim povećanjem širine keratinizirane gingive u usporedbi s onim postignutim sa SGT-om i apikalno pomaknutim režnjem. Oko dentalnih implantata slobodni gingivni presadci smatrani su učinkovitijima od nadomjestaka mekog tkiva u povećanju širine keratinizirane sluznice (48).

Neovisno o odabranom terapijskom pristupu, primijećeno je da se apikalna migracija epitela neminovno događa. Stoga su Carbone i sur. u sistematskom preglednom radu iz 2023. godine (75) proučavali dugotrajnu stabilnost (≥ 5 god.) pozicije gingivnog ruba i širine keratiniziranog tkiva. Od početnih 2 569 studija 41 je ispunila kriterije prihvatljivosti. Grafičke procjene pokazale su uzlazni trend povećanja dubine recesije tijekom vremena. Suprotno tome, u 63,63% studija prekrivanja korijena primjetno je povećanje širine keratiniziranog tkiva, posebno u postupcima SVT-a. No, mjesta tretirana SGT-om pokazala su smanjenje dubine recesije nakon 10 godina praćenja, što objašnjavaju prisustvom puzajućeg pričvrstka. Nadalje, mjesta tretirana bilaminarnim pristupom pokazala su povećanje širine keratiniziranog tkiva, dok su mjesta tretirana SGT-om pokazala smanjenje ovog parametra. Identificirana su tri glavna nalaza izvedena iz skupnih procjena: (i) Stabilnost ruba gingive bila je povezana s količinom keratiniziranog tkiva prisutnog tijekom kratkoročne procjene (tj. što je veća širina keratinizirane gingive 6-12 mjeseci nakon tretmana, to je rub gingive stabilniji). (ii) Korištenje autogenih transplantata mekog tkiva povezano je s manjim povećanjem dubine recesije tijekom vremena. (iii) Pristupi liječenju koji pridonose trodimenzionalnom poboljšanju fenotipa gingive, kao što je jasno pokazao SGT, povezani su sa stabilnošću ruba gingive. Carbone i suradnici stoga zaključuju da su intervencije koje uključuju upotrebu autogenih graftova, bilo SVT-a ili SGT-a, povezane s većim kratkotrajnim dobitkom na širini keratinizirane gingive i manjim povećanjem dubine recesije tijekom vremena (75). Dugoročna praćenja stabilnosti ruba marginalnog tkiva tehnikama modificiranog SGT-a po Carcauc-u i sur. zasad nisu dostupna u literaturi, no njihovo jednogodišnje praćenje i usporedba prekrivenosti korijena s konvencionalnim metodama pokazuje superiornije nalaze prekrivenosti korijena, povećanja visine keratiniziranog tkiva te zadovoljstva pacijenta (73).

4. ZAKLJUČAK

Iako tehnike slobodnog vezivnog transplantata pružaju najveću predvidljivost za postizanje potpune prekrivenosti korijena zuba ili dehiscencije mekog tkiva na implantatu, tehnike slobodnog gingivnog transplantata još se uvijek smatraju tehnikama izbora za povećanje debljine mekog tkiva i keratiniziranog tkiva, odnosno sluznice na mjestima zuba, tj. dentalnih implantata. Štoviše, iako su konvencionalne metode SGT-a bile podosta nepredvidive i nepouzdanih rezultata, uvođenjem novih modificiranih metoda ne samo da se poboljšao postotak potpune prekrivenosti korijena, nego se i smanjio rizik od postoperativnih komplikacija. Naime, modificiranom metodom SGT-a po Carcuac i sur. dobiva se dvostruka vaskularizacija transplantata te time rezultate prekrivenosti korijena gotovo jednakovrijedn dosad uvriježenom zlatnom standardu koronalno pomaknutog režnja u kombinaciji s vezivnotkivnim transplantatom. Istraživanja također pokazuju da su tehnike slobodnih gingivnih transplantata najučinkovitije u postizanju periimplantatne augmentacije mekih tkiva. Kao mana tehnika SGT-a, ali i SVT-a navodi se pacijentova nelagoda i bol uslijed dvaju operativnih polja, no u tom slučaju na raspolaganju stoje metode koronalno pomaknutog režnja u kombinaciji sa zamjenama za mekotkivne transplantate kao što je acelularni dermalni matriks. Intervencije koje uključuju upotrebu autolognih graftova, bilo SVT-a ili SGT-a, povezane su s većim kratkotrajnim dobitkom na širini keratinizirane gingive i manjim povećanjem dubine recesije tijekom vremena. Dugoročna praćenja stabilnosti ruba marginalnog tkiva tehnikama modificiranog SGT-a po Carcuac-u i sur. zasad nisu dostupna u literaturi te su potrebna nova istraživanja koja će pokazati dugoročne ishode rezultata ove metode.

5. LITERATURA

1. Lindhe J., Lang N.P., Karring T. Klinička parodontologija i dentalna implantologija. Prema 5. engleskom izdanju. Zagreb: Nakladni zavod Globus; 2010. 44. poglavlje, Mukogingivalna terapija- parodontna plastična kirurgija; p. 955-1028.
2. Pini Prato G. Mucogingival Deformities. *Ann Periodontol.* 1999 Dec;4(1):98–100.
3. Checchi L, Daprile G, Gatto MRA, Pelliccioni GA. Gingival recession and toothbrushing in an Italian School of Dentistry: a pilot study. *J Clin Periodontol.* 1999 May;26(5):276–80.
4. Vehkalahti M. Occurrence of Gingival Recession in Adults. *J. Periodontol.* 1989;60:599-603.
5. Cortellini P, Bissada NF. Mucogingival conditions in the natural dentition: Narrative review, case definitions, and diagnostic considerations. *J Periodontol* [Internet]. 2018 Jun [cited 2024 May 19];89(S1): 204-13. Available from: <https://aap.onlinelibrary.wiley.com/doi/10.1002/JPER.16-0671>
6. Pecie R, Krejci I, Garcia-Godoy F, Bortolotto T. Noncarious cervical lesions--a clinical concept based on the literature review. Part 1: prevention. *Am J Dent.* 2011 Feb;24(1):49-56.
7. Zucchelli G, Mounssif I. Periodontal plastic surgery. *Periodontol 2000.* 2015 Jun;68(1):333–68.
8. Chackartchi T, Romanos GE, Sculean A. Soft tissue-related complications and management around dental implants. *Periodontol 2000.* 2019 Oct;81(1):124–38.
9. Pindobilowo, Tjiptoningsih UM, Ariani D. Effective Tooth Brushing Techniques Based on Periodontal Tissue Conditions : A Narrative Review. *Formosa J Appl Sci.* 2023 Jul;2(7):1649–62.
10. Vijaya V, Sanjay V, Varghese RK, Ravuri R, Agarwal A. Association of Dentine Hypersensitivity with Different Risk Factors – A Cross Sectional Study. 2013 Dec; 5(6):88-92.
11. Ramsay DS. Patient compliance with oral hygiene regimens: A behavioural self-regulation analysis with implications for technology. *Int Dent J.* 2000 Dec;50(6):304–11.
12. Chen C, Parolia A, Pau A, Celerino De Moraes Porto IC. Comparative evaluation of the effectiveness of desensitizing agents in dentine tubule occlusion using scanning electron microscopy. *Aust Dent J.* 2015 Mar;60(1):65–72.

13. Addy M, Hunter ML. Can tooth brushing damage your health? Effects on oral and dental tissues. *Int Dent J*. 2003 Jun;53:177–86.
14. Chambrone L, Sukekava F, Araújo MG, Pustiglioni FE, Chambrone LA, Lima LA. Root coverage procedures for the treatment of localised recession-type defects. *Cochrane Oral Health Group*, editor. *Cochrane Database Syst Rev* [Internet]. 2009 Apr 15 [cited 2024 Jun 2]; Available from: <https://doi.wiley.com/10.1002/14651858.CD007161.pub2>
15. Lindhe J, Lang NP, Karring T. *Klinička parodontologija i dentalna implantologija*. Prema 5. engleskom izdanju. Zagreb: Nakladni zavod Globus; 2010. Poglavlje 1, Anatomija; p. 3-34.
16. Tribble GD, Lamont RJ. Bacterial invasion of epithelial cells and spreading in periodontal tissue: Bacterial invasion of epithelial cells and spreading in periodontal tissue. *Periodontol* 2000. 2010 Feb;52(1):68–83.
17. Wolf HF, Rateitschak- Plüss EM, Rateitschak KH *Parodontologija: Stomatološki atlas*. 3. prerađeno i prošireno izdanje. Zagreb: Naklada Slap; 2008. Poglavlje 2, Građa parodonta; p. 7- 20.
18. Frazier-Bowers SA, Puranik CP, Mahaney MC. The Etiology of Eruption Disorders—Further Evidence of a “Genetic Paradigm.” *Semin Orthod*. 2010 Sep;16(3):180–5.
19. Lindhe J, Lang NP, Karring T. *Klinička parodontologija i dentalna implantologija*. Prema 5. engleskom izdanju. Zagreb: Nakladni zavod Globus; 2010. Poglavlje 3, Sluznica oko zuba i implantata; p. 69-71.
20. Pontoriero R, Carnevale G. Surgical Crown Lengthening: A 12-Month Clinical Wound Healing Study. *J Periodontol*. 2001;72(7):841-8.
21. Wennström JL. Mucogingival Therapy. *Ann. Periodontol* [Internet]. 1996 [cited 2024 May 19]; section 8: [about 671-701 p.]. Available from: <https://aap.onlinelibrary.wiley.com/doi/epdf/10.1902/annals.1996.1.1.671>.
22. Serino G, Wennström JL, Lindhe J, Eneroth L. The prevalence and distribution of gingival recession in subjects with a high standard of oral hygiene. *J Clin Periodontol*. 1994 Jan;21(1):57–63.

23. Løe H, Ånerud Å, Boysen H. The Natural History of Periodontal Disease in Man: Prevalence, Severity, and Extent of Gingival Recession. *J Periodontol.* 1992 Jun;63(6):489–95.
24. Kim YG, Lee SM, Bae S, Park T, Kim H, Jang Y, et al. Effect of Aging on Homeostasis in the Soft Tissue of the Periodontium: A Narrative Review. *J Pers Med.* 2021 Jan;11(1):58.
25. AAP's. Glossary of Periodontal Terms. American Academy of Periodontology. Glossary of Periodontal Terms. Available from: <https://members.perio.org/libraries/glossary?ssopc=1>. Accessed 20 May 2024.
26. Khocht A, Simon G, Person P, Denepitiya JL. Gingival recession in relation to history of hard toothbrush use. *J Periodontol.* 1993 Sep;64(9):900-5.
27. van Palenstein Helderma WH, Lembariti BS, van der Weijden GA, van 't Hof MA. Gingival recession and its association with calculus in subjects deprived of prophylactic dental care. *J Clin Periodontol.* 1998 Feb;25(2):106-11.
28. Merijohn GK. Management and prevention of gingival recession. *Periodontol 2000.* 2016 Jun;71(1):228–42.
29. Kapferer-Seebacher I, van Dijk FS, Zschocke J. Periodontal Ehlers-Danlos Syndrome. 2021 Jul 29. In: Adam MP, Feldman J, Mirzaa GM, Pagon RA, Wallace SE, Bean LJH, Gripp KW, Amemiya A, editors. *GeneReviews®* [Internet]. Seattle (WA): University of Washington, Seattle; 1993–2024. PMID: 34324282.
30. Liu Y, Li CX, Nie J, Mi CB, Li YM. Interactions between Orthodontic Treatment and Gingival Tissue. *Chin J Dent Res.* 2023 Mar 29;26(1):11-18.
31. Adriaens PA, Adriaens LM. Effects of nonsurgical periodontal therapy on hard and soft tissues. *Periodontol 2000.* 2004 Oct;36(1):121–45.
32. Kassab MM, Cohen RE. The etiology and prevalence of gingival recession. *J Am Dent Assoc.* 2003 Feb;134(2):220–5.
33. Vignoletti F, Di Martino M, Clementini M, Di Domenico GL, De Sanctis M. Prevalence and risk indicators of gingival recessions in an Italian school of dentistry and dental hygiene: a cross-sectional study. *Clin Oral Investig.* 2020 Feb;24(2):991–1000.

34. Thomson WM, Hashim R, Pack ARC. The Prevalence and Intraoral Distribution of Periodontal Attachment Loss in a Birth Cohort of 26-Year-Olds. *J Periodontol.* 2000 Dec;71(12):1840–5.
35. Albandar JM, Kingman A. Gingival Recession, Gingival Bleeding, and Dental Calculus in Adults 30 Years of Age and Older in the United States, 1988-1994. *J Periodontol.* 1999 Jan;70(1):30–43.
36. Seong J, Bartlett D, Newcombe RG, Claydon NCA, Hellin N, West NX. Prevalence of gingival recession and study of associated related factors in young UK adults. *J Dent.* 2018 Sep;76:58–67.
37. Caton JG, Armitage G, Berglundh T, Chapple ILC, Jepsen S, Kornman KS, et al. A new classification scheme for periodontal and peri-implant diseases and conditions – Introduction and key changes from the 1999 classification. *J Clin Periodontol* [Internet]. 2018 Jun [cited 2024 May 19];45(S20). Available from: <https://onlinelibrary.wiley.com/doi/10.1111/jcpe.12935>
38. Imber JC, Kasaj A. Treatment of Gingival Recession: When and How? *Int Dent J.* 2021 Jun;71(3):178–87.
39. Cairo F, Nieri M, Cincinelli S, Mervelt J, Pagliaro U. The interproximal clinical attachment level to classify gingival recessions and predict root coverage outcomes: an explorative and reliability study: Interproximal CAL for gingival recessions. *J Clin Periodontol.* 2011 Jul;38(7):661–6.
40. Zucchelli G, Tavelli L, Stefanini M, Barootchi S, Mazzotti C, Gori G, et al. Classification of facial peri-implant soft tissue dehiscence/deficiencies at single implant sites in the esthetic zone. *J Periodontol.* 2019 Oct;90(10):1116–24.
41. Frese C, Staehle HJ, Wolff D. The assessment of dentofacial esthetics in restorative dentistry. *J Am Dent Assoc.* 2012 May;143(5):461–6.
42. Passia N, Blatz M, Strub JR. Is the smile line a valid parameter for esthetic evaluation? A systematic literature review. *Eur J Esthet Dent.* 2011 Autumn;6(3):314-27.
43. Wennström JL. Lack of association between width of attached gingiva and development of soft tissue recession: A 5-year longitudinal study. *J Clin Periodontol.* 1987 Mar;14(3):181–4.

44. Freedman AL, Green K, Salkin LM, Stein MD, Mellado JR. An 18-Year Longitudinal Study of Untreated Mucogingival Defects. *J Periodontol*. 1999 Oct;70(10):1174–6.
45. Kennedy JE, Bird WC, Palcanis KG, Dorfman HS. A longitudinal evaluation of varying widths of attached gingiva. *J Clin Periodontol*. 1985 Sep;12(8):667–75.
46. Friedman N. Mucogingival Surgery: The Apically Repositioned Flap. *J Periodontol*. 1962 Oct;33(4):328–40.
47. Struna, Hrvatsko strukovno nazivlje [Internet]. Zagreb: Struna, Hrvatsko strukovno nazivlje; c2008 [cited 2024 May 24] . Available from: <http://struna.ihjj.hr/naziv/presadak/17306/>.
48. Rotundo R, Pancrazi GL, Grassi A, Ceresoli L, Di Domenico GL, Bonafede V. Soft Tissue Substitutes in Periodontal and Peri-Implant Soft Tissue Augmentation: A Systematic Review. *Materials (Basel)*. 2024 Mar;17(5):1221.
49. Grupe J, Warren R. Repair of gingival defects by a sliding flap operation. *J. Periodontol*. 1956; 27: 290-5.
50. Staffileno JR H. Managment of gingival recession and root exposure problems associaated with periodontal disease. *Dent. Clin. N. Am*. 1964;1: 111-20.
51. Zucchelli G, Cesari C, Amore C, Montebugnoli L, De Sanctis M. Laterally Moved, Coronally Advanced Flap: A Modified Surgical Approach for Isolated Recession-Type Defects. *J Periodontol*. 2004 Dec;75(12):1734–41.
52. Zucchelli G, De Sanctis M. Treatment of Multiple Recession-Type Defects in Patients With Esthetic Demands. *J Periodontol*. 2000 Sep;71(9):1506–14.
53. Cairo F, Pagliaro U, Nieri M. Treatment of gingival recession with coronally advanced flap procedures: a systematic review. *J Clin Periodontol*. 2008 Sep;35(8):136–62.
54. Zucchelli G, Tavelli L, McGuire MK, Rasperini G, Feinberg SE, Wang H, et al. Autogenous soft tissue grafting for periodontal and peri-implant plastic surgical reconstruction. *J Periodontol*. 2020 Jan;91(1):9–16.
55. Miller PD Jr. Root coverage using a free soft tissue autograft following citric acid application. Part 1: Technique. *Int J Periodontics Restorative Dent*. 1982;2(1):65-70.

56. Wessel JR, Tatakis DN. Patient Outcomes Following Subepithelial Connective Tissue Graft and Free Gingival Graft Procedures. *J Periodontol.* 2008 Mar;79(3):425–30.
57. Griffin TJ, Cheung WS, Zavras AI, Damoulis PD. Postoperative Complications Following Gingival Augmentation Procedures. *J Periodontol.* 2006 Dec;77(12):2070–9.
58. Gümüş P, Buduneli E. Graft stabilization with cyanoacrylate decreases shrinkage of free gingival grafts. *Aust Dent J.* 2014 Mar;59(1):57–64.
59. Chambrone L, Tatakis DN. Long-Term Outcomes of Untreated Buccal Gingival Recessions: A Systematic Review and Meta-Analysis. *J Periodontol.* 2016 Jul;87(7):796–808.
60. Giannobile WV, Jung RE, Schwarz F, the Groups of the 2nd Osteology Foundation Consensus Meeting. Evidence-based knowledge on the aesthetics and maintenance of peri-implant soft tissues: Osteology Foundation Consensus Report Part 1—Effects of soft tissue augmentation procedures on the maintenance of peri-implant soft tissue health. *Clin Oral Implants Res.* 2018 Mar;29(15):7–10.
61. Bernimoulin JP, Lüscher B, Mühlemann HR. Coronally repositioned periodontal flap. Clinical evaluation after one year. *J Clin Periodontol.* 1975 Feb;2(1):1-13.
62. Cortellini P, Tonetti M, Prato GP. The partly epithelialized free gingival graft (pe-fgg) at lower incisors. A pilot study with implications for alignment of the mucogingival junction. *J Clin Periodontol.* 2012 Jul;39(7):674–80.
63. Cairo F, Rotundo R, Miller PD, Pini Prato GP. Root Coverage Esthetic Score: A System to Evaluate the Esthetic Outcome of the Treatment of Gingival Recession Through Evaluation of Clinical Cases. *J Periodontol.* 2009 Apr;80(4):705–10.
64. Carcuac O, Derks J. Modified Free Gingival Graft Technique for Root Coverage at Mandibular Incisors: A Case Series. *Int J Periodontics Restorative Dent.* 2021 Mar;41(2):e37–44.
65. Langer B, Langer L. Subepithelial Connective Tissue Graft Technique for Root Coverage. *J Periodontol.* 1985 Dec;56(12):715–20.
66. Raetzke PB. Covering Localized Areas of Root Exposure Employing the “Envelope” Technique. *J Periodontol.* 1985 Jul;56(7):397–402.

67. Nelson SW. The Subpedicle Connective Tissue Graft: A Bilaminar Reconstructive Procedure for the Coverage of Denuded Root Surfaces. *J Periodontol.* 1987 Feb;58(2):95–102.
68. Wennström JL, Zucchelli G. Increased gingival dimensions. A significant factor for successful outcome of root coverage procedures?: A 2-year prospective clinical study. *J Clin Periodontol.* 1996 Aug;23(8):770–7.
69. Konflanz W, Orth CC, Celeste RK, Muniz FWMG, Haas AN. Influence of Donor Site and Harvesting Technique of Connective Tissue Graft on Root Coverage Outcomes of Single Gingival Recessions: Systematic Review and Meta-analyses. *J Int Acad Periodontol.* 2021 Jan 1;23(1):79–98.
70. Karring T, Cumming BR, Oliver RC, Løe H. The Origin of Granulation Tissue and Its Impact on Postoperative Results of Mucogingival Surgery. *J Periodontol.* 1975 Oct;46(10):577–85.
71. Nobuto T, Imai H, Yamaoka A. Microvascularization of the Free Gingival Autograft. *J Periodontol.* 1988 Oct;59(10):639–46.
72. Chambrone L, Pannuti CM, Tu Y, Chambrone LA. Evidence-Based Periodontal Plastic Surgery. II. An Individual Data Meta-Analysis for Evaluating Factors in Achieving Complete Root Coverage. *J Periodontol.* 2012 Apr;83(4):477–90.
73. Carcuac O, Trullenque-Eriksson A, Derks J. Modified free gingival graft technique for treatment of gingival recession defects at mandibular incisors: A randomized clinical trial. *J Periodontol.* 2023 Jun;94(6):722–30.
74. Aroca S, Molnár B, Windisch P, Gera I, Salvi GE, Nikolidakis D, et al. Treatment of multiple adjacent Miller class I and II gingival recessions with a Modified Coronally Advanced Tunnel (MCAT) technique and a collagen matrix or palatal connective tissue graft: a randomized, controlled clinical trial. *J Clin Periodontol.* 2013 Jul;40(7):713–20.
75. Carbone AC, Joly JC, Botelho J, Machado V, Avila-Ortiz G, Cairo F, et al. Long-term stability of gingival margin and periodontal soft-tissue phenotype achieved after mucogingival therapy: A systematic review. *J Clin Periodontol.* 2024 Feb;51(2):177–95.

6. ŽIVOTOPIS

Marija Kelić rođena je 15. travnja 1999. godine u Zagrebu. Osnovnoškolsko obrazovanje završava u Zaprešiću te godine 2014. postaje učenicom X. gimnazije „Ivan Supek“ u Zagrebu. Godine 2018. redovno upisuje Stomatološki fakultet Sveučilišta u Zagrebu. U ak. god. 2021./2022., dobitnica je Rektorove nagrade za individualni znanstveni rad naziva: „Ispitivanje mogućnosti punjenja te naknadnog otpuštanja fluoridnih iona iz bioaktivnih dentalnih materijala nakon premazivanja visokokonzentriranim fluoridnim gelom“. S istoimenim istraživanjem nagrađena je i drugom poster nagradom na Farmakološkom kongresu u Opatiji te objavljuje u prestižnom biomedicinskom časopisu *Journal of Functional Biomaterials*. Posljednje dvije godine studija voditeljica je *Geronto projekta* te se pod njenim vodstvom 2024. godine na Stomatološkom fakultetu u Zagrebu organizira Prvi Geronto dan, Dan otvorenih vrata Geronto projekta. U rujnu 2023. godine aktivno sudjeluje u radu Kongresa Europskog društva za gerontologiju s poster izlaganjem u Stockholmu, a 2024. u Beogradu. U slobodno vrijeme volontira na Zavodu za dentalnu patologiju i demonstrira u sklopu kolegija Pretklinička i laboratorijska fiksna protetika i time usavršava svoje praktične i teorijske vještine. Tijekom studija asistirala je i u nekoliko ordinacija dentalne medicine. Izuzev stomatologije, obožava kuhanje, plesanje i druženje s kućnim ljubimcima.

Popis objavljenih radova autora:

- 1) Kelić M, Kilić D, Kelić K, Šutej I, Par M, Peroš K, et al. The Fluoride Ion Release from Ion-Releasing Dental Materials after Surface Loading by Topical Treatment with Sodium Fluoride Gel. *J Funct Biomater*. 2023 Feb;14(2):102.
- 2) Adam M, Kelić M, Musić L. Starenje stanovništva – što očekivati kao doktor dentalne medicine?. *Sonda* [Internet]. 2023 [pristupljeno 20.06.2024.];44.(1.):56-61. Dostupno na: <https://hrcak.srce.hr/296899>
- 3) Kelić M, Musić L, Čatić A. DMFT index among institutionalised and non-institutionalised individuals in Zagreb, Croatia. [Presentation] [cited 2024 June 20] Available at: <https://urn.nsk.hr/urn:nbn:hr:127:283811>
- 4) Kelić, Marija, Kilić, Domagoj, Peroš, Kristina: Testing the possibility of loading and subsequent release of fluoride ions from bioactive dental materials after coating with highly

concentrated fluoride gel/ Mršić-Pelčić, Jasenka; Vitezić, Dinko; Janković, Tamara (ur.). 2022. str. 226-226.

- 5) Pakušić A, Kelić M, Pavić M, Tomas K, Musić L, Čatić A: Oral health related quality of life and psychosocial impact of oral status in older people in Zagreb, Croatia/ Aleksandra Milić Lemić (ur.). 2024. str. 47-48.
- 6) Kelić M, Biloš I, Hafizović M, Kovač M, Musić L, Čatić A: Geronto project- 14 years of volunteer- based initiative improving oral health of Croatian older age groups/ Aleksandra Milić Lemić (ur.). 2024. str. 50-51.