

# Bezubost u estetskoj zoni - mogućnosti protetske rehabilitacije

---

Jambrešić, Lucija

Master's thesis / Diplomski rad

2024

Degree Grantor / Ustanova koja je dodijelila akademski / stručni stupanj: **University of Zagreb, School of Dental Medicine / Sveučilište u Zagrebu, Stomatološki fakultet**

Permanent link / Trajna poveznica: <https://um.nsk.hr/um:nbn:hr:127:033790>

Rights / Prava: [In copyright](#) / [Zaštićeno autorskim pravom.](#)

Download date / Datum preuzimanja: **2025-02-26**



Repository / Repozitorij:

[University of Zagreb School of Dental Medicine Repository](#)





Sveučilište u Zagrebu  
Stomatološki fakultet

Lucija Jambrešić

**BEZUBOST U ESTETSKOJ ZONI -  
MOGUĆNOSTI PROTETSKE  
REHABILITACIJE**

DIPLOMSKI RAD

Zagreb, 2024.

Rad je ostvaren u: Sveučilište u Zagrebu, Stomatološki fakultet, Zavod za mobilnu protetiku

Mentor rada: izv. prof. dr. sc. Nikola Petričević, dr. med. dent.

Lektor hrvatskog jezika: Monika Golubar Erdec, mag. educ. philol. croat.

Lektor engleskog jezika: Hrvoje Kristan, prof. engleskog i francuskog jezika i književnosti

Rad sadrži: 35 stranica

0 tablica

4 slika

Rad je vlastito autorsko djelo, koje je u potpunosti samostalno napisano uz naznaku izvora drugih autora i dokumenata korištenih u radu. Osim ako nije drukčije navedeno, sve ilustracije (tablice, slike i dr.) u radu su izvorni doprinos autora diplomskog rada. Autor je odgovoran za pribavljanje dopuštenja za korištenje ilustracija koje nisu njegov izvorni doprinos, kao i za sve eventualne posljedice koje mogu nastati zbog nedopuštenog preuzimanja ilustracija odnosno propusta u navođenju njihovog podrijetla.

## **Zahvala**

Najprije zahvaljujem svom mentoru, izv. prof. dr. sc. Nikoli Petričeviću kojeg izrazito cijenim kao profesora, kliničara i čovjeka. Hvala za dijeljenje Vašega bogatog iskustva i mnogobrojnih stručnih i životnih savjeta tijekom moga fakultetskog obrazovanja i za vrijeme pisanja ovog rada.

Neizmjereno hvala mojim roditeljima, Marijani i Krunoslavu koji su mi omogućili da budem tu gdje jesam. Uvijek su bili tu za mene, u veselju i u suzama. Mojoj sestri Ani, koja me naučila strpljenju.

Hvala mom Luki – moja stijena i podrška. Na ljubavi i sreći, kao i na pokušajima smirivanja nerveze pred ispite.

Studentski dani ne bi bili isti bez mojih kolega, ujedno i prijatelja, koji su uvijek spremni na pomoć i šalu.

Želim zahvaliti i svim ostalim članovima obitelji i prijateljima koji su bili tu za mene.

Zahvaljujem Fakultetu i svim nastavnicima na prenesenom znanju i vještinama, koji su postavili temelje za bavljenje ovom predivnom strukom.

# BEZUBOST U ESTETSKOJ ZONI – MOGUĆNOSTI PROTETSKE REHABILITACIJE

## Sažetak

Bezubost može biti prirođena ili stečena. Stečena bezubost najčešće je posljedica karijesa i parodontne bolesti. Gubitak zuba zahtijeva protetsku rehabilitaciju kako bi se uspostavile sve funkcije stomatognatog sustava. Bezubost u estetskoj zoni jedan je od najzahtjevnijih problema u stomatologiji s obzirom na visoke zahtjeve pacijenta. Estetska zona podrazumijeva zube vidljive prilikom osmijeha. Stoga je potrebno analizirati estetske parametre lica, osmijeha i preostalih zuba, kao i odabrati odgovarajući materijal kako bi se rad uklopio u postojeći zubni luk. Osim estetske manjkavosti, gubitak prednjih zuba utječe i na govor, a može se i negativno odraziti na psihosocijalno stanje pojedinca. Cilj doktora dentalne medicine je ponuditi pacijentu optimalno protetsko rješenje, uzimajući u obzir principe strukture pacijentove želje i mogućnosti kako bi postigao estetski i funkcionalno zadovoljavajuće rezultate. Ovisno o broju i topografskom razmještanju preostalih zuba, moguće je odabrati sljedeće opcije: djelomična mobilna proteza, konvencionalni most, adhezijski most, implantoprotetska rehabilitacija.

**Ključne riječi:** bezubost; nedostatak zuba; estetika; estetska zona; proteza; most; implantat; protetika

# TOOTHLESSNESS IN THE AESTHETIC ZONE - POSSIBILITIES OF PROSTHETIC REHABILITATION

## Summary

Toothlessness can be congenital or acquired. Acquired toothlessness is most often the result of caries and periodontal disease. The tooth loss requires prosthetic rehabilitation in order to restore all the functions of the stomatognathic system. Toothlessness in the aesthetic zone is one of the most demanding problems in dentistry, given the high demands of the patient. The aesthetic zone includes the teeth visible when smiling. Therefore, it is necessary to analyze the aesthetic parameters of the face, the smile and the remaining teeth, as well as to choose the appropriate material in order to fit the work into the existing dental arch. In addition to the aesthetic deficiency, the loss of front teeth also affects speech, and it can also have a negative impact on the individual's psychosocial condition. The goal of the doctor of dental medicine is to offer the patient an optimal prosthetic solution, taking into account the principles of the profession, the patient's wishes and possibilities in order to achieve aesthetically and functionally satisfactory results. Depending on the number and topographical arrangement of the remaining teeth, it is possible to choose the following options: partial mobile prosthesis, conventional bridge, adhesive bridge, implantoprosthesis rehabilitation.

**Keywords:** toothlessness; lack of teeth; aesthetics; aesthetic zone; dentures; dental bridge; implant; prosthetics

## SADRŽAJ

1. UVOD.....	1
2. PROTETSKO PLANIRANJE I MOGUĆNOSTI .....	4
2.1. Anamneza .....	5
2.2. Klinički nalaz.....	5
2.3. Radiološki nalaz.....	6
2.4. Dentalna estetika .....	7
2.4.1. Analiza estetike.....	7
2.4.2. Utjecaj izbora materijala na estetiku.....	8
2.5. Fotodokumentacija .....	10
2.6. Pretprotetska priprema.....	10
2.7. Protetske mogućnosti.....	11
2.7.1. Djelomična mobilna proteza .....	11
2.7.2. Konvencionalni most.....	11
2.7.3. Adhezijski most.....	12
2.7.4. Implantoprotetska rehabilitacija .....	13
2.8. Nadomještanje jednog zuba u estetskoj zoni .....	13
2.8.1. Djelomična mobilna proteza .....	14
2.8.2. Konvencionalni most.....	14
2.8.3. Adhezijski most.....	15
2.8.4. Implantoprotetska rehabilitacija .....	16
2.9. Nadomještanje dvaju susjednih zuba u estetskoj zoni .....	18
2.9.1. Djelomična mobilna proteza .....	18
2.9.2. Konvencionalni most.....	18
2.9.3. Implantoprotetska rehabilitacija .....	19
2.10. Prekinuti zubni niz većeg raspona u estetskoj zoni .....	19

2.10.1. Djelomična mobilna proteza .....	20
2.10.2. Konvencionalni most.....	21
2.10.3. Implantoprotetska rehabilitacija .....	21
3. RASPRAVA.....	23
4. ZAKLJUČAK.....	26
5. LITERATURA.....	28
6. ŽIVOTOPIS.....	34



## **Popis skraćenica**

CAD/CAM - *Computer-aided design and Computer-aided manufacturing*

CBCT - *Cone Beam Computerized tomography*

CT - *Computerized tomography*

npr. - na primjer

PMMA - polimetil-metakrilat

sur. – suradnici

tzv. – tako zvani



Zubi su dio složenoga stomatognatog sustava, pa je skladna koordinacija svih segmenata sustava (obje čeljusti, meko tkivo usne šupljine, žvačni i mimični mišići) potrebna za harmoničnu funkciju te djelovanje sustava kao cjeline. Zubni lukovi su u dinamičnoj ravnoteži koja se narušava gubitkom već i jednog zuba. (1 – 3)

Funkcije stomatognatog sustava su: estetsko-fiziognomska, fonetska, psihosocijalna, žvačna i okluzijska. Gubitkom prednjih zuba dolazi do narušavanja estetsko-fiziognomske, fonetske i psihosocijalne funkcije što različito utječe na život pojedinca. Dakle, primarne indikacije za nadomještanje prednjih zuba su estetske i fonetske. (1, 3)

Nedostatak zuba može biti prirođen ili stečen. Prirođen nedostatak zuba naziva se hipodoncija i uključuje nedostatak šest zubi ili manje. Kad nedostaje više zubi od spomenutog riječ je o oligodonciji, a nedostatak svih zubi je anodoncija. Najčešće nedostaju maksilarni lateralni sjekutići i mandibularni drugi pretkutnjaci. Stečeni nedostatak najčešće je posljedica karijesa i paradontne bolesti. Zubi mogu biti indicirani za ekstrakciju i zbog perikoronitisa, ortodontskih razloga, protetskih razloga ili podležeće neoplazme. Gubitak zuba može biti posljedica traume, a bezubost djelomična ili potpuna. (4, 5)

Gubitkom zuba, stomatognati sustav prilagođava se novonastaloj situaciji. Preostali zubi nastoje ispuniti prazan prostor, pa dolazi do njihovoga postepenog pomaka u tom smjeru. Antagonistički zubi urastaju u bezubo područje zbog gubitka okluzalnog kontakta, dok agonistički ispunjavaju prostor naginjanjem ili *bodily* pomacima. Zbog nedostatka impulsa, bezubi alveolarni nastavci atrofiraju. Prolaskom vremena situacija postaje protetski neadekvatna, odnosno potrebne su dodatne mjere kako bi se ponovno uspostavila ravnoteža i pravilna okluzalna linija. To može uključivati npr. endodontski zahvat odnosno devitalizaciju uraslih i nagnutih zuba kako bi se postigao dovoljan prostor i/ili paralelnost bataljaka kod brušenja za most. Zatim, kirurške zahvate augmentacije grebena ili zahvate na mekom tkivu kako bi se postiglo optimalno ležište za protezu ili stvorilo potrebne uvjete za ugradnju implantata. Dodatni zahvati povećavaju utrošak vremena i novaca kod izrade protetskog nadomjeska. Stoga je važno čim prije nadomjestiti nedostatan zub, iz profilaktičkih razloga, da se spriječe navedene promjene te da se što prije uspostavi normalna funkcija. (1 – 3)

Jedan od najzahtjevnijih estetskih problema u stomatologiji predstavlja nadomještanje nedostajućih prednjih zubi. (6) Cilj terapeuta je individualizirati plan terapije s obzirom na klinički početno stanje, poštujući principe struke i pacijentove želje. (2, 7)

Svrha ovog rada je dati pregled mogućih protetskih rješenja u estetskoj zoni kod nedostatka zuba, definirati što su, osvrnuti se na kliničke značajke i navesti njihove prednosti i mane. Opisane su osnovne informacije koje bi koristile kliničaru kao vodič prilikom izbora protetskog nadomjeska u frontalnoj regiji.

## **2. PROTETSKO PLANIRANJE I MOGUĆNOSTI**

Klinički pregled potkrijepljen rendgenskim snimkama polazište je za planiranje terapije, a želje pacijenta su nadopuna koja je ključna za optimalno protetsko rješenje. Uz osnovnu analizu, doktor dentalne medicine može se poslužiti i izradom studijskih modela te izradom digitalnih i voštanih prijedloga. Izbor vrste nadomjeska kod protetske rehabilitacije djelomične bezubosti ovisit će osnovno o topografskom razmještaju i biološkoj vrijednosti preostalih zubi u čeljusti. Prilikom planiranja potrebno je uzeti u obzir sljedeće faktore: biomehaniku, ugodnost nošenja, estetske zahtjeve te složenost terapije u vidu trajanja i financijskog segmenta, ali i samu dob pacijenta kao i njegovu sposobnost održavanja oralne higijene. (1, 3, 7)

## **2.1. Anamneza**

Anamneza je skup podataka koje pacijent iznosi a odnosi se na socijalnu, opće medicinsku i stomatološku anamnezu. Potrebno je utvrditi od kojih bolesti pacijent boluje, koje lijekove uzima i koje alergije ima. Te informacije su nužne kako bi se prilagodio izbor protetske terapije i određenih zahvata koji bi mogli direktno ili indirektno interferirati s time. Pozornost treba obratiti na kardiovaskularne i infektivne bolesti. Poseban oprez je potreban kod ekstrakcije zuba, kirurških zahvata i ugradnje implantata. (1, 8, 9)

## **2.2. Klinički nalaz**

Klinički pregled obuhvaća inspekciju i palpaciju usne šupljine, preostalih zubi i parodontnog tkiva, mekog tkiva, kosti čeljusti i temporomandibularnog zgloba.

Potrebno je ustanoviti koji zubi nedostaju, broj preostalih zuba i njihov topografski raspored. Zatim postojanje karijesa i/ili postojećih ispuna, obujam preostale kliničke krune i potrebe za nadogradnjom. Bolesti pulpe i periapikalnog tkiva potrebno je otkriti metodama palpacije, perkusije i testovima vitaliteta kako bi se endodontski liječile. Bolesti parodonta i pomičnost zuba mogu utjecati na dugovječnost nadomjeska. Nepovoljni nalaz utjecat će na odluku o potrebnim ekstrakcijama što dovodi do promjene stanja stomatognatog sustava i potencijalno odvođi plan terapije u drugom smjeru od postojećeg. Stupanj oralne higijene također je važna stavka koja može presuditi u izboru protetskog nadomjeska. Važna je širina pričvrzne sluznice,

debljina i rezilijencija. Utvrđuje se visina i širina alveolarnog nastavka odnosno stupanj resorpcije. (1, 3, 8)

Postoji razlika u razmatranju nedostatka zuba u gornjoj i donjoj čeljusti. Gornji zubni luk je uočljiviji zato što prekriva donji i zubi toga luka su veći. Zubni lukovi su lučno zavijeni u prednjem području, u odnosu na donji niz, što znači različit prijenos sila i utjecaj na statiku i dinamiku protetskog rada. Kakvoća kosti maksile je različita u odnosu na kost mandibule, pa je i obrazac resorpcije drugačiji što je posebno značajno kod ugradnje implantata. U donjem zubnom luku, zubi su relativno mali i uski što rezultira mehaničkim i biološkim limitacijama kod ugradnje implantata, zbog čega se u toj zoni prednost daje konvencionalnim rješenjima. (1, 2, 7, 10)

### **2.3. Radiološki nalaz**

Radiološki nalaz omogućuje stomatologu uvid u tkiva koja se ne vide samo kliničkim pregledom. Moguće je uočiti karijes, posebno aproksimalni i sekundarni, kao i postojanje periapikalnih translucencija koje mogu upućivati na kroničnu upalu apikalnog parodonta. Proširenje parodontne pukotine može biti znak napredovanja pulpne patologije prema periapikalnom parodontu, a može biti i posljedica okluzalne traume. Analiziraju se postojeća endodontska punjenja kao i potreba za revizijom istih. Procjenjuje se stanje alveolarnog nastavka te odsustvo koštanih patoloških procesa kao npr. cista, tumor ili gigantocelulame promjene. Uočava se broj korjenova, oblik i smjer te omjer kliničke krune i korijena. (2)

Osnovna rendgenska slika koju je potrebno izraditi prije svake protetske rehabilitacije je ortopantomogram. Ortopantomogram je dvodimenzionalna panoramska slika koja daje prikaz ekstraoralnih i intraoralnih struktura, a u slučaju nedoumica i potreba za detaljnijom snimkom, mogu se učiniti standardne intraoralne snimke. (8, 10)

Uvid u treću dimenziju, posebno značajnu implantologu, daje CT odnosno CBCT snimka koja daje konkretnije informacije o dimenzijama, kvaliteti i kakvoći alveolarnog nastavka te smještaj anatomskih struktura koje je potrebno zaobići prilikom ugradnje enosealnih implantata. (8, 10)

## **2.4. Dentalna estetika**

Ideal estetike je ovisan o kulturi, starosti i spolu pacijenta te unatoč objektivnim kriterijima i estetskim smjernicama opisanima za postizanje sklada, želje i očekivanja pacijenta su izrazito važne komponente koje moraju biti dobro definirane prije izrade konačnoga protetskog rada u čemu mogu pomoći privremeni radovi ili digitalni softveri. Zadatak kliničara i dentalnog tehničara je skladno i neprimjetno uklopiti nadomjestak u estetskoj zoni u postojeći zubni niz, poštujući prirodni tijek i izgled zuba, što je veći izazov kod gubitka samo jednog zuba. Kod gubitka više njih lakše je postići odudaranje od prvotnog izgleda zuba(la), ako ostali čimbenici to omogućuju. (2, 3, 7)

### **2.4.1. Analiza estetike**

Kod protetske rehabilitacije u estetskoj zoni potrebno je analizirati estetske parametre u sve tri dimenzije: superiorno-inferiorne, medijalno-lateralne i anteriorno-posteriorne. Prilikom analize, osvrt je na izgledu i simetriji lica te profilu lica. Zatim je potrebno definirati estetske parametre usta i osmijeha a to su: linija osmijeha, potpora usne, simetrija osmijeha, odnos sredine lica i sredine osmijeha. Nadalje, karakteristike zuba, njihovu poziciju, dimenzije, boju i orijentaciju aksijalne osi. Važne su i linija usana i biotip gingive. U konačnici, takva analiza će omogućiti zadovoljavajući dizajn protetskog nadomjeska. (7, 11, 12)

Estetska zona podrazumijeva područje od očnjaka do očnjaka u obje čeljusti, a ovisno o širini osmijeha područje se može odnositi i na prve, pa čak i druge pretkutnjake i kutnjake. Dakle, estetska zona je važna u estetici osmijeha što povećava zahtjeve i očekivanja pacijenta. (13)

Liniju osmijeha čini krivulja incizalnih bridova, a paralelna je s linijom usne. U idealnom licu, linija osmijeha je paralelna s interpupilarnom linijom i okomita je na središnju liniju lica. Središnja linija lica prolazi središtem čela, glabele, kolumelom nosa, spojnom točkom gornjih prednjih i donjih prednjih sjekutića te brade. Najčešće nije u potpunosti ravna i pravilna, a potpuna simetrija je vrlo rijetka. Liniju usne omeđuje donji rub gornje usne, a utječe na vidljivost prednjih zubi u njihovoj dužini te pripadajuće gingive. Bilježi se za vrijeme osmijeha i govora. Može biti: visoka, normalna, niska ili prekrivati donje zube. Žene češće imaju višu



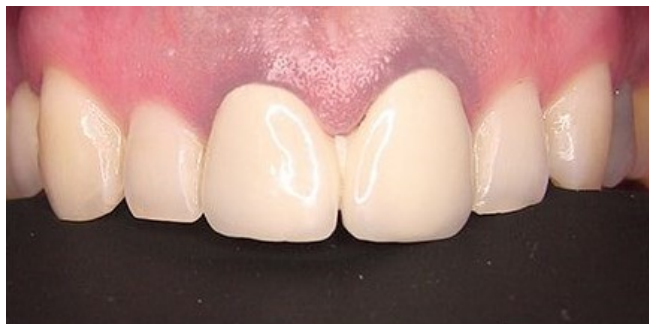
liniju usne od muškaraca. Starije osobe češće imaju manju vidljivost zubi od mlađih, zato što perioralna meka tkiva gube elastičnost i spuštaju se. (2, 10, 14)

Kliničke krune gornjih sjekutića su najvidljivije i najšire. Dužinske osi kliničkih kruna gornjih sjekutića lagano konvergiraju naprama središnjoj liniji, dok je kod donjih to puno manje izraženo odnosno one su paralelnije u odnosu na okomicu središnje linije. Gledajući frontalno, incizalni bridovi gornjih sjekutića i vrškovi kvržica očnjaka, pretkutnjaka i kutnjaka nalaze se na istoj zaobljenoj liniji, dok su incizalni bridovi bočnih sjekutića kraći. (2)

Jedan od najvažnijih čimbenika za postizanje zadovoljavajuće estetike, uz oblik umjetnog zuba, je i izbor boje odnosno nijanse zuba, a ovisi o promatraču, objektu promatranja i izvoru svjetlosti. Odabire se pomoću ključa boja ili digitalno, uz pomoć uređaja. (2, 15)

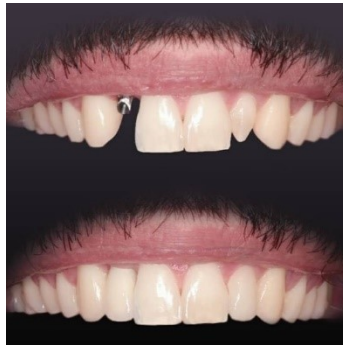#### 2.4.2. Utjecaj izbora materijala na estetiku

Odabir materijala usko je povezan s konačnim estetskim rezultatom. Vidljivost metala umanjuje estetiku protetskog rada. Metal-keramički nadomjesci predstavljaju zlatni standard kod izrade krunica i mostova. U cervikalnoj trećini nadomjeska može se pojaviti sivo prosijavanje (Slika 1.) zbog tanjeg sloja keramike i tanje gingive. Taj se optički fenomen opisuje kao efekt kišobrana. Čest neuspjeh te vrste nadomjeska je lom keramike čime se prikazuje metalna konstrukcija ispod keramičke fasete. Nadalje, keramika zapečena na metalnu konstrukciju najčešće ne pokazuje optimalnu distribuciju reflektiranog svjetla pa i izgleda kao umjetni zub, dok potpuno keramički materijali imaju slična optička svojstva kao i zub čime izgledaju prirodnije i daje im se prednost u estetskoj zoni. (2, 16, 17)

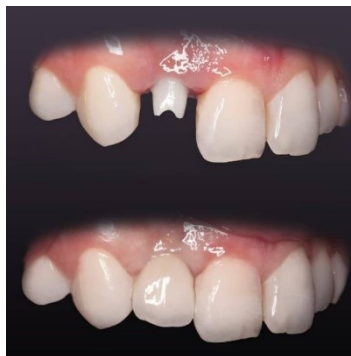

Slika 1. Sivo prosijavanje metal-keramičke krunice uz rub gingive gornjih središnjih sjekutića. Preuzeto uz dopuštenje autora: izv. prof. dr. sc. Nikola Petričević.

Rub titanskih implantata odnosno titanske nadogradnje može sivkasto prosijavati kroz periimplantatna meka tkiva, posebno vidljivo kod tankog biotipa gingive i visoke linije usne. Kod nedostatka facijalne koštane stijenke dolazi do recesije gingive što prikazuje rubove implantata. U svrhu poboljšanja estetike počinju se koristiti keramički implantati i nadogradnje. Titanske nadogradnje (Slika 2.) smatraju se vrlo pouzdanima, pokazuju veliku čvrstoću i otpornost na distorziju, no ne preporučuju se u estetskoj zoni, tim više jer može trajno obojiti meka tkiva. Itrijem ojačani cirkonij-oksidi je inertan materijal koji ne korodira te je izrazito biokompatibilan. Istraživanjima je dokazano da je adhezija bakterijskog biofilma manja nego na titanskim strukturama. Cirkonij-oksidne nadogradnje (Slika 3.) pokazale su se estetski istovjetnima, ali mehanički boljima od aluminij-oksidnih nadogradnja. Krunice na nadogradnjama mogu biti izrađene od glinične keramike na cirkonij-oksidnoj ili metalnoj osnovi, od monolitnog litij-disilikata ili monolitnog cirkonij-oksida. U estetskoj zoni preporuča se, kao obložni materijal, koristiti gliničnu keramiku zbog izvrsnih optičkih svojstava na cirkonij-oksidnoj jezgri s obzirom na to da su okluzijske sile neznčajne, pa je rizik od loma malen. (1, 18 – 20)



Slika 2. Titanska nadogradnja na implantatu na poziciji zuba 12. Preuzeto s dopuštenjem autora: izv. prof. dr. sc. Nikola Petričević.



Slika 3. Cirkonij-oksidna nadogradnja na implantatu na poziciji zuba 12. Preuzeto s dopuštenjem autora: izv. prof. dr. sc. Nikola Petričević.

Djelomične proteze se najčešće izrađuju s metalnom bazom što podrazumijeva da su kvačice i ostali etečmeni (engl. *attachments*), kao i velike i male spojke djelomične proteze, izrađene od kobalt-krom slitine što umanjuje estetiku mobilnih protetskih opcija. Alternativno, mogu se rabiti elastične proteze izrađene od raznih termoplastičnih materijala, npr. najlona. One su ugodne za nošenje, estetske (jer nemaju metalne kvačice), dugoročne su i pogodne za pacijente alergične na metal ili akrilat. Negativno je to što je veća kolonizacija *Candida albicans* i *Staphylococcus aureus* te su krtije od klasičnih proteza. (21)

Umjetni zubi u protezi, najčešće su izrađeni od PMMA (polimetil-metakrilata), plastičnog materijala koji ima relativno dobar estetski rezultat i dobro se veže za ružičasti akrilat od kojeg je izrađena baza proteze. Negativna strana je to što se takvi zubi brzo troše i mogu promijeniti boju. Mogu se koristiti i keramički umjetni zubi koji pokazuju bolju estetiku i stabilnost boje, no ne koriste se baš u praksi zbog problema s kemijskim vezanjem akrilatnih sedla proteze, kao i razlikama u koeficijentu termičke ekspanzije. Uz to, mogu izazvati traumu na antagonističke prirodne zube i podležeće meko tkivo. Kompozitni umjetni zubi za proteze postaju sve popularniji zbog estetskih i mehaničkih značajki. (1, 2, 8, 22, 23)

## **2.5. Fotodokumentacija**

Fotografija služi za komunikaciju s pacijentom, kako bi se dodatno razjasnio plan terapije, ali i s dentalnim tehničarom kako bi se protetski rad prilagodio izgledu pacijenta i analizirao iznad navedene estetske parametre. Ostaje kao dokument i dokaz početne i završne situacije. (3)

## **2.6. Pretprotetska priprema**

Na temelju kliničkog pregleda i rendgenskog nalaza utvrđuje se skup postupaka koji treba učiniti prije početka protetske terapije, zato što usna šupljina mora u potpunosti biti sanirana. Najprije je potrebno ukloniti tvrde i meke zubne naslage. Zatim provesti potrebne restaurativne i endodontske postupke, kirurške zahvate, a ponekad i ortodontsku terapiju. (3)

## **2.7. Protetske mogućnosti**

Cilj terapeuta je individualizirati plan terapije s obzirom na klinički početno stanje, poštujući principe struke i pacijentove želje. Pritom na raspolaganju stoje sljedeće mogućnosti:

- 1) Djelomična mobilna proteza
- 2) Konvencionalni most
- 3) Adhezijski most
- 4) Implantoprotetski nadomjestak (1, 7)

Važno je pacijentima iznijeti sve informacije, prednosti i nedostatke protetskih opcija, kao i moguće komplikacije, kako bi donijeli konačnu odluku o daljnjem tijeku terapije. Krajnji cilj je postići estetski i funkcijski zadovoljavajući rezultat. (10, 24)

### **2.7.1. Djelomična mobilna proteza**

Djelomična proteza je najjednostavnija i najjeftinija protetska mogućnost. Sastoji se od umjetnih zubi, baze, velikih i malih spojki te raznolikih retentivnih i stabilizacijskih elemenata. U estetskoj zoni je indicirana u slučaju da nadomješta prostor širi od četiri sjekutića ili širi od očnjaka i dva susjedna zuba. Preporučljiva je kod dugotrajne bezubosti kada su zubi nosači pomaknuti u slobodne prostore što može imati i retentivno svojstvo u određenim situacijama. Održavanje oralne higijene i nadomjeska je jednostavnije kod mobilnih proteza u odnosu na mostove. Nedostatak je veća resorpcija kosti ispod djelomične proteze, estetika je manja u odnosu na druge mogućnosti, relativno duža prilagodba na „strano tijelo“ te negativan stav o nošenju, posebno kod mlađih pacijenata. Generalno postoji funkcijska manjkavost u odnosu na fiksni most, sa stajališta biotehničkih aspekata, potrebnog prostora za smještaj proteze i njenih retencijskih dijelova. (1, 2, 6)

### **2.7.2. Konvencionalni most**

Konvencionalni most (u danjem tekstu „most“) je fiksno protetičko terapijsko sredstvo koje se sastoji od dva biološka dijela – dva zuba nosača s pripadajućim parodontom koji omeđuju

bezubi prostor. Na nosače se postavlja tehnički dio – sidro, odnosno krunica cementirana na zubu nosaču koja povezuje tijelo mosta – krunice koje nadomještaju izgubljene zube i „zatvaraju“ bezubi prostor. Sve krunice nazivamo članovima, a one koje čine tijelo mosta su međučlanovi. Mostovi se mogu klasificirati prema rasponu: kratki (3 – 4 člana) i široki (5 ili više članova). (3, 9)

Planiranje mosta predstavlja izazov zato što je pri odabiru nosača potrebno uzeti u obzir razne čimbenike: broj nosača, njihov topografski položaj, biološku vrijednost – parodontno zdravlje i površinu korijena. Generalno je pravilo da je maksimalan broj međučlanova četiri. U slučaju da je broj veći, a stanje i/ili topografski položaj nosača nepovoljan, a izradio bi se most, došlo bi do preopterećenja uporišnih zuba, oštećenja njihovog parodonta i posljedično njihovog gubitka. Zato je tada potrebno terapijski plan usmjeriti prema izradi djelomične proteze.

Nadalje, kako bi se osigurala stabilnost i dugovječnost mosta potrebno je slijediti Anteoovo pravilo. Ono glasi da ukupna površina nosača korjenova zuba mora biti barem jednaka, a idealno veća od ukupne površine korijena zuba koji se nadomještaju.

Da bi se mogao postaviti most na brušene bataljke, oni moraju biti paralelni. Veće nagibe zuba nije moguće prilagoditi bez devitalizacije ili ortodontskog ispravljanja što se mora uzeti u obzir kod planiranja.

Konvencionalni most je dobro prihvaćen od strane pacijenata. Trajnim cementiranjem osigurava se komocija zato što ostaje fiksiran u ustima, no time je otežana higijena, što može dovesti do sekundarnog karijesa i posljedično kompromitirati cijeli nadomjesni sustav.

U nekim slučajevima, moguće je usidriti most samo na jedan zub, što se naziva privjesnim mostom. (1 – 3, 9)

### **2.7.3. Adhezijski most**

M. Buonocore sredinom 20. stoljeća, istraživanjem dolazi do značajnih rezultata pripreme površine tvrdih zubnih tkiva jetkanjem, čime započinje razvoj adhezivne tehnologije. Adhezijski most je konzervativnije rješenje u odnosu na konvencionalni most, zato što je priprema zuba nosača ograničena na caklinu. Podrazumijeva nadoknadu jednog zuba u prednjem području. (2, 24)

#### **2.7.4. Implantoprotetska rehabilitacija**

Od Brånemarkovog uvođenja koncepta osteointegracije, tehnologija implantata napredovala je tijekom četiriju desetljeća i značajno promijenila smjer dentalne protetike. Danas se ova opcija smatra predvidljivom. Kako bi se postigla vrhunska estetika, postava implantata u estetskoj zoni zahtjeva znanje i iskustvo terapeuta te izvanredno poznavanje anatomskih, bioloških, kirurških i protetskih principa. (24, 26)

Implantoprotetski nadomjestak je terapijska mogućnost koja podrazumijeva ugradnju implantata u kost bezubog područja i postavu protetske nadogradnje u obliku krunice. Jedan implantat s jednom krunicom se postavlja kad nedostaje jedan zub. Kad ih nedostaje više ili se postavlja više zasebnih implantata s vlastitim krunicama ili jedan s dvije krunice ili se postavlja most sidren na implantatima. Mane su to što se ne može postaviti kod mlađih osoba kad kost još nije u potpunosti razvijena, cijena je veća u odnosu na druge terapijske mogućnosti i veće su stope neuspjeha kod nepravilne postave. (2, 6)

Ponekad je prije ili za vrijeme ugradnje implantata potrebno napraviti niz pripremljenih zahvata kao što su augmentacija kosti i mekotkivni zahvati. (10) Mjesto ugradnje enosealnih implantata, nagib osi i dubina povezanosti s koštanim tkivom određuju temelj za postavu i izgled protetske suprastrukture. Vrijeme ugradnje implantata označava vrijeme od gubitka zuba do implantacije. Ono može biti: imedijatno (neposredno nakon vađenja), odgođena implantacija (6 – 8 tjedana nakon) ili kasna implantacija (prosječno 6 mjeseci nakon). (1)

#### **2.8. Nadomještanje jednog zuba u estetskoj zoni**

U kliničkoj praksi česta je potreba za nadomještanjem jednog zuba, kao posljedica karijesa, traume ili kongenitalne hipodoncije. Protetske mogućnosti su: adhezijski most, konvencionalni most te implantoprotetska opskrba. Svaki tretman ima prednosti i mane. Dugovječnost tročlanog mosta i pojedinačnog implantata prema sistemskom preglednom članku Pjetrussona i sur. bila je skoro ista, a navodi i podatak da bi se adhezijski most zbog velikog postotka neuspjeha trebao koristiti kao sekundarna opcija. (24, 27, 28)

### **2.8.1. Djelomična mobilna proteza**

U slučaju nadomještanja jednog zuba mobilne proteze nisu indicirane.

### **2.8.2. Konvencionalni most**

Most predstavlja tradicionalno rješenje, pogotovo ako i zubi u ulozi budućih nosača zahtijevaju protetsku opskrbu. Vrlo je česta tehnika za nadomještanje prednjih zuba, no nerijetko može rezultirati prevelikim opterećenjem na zube nosače zbog čega se ne preporučuje kod mlađih pacijenata. Osim toga, kontraindicirani su kod mlađih pacijenata kod kojih nije završen rast i razvoj kosti čeljusti. Ponekad su potrebni i dodatni postupci za postizanje optimalnoga estetskog rezultata, npr. augmentacija grebena ili bezubog segmenta. (3, 6, 7)

Nedostatak je to što zahtijeva uklanjanje najviše (zdravog) zubnog tkiva u odnosu na ostale tehnike, a u nekim slučajevima može dovesti do endodontske terapije ugrožavanjem pulpe zuba, pogotovo kod preparacije mandibularnih sjekutića. (2, 11) U svrhu postizanja visoke estetike, rubovi se smještaju epigingivno, a ponekad i subgingivno, što će dovesti do povećane upale gingive. Problem je što bi unatoč relativno visokoj dugovječnosti mostova, oko 8 – 10 godina, mlađi pacijenti tijekom života trebali promijeniti nekoliko nadomjestaka, a prilikom svake zamjene podrazumijeva se dodatno brušenje tvrdoga zubnog tkiva. (24)

U slučaju da nedostaje jedan sjekutić, bilo u gornjoj ili donjoj čeljusti, dovoljno je koristiti susjedne zube kao nosače, dakle izrađuje se tročlana konstrukcija. Slučaj postaje složeniji kada nedostaje jedan od gornjih ili donjih očnjaka. Tada je potrebno uz susjedne zube (bočni sjekutić i prvi pretkutnjak) uključiti i središnji sjekutić kako bi se ispoštovalo Anteovo pravilo. (2)

Privjesni most je poduprt samo s jedne strane zubom nosačem, dok je na drugoj strani nepoduprt. Tada sila ima učinak poluge, što može dovesti do ekstrakcije zuba nosača. Zato je općenito pravilo da se privjesnim mostom nadoknađuje samo jedan zub s tim da se mogu uključiti i sekundarni nosači. Pritom je važno ispitati anatomske i biološke odrednice korijena i krune zuba nosača te pripadajućeg parodonta. Najčešće se koristi za nadoknadu gornjega lateralnog sjekutića, a kao nosač će biti očnjak jer središnji sjekutić nije pogodan zbog specifičnog korijena. U slučaju nedostatka središnjeg sjekutića, lateralni sjekutić ne može biti nosač zbog Anteovog pravila. Osim toga, nije ni pogodno da privjesni most prelazi medijalnu liniju. (2, 6)

### 2.8.3. Adhezijski most

Adhezijski most je oblik terapije koji podrazumijeva adhezivno cementiranje protetske konstrukcije na prepariranu caklinu susjednih zuba. Umjetni zub postavlja se u bezubi prostor čiji se „krilni“ dio cementira na susjedni zub. Ako je cementiran samo na jedan zub, tada se radi o privjesnom adhezijskom mostu. Uz praćenja pravila izrade ima visoku stopu uspjeha – dugoročan je i estetski zadovoljavajući za pacijenta. Postoje razni tipovi adhezivnih mostova (npr. Rochette most, Virginia most), a najpopularniji predstavnik je tzv. Maryland most.

Koriste se kao alternativa implantoprotetskoj terapiji, kada zbog financijskog (adhezijski most je jeftiniji) i kliničkog aspekta (uski bezubi prostori 6 mm ili manje) ne može bit ugrađen implantat. Najveća prednost je minimalno brušenje zuba – preparacija je ograničena na caklinu što je u skladu s modernom, minimalno invazivnom stomatologijom. S obzirom na to da ne prelazi caklinsko-dentinsko spojište, nije ni potrebna uporaba anestetika. Rubovi su smješteni supragingivno što povećava mogućnost održavanja higijene, a smanjuje mogućnost traume parodontnog tkiva prilikom preparacije. Negativna strana je što postoji rizik od odljepljivanja, a time ingestije i aspiracije. Uz to, ne može se ispraviti bezubi prostor kao ni položaj nosača. (2, 6, 7)

Razna istraživanja i sistemski pregledni članci unazad deset godina govore u prilog tome da adhezijski mostovi pokazuju dugoročno dobre kliničke rezultate, od čega retrospektivno istraživanje iz 2016. Abuzara i sur. pokazuje da je stopa preživljavanja adhezijskog mosta nakon 12. pa sve do 21. godine 95.1 %. Prema pregledu literature iz 2020. Mine i suradnici zaključuju da se adhezijski most može komparirati s tročlanim konvencionalnim mostom, s time da su neuspjesi manje katastrofalni kod adhezijskog mosta nego kod konvencionalnog tročlanog mosta. Nadalje, u istom istraživanju je pokazano da je privjesni adhezijski most odlično i dugoročno fiksnoprotetsko rješenje te da se preporuča za nadomještaj maksilarnih lateralnih sjekutića i mandibularnih sjekutića. Sistemski pregledni rad Alqutaibija i suradnika iz 2024. potvrđuje činjenicu da privjesni adhezijski mostovi pokazuju manju stopu neuspjeha od onih cementiranih na dva zuba te zaključuje da su keramički privjesni adhezijski mostovi u prednjoj regiji manje invazivni i da su vrijedna terapijska opcija koja pruža dobar estetski rezultat. (25, 29, 30)



### **2.8.3.1. Maryland most**

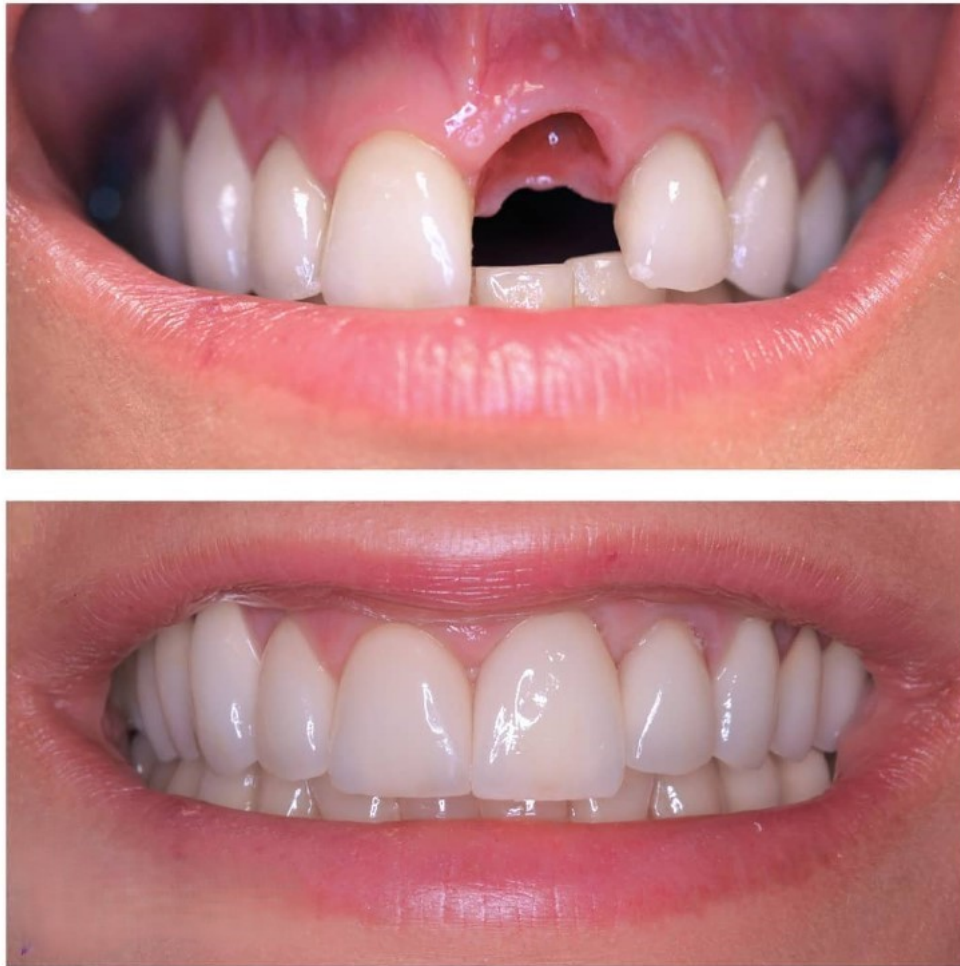Maryland most dobio je naziv po Sveučilištu u Marylandu gdje su istraživači razvili elektrokemijsko jetkanje unutarnje površine metalnog dijela s ciljem poboljšanja vezanja kompozitnog cementa za metal. (2, 31)

Može se koristiti kao trajno rješenje ili kao privremeno kod planiranja implantata i konvencionalnog mosta. Podrazumijeva izradu metalne baze od neplemenitih legura koje se mogu elektrokemijski jetkati što omogućuje mikromehaničku retenciju. Razvojem materijala i tehnika, može biti izrađen i od vlaknima ojačanih, metal-keramičkih i potpuno keramičkih materijala.

Metal-keramički Maryland most predstavlja zlatni standard i pokazuju dugoročne kliničke rezultate, no potpuno keramički pokazuju bolje estetske rezultate. Razvojem keramičkih materijala, preporučuje se uporaba privjesnoga adhezijskog mosta s osnovnom cirkonij-oksidsnom konstrukcijom, no može se koristiti i litij-disilikatna keramika ovisno o okluzalnim silama. U već spomenutom sistemskom preglednom radu, Alqutaibi zaključuje da staklokeramički privjesni adhezijski mostovi pokazuju smanjenje uspješnosti nakon šest godina, dok cirkonij-oksidni i staklom infiltrirani aluminij-oksidni pokazuju dugovječnost i uspjeh tijekom 10 – 15 godina. (6, 30, 32, 33)

### **2.8.4. Implantoprotetska rehabilitacija**

Kod nadomještanja jednog zuba u prednjem segmentu čeljusti, postavlja se jedan implantat u bezubom području s estetskom krunicom koju je potrebno uvrstiti u postojeći zubni niz (Slika 4.). Tretira se kao zaseban sustav, neovisan o susjednim zubima, što je prednost i indikacija u slučaju da su susjedni zubi upitni nosači pa je prognoza postave mosta neizvjesna. S druge strane, kada su susjedni zubi zdravi i neoštećeni, izbjegava se njihovo brušenje za postavu mosta. Potrebno je zadovoljiti uvjet da je širina bezubog prostora barem 6 – 7 mm te da je interokluzijski razmak 5 mm mjeren od vrha implantata. (7, 8, 11, 24)



Slika 4. Implantoprotetski rad uklopljen u postojeći zubni niz na poziciji zuba 21. Preuzeto s dopuštenjem autora: izv. prof. dr. sc. Nikola Petričević.

Kako bi rezultati bili visoko estetski, posebna pozornost se pridodaje adekvatnosti mekog tkiva i kosti, pa je kod odabira kandidata za postavu implantata izrazito važno procijeniti situaciju te utvrditi potrebu za augmentacijom ili podešavanjem postojećih tkiva. U tome pomažu, uz klinički pregled, i razna dijagnostička sredstva kao što je rendgensko snimanje. Uz anatomske preduvjete, kako bi se rad uklopio u estetiku osmijeha, potrebno je razmotriti liniju usne te dubinu zagrizu. Treba uzeti u obzir da se ne vidi rub implantata na koji je učvršćena protetska nadogradnja, pogotovo kod osoba s vidljivom gingivom prilikom govora ili osmijeha. Poseban oprez je potreban da gingivalne konture budu usklađene. Kontinuitet papila je pritom ključan za estetiku, a u slučaju da nedostaju, vidljivi su „crni trokuti“ koji se ne smatraju lijepima. Postojanje papile je ovisno o razini pričvrška susjednih zubi, stoga se preporučuje

interproksimalno sondiranje prije ugradnje implantata kako bi se potvrdilo parodontno zdravlje susjednih zuba. (7, 8, 10, 34, 35)

Unaprijed je potrebno definirati protokol opterećenja. Označuje vrijeme proteklo od ugradnje implantata do postave protetičke nadogradnje. Ono može biti imedijatno ili odgođeno. Rađena su brojna istraživanja i sistemski pregledni radovi na temu utječe li vrijeme opterećenja na ishode jednog implantata u estetskoj zoni. Cheng i suradnici 2020. godine zaključuju da ne utječe na klinički ishod (preživljavanje implantata i periimplantatna stabilnost mekih i tvrdih tkiva), dok Francisco i suradnici 2021. zaključuju da ne utječe niti na estetski ishod. (10, 36, 37)

## **2.9. Nadomještanje dvaju susjednih zuba u estetskoj zoni**

### **2.9.1. Djelomična mobilna proteza**

Nije indicirana za nadomještanje dvaju zuba u prednjem dijelu čeljusti.

### **2.9.2. Konvencionalni most**

Most s dva međučlana je u ovom slučaju najčešći izbor, posebno ako i susjedni zubi zahtijevaju protetsku opskrbu. Estetski problem mogu predstavljati nepostojanje papila između dva međučlana, no ako se nakon ekstrakcije zuba postave privremeni nadomjesci, u određenim slučajevima je moguće i bez dodatnih kirurških zahvata postići skladan tijek mekog tkiva. (2, 7)

Potrebna je posebna pozornost kod planiranja četveročlanog mosta. Treba provjeriti biološku vrijednost zuba nosača što uključuje i zdravlje parodonta. Biomehanički minimum za opterećenje znači da bi omjer kliničke krune i korijena nosača trebao biti barem 1:1. Gubitkom dvaju zuba, povećava se ukupna površina korijena zuba koje je potrebno nadomjestiti pa sukladno Anteovom pravilu treba razmotriti uključenje sekundarnih nosača. (3)

Svakom pacijentu potrebno je pristupiti individualno i uzeti u obzir već navedene parametre. U slučaju da nedostaju gornji središnji i bočni sjekutić, dovoljno je uključiti samo zube koji

omeđuju bezubi prostor, a isto tako je slučaj kad nedostaju oba donja centralna sjekutića. Ako nedostaju donji jedan središnji i jedan lateralni sjekutić, tada je potrebno uz susjedni očnjak i drugi središnji sjekutić koji su primarni nosači, uključiti i sekundarni nosač, a to je drugi lateralni sjekutić. Kod nedostatka oba gornja središnja sjekutića, slijedeći Anteovo pravilo, lateralni sjekutići neće biti dovoljni nosači, pa je potrebno uključiti i očnjake s obje strane.

Nedostatak gornjeg očnjaka i susjednoga lateralnog sjekutića znači da će biti uključeni oba gornja sjekutića i oba pretkutnjaka, zbog velike površine korijena očnjaka. Ako nedostaju donji očnjak i lateralni sjekutić, tada će zubi nosači biti oba središnja sjekutića i prvi pretkutnjak, a drugi pretkutnjak nije potrebno uključiti jer je raspon mosta kratak i sile se usmjeruju na donji očnjak. (2)

### **2.9.3. Implantoprotetska rehabilitacija**

Gubitak dva susjedna zuba može se nadomjestiti postavom dva zasebna implantata ili postavom jednog pa izraditi protetičku nadogradnju s privjesnom krunicom, posebice u situacijama nedostatka horizontalnog prostora bezubog prostora. Na primjer, u slučaju da nedostaju gornji centralni i lateralni sjekutić, najčešće je horizontalni prostor nedovoljan za dva implantata, pa čak i kada bi se koristili oni užeg promjera. Tada se preporučuje postaviti jedan implantat u regiju centralnog sjekutića i postaviti privjes umjesto lateralnog sjekutića. Van Nimwegen i suradnici, sistemskim preglednim radom 2017. godine potvrđuju uspješnost i preživljavanje implantata i zadovoljstvo pacijenata kod korištenja jednog implantata s dvije krunice.

Kao i kod nadomještanja jednog zuba, za postizanje estetskih rezultata, potrebno je rekreirati prirodnu konturu mekih tkiva. Cilj je postaviti implantate u idealnu poziciju jer će prebliska postava dvaju implantata rezultirati lateralnom resorpcijom interimplantatne kosti, i posljedično, recesijom interimplantatne papile što se klinički vidi kao „crni trokuti“. Da bi se to prikriilo, moguće je kontaktne točke krunica postaviti apikalnije. (7, 35, 38, 39)

### **2.10. Prekinuti zubni niz većeg raspona u estetskoj zoni**

Gubitkom većeg broja susjednih zubi, volumen mekih tkiva i kosti se smanjuje, što igra ulogu u odabiru protetske terapije. Najjednostavnije rješenje predstavlja izrada djelomične proteze, a

u određenim slučajevima i jedino moguće ako biološki i tehnički uvjeti ne dopuštaju izradu mosta. Obično postoji veća resorpcija kosti, pa je implantoprotetska rehabilitacija složenija i zahtijeva kirurške pripreme. (7)

### **2.10.1. Djelomična mobilna proteza**

Mobilna proteza je čest izbor kod rekonstrukcije bezubog prostora većeg raspona u estetskoj zoni, zbog izraženog deficita mekog tkiva i kosti. Djelomična proteza mora se uklopiti u postojeće ležište koje čine preostali zubi, meka i koštana tkiva. Kako bi funkcionirala kao dio stomatognatog sustava, kliničar mora uzeti u obzir biološke i tehničke značajke te mehaničke zakonitosti. (1, 7)

#### **2.10.1.1. Zubni luk prekinut u frontalnoj maksili**

Zubni luk prekinut u prednjem području gornje čeljusti najčešće je lučno zavijen, stoga je potrebna posebna pozornost kod konstruiranja sedla, retencijskih i stabilizacijskih elemenata kako bi se osigurala dinamička i statička ravnoteža. Najčešće je potrebno koristiti dodatna sredstva kako bi se spriječilo izvrtnje proteze i posljedično štetno djelovanje sila, a to podrazumijeva postavu mezijalnih upirača što je moguće više naprijed, na očnjake ili prve pretkutnjake te distalnih na kutnjake.

Velik izazov predstavlja i postava umjetnih zuba. Potrebno ih je postaviti unutar poligona podupiranja kako ne bi došlo do izvrtnja proteze. Međutim, time se narušava estetika.

Ružičastim akrilatom u prednjem području je moguće rekonstruirati manjak mekog tkiva, a ekstenzija u vestibularni prostor može pružati potporu usni što povećava estetski dojam, a što se ne može postići drugim protetskim nadomjescima. U slučaju dobro sačuvanog i zadebljanog grebena, frontalno sedlo je potrebno smanjiti što kompromitira statiku proteze te se umjetni zubi moraju dodatno prilagoditi brušenjem i palatinalnijom postavom koje dovodi do smanjene estetike. Estetski problem predstavljaju i postava kvačica i drugih retencijskih elemenata, a njihovo izostavljanje narušava statiku proteze. Alternativa bi bila izrada kombiniranog rada koji podrazumijeva fiksni i mobilni dio protetičkog rada. Zaključno, potrebno je naći kompromis zato što su estetika i statika obrnuto proporcionalne vrijednosti u prednjem području. (1)

### **2.10.1.2. Zubni luk prekinut u frontalnoj mandibuli**

Zubni luk prekinut u prednjem području donje čeljusti također podrazumijeva postavu mezijalnih i distalnih upirača po istim principima kao i za gornju čeljust, uz uporabu kvačica, kako bi se dobio simetričan poligon podupiranja i osigurala retencija i stabilnost proteze na ležištu. (1, 7)

### **2.10.2. Konvencionalni most**

U estetskoj zoni, mostovi se mogu izraditi kada se nadomješta prostor do četiri sjekutića ili kada uključuje očnjak i jedan do dva susjedna zuba. Mostovi šireg raspona (pet članova ili više) dovode do pojačanog opterećenja na zube nosače, zbog čega je potreban dodatni oprez kod planiranja mosta. Retrospektivna studija Alenezi i Aloqayli iz 2023. utvrđuje da postoji veći rizik od tehničkih komplikacija kod mostova širokog raspona u odnosu na one kraćeg raspona te da su komplikacije češće u gornjem zubnom luku nego donjem. Povećanjem raspona, teže je postići optimalan estetski rezultat zbog izraženijeg deficita tkiva. Ako postoji veća resorpcija bezubih grebena, potrebno je kirurški augmentirati kost. Rekonstrukcijom tkiva, moguće je i uspostaviti skladan profil mekog tkiva, što uključuje i papile. (2, 7, 9)

Ako nedostaju oba gornja središnja sjekutića i jedan bočni sjekutić, kao nosače je potrebno uključiti oba očnjaka i preostali bočni sjekutić. U slučaju da nedostaju svi gornji sjekutići, radi neutraliziranja sila koje nastaju zbog lučno zakrivljenoga prednjeg dijela gornje čeljusti, potrebno je uključiti oba očnjaka i oba prva pretkutnjaka kao sekundarne nosače, dok je u donjem zubnom luku, zakrivljenost manja pa je dovoljno uključiti samo oba očnjaka. (2)

### **2.10.3. Implantoprotetska rehabilitacija**

Razvojem dentalne implantologije, postalo je moguće poboljšati kliničke uvjete u ustima, postavom implantata koji će predstavljati sidrište, čime se poboljšava i konačni protetski rad. U slučajevima djelomične bezubosti šireg raspona u estetskoj zoni, moguće je izraditi fiksni most na implantatima (most sidren na implantatima), čime se izbjegava nošenje djelomične mobilne proteze. Ovisno o rasponu bezubog područja, odabire se odgovarajući broj i smještaj

implantata. Povećanjem broja implantata, a time i protetskih suprastruktura, terapije postaje složenija i tehnički zahtjevnija, a cijena veća.

Moguće je povezivanje fiksni most zuba s jedne strane i implantata s druge, tzv. hibridni most, no to je preporučljivo izbjegavati zato što je implantat ankiloziran za okolnu kost dok zubu paradont omogućuje fiziološku pomičnost kod djelovanja sila te takav nesklad dovodi do preopterećivanja implantata i u konačnici do njegovog gubitka. (1, 26) Unatoč tome, sistemski pregledni članak iz 2023. Taneja i sur. zaključuje da nema statističke razlike u neuspjehu terapije mosta sidrenog samo na implantatima i onom sidrenog na zubu i implantatu te da uz to postoji povećani marginalni gubitak kosti kod mosta sidrenog na implantatima za razliku od onog koji je i na zubu i na implantatu. (40)





Nedostatak zuba u estetskoj zoni problematika je s kojom se doktori dentalne medicine često susreću. S obzirom na estetsku, fonetsku i psihosocijalnu funkciju prednjih zuba u stomatognatom sustavu važno je nadomjestiti zub(e) koji nedostaju kako bi se uspostavila pravilna ravnoteža navedenog sustava. Osim toga, pravodobna sanacija ima i profilaktičku ulogu, kako bi se izbjegle posljedice dugotrajne bezubosti koja uključuje pomake antagonističkih i agonističkih zuba prema bezubom prostoru i resorpcija alveolarne kosti, ali i promjene na mekom tkivu. Takve promjene dovode do potrebe za dodatnim zahvatima, koji povećavaju utrošak vremena i novaca.

Stomatolog dolaskom pacijenta mora uzeti pravilnu anamnezu te utvrditi početnu situaciju usne šupljine kliničkim pregledom i rendgenskim snimkama. Na temelju dobivenih podataka planira terapiju, a u obzir uzima estetske parametre lica, osmijeha i preostalih zubi.

Kroz ovaj pregledni rad, vidljivo je da terapeut ima izbor između raznih protetskih opcija kod bezubosti u estetskoj zoni. Estetska zona predstavlja vidljive zube tijekom osmijeha, ali i govora. Svaka opcija ima prednosti i nedostatke. Uz kliničke i mehaničke posebnosti pojedinih nadomjestaka, terapeut mora uzeti u obzir i izbor materijala, zato što to može utjecati na estetske i funkcionalne ishode rada. Vidljivost metala ima negativan utjecaj na estetiku. Metal se prvotno koristi zbog niže cijene rada i mehaničkih vrijednosti, no one nisu značajne u prednjem dijelu čeljusti zbog slabih okluzijskih sila. Prednost se daje potpuno keramičkim radovima jer vjernije oponašaju prirodni zub.

Odabir vrste protetske terapije ovisi o mnogo čimbenika. Najvažniji podatak je broj zuba koji nedostaju i topografski razmještaj preostalih zuba. Podaci vezani za zube koji će modulirati terapiju su: parodontno zdravlje preostalih zuba i njihova pomičnost, karijes i postojeći ispuni te potreba za endodontskim liječenjem ili revizijom. Ukoliko je preostao mali obujam krune zuba nosača, utoliko je potrebno u sklopu pretprotetske pripreme izraditi nadogradnju. Utvrđuje se potreba za ekstrakcijom nekog drugog zuba, što može utjecati na daljnji tijek odabira i planiranja terapije. Podaci vezani za pacijenta su njegove želje, stupanj oralne higijene, određeni anamnestički podaci, vremenska i financijska ograničenja. Iskustvo i logistička ograničenja terapeuta također mogu utjecati na odabir.

U slučaju nedostatka jednog zuba u prednjem području, sve protetičke opcije mogu biti visoko estetske, što će ovisiti i o spretnosti samog terapeuta i dentalnog tehničara. Adhezijski most je najjeftinija opcija koja uključuje manje uklanjanja tvrdoga zubnog tkiva od konvencionalnog mosta. Most je standardna opcija, posebno pogodna kad je i susjednim zubima potrebna

protetska sanacija. Implantoprotetika je najskuplja opcija, ali ne uključuje preparaciju susjednih zuba.

Kada nedostaju dva zuba, adhezijski most više nije indiciran. Već navedeno za most i implantoprotetiku je istovjetno kao kod nedostatka jednog zuba. Uz to, treba uzeti u obzir da je raspon bezubog prostora veći što komplicira izbor nosača kod mosta. Kod ugradnje implantata deficit kosti i mekog tkiva je veći, pa su potencijalno potrebni dodatni zahvati augmentacije i poboljšanja tkiva. Osim toga, teže je uspostaviti kontinuitet papila.

U slučaju prekinutoga zubnog niza u fronti, najjeftinija i najjednostavnija opcija je djelomična mobilna proteza. Proteze se smatraju estetski najmanje vrijednim protetskim radom. Izrada mosta indicirana je samo kada se nadomješta prostor do četiri sjekutića ili kada uključuje očnjak i jedan do dva susjedna zuba i to ovisno o stanju zuba nosača. Implantoprotetska terapija podrazumijeva ugradnju više implantata koji će služiti kao sidrište mosnoj konstrukciji. Takva terapija je složenija i tehnički zahtjevnija.



Doktor dentalne medicine može odabrati između raznih opcija kako bi sanirao bezubost u estetskoj zoni. Cilj terapije je estetski i funkcionalno uklopiti protetski nadomjestak u zubni niz. Dakle, mora biti upoznat sa svim opcijama, temeljenima na znanju i iskustvu, kako bi pacijentu transparentno predložio sve terapijske mogućnosti prikladne za njegov slučaj, navesti njihove prednosti i nedostatke, okvirno trajanje terapije i financijski trošak. Uzimajući u obzir prednosti i nedostatke, broj i razmještaj preostalih zuba, sve opcije mogu dati dobre estetske rezultate, pogotovo zato što se sve mogu izraditi bez uporabe metala. Za vrhunski estetski dojam, preporučaju se keramički materijali koji su bojom i optičkim svojstvima najsličniji zubima.

Pridržavanjem bioloških, mehaničkih i tehnoloških principa pojedinih vrsta protetskih nadomjestaka mogu se dobiti vrhunski estetski i funkcijski rezultati kojima će pacijent biti zadovoljan, odnosno koji će ispuniti njegove želje i očekivanja.



1. Kraljević, Krešimir, Kraljević Šimunković, Sonja. Djelomične proteze. 2. izd. Zagreb; 2023. 327 p.
2. Shillingburg HT, Hobo S, Whitsett LD, Jacobi R, Brackett SE, Knezović Zlatarić D, editors. Osnove fiksne protetike. 1. hrvatsko izd. prema 3. engleskom izd. Zagreb: Media ogled; 2008. 582 p.
3. Jakovac M, Kranjčić J, Marcutti N, Bergman Gašparić L, Carek A, Milardović Ortolan S, et al. Pretklinička i laboratorijska fiksna protetika. Zagreb: Stega tisak; 2020. 227 p. (Udžbenici Sveučilišta u Zagrebu = Manualia Universitatis studiorum Zagrabiensis).
4. Al-Ani AH, Antoun JS, Thomson WM, Merriman TR, Farella M. Hypodontia: An Update on Its Etiology, Classification, and Clinical Management. *BioMed Res Int.* 2017;2017(1):9378325.
5. Broers DLM, Dubois L, de Lange J, Su N, de Jongh A. Reasons for Tooth Removal in Adults: A Systematic Review. *Int Dent J.* 2022 Feb 1;72(1):52–7.
6. Rathee M, Alam M, Divakar S, Malik S. Resin-bonded bridge as a simplified approach to restore missing teeth in esthetic zone by conventional and digital techniques. *Dent Res J.* 2022 Nov 17;19:92.
7. Grunder, Ueli, Milardović Ortolan, Slađana. Implantati u estetskoj zoni: terapijski koncept korak po korak. Zagreb: Media ogled; 2016. 835 p.
8. Knežević G, Jorgić-Srdjak K, Jerolimov V, Kobler P, Varga S, Živko-Babić J. Osnove dentalne implantologije. Zagreb: Školska knjiga; 2002. 95 p. (Udžbenici Sveučilišta u Zagrebu = Manualia Universitatis studiorum Zagrabiensis).
9. Alenezi A, Aloqayli S. Technical complications with tooth-supported fixed dental prostheses (FDPs) of different span lengths: an up to 15-year retrospective study. *BMC Oral Health.* 2023 Jun 15;23(1):393.
10. Sethi A, Kaus T, Sethi A, Weber H, RajaRayan RK, Haban V, et al. Praktična implantologija: dijagnostički, kirurški, restaurativni i tehnički aspekti estetskog i funkcijskog sklada. Zagreb: Media ogled; 2009. 282 p.

11. Pjetursson BE, Lang NP. Prosthetic treatment planning on the basis of scientific evidence. *J Oral Rehabil.* 2008;35(s1):72–9.
12. Bidra AS. Three-dimensional esthetic analysis in treatment planning for implant-supported fixed prosthesis in the edentulous maxilla: review of the esthetics literature. *J Esthet Restor Dent Off Publ Am Acad Esthet Dent Al.* 2011 Aug;23(4):219–36.
13. Rasouli Ghahroudi AA, Homayouni A, Rokn AR, Kia F, Kharazifard MJ, Khorsand A. Frequency of Dental Implants Placed in the Esthetic Zone in Dental Clinic of Tehran University: A Descriptive Study. *J Dent Tehran Iran.* 2015 Dec;12(12):906–12.
14. Kourkouta S. Implant therapy in the esthetic zone: smile line assessment. *Int J Periodontics Restorative Dent.* 2011 Apr;31(2):195–201.
15. Śmielecka M, Dorocka-Bobkowska B. Comparison of two optical devices used for artificial tooth color selection. *Dent Med Probl.* 2022;59(2):249–53.
16. Sadowsky SJ. An overview of treatment considerations for esthetic restorations: A review of the literature. *J Prosthet Dent.* 2006 Dec 1;96(6):433–42.
17. Afroz S, Chand P. Collarless metal ceramic restorations to obscure the umbrella effect. *Indian J Dent Res.* 2010 Dec;21(4):600.
18. Linkevičius T, Puišys A, Andrijauskas R, Milardović Ortolan S. Zero bone loss: koncepti bez gubitka kosti. Zagreb: Media ogleđ; 2020. 286 p.
19. Nakamura K, Kanno T, Milleding P, Ortengren U. Zirconia as a dental implant abutment material: a systematic review. *Int J Prosthodont.* 2010;23(4):299–309.
20. Mehulić K, Alar Ž, Anić I, Bergman Gašparić L, Carek A, Čimić S, et al. Dentalni materijali. Zagreb: Medicinska naklada; 2017. 352 p. (Biblioteka Sveučilišni udžbenici / Medicinska naklada).
21. Bogucki Z, Kownacka M. Elastic dental prostheses – alternative solutions for patients using acrylic prostheses: Literature review. *Adv Clin Exp Med.* 2018 Jul 31;27(10):1441–5.

22. Muhammad N, Sarfraz Z, Zafar MS, Liaqat S, Rahim A, Ahmad P, et al. Characterization of various acrylate based artificial teeth for denture fabrication. *J Mater Sci Mater Med.* 2022;33(2):17.
23. Rochanakit Sindhavajiva P, Angsawad T, Undergraduate student, Faculty of Dentistry, Chulalongkorn University, Thailand, Sengsomwong T, Undergraduate student, Faculty of Dentistry, Chulalongkorn University, Thailand, Tungpid N, et al. The Effect of Heat-Polymerizing Method on Color Stability of Acrylic and Composite Resin Denture Teeth. *Chiang Mai Dent J.* 2023 Jan 26;44(1):22–7.
24. Hebel K, Gajjar R, Hofstede T. Single-tooth replacement: bridge vs. implant-supported restoration. *J Can Dent Assoc.* 2000 Sep;66(8):435–8.
25. Mine A, Fujisawa M, Miura S, Yumitate M, Ban S, Yamanaka A, et al. Critical review about two myths in fixed dental prostheses: Full-Coverage vs. Resin-Bonded, non-Cantilever vs. Cantilever. *Jpn Dent Sci Rev.* 2021 Nov;57:33–8.
26. Al-Sabbagh M. Implants in the esthetic zone. *Dent Clin North Am.* 2006 Jul;50(3):391–407, vi.
27. Pjetursson BE, Brägger U, Lang NP, Zwahlen M. Comparison of survival and complication rates of tooth-supported fixed dental prostheses (FDPs) and implant-supported FDPs and single crowns (SCs). *Clin Oral Implants Res.* 2007;18(s3):97–113.
28. Pjetursson BE, Tan WC, Tan K, Brägger U, Zwahlen M, Lang NP. A systematic review of the survival and complication rates of resin-bonded bridges after an observation period of at least 5 years. *Clin Oral Implants Res.* 2008;19(2):131–41.
29. Abuzar M, Locke J, Burt G, Clausen G, Escobar K. Longevity of anterior resin-bonded bridges: survival rates of two tooth preparation designs. *Aust Dent J.* 2018 Apr 16;
30. Alqutaibi AY, Alghauli MA, Almuzaini SA, Alharbi AF, Alsani AA, Mubarak AM, et al. Failure and complication rates of different materials, designs, and bonding techniques of ceramic cantilever resin-bonded fixed dental prostheses for restoring missing anterior teeth: A systematic review and meta-analysis. *J Esthet Restor Dent Off Publ Am Acad Esthet Dent Al.* 2024 Apr 16;



31. Durey KA, Nixon PJ, Robinson S, Chan MFWY. Resin bonded bridges: techniques for success. *Br Dent J.* 2011 Aug;211(3):113–8.
32. Trushkowsky R, Asavanamuang P, Khurana D, Passaro L, Carnazza G. Conservatively replacing missing anterior teeth with resin bonded ceramic restorations. *J Esthet Restor Dent Off Publ Am Acad Esthet Dent Al.* 2023 Jun;35(4):567–76.
33. Liu LY, Li K, Yang J, Liu ZN, Yang JW, Li J, et al. [Long-term clinical evaluation of different types of resin-bonded fixed partial denture to replace lost anterior teeth]. *Zhonghua Kou Qiang Yi Xue Za Zhi Zhonghua Kouqiang Yixue Zazhi Chin J Stomatol.* 2023 Dec 9;58(12):1243–8.
34. Rocuzzo M, Rocuzzo A, Ramanuskaite A. Papilla height in relation to the distance between bone crest and interproximal contact point at single-tooth implants: A systematic review. *Clin Oral Implants Res.* 2018 Mar;29 Suppl 15:50–61.
35. Van Nimwegen WG, Raghoobar GM, Tymstra N, Vissink A, Meijer HJA. How to treat two adjacent missing teeth with dental implants. A systematic review on single implant-supported two-unit cantilever FDP's and results of a 5-year prospective comparative study in the aesthetic zone. *J Oral Rehabil.* 2017 Jun;44(6):461–71.
36. Cheng Q, Su YY, Wang X, Chen S. Clinical Outcomes Following Immediate Loading of Single-Tooth Implants in the Esthetic Zone: A Systematic Review and Meta-Analysis. *Int J Oral Maxillofac Implants.* 2020;35(1):167–77.
37. Francisco H, Marques D, Pinto C, Aiquel L, Caramês J. Is the timing of implant placement and loading influencing esthetic outcomes in single-tooth implants?-A systematic review. *Clin Oral Implants Res.* 2021 Oct;32 Suppl 21:28–55.
38. Rocuzzo A, Jensen S, Worsaae N, Gotfredsen K. Implant-supported 2-unit cantilevers compared with single crowns on adjacent implants: A comparative retrospective case series. *J Prosthet Dent.* 2019 Aug 1;123.
39. Meijer HJA, Stellingsma K, Pol CWP, Vissink A, Gareb B, Raghoobar GM. Dental implant treatment for two adjacent missing teeth in the esthetic region: A systematic review and 10-year results of a prospective comparative pilot study. *Clin Exp Dent Res.* 2023 Dec;9(6):954–68.

40. Taneja S, Khalikar A, Wankhade S, Deogade S, Uchale P, Lalsare S. Survival of tooth-implant connections: A systematic review and meta-analysis. *J Indian Prosthodont Soc.* 2023 Dec;23(4):310.



Lucija Jambrešić rođena je 9. veljače 2000. u Varaždinu. Tamo 2014. završava VI. osnovnu školu Varaždin i iste godine upisuje Prvu gimnaziju Varaždin. Godine 2018. upisuje Stomatološki fakultet Sveučilišta u Zagrebu. Na četvrtoj godini studija postaje članica Javnozdravstvenog odbora u sklopu kojeg sudjeluje u projektu “Popularizacijom STEM-a do očuvanja javnog zdravlja”. Iste akademske godine pridružuje se sekciji za protetiku. Na 5. simpoziju studenata dentalne medicine vodi radionicu o CAD/CAM-u, a na 6. simpoziju radionicu o pripremi anatomskih modela i korištenju obraznog luka. Na petoj godini osvaja prvo mjesto za poster prezentaciju pod nazivom “Poboljšanje crvene estetike u slučaju generaliziranog gingivitisa jednostavnim kliničkim postupcima” na kongresu Aesthetic Dental Sinergija. Iste akademske godine sudjeluje u projektu „Evaluacija polimerne umreženosti bioaktivnog materijala iz skupine alkasita“. Za vrijeme studija asistira u stomatološkoj ordinaciji te se uz to bavi drugim studentskim poslovima.