

Pretprotetska kirurgija

Gazdek, Barbara

Master's thesis / Diplomski rad

2016

Degree Grantor / Ustanova koja je dodijelila akademski / stručni stupanj: **University of Zagreb, School of Dental Medicine / Sveučilište u Zagrebu, Stomatološki fakultet**

Permanent link / Trajna poveznica: <https://um.nsk.hr/um:nbn:hr:127:968247>

Rights / Prava: [Attribution-NonCommercial-ShareAlike 3.0 Unported/Imenovanje-Nekomercijalno-Dijeli pod istim uvjetima 3.0](#)

Download date / Datum preuzimanja: **2024-07-27**



Repository / Repozitorij:

[University of Zagreb School of Dental Medicine Repository](#)





SVEUČILIŠTE U ZAGREBU
STOMATOLOŠKI FAKULTET

Barbara Gazdek

PRETPROTETSKA KIRURGIJA

Diplomski rad

Zagreb, 2016.



SVEUČILIŠTE U ZAGREBU
STOMATOLOŠKI FAKULTET

Barbara Gazdek

PRETPROTETSKA KIRURGIJA

Diplomski rad

Zagreb, 2016.

Rad je ostvaren u: Zavod za oralnu kirurgiju Stomatološkog fakulteta Sveučilišta u Zagrebu

Mentor rada: prof. dr. sc. Mato Sušić, Zavod za oralnu kirurgiju Stomatološkog fakulteta Sveučilišta u Zagrebu

Lektor hrvatskog jezika: Martina Trešćec Godek, mag. educ. hrvatskog jezika i književnosti

Lektor engleskog jezika: Vlatka Horvat, dipl. učiteljica razredne nastave i pojačanog engleskog jezika

Sastav Povjerenstva za obranu diplomskog rada:

1. _____

2. _____

3. _____

Datum obrane rada: _____

Rad sadrži: 32 stranice

13 slika

CD

Osim ako nije drukčije navedeno, sve ilustracije (tablice, slike i dr.) u radu su izvorni doprinos autora diplomskog rada. Autor je odgovoran za pribavljanje dopuštenja za korištenje ilustracija koje nisu njegov izvorni doprinos, kao i za sve eventualne posljedice koje mogu nastati zbog nedopuštenog preuzimanja ilustracija odnosno propusta u navođenju njihovog podrijetla.

Zahvala

Zahvaljujem svom mentoru prof. dr. sc. Mati Sušiću na pomoći, strpljenju i korisnim savjetima tijekom studiranja i izrade diplomskog rada.

Zahvaljujem svojim roditeljima, bratu i baki koji su mi tijekom studiranja pružili bezuvjetnu potporu i razumijevanje, posebice mami koja je svaki moj uspjeh, ali i pokoji neuspjeh proživljavala duplo.

Zahvaljujem i svom dečku na pruženoj ljubavi, strpljenju i podršci.

Pretprotetska kirurgija

Sažetak

Pretprotetska kirurgija je grana oralne kirurgije koja se bavi uspostavljanjem poremećenih anatomskih odnosa s ciljem da se postignu uvjeti za nošenje protetskih nadomjestaka. Indikacije za pretprotetske kirurške zahvate možemo podijeliti na nepovoljnu anatomsku građu, atrofiju i hipertrofiju mekih i tvrdih tkiva usne šupljine. U nepovoljnu anatomsku građu ubrajamo različite koštne neravnine i izbočenja te zadebljanje frenuluma jezika i usnica te povećanja obraznih papila. Atrofija se očituje kao smanjenje alveolarnoga grebena, a može biti fiziološka ili patološka. Fiziološka atrofija nastaje kao posljedica gubitka zuba, a patološka kao odgovor na patološke procese. Hipertrofija označava porast tkiva ili organa. Najčešće nastaje u području pomične sluznice alveolarnog grebena kao odgovor na dugotrajni podražaj.

Terapija svih tih stanja je kirurška i može se izvesti u lokalnoj anesteziji. Neravnine i koštane izbočine alveolarnog grebena niveliramo pomoću dlijeta i freze za kost, a takav zahvat nazivamo modelacija alveolarnog grebena. Druga vrsta zahvata koja se izvodi naziva se vestibuloplastika. Indikacije za njeno provođenje su ravnomjerna atrofija alveolarnog grebena te hipertrofija mekih tkiva na alveolarnom grebenu i u području vestibuluma. Kirurške metode vestibuloplastike možemo podijeliti u tri grupe; zatvorena, otvorena i metoda s transplantatom.

Ključne riječi: nepovoljna anatomska građa; atrofija; hipertrofija; modelacija alveolarnog grebena; vestibuloplastika

Preprosthetic surgery

Summary

Preprosthetic surgery is oral surgery discipline which engages establishment of disrupted anatomical relations in order to achieve conditions for prosthetic appliances carrying. Indications for preprosthetic surgery procedures can be divided into adverse anatomical structure, atrophy and hipertrophy of soft and hard tissues of oral cavity. Unfavourable anatomical structure includes different bone bumps and distortions as well as thickening of tongue and mouth frenulum and facial papillae enlargement. Atrophy is reflected as alveolar ridge shrinkage and it can be physiological or pathological. Physiological atrophy arises from loss of teeth and pathological as response to pathological processes. Hypertrophy indicates tissue or organ enlargement. Most frequently, it develops in area of alveolar ridge movable mucosa as response to long-term stimulant.

Therapy of above mentioned conditions is surgical and it can be performed under local anesthesia. Aveoral ridge bone bumps are leveled by chisel and bone planer and such procedure is called alveolar ridge modeling. Another type of surgery that is performed is called vestibuloplasty. Indications for its implementation are evenly aveoral ridge atrophy as well as hipertrophy of soft tissues on aveoral ridge and in vestibule area. Vestibuloplasty surgical methods can be divided into three groups: open, closed and methods with graft.

Keywords: adverse anatomical structure; atrophy; hipertrophy; alveolar ridge modeling; vestibuloplasty

SADRŽAJ

1. UVOD	1
1.1. Svrha rada	1
2. ANATOMIJA	2
2.1. Anatomska građa gornje čeljusti	2
2.2. Anatomska građa donje čeljusti.....	4
2.3. Anatomske osobitosti desni.....	7
3. INDIKACIJE	8
4. NEPOVOLJNA ANATOMSKA GRAĐA I/ILI NPOVOLJNI ANATOMSKI ODNOSI.....	9
4.1. Torus gornje i donje čeljusti	9
4.2. Povećanje tubera gornje čeljusti	9
4.3. Povećanje frenuluma gornje i donje usnice	10
4.4. Kratki frenulum jezika	10
4.5. Izraženost obraznih papila	11
4.6. Koštane neravnine zubnog nastavka	11
4.7. Papilarno povećanje sluznice tvrdog nepca	12
5. ATROFIJA ČVRSTIH I MEKIH TKIVA ALVEOLARNOG GREBENA.....	13
5.1. Atrofija	13
5.2. Uzroci atrofije	15
5.3. Neravnomjerna atrofija alveolarnog grebena	16
5.3.1. Terapija.....	17
5.4. Ravnomjerna atrofija alveolarnog grebena	18
5.5. Labava pričvršćena sluznica.....	18
5.5.1. Terapija.....	19
6. HIPERTROFIJA MEKIH TKIVA ALVEOLARNOG GREBENA I OKOLNE SLUZNICE	20
6.1. Hipertrofija mekih tkiva	20

6.2. Uzroci hipertrofije	20
6.3. Terapija	22
7. VESTIBULOPLASTIKA	23
7.1. Indikacije	23
7.2. Vrste vestibuloplastike	23
8. SPUŠTANJE MENTALNOG ŽIVCA	27
9. RASPRAVA	28
10. ZAKLJUČAK.....	30
11. LITERATURA	31
12. ŽIVOTOPIS.....	32

1. UVOD

Fiziološki i patološki procesi alveolarnog grebena i okolnih mekih tkiva mogu uzrokovati loše anatomske i fiziološke odnose i uvjete nepovoljne za nošenje protetskih nadomjestaka ili to sasvim onemogućiti. Za izradu suficijentnog protetskog nadomjestka treba ponovno uspostaviti povoljne odnose i uvjete. To se može postići plastičnom operacijom, a ta grana oralne kirurgije naziva se pretprotetska kirurgija. Pretprotetska kirurgija se bavi dijagnostikom i operativnim liječenjem stanja, bolesti ili promijenjenih odnosa među tkivima koji onemogućuju ili otežavaju izradu i nošenje protetskih radova. Loše anatomske i fiziološke odnose nazivamo stanjima jer su nepromjenjiva u smislu regresije za razliku od procesa koji mogu regredirati i progredirati. Taj pojam patološkog ili fiziološkog stanja ima izuzetno značenje u pretprotetskoj kirurgiji jer se ne operira proces, već stanje. To znači da se upala prije operacije mora stišati, dok se fiziološki ili patološki procesi saniraju operativnim zahvatom (1).

Loši anatomske odnosi dominantno su vezani za izradu i nošenje mobilnih protetskih radova, ali je nekada nužno operativni zahvat učiniti i prije izrade fiksnog protetskog rada. Sve veća upotreba dentalnih implantanata, posebno za rehabilitaciju pacijenata sa opsežnom mandibularnom atrofijom, povećala je potrebu za pretprotetskom kirurgijom (1, 2).

1.1. Svrha rada

Svrha rada je pobliže opisati i navesti indikacije za pretprotetske kirurške zahvate i vrste mogućih operativnih metode i time pridonijeti boljoj dijagnostici i terapiji loših anatomskih i fizioloških odnosa.

2. ANATOMIJA

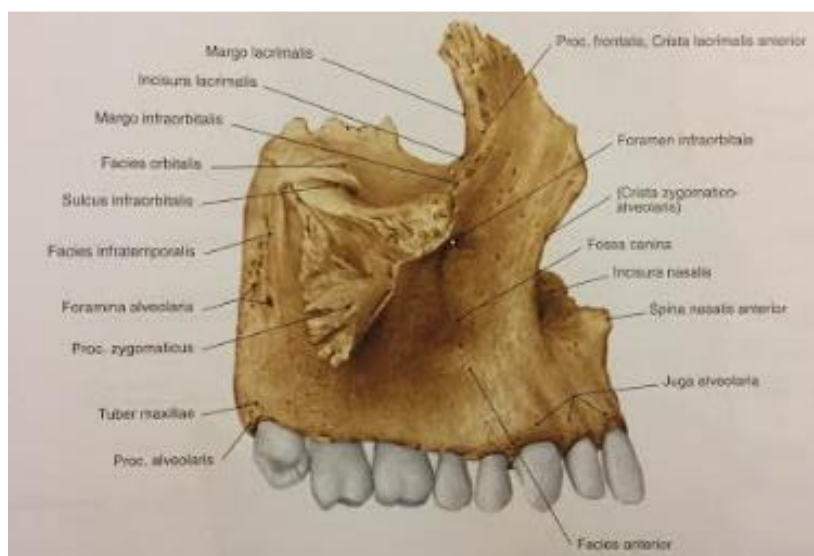
Koštanu strukturu glave čovjeka čini sustav nepokretnih i jedne pokretne kosti. Kosti su spojene suturama, osim mandibule koja je povezana za lubanju preko parnog temporomandibularnog zgloba.

Obzirom na embrionalni razvoj kosti lubanje dijelimo na neurokranij (lat. *neurocranium*), koji obuhvaća mozak, i na viscerokranij (lat. *viscerocranium*), koji čini kosti lica (3).

2.1. Anatomska građa gornje čeljusti

Gornja čeljust (lat. *maxilla*) parna je kost lica na kojoj razlikujemo tijelo (lat. *corpus maxillae*) i četiri nastavka:

1. čeonni nastavak (lat. *processus frontalis*)
2. nepčani nastavak (lat. *processus palatinus*)
3. zubni nastavak (lat. *processus alveolaris*)
4. jagodični nastavak (lat. *processus zygomaticus*) (Slika 1) (4).



Slika 1. Gornja čeljust. Preuzeto s dopuštenjem izdavača: (5).

Tijelo ima oblik četverokuta i sadrži čeljusnu šupljinu (lat. *sinus maxillaris*). Možemo ga promatrati sa četiri strane; prednje, stražnje, gornje i nosne.

Prednja strana trupa (lat. *facies anterior*) je udubljena i prema dolje se nastavlja u zubni nastavak. U tom dijelu nalazimo izbočenje (lat. *juga alveolaria*) koje odgovara položaju korjenova zuba. Prednja ploština je prema gore omeđena s infraorbitalnim rubom (lat. *margo infraorbitalis*) ispod kojeg se nalazi otvor (lat. *foramen infraorbitale*) kroz koji prolaze istoimena arterija i živac. Medijalni rub sadrži duboki urez (lat. *incisura nasalis*) koji zajedno sa urezom suprotne strane oblikuje kruškoliki otvor (lat. *apertura piriformis*).

Na stražnjoj strani trupa (lat. *facies infratemporalis*) nalazi se izbočina (lat. *tuber maxillae*) s mnogo sitnih otvora (lat. *foramina alveolaria*) u kojima počinju alveolarni kanali (lat. *canales alveolares*). Preko kanala se dovodi krvna i živčana opskrba molarima. Nosna ploha (lat. *facies nasalis*) prema dolje se nastavlja u gornju plohu nepčanog nastavka. Na nosnoj plohi nalazimo koštani greben koji služi za hvatanje donje nosne školjke (lat. *crista conchalis*). Na prijelazu prema stražnjoj plohi smješten je veliki nepčani žlijeb (lat. *sulcus palatinus maior*), koji s odgovarajućom brazdom na nepčanoj kosti tvori veliki nepčani kanal (lat. *canalis palatinus maior*). Kroz kanal prolaze na nepce krvne žila i živac.

Gornja ili orbitalna ploština (lat. *facies orbitalis*) trokutastog je izgleda i zajedno s odgovarajućim rubom velikog krila klinaste kosti omeđuje donju orbitalnu pukotinu (lat. *fissura orbitalis inferior*). U stražnjem dijelu plohe počinje infraorbitalni žlijeb (lat. *sulcus infraorbitalis*), koji prema naprijed prelazi u infraorbitalni kanal (lat. *canalis infraorbitalis*) i završava otvorom (lat. *foramen infraorbitale*). Od infraorbitalnog kanala se odjeljuju alveolarni kanali (lat. *canales alveolares*) kroz koje prolaze krvne žile i živci za opskrbu prednjih zubi (1, 3).

Čeoni nastavak (lat. *processus frontalis*) čvrst je, okomito usmjeren nastavak koji se spaja s čeonom kosti. Na medijalnoj strani nastavka nalazi se etmoidni greben (lat. *crista ethmoidalis*) na koji se priključuje prednji kraj srednje nosne školjke.

Nepčani nastavak (lat. *processus palatinus*) tvori veliki dio tvrdog nepca. Položen je vodoravno i spaja se s nepčanim nastavkom suprotne strane u uzdužnom nepčanom šavu (lat. *sutura palatina mediana*). Na strani nosne šupljine nastaje nosni greben (lat. *crista nasalis*) pokraj čijeg se prednjeg kraja nalazi gornji otvor sjekutićnog kanala (lat. *canalis incisivus*).

Straga se nepčani nastavci obje strane spajaju s vodoravnom pločom nepčane kosti i tako zajedno oblikuju koštano nepce (lat. *palatum osseum*).

Zubni nastavak (lat. *processus alveolaris*) na donjem rubu koji tvori alveolarni luk (lat. *arcus alveolaris*) sadrži osam zubnih pretinaca (lat. *alveoli dentales*). Pretinci su međusobno odijeljeni pregradama (lat. *septa interalveolaria*), a unutar pretinaca nalaze se i međukorijenske pregrade (lat. *septa interradicularia*).

Sponični nastavak (lat. *processus zygomaticus*) je čvrst, trokutastog izgleda i spaja se s jagodičnom kosti. Ispod nastavka nalazi se greben (lat. *crista zygomaticoalveolaris*) putem kojeg se prenosi tlak (1, 3).

2.2. Anatomska građa donje čeljusti

Donja čeljust (lat. *mandibula*) parna je kost i jedina kost lica koja tvori pravi zglobov s lubanjskim kostima. Obzirom da je jedina pokretna kost u glavi to joj omogućuje sudjelovanje u žvakanju, govoru i mimici (3, 4).

Sastoji se od tijela (lat. *corpus mandibulae*) koje je u obliku potkove. Naprijed se nastavlja na simifizu, a straga prelazi u kut mandibule (lat. *angulus mandibulae*) najčešće pod kutom između 110° - 130°, a koji se nastavlja na uzlazni krak (lat. *ramus mandibulae*). Uzlazni krak se račva na dva nastavka:

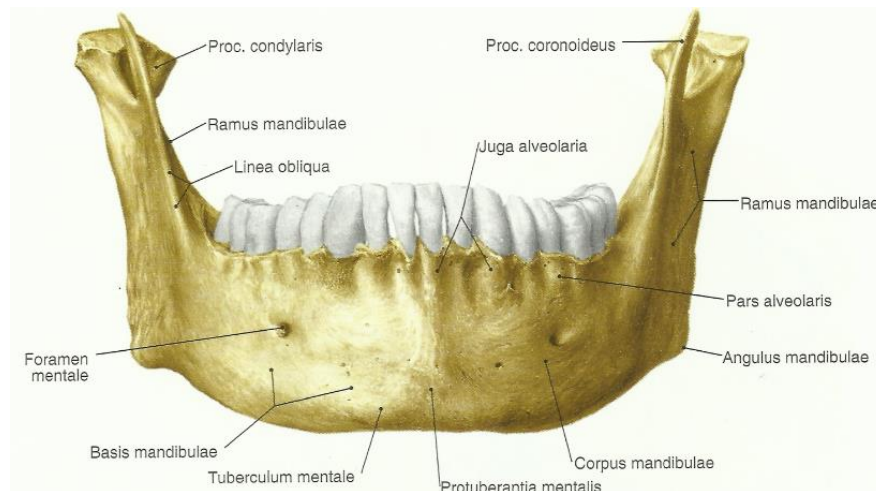
1. muskularni nastavak (lat. *processus coronoideus*), anteriorniji
2. artikularni (kondilarni) nastavak (lat. *processus condylaris*), posteriorniji (4, 6).

Tijelo mandibule možemo promatrati odozgo, sprijeda i straga.

Odozgo tijelo i simifiza tvore alveolarni nastavak (lat. *processus alveolaris*) koji nosi zube. Na njemu se nalaze udubine (lat. *alveoli dentales*) koje su omeđene interalveolarnim pregradama (lat. *septa interalveolaria*), a unutar kojih se još nalaze i međukorijenske pregrade (lat. *septa interradicularia*). Alveolarni nastavak završava iza zadnjeg kutnjaka retromolaranim trokutom (lat. *trigonum retromolare*).

Na prednjoj strani tijela u području simifize nalazi se izbočina brade (lat. *protuberantia mentalis*). U području ispod pretkutnjaka i na sredini tijela nalazi se otvor brade (lat. *foramen*

mentale) kroz koji izlazi istoimeni živac. Postranično na trupu nalazimo kosu koštanu liniju (lat. *linea obliqua*) iznad koje se nalazi žlijeb za koji se veže mišić obraza (lat. *musculus buccinator*), a u području kuta mandibule nalazimo hrapavost (lat. *tuberositas masseterica*), hvatište maseteričnog mišića (lat. *musculus masseter*) (Slika 2).



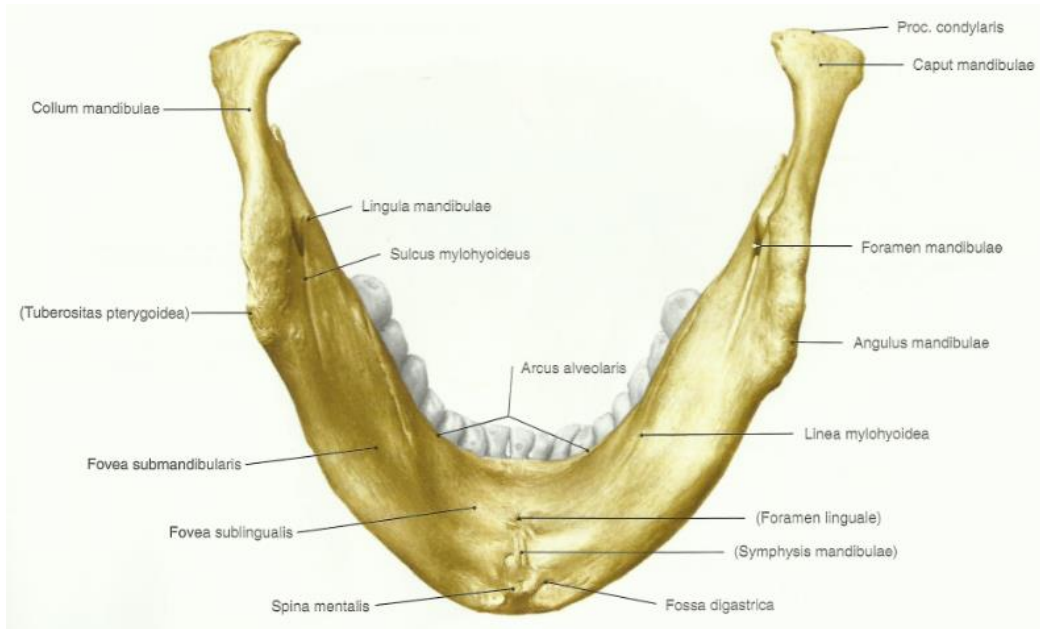
Slika 2. Anteriorni pogled. Preuzeto s dopuštenjem izdavača: (5).

Straga, na trupu, nalazi se milohioidna linija (lat. *linea mylohyoidea*) koja odvaja podjezičnu udubinu (lat. *fossa sublingualis*) sa podjezičnom žlijezdom slinovnicom (lat. *glandula sublingualis*) od submandibularne (lat. *fossa submandibularis*) s submandibularnom žlijezdom (lat. *glandula submandibularis*). Linija ujedno služi i kao proksimalno hvatište istoimenom mišiću koji čini dno usne šupljine (Slika 3) (1, 3).

Uzlazni krak je široka plosnata ploča koju možemo promatrati s vanjske i unutrašnje strane. Na vanjskoj strani kraka odmah uz kut donje čeljusti hvata se maseterični mišić. Na unutarnjoj strani ispod zglobnog nastavka nalazi se mandibularni otvor (lat. *foramen mandibulae*) kroz koji prolazi donji alveolarni živac (lat. *n. alveolaris inferior*). Otvor je početak kanala donje čeljusti koji prolazi kroz cijelo tijelo kosti sve do otvora brade. S medijalne strane omeđen je koštanim jezičcom (lat. *lingula mandibulae*). Prema dolje od foramena nalazi se milohioidni žlijeb (lat. *sulcus mylohyoideus*) u koji je uloženi istoimeni živac (Slika 3).

Ploča završava s dva nastavka koji su odijeljeni usjeklinom donje čeljusti (lat. *incisura mandibulae*). Prednji, mišićni nastavak trokutasta je ploča na koju se veže sljepoočni mišić.

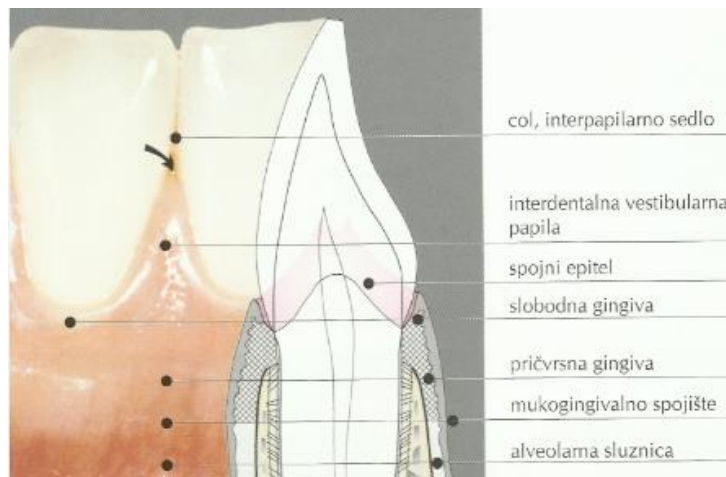
Stražnji zglobni nastavak počinje suženim vratom donje čeljusti (lat. *collum mandibulae*) i završava glavom donje čeljusti (lat. *caput mandibulae*) (1, 3).



Slika 3. Posteriorni pogled. Preuzeto s dopuštanjem izdavača: (5).

2.3. Anatomske osobitosti desni

Desni (lat. *gingivae*) su građene od čvrstog vezivnog tkiva prekrivenog sluznicom (4). Počinju na mukogingivalnom spojištu (lat. *linea girlandiformis*) i pokrivaju koronalne dijelove alveolarnog nastavka. U području nepca mukogingivalno spojište nedostaje te je gingiva u tom području dio keratinizirane, nepomične nepčane sluznice. Gingiva završava na zubnom vratu gdje obuhvaća zube poput prstena. Razlikuje se oko 1.5 mm široka slobodna gingiva i vrlo prepoznatljiva pričvrsna te interdentalna gingiva (Slika 4) (7).



Slika 4. Anatomija gingive. Preuzeto s dopuštenjem izdavača: (7).

3. INDIKACIJE

Indikacije za pretprotetske kirurške zahvat možemo podijeliti na:

1. Nepovoljnu anatomsku građu i/ili nepovoljne anatomske odnose:

- Torus gornje i donje čeljusti (lat. *torus palatinus et torus mandibularis*)
- Povećanje tubera gornje čeljusti (lat. *hypertrophia tuberis maxillae*)
- Povećanje frenuluma gornje i donje usnice (lat. *hypertrophia frenuli labii oris superioris et inferioris*)
- Kratki frenulum jezika (lat. *frenulum linguae breve / lingua accreta / ankyloglossia*)
- Izraženost obraznih papila (lat. *plicae buccales*)
- Koštane neravnine zubnog nastavka (lat. *egostoses processus alveolaris*)
- Papilarno povećanje sluznice tvrdog nepca (lat. *hyperplasia papillaris palati duri / papillomatosis*)

2. Atrofiju čvrstih i mekih tkiva alveolarnog grebena

3. Hipertrofiju mekih tkiva alveolarnog grebena i okolne sluznice (1).

4. NEPOVOLJNA ANATOMSKA GRAĐA I/ILI NPOVOLJNI ANATOMSKI ODNOSI

4.1. Torus gornje i donje čeljusti

Torus palatinus je koštana izbočina u sredini tvrdog nepca s malo submukoznog tkiva između periosta i sluznice. Bolesnici s torusom ne podnose dobro gornju totalnu protezu zbog pritiska proteze koja dovodi do ishemije sluznice iznad torusa i posljedično do dekubitusa. Isto tako proteza se preko koštane izbočine klacka ili izbočina interferira s „A linijom“ i poništava nepčani ventilni rub.

Terapija je kirurška i izvodi se u lokalnoj anesteziji. Rez se odabire ovisno o veličini koštane lezije, a može biti u obliku slova „C“ ili u obliku jednostranog ili dvostrukog slova „Y“. Koštana masa torusa odstranjuje se dlijetom ili frezom za kost (1).

Torus mandibularis je koštana izbočina s jezične strane mandibule, smještena između prvog i drugog pretkutnjaka. Obično se javlja obostrano, a rjeđe jednostrano. Prilikom izrade donje proteze treba ju odstraniti jer onemogućuje pravilan dosjed proteze.

Terapija je kirurška, izvodi se u mandibularnoj anesteziji rezom po hrptu alveolarnog grebena ili uz girlande gingive. Obzirom da je torus obično uskom bazom vezan za koštanu podlogu lako se otkleše upotrebom dlijeta (1).

4.2. Povećanje tubera gornje čeljusti

Tuber maxillae je jednostrana ili obostrana, koštana ili fibrozna masa koja se nalazi iznad zadnjih molara, distalno od *cristae zygomaticomaxillaris*. Koštana hipertrofija je karakterizirana simetričnim zadebljanjem tubera, i bukalno i palatinalno, dok je fibrozna hipertrofija karakterizirana zadebljanjem tubera prema pliki pterigomandibularis i prema nepcu.

Terapija u slučaju koštane hipertrofije je kirurško odstranjenje viška kosti Leur kliještima. U slučaju fibrozne hipertrofije situacija je složenija. Fibrozna masa je pomična od koštane

podloge, ne pruža dovoljno čvrstu podlogu za nošenje proteze, a prati ju i atrofija koštanog dijela tubera. Terapija je kirurška i treba ju dobro isplanirati, u smislu koliko fibroze treba odstraniti da se oblikuje normalni tuber koji će biti čvrst prema podlozi (1).

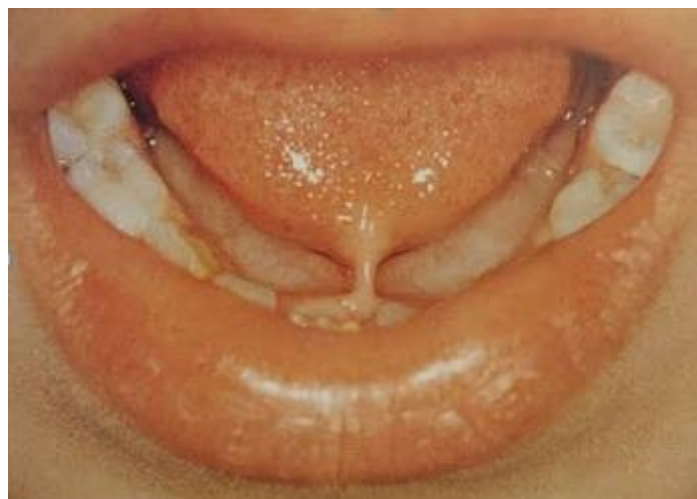4.3. Povećanje frenuluma gornje i donje usnice

Frenulum je tračak vezivnoga tkiva prekriven sluznicom, a povezuje usnicu s alveolarnim nastavkom. Obično je frenulum gornje usnice izraženiji nego frenulum donje usnice.

Izraženi, hipertrofični, frenulumi u bezuboj čeljusti ometaju izradu zadovoljavajuće proteze tako što onemogućuju postizanje zadovoljavajućeg ventilnog učinka. U tim slučajevima indicirano je njihovo kirurško odstranjenje metodom incizije, ekscizije ili transpozicijom tkiva (1).

4.4. Kratki frenulum jezika

Ankyloglossia, odnosno srašten jezik, rijedak je razvojni poremećaj u kojem je frenulum jezika i/ili mišić genioglosus kratak ili je srašten s vrhom jezika. Ovaj poremećaj znatno ograničava pokretljivost jezika, a može uzrokovati i poteškoće u govoru (Slika 5) (1, 8).



Slika 5. Kratki frenulum jezika. Preuzeto s dopuštenjem izdavača: (8).

Terapija je kirurška i izvodi se u lokalnoj ili općoj anesteziji pomoću oštih, ravnih škara. Frenulum se reže na sredini između vrha i dna jezika sve dok se ne omogući da se vrhom jezika mogu dodirnuti lingvalne plohe gornjih prednjih zubi pri otvorenim ustima (1).

4.5. Izraženost obraznih papila

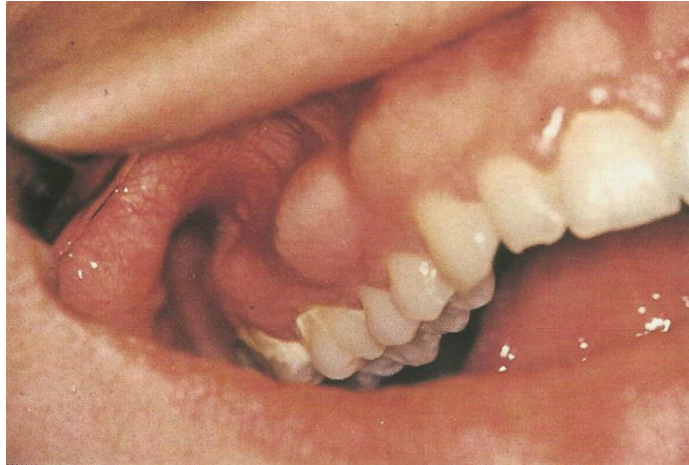Obrazne papile su nabori obrazne sluznice koji označavaju mjesto insercije mišića lica na čeljusti. Mogu biti sve podjednako izražene ili pojedine plike mogu biti jače izražene od drugih.

Ukoliko se radi o pojedinačno izraženim plikama operira ih se kao i frenulum dok u slučajevima kada su sve plike podjednako jako izražene operira ih se nekom od metoda vestibuloplastike (1).

4.6. Koštane neravnine zubnog nastavka

Pojava mnogostrukih osteoma na čeljusti je izuzetno rijetka pojava, a sam naziv određuje tvorbu koja se sastoji od spongioze i kompakte kosti i ima tendenciju povećavanja. Češće se javlja u gornjoj čeljusti, obično jednostrano, na stražnjim dijelovima alveolarnog nastavka od područja očnjaka do područja kutnjaka. Klinički se očituje kao asimptomatska, mala, čvorasta izraslina prekrivena normalnom sluznicom (9).

Terapija je kirurška, izvodi se u lokalnoj anesteziji pomoću dlijeta za kost ili pomoću freze. Recidivi nakon operativnog zahvata nisu zabilježeni. Neki autori preporučuju samo djelomično smanjenje egzostoza jer je zapažena pojačana resorpcija alveolarnog nastavka nakon njihova odstranjenja (Slika 6) (1, 9).



Slika 6. Višestruke egzostoze. Preuzeto s dopuštenjem izdavača: (8)

4.7. Papilarno povećanje sluznice tvrdog nepca

Papilarna hiperplazija sluznice nepca relativno je rijetka pojava s karakterističnim kliničkim izgledom, koja se pojavljuje na tvrdom nepcu. Smatra se da su područja „rasterećenja“ ili „ventilne komore“ na bazi potpune proteze česti uzrok lezija na nepcu. Međutim, lezije mogu uzrokovati i djelomične proteze, a može ih se vidjeti i u osoba koje ne nose proteze (10).

Klinički se manifestira kao multiplo papilarno ili nodularno zadebljanje sluznice različite veličine, odvojeno fisurama mahovinastog ili baršunastog izgleda.

Terapija je kirurška, a prije samog zahvata preporučljivo je uzeti otisak čeljusti i u zubotehničkom laboratoriju napraviti palatinalnu ploču na prethodno radiranom modelu. Palatinalna ploča služi zaštititi nepca dok rana ne zacijeli (1).

Patološka promjena nepčane sluznice se može odstraniti elektrokauterom, kriokirurgijom ili laserom (10).

5. ATROFIJA ČVRSTIH I MEKIH TKIVA ALVEOLARNOG GREBENA

Alveolarni nastavak je građen od vanjske i unutarnje kompaktne lamine povezane sa spužvastom kosti unutar koje se nalaze alveole. Alveolarni greben raste apozicijom kosti na vanjske površine i slobodne rubove čeljusti te u dnu alveole. Apozicioni rast kosti je ovisan o rastu i erupciji zuba. Kako se korijen zuba koji raste produžava zub izbija u međučeljusni prostor i sa sobom povlači alveolarni nastavak. U slučaju djelomične ili potpune anodoncije alveolarni nastavak je uočljivo manji ili je potpuno zaostao u razvoju (1).

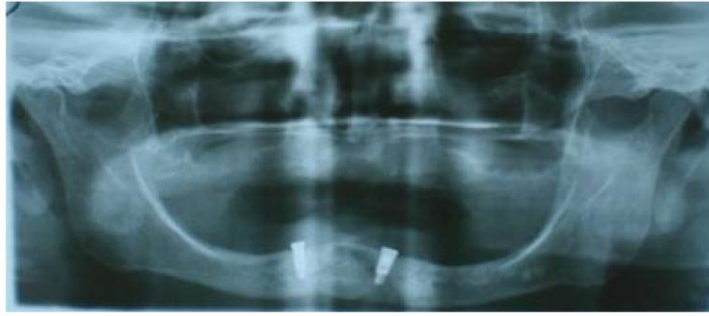5.1. Atrofija

Smanjenje veličine stanica zbog gubitka stanične tvari nazivamo atrofija. Ona je oblik adaptacijskog odgovora. Kada je zahvaćen dovoljan broj stanica, cijelo se tkivo ili organ smanji i postaje atrofičan (11).

Atrofija alveolarnog nastavka je kronično progresivna i ireverzibilna bolest, a posljedica je fizioloških i patoloških procesa. Fiziološka atrofija nastaje nakon gubitka zuba, a najčešći patološki proces koji uzrokuje atrofiju je parodontopatija. Tijela čeljusti ostaju relativno stalna u svom obliku i veličini dok se alveolarni nastavak ekstremno mijenja u horizontalnoj i vertikalnoj dimenziji (Slika 7).

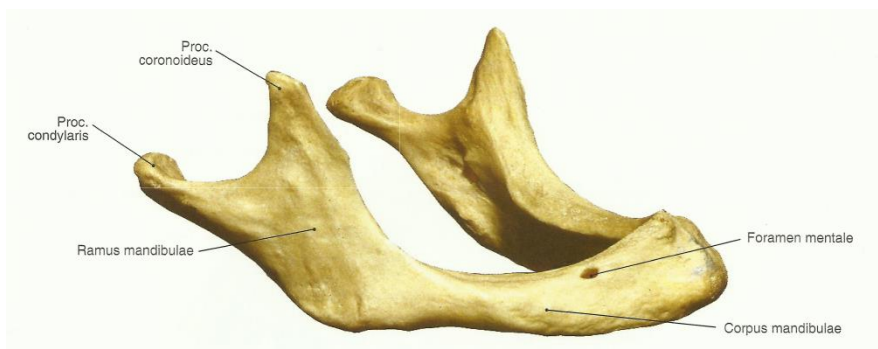Prosječna vertikalna resorpcija kod nositelja totalnih proteza u gornjoj čeljusti je četiri puta veća nego u donjoj čeljusti. Ukupni gubitak vertikalnog volumena je 0.5 mm godišnje, gornja čeljust se smanjuje za 0.1 mm, a donja za 0.4 mm.

Horizontalna resorpcija općenito započinje na tanjem alveolarnom zidu stoga je novi rub alveole smješten lingvalnije, odnosno palatinalnije. Napredni stadij horizontalne resorpcije razlikuje se na gornjoj i donjoj čeljusti. Rub alveolarnog nastavka donje čeljusti pomiče se bukalno, posebno u distalnim regijama (centrifugalno, ekscentrično) dok se alveolarni nastavak gornje čeljusti pomiče palatinalno (centrifugalno, koncentrično). Budući da je horizontalna resorpcija u prednjoj regiji gornje čeljusti dvostruko veća od okomite često se spoje vanjska i unutarnja, labijalna i palatinalna, lamela kompaktne kosti i greben postaje širok samo par milimetara (1).



Slika 7. Opsežna atrofija mandibule. Preuzeto s dopuštenjem izdavača: (2).

Alveolarni nastavak gornje čeljusti je usmjeren malo prema naprijed i koso tvoreći tzv. alveolarnu prognatiju. Sjekutići su smješteni koso prema naprijed, dentalna prognatija, pa je alveolarni luk gornje čeljusti veći od luka donje čeljusti, a gornji zubi pokrivaju donje. Kada zubi ispadnu, a alveolarni nastavci atrofiraju, donja čeljust prilikom zatvaranja usta prelazi preko gornje jer je luk što ga čini njezin korpus širi. To licu daje tzv. starački izgled (Slika 8). Zbog resorpcije alveolarnog nastavka mandibule, mentalni i mandibularni otvor dođu blizu gornjeg ruba kosti. Malokad mogu mentalni otvor i dio mandibularnog kanala potpuno nestati, tako da mentalni i donji alveolarni živci ogole i postanu podložni ozljedama (3).



Slika 8. Mandibula, donja čeljust starca. Preuzeto s dopuštenjem izdavača: (5)

5.2. Uzroci atrofije

1. MEHANIČKI UZROCI

a) Funkcionalni faktori

Čestoća, smjer i snaga sile koje djeluju na kost (atrofija zbog pritiska)

Bruksizam

b) Protetski razlozi

Tip proteze

Trajanje protetske terapije

Broj sati nošenja proteze dnevno

Malokluzija

Odsutnost protetske terapije (atrofija zbog inaktivnosti)

c) Kirurški uzroci

Ekstrakcija zuba ili neki drugi lokalni kirurški zahvati

2. UPALNI UZROCI

a) Parodontni upalni proces koji može dovesti do gubitka kosti dok još postoje zubi

b) Lokalni upalni procesi (osteomijelitis, periimplantitis)

3. SISTEMSKI METABOLIČKI RAZLOZI

a) Dob

b) Spol (atrofijom su žene zahvaćene prosječno ranije nego muškarci)

c) Postmenopauzalna osteoporoza

d) Hormonalni disbalans

Cushing – ov sindrom

Akromegalija

Hiperparatireodizam

Hipertireoidizam

e) Ostali čimbenici

Diabetes mellitus

Malnutricija

Deficit minerala

Arteroskleroza

Generalizirana osteoporoza

Malapsorpcija

Anemija

Hipertenzija

Manjak C vitamina (1).

5.3. Neravnomjerna atrofija alveolarnog grebena

Atrofija grebena može biti horizontalna, kada se alveola resorbira po visini i vertikalna, kada se alveola resorbira po dubini. Kombinacija vertikalne i horizontalne atrofije uzrokuje velike disproporcije između resorbiranih i neresorbiranih dijelova kosti.

Neravnomjerna atrofija je neposredno koštana i izražena je u pojasu pričvrstne gingive. Najčešći uzroci su vađenje zubi u različitim vremenskim razmacima. Na mjestima ranije izvađenih zubi greben je jače atrofirao nego na mjestima gdje su zubi kasnije vađeni. Manje resorbirana alveola izgledat će kao izbočenje, a više resorbirana kao udubljenje na alveolarnom grebenu. Također, za vrijeme ekstrakcije zuba alveola se često raširi ili dođe do puknuća stjenke alveole i takvu alveolu je potrebno kompresijom vratiti u normalan oblik. Ukoliko se ne reponira, raširena alveola ili alveola s odlomljenom stjenkom će okoštati i na

alveolarnom grebenu će se stvoriti neravnine. Parodontalni procesi koji resorbiraju stjenke alveole, ali ne i interradikularne septe, također dovode do neravnomjernog izgleda alveolarnog grebena.

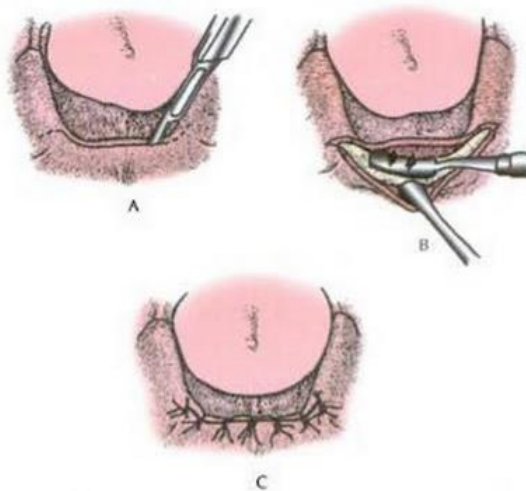
Greben je u području pričvrstne gingive neravan, a izbočine i udubljena su bolna na palpaciju. Na takvom grebenu nije moguće napraviti protezu koja će dobro prisisavati i koja neće provocirati bol (1).

5.3.1. Terapija

Problem neravnomjerne atrofije se može riješiti na dva načina:

1. Pustiti bolesnika dovoljno dugo bez totalne proteze dok fiziološka atrofija ne eliminiira neravnine. To često može trajati i više od godine dana.
2. Operativnim zahvatom izravnati alveolarni greben.

Takav zahvat se zove modelacija alveolarnog grebena. Cilj zahvata je pripremiti usta za totalnu protezu, tako da se redizajniraju i zaglade oštre, koštane izbočine (12). Izvodi se u lokalnoj anesteziji dlijetom ili frezom za kost. Nakon što se kost iznivelira i zagladi turpijom, gingiva se priljubi uz kost i pregleda se oblik grebena. Obzirom da se zahvatom smanji obujam kosti preostala gingiva je preširoka i treba je obrezati pomoću skalpela ili ravnih škara (Slika 9) (1).



Slika 9. Prikaz modelacije alveolarnog grebena. Preuzeto s dopuštenjem izdavača: (13)

5.4. Ravnomjerna atrofija alveolarnog grebena

Ako bezubi alveolarni greben atrofira bez koštanih neravnina kaže se da je atrofirao ravnomjerno. Ravnomjerna atrofija je posljedica fizioloških procesa gdje se osim ravnomjernog smanjenja volumena alveolarnog grebena smanjuje i površina pričvršćene sluznice. Sama ravnomjerna atrofija nije indikacija za operativni zahvat. Stanje kod kojeg postoji indikacija za operativni zahvat je nepovoljni anatomski odnos između pomične i nepomične sluznice s izrazito uskim pojasom pričvršćene sluznice. Takvi anatomski odnosi onemogućuju izradu funkcionalno i estetski zadovoljavajuće proteze.

U gornjoj čeljusti atrofično stanje je uglavnom karakterizirano zadovoljavajućom dubinom vestibularne brazde i uskim pojasom gingive proprije dok je u donjoj čeljusti vestibularna brazda plitka s uskim pojasom pričvršćene sluznice.

Kako napreduje atrofija alveolarnog nastavka donje čeljusti hvatišta mišića se približavaju rubu alveolarnog grebena, smanjuju bukalnu i lingvalnu brazdu i onemogućuju proširenje proteznih krila koja su nužna za retenciju i stabilizaciju donje totalne proteze. Glavna indikacija za operativni zahvat je uski pojas pričvršćene sluznice na gornjoj i donjoj čeljusti i visoka hvatišta mišića na donjoj čeljusti (1).

5.5. Labava pričvršćena sluznica

U slučaju gornje totalne bezubosti i donje djelomične (u donjoj čeljusti najčešće ostaje samo šest prednjih zubi) gdje pacijent nosi samo gornju totalnu protezu, a ne i donju djelomičnu, u relativno kratkom vremenu će doći do jake atrofije na gornjoj čeljusti u širini donjih prednjih zubi. Do atrofije će doći zbog mehaničkog preopterećenja kosti. Obzirom da je sluznica zaštićena krilom proteze ona ne prati atrofiju kosti i takvu „preveliku“ pomičnu sluznicu nazivamo labava pričvršćena sluznica. Proteza na takvoj labavoj podlozi je pokretna i dodatno iritira okolnu sluznicu što dovodi do hipertrofije sluznice.

Labavu pričvršćenu sluznicu nalazimo i kod bolesnika koji nikada nisu nosili protetske nadomjestke, a nemaju niti jedan prirodni zub u donjoj čeljusti. U takvom slučaju atrofiju

kosti nije pratila i atrofija sluznice te se između kosti i sluznice nalazi dosta vezivnog tkiva koje uzrokuje pomičnost sluznice (1).

5.5.1. Terapija

Razlikujemo dvije metode terapije labave gingive proprije. Ukoliko ima dovoljno koštane podloge može se učiniti jedna od metoda vestibuloplastike: cilj operativnog zahvata je izrezati submukozno tkivo te da se sluznica čvrsto priljubi uz kost. U drugom slučaju gdje je koštana podloga oskudna, atrofirana, može se implantiranjem granula hidroksilapatita povećati alveolarni greben i na taj način učvrstiti labava gingiva (1).

6. HIPERTROFIJA MEKIH TKIVA ALVEOLARNOG GREBENA I OKOLNE SLUZNICE

Hipertrofija označava povećanje veličine stanica, a zbog toga i porast veličine organa dok je hiperplazija povećanje broja stanica u nekom organu ili tkivu (11). Obzirom da se samo histološki može potvrditi radi li se o hipertrofiji ili hiperplaziji, što za kiruršku praksu nema posebnu važnost, ovdje ćemo upotrebljavati naziv hipertrofija za oba patološka stanja (1).

6.1. Hipertrofija mekih tkiva

Hipertrofiju uzrokuju dugotrajni podražaji koji dovode do reaktivne produktivne upale. Posljedice produktivne upale su hipertrofična (hiperplastična) stanja. Dokle god traje podražaj traje i upala, a to znači da u hipertrofičnom tkivu razlikujemo dvije komponente, reverzibilnu i ireverzibilnu.

Prestankom upale, odnosno nakon što se odstrani podražaj, smirit će se i regresirati reverzibilna komponenta. Ireverzibilna komponenta je nepromjenjivo, hipertrofično stanje koje ostaje i nakon prestanka upale te iziskuje kiruršku terapiju.

Hipertrofija može biti manjeg ili većeg opsega, može se razvit samo u dijelu alveolarnog grebena ili može zahvatiti cijeli alveolarni greben. Najčešće nastaje u pomičnoj sluznici alveolarnog grebena u predjelu krila proteze, ali može zahvatiti i cijelu pomičnu sluznicu, ili nastati između ruba krila proteze i gingive proprije (1).

6.2. Uzroci hipertrofije

1. MEHANIČKI

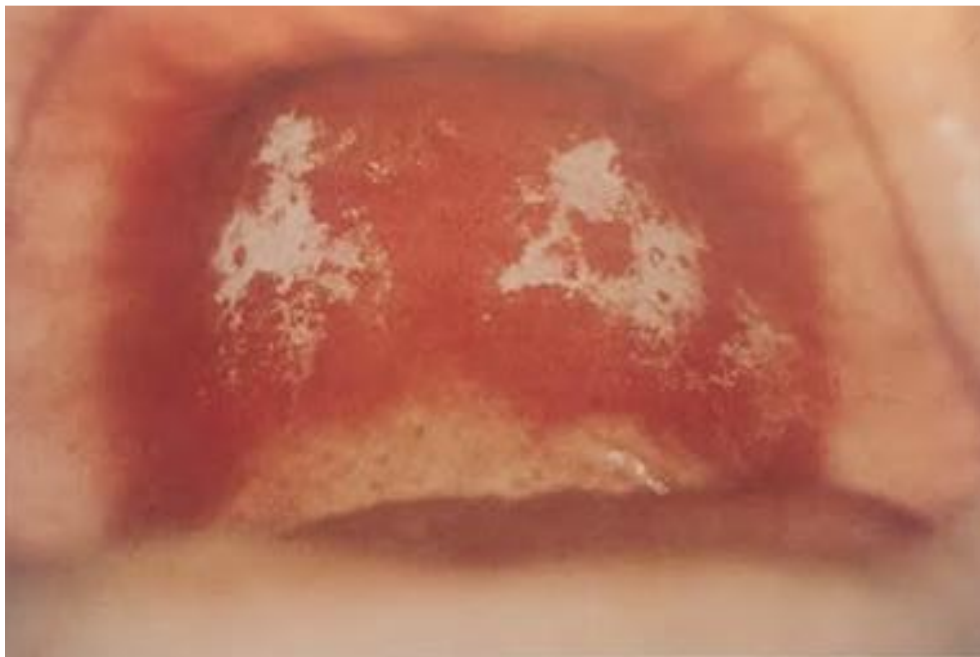
Dugotrajni podražaji totalnom ili parcijalnom protezom mogu uzrokovati reaktivnu produktivnu upalu sluznice i tkiva ispod sluznice. Uvijek postoji nerazmjer između proteze i alveolarnog grebena, bilo da je riječ o loše izrađenoj protezi ili je s vremenom greben atrofirao pa je proteza postala preširoka i pomična u funkciji. Duboka ležišta međučlanova

mosta koja vrše konstantan pritisak na alveolarni greben mogu uzrokovat atrofiju alveolarnog grebena, hipertrofiju mekih tkiva ili oboje.

Hipertrofije koje su nastale mehaničkim podražajima redovito su posredna posljedica atrofije alveolarnog grebena, a predilekcijska mjesta su vestibularni sulkusi obiju čeljusti (1).

2. KEMIJSKI

Najčešći uzrok iritacije tkiva kemijskim sredstvom je loš odnos monomera i polimera u akrilatnoj protezi, a mnogo rjeđi uzrok je preosjetljivost tkiva na materijal od kojeg je proteza izrađena. Hipertrofije uzrokovane iritacijom kemijskim sredstvom mogu se pojaviti u bilo kojem dijelu, ali im je predilekcijsko mjesto tvrdo nepce. U kliničkoj slici dominira skrletnocrvena boja hipertrofirane sluznice (Slika 10) (1).



Slika 10. Hipertrofija tvrdog nepca uzrokovana nošenjem proteze. Preuzeto s dopuštenjem izdavača: (8).

6.3. Terapija

Terapija ovisi o veličini i stanju hipertrofične gingive. Male hipertrofije sluznice mogu se izrezati i primarno zašiti. Ukoliko je hipertrofična masa prekrivena zdravom sluznicom bez ožiljaka i fibroze može se nekom od metoda vestibuloplastike odstraniti hipertrofična submukoza i riješiti atrofično stanje čeljusti. Ako je hipertrofična masa jako prožeta fibrinom i prekrivena upalno promijenjenom sluznicom potrebno je hipertrofičnu masu izrezati i zaostali defekt sluznice prekriti slobodnim kožnim ili sluzničkim kalemom (1).

7. VESTIBULOPLASTIKA

Vestibuloplastika (plastika lingvalne i vestibularne brazde) je kirurški zahvat kojim se ispravljaju i mijenjaju odnosi između pričvršćene sluznice (lat. *gingivae propriae*) i pomične sluznice predvorja usta. Operativnim zahvatom se nastoji postići dovoljno široki pojas epiteliziranog tkiva koji čvrsto prijanja uz koštanu podlogu, što omogućuje izradu proteze s dobrom retencijom i stabilnošću (1). Uspjeh buduće proteze ovisi o kirurškoj repoziciji sluznice i mišićnih insercija, što će produbiti vestibulum i povećati retencijsku površinu proteze (14).

7.1. Indikacije

Indikacije za vestibuloplastiku su ravnomjerna atrofija alveolarnog grebena te hipertrofija mekih tkiva na alveolarnom grebenu ili predvorju usta.

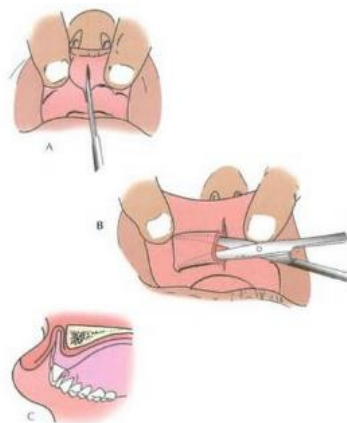
Da bi se mogla napraviti zadovoljavajuća vestibuloplastika u donjoj čeljusti minimalna visina koštane podloge mora biti između 12 i 15 mm. U gornjoj čeljusti ne postoji tako objektivan pokazatelj, ali ne preporuča se u slučajevima kada tvrdo nepce u ravnini prelazi u vestibulum. Kada na čeljustima nema dovoljno koštanoga tkiva prvo se mora napraviti korekcija ili nadogradnja koštane osnove, a zatim nakon nekoliko mjeseci vestibuloplastika (1).

7.2. Vrste vestibuloplastike

Tijekom vremena se razvio veliki broj operativnih metoda vestibularne i lingvalne brazde. Neke su metode izvorne, a druge su modifikacije određene metode ili su nastale istodobno, ali se ne može reći da je jedna metoda negirala drugu. Trebalo bi previše prostora da se opišu metode raznih autora, Pichlera, Kostečke, Kazanjina, Cooleya, Clarca, Lattesa i Bataillea, Vrassea i Nettera, Vigneula, Dal – Ponta, Essera, Howea i Geoffreya, Obwegesera, Mišea i mnogih drugih, pa ćemo ih ovdje podijeliti u tri osnovne grupe (1).

1. PROŠIRENJE POJASA PRIČVRSNE SLUZNICE SUBMUKOZNOM VESTIBULOPLASTIKOM

Sluznica predvorja usta se podminiranjem (tuneliziranjem) oslobodi od submukoznog vezivnog tkiva. Oslobođeno vezivno tkivo se izreže i odstrani ili se potisne visoko u vestibulum i tako povećani vestibulum se prekrije isprepariranom sluznicom s alveolarne i s bukalne strane. Ovaj postupak je indiciran ukoliko ima dovoljno zdravog koštanog tkiva, a njegov cilj je u odstranjenju zadebljalog vezivnog tkiva između sluznice i periosta te prilagođavanju sluznice izravno na periost. (Slika 11). Prije operacije treba provjeriti stanje sluznice i koštane podloge rendgenskom snimkom. Sluznica mora biti bez fibroze, ožiljaka i površnih hiperplazija. Dostatnost sluznice se utvrđuje jednostavnim kliničkim pokusom. Stomatološko ogledalo se umetne do visine buduće prelazne brazde i ako pri tome ne dođe do uvrtnja ili podizanja usnice znači da ima dovoljno sluznice za ovu operativnu metodu (1, 13).

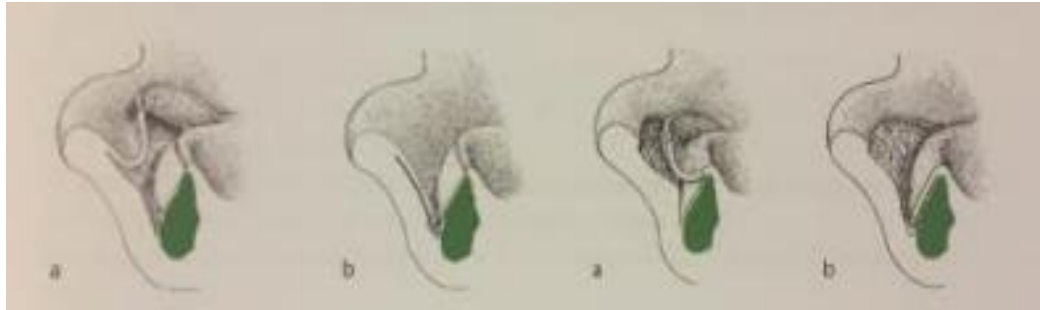


Slika 11. Shematski prikaz zatvorena submukozne vestibuloplastike. Preuzeto s dopuštenjem izdavača: (13).

2. VESTIBULOPLASTIKA SA SEKUNDARNOM EPITELIZACIJOM

Ispreparirana sluznica predvorja se upotrijebi za prekrivanje jedne strane, bukalne ili alveolarne, povećanog vestibuluma, a druga strana se pusti da sekundarno epitelizira preko granulacijskog tkiva. Osnovno polazište ove metode je da rez treba napraviti dosta daleko od alveolarne kosti, kako bi bilo dovoljno sluznice za prikrivanje alveolarne kosti. Rez je na

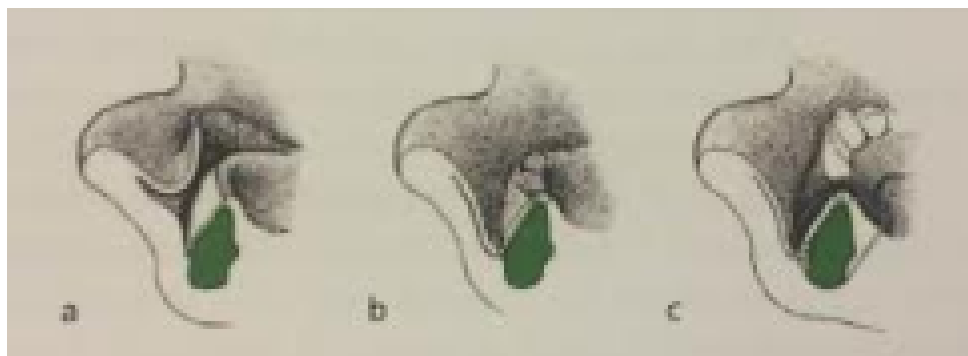granici nepomične i pomične sluznice i pod direktnom kontrolom oka vrši se odvajanje vezivnog tkiva s periosta (Slika 12) (1).



Slika 12. Shematski prikaz vestibuloplastike sa sekundarnom epitelizacijom: a) Clarkova metoda, b) Kazanjanova metoda. Preuzeto s dopuštenjem izdavača: (4).

3. VESTIBULOPLASTIKA S KALEMOM

Koža ili sluznica se mogu upotrijebiti kao slobodni kalemi za prekrivanje jedne ili obje strane povećanog vestibuluma. Prednost ove metode je to što je relaps uzrokovan kontrakcijom rane reducirana pa je sam proces zacjeljivanja brži. Za zahvate u oralnoj kirurgiji koriste se kalemi poludebljine, a uzimaju se s onih mjesta na tijelu koja su bez dlake ili gdje su dlake oskudne, kao što su unutarnja strana nadlaktice, unutarnja strana bedra ili glutealna regija. Kožni kalemi podliježu kontrakciji, a razlikujemo primarnu i sekundarnu. Primarna se javlja odmah po uzimanju kalema, a sekundarna počinje od desetog dana presađivanja i traje približno šest mjeseci. Da bi presađivanje kožnih kalema bilo uspješno potrebno je osigurati dobro prokrvljenu površinu i dobar doticaj s istom. No zbog svojih osobina kao što su keratiniziranost, neelastičnost, nereziljentnost i suhoća, a koje se zadržavaju i nakon transplantacije u usnu šupljinu, kožni kalemi ne daju dobru osnovu za retenciju gornje totalne proteze. Da bi se osigurala dobra retencija gornje proteze, umjesto slobodnih kožnih kalemova, počeli su se upotrebljavati slobodni sluznički kalemi. Najčešće upotrebljavani sluznički kalemi su iz same sluznice usne šupljine, palatinalne ili bukalne. Prednost sluzničkog kalema poludebljine prema kalemu pune debljine je u potpunoj regeneraciji mjesta uzimanja sluzničkog transplantata bez stvaranja ožiljaka i skraćenom vremenu zacjeljivanja (Slika 13) (1, 13).



Slika 13. Shematski prikaz vestibuloplastike s presatkom. Preuzeto s dopuštanjem izdavača:
(4).

8. SPUŠTANJE MENTALNOG ŽIVCA

Kada postoji jako izražena atrofija alveolarnog nastavka mentalni otvor se može naći uz sam vrh ili odmah na vrhu alveolarnog nastavka. U takvim slučajevima mentalni živac može biti izložen pritisku baze proteze, a bolesnici često trpe bol. Bol varira od dugotrajne tupe do nagle, oštre boli kratkog trajanja kao kod neuralgije trigeminusa. Kod nekih bolesnika će se osim boli javiti i utrnutost donje usnice. Ako se problem ne može riješiti u ambulanti ili laboratoriju podlaganjem proteze tada je indiciran kirurški zahvat spuštanja mentalnog živca. Cilj zahvata je visoko položeni foramen mentale premjestiti niže i u kosti pomoću fisurnog svrdla napraviti žlijeb za živac. Time se izbjegava parestezija zbog pritiska na živac (1)

9. RASPRAVA

Preprotetska kirurgija je grana oralne kirurgije koja se bavi prepoznavanjem i liječenjem promijenjenih anatomskih i fizioloških odnosa usne šupljine. Doktor dentalne medicine, da bi prepoznao promijenjene odnose, treba dobro poznavati anatomsku građu i varijacije koštanih i meko tkivnih struktura usne šupljine.

Indikacije za preprotetske kirurške zahvate možemo podijeliti u tri osnovne skupine: nepovoljnu anatomsku građu i/ili nepovoljne anatomske odnose, atrofiju čvrstih i mekih tkiva alveolarnog grebena i hipertrofiju mekih tkiva alveolarnog grebena i okolne sluznice. U nepovoljnu anatomsku građu i/ili nepovoljne anatomske odnose ubrajamo: torus gornje i donje čeljusti, povećanje tubera gornje čeljusti, povećanje frenuluma gornje i donje usnice, kratki frenulum jezika, izraženost obraznih papila, koštane neravnine zubnog nastavka i papilarno povećanje sluznice tvrdog nepca.

Atrofijom su uglavnom zahvaćeni alveolarni nastavci gornje i donje čeljusti dok samo tijelo čeljusti ostaje relativno stalno u svom obliku i veličini. Prilikom atrofije dolazi do horizontalnog i vertikalnog gubitka kosti, a njeni uzroci mogu biti mehanički, upalni te sistemski i metabolički. Atrofija alveolarnog grebena može biti neravnomjerna i ravnomjerna. Neravnomjerna je neposredno koštana i izražena je u pojasu pričvrstne gingive, a najčešće nastaje kao posljedica vađenja zuba u različitim vremenskim intervalima. Ukoliko bezubi alveolarni greben atrofira bez koštanih neravnina tada govorimo o ravnomjernoj atrofiji. Ona je najčešće posljedica fizioloških procesa gdje uz ravnomjerno smanjenje volumena alveolarnog grebena dolazi i do smanjenja površina pričvršćene sluznice.

Hipertrofiju uzrokuju dugotrajni podražaji na sluznicu usne šupljine koji dovode do reaktivne produktivne upale. Hipertrofijom može biti zahvaćen cijeli alveolarni greben ili se može razviti u jednom njegovom dijelu. Najčešće predilekcijsko mjesto je pomična sluznica alveolarnog grebena u predjelu krila proteze. Uzroke nastanka hipertrofije možemo podijeliti na mehaničke i kemijske. Mehanički nastaju kao posljedica dugotrajnog podražaja protetskog nadomjestka, a kemijski su najčešće uzrokovani iritacijom tkiva zbog lošeg odnosa monomera i polimera u akrilatnoj protezi.

Terapija svih navedenih stanja je kirurška, a razlikujemo dvije vrste operativnih metoda: modelacija alveolarnog grebena i vestibuloplastika. Cilj metode modelacije alveolarnog grebena je da se zaglade sve koštane izbočine, odnosno da se izravna alveolarni greben.

Operativni postupak se izvodi u lokalnoj anesteziji pomoću dlijeta ili freze za kost, a nakon što se smanji volumen kosti pomoću skalpela ili ravnih škara treba obrezati i gingivu prema obliku novog, modeliranog grebena.

Vestibuloplastika je zahvat kojim se ispravljaju i mijenjaju odnosi između pričvršćene sluznice i pomične sluznice vestibuluma usne šupljine. Operativne postupke vestibularne i lingvalne brazde možemo podijeliti u tri osnovne skupine: proširenje pojasa pričvršćene sluznice submukoznom vestibuloplastikom, vestibuloplastika sa sekundarnom epitelizacijom i vestibuloplastika s kalemom. U slučajevima kada na čeljustima nema dovoljno koštanog tkiva prvo se radi korekcija ili nadogradnja koštane osnove, a zatim nakon nekoliko mjeseci vestibuloplastika. Kod submukozne vestibuloplastike sluznica predvorja usta se podminiranjem oslobodi od submukoznog vezivnog tkiva na način da se ono izreže i odstrani ili se potisne visoko u vestibulum. Metoda sekundarne epitelizacije se izvodi na način da se ispreparirana sluznica predvorja upotrijebi za prekrivanje jedne strane, bukalne ili alveolarne, a druga strana se pusti da sekundarno epitelizira preko granulacijskog tkiva. Vestibuloplastika s kalemom je pokazala prednost pred metodom sekundarne epitelizacije jer je sam proces zacjeljivanja brži. Kao slobodni kalemi se mogu upotrijebiti kožni ili sluznički transplantati. Za zahvate u oralnoj kirurgiji koriste se kalemi poludebljine.

10. ZAKLJUČAK

Pravovremeno prepoznavanje, dijagnosticiranje i terapija poremećenih odnosa među tkivima usne šupljine je nužna kako bi se mogla izraditi zadovoljavajuća proteza. Doktori dentalne medicine bi trebali moći prepoznati svako odstupanje od normalnih anatomskih i fizioloških odnosa kako kod pacijenata koji imaju svoje prirodne zube, tako i kod pacijenata koji su djelomično ili totalno bezubi. Takve pacijente treba uputiti na oralnu kirurgiju gdje će se operativnim zahvatom ispraviti loši anatomske odnosi i omogućiti uvjeti za izradu proteze. Samo povoljni anatomske odnosi omogućuju izradu suficijentnog protetskog nadomjestka sa zadovoljavajućom retencijom i stabilnošću.

Glavni cilj pretprotetske kirurgije je pripremiti usta pacijenta za nošenje protetskog nadomjestka tako da redizajnira i zagladi sve oštre rubove i područja i ukloni višak mekog tkiva.

11. LITERATURA

1. Miše I. Oralna kirurgija. Zagreb: Medicinska naklada; 1991.
2. Cortell - Ballester I, Figueiredo R, Gay – Escoda C. Lowering of the mouth floor and vestibuloplasty to support a mandibular overdenture retained by two implants. A case report. J Clin Exp Dent. 2014; 6(3): 310 – 2.
3. Krmpotić Nemanić J, Marušić A. Anatomija čovjeka. Zagreb: Medicinska naklada; 2004.
4. Čabov T. Oralnokirurški priručnik. Zagreb : Medicinska naklada; 2009.
5. Putz R, Pabst R. Sobotta atlas anatomije čovjeka (Svezak 1). Jastrebarsko: Naklada Slap; 2000.
6. Fanghanel J, Pera F, Anderhauber F, Nitsch R. Waldeyerova anatomija čovjeka. Zagreb: Golden marketing-Tehnička knjiga; 2009.
7. Wolf HF, Rateitschak-Plüss EM, Rateitschak KH. Parodontologija. Jastrebarsko: Naklada Slap; 2009.
8. Laskaris G. Atlas oralnih bolesti. Jastrebarsko: Naklada Slap; 2005.
9. Knežević G. i suradnici. Oralna kirurgija 2. Zagreb: Medicinska naklada; 2003.
10. Grenberg MS, Glick M. Burketova oralna medicina, dijagnoza i liječenje. Zagreb: Medicinska naklada; 2006.
11. Kumar V, Cotran RS, Robbins SL. Osnove patologije. Zagreb: Školska knjiga; 1994.
12. Devaki VN, Balu K, Ramesh SB, Arvind RJ, Venkatesan. Pre – prosthetic surgery: Mandible. J Pharm Bioallied Sci. 2012; 4(2): 414 – 6.
13. Balaji SM. Textbox of Oral and Maxillofacial Surgery. Amsterdam: Elsevier; 2007.
14. Kumar JV, Chakravarthi PS, Sridhar M, Devi KN, Kattimani VS, Lingamaneni KP. Anterior Ridge Extension Using Modified Kazanjian Technique in Mandible – A clinical Study. J Clin Diagn Res. 2016; 10(2): 21 – 4.

12. ŽIVOTOPIS

Barbara Gazdek rođena je 27. lipnja 1990. godine u Koprivnici gdje završava osnovnu školu i upisuje Gimnaziju „Fran Galović“ (opći smjer). Stomatološki fakultet Sveučilišta u Zagrebu upisuje 2009. godine.

Tijekom fakulteta sudjelovala je na studentskom tečaju ugradnje Bredent implantata u Ulmu i završila iTOP Curaprox tečaj.