

Indikacije i kontraindikacije za endodontsku kirurgiju

Kučljak, Mirta

Master's thesis / Diplomski rad

2024

Degree Grantor / Ustanova koja je dodijelila akademski / stručni stupanj: **University of Zagreb, School of Dental Medicine / Sveučilište u Zagrebu, Stomatološki fakultet**

Permanent link / Trajna poveznica: <https://um.nsk.hr/um:nbn:hr:127:245728>

Rights / Prava: [In copyright](#)/[Zaštićeno autorskim pravom.](#)

Download date / Datum preuzimanja: **2025-04-01**



Repository / Repozitorij:

[University of Zagreb School of Dental Medicine Repository](#)





Sveučilište u Zagrebu
Stomatološki fakultet

Mirta Kucljak

INDIKACIJE I KONTRAINDIKACIJE ZA ENDODONTSKU KIRURGIJU

DIPLOMSKI RAD

Zagreb, 2024.

Rad je ostvaren na Zavodu za restaurativnu stomatologiju i endodonciju Stomatološkog fakulteta Sveučilišta u Zagrebu.

Mentor rada: izv. prof. dr. sc. Anja Baraba, Zavod za restaurativnu stomatologiju i endodonciju Stomatološkog fakulteta Sveučilišta u Zagrebu

Lektor hrvatskoga jezika: Kristina Šibonjić, prof. hrvatskoga jezika i književnosti

Lektor engleskoga jezika: Ivana Dolović, prof. engleskoga i njemačkoga jezika

Sastav Povjerenstva za obranu diplomskog rada:

1. _____
2. _____
3. _____

Datum obrane rada: _____

Rad sadrži: 46 stranica

0 tablica

4 slike

1 CD

Rad je vlastito autorsko djelo, koje je u potpunosti samostalno napisano uz naznaku izvora drugih autora i dokumenata korištenih u radu. Osim ako nije drukčije navedeno, sve ilustracije (tablice, slike i dr.) u radu su izvorni doprinos autora diplomskog rada. Autor je odgovoran za pribavljanje dopuštenja za korištenje ilustracija koje nisu njegov izvorni doprinos, kao i za sve eventualne posljedice koje mogu nastati zbog nedopuštenog preuzimanja ilustracija odnosno propusta u navođenju njihovog podrijetla.

Zahvala

Zahvaljujem dragoj mentorici izv. prof. dr. sc. Anji Barabi na velikoj pomoći, trudu, izdvojenom vremenu i savjetima tijekom izrade ovog diplomskog rada.

Veliko hvala prof. dr. sc. Mati Sušiću na susretljivosti, pruženoj prilici, savjetima i prenesenom znanju za vrijeme studiranja.

Hvala i sestrama u sali, a najviše sestri Miri.

Hvala dr. Ivoni i dr. Marku Vidiću što su me uveli u svijet stomatologije.

Od srca zahvaljujem roditeljima na svemu što su mi omogućili u životu, na ljubavi i potpori koju su mi pružili tijekom cijelog školovanja. Hvala Kikiju i teta Sonji na podršci, pomoći i tješnju.

Posebno hvala mojoj sestri i dragom Marku na neizmjernom razumijevanju, strpljenju, motivaciji i podršci koju su mi pružili kroz sve godine studiranja. Hvala što ste bili moj glas razuma u kriznim situacijama.

Hvala mojim prijateljima i kolegama koji su bili dio mojih studentskih dana. Tina, Kato i Mihaela hvala što ste mi uljepšale ovih šest godina.

INDIKACIJE I KONTRAINDIKACIJE ZA ENDODONTSKU KIRURGIJU

Sažetak

Svrha je ovog diplomskog rada sistematično prikazati indikacije i kontraindikacije endodontske kirurgije kako bi se utvrdili svi čimbenici koji utječu na odluku o primjeni kirurškog zahvata kao terapijske opcije za pacijente s endodontskim problemima. Endodontska je kirurgija indicirana za liječenje periapikalnih bolesti endodontskog porijekla u slučaju neuspjeha ortogradnog endodontskog liječenja zuba ili ukoliko ortogradni pristup nije moguć. Zahvati koji se provode u okviru endodontske kirurgije obuhvaćaju inciziju i drenažu, periapikalnu i korektivnu kirurgiju. Periapikalna kirurgija, odnosno apikotomija, najčešće je izvođeni zahvat endodontske kirurgije. Uključuje kirurgiju mekih tkiva, osteotomiju, resekciju vrška korijena, izradu i punjenje retrogradnog kaviteta. Materijal izbora za punjenje retrogradnog kaviteta danas su, zbog svoje biokompatibilnosti i bioaktivnosti, kalcij silikatni cementi. Endodontska je kirurgija indicirana u slučaju perzistentne ili rekurentne infekcije, anatomskih čimbenika, periapikalne patologije, frakture korijena zuba, resorpcije korijena, neodgovarajućeg cijeljenja nakon ortogradnog endodontskog liječenja, prisutnosti stranih tijela te nejasnih dijagnostičkih kriterija. Kontraindikacije mogu biti opće/sistemske i lokalne te uključuju sistemske bolesti koje ometaju ili usporavaju cijeljenje, pacijente na antikoagulantnoj terapiji, alergije na lokalne anestetike ili materijale za punjenje, trudnoću, psihološke čimbenike, lošu kontrolu oralne higijene, nedovoljnu količinu koštanog tkiva, specifičnosti anatomije korijena zuba i susjedne anatomske strukture te otežani kirurški pristup. Uspješnost endodontske kirurgije iznosi 88% do 96%, a ovisi o korištenim tehnikama, instrumentima i spretnosti kliničara. Budućnost endodontske kirurgije donosi napredak u digitalnim tehnologijama, modernom instrumentariju, biokompatibilnim materijalima i regenerativnom pristupu. Takav napredak obećava veću preciznost, učinkovitost i predvidivost endodontske kirurgije, što će rezultirati većom uspjehom i boljim ishodom liječenja te samim time većim zadovoljstvom pacijenata.

Ključne riječi: endodontska kirurgija; periapikalna kirurgija; indikacije; kontraindikacije

INDICATIONS AND CONTRAINDICATIONS FOR ENDODONTIC SURGERY

Summary

The purpose of this thesis is to systematically present the indications and contraindications of endodontic surgery in order to identify all factors influencing the decision to use surgical intervention for patients with endodontic problems. Endodontic surgery is indicated for treating periapical diseases of endodontic origin when orthograde endodontic treatment fails or is not feasible. Procedures include incision and drainage, periapical surgery (apicoectomy), and corrective surgery. Apicoectomy is the most common procedure and involves soft tissue surgery, osteotomy, root apex resection, and preparation and filling of a retrograde cavity. Calcium silicate cements are preferred for retrograde root canal filling due to their biocompatibility and bioactivity. Endodontic surgery is indicated for persistent or recurrent infection, anatomical factors, periapical pathology, root fracture, root resorption, inadequate healing after orthograde endodontic treatment, presence of foreign bodies, and unclear diagnostic criteria. Contraindications include systemic diseases that hinder or slow down healing, patients on anticoagulant therapy, allergies to anesthetics or retrograde root canal filling materials, pregnancy, psychological factors, poor oral hygiene, insufficient bone tissue, specific root anatomy and adjacent structures, and restricted surgical access. The success rate of endodontic surgery ranges from 88% to 96%, depending on techniques, instruments, and skills of the clinician. The future of endodontic surgery includes advances in digital technologies, modern instruments, biocompatible materials, and regenerative approaches, promising greater precision, efficiency, and predictability. These advancements are expected to result in higher success rates, better treatment outcomes, and increased patient satisfaction.

Keywords: endodontic surgery; periapical surgery; indications; contraindications

SADRŽAJ

1. UVOD	1
2. ENDODONTSKA KIRURGIJA.....	4
2.1. Povijest endodontske kirurgije	5
2.2. Zahvati u endodontskoj kirurgiji	5
2.3. Incizija i drenaža	6
2.4. Periapikalna kirurgija	6
2.5. Korektivna kirurgija	7
2.5.1. Zatvaranje perforacija.....	7
2.5.2. Hemisekcija i bikuspidizacija.....	7
2.5.3. Amputacija korijena	8
2.5.4. Namjerna replantacija.....	8
3. INDIKACIJE ZA ENDODONTSKU KIRURGIJU	9
3.1. Perzistentna ili rekurentna infekcija.....	10
3.2. Anatomske čimbenici.....	10
3.3. Periapikalna patologija	11
3.4. Frakture korijena zuba.....	11
3.5. Resorpcija korijena.....	12
3.6. Izostanak cijeljenja periapikalne lezije nakon ortogradnog endodontskog liječenja zuba	12
3.7. Prisutnost stranih tijela	13
3.8. Nejasni dijagnostički kriteriji	13
4. KONTRAINDIKACIJE ZA ENDODONTSKU KIRURGIJU.....	14
4.1. Opće / Sistemske kontraindikacije	15
4.1.1. Sistemske bolesti koje ometaju ili usporavaju cijeljenje.....	15
4.1.2. Pacijenti na antikoagulantnoj terapiji.....	15
4.1.3. Alergije na lokalne anestetike ili materijale koji se koriste tijekom endodontske kirurgije	15

4.1.4. Trudnoća.....	16
4.1.5. Psihološki čimbenici	16
4.1.6. Loša oralna higijena	16
4.2. Lokalne kontraindikacije.....	16
4.2.1. Nedovoljna količina koštanog tkiva	16
4.2.2. Specifičnosti anatomije korijena zuba i susjedne anatomske strukture	17
4.2.3. Otežani kirurški pristup.....	17
POSTUPCI KOD ENDODONTSKE KIRURGIJE	18
5.1. Preoperativna priprema i planiranje	19
5.2. Anestezija i hemostaza	19
5.3. Kirurgija mekih tkiva	20
5.3.1. Semilunarni režanj.....	20
5.3.2. Režanj pune debljine	21
5.3.3. Submarginalni (Luebke-Ochsenbein) režanj.....	21
5.4. Osteotomija	22
5.5. Periradikalarna kiretaža ili periradikalarno čišćenje.....	23
5.6. Resekcija korijena	24
5.7. Preparacija retrogradnog kaviteta.....	25
5.8. Materijali za retrogradno punjenje	26
5.8.1. Amalgam	27
5.8.2. Cink oksid eugenol (ZOE) cement.....	27
5.8.3. Kalcij silkatni cementi.....	28
5.9. Postoperativne upute	29
6. RASPRAVA.....	31
7. ZAKLJUČAK	35
8. LITERATURA	37
9. ŽIVOTOPIS	45

Popis skraćenica

RTG – rendgen

2D – dvodimenzionalno

3D – trodimenzionalno

CBCT – engl. cone beam computed tomography; hrv. kompjuterizirana tomografija konusih zraka

Er:YAG - engl. erbium-doped yttrium aluminium garnet; hrv. erbij-itrij-aluminij-garnet

Er,Cr:YSGG – engl. erbium, chromium-doped yttrium, scandium, gallium and garnet; hrv. erbij-krom-itrij-skandij-galij-garnet

MTA - engl. Mineral Trioxide Aggregate, hrv. mineral trioksid agregat

ZOE – engl. zink oxide eugenol; hrv. cink oksid eugenol

EBA – engl. ethoxy benzoic acid; hrv. etoksi benzojeva kiselina

GTR – engl. guided tissue regeneration; hrv. vođena tkivna regeneracija

1. UVOD

Endodoncija je specijalistička grana dentalne medicine koja se bavi dijagnostikom, prevencijom i liječenjem patoloških stanja pulpe zuba i periapikalnog tkiva. U slučaju infekcije ili upale zubne pulpe, nastalih kao posljedica karijesa ili traume zuba, indicirano je endodontsko liječenje kako bi se očuvao zub te spriječila upala periapikalnih tkiva. Primarni je cilj endodontskog liječenja temeljita kemomehanička obrada endodontskog prostora, trodimenzionalno i hermetičko punjenje istog u svrhu prevencije infekcije endodontskog prostora i/ili periapikalnih tkiva (1).

Unatoč svim suvremenim tehnikama i materijalima, konvencionalno ortogradno endodontsko liječenje može ponekad biti neuspješno. Prema istraživanjima, postotak neuspješnosti ortogradnog endodontskog liječenja zuba iznosi 14% do 16% (2). Postotak neuspješnosti ovisi o statusu pulpe prije početka endodontskog liječenja zuba, odnosno provodi li se liječenje pulpe koja je vitalna, nekrotična ili je u pitanju revizija endodontskog liječenja (3). Postotak uspješnosti endodontskog liječenja pulpe koja nije zahvaćena infekcijom iznosi od 92% do 98%. Ukoliko je pulpa zahvaćena infekcijom, uspješnost se smanjuje na 74% do 86%, dok je revizija endodontskog liječenja uspješna 80% do 89% (3,4).

Razlozi neuspjeha endodontskog liječenja mogu biti preoperativni, intraoperativni i postoperativni. Ipak, kao glavni uzrok neuspjelog endodontskog liječenja navode se intraoperativne proceduralne pogreške poput loma instrumenta, ijatrogrenih perforacija, stepenica u kanalu, perforacija, prepunjenja ili potpunjenja korijenskih kanala (5). Osim navedenog, mikrobiološki čimbenici, prvenstveno mikroorganizmi otporni na mehaničku instrumentaciju i kemijsku dezinfekciju, u kombinaciji s anatomskim varijacijama korijenskih kanala, mogu otežati konvencionalno endodontsko liječenje zuba, dovesti do neuspjeha endodontskog liječenja, a tada endodontska kirurgija postaje neophodna (2).

Endodontska je kirurgija indicirana za liječenje periapikalnih bolesti endodontskog porijekla u slučaju neuspjeha ortogradnog endodontskog liječenja zuba ili ukoliko ortogradni pristup nije moguć (6). Provodi se u slučaju neuspješnog primarnog ili sekundarnog endodontskog liječenja, složene morfologije endodontskog prostora, prisutnosti kalcifikacija u korijenskim kanalima, perzistirajuće upale periapikalnog tkiva, prisutnosti patoloških promjena koje zahtijevaju biopsiju, kod sumnje na perforaciju korijenskog kanala te kod određenih komplikacija nastalih tijekom ortogradnog endodontskog liječenja (7).

Kontraindikacije provođenja zahvata uglavnom se odnose na opće stanje i kooperativnost pacijenta, mogućnost restauracije zuba, prisutnost vertikalne frakture korijena te loš parodontološki status zuba (6).

Napretkom u dijagnostici, tehnologiji, razvojem novih instrumenata, tehnika i materijala, endodonska kirurgija sve više napreduje. Suvremena endodonska kirurgija podrazumijeva upotrebu mikroskopa, ultrazvučnih i mikrokirurških instrumenata čime se teži minimalno invazivnom pristupu teško dostupnih područja poput akscesornih i lateralnih kanalića u kojima često zaostane dio infekcijom zahvaćene ili nekrotične pulpe (8). Upotrebom biokompatibilnih materijala potiče se fiziološki odgovor periapikalnih tkiva i pospješuje cijeljenje.

Unatoč korištenju najnovijih metoda i materijala, uspješnost kirurškog zahvata i dalje ovisi o stanju samog zuba i okolnog tkiva te stručnosti i spretnosti kliničara (6,7). Prema meta-analizi Tsesis i suradnika, uspješnost endodonske kirurgije iznosi 88% do 96% (9).

Svrha je ovog diplomskog rada sistematično prikazati indikacije i kontraindikacije endodonske kirurgije kako bi se utvrdili svi čimbenici koji utječu na odluku o primjeni kirurškog zahvata kao terapijske opcije za pacijente s endodontskim problemima.

2. ENDODONTSKA KIRURGIJA

Endodontska je kirurgija zahvat u dentalnoj medicini kojim se kirurški uklanja lezije endodontskog porijekla. U slučaju neuspjeha konvencionalnog ortogradnog endodontskog liječenja, periapikalna lezija može se ponovno pokušati liječiti nekirurškim putem, tj. revizijom endodontskog liječenja revizija ili kirurškim putem, tj. endodontskim kirurškim zahvatom (10).

Konvencionalnim ortogradnim endodontskim liječenjem ostvaruje se postotak uspješnosti od 83% do 96% (11,12). Ipak, postoje određeni čimbenici koji mogu dovesti do stvaranja ili perzistencije periapikalnih lezija poput: neodgovarajuće dezinfekcije i instrumentacije korijenskih kanala, perforacije korijena, loma instrumenata ili prisutnosti rezistentnih mikroorganizama (5).

Kada inicijalno endodontsko liječenje zuba nije uspješno, endodontska kirurgija obično nije prvi izbor, budući da je, prema podacima iz literature, uspješnost sekundarnog endodontskog liječenja od 80% do 89% (4). Kirurški je zahvat terapija izbora u slučaju kada se primarno ortogradno endodontsko liječenje ne može ponoviti, npr. u slučaju intraradikularne nadogradnje s protetskim nadomjestkom ili nakon neuspjelog sekundarnog endodontskog liječenja (13).

2.1. Povijest endodontske kirurgije

Povijest endodontske kirurgije započinje prije približno 1500 godina, kada je izveden prvi endodontski kirurški zahvat s ciljem očuvanja zuba, a u pitanju je bila incizija i drenaža akutnog endodontskog apscesa te uklanjanje nekrotičnog tkiva oko apikalne trećine korijena (8). Napretkom materijala i tehnika, kirurška svrdla počinju se koristiti za osteotomiju i resekciju korijena dok amalgam postaje materijal izbora za retrogradno punjenje. Unatoč tome, uspješnost kirurške terapije i dalje je bila vrlo niska (8). Razlog lošeg ishoda povezuje se sa zaostalom intraradikularnom ili ekstraradikularnom infekcijom nakon kirurške terapije (8). Suvremena endodontska kirurgija temelji se na minimalno invazivnom pristupu, uporabi mikroinstrumenata, ultrazvučnih instrumenata, lasera, mikroskopa, endoskopa te bioaktivnih materijala (8,14).

2.2. Zahvati u endodontskoj kirurgiji

Endodontsku se kirurgiju vrlo često poistovjećuje s pojmom apikotomije. Iako je apikotomija ili periapikalna kirurgija najčešće izvođen kirurški postupak u okviru endodontske kirurgije, ovdje se ubraja niz kirurških postupaka. Zahvati koji pripadaju u endodontsku kirurgiju su incizija i drenaža, periapikalna kirurgija te korektivna kirurgija (10,15).

2.3. Incizija i drenaža

Incizija i drenaža kirurški su postupci koji se u endodontskoj terapiji koriste za liječenje periapikalnih apscesa i drugih gnojnih upalnih stanja. Provode se u slučaju akutne infekcije i nakupljanjem gnojnog eksudata u mekim tkivima, što rezultira boli, edemom i mogućim sistemskim simptomima (16).

Indikacije za inciziju i drenažu obuhvaćaju akutni apikalni apsces, fluktuaciju mekih tkiva koja upućuje na prisutnost gnoja, edem i bol koji ne reagiraju na konzervativno ortogradno endodontsko liječenje te celulitis koji se širi u okolna tkiva uz sistemske simptome poput povišene tjelesne temperature i limfadenopatije (17).

Incizija se izvodi skalpelom na najistaknutijem dijelu otekline kako bi se omogućila odgovarajuća evakuacija gnojnog eksudata. U određenim slučajevima, koristi se sterilna drenažna traka koja se postavlja na mjesto incizije kako bi se omogućio nastavak drenaže. Rana se ispiri fiziološkom otopinom kako bi se uklonili zaostali gnoj i detritus (14). Završna obrada može uključivati ostavljanje rane otvorenom za drenažu ili djelomično zatvaranje resorbirajućim šavovima, ovisno o kliničkom stanju pacijenta. Postoperativna skrb obuhvaća savjete o održavanju oralne higijene, primjenu antiseptičkih vodica za ispiranja i, ako je potrebno, propisivanje antibiotika i analgetika (18).

2.4. Periapikalna kirurgija

Periapikalna kirurgija, također poznata kao apikotomija, predstavlja kirurški zahvat kojim se uklanja inficirano ili upaljeno tkivo u području vrška korijena zuba, čime se omogućuje cijeljenje periapikalnog područja. Zahvat započinje incizijom gingive i odizanjem odgovarajućeg režnja, zatim se uklanja dio alveolarne kosti kako bi se pristupilo apikalnom dijelu korijena. Slijedi kiretaža periapikalnog granulacijskog tkiva i resekcija vrška korijena. Nakon izrade retrogradnog kaviteta, korijenski se kanal retrogradno puni biokompaktibilnim materijalom kako bi se postiglo apikalno brtljenje endodontskog prostora te spriječila daljnja infekcija (13,14,19).

Indikacije za apikotomiju obuhvaćaju perzistentnu periapikalnu infekciju nakon neuspješne revizije endodontskog liječenja, periapikalni apsces ili cistu koja ne reagira na konzervativno ortogradno endodontsko liječenje, prisutnost perforacija korijena, korijenske kanale koji su nedostupni ili neinstrumentirani zbog anatomske kompleksnosti, kalcifikacija ili prisutnosti

dodatnih kanalića te ekstremnu zakrivljenost korijena koja onemogućava dostatno čišćenje i punjenje korijenskog kanala (13,19,20).

Kontraindikacije za apikotomiju uključuju zube upitne prognoze s ozbiljno kompromitiranim parodontnim tkviom i opsežan gubitak krune zuba koji onemogućava odgovarajuću postendodontsku opskrbu zuba. Akutne infekcije s izraženim sistemskim simptomima kao što su groznica ili celulitis te medicinska stanja poput nekontroliranog dijabetesa, imunosupresivnih stanja ili koagulopatija predstavljaju visok rizik za sve kirurške intervencije (13,14).

2.5. Korektivna kirurgija

Korektivna kirurgija u endodonciji obuhvaća niz kirurških postupaka s ciljem očuvanja funkcionalnosti i estetskog izgleda zuba te liječenja periapikalnih lezija. U zahvate korektivne kirurgije ubrajaju se zatvaranje perforacija, hemisekcija i bikuspidizacija, amputacija korijena te namjerna replantacija zuba (10).

2.5.1. Zatvaranje perforacija

Perforacija korijena može nastati ijtrogenom ozljedom tijekom endodontskog liječenja ili kao rezultat upalnih procesa koji dovode do resorpcije korijena. Perforacije se mogu dogoditi tijekom instrumentacije korijenskog kanala ili postavljanja intrakanalnih kolčića. Materijali poput kalcij silikatnih cemeneta pokazali su se vrlo učinkovitim u zatvaranju perforacija zbog svoje biokompatibilnosti i sposobnosti poticanja regeneracije tkiva (21). Postupak uključuje debridman perforiranog područja, dezinfekciju i postavljenje odgovarajućeg materijala za zatvaranje perforacije (22).

2.5.2. Hemisekcija i bikuspidizacija

Hemisekcija uključuje odstranjivanje jednog korijena i pridruženog dijela krune zuba, najčešće kod donjih kutnjaka. Provodi se kada je jedan korijen teško oštećen ili inficiran. Nakon hemisekcije, preostali korijen i dio krune zuba endodontski se liječi te zatim restaurira kako bi se osigurala dugoročna funkcionalnost zuba (17,23).

Bikuspidizacija je kirurški zahvat sličan hemisekciji, ali umjesto uklanjanja jednog korijena, zub se dijeli na dva odvojena dijela, stvarajući dva odvojena zuba. Svaki dio zuba se potom endodontski liječi i restaurira (23).

Opisanim tehnikama uklanjanju se patološki procesi pokušavajući time očuvati preostali dio zuba. Sačuvani korijen zuba podložan je nastanku karijesne lezije, parodontološke bolesti ili vertikalnoj frakturi, na što treba upozoriti pacijenta prije samog zahvata (23,24).

2.5.3. Amputacija korijena

Amputacija korijena odnosi se na kirurško uklanjanje jednog ili više korijena zuba uz očuvanje krune zuba. Indicirana je kod višekorijenskih zuba gdje je jedan korijen nepovratno oštećen, dok su preostali korijeni zdravi. Nakon amputacije, preostali korijeni endodontski se liječe kako bi se osigurala dugoročna funkcionalnost zuba (23).

2.5.4. Namjerna replantacija

Namjerno je replantiranje postupak u kojem se zub ekstrahira, endodontski liječi izvan usne šupljine te ponovno implantira u alveolu. Postupak zahtijeva brzu i pažljivu manipulaciju zubom kako bi se minimaliziralo oštećenje parodontnog ligamenta i osigurala uspješna reintegracija zub. Ova metoda koristi se kada konvencionalni postupci nisu mogući ili kad postoje višestruki izazovi poput udružene perforacije korijenskog kanala i loma endodontskog instrumenta, a može biti i alternativa endodontskoj kirurgiji kada je pristup apikalnom dijelu zuba ograničen. Usprkos tehničkoj složenosti, namjerno replantiranje osigurava izravan pristup korijenskom kanalu, kemomehaničku obradu i punjenje te mogućnost očuvanja prirodnog zuba i alveolarnog grebena, što je značajno za funkcionalnu i estetsku rehabilitaciju (25).

3. INDIKACIJE ZA ENDODONTSKU KIRURGIJU

3.1. Perzistentna ili rekurentna infekcija

Jedna od primarnih indikacija za endodontsku kirurgiju je situacija kada infekcija ostane prisutna ili se ponovno pojavi nakon konzervativnog ortogradnog endodontskog liječenja (26).

Tijekom endodontskog liječenja, provodi se kemomehanička obrada korijenskih kanala kako bi se količina mikroorganizama, uzročnika upale, smanjila na najmanju moguću razinu koja ne šteti zdravom tkivu. Jednom inficirani korijenski kanali svojom anatomijom pružaju idealno okruženje za anaerobne bakterije (npr. *Prevotella*, *Porphyromonas*, *Fusobacterium* i *Peptostreptococcus*) (7). Sredstva za ispiranje koja se koriste u suvremenoj endodonciji, iako imaju antimikrobno djelovanje i omogućuju otapanje organskog i anorganskog tkiva, ne mogu doprijeti u svaki dio endodontskog prostora. Osim toga, sredstva za ispiranje ne djeluju na određene rezistentne mikroorganizme, osobito one koji su organizirani u biofilmove (7). Rezistentni su sojevi posebni po svojoj sposobnosti preživljavanja u ekstremnim uvjetima unutar korijenskih kanala i stvaranju biofilmova otpornih na standardnu antimikrobnu terapiju (1,7).

Bakterija koja je često odgovorna za perzistentnu infekciju je *Enterococcus faecalis*. *Enterococcus faecalis* može preživjeti i u slučajevima kada su hranjive tvari nedostupne te u širokom spektru pH vrijednosti, što ga čini posebno izazovnim za eradikaciju (2,7,24). Ova bakterija može izazvati kronične infekcije koje se ne mogu eliminirati konvencionalnim ortogradnim endodontskim liječenjem stoga je kirurška intervencija često neophodna.

3.2. Anatomski čimbenici

Komplicirana anatomija korijenskog kanala može otežati ili u potpunosti onemogućiti pristup korijenskim kanalima. Osim pravilnog pristupa, otežani su odgovarajuće čišćenje, širenje, oblikovanje, dezinfekcija i obturacija korijenskog kanala tijekom standardnog ortogradnog endodontskog liječenja. Takva anatomija uključuje nepotpuni razvoj korijena, zavijene korijenske kanale ili korijenske kanale u obliku slova S, bifurkacije korijenskog kanala u srednjoj i apikalnoj trećini, dugačke korijenove (>25 mm) i prisutnost kalcifikacija unutar kanala (27).

Zavijeni, uski korijenski kanali predstavljaju veliki izazov ortogradnom endodontskom liječenju i dosezanju pune radne dužine pri čemu apikalna trećina korijenskog kanala ostaje

neinstrumentirana. Na neinstrumentiranim stijenkama korijenskog kanala zaostaju mikroorganizmi koji onemogućavaju cijeljenje i/ili uzrokuju infekcije (28).

U navedenim slučajevima, endodonska kirurgija omogućava direktan pristup problematičnim područjima čime se osigurava uklanjanje inficiranog ili nekrotičnog tkiva i odgovarajuće punjenje kanala. Postupci kao što su apikotomija uz retrogradno punjenje omogućuju pristup vrškovima korijena i debridman zahvaćenih tkiva pod kontrolom oka (2,19).

3.3. Periapikalna patologija

Periapikalne ciste i granulomi patološke lezije su koje se razvijaju oko vrška korijena zuba kao posljedica kronične infekcije. Ove su lezije često rezistentne na konzervativne endodonske zahvate pri čemu konvencionalno ortogradno endodonsko liječenje neće dovesti do cijeljenja lezije. Ukoliko su lezije perzistentne i promjera većeg od 5 mm, zahtijevaju kiruršku intervenciju za njihovo potpuno uklanjanje i patohistološku analizu (6,12). Patohistološka analiza će potvrditi dijagnozu ciste ili granuloma. Periapikalne ciste su epitelne strukture ispunjene tekućinom, dok su granulomi nakupine granulacijskog tkiva koje nastaju kao odgovor na kroničnu upalu (10).

Histološki, većina periapikalnih lezija upalnog je porijekla. Prema istraživanju Nair i suradnika, 50% svih lezija su granulomi, 35% su periapikalni apscesi dok je 15% cisti (29).

Osim nalaza ciste ili granuloma, postoje dokumentirani slučajevi i odontogene keratociste, centralnog gingantocelularnog granuloma i planocelularnog karcinoma (10).

Kirurški pristup apikalnoj trećini korijena s kiretažom ciste ili granuloma, omogućuju potpuno uklanjanje lezija i sprečavaju njihovo ponovno pojavljivanje (24).

3.4. Frakture korijena zuba

Frakture korijena zuba, uključujući horizontalne i vertikalne frakture, predstavljaju ozbiljan problem koji može uzrokovati perzistentne infekcije i bol. Navedene frakture može biti teško dijagnosticirati i liječiti konvencionalnim endodonskim postupcima. Ukoliko se radi o horizontalnim frakturama u apikalnoj trećini, endodonska kirurgija omogućava direktan pristup korijenu zuba, identifikaciju i tretiranje istih (30,31).

Kod vertikalnih fraktura, terapija ovisi o zahvaćenom zubu i lokalizaciji. Ukoliko je zub zahvaćen vertikalnom frakturom višekorijenski, korektivnom kirurgijom (npr. amputacijom korijena) se ukloni korijen, dok se ostali zdravi korijenovi endodonski liječe. Na ovaj način se

nastoji sačuvati zub kao funkcijska jedinica. S druge strane, ako je zahvaćeni zub jednokorijenski, jedina ispravna terapija je ekstrakcija takvog zuba (31).

Kirurške metode, kao što su apikotomija s uklanjanjem zahvaćenog segmenta korijena ili resekcija korijena, omogućuju eliminaciju frakturiranih dijelova i stabilizaciju zuba (24).

3.5. Resorpcija korijena

Resorpcija zuba patološki je proces gubitka tvrdih zubnih tkiva, a nastaje kao rezultat upale i povećane aktivnosti osteoklasta (32). Ovaj proces može biti interno ili eksterno uzrokovan različitim etiološkim čimbenicima poput traume, ortodontske terapija, infekcije ili idiopatskih razloga. Interna resorpcija događa se unutar korijenskog kanala, dok je eksterna resorpcija lokalizirana na površini korijena zuba (33). Kliničke manifestacije resorpcije mogu varirati od blagih do ozbiljnih simptoma, uključujući bol, promjenu boje zuba i povećanu pomičnost zuba.

Način pristupa resorpciji korijena ovisi o lokalizaciji iste. Resorpciji, koja se nalazi u koronarnom dijelu zuba, pristupa se nekirurškim metodama. Što je resorpcija smještena apikalnije, kirurgija je ispravnija opcija. Kirurgija je terapija izbora i u slučajevima kada se nekirurškom terapijom resorpcija nije zaustavila (27).

Endodontska kirurgija omogućava pristup zahvaćenim područjima. Direktnim pristupom uklanja se resorpcijom zahvaćeno tkivo čime se sprječava daljnje oštećenje zuba, a perforacije se zatvaraju biokompatibilnim materijalom (24).

3.6. Izostanak cijeljenja periapikalne lezije nakon ortogradnog endodontskog liječenja zuba

U slučajevima kada ne dolazi do cijeljenja periapikalnih tkiva nakon provedenog ortogradnog endodontskog liječenja, neophodna je kirurška terapija. To uključuje situacije u kojima periapikalne lezije ostaju prisutne ili se ponovno pojavljuju unatoč provedenom liječenju te u slučajevima urednih rentgenskih (RTG) snimki, ali uz prisutnost simptoma (12). Također, odnosi se i na slučajeve kada reviziju endodontskog liječenja nije moguće provesti zbog visokog rizika perforacije korijenskog kanala i frakture korijena zuba ili intrakanalnih kolčića s protetskim nadomjestkom (19). Kirurškom terapijom i uklanjanjem zahvaćenog tkiva, nastoji se potaknuti regeneracija zdravih tkiva (10).

3.7. Prisutnost stranih tijela

Prisutnost stranih tijela unutar korijenskih kanala može otežati ili onemogućiti odgovarajuće čišćenje i oblikovanje korijenskog kanala do radne dužine. Najčešća strana tijela su fragmenti endodontskih instrumenata ili zaostali materijali za punjenje prilikom prepunjenja korijenskog kanala (33).

Prije donošenja odluke o kirurškoj terapiji, potrebno je odrediti lokalizaciju fragmenta endodontskog instrumenta. Ponekad je fragment moguće izvaditi nekirurškim pristupom ili ga se instrumentacijom pokuša zaobići. Pri tome je potreban poseban oprez kako se ne bi uklonilo previše tvrdog zubnog tkiva. Opsežna instrumentacija slabi strukturu zuba i potencijalno dovodi do frakture korijena (33).

Ukoliko je fragment slomljenog instrumenta nemoguće izvaditi nekirurškim putem ili zaobići, indicirana je endodontska kirurgija. Kirurgijom se omogućava uklanjanje stranih tijela i sanacija zahvaćenih područja, čime se eliminira izvor infekcije i omogućava odgovarajuće brtvljenje endodontskog prostora (10).

3.8. Nejasni dijagnostički kriteriji

U slučajevima kada su prisutni simptomi, ali ne postoji jasna RTG potvrda periapikalne patologije, endodontska kirurgija može omogućiti vizualizaciju i dijagnosticiranje problema (12). Kirurški pristup omogućava direktan pregled periapikalnog područja, uklanjanje zahvaćenih tkiva i procjenu prisutnosti mikrofraktura ili drugih patoloških procesa koji nisu vidljivi na RTG snimkama (10).

4. KONTRAIDIKACIJE ZA ENDODONTSKU KIRURGIJU

Kontraindikacije za kirurške zahvate u dentalnoj medicini predstavljaju ključan aspekt procjene pacijenata prije odluke o intervenciji. Većina je kontraindikacija relativna, a uglavnom se odnose na pacijentovo zdravlje, specifičnost anatomije kod pojedinog pacijenta te stručnost i spretnost samog operatera (6).

Općenito, kontraindikacije mogu biti generalne (sistemske ili opće) ili lokalne, a temelje se na procjeni rizika i koristi za pacijenta. Sistemske kontraindikacije obuhvaćaju opće zdravstveno stanje pacijenta koje može otežati ili onemogućiti sigurnu izvedbu zahvata i cijeljenje. Lokalne kontraindikacije odnose se na specifične uvjete zahvaćenog zuba i okolnih tkiva koji mogu utjecati na ishod zahvata (6).

Napredovanjem dentalne medicine, sistemske bolesti više ne predstavljaju aspotnutu kontraindikaciju kirurških zahvata (6,8).

4.1. Opće / Sistemske kontraindikacije

4.1.1. Sistemske bolesti koje ometaju ili usporavaju cijeljenje

Sistemske bolesti poput nekontroliranog dijabetesa, kardiovaskularnih bolesti te imunoloških poremećaja mogu značajno utjecati na proces cijeljenja nakon kirurškog zahvata. Takva stanja mogu povećati rizik od postoperativnih komplikacija. U pacijenata s dijabetesom, najveću opasnost predstavlja smanjena sposobnost regeneracije tkiva koja može rezultirati otežanim cijeljenjem i neuspjehom zahvata (34).

4.1.2. Pacijenti na antikoagulantnoj terapiji

Pacijenti koji uzimaju antikoagulantne lijekove pokazuju povećanu sklonost krvarenju tijekom i nakon kirurškog zahvata. Bilo kakve promjene u terapiji antikoagulantnim lijekovima zahtijevaju pažljivu procjenu rizika od mogućeg nastanka tromboembolije i produženog ili naknadnog krvarenja. Potrebna je obavezna konzultacija s liječnikom specijalistom obiteljske medicine ili specijalistom kardiologom kako bi se procijenila sigurnost kirurškog zahvata. Također je potrebno pažljivo planirati i mjere lokalne hemostaze ukoliko takvi pacijenti ipak budu podvrgnuti kirurškom zahvatu (35).

4.1.3. Alergije na lokalne anestetike ili materijale koji se koriste tijekom endodontske kirurgije

Alergija na lokalne anestetike ili materijale koji se koriste tijekom kirurškog zahvata predstavlja značajnu kontraindikaciju, odnosno zahtijeva planiranje kako bi se izbjeglo korištenje svih

potencijalnih alergena tijekom zahvata. Alergijska se reakcija najčešće javlja na lateks u rukavicama, akrilat, formaldehid, nikal te konzervanse prisutne u lokalnim anestheticima. Potrebno je detaljno ispitati medicinsku povijest pacijenta kako bi se identificirale moguće alergije i izbjegle potencijalno ozbiljne alergijske reakcije (36).

4.1.4. Trudnoća

Svi kirurški zahvati bi se trebali obaviti prije planirane trudnoće. Bilo kakve kirurške intervencije se općenito izbjegavaju tijekom trudnoće, osobito u prvom tromjesečju za vrijeme organogeneze koja predstavlja najosjetljivije vrijeme u trudnoći. Negativni vanjski utjecaji, teratogeni i stres predstavljaju značajan rizik za fetus (37). Također, zahvati se ne bi trebali provoditi niti u trećem tromjesečju zbog nelagode trudnice te opasnosti od prijevremenog poroda. Ako je kirurški zahvat nužan, preporučuje se obaviti ga u drugom tromjesečju kada su rizici najmanji (37,38).

4.1.5. Psihološki čimbenici

Pacijenti s teškim anksioznim poremećajima ili dentalnim fobijama mogu imati poteškoća s toleriranjem dugotrajnih i složenih zahvata. U takvim je slučajevima potrebna prethodna psihološka procjena, prilagodba u vidu kraćih zahvata uz pauze te eventualna farmakološka premedikacija kako bi se smanjio stres i anksioznost kod takvih pacijenata (39).

4.1.6. Loša oralna higijena

Pacijenti koji ne održavaju odgovarajuću oralnu higijenu imaju povećani rizik od postoperativnih komplikacija i sekundarnih infekcija, među kojima je najčešća kandidijaza. Prisutnost biofilma, naslaga i kamenca može pogoršati stanje nakon kirurškog zahvata i otežati cijeljenje operacijske rane, što za rezultat ima neuspješan ishod operacije (40).

4.2. Lokalne kontraindikacije

4.2.1. Nedovoljna količina koštanog tkiva

U slučajevima kada nema dovoljno koštanog tkiva oko zahvaćenog zuba, kirurški zahvat može biti tehnički neizvediv. Nedostatak kosti otežava postizanje odgovarajuće hemostaze i stabilnosti tijekom i nakon zahvata, što može utjecati na postoperativni rezultat. Osim okolnog koštanog tkiva, na završni rezultat utječe i mogućnost restauracije zuba nakon operacije, duljina korijena zuba, stanje parodontnog ligamenta, strateška važnost zuba i

prisutnost fraktura (6). Svi navedeni uvjeti predstavljaju prvu grupu lokalnih kontraindikacija, a zajedničkim imenom se mogu nazvati dentalni čimbenici (10).

4.2.2. Specifičnosti anatomije korijena zuba i susjedne anatomske strukture

Zubi s ekstremnim zakrivljenostima korijena, resorpcijama ili drugim anatomske anomalijama predstavljaju tehnički izazov za kirurški zahvat. Takve anatomske varijacije mogu povećati rizik od komplikacija ili neuspjeha zahvata zbog otežanog pristupa i manipulacije (41). Blizina važnih anatomske strukture poput mandibularnog kanala, maksilarnog sinusa ili neurovaskularnog spleta može predstavljati kontraindikaciju zbog opasnosti od ozljeda tih struktura tijekom kirurškog zahvata. Nužna je pažljiva analiza dvodimenzionalnih (2D) i trodimenzionalnih (3D) radioloških snimaka kako bi se procijenila blizina važnih anatomske strukture te strategija pristupa i podizanja režnja. Navedeni problemi se zajedničkim imenom nazivaju anatomske čimbenici (10).

4.2.3. Otežani kirurški pristup

Pacijenti koji imaju ograničeno otvaranje usta, izraženu anatomske strukturu *linea obliqua externa* uz lingvalno nagnute korijenove ili prisutne koštane egzostoze, operaterima predstavljaju veliki izazov u sigurnom i izravnom pristupu operacijskom polju. Kod takvih pacijenta, važno je dobro proučiti 2D i 3D radiološke snimke te kliničku sliku, kako bi se osigurao najbolji pristup u otežanim uvjetima (10). Osim fizičkih barijera, prisutnost akutne infekcije ili apscesa također može otežati kirurški zahvat zbog povećanog rizika od diseminacije infekcije. U takvim slučajevima, preporuka je kontrola infekcije antibioticima ili drenažom prije planiranja kirurškog zahvata (42).

5. POSTUPCI KOD ENDODONTSKE KIRURGIJE

5.1. Preoperativna priprema i planiranje

Preoperativna priprema za endodontsku kirurgiju započinje detaljnim ispitivanjem dentalne i medicinske anamneze kako bi se utvrdilo može li pacijentova povijest bolesti utjecati na ishode zahvata i cijeljenje, ali i može li sam zahvat negativno utjecati na pacijentovu bolest i poremećaje u organizmu. Također, uvidom u pacijentovu medicinsku povijest donosi se odluka o preoperativnoj antibiotskoj profilaksi i slanju pacijenta na određene krvne pretrage ako postoji indikacija (42,43).

Priprema se nastavlja ekstraoralnim i intraoralnim kliničkim pregledom pacijenta te provođenjem kliničkih testova poput inspekcije, palpacije, perkusije, testiranja pomičnosti zuba, sondiranja parodonta, zagriznog testa i testova vitaliteta (43).

Za analizu periapikalnih lezija, koriste se retroalveolarna RTG snimka i ortopantomogram. U novije vrijeme sve se više koristi 3D prikaz struktura – kompjuterizirana tomografija konsunih zraka (engl. cone-beam computed tomogram, CBCT). CBCT prikazuje snimku u boljoj rezoluciji te u tri dimenzije: aksijalnoj, koronarnoj i sagitalnoj čime pruža više informacija o odnosu zuba, odnosno periapikalne lezije s okolnim anatomskim strukturama, morfološkim varijacijama korijena, dodatnim korijenskim kanalima ili prisutnosti eksterne resorpcije. Kod planiranja incizija i pristupa periapikalnoj leziji, CBCT snimke koriste se za procjenu veličine i točne lokalizacije lezije te debljine preostale kosti (8,44).

5.2. Anestezija i hemostaza

Lokalni se anestetik u endodontskoj kirurgiji, osim za postizanje analgezije, koristi i kao mjera lokalne hemostaze. Lokalna hemostaza doprinosi održavanju suhog radnog polja čime se ostvaruje bolja preglednost kirurškog polja koja je nužna za preciznost, retrogradno punjenje i uspješnost zahvata (45).

Današnji anestetici izbora su amidni lokalni anestetici, među kojima su najčešće korišteni lidokain i artikain kao kraće djelujući te bupivakain kao dugodjelujući lokalni anestetik (46). Učinkovitost, bolja hemostaza i duže djelovanje lokalnog anestetika ostvaruje se dodatkom vazokonstriktora. Vazokonstriktor izbora je adrenalin koji se, najčešće, koristi u koncentracijama 1:50 000 i 1:80 000, ovisno o mjestu i načinu primjene lokalnog anestetika (8).

Za kontrolu krvarenja tijekom kirurškog zahvata, osim lokalnog anestetika, koriste se i lokalni hemostatici. Lokalni su hemostatici sredstva koja se primjenjuju izravno na mjesto krvarenja

kako bi se potaknula hemostaza. Prema mehanizmu zaustavljanja krvarenja, mogu djelovati mehanički, fizički ili biološki. Lokalni hemostatici uključuju pasivna sredstva na bazi kolagena, celuloze i želatine te aktivna sredstva poput trombina (8,47). Osim navedenih, danas se upotrebljavaju i novija sredstva na bazi hitozana, polisaharida, anorganski hemostatici, taninska kiselina ili koštani vosak (47).

5.3. Kirurgija mekih tkiva

Uspješna manipulacija mekim tkivima prije, za vrijeme i nakon kirurškog zahvata predstavlja jednu od najbitnijih stavki za postizanje pozitivnih ishoda operacije. Pravilan izbor režnja, izvođenje incizija, odizanje režnja te tehnike šivanja osiguravaju minimalnu traumu tkiva i odgovarajući pristup kirurškom polju. Prilikom odabira režnja, potrebno je obratiti pozornost na lokalizaciju anatomskih struktura, krvnih žila, živaca, lokalizaciju i nagib zuba, debljinu kosti, stanje PDL-a i širinu pričvrsne gingive. Bolji je izbor ravna ili paralelna incizija, dok se angulirane incizije izbjegavaju. Takvim se načinom incizije štite kolagena vlakna i krvne žile, što dovodi do manjeg krvarenja i smanjenje mogućnosti nekroze režnja. Režanj treba biti na zdravoj kosti te bi incizija trebala biti minimalno 5 mm udaljena od lezije ili defekta kojem se pristupa (10). Navedeni čimbenici značajno utječu na zacjeljivanje rana, smanjenje postoperativnih komplikacija i estetiku mekih tkiva (48).

Vrste režnjeva:

1. Semilunari režanj
2. Mukoperiostalni (engl. full-thickness) režanj
3. Djelomični (engl. split-thickness) režanj
4. Trokutasti režanj
5. Pravokutni režanj
6. Režanj kroz bazu papile
7. Submarginalni režanj

5.3.1. Semilunarni režanj

Semilunarni režanj koristi se za manje lezije smještene apikalno. Ovaj režanj karakterizira polukružna incizija koja započinje u alveolarnoj mukozi, a završava na kosti. Omogućava minimalnu invazivnost, brže cijeljenje, očuvanje marignalne gingive i papila čime se smanjuje mogućnost nastanka recesija. Međutim, nedostatak je ove tehnike stalna tenzija režnja koja otežava šivanje i poravnavanja rubova reza te moguće zarastanje stvaranjem ožiljka. Osim toga,

ograničena vidljivost i pristup kirurškom polju, čini ga neprikladnim izborom za veće lezije (18,48).

5.3.2. Režanj pune debljine

Režanj pune debljine uključuje podizanje svih slojeva mekog tkiva; mukoze, submukoze i periosta, sve do kosti. Postoji nekoliko vrsta reznjeva pune debljine, uključujući trokutasti i pravokutni režanj (48).

5.3.2.1. Trokutasti i pravokuti ili trapezoidni režanj

Primarna incizija započinje u gingivnom sulkusu prateći konture zuba, minimalno jedan zub distalnije ili mezijalnije od zahvaćenog područja. Vertikalne rasteretne incizije započinju na marginalnoj gingivi, a završavaju u vestibulumu usne šupljine, najčešće s mezijalne strane reznja. Režanj koji ima jednu vertikalnu inciziju naziva se trokutasti režanj, a ukoliko ima dvije vertikalne incizije radi se o pravokutnom ili trapezoidnom reznju, ovisi o stupnju divergencije vertikalnih incizija (48). Trokutasti se režanj koristi za zahvate u cervikalnoj ili srednjoj trećini korijena ili kod zubi s kratkim korijenovima. Pravokutni ili trapezoidni reznjevi osiguravaju širi pristup i izvrsnu vidljivost apikalnog područja tijekom kirurškog zahvata, što ih čini pogodnim za složenije zahvate. Prednosti uključuju minimalnu napetost reznja i lakše šivanje, dok su nedostaci veća mogućnost recesije gingive i potreba za pažljivim rukovanjem kako bi se izbjegla oštećenja papila, veća trauma i duže vrijeme cijeljenja (18,48).

5.3.2.2. Režanj kroz bazu papile

Dizajniran je za očuvanje interdentalne papile, što je posebno važno u estetskim područjima. Zapčinje incizijom na bazi papile, preko marginalnog ruba gingive i završava s dvije vertikalne incizije u vestibulumu usne šupljine. Prednosti uključuju minimalnu mogućnost nastanka recesije gingive, s obzirom na intaktnu papilu, te bolji estetski ishod. Nedostaci uključuju tehničku zahtjevnost i potencijalno nepotpuno cijeljenje ako se ne izvode ispravno (18,49).

5.3.3. Submarginalni (Luebke-Ochsenbein) režanj

Submarginalni je režanj pozicioniran apikalnije od gingivnog ruba, a uvjet za izvođenje ovog reznja je minimalno 4 mm pojasa pričvrzne gingive, minimalna dubina sondiranja te uredan parodontološki status (38). Zapčinje s horizontalnom incizijom, udaljenom 1-2 mm od marginalne gingive. Incizija prati konture marginalne gingive, a završava s jednom ili dvije rasteretne vertikalne incizije. Ova se tehnika koristi kada postoje koronarne restauracije ili protetski radovi jer smanjuje rizik od marginalne recesije. Osigurava dobar pristup za određene

lezije, ali nije pogodna za sve slučajeve, posebno one gdje je bitna estetika. Tehnička zahtjevnost, potencijalna nekroza i cijeljenje ožiljkom dodatni su nedostaci ovog pristupa (18,48).

5.4. Osteotomija

Podizanjem režnja prikazuje se intaktna ili perforirana kortikalna kost. U fiziološkim uvjetima kortikalna kost prekriva korijen zuba koji, nakon podizanja režnja, nije vidljiv. Kako bi se prikazao apikalni dio korijena skrivenog ispod kosti, pristupa se osteotomiji. Osteotomija podrazumijeva odstranjivanje i oblikovanje kortikalne kosti s ciljem stvaranja nesmetanog pristupa periapikalnom području. Prije početka uklanjanja kosti, važno je što preciznije odrediti lokalizaciju lezije kako bi zahvat bio pošteniji. Osim toga, prilikom izvođenja osteotomije treba paziti na anatomske strukture poput mentalnog foramena, mandibularnog kanala, maksilarnog sinusa te palatinalnog neurovaskularnog spleta ukoliko je pristup s palatinalne strane, što je iznimno rijetko. Prilikom analize koriste se RTG i CBCT snimke, sondiranje te metoda procjene duljine korijena (10). Ukoliko je periapikalna lezija uznapredovala, može uzrokovati perforaciju kortikalne kosti te se odizanjem režnja izravno prikazuje apikalni dio korijena zuba (Slika 1.).

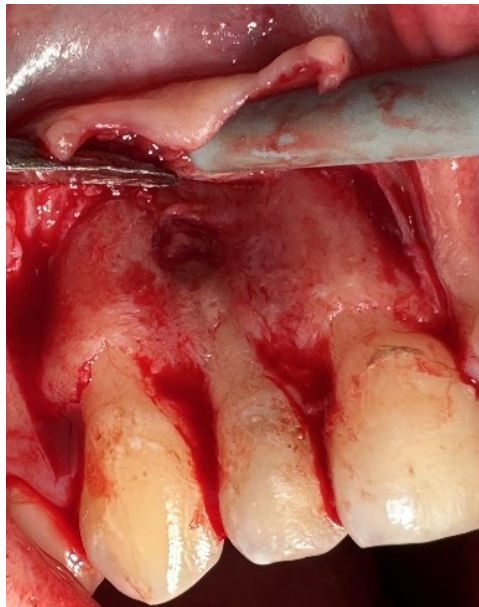
Uklanjanje kosti započinje oštrim svrdlom okruglog oblika sa širokim prostorima između oštrica uz blagi pritisak i hlađenje fiziološkom otopinom. Budući da je kost iznimno osjetljiva na termalna oštećenja te pri temperaturama između 40°C i 50°C dolazi do ireverzibilnih promjene mikrocirkulacije i tkivne nekroze, od iznimne je važnosti osigurati dostatno vodeno hlađenje (10). Također, instrumenti korišteni prilikom osteotomije moraju imati obrnuti zračni ispuh kako bi se spriječilo upuhivanje zraka te posljedično smanjila mogućnost nastanka emfizema (38). Osim rotirajućih instrumenata, moguće je koristiti i piezoelektrične instrumente koji rade na principu ultrazvučnih vibracija. Takvi instrumenti osiguravaju vrlo preciznu osteotomiju, bolji pregled operacijskog polja, manji gubitak krvi, smanjuju vibracije i neugodne zvukove, a prema okolnom tkivu djeluju pošteno (8). Ipak, korištenjem ovih instrumenata povećavaju se troškovi i produžuje se vrijeme trajanje zahvata, te je za ispravno korištenje potrebna dodatna edukacija i iskustvo (50).

Veličina pristupnog otvora trebala bi biti što je manja moguća, no opet dovoljno velika kako bi se osigurao potpuni pristup periapikalnoj leziji, periradikalno čišćenje/kiretaža, resekcija korijena te izrada retrogradnog kaviteta i retrogradno punjenje (8). U tradicionalnoj

endodontskoj kirurgiji veličina pristupnog otvora iznosi 8-10 mm, dok je u mikrokirurgiji 3-4 mm (10).

Veličina pristupnog otvora i veličina lezije utječu na brzinu cijeljenja. Lezije veličine 5-8 mm cijele potpunom koštanom regeneracijom te im treba 6 do 7 mjeseci kako bi zacijelile (8). Za razliku od njih, lezije veličine 8-12 mm cijele ožiljkastim tkivom, a potrebno im je i do 11 mjeseci kako bi zacijelile (8,51).

Manja osteotomija podrazumijeva brže cijeljenje i manju traumu okolnog tkiva, stoga se suvremene metode uklanjanja kosti temelje na principu minimalne invazivnosti.



Slika 1. Podignuti režanj s koštanom defektom bukalne stijenke. Preuzeto s dopuštenjem: prof. dr. sc. Mato Sušić.

5.5. Periradikularna kiretaža ili periradikularno čišćenje

Periradikularna je kiretaža postupak kojim se uklanja granulacijsko periapikalno tkivo u području oko vrška korijena zuba kako bi se osigurao pristup apikalnoj trećini korijena. Granulacijsko tkivo može nastati kao odgovor na dugotrajnu iritaciju mikroorganizmima iz korijenskog kanala ili potiskivanjem stranog tijela (lijekovi, materijali za punjenje) preko apikalnog otvora u periapikalno područje (52). Takvo je tkivo potrebno u potpunosti ukloniti kako bi se izbjeglo nastajanje recidiva (8).

Za uklanjanje granulacijskog tkiva, koristi se oštra kireta koja se pozicionira na lateralne rubove pristupnog otvora, između kosti i tkiva koje se uklanja. Konkavni dio kirete okrene se prema kosti te se laganim pokretima napreduje od periferije prema središtu lezije, sve dublje u pristupni otvor, odnosno kost, sve dok se granulacijsko tkivo u potpunosti ne odvoji od kosti (10). Izljučeno se tkivo šalje na patohistološku analizu kako bi se postavila konačna dijagnoza.

Koncept selektivne kiretaže metoda je konzervativnog pristupa kod opsežnih, teško dostupnih i kompliciranih periapikalnih lezija. Ovim se pristupom uklanja 50 do 70 % lezije kako bi se spriječilo ijtrogeno oštećenje okolnog tkiva (53).

5.6. Resekcija korijena

Kiretažom upalnog granulacijskog tkiva postaje dostupna apikalna trećina korijena koja se tamnijom, žutom bojom razlikuje od okolne kosti. U apikalnoj trećini korijena nalaze se apikalna delta i većina akcesornih kanalića koji su zbog svoje teške dostupnosti ortogradnim pristupom, najčešći uzrok neuspjeha endodontskog liječenja. Uklanjanjem 3 mm apikalnog dijela korijena eliminira se 78% apikalnih račvišta i 93% akcesornih kanalića čime se uklanja intraradikularna infekcija (10). U slučajevima kada postoji resorpcija korijena, kraća dužina korijena ili se pristupa reapiкотomiji, resekcija može biti kraća od 3 mm (8).

Resekcija vrha korijena izvodi se rotirajućim fisurnim svrdlom, Lindeman svrdlom ili u novije vrijeme piezoelektričnim uređajem ili laserom. U tradicionalnoj endodontskoj kirurgiji, vrh korijena uklanja se pod kutom od 45° kako bi se što bolje prikazao ulaz u korijenski kanal (13). Ovakvim načinom resekcije, uklanja se veći dio vestibularnog, a manji dio oralnog dijela korijena čime se eksponira veliki broj dentinskih tubulusa te zaostaju akcesorni kanalići kao potencijalni izvor ponovne infekcije (13). Napretkom tehnologije, instrumentarija, korištenjem lupa i mikroskopa, resekcija apikalne trećine korijena danas se radi okomito na uzdužnu os korijena zuba. Takvim pristupom čuva se struktura zuba, smanjuje broj eksponiranih dentinskih tubulusa i zaostalih lateralnih kanalića čime se smanjuje mogućnost mikropropuštanja i neuspjeha zahvata (8,10,38).

Uklanjanjem apikalne trećine korijena pristupa se inspekciji korijena. Inspekcija korijena provodi se nakon postizanja lokalne hemostaze, u suhom radnom polju pod mikroskopom (8). Preciznom analizom korijena utvrdit će se prisutnost mikropukotina, isthmusa te zaostalih lateralni kanalići (38).

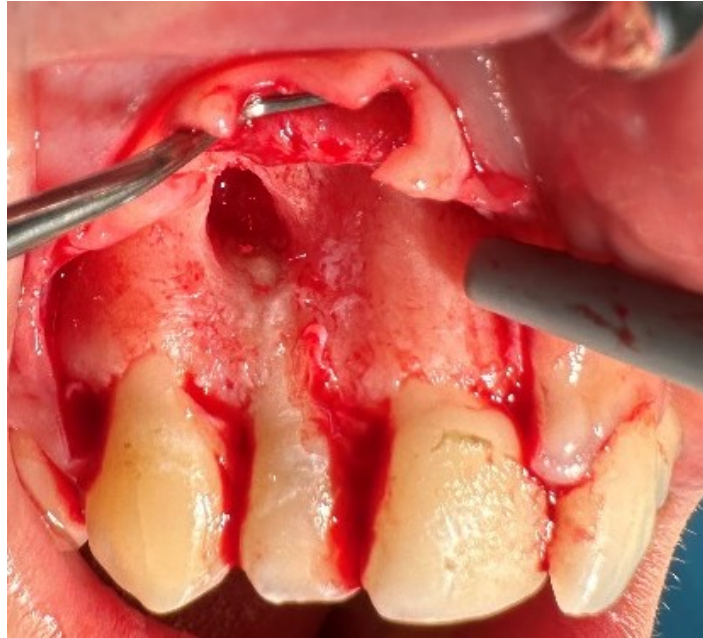
5.7. Preparacija retrogradnog kaviteta

Preparacija korijena podrazumijeva izradu retrogradnog kaviteta nakon uklanjanja apikalne trećine korijena (Slika 2.). Retrogradni je kavitet 3 mm duboka preparacija prvog razreda, okružena paralelnim stijenkama korijenskog kanala (10). Širina preparacije mora biti što je manja moguća, odnosno malo šira od promjera korijenskog kanala. Dodatno proširivanje kaviteta stanjuje stijenke korijenskog kanala te povećava rizik nastanka frakture (13).

Tradicionalna endodontska kirurgija se za izradu retrogradnog kaviteta koristi rotirajućim instrumentima na koljičniku s mikroglavom. Suvremena endodontska kirurgija napušta takav način preparacije te se okreće ultrazvučnim instrumentima i laserima.

Ultrazvučni instrumenti dolaze s nastavcima različitih veličina, promjera i angulacije. Razlikuju se i površinom koja može biti od nehrđajućeg čelika, prekrivena dijamantnom prašinom ili cirkonij nitridnim premazom. Ovi instrumenti zahtijevaju manje uklanjanje koštanog tkiva, pošteniji su prema okolnom tkivu, stvaraju manje zaostatnog sloja te su ugodniji za pacijenta (8). Glavni nedostatak ultrazvučnih instrumenata je što svojim vibracijama mogu uzrokovati frakturne pukotine u korijenu zuba (54,55). Upotreba lasera u kirurgiji tvrdih zubnih tkiva započinje otkrićem erbij lasera, odnosno erbij-itrij aluminij-garnet (Er:YAG) i erbij-krom-itrij-skandij-galij-garnet (Er,Cr:YSGG) lasera. Prednosti erbij lasera u usporedbi s drugim laserima su izostanak termičkih oštećenja tkiva, brži zahvat i smanjenje količine zaostatnog sloja na površini korijenskog dentina (56).

Preparacijom korijenskog kanala uklanjaju se mikroorganizmi iz dentinskih tubulusa zaostali na stijenkama korijenskih kanala nakon ortogradne endodontske terapije, s ciljem postizanja dobrog retrogradnog brtvljenja, te potpune regeneracije zahvaćenog područja.



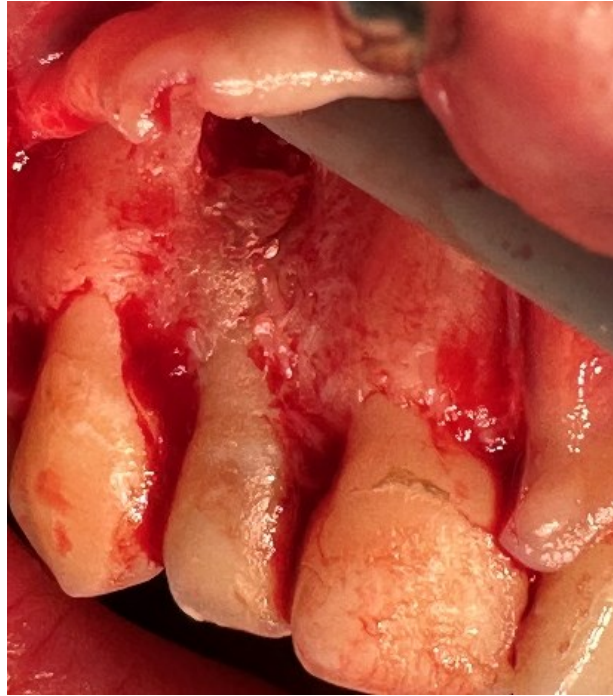
Slika 2. Resekcija vrška korijena i izrada retrogradnog kaviteta. Preuzeto s dopuštenjem: prof. dr. sc. Mato Sušić.

5.8. Materijali za retrogradno punjenje

Primarni je cilj retrogradnog punjenja osigurati dobro apikalno brtvljenje i onemogućiti komunikaciju između korijenskog kanala i periapikalnog tkiva, čime se sprječava prolaz mikroorganizama i reinfekcija (51,57).

Idealan materijal za retrogradno punjenje trebao bi biti biokompatibilan, radioopaktno, dimenzijski stabilan, zadovoljavajućih fizičkih i kemijskih svojstava, antibakterijski, jednostavan za manipulaciju, osteinduktivan ili osteokonduktivan te ostvarivati zadovoljavajuću adheziju sa stijenkama korijenskog kanala (12,58).

Prije korišteni amalgami i paste zink oksid eugenola (engl. zink oxide eugenol, ZOE), danas su zamijenjeni bioaktivnim kalcij silikatnim cementima, mineral trioksid agregatom (MTA) (Slika 3.), Biodentinom i biokeramikom, koji pokazuju bolja mehnička i biološka svojstva (12).



Slika 3. Retrogradno punjenje kaviteta s MTA. Preuzeto s dopuštenjem: prof. dr. sc. Mato Sušić.

5.8.1. Amalgam

Dentalni amalgam dugi je niz godina bio materijal izbora, a razlog tome je njegova laka dostupnost i jednostavnost korištenja. Zbog loših karakteristika poput nedostatka biokompatibilnosti, korozije, mikropropuštanja, onečišćenja okoliša, obojenja mekih i tvrdih zubnih tkiva, danas se sve manje koristi (8). U okviru programa o očuvanju okoliša od štetnog utjecaja žive, 2013.g. donesen je sporazum o smanjenju uporabe amalgama u stomatologiji i pravilnom odlaganju amalgama, a neke države u potpunosti su izbacile amalgam iz upotrebe (59).

5.8.2. Cink oksid eugenol (ZOE) cement

ZOE cement dobiva se miješanjem prašaka cink oksida te tekuće komponente eugenola. U visokoj koncentraciji, eugenol može biti toksičan, što smanjuje njegovu biokompatibilnost (60). Modifikacijom cementa poboljšavaju se njegova svojstva. Najčešće korištene modifikacije ZOE cementa su Intermediate Restorative Material (IRM) kojemu je dodatkom polimetilmetakrilata smanjena topljivost i povećana čvrstoća te Super EBA, materijal koji u svom sastavu, uz tekuću komponentu eugenola, sadrži i etoksi benzojevu kiselinu (engl. ethoxy benzoic acid, EBA) (60,61).

5.8.3. Kalcij silkatni cementi

5.8.3.1. MTA

Mineral trioksid agregat, zbog svojih pozitivnih svojstava, predstavlja zlatni standard među materijalima koji se koriste za retrogradno punjenje. U osnovi predstavlja prašak kalcij oksida u obliku trikalcij silikata, dikalcij silikata i trikalcijeva aluminata, a tekuća komponenta je voda (60). Pokazuje izvrsnu biokompatibilnost, brtvljenje, dimenzijsku stabilnost, visok pH, antibakterijska svojstva, radioopaktnost te djeluje osteokonduktivno (62). Svojstvom osteokonduktivnosti potiče regeneraciju tkiva, odnosno formiranje novog cementa i paradontnog ligamenta preko apikotomiranog korijena. Također, u kontaktu s tkivnim tekućinama na površini MTA dolazi do biomineralizacije (63). Biomineralizacijom se stvaraju kristali hidroksiapatita na površini MTA što osigurava bolje brtvljenje prostora između materijala i dentinskih tubulusa (64,65).

Negativna su svojstva MTA dugo vrijeme stvrdnjavanja, 3 do 4 sata, mogućnost obojenja zuba te otežana manipulacija. Noviji preparati pokazuju bolju konzistenciju, lakše se adaptiraju u kavitet i brže se stvrdnjavaju. Takav je preparat, primjerice, MM-MTA, koji je po sastavu sličan originalnom MTA, uz dodatak kalcij karbonata koji skraćuje vrijeme stvrdnjavanja na 20 minuta (63).

5.8.3.2. Biodentine

Biodentine (Septodont, Saint Maur des Fosses, Francuska) je materijal koji se pojavljuje 2010. u svrhu zamjene dentina. Sastoji se od praha i tekućine, a po svom je sastavu sličan MTA uz poboljšana svojstva, lakše rukovanje i brže vrijeme stvrdnjavanja (66). U sastavu je materijala čisti sintetski trikalcijev silikat, odgovoran za bolja svojstva. Dodatkom kalcijeva klorida vrijeme stvrdnjavanja se, u odnosu na MTA, skraćuje i iznosi 12 minuta (63). U dodiru s periapikalnim tkivom pokazuje biokompatibilnost, bioaktivnost, nisku citotoksičnost te izvrsnu sposobnost brtvljenja stvaranjem mineraliziranog sloja. Zbog svojih dobrih svojstava, koristi se i pri zatvaranju perforacija korijenskog kanala, za prekrivanje pulpe te kao zaštitna podloga (67).

5.8.3.2. Biokeramika

Biokeramički materijali u dentalnoj medicini predstavljaju keramičke materijale s osteoinduktivnim djelovanjem (68). Iako se prema kemijskom sastavu mogu podijeliti u tri grupe, materijali koji u svom sastavu sadrže mješavinu kalcijevog silikata i fostafa predstavljaju materijal izbora za retrogradno punjenje (69). Biokeramički materijal koji se najviše koristi za retrogradno punjenje je Totalfill RRM. Dolazi u obliku guste paste koja se ne treba miješati, jednostavna je za primjenu, a vrijeme stvrdnjavanja iznosi 20 minuta. Tijekom stvrdnjavanja materijala nastaje hidroksiapatit, stvarajući kemijsku vezu između materijala i dentinskih tubulusa, čime se osigurava dobra obturacija (69). Osim navedenog, ovi materijali pokazuju izvrsnu kompatibilnost s biološkim tkivom, potiču regeneraciju kosti i dentina, dimenzijski su stabilni te pokazuju dobra antimikrobna svojstva (69).

5.9. Postoperativne upute

Endodontski kirurški zahvat završava ispiranjem operativnog područja fiziološkom otopinom, šivanjem režnja i informiranjem pacijenta o postoperativnom razdoblju. Pravilno šivanje nužno je za stabilnost režnja, poticanje primarnog cijeljenja i smanjenje rizika od postoperativnih komplikacija (Slika 4.). Korištenje odgovarajućih šavova osigurava ispravno pozicioniranje režnja, smanjuje napetost na rubovima rane i potiče brže zacjeljivanje (48).

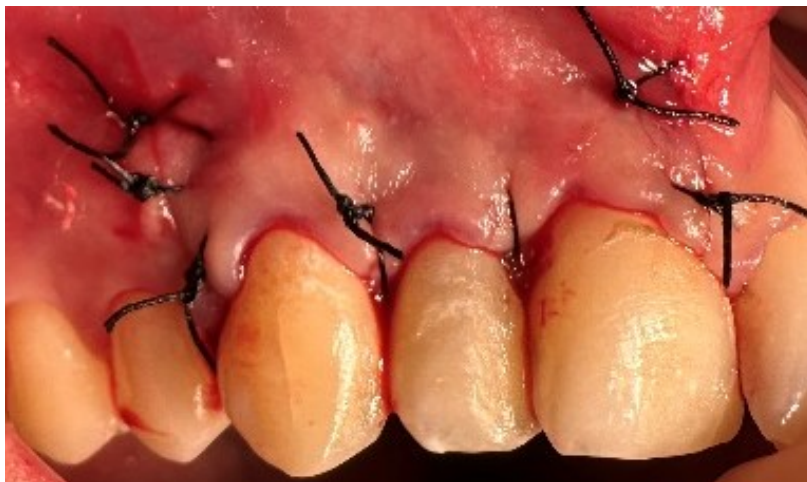Pacijenta treba upozoriti na mogući otok, bol, nelagodu i krvarenje poslije operacije te mu dati standardne upute nakon kirurškog zahvata. Postoperativne nuspojave najizraženije su

24-48 sati nakon operacije.

Analgetici izbora nesteroidni su protuupalni lijekovi ukoliko ne postoje kontraindikacije za korištenje istih (8).

Nakon kirurškog zahvata, pacijent se prati klinički i radiološki. Nakon četiri tjedna slijedi prva klinička kontrola, a radiološke kontrole se provode nakon šest mjeseci, godinu danu, dvije i četiri godine (8,70).

Izostanak simptoma uz radiološki nalaz regeneracije koštanog tkiva, označava uspješan ishod operacije.



Slika 4. Reponiran i zašiven režanj. Preuzeto s dopuštenjem: prof. dr. sc. Mato Sušić.

Endodontska kirurgija postiže značajan napredak zahvaljujući razvoju novih tehnika i materijala. Iako pojam endodontska kirurgija obuhvaća kirurške zahvate poput zatvaranja perforacija korijena, hemisekcije ili amputacije korijena, incizije i drenaže, zahvat koji se najčešće provodi je periapikalna kirurgija, odnosno apikotomija. Uspješnost periapikalne kirurgije procjenjuje se kroz različita istraživanja koja prate kratkoročne i dugoročne ishode kirurške terapije u ovisnosti o lokalizaciji zuba, veličini lezije, postojanja infekcije ili upale u trenutku izvođenja zahvata, korištenim tehnikama te završnoj restauraciji zuba (21).

Metoda koja se koristi za procjenu uspješnosti endodontske kirurške terapije je procjena cijeljenja periapikalne lezije analizom RTG snimke. Prema radovima Rud i sur. (71) i Molven i sur. (72), radiološki kriterij se odnosi na potpuno ili nepotpuno cijeljenje periapikalne lezije. Potpuno cijeljenje lezije podrazumijeva radiološko smanjenje defekta i kliničku odsutnost simptoma dok nepotpuno ili nedefinirano cijeljenje označava nepromijenjenu veličinu lezije ili moguće povećanje veličine lezije. Molven i sur. (72) navodi kako se svi procesi cijeljenja odvijaju unutar prvih godinu dana od zahvata te se u tom periodu provodi analiza RTG snimki (71,72).

Prema smjernicama Europskog endodontskog društva, kliničke i radiološke kontrolne preglede potrebno je provoditi minimalno godinu dana nakon zahvata, a ukoliko na RTG snimci postoji prosvjetljenje u obliku kirurškog defekta ili ožiljka i nakon prvih godinu dana, obavezno je praćenje dodatne četiri godine (21).

Prema Setzer i sur. (8) glavni razlozi neuspjeha endodontske kirurgije su nedovoljna resekcija vrška korijena, neliječeni korijenski kanali koji su rezervoar mikroorganizama, neodgovarajuća preparacija retrogradnih kaviteta te izostanak retrogradnog punjenja (8). Taj navod također potvrđuju Song i sur. (73) u svom radu te tvrde da u neobrađenim korijenskim kanalima zaostaju bakterije koje u 50% slučajeva mogu dovesti do reinfekcije ili neuspjeha liječenja. Nedovoljnom resekcijom korijena ne uklanjaju se inficirani ili nekrotični dijelovi, a postotak neuspješnosti u takvim slučajevima može biti i do 40%. Neodgovarajuća preparacija kaviteta dovodi do neuspjeha u 35% slučajeva, dok izostanak retrogradnog punjenja uzrokuje 33% loših ishoda (73).

Kim i sur. (74) te Lai i sur. (75) u svojim radovima navode veći postotak pozitivnog ishoda kirurške terapije u području gornjih sjekutića u odnosu na stražnje zube. Kao razlog tomu navode lakši pristup i bolju vidljivost prilikom izvođenja zahvata u prednjoj regiji.

Prema istraživanju Friedmanna (76), uspjeh endodontske kirurgije ovisi o korištenim tehnikama. Navodi postotak potpunog cijeljenja od 37% do 91%, ovisno o iskustvu i preciznosti kliničara koji izvodi zahvat i korištenim tehnikama. Također, isti autor spominje i slučajeve koji ne pokazuju potpuno cijeljenje, ali u 80% do 94% takvi zubi su funkcionalni i bez simptoma. Uzimajući u obzir visoke postotke pozitivnih ishoda, može se zaključiti da endodontska kirurgija postaje alternativna ekstrakciji zub.

Setzer i sur. (77) su u svojoj prvoj meta-analizi iz 2010.g. utvrdili postotak uspješnosti konvencionalne endodontske kirurgije, koja podrazumijeva uporabu nasadnika sa svrdlom, tehniku zakošavanja vrha korijena zuba i amalgam kao materijal izbora, koja je tada iznosila 59%. U svojoj drugoj meta-analizi iz 2012.g. uvođenjem lupa, ultrazvučnih instrumenta za izradu retrogradnog kaviteta i biokompatibilnih materijala za punjenje korijenskih kanala, zaključili su da je uspješnost terapije porasla na 86% (78). Suvremena endodontska mikrokirurgija razvija se s upotrebom mikroskopa, ultrazvučnih instrumenata, lasera te bioaktivnih materijala u kliničkoj praksi. Koristeći se tehnikama i metodama mikrokirurgije, uspješnost terapije može biti i do 94.4% (77).

Iako je suvremena endodontska mikrokirurgija gotovo nezamisliva bez optička pomagala, prema Del Fabbo & Taschieri (79), način povećanja, bilo da se radi o lupama, endoskopima ili mikroskopima, ne utječe na ishod periapikalne kirurgije. Tesis i sur. (80) provode istraživanje u kojem se prati uspješnost kirurških endodontskih zahvata usporedbom tradicionalne tehnike i moderne tehnike koje uključuju uporabu lupa, mikroskopa i endoskopa. Prema rezultatima istraživanja zahvati izvedeni pomoću mikroskopa i endoskopa pokazuju veću uspješnost, nego oni provedeni tradicionalnim tehnikama koristeći lupe. Ovakav se ishod pripisuje većoj preciznosti, boljoj vizualizaciji radnog polja i teže dostupnih anatomskih prostora i boljoj ergonomiji koju ovi uređaji omogućuju. Lupe, iako korisne, ne pružaju istu razinu detalja kao mikroskop, što može dovesti do previda anatomskih značajki ključnih za uspjeh terapije (80).

Razvoj novih tehnika ide u korak s razvojem novih materijala. Tako se amalgam napušta kao materijal izbora za retrogradno punjenje kaviteta, a biraju se biokompatibilni i bioaktivni materijali koji potiču regeneraciju periradikularnog tkiva. Materijali izbora danas su većinom prema sastavu kalcij silikatni cementi u koje se ubrajaju MTA, Biodentine i biokeramika. Za razliku od tradicionalnih materijala poput amalgama i ZOE, bioaktivni materijali pokazuju izvrsnu biokompatibilnost i bioaktivnost. Amalgam i ZOE mogu izazvati iritaciju i upalne reakcije u periapikalnim tkivima, dok bioaktivni materijali djeluju kao bioaktivni stimulatori,

aktivirajući biološke procese koji rezultiraju regeneracijom periapikalnog tkiva (81,82). Bioaktivni materijali formiraju mineralizirane barijere kojima se ostvaruje kemijska veza između materijala i dentinskih tubulusa čime se smanjuje rizik od mikropropuštanja i ponovne infekcije, a ne postoji kod tradicionalnih materijala (81,82). Zahvaljujući visokoj pH vrijednosti tijekom stvrdnjavanja, bioaktivni materijali posjeduju antibakterijska svojstva koja pomažu u eliminaciji preostalih mikroorganizama u korijenskom kanalu. Antibakterijsko svojstvo smanjuje rizik od nastanka ponovnih infekcija i osigurava uspješno cijeljenje. Kao rezultat, bioaktivni materijali su materijali izbora za retrogradno punjenje (81).

U novijim preglednim radovima, spominje se upotreba vođene tkivne regeneracije (engl. guided tissue regeneration, GTR) odnosno upotreba membrana (83,84). Membrane spriječavaju urastanje epitela, čime se potiče regeneracija parodontnog ligamenta i cementa (8). Upotreba GTR metode kod nekomplikiranih slučajeva i manjih defekata, nije pokazala značajnu razliku u cijeljenju (83,84). Nasuprot tome, upotreba GTR metode kod kompliciranih slučajeva i defekata većih od 10 mm pokazuje brže cijeljenje i uspješnijih ishod terapije. Ipak, u slučajevima kada defekt destruirala vestibularnu i oralnu stijenku kosti, GTR se nije pokazao uspješnim (85,86).

Suvremena endodontska mikrokirurgija pokazuje visok postotak uspješnosti zahvata. Korištenje naprednih dijagnostičkih alata poput CBCT-a, optičkog povećanja i biokompatibilnih materijala, doprinosi boljoj procjeni i ishodu liječenja. Ipak, potreba za unaprijeđenjem kirurških tehnika i materijala i dalje postoji s ciljem smanjenja tehničkih pogrešaka. Piezoelektrična kirurgija, koja omogućava precizne incizije štiteći okolna tkiva te vođena tkivna regeneracija koja pomaže u regeneraciji oštećenih tkiva, predstavljaju važna područja daljnjeg istraživanja i razvoja (8).

Endodontska je kirurgija zahvat u dentalnoj medicini kojim se kirurški uklanjaju lezije endodontskog porijekla. U zahvate endodontske kirurgije ubrajaju se incizija i drenaža, periapikalna kirurgija, hemisekcija i bikuspidizacija, amputacija korijena i namjerna replantacija. Uspjeh endodontske kirurgije ovisi o pažljivoj procjeni indikacija i kontraindikacija, kao i o pravilnoj izvedbi kirurških tehnika i postoperativnoj njezi. Budućnost endodontske kirurgije donosi napredak u digitalnim tehnologijama, modernom instrumentariju, biokompatibilnim materijalima i regenerativnom pristupu. Takav napredak obećava veću preciznost, učinkovitost i predvidivost endodontske kirurgije, što će rezultirati većom uspješnosti i boljim ishodom liječenja te samim time većim zadovoljstvom pacijenata.

8. LITERATURA

1. Ingle J, Bakland L, Baumgartner J. Ingle's Endodontics. Sv. 6. Hamilton: BC Decker Inc; 2008. p. 1233–94.
2. Carolina L, Gomes L, Dutra JC, Lel G, Dutra JC. Endodontic Surgery: A Review of Postoperative and Healing Outcome. *J Surg Cl Res.* 2021;12(1):24–39.
3. Friedman S, Mor C. The success of endodontic therapy healing and functionality. *J Calif Dent Assoc.* 2004;32(6):493–503.
4. Kang M, In Jung H, Song M, Kim SY, Kim HC, Kim E. Outcome of nonsurgical retreatment and endodontic microsurgery: a meta-analysis. *Clin Oral Investig.* 2015;19(3):569–82.
5. Zuolo ML, Kherlakain D, de Mello J, de Carvalho M, Fagundes M. Reintervention in endodontics. Sao Paulo: Quintessence Editora; 2014. p. 314
6. Arka Prova B, Raja Satish P, Shalini S, Yesh S, Kritika S, Rahul VT. Endodontic Surgery - A Review. *JAMDSR.* 2018;6(3):13–5.
7. Hargreaves K, Cohen S. Cohen's pathways of the pulp. Elsevier; 2010. p. 1377–81.
8. Setzer FC, Kratchman SI. Present status and future directions: Surgical endodontics. *Int Endod J.* 2022;55(4):1020–58.
9. Tsisis I, Faivishevsky V, Kfir A, Rosen E. Outcome of Surgical Endodontic Treatment Performed by a Modern Technique: A Meta-analysis of Literature. *J Endod.* 2009;35(11):1505–11.
10. Simon D. Endodontic Surgery. Bonanthaya K, Panneerselvam E, Manuel S, Kumar VV, Rai A, editors. *Oral and Maxillofacial Surgery for the Clinician.* Singapore: Springer; 2021. p. 349–60.
11. Ng YL, Mann V, Gulabivala K. A prospective study of the factors affecting outcomes of nonsurgical root canal treatment: Part 1: Periapical health. *Int Endod J.* 2011;44(7):583–609.
12. Ivanov I, Radeva E, Uzunov T. Endodontic surgical treatment-A literature review. *Int J Sci Res Publ.* 2015;5(10):1-5.
13. Fragiskos FD. Oral surgery: Apicoectomy. 1st ed. Berlin: Springer; 2007. p. 309-25.
14. Kim S, Kratchman S. Modern Endodontic Surgery Concepts and Practice: A Review. *J Endod.* 2006;32(7):601–23.

15. Glickman G, Hartwell G. Endodontic surgery. Ingle J, Bakland L, Baumgartner J. Ingle's Endodontics. Sv. 6. Hamilton: BC Decker Inc; 2008. p. 1233-94.
16. Trope M, Delano EO, Ørstavik D. Endodontic treatment of teeth with apical periodontitis: Single vs. multivisit treatment. *J Endod.* 1999;25(5):345–50.
17. Cohen S, Hargreaves KM. Pathways of the Pulp. St. Louis: Mosby Elsevier; 2011. p. 951-2.
18. American Association of Endodontists. AAE Guide to Clinical Endodontics [Internet]. 2013 [citirano 08. lipanj 2024.]. Dostupno na: <https://www.aae.org/specialty/clinical-resources/guide-clinical-endodontics/>
19. Torabinejad M, Rubinstein R. The Art and Science of Contemporary Surgical Endodontics. Hanover Park: Quintessence Publishing Co; 2009.
20. Hargreaves KM, Goodis HE, Tay FR, Seltzer S. Seltzer and Bender's dental pulp. Chicago: Quintessence Publishing Co; 2002. p. 501.
21. Ng YL, Gulabivala K. Factors that influence the outcomes of surgical endodontic treatment. *Int Endod J.* 2023;56(2):116–39.
22. Tsesis I, Rosenberg E, Faivishevsky V, Kfir A, Katz M, Rosen E. Prevalence and Associated Periodontal Status of Teeth with Root Perforation: A Retrospective Study of 2,002 Patients' Medical Records. *J Endod.* 2010;36(5):797–800.
23. Newman MG, Takei H, Klokkevold PR, Carranza FA. Carranza's Clinical Periodontology. 10th izd. St. Louis: Elsevier Inc; 2006. p. 642-53.
24. Powers Dental Group. Know The Different Types of Endodontic Surgery [Internet]. 2024. Dostupno na: <https://powersdentalgroup.com/know-the-different-types-of-endodontic-surgery/>
25. Kratchman S. Intentional replantation. *Dent Clin North Am.* 1997;41(3):603–17.
26. Torabinejad M, Hong CU, Pitt Ford TR, Kettering JD. Cytotoxicity of four root end filling materials. *J Endod.* 1995;21(10):489–92.
27. Karabucak B, Setzer F. Criteria for the ideal treatment option for failed endodontics: surgical or nonsurgical? *Compend Contin Educ Dent.* 2007;28(7):391-7.
28. Tang L, Sun TQ, Gao XJ, Zhou XD, Huang DM. Tooth anatomy risk factors influencing root canal working length accessibility. *Int J Oral Sci.* 2011;3(3):135–40.

29. Nair PNR, Pajarola G, Schroeder HE. Types and incidence of human periapical lesions obtained with extracted teeth. *Oral Surg Oral Med Oral Pathol Oral Radiol Endod.* 1996;81(1):93–102.
30. Heydari A, Askarizadeh N, Rezvani Y, Efafi F, Eftekhari L. Endodontic treatment of a tooth with traumatic fracture of root middle third. *Iran Endod J.* 2019;14(1):84–8.
31. Tamilselvi R, Jenitha J. Root fractures and its management in endodontics. *Eur J Mol Clin Med.* 2020;7(3):1649–57.
32. Nilsson E, Bonte E, Bayet F, Lasfargues JJ. Management of internal root resorption on permanent teeth. *Int J Dent.* 2013;2013:929486.
33. Heydari A, Rahmani M, Heydari M. Removal of a broken instrument from a tooth with apical periodontitis using a novel approach. *Iran Endod J.* 2016;11(3):237–40.
34. Siqueira JF, Rôças IN. Clinical Implications and Microbiology of Bacterial Persistence after Treatment Procedures. *J Endod.* 2008;34(11):1291–301.
35. Mingarro-de-León A, Chaveli-López B, Gavaldá-Esteve C. Dental management of patients receiving anticoagulant and/or antiplatelet treatment. *J Clin Exp Dent.* 2014;6(2):155–61.
36. Syed M, Chopra R, Sachdev V. Allergic reactions to dental materials-a systematic review. *J Clin Diagn Res.* 2015;9(10):4–9.
37. Kurien S, Kattimani VS, Sriram RR, Sriram SK, Rao V K P, Bhupathi A, et al. Management of pregnant patient in dentistry. *J Int Oral Health.* 2013;5(1):88–97.
38. Torabinejad M, Walton R. *Endodontics; Principles and Practice.* 4th izd. Philadelphia: Saunders Elsevier; 2009. p. 425-45.
39. Poornachitra P, Narayan V. Management of Dental Patients With Mental Health Problems in Special Care Dentistry: A Practical Algorithm. *Cureus.* 2023;15(2):1-7.
40. Ford SJ. The importance and provision of oral hygiene in surgical patients. *Int J Surg.* 2008;6(5):418–9.
41. Byun C, Kim C, Cho S, Baek SH, Kim G, Kim SG, et al. Endodontic treatment of an anomalous anterior tooth with the aid of a 3-dimensional printed physical tooth model. *J Endod.* 2015;41(6):961–5.
42. Miše I. *Oralna kirurgija.* 3. izd. Zagreb: Medicinska naklada; 1991. p. 91-120.

43. Jukić Krmek S, Baraba A, Klarić E, Marović D, Matijević J. Pretklinička endodoncija. Zagreb: Medicinska naklada; 2017. p. 4-25, 140-5.
44. Setzer FC, Hinckley N, Kohli MR, Karabucak B. A Survey of Cone-beam Computed Tomographic Use among Endodontic Practitioners in the United States. *J Endod.* 2017;43(5):699–704.
45. Kim S, Rethnam S. Hemostasis in endodontic microsurgery. *Dent Clin North Am.* 1997;41(3):499–511.
46. Gabrić D, Vučićević Boras V, Filipović Zore I, Katanec D, Šutej I. Šutej, I. Farmakologija lokalnih anestetika. Gabrić D. i sur. Lokalna anestezija u dentalnoj medicini. Zagreb: Medicinska Naklada; 2015. p. 7–27.
47. Mani A, Anarthe R, Kale P. Hemostatic agents in dentistry. *Galore Int J Health Sci Res.* 2018;3(4):40–6.
48. Velvart P, Peters CI. Soft tissue management in endodontic surgery. *J Endod.* 2005;31(1):4–16.
49. Velvart P, Ebner-Zimmermann U, Ebner JP. Comparison of papilla healing following sulcular full-thickness flap and papilla base flap in endodontic surgery. *Int Endod J.* 2003;36(10):653–9.
50. Abella F, De Ribot J, Doria G, Duran-Sindreu F, Roig M. Applications of piezoelectric surgery in endodontic surgery: A literature review. *J Endod.* 2014;40(3):325–32.
51. İriboz E, Arıcan Öztürk B, Tarçın B. Advances and new approaches in endodontic surgery - A review. *J Oral Health Comm Dent.* 2015;4(4):4-10.
52. Lin LM, Gaengler P, Langeland K. Periradicular curettage. *Int Endod J.* 1996;29(4):220–7.
53. Nesari R, Kratchman S, Saad M, Kohli MR. Selective Curettage: A Conservative Microsurgical Approach to Treating Large and Complicated Lesions. *J Endod.* 2020;46(11):1782–90.
54. Walmsley AD. Breakage of ultrasonic root-end preparation tips. *J Endod.* 1996;22(6):287–9.
55. Frank RJ, Antrim DD, Bakland LK. Effect of retrograde cavity preparations on root apexes. *Endod Dent Traumatol.* 1996;12(2):100–3.

56. Karlović Z, Grgurević L, Verzak Z, Modrić V, Sorić P, Grgurević J. Effectiveness of Er:YAG laser in cavity preparation for retrograde filling--in vitro study. *Acta Clin Croat.* 2014;53(2):184–9.
57. Ørstavik D. Endodontic filling materials. *Endod Top.* 2014;31(1):53–67.
58. Chong BS, Pitt Ford TR. Root-end filling materials: rationale and tissue response. *Endod Top.* 2005;11(1):114–30.
59. Bakhurji E, Scott T, Mangione T, Sohn W. Dentists' perspective about dental amalgam: current use and future direction. *J Public Health Dent.* 2017;77(3):207–15.
60. Tarle Z, Prskalo K. Zaštita pulpe. Tarle Z. i sur. *Restaurativna dentalna medicina.* Zagreb: Medicinska Naklada; 2019. p. 159–63.
61. Kohli MR, Berenji H, Setzer FC, Lee SM, Karabucak B. Outcome of Endodontic Surgery: A Meta-analysis of the Literature—Part 3: Comparison of Endodontic Microsurgical Techniques with 2 Different Root-end Filling Materials. *J Endod.* 2018;44(6):923–31.
62. Chen I, Salhab I, Setzer FC, Kim S, Nah HD. A new calcium silicate-based bioceramic material promotes human osteo- and odontogenic stem cell proliferation and survival via the extracellular signal-regulated kinase signaling pathway. *J Endod.* 2016;42(3):480–6.
63. Chang SW. Chemical characteristics of mineral trioxide aggregate and its hydration reaction. *Restor Dent Endod.* 2012;37(4):188-93.
64. Torabinejad M, Pitt Ford TR, McKendry DJ, Abedi HR, Miller DA, Kariyawasam SP. Histologic assessment of mineral trioxide aggregate as a root-end filling in monkeys. *J Endod.* 1997;23(4):225–8.
65. Bird DC, Komabayashi T, Guo L, Opperman LA, Spears R. In vitro evaluation of dentinal tubule penetration and biomineralization ability of a new root-end filling material. *J Endod.* 2012;38(8):1093–6.
66. Malkondu Ö, Kazandağ MK, Kazazoğlu E. A review on biodentine, a contemporary dentine replacement and repair material. *Biomed Res Int.* 2014;2014:160951.
67. Dawood AE, Manton DJ, Parashos P, Wong RHK, Palamara JEA, Stanton DP, i ostali. The physical properties and ion release of CPP-ACP-modified calcium silicate-based cements. *Aust Dent J.* 2015;60(4):434–44.

68. Koch KA, Brave DG. Bioceramics, part I: the clinician's viewpoint. *Dent Today*. 2012;31(1):130–5.
69. Surya Raghavendra S, Jadhav GR, Gathani KM, Kotadia P. Bioceramics in endodontics - a review. *J Istanbul Univ Fac Dent*. 2017;51(3):128–37.
70. Gutmann JL. Surgical endodontics: post-surgical care. *Endod Top*. 2005;11(1):196–205.
71. Rud J, Munksgaard EC, Andreasen JO, Rud V, Asmussen E. Retrograde root filling with composite and a dentin-bonding agent. 1. *Endod Dent Traumatol*. 1991;7(3):118–25.
72. Molven O, Halse A, Grung B. Observer strategy and the radiographic classification of healing after endodontic surgery. *Int J Oral Maxillofac Surg*. 1987;16(4):432–9.
73. Song M, Chung W, Lee SJ, Kim E. Long-term outcome of the cases classified as successes based on short-term follow-up in endodontic microsurgery. *J Endod*. 2012;38(9):1192–6.
74. Kim D, Lee H, Chung M, Kim S, Song M, Kim E. Effects of fast- and slow-setting calcium silicate-based root-end filling materials on the outcome of endodontic microsurgery: a retrospective study up to 6 years. *Clin Oral Investig*. 2020;24(1):247–55.
75. Lai PT, Wu SL, Huang CY, Yang SF. A retrospective cohort study on outcome and interactions among prognostic factors of endodontic microsurgery. *J Formos Med Assoc*. 2022;121(11):2220–6.
76. Friedman S. The prognosis and expected outcome of apical surgery. *Endod Top*. 2005;11(1):219–62.
77. Setzer FC, Shah SB, Kohli MR, Karabucak B, Kim S. Outcome of endodontic surgery: A meta-analysis of the literature - Part 1: Comparison of traditional root-end surgery and endodontic microsurgery. *J Endod*. 2010;36(11):1757–65.
78. Setzer FC, Kohli MR, Shah SB, Karabucak B, Kim S. Outcome of endodontic surgery: A meta-analysis of the literature - Part 2: Comparison of endodontic microsurgical techniques with and without the use of higher magnification. *J Endod*. 2012;38(1):1–10.
79. Del Fabbro M, Taschieri S. Endodontic therapy using magnification devices: A systematic review. *J Dent*. 2010;38(4):269–75.

80. Tsesis I, Rosen E, Taschieri S, Telishevsky Strauss Y, Ceresoli V, Del Fabbro M. Outcomes of surgical endodontic treatment performed by a modern technique: An updated meta-analysis of the literature. *J Endod.* 2013;39(3):332–9.
81. Dong X, Xu X. Bioceramics in Endodontics: Updates and Future Perspectives. *Bioengineering.* 2023;10(3):1-30.
82. Kim JR, Nosrat A, Fouad AF. Interfacial characteristics of Biodentine and MTA with dentine in simulated body fluid. *J Dent.* 2015;43(2):241–7.
83. Maguire H, Torabinejad M, McKendry D, McMillan P, Simon JH. Effects of resorbable membrane placement and human osteogenic protein-1 on hard tissue healing after periradicular surgery in cats. *J Endod.* 1998;24(11):720–5.
84. Taschieri S, Del Fabbro M, Testori T, Weinstein R. Efficacy of Xenogeneic Bone Grafting With Guided Tissue Regeneration in the Management of Bone Defects After Surgical Endodontics. *J Oral Maxillofac Surg.* 2007;65(6):1121–7.
85. Tobón SI, Arismendi JA, Marín ML, Mesa AL, Valencia JA. Comparison between a conventional technique and two bone regeneration techniques in periradicular surgery. *Int Endod J.* 2002;35(7):635–41.
86. Parmar PD, Dhamija R, Tewari S, Sangwan P, Gupta A, Duhan J, i ostali. 2D and 3D radiographic outcome assessment of the effect of guided tissue regeneration using resorbable collagen membrane in the healing of through-and-through periapical lesions – a randomized controlled trial. *Int Endod J.* 2019;52(7):935–48.

Mirta Kucljak rođena je 26.4.1998. u Vinkovcima gdje je završila Osnovnu školu Antun Gustav Matoš i Gimnaziju Matije Antuna Reljkovića. Stomatološki fakultet u Zagrebu upisala je akademske godine 2018/2019. Tijekom studiranja volontira na Zavodu za Oralnu kirurgiju i Dječju i preventivnu dentalnu medicinu te aktivno sudjeluje u organizaciji i izvođenju Studentskih simpozija.