

Tehnike rekonstrukcije okluzalne površine direktnim kompozitnim ispunom

Vlašić, Dora

Master's thesis / Diplomski rad

2024

Degree Grantor / Ustanova koja je dodijelila akademski / stručni stupanj: **University of Zagreb, School of Dental Medicine / Sveučilište u Zagrebu, Stomatološki fakultet**

Permanent link / Trajna poveznica: <https://um.nsk.hr/um:nbn:hr:127:155033>

Rights / Prava: [Attribution-ShareAlike 4.0 International/Imenovanje-Dijeli pod istim uvjetima 4.0 međunarodna](#)

Download date / Datum preuzimanja: **2025-04-01**



Repository / Repozitorij:

[University of Zagreb School of Dental Medicine Repository](#)





Sveučilište u Zagrebu
Stomatološki fakultet

Dora Vlašić

**TEHNIKE REKONSTRUKCIJE
OKLUZALNE POVRŠINE DIREKTNIM
KOMPOZITNIM ISPUNOM**

DIPLOMSKI RAD

Zagreb, 2024.

Rad je ostvaren u: Zavod za endodonciju i restaurativnu stomatologiju

Mentor rada: prof. dr. sc. Silvana Jukić Krmek

Lektor hrvatskog jezika: : univ. mag. educ. philol. croat. Nikolina Peškura

Lektor engleskog jezika: : univ. mag. philol. angl. et univ. mag. philol. bohem Sara Pokorni

Rad sadrži: 48 stranica

2 tablice

17 slika

Rad je vlastito autorsko djelo koje je u potpunosti samostalno napisano uz naznaku izvora drugih autora i dokumenata korištenih u radu. Osim ako nije drukčije navedeno, sve ilustracije (tablice, slike i dr.) u radu izvorni su doprinos autora diplomskog rada. Autor je odgovoran za pribavljanje dopuštenja za korištenje ilustracija koje nisu njegov izvorni doprinos, kao i za sve eventualne posljedice koje mogu nastati zbog nedopuštenog preuzimanja ilustracija, odnosno propusta u navođenju njihovog podrijetla.

Posveta

Zahvaljujem mentorici i višegodišnjoj voditeljici vježbi prof. dr.sc. Silvani Jukić Krmek na pomoći i stručnosti prilikom izrade ovog rada te nesebičnom dijeljenju znanja tijekom studiranja.

Veliko hvala mojoj obitelji i prijateljima na bezuvjetnoj podršci tijekom svih šest godina studiranja. Hvala za sve riječi ohrabrenja i za svo veselje nakon svakog položenog ispita. Ovaj rad posvećujem vama.

TEHNIKE REKONSTRUKCIJE OKLUZALNE POVRŠINE DIREKTNIM KOMPOZITNIM ISPUNOM

Sažetak

Rekonstrukcija okluzalne površine stražnjih zuba predstavlja složeni proces u stomatološkoj praksi koji zahtijeva temeljitu dijagnostiku, planiranje i precizno izvođenje radi dugoročnog postizanja optimalnih funkcijskih i estetskih rezultata. Patološki procesi poput karijesnih i nekarijesnih oštećenja mogu dovesti do oštećenja okluzalne plohe što može rezultirati brojnim komplikacijama. Napredak stomatoloških materijala i tehnika omogućio je razvoj raznovrsnih pristupa rekonstrukciji okluzalne površine. Pregledom relevantne literature i uz pomoć prikaza slučajeva ovaj rad pružit će dublji uvid u čimbenike koji utječu na kliničku izvedbu restauracija kompozitnim smolama s posebnim osvrtom na rekonstrukciju okluzalne plohe. Cilj ovog diplomskog rada je prikazati različite tehnike koje se koriste u rekonstrukciji okluzalne površine stražnjih zuba, istražujući njihove prednosti, nedostatke i kliničku primjenu.

Ključne riječi: rekonstrukcija; tehnike; klinička primjena

TECHNIQUES OF OCCLUSAL SURFACE RECONSTRUCTION USING DIRECT COMPOSITE FILLING

Summary

The reconstruction of the occlusal surface of posterior teeth is a complex process in dental practice that requires thorough diagnosis, planning, and precise execution to achieve optimal functional and aesthetic outcomes in the long term. Factors such as carious and non-carious lesions can lead to damage to the occlusal surface, which may result in numerous complications. Advancements in dental materials and techniques have facilitated the development of various approaches to occlusal surface reconstruction. Through a review of relevant literature and case studies, this paper will provide a deeper insight into the factors influencing the clinical performance of composite resin restorations, with a special focus on occlusal surface reconstruction. This paper aims to elucidate different techniques utilized in the reconstruction of occlusal surfaces of posterior teeth, exploring their advantages, limitations, and clinical applications.

Keywords: reconstruction; techniques; clinical application

SADRŽAJ

1. UVOD	7
2. MORFOLOGIJA I FUNKCIJA OKLUZALNE PLOHE	9
3. INDIKACIJE ZA REKONSTRUKCIJU OKLUZALNE PLOHE	12
3.1. Karijes okluzalne plohe	13
3.2. Nekarijesna oštećenja tvrdih zubnih tkiva – abrazija, atricija	13
3.2.1. Abrazija	14
3.2.2. Atricija	14
3.2.3. Erozija	14
3.3. Trauma	15
3.4. Rehabilitacija izgubljene vertikalne dimenzije	15
3.5. Estetski zahtjevi	15
4. OGRANIČENJA I NEUSPJESI KLINIČKE IZVEDBE RESTAURACIJA	16
5. TEHNIKE REKONSTRUKCIJE	19
5.1. Tehnika pečata (<i>eng. stamp technique</i>)	21
5.2. Tehnike oduzimanja (<i>eng. subtractive technique</i>)	21
5.3. Tehnike dodavanja (<i>eng. additive/layering techniques</i>)	22
5.3.1. Tehnika „kvržica po kvržica“ (<i>eng. cusp by cusp technique</i>)	23
5.3.2. Simultana tehnika modeliranja - SMT	25
5.4. Debeloslojna (<i>eng. bulk fill</i>) tehnika	27
6. PRIKAZ SLUČAJA – TEHNIKA PEČATA	29
7. RASPRAVA	37
8. ZAKLJUČAK	41
9. LITERATURA	43
10. ŽIVOTOPIS	47

1. UVOD

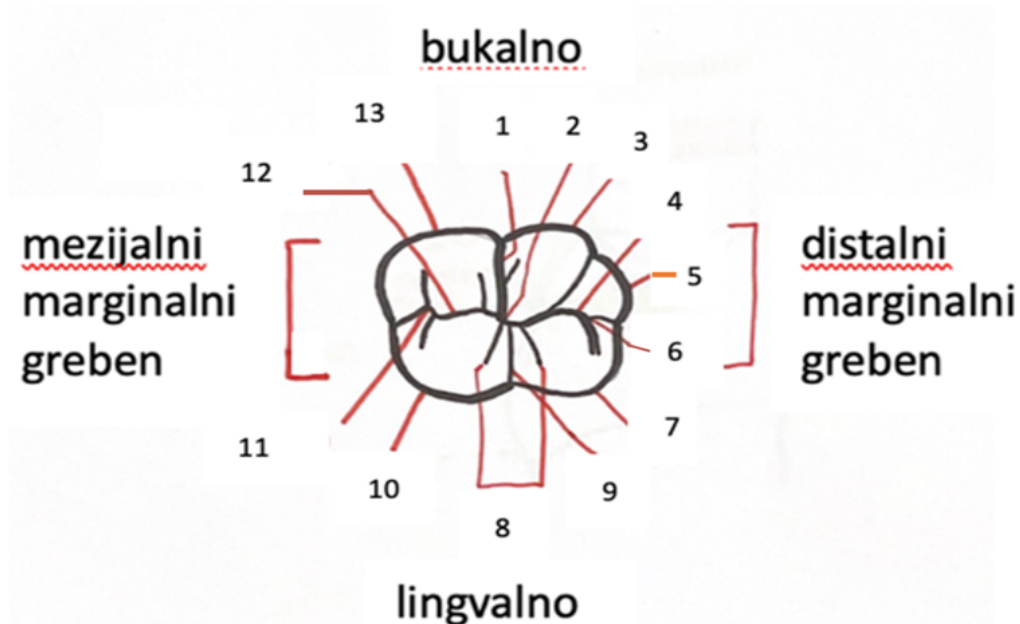
Rekonstrukcija okluzalne plohe direktnim kompozitnim ispunima predstavlja važnu tehniku u stomatologiji koja omogućava obnovu anatomskih i funkcijskih odnosa zuba. Osim što poboljšavaju estetiku zuba, tehnike rekonstrukcije igraju važnu ulogu u održavanju funkcionalnosti zuba i cijelog stomatognatnog sustava. Indikacije za rekonstrukciju obuhvaćaju karijesna i nekarijesna oštećenja, čime se ističe važnost ovih tehnika u raznovrsnim kliničkim scenarijima. Za uspješno izvođenje rekonstrukcija neophodno je temeljito razumijevanje morfologije okluzalne plohe te poznavanje mogućih ograničenja i izazova s kojima se stomatolozi mogu susresti u svakodnevnoj praksi. Svrha ovog rada je pružiti sveobuhvatan pregled četiri glavne tehnike modeliranja okluzalne plohe direktnim kompozitnim ispunima: tehniku pečata (*eng. stamp technique*), tehniku oduzimanja (*eng. subtractive technique*), tehniku dodavanja (uključujući metode „kvržica po kvržica“ i simultane tehnike modeliranja) te debeloslojnu (*eng. bulk-fill*) tehniku. Svaka od ovih tehnika ima svoje specifične prednosti i nedostatke, a njihovo razumijevanje ključno je za odabir najprikladnije tehnike za svaki pojedinačni klinički slučaj čime se osigurava trajnost restauracije.

2. MORFOLOGIJA I FUNKCIJA OKLUZALNE PLOHE

Razumijevanje rekonstrukcije zuba zahtijeva poznavanje morfologije okluzalne plohe.

Nekoliko je osnovnih elemenata ključno za dobru okluzalnu morfologiju stražnjih zuba:

- 1) Vanjski oblik, poznat i kao dentalna silueta, predstavlja jedinstvenu karakteristiku za svaki stražnji zub te je od iznimne važnosti kako bi se izbjegao dojam da su zubi povezani u luku.
- 2) Okluzalna površina ili kvržični greben definira se kao izbočina koja se pruža u mezijalnom i distalnom smjeru, ograničena područjem između vrhova kvržica. Ovi grebeni formiraju bukalne i lingvalne rubove griznih površina bočnih zuba te imaju ključnu ulogu u procesu žvakanja i drobljenja hrane.
- 3) Mapa okluzije specifična je za svaki stražnji zub te utvrđuje različite parametre restauracije, uključujući pravilan volumen i nagib padina te precizno pozicioniranje središnje brazde, udubina i jamica. Kako bi olakšali memoriranje različitih mapa okluzije, praktičari često koriste "Y tehniku". Ova tehnika uključuje upotrebu simboličkog oblika slova Y, koji se postavlja na različite pozicije, doprinoseći podjeli zuba na odgovarajuće dijelove i olakšavajući restauraciju okluzalne plohe (1).

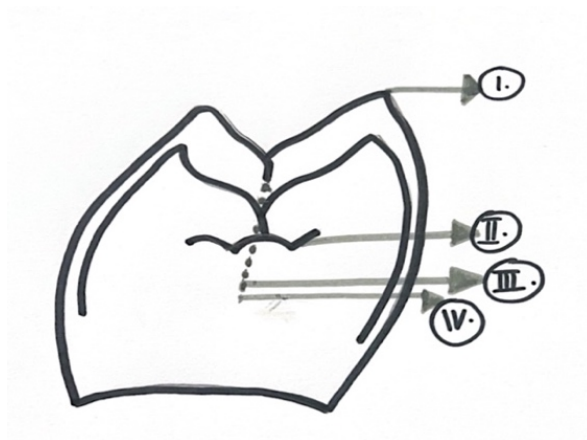


Slika 1. Prikaz osnovnih morfoloških odrednica okluzalne površine donjih prvih molara:

1. meziobukalna brazda, 2. centralna brazda i jamica, 3. distobukalna kvržica, 4. distalna brazda,
5. distalna kvržica, 6. distalna trokutasta udubina, 7. distolingvalna kvržica, 8. dodatne brazde, 9. lingvalna brazda, 10. meziolingvalna kvržica, 11. mezijalna trokutasta udubina, 12. mezijalna brazda, 13. meziobukalna kvržica

Još jedan važan aspekt prilikom restauracije stražnje okluzalne površine je vertikalna dimenzija okluzije.

Kako je prikazano na Slici 2, vrhovi kvržica čine prvu i najvišu razinu okluzije, nakon čega slijede marginalni rubovi (druga razina okluzije), glavni sulkus (treća razina okluzije) te jame i udubine (četvrta razina okluzije). Nepoštivanje ove visinske relacije anatomskih struktura tijekom procesa restauracije može rezultirati potrebom za značajnim prilagodbama okluzije na kraju (1,2).



Slika 2. Četiri razine okluzije koje treba uzeti u obzir pri pripremi restauracija stražnjih zuba su: vrhovi kvržica, marginalni rubovi, glavni sulkus te jame i udubine.

3. INDIKACIJE ZA REKONSTRUKCIJU OKLUZALNE PLOHE

3.1. Karijes okluzalne plohe

Karijes zuba je multifaktorska bolest koja pogađa većinu populacija diljem svijeta te je i dalje glavni uzrok oralne boli i gubitka zuba (3).

Iako je ukupna stopa karijesa pala kod populacija u industrijskim zemljama, stopa karijesnih lezija u jamama i fisurama istovremeno nije smanjena (4).

Mladi trajni zubi posebno su ranjivi, a rani napredak karijesnih lezija na okluzalnim površinama prvih trajnih kutnjaka uzrokuje razne kratkoročne i dugoročne poteškoće za pacijente (5,6).

Okluzalne površine stražnjih zuba najranjivija su mjesta za nastanak karijesa zbog njihove anatomije koja pogoduje zadržavanju plaka i njegovoj zrelosti (7) .

Okluzalne jame i udubine variraju u obliku, ali su općenito uske (oko 0,1 mm široke), s invaginacijama ili nepravilnostima u kojima se mehanički zadržavaju bakterije i hrana. Slina može doseći dno udubina, a ta područja ne mogu se pravilno očistiti mehanički. Vlakna četkica za zube preširoka su (promjer 0,2 mm) da bi prodrli u većinu udubina. Debljina cakline na dnu dubokih udubina minimalna je, a u mnogim slučajevima udubine praktično dosežu dentinski sloj (8).

Suvremene spoznaje ukazuju na to da postojanje uskih udubina kod mladih trajnih kutnjaka nije glavni uzrok nastanka karijesa. Dva čimbenika koja se smatraju važnijim za nakupljanje plaka i inicijaciju karijesa na okluzalnim površinama su: stupanj erupcije i specifična anatomija okluzalne površine (9,10).

3.2. Nekarijesna oštećenja tvrdih zubnih tkiva – abrazija, atricija, erozija

Nekarijesne lezije, u literaturi često navedene pod zajedničkim nazivom „trošenje zubi“ (eng. *tooth wear*), smatraju se drugim najčešćim razlogom patološke destrukcije zuba nakon karijesa (11). To su nekarijesna oštećenja nastala prilikom štetnog djelovanja fizičko-mehaničkih i kemijskih čimbenika na tvrda zubna tkiva. Lezije koje nastaju tim djelovanjem su: abrazija, atricija, erozija i abfrakcija (12, 13).

3.2.1. Abrazija

Abrazija je trošenje zubnih tkiva pod utjecajem neobičnih i neprirodnih fizičko-mehaničkih postupaka tijekom života, kao što su: mljevljenje, trljanje ili struganje (12, 14). S obzirom na lokalizaciju dijeli se na vodoravnu i okomitu.

Vodoravna abrazija očituje se na incizalnim bridovima te okluzijskim površinama zuba čime doprinosi smanjenju visine zubne krune te vertikalne dimenzije okluzije (VDO) (12, 15).

Okomita abrazija nalazi se na vestibularnim, oralnim ili aproksimalnim ploham zuba zbog čega dolazi do smanjenja meziodistalnog ili bukolingvalnog promjera zuba (12, 15).

3.2.2. Atricija

Atricija je dugotrajan proces pravilnog i postupnog gubitka zubnih struktura prilikom fiziološkog procesa žvakanja zbog nepovoljnih dodira antagonista, bez utjecaja abrazivnih sredstava ili čestica (12, 16).

Trošenje zubnih struktura u obliku atricije povezano je sa starenjem te je pod utjecajem različitih čimbenika kao što su: okluzijske parafunkcije, bruksizam, nepravilan položaj zuba (malokluzija, traumatska okluzija) (12, 14).

3.2.3. Erozija

Dentalna erozija (dentalna korozija ili kemijsko otapanje) patološki je proces postupne površinske degradacije pod utjecajem kemijskih i elektrolitičkih čimbenika koji traju tijekom duljeg vremenskog perioda, od najmanje nekoliko mjeseci. Prema uzročnim čimbenicima djelovanja dijelimo je na: egzogenu, endogenu i idiopatsku eroziju (13,14).

Navedeni mehanizmi rijetko djeluju zasebno. U međusobnoj su interakciji i javljaju se istovremeno na određenim skupinama zubi kod istog pacijenta.

3.3. Trauma

Direktna trauma nastaje kada sila djeluje izravno na zub, što je najčešći slučaj za traumu prednjih zuba gornje čeljusti.

Indirektna trauma nastaje kada se sila s jedne čeljusti prenese na drugu. Do indirektno frakture najčešće dolazi kod primjene sile na donju čeljust, koja se velikom brzinom približi gornjoj čeljusti, na koju se potom prenosi sila koja izaziva prijelom krune pretkutnjaka i kutnjaka gornje čeljusti (15).

3.4. Rehabilitacija izgubljene vertikalne dimenzije

Vertikalna dimenzija visina je donje trećine lica, točnije udaljenost dviju fiksnih točaka na donjoj trećini lica, jedne gornje (kranijalne), a druge donje (kaudalne). Uslijed djelomičnog gubitka zuba i abrazije, mijenja se vertikalna dimenzija okluzije, a najčešće je snižena. Priznato je da je pravilna vertikalna dimenzija bitan uvjet za pravilnu funkciju žvačnog organa (16).

3.5. Estetski zahtjevi

Veliki korak naprijed u razvoju materijala za izradu ispuna napravljen je pojavom kompozita i adhezivnih sustava u zadnjih nekoliko desetljeća. Ovi materijali postupno istiskuju do tada vodeće amalgamske ispune. Za razliku od dentalnog amalgama, kompozitne smole materijali su veće estetske vrijednosti. Ovi materijali bijele boje dolaze u više nijansi, mogu se lako prilagoditi boji zuba te postaju materijal izbora za sanaciju stražnjih i prednjih zuba. Razvojem adhezijskih sustava omogućena je poštenija preparacija i izrada kaviteta u negeometrijskom obliku. Materijal se nanosi u tanjim slojevima, do 2 milimetra, a stvrdnjavanje je svjetlosnom polimerizacijom (17,18).

4. OGRANIČENJA I NEUSPJESI KLINIČKE IZVEDBE RESTAURACIJA

Ograničenja restauracija kompozitnim smolama obuhvaćaju trošenje, pojavu marginalnih defekata, površinskih mrlja te marginalne pigmentacije. Različiti kliničkih aspekti mogu utjecati na izvedbu restauracija stražnjih zuba, a neki od njih opisani su u sljedećim podnaslovima (1):

4.1. Veličina kaviteta: Veći gubitak zubne strukture i stijenki kaviteta povećava rizik od neuspjeha restauracija. Kada zub pretrpi preveliku destrukciju te ga nije moguće obnoviti konvencionalnim metodama restauracije, nužno je zaštititi preostalu zubnu strukturu postavljanjem intrakanalnog kolčića i krunice. Posteriorne restauracije, posebice na kutnjacima, češće ne uspijevaju zbog loma i sekundarnih karijesa, dok se estetski neuspjesi češće javljaju kod restauracije prednjih zubi (19).

4.2. Rub preparacije: Duboki rubovi restauracija također povećavaju rizik od neuspjeha. Mnogi duboki rubovi restauracija često se ne mogu adekvatno restaurirati, te s vremenom zub može razviti parodontne komplikacije. Produljenje kliničke krune zuba rješava takve komplikacije rutinskim postupkom koji u kombinaciji s konačnom rekonstrukcijom ima izvrsnu prognozu (20).

4.3. Endodontski liječeni zubi: Endodontski liječenim zubima često nedostaje dovoljna količina kliničke krune, a preostali dio zuba može biti kompromitiran pukotinama i oslabljenim fizikalnim svojstvima. Stoga restauracije na endodontski tretiranim zubima imaju veću tendenciju neuspjeha nego kod vitalnih zuba (21).

4.4. Epidemiologija: Studije ukazuju na veći rizik od neuspjeha kod muškaraca, djece i starijih pacijenata. Rizici povezani s novim karijesnim lezijama, okluzalnim stresom, zdravljem parodonta, radioterapijom, pušenjem, prehranbenim navikama i parafunkcionalnim navikama također povećavaju šanse za neuspjeh (1).

4.5. Parafunkcijske kretnje: Abrazija zuba uočena kod pacijenta s bruksizmom u snu posljedica je bilateralnih mandibularnih kretnji čija sila prelazi generiranu silu ugriza. Značajan izazov u trenutnoj restaurativnoj stomatologiji stoga predstavlja rehabilitacija pacijenata s bruksizmom te parafunkcijskim navikama, s obzirom na njihovu sklonost mehaničkom preopterećenju restauracija, poticanje habanja i u težim slučajevima fraktura restaurativnog nadomjestka (22).

Neuspjesi kompozitnih restauracija su uglavnom povezani s pojavom fraktura, sekundarnih i susjednih karijesa (1).

Trajnost dentalnih restauracija ovisi o mnogim različitim čimbenicima koji su povezani s materijalima, pacijentom i stomatologom.

Kako bi se neuspjesi sveli na minimum važni su ispravna primjena tehnike, stručnost i znanje stomatologa koje će rezultirati manjim brojem pogrešaka.

Nepravilna izolacija suhog radnog polja, nepravilna uporaba jetkajućeg sredstva i/ili adheziva i neodgovarajuće ispuhivanje samo su neki od uzroka neuspjeha kompozitnih restauracija. Trenutno nema dovoljno dokaza koji idu u prilog korištenju jetkajuće-ispirućih adheziva u odnosu na jednokomponentne samojetkajuće adhezive. Za dugotrajnost restauracije potrebno je pravilno izvođenje tehnika restuaracije, odnosno slojevanje kompozita koje osigurava nisku unutarnju poroznost te pruža optimalno marginalno prilijevanje i brtvljenje.

Svojstva kompozitnih materijala važna su za dugotrajnost rada. Suvremeni kompoziti imaju takvu razinu polimerizacijskog skupljanja koja doprinosi dugotrajnosti restaurativnog rada.

Čimbenici povezani s pacijentom kao što su vrsta zuba, broj površina uključenih u restauraciju, oralna higijena i parafunkcijske kretnje također doprinose trajnosti restaurativnog rada.

Kliničke neuspjehe ponekad je moguće sanirati minimalno invazivnim postupcima te vratiti funkcijsku i estetsku vrijednost restauriranog zuba bez potpune zamjene ispuna (23,24).

5. TEHNIKE REKONSTRUKCIJE

Kompoziti se primjenjuju za restauraciju anatomskih i funkcijskih odnosa zuba. Postoji nekoliko dostupnih tehnika modeliranja, a klinički uvjeti određuju izbor. Tehnike modeliranja mogu se podijeliti na:

1. Tehnika pečata (*eng. stamp technique*)
2. Tehnike oduzimanja (*eng. subtractive technique*)
3. Tehnike dodavanja (*eng. additive/layering techniques*) - tehnika „kvržica po kvržica“ - (*eng. cusp by cusp*) i simultane tehnike modeliranja- SMT
4. Debeloslojna (*eng. bulk-fill*) tehnika

Svaka od navedenih tehnika ima svoje specifične karakteristike koje je čine optimalnom za rekonstrukciju određenih kliničkih slučajeva. Jedino poznavanje okluzalne anatomije stražnjih zuba, temeljita analiza veličine kaviteta i razumijevanje tehnika modeliranja mogu usmjeriti praktičara u odabiru najprikladnije tehnike modeliranja za pojedinačni klinički slučaj (25, 26).

Tablica 1. Odnos veličine kaviteta i preporučene tehnike modeliranja.

veličina kaviteta	preporučena tehnika modeliranja
karijesne lezije s očuvanom okluzalnom anatomijom	tehnika pečata
mali do srednje veliki kaviteti	tehnika oduzimanja
srednje veliki kaviteti	tehnika „kvržica po kvržica“
srednje veliki i veliki kaviteti	simultane tehnike modeliranja – SMT, tehnika „kvržica po kvržica“ i debeloslojna tehnika

5.1. Tehnika pečata (*eng. stamp technique*)

Tehnika pečata suvremena je metoda direktne kompozitne restauracije stražnjih zuba, a ograničena je isključivo na zube s karijesnim i erozivnim lezijama stražnjih zuba čija je preoperativna okluzalna anatomija očuvana (27).

Restauracija lezije ne bi trebala samo zamijeniti izgubljenju strukturu zuba, već bi trebala ponovno uspostaviti idealan oblik i okluzalne odnose, što je konačni cilj tehnike pečata (28).

Tehnika pečata za direktna kompozitna restauriranja pomaže postizanju precizne okluzalne topografije i okluzalnog odnosa, a zasniva se na korištenju “pečata“, odnosno okluzalnog otiska koji se utiskuje preko teflonske trake, prije uklanjanja karioznog tkiva, kako bi se utisnula okluzalna anatomija stražnjih zuba. Nakon izrade pečata na nepripremljenoj okluzalnoj površini, kavitet se preparira, a pripremljeni pečat se pritišće na površinu konačnog sloja kompozita prije stvrdnjavanja (28,27).

Različiti materijali koji se koriste za okluzalne otiske uključuju tekući svjetlosno-stvrdnjavajući kompozit, samo-stvrdnjavajući akrilni materijal, polivinilsiloksan materijal za registraciju zagriža te tekući koferdam (29).

Primjenom ove tehnike postiže se efikasnija uspostava funkcionalne okluzije u odnosu na konvencionalne metode kompozitne restauracije. Istovremeno zahtijeva minimalne intervencije na okluzalnoj površini i poliranje, čime se osigurava zadovoljenje estetskih standarda (29).

5.2. Tehnike oduzimanja (*eng. subtractive technique*)

Tehnika oduzimanja kombinira jednostavno slojevito nanošenje s brzim i efikasnim subtraktivnim modeliranjem. Prvi inkrementi kompozita (dentin) brzo se oblikuju kako bi definirali anatomsku strukturu dentinskog dijela okluzalne površine, a zatim se stvrdnu. Nakon toga se nanosi kontinuirani sloj cakline na cijelu okluzalnu površinu. Površinski sloj oblikuje se oštrim

instrumentom kako bi slijedio anatomske plan dentinskog sloja i replicirao konačnu okluzalnu anatomiju. Postupno se reproducira površinska anatomija, uklanja višak kompozita koji proizlazi iz modeliranja, a materijal se širi prema rubu preparije kako bi osigurao čvrsto prijanjanje na margine. Za male kavitete može se koristiti jednokomponentna varijanta subtraktivne tehnike. To uključuje upotrebu viskoznog kompozita srednje prozirnosti koji kombinira optička svojstva cakline s onima dentina.

Prednost ove tehnike je to što se plan okluzalne morfologije stvara na razini dentina, što omogućuje korekcije tijekom nanošenja cakline. Također, naglasak je na brzini izvedbi tehnike u srednje do malim kavitetima.

Negativna svojstva uključuju izazove u kontroli stresa uzrokovanog skupljanjem zbog korištenja jednog kontinuiranog sloja cakline koji se proteže preko cijele okluzalne površine. Ova tehnika zahtijeva vještinu i iskustvo operatera kako bi se postigao uspjeh (26,30).

5.3. Tehnike dodavanja (*eng. additive/layering techniques*)

Aditivne tehnike (tehnike slojevanja) tehnike su koje se prilikom postavljanja kompozitnih restauracija koriste malim inkrementima kompozita kako bi se smanjio naknadni učinak stresnog skupljanja materijala.

S obzirom na način izvođenja tehnike slojevanja dijele se na: tehniku „kvržica po kvržica“ (*eng. cusp by cusp*) te na simultanu tehniku modeliranja - SMT.

Druga podjela odnosi se na nijanse kompozita koje se upotrebljavaju prilikom rekonstrukcije: monokromatska (jedna nijansa), bikromatska (dvije nijanse), polikromatska (više od dvije nijanse) (31).

Monokromatska tehnika

Ova metoda primarno se koristi za restauraciju površinskih karijesnih lezija. Jedan sloj kompozita može se koristiti za reprodukciju kromatske cakline (kompoziti u nijansama poput A1 i A2). Tijelni (*body*) kompoziti ili univerzalni kompoziti također su opcija zbog njihove srednje nijanse i stupnja

prozirnosti, što ih čini prikladnima za upotrebu u slojevima, ne izražavajući niti nisku prozirnost poput kompozita za dentin, niti visoku prozirnost poput kompozita za caklinu (32).

Bikromatska tehnika

Ova tehnika široko je prihvaćena i često korištena u direktnim restauracijama stražnjih zuba. Primjenjuje se u kavitetima koji pokazuju gubitak strukture dentina i cakline. U ovom postupku za rekonstrukciju dijela dentina preporučuje se uporaba kompozita s nižom prozirnošću i visokom zasićenošću, poput dentina A3.5 ili A4, dok se za rekonstrukciju dijela cakline preporučuje uporaba manje zasićenog i više prozirnog caklinskog kompozita. Važno je naglasiti potrebu očuvanja prostora od otprilike 1,5 mm za rekonstrukciju dijela cakline (26,31).

Polikromatska tehnika

Polikromatska tehnika u restaurativnoj stomatologiji koristi se za postizanje visoke estetike i mimikrije dentalnih struktura, što zahtijeva veću pažnju i više vremena za izvođenje slojevitih tehnika. Temeljni princip polikromatske tehnike slojevitog postavljanja upotreba je različitih nijansi kompozita kako bi se replicirao što prirodniji izgled zuba.

Prilikom primjene ove tehnike rekonstrukcija započinje od dentina koristeći iste principe kao i bikromatska tehnika. Glavna razlika leži u potrebi održavanja nešto većeg prostora (oko 2,5 mm) za smještaj dva sloja cakline iznad. Nakon rekonstrukcije dentina slijedi izvođenje kromatskog sloja cakline, obično koristeći kompozit A1 ili A2. Kao konačni pokrivni sloj preporučuju se akromatski kompoziti. Oni sami po sebi nemaju nijansu te imaju optičke karakteristike vrlo slične prirodnoj caklini, pomažući u stvaranju poluprozirnog mliječnog sloja (33).

5.3.1. Tehnika „kvržica po kvržica“ (eng. *cusp by cusp technique*)

Tehnika „kvržica po kvržica“ je tehnika kojom se slojevi kompozita nanose s jednog grebena na drugi sve dok modeliranje nije dovršeno.

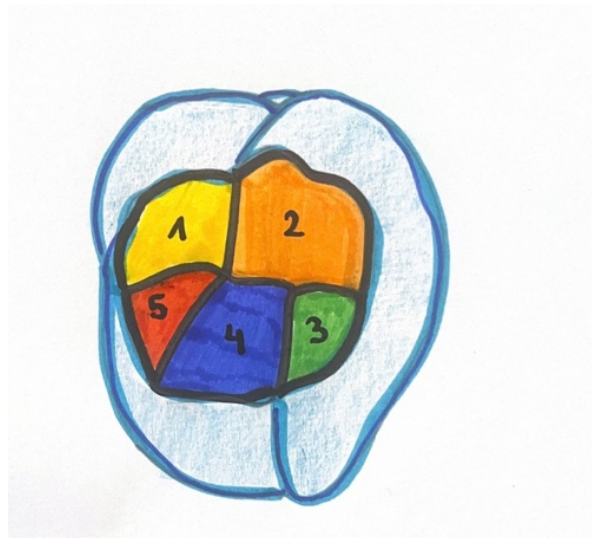
Pri modeliranju svaki sloj kompozita pojedinačno se postavlja koso preko preostalog grebena, prilagođava i oblikuje. Višak kompozita se uklanja, a kompozit se širi preko sučelja kako bi se

poboljšala kvaliteta rubnog brtvljenja. Svaki inkrement fotopolimerizira se dva puta, prvo kroz stijenke šupljine, a zatim s okluzalne površine, kako bi se vektori polimerizacije usmjerili prema adhezijskoj površini i tako smanjili C-faktor te spriječili deformaciju stijenki šupljine (34).

Ova tehnika nije jednostavna za kontrolu u velikim kavitetima te zahtijeva osjećaj operatera za proporcije između strukturalnih dijelova okluzalne površine. Ako volumen prvog sloja kompozita nije precizan ili je nepravilno raspoređen, može doći do daljnjeg neuspjeha pri modeliranju ostalih kvržica te potrebe za naknadnim usklađivanjem okluzije. Očuvanje anatomske informacije značajno smanjuje rizik od greške pri postavi prvog inkrementa, stoga se najveći uspjeh ove tehnike očekuje kod restauracije kaviteta srednje veličine čija je anatomija zubne plohe donekle očuvana (35).

Prednosti ove tehnike uključuju dobru kontrolu stresa, s obzirom na to da se tehnika provodi u dva ili više koraka. Tehnika izbora je u kavitetima srednje veličine, gdje su anatomske podaci dobro očuvani, jednostavna i lako upravljiva.

Nedostaci tehnike uključuju tešku kontrolu svakog pojedinog sloja kod velikih restauracija 1. i 2. razreda te ograničenje tehnike u malim kavitetima zbog nedostatka prostora, gdje se prednost daje substraktivnoj tehnici (26).



Slika 3. Obično se dodavanje kvržica odvija u smjeru kazaljke na satu, s idejom dodavanja jedne po jedne kvržice, počevši od one koja je najvidljivija operateru.

5.3.2. Simultana tehnika modeliranja - SMT

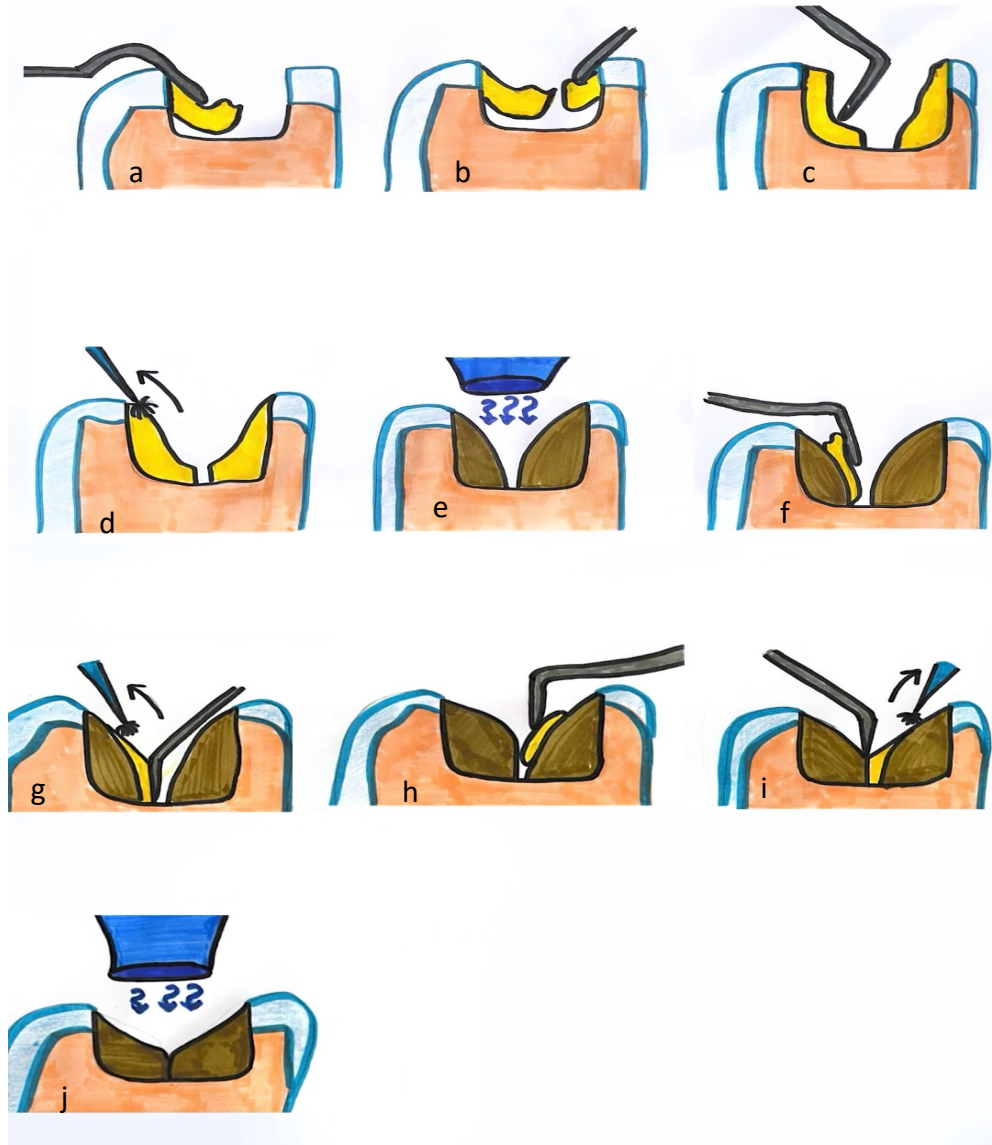
Tehnika simultanog modeliranja (SMT) je tehnika namijenjena pojednostavljenju restauracije stražnjih zuba.

Temelji se na izgradnji višestrukih segmentiranih kompozitnih slojeva, odnosno slojeva koji nisu u kontaktu. Oni se modeliraju istovremeno kako bi se definirala početna okluzalna anatomija osiguravajući pritom da je struktura svakog pojedinog sloja proporcionalna drugima.

Kako bi pojednostavio upravljanje početnim slojevima, uvedena je modificirana simultana tehnika kod koje se slojevi pozicioniraju i prilagođavaju (uključujući uklanjanje viška kompozita) pojedinačno, a zatim se modeliraju istovremeno.

Simultana tehnika modeliranja donosi brojne prednosti u dentalnim restauracijama. Ova tehnika omogućuje precizno oblikovanje svakog sloja, istovremeno mijenjajući ekstenziju, orijentaciju i širinu grebena prema njihovom međusobnom proporcionalnom odnosu. Ušteda vremena značajna je jer se višestruki kompozitni slojevi modeliraju istovremeno, što smanjuje broj ciklusa polimerizacije. Proces modeliranja dodatno je pojednostavljen korištenjem preostale okluzalne anatomije, minimalizirajući promjene na okluzalnoj površini. Također, simultana tehnika modeliranja omogućuje kontrolu polimerizacijskog stresa sprječavajući deformacije i puknuća te osiguravajući trajnost restauracije, jer višestruki slojevi nisu u direktnom kontaktu.

Nedostatak simultane tehnike modeliranja jest to da je nepredvidiv postupak zbog nedostatka anatomskih referenci koje zahtijevaju dobre vještine praktičara. Veliki kaviteti koji zahtijevaju uporabu gumene plahtice onemogućavaju provjeru interokluzijskih odnosa za vrijeme modeliranja. Stoga se može zaključiti da u kliničkim slučajevima koji uključuju gubitak jedne ili više kvržica, indirektna restauracije predstavljaju praktičnije i predvidljivije rješenje (36).



Slika 4. Shematski prikaz tehnike simultanog modeliranja: a) postavljanje početnog sloja kompozita u kavitet, b) istovremeno postavljanje ostalih inkremenata kompozita, c) istovremeno modeliranje kompozitnih slojeva prije polimerizacije. Prvi slojevi moraju biti malo manji i odvojeni jedan od drugoga kako bi se kontrolirao negativan utjecaj polimerizacijskog skupljanja i omogućile moguće korekcije putem dodanih slojeva tijekom kasnijih koraka. d) Četkica za razmazivanje kompozita koristi se kada je postignuta proporcionalna i morfološka ravnoteža. Četkica uvijek mora biti namočena adhezivnom smolom kako bi se smanjilo trenje s materijalom i održala sjajna površina. Pokret četkice uvijek napreduje od središta prema rubu kako bi se postiglo brtvljenje. e) Polimerizacija prvog sloja. f) Kvržica se povećava dodavanjem sloja kompozita koji

se, koristeći se instrumentom, adaptira na stranu vrha kvržice. g) Dodatno oblikovanje korištenjem oštrog instrumenta i četkice namočene u adhezivnu smolu. h) Istovremeno dodavanje ostalih inkremenata kompozita prije polimerizacije. i) Modeliranje dodanih inkremenata kompozita i završna provjera morfoloških odnosa prije polimerizacije. j) Završna polimerizacija

5.4. Debeloslojna (eng. *bulk fill*) tehnika

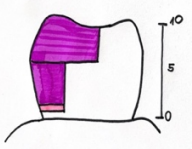

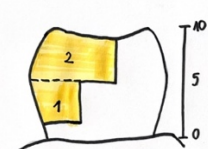
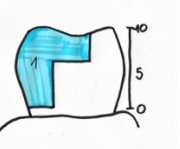
Debeloslojni kompoziti (eng. *bulk fill*) kompoziti skupina su materijala s najvažnijim svojstvom postavljanja tehnikom debelog sloja prosječno 4-5 mm. Ova posebna skupina kompozitnih materijala smišljena je s ciljem smanjenja vremena potrebnog za postavljanje direktnog kompozitnog ispuna.

Prema konzistenciji razlikuju se visokoviskozni i niskoviskozni. (37)

Debeloslojni kompoziti najviše se razlikuju od konvencionalnih kompozita po povećanoj i pouzdanoj dubini polimerizacije, što se uglavnom može pripisati povećanju njihove prozirnosti. Tekući debeloslojni kompoziti čine se najprikladnijima za uske kavitete dublje od 4 mm zbog veće prilagodbe, zahvaljujući boljoj tečnosti u manje dostupnim konfiguracijama šupljina (37).

Debeloslojni kompozitni materijali za restauraciju, osim podjele prema konzistenciji, mogu se podijeliti i prema načinu polimerizacije na svjetlosno ili dvostruko polimerizirajuće. Tablica 2 prikazuje klasifikaciju debeloslojnih kompozita ovisno o njihovoj viskoznosti, maksimalnoj inkrementalnoj dubini, načinu polimerizacije te potrebi površinskog sloja od konvencionalnog kompozita uz shematski prikaz pravilne tehnike izrade za pojedine debeloslojne materijale (38)

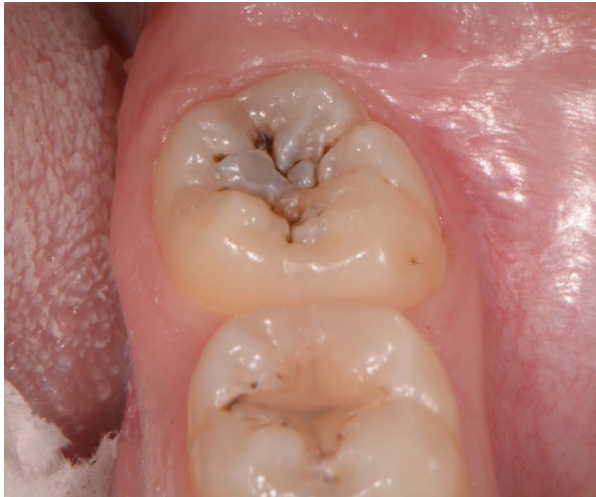Tablica 2. Klasifikacija debeloslojnih kompozitnih materijala i odgovarajuća tehnika izrade.

	debeloslojni viskoviskozni	debeloslojni niskoviskozni (baza)	sonično aktivirani debeloslojni	dvostruko polimerizirajući debeloslojni
viskoznost	visoka	niska	2 faze (prvo viskoviskozan zatim niskoviskozan nakon sonične aktivacije)	srednja
polimerizacija	svjetlosna	svjetlosna	svjetlosna	dvostruka (kemijska i svjetlosna)
max. inkrementalna dubina	4 mm	4 mm	5 mm	neovisna o dubini
površinski sloj od konvencionalnog kompozita	ne	da	ne	ne
shematski prikaz tehnike				

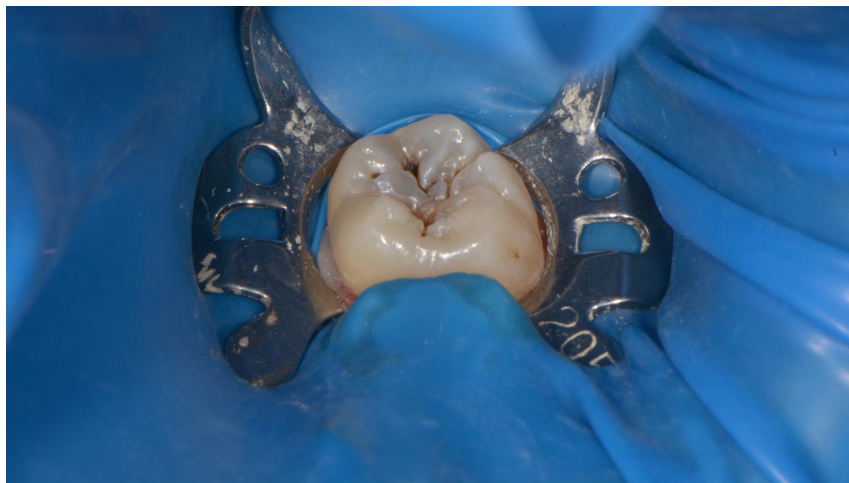(debeloslojni viskoviskozni – ljubičasta, debeloslojni niskoviskozni – svijetla roza, konvencionalni kompozit – zelena, sonično aktivirani debeloslojni – žuta, dvostruko polimerizirajući debeloslojni – plava)

6. PRIKAZ SLUČAJA – TEHNIKA PEČATA

Pacijentica dolazi na Zavod za endodonciju i restaurativnu stomatologiju Stomatološkog fakulteta u Zagrebu. Kliničkim pregledom utvrđen je karijes okluzalne plohe zuba 38 čija je okluzalna površina intaktna te je stoga dobar kandidat za okluzalnu *stamp tehniku* (Slika 5 i 6).



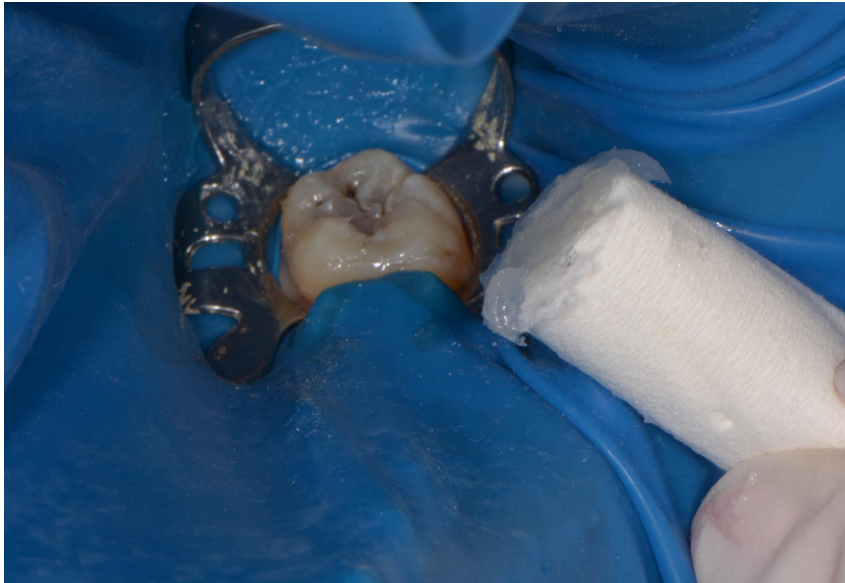
Slika 5. Zub 38 s okluzalnim karijesom.



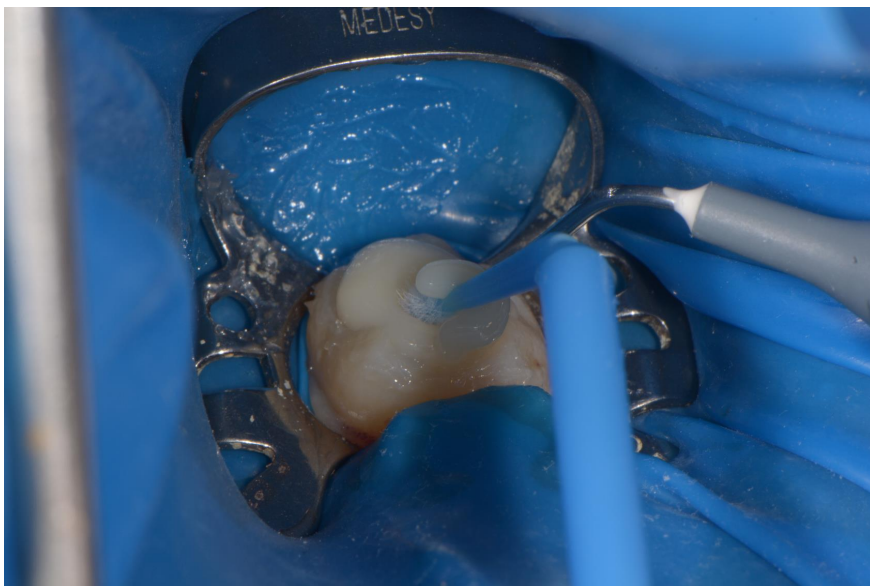
Slika 6. Postavljen koferdam prije preparacije kaviteta.

Nakon aplikacije blok anestezije donjeg alveolarnog živca na okluzalnu plohu postavljen je vazelin kako bi se omogućilo lakše odvajanje materijala za izradu pečata (Slika 7). Materijal kojim

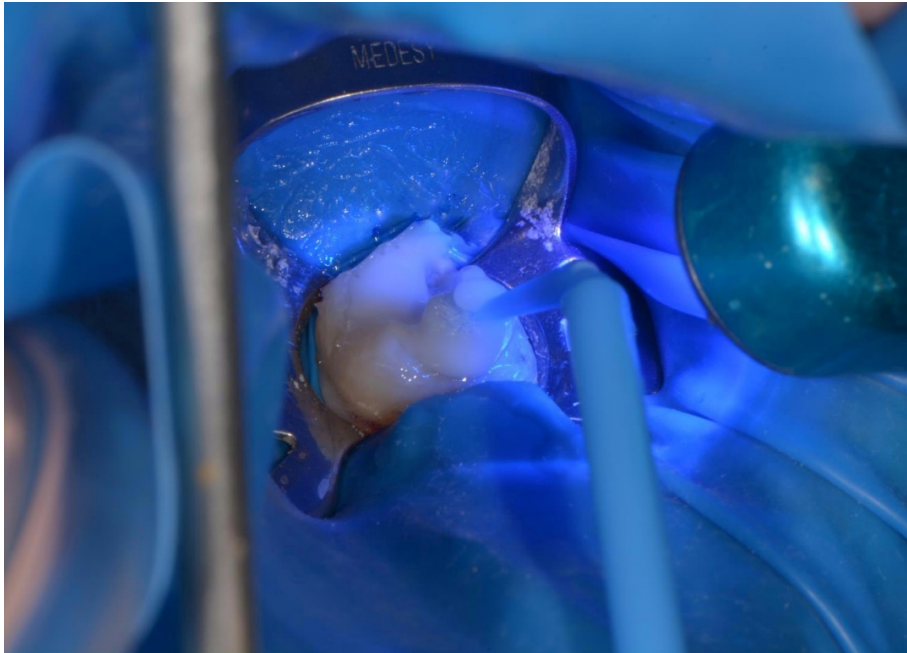
smo se koristili za izradu pečata je tekući kompozit. Tekući kompozit nanese se na cijelu okluzalnu površinu kako bismo dobili repliku okluzalne površine s jamicama i fisurama. Materijal se mora nanijeti preko kvržica koje će nam služiti kao orijentacija za vrijeme modelacije okluzalne plohe. Mikročetskica koja služi kao nosač pečatnog indeksa postavi se u nepolimerizirani tekući kompozit te se potom polimerizira (Slika 8 i 9). Pečatni indeks vjerodostojni je anatomski negativ okluzalne plohe (Slika 10).



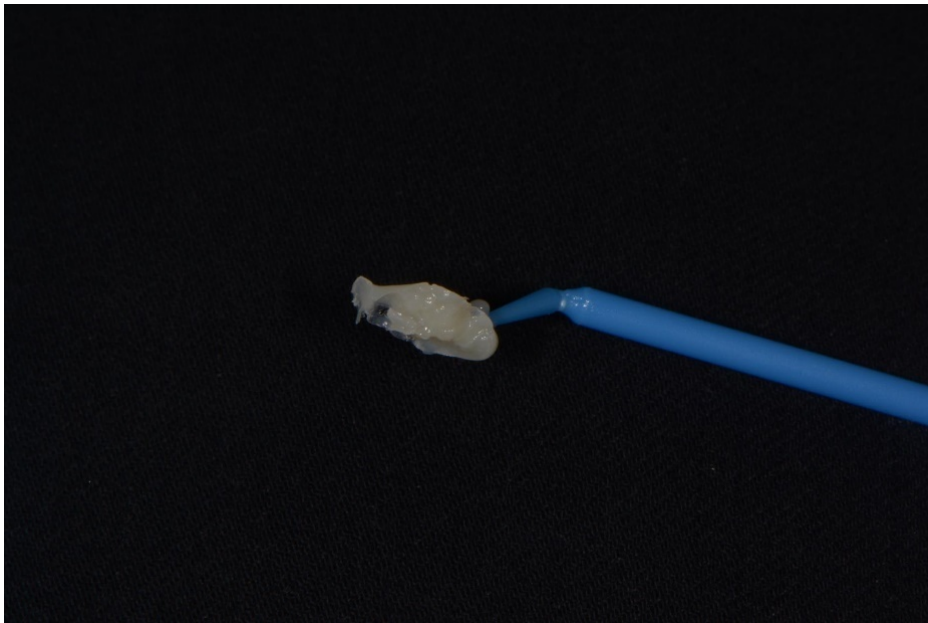Slika 7. Nanošenje vazelina.



Slika 8. Mikročetskica uronjena u tekući kompozit.

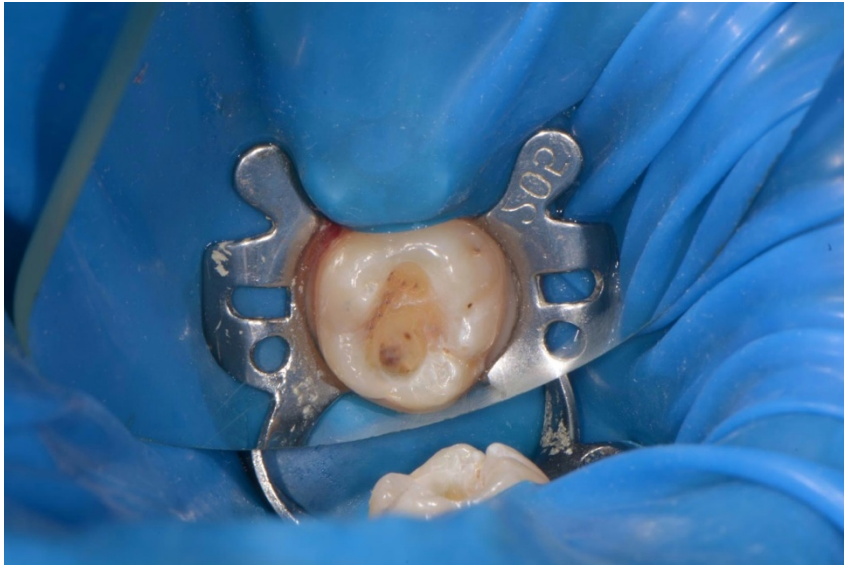

Slika 9. Polimerizacija pečata.

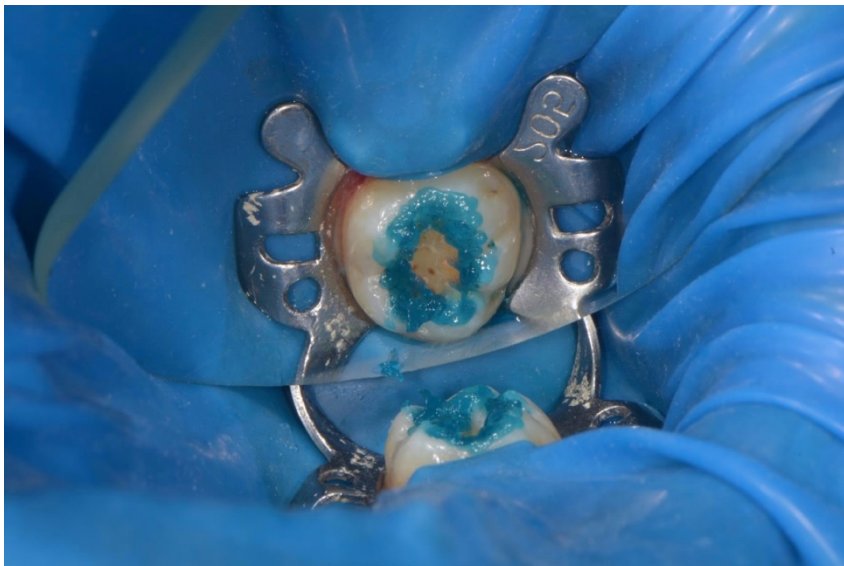


Slika 10. Otisak okluzalne plohe.

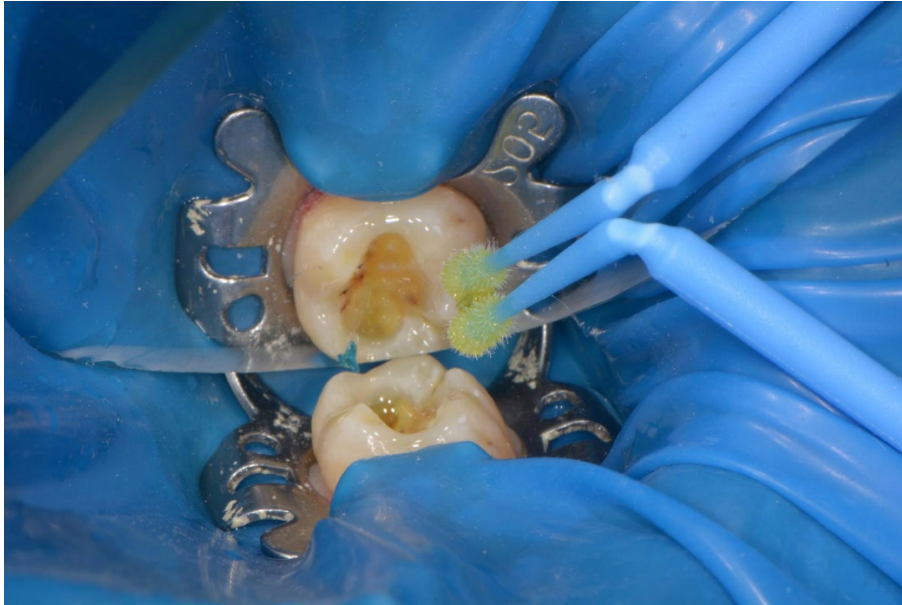Nakon preparacije kaviteta (Slika 11) slijedi postupak jetkanja i uporaba odgovarajućeg adhezivnog sustava te polimerizacija (Slika 12–14). Kod dubljih kaviteta, zbog smanjenja polimerizacijskog stresa, moguće je postaviti podlogu od niskoviskoznog kompozita (Slika 15). Zatim slijedi postava viskoviskoznog kompozita koji ispunjava kavitet. Na njegovu površinu prije polimerizacije postavlja se teflonska traka koja izolira pečatni indeks od nepolimeriziranog kompozita. Pečatni ispun pravilno se pozicionira te pritisne na okluzalnu površinu (Slika 16).



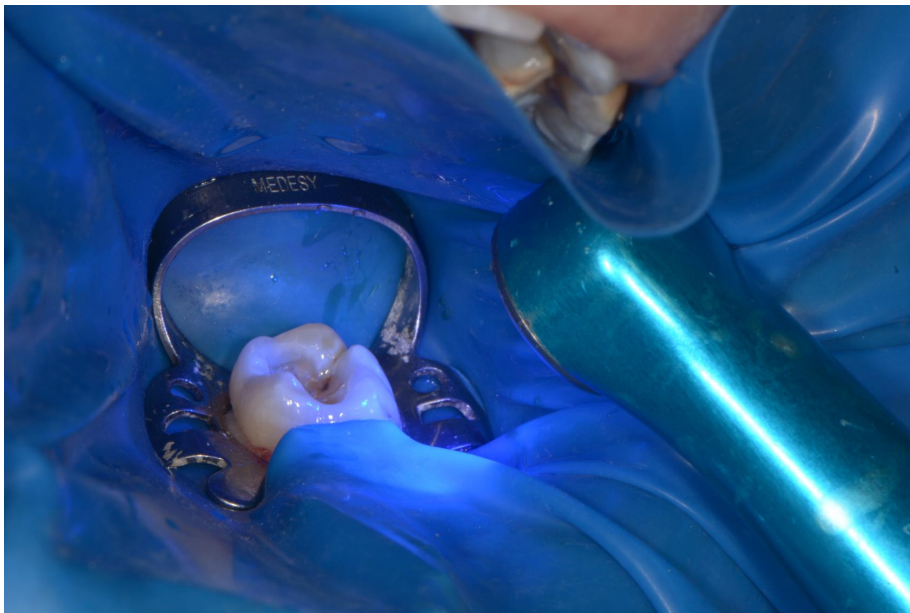
Slika 11. Ispreparirani kavitet.



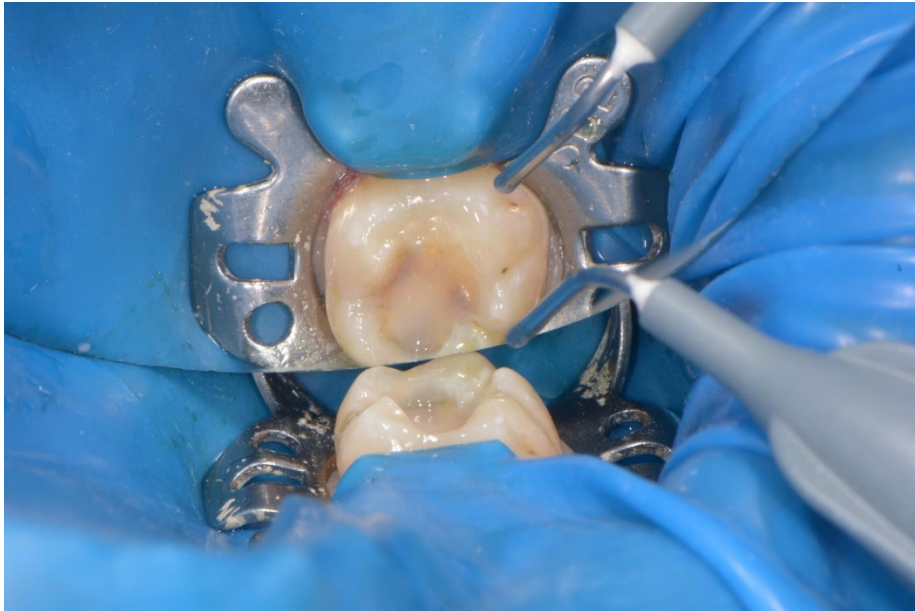Slika 12. Jetkanje rubova caklinskih kaviteta.



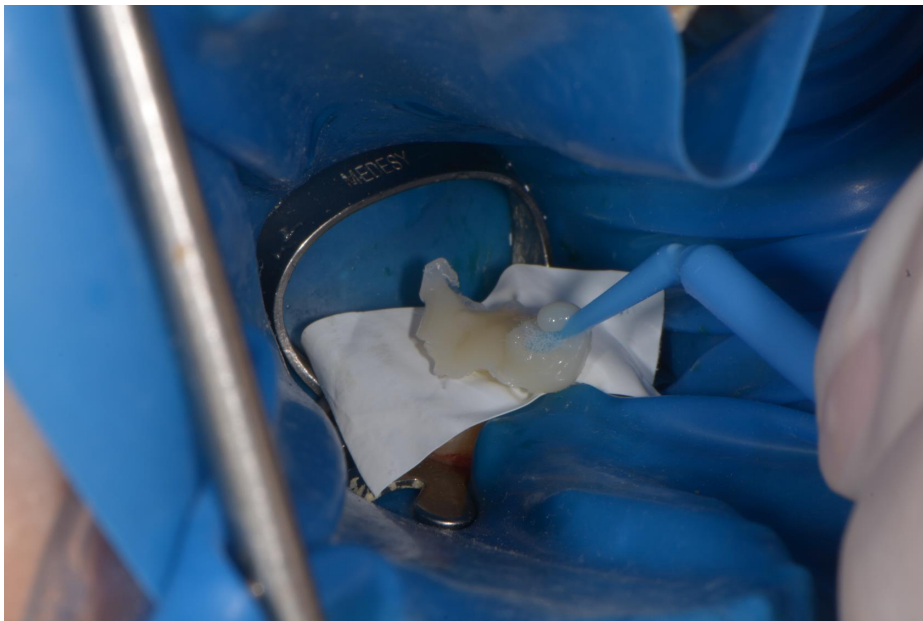
Slika 13. Primjena adheziva.



Slika 14. Polimerizacija adheziva.

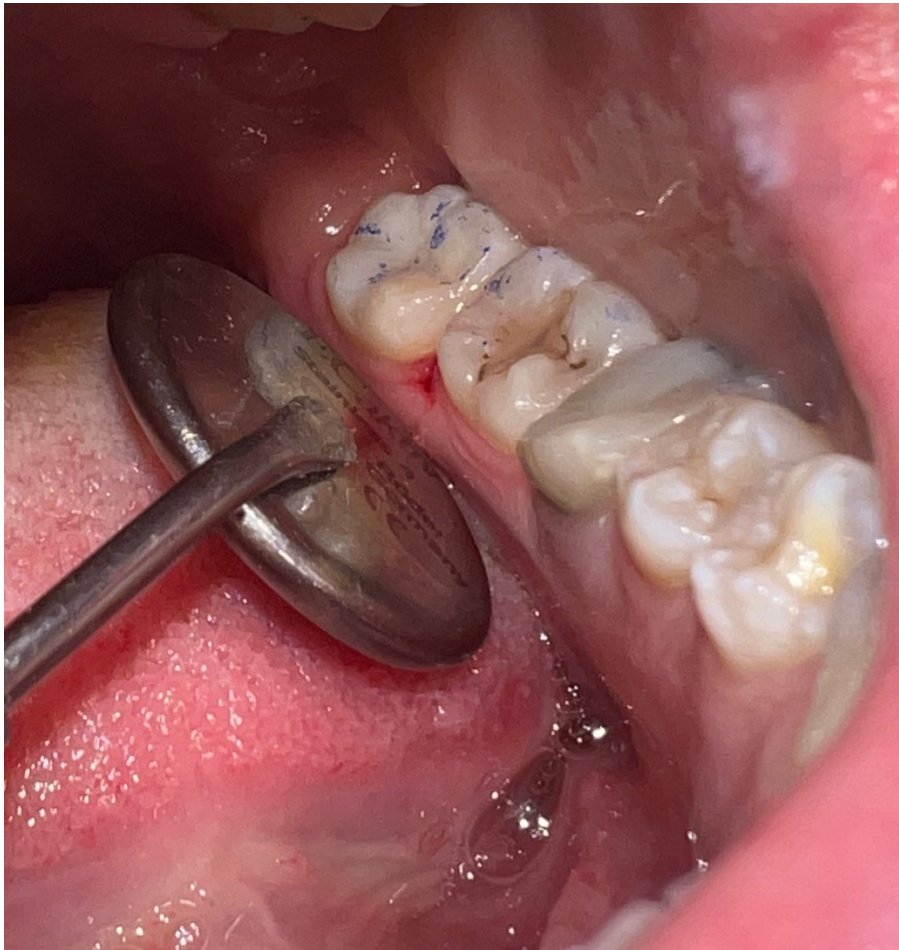

Slika 15. Postavljenje tankog sloja kompozita na dno kaviteta.



Slika 16. Postavljanje okluzalnog otiska preko kompozitnog materijala u kavitetu, izolirano teflonskom trakom.

Nakon pažljivog uklanjanja teflonske trake, instrumentom se ukloni samo višak kompozitnog materijala te polimerizira (Slika 17).



Slika 17. Izgled restauracije prije konačnog okluzijskog usklađivanja.

7. RASPRAVA

Karijesne lezije stražnjih zuba obično se pojavljuju na okluzalnim površinama koje su teže dostupne čišćenju. Uspješna restauracija podrazumijeva obnovu pravilne okluzalne i aproksimalne anatomije uz očuvanje odnosa sa susjednim tkivima. Važnost okluzije ključna je za integritet orofacijalnog sustava. Kada nije pravilno reproducirana, može rezultirati okluzalnim nesrazmjerima i poremećajima temporomandibularnog zgloba, mijenjajući cijeli stomatognatski sustav (28).

Za vrijeme polimerizacije kompozitnih smola dolazi do polimerizacijskog stresa i polimerizacijskog skupljanja, što vodi do mikropukotina i posljedičnih rubnih pukotina između zidova kaviteta i restaurativnog materijala. Ako rubovi ispuna nisu potpuno zapečaćeni, tekućina, bakterije, molekule i ioni mogu lako prodrijeti između zuba i ispuna, što rezultira sekundarnim karijesom, stimulacijom pulpe s postoperativnom osjetljivošću i obojenjem rubova (27,39).

Tri glavna čimbenika doprinose smanjenju polimerizacijskog skupljanja i stresa: korištenje male količine materijala, niži faktor konfiguracije kaviteta (C-faktor) i minimalan kontakt s nasuprotnim zidovima kaviteta tijekom polimerizacije (31).

Nadalje, nepravilno usklađena okluzija dovodi do povećanja vertikalne dimenzije okluzije (VDO). Povećanje VDO može dovesti do pojave bolova u temporomandibularnom zglobu i mišićima, napetosti tijekom funkcionalnog govora, otežanog žvakanja, osjetljivosti zubi zbog traumatskih sila, patološke resorpcije kosti, abnormalnog trošenja zuba te frakture ispuna ili zuba (40).

Postoji nekoliko tehnika koje olakšavaju rekonstrukciju okluzalne plohe, koje su opisane u ovom diplomskom radu. To su: tehnika pečata (*eng. stamp technique*), tehnike oduzimanja (*eng. subtractive technique*), tehnike dodavanja (*eng. additive/layering techniques*) u koju se ubrajaju tehnika „kvržica po kvržica“ (*eng. cusp by cusp*) i simultane tehnike modeliranja te debeloslojna (*eng. bulk-fill*) tehnika.

Tehnika okluzalnog pečata omogućuje ponovnu uspostavu pravilnog oblika, funkcije i estetike zuba smanjujući potrebu za naknadnim prilagodbama nakon izrade restauracije (28).

Prednosti i nedostatke tehnike pečata u usporedbi s tradicionalnom restaurativnom tehnikom u izvođenju kompozitnih ispuna klase I. prikazali su Zotti i suradnici (27) kada su na ekstrahiranim

zubima *in vitro* proveli analizu pomoću skenirajućeg elektronskog mikroskopa (SEM) ispitujući prisutnost mikropukotina, marginalnu prilagodbu te defekte ispuna.

Dokazali su da nije utvrđena statistički značajna razlika u prisutnosti mikropukotina niti lošije marginalne adaptacije ispuna između dvije ispitivane skupine.

Međutim, ovom tehnikom dokazano je izglednije stvaranje privjesnih rubova kod izvođenja *stamp* tehnike te stoga ona zahtijeva pažljiviju završnu obradu. Mogućnosti postizanja dobrog omjera između kvržica i jamica, minimalno završno obrađivanje i poliranje doprinose manjem potrebnom vremenu završne obrade ispuna, što je velika prednost *stamp* tehnike.

Kada okluzalna ploha nije očuvana, različite metode preporučuju se prema tipu i dimenzijama preparacije kaviteta. Direktne kompozitne restauracije obično se izvode korištenjem vremenski zahtjevne tehnike inkrementalnog slojevanja koja minimalizira polimerizacijsko skupljanje. Ovom tehnikom kompozit se izgrađuje u pojedinačnim inkrementima koristeći se jednom ili više nijansi kompozita (30). Iako ove tehnike restauracije omogućuju kliničarima postizanje estetski zadovoljavajućih rezultata, upotreba polikromatske tehnike izrade s brojnim nijansama kompozita nije praktična za modernu stomatološku praksu te se prednost u kliničkom radu daje bikromatskoj tehnici (26).

Inkrementalno slojevanje smanjuje polimerizacijski stres kao rezultat smanjenja volumena polimerizacijskog materijala. Svaki sloj nadoknađuje gubitak volumena prethodnog sloja, a posljedica polimerizacijskog skupljanja manje je štetna, budući da samo smanjenje volumena zadnjeg sloja može oštetiti površinsku vezu između ispuna i zuba (31).

Danas su u primjeni dvije poznate tehnike slojevanja, „kvržica po kvržica“ i SMT, a svaka od njih ima svoju kliničku primjenu.

Tehnika „kvržica po kvržica“ zahtijeva očuvanje anatomskih informacija, što značajno smanjuje rizik od greške pri postavi prvog inkrementa. Najveći uspjeh ove tehnike očekuje se kod restauracije kaviteta srednje veličine, gdje je anatomija zubne plohe donekle očuvana. Prednosti ove tehnike uključuju dobru kontrolu stresa, s obzirom na to da se provodi u dva ili više koraka te je jednostavna i lako upravljiva u kavitetima srednje veličine. Nedostatci uključuju tešku kontrolu svakog pojedinog inkrementa kod velikih restauracija 1. i 2. razreda te ograničenje tehnike u malim kavitetima zbog nedostatka prostora, gdje se prednost daje substraktivnoj tehnici.

SMT tehnika donosi brojne prednosti u dentalnim restauracijama, omogućujući precizno oblikovanje svakog sloja te značajnu uštedu vremena jer se višestruki kompozitni slojevi modeliraju istovremeno, što smanjuje broj ciklusa polimerizacije. Proces modeliranja dodatno je pojednostavljen korištenjem preostale okluzalne anatomije, minimizirajući promjene na okluzalnoj površini. SMT tehnika također omogućuje kontrolu polimerizacijskog stresa jer višestruki slojevi nisu u direktnom kontaktu, sprječavajući deformacije i puknuća te osiguravajući trajnost restauracije. Međutim, nedostatak SMT-a složen je i nepredvidiv postupak zbog nedostatka anatomskih referenci, što zahtijeva visoke vještine praktičara.

Zbog izvrsnih fizičkih i kemijskih svojstava novijih debeloslojnih kompozita, moguće je zamijeniti ove tehnike inkrementalnog punjenja vremenski učinkovitijom debeloslojnom tehnikom, pri čemu se kompozit postavlja i modelira u jednom sloju do okluzalne površine (30).

Pregled literature pokazuje da se debeloslojni kompoziti najviše razlikuju od konvencionalnih kompozita po povećanoj dubini polimerizacije, što se uglavnom pripisuje novom fotoinicijatoru – ivocerinu i njihovoj većoj prozirnosti zbog svojstva anorganske matrice. Niskoviskozni debeloslojni kompoziti posebno su prikladni za uske kavitete dublje od 4 mm zbog bolje prilagodbe u manje dostupnim dijelovima kaviteta, što je korisno kada je potrebna veća prilagodba materijala. S druge strane, za opsežnije kavitete boljim su se pokazali viskoviskozni debeloslojni kompoziti s visokim udjelom punila koji su otporniji na trošenje i frakture od niskoviskoznih (37).

8. ZAKLJUČAK

Iz dostupne literature može se zaključiti da postoji više tehnika rekonstrukcija okluzalne plohe te da su sve podjednako važne za očuvanje normalne funkcije ortognatnog sustava. Svaka tehnika ima svoje prednosti, nedostatke te najbolju kliničku primjenu. Tehnika pečata (*stamp*) tehnika je izbora kod restauracija zuba s očuvanom morfoloijom okluzalne plohe jer smanjuje potrebu za naknadnim okluzalnim usklađivanjem. Kod malih i srednje velikih kaviteta prednost se daje jednoslojnoj tehnici oduzimanja zbog klinički brze izvedbe koja neće u tolikoj mjeri biti kompromitirana polimerizacijskim skupljanjem. Kod većih kaviteta poželjne su tehnike slojevanja koje kontroliraju polimerizacijsko skupljanje slojevanjem kompozita. Tehnika „kvržica po kvržica“ je tehnika izbora u kavitetima srednje veličine, gdje su anatomske podatke dobro očuvani. Kada anatomske podatke nisu očuvani, veća je vjerojatnost lošijeg pozicioniranja prve kvržice te potrebe za okluzalnim usklađivanjem. Stoga se kod zuba s nedovoljno očuvanom anatomijom predlaže simultana tehnika modeliranja koja smanjuje mogućnost pogreške, jer se višestruki kompozitni slojevi modeliraju istovremeno. Kod dubokih kaviteta moguće je zamijeniti tehnike slojevanja vremenski učinkovitijom debeloslojnom tehnikom, pri čemu se kompozit postavlja i modelira u jednom sloju do okluzalne površine.

9. LITERATURA

1. Pizzolotto L, Moraes RR. Resin composites in posterior teeth: Clinical performance and direct restorative techniques. *Dent J (Basel)*. 2022;10(12):222.
2. Vodanović M. Morfologija trajnih zuba. In: Brkić H, Dumančić J, Vodanović M, editors. *Biologija i morfologija ljudskih zuba*. Jastrebarsko: Naklada Slap; 2016. p. 57–92.
3. Fejerskov O, Kidd EAM, Nyvad B, Baelum V. Defining the disease: an introduction. In: Fejerskov O, Kidd EAM, editors. *Dental Caries The Disease and its Clinical Management*. 2nd ed. Oxford: Blackwell Munksgaard Ltd; 2008. p. 3-6.
4. Marthaler TM. Changes in dental caries 1953–2003. *Caries Res*. 2004;38(3):173–81.
5. Batchelor PA, Sheiham A. Grouping of tooth surfaces by susceptibility to caries: a study in 5-16 year-old children. *BMC Oral Health*. 2004;4(1):2.
6. Sheiham A, Sabbah W. Using universal patterns of caries for planning and evaluating dental caries. *Caries Res*. 2010;44(2):141–50.
7. Ripa LW. Sealants revisited: an update of the effectiveness of pit-and-fissure sealants. *Caries Res*. 1993;27(Suppl 1):77–82.
8. Newbrun E. *Cariology*. 3rd ed. Chicago IL: Quintessence Publishing; 1989. 389 p.
9. Carvalho JC, Ekstrand KR, Thylstrup A. Dental plaque and caries on occlusal surfaces of first permanent molars in relation to stage of eruption. *J Dent Res*. 1989;68(5):773–9.
10. Carvalho JC, Thylstrup A, Ekstrand KR. Results after 3 years of non-operative occlusal caries treatment of erupting permanent first molars. *Community Dent Oral Epidemiol*. 1992;20(4):187–92.
11. Kremenčić A, Kovačević A, Pandurić V. Klinička slika i terapija cervikalnih lezija. *Sonda*. 2012;23(1):49-54.
12. Šutalo J. Fizička i kemijska oštećenja tvrdih zubnih tkiva. In: Šutalo J i sur. *Patologija i terapija tvrdih zubnih tkiva*. Zagreb: Naklada Zadro; 1994. p. 107–18.
13. Brkić H, Čuković-Bagić I, Plančak D, Rustemović N, Tarle Z. Dentalna erozija: etiologija, dijagnostika i terapija. Zagreb: Školska knjiga; 2011. 82 p.
14. Vulićević ZR, Juloski J. Atricija, abrazija i erozija zuba. In: Jurić H, editor. *Dječja dentalna medicina*. Zagreb: Naklada Slap; 2015. p. 264–71.
15. Sović J, Tadin A, Katunarić M. Nekarijesna oštećenja tvrdih zubnih tkiva. *Sonda*. 2012;13(23):66–70.

16. Šutalo J, Tarle Z. Nekarijesne destruktivne lezije tvrdih zubnih tkiva. *Acta stomatologica Croatica*. 1997;31(1):43-52.
17. Šutalo J, Zadro B. *Patologija i terapija tvrdih zubnih tkiva*. Zagreb: Naklada Zadro; 1994. 538 p.
18. Baučić I. Problematika vertikalne dimenzije. *Acta stomatologica Croatica*. 1978;12(4):162-170.
19. Demarco FF, Corrêa MB, Cenci MS, Moraes RR, Opdam NJ. Longevity of posterior composite restorations: not only a matter of materials. *Dent Mater*. 2012;28(1):87–101.
20. Assif D, Pilo R, Marshak B. Restoring teeth following crown lengthening procedures. *J Prosthet Dent*. 1991;65(1):62–4.
21. Heling I, Gorfil C, Slutzky H, Kopolovic K, Zalkind M, Slutzky-Goldberg I. Endodontic failure caused by inadequate restorative procedures: review and treatment recommendations. *J Prosthet Dent*. 2002;87(6):674–8.
22. Clark GT, Ram S. Four oral motor disorders: bruxism, dystonia, dyskinesia and drug-induced dystonic extrapyramidal reactions. *Dent Clin North Am*. 2007;51(1):225-43.
23. Hickel R, Manhart J. Longevity of restorations in posterior teeth and reasons for failure. *J Adhes Dent*. 2001;3(1):45–64.
24. Maciel CM, Baroudi K, Costa L, Souto T, Vitti P. Longevity of resin composite and amalgam posterior restorations: A systematic review. *Eur J Prosthodont Restor Dent*. 2022;30(4):267–75.
25. Hansen EK. Effect of cavity depth and application technique on marginal adaptation of resins in dental cavities. *J Dent Res*. 1986;65(11):1319–21.
26. Liebenberg WH. Posterior composite resin restorations: Operative innovations. *Pract Periodontics Aesthet Dent*. 1996;8(8):769–78.
27. Zotti F, Vincenzi S, Zangani A, Bernardi P, Sbarbati A. Stamp technique: An explorative SEM analysis. *Dent J (Basel)*. 2023;11(3):77.
28. Karunakar P, Reddy R, Kumar MS, Namratha BS. Direct and indirect stamp techniques for composite restorations - Sealing the uniqueness of a tooth: A case series. *J Conserv Dent*. 2022;25(3):327–31.
29. Galić D, Bačun B, Kurtović A, Matić L, Horvat Aleksijević L. Direktna kompozitna restauracija II klase po Black-u stamp tehnikom - prikaz slučaja. In: Smolić M, Seifert D,

- Lešić N, Babić M, Cerin A, editors. Knjiga sažetaka 1. proljetnog kongresa studenata dentalne medicine (DentOs 2022); 2022 Apr 28-May 1; Osijek. Osijek: Fakultet za dentalnu medicinu i zdravstvo Sveučilišta Josipa Jurja Strossmayera u Osijeku; 2022. p. 44.
30. Chiodera G, Orsini G, Tosco V, Monterubbianesi R, Manauta J, Devoto W, et al. Essential Lines: a simplified filling and modeling technique for direct posterior composite restorations. *Int J Esthet Dent*. 2021;16(2):168–84.
 31. Chandrasekhar V, Rudrapati L, Badami V, Tummala M. Incremental techniques in direct composite restoration. *J Conserv Dent*. 2017;20(6):386–91.
 32. Hashem BB, Khairy MA, Shaalan OO. Evaluation of shade matching of monochromatic versus polychromatic layering techniques in restoration of fractured incisal angle of maxillary incisors: A randomized controlled trial. *J Int Oral Health*. 2023;15(1):43–51.
 33. Mackenzie L, Parmar D, Shortall AC, Burke FJ. Direct anterior composites: a practical guide. *Dent Update*. 2013;40(4):297-317.
 34. Giachetti L, Russo S, Bambi D, Grandini C. A review of polymerization shrinkage stress: current techniques for posterior direct resin restorations. *J Contemp Dent Pract*. 2006;7(4):79–88.
 35. Liebenberg WH. Successive cusp build-up: An improved placement technique for posterior direct resin restorations. *Journal of the Canadian Dental Association*. 1996;62(6):501–7.
 36. Scolavino S, Paolone G, Orsini G, Devoto W, Putignano A. The simultaneous modeling technique: closing gaps in posteriors. *Int J Esthet Dent*. 2016;11(1):58–81.
 37. Van Ende A, De Munck D, Lise DP, Van Meerbeek LD. Bulk-fill composites: A review of the current literature. *J Adhes Dent*. 2017;19(2):95–109.
 38. Chesterman J, Jowett A, Gallacher A, Nixon P. Bulk-fill resin-based composite restorative materials: a review. *Br Dent J*. 2017;222(5):337–44.
 39. Zavattini A, Mancini M, Higginson J, Foschi F, Pasquantonio G, Mangani F. Micro- computed tomography evaluation of microleakage of Class II composite restorations: An *in vitro* study. *Eur J Dent*. 2018;12(3):369–74.
 40. Discacciati JA, Lemos de Souza E, Vasconcellos WA, Costa SC, Barros Vde M. Increased vertical dimension of occlusion: signs, symptoms, diagnosis, treatment and options. *J Contemp Dent Pract*. 2013;14(1):123-8.

Dora Vlašić rođena je 28. lipnja 1999. godine u Dubrovniku gdje je završila Osnovnu školu Ivana Gundulića te osnovnu baletnu školu u Umjetničkoj školi Luke Sorkočevića. Godine 2014./2015. upisala je Gimnaziju Dubrovnik, a akademske godine 2018./2019. Stomatološki fakultet Sveučilišta u Zagrebu. Za vrijeme studija aktivno sudjeluje u organizacijskom dijelu dječje preventivne udruge *Zubić* s kojom godine 2020./2021. osvaja Rektorovu nagradu za projekt *Zubić – aplikacija*. U suradnji s kolegama s Prehrambeno biotehnološkog fakulteta i Medicinskog fakulteta objavljuje rad na temu *Utjecaj psihičkog stresa na razinu prirodnog ovlaživača kože u studentskoj populaciji* te 2021./2022. godine osvaja drugu Rektorovu nagradu. Tijekom studija asistirala je u nekoliko privatnih ordinacija.