

Dijagnostički i terapijski pristup dobroćudnim tumorima žlijezda slinovnica

Lovrić, Nives Tea

Master's thesis / Diplomski rad

2016

Degree Grantor / Ustanova koja je dodijelila akademski / stručni stupanj: **University of Zagreb, School of Dental Medicine / Sveučilište u Zagrebu, Stomatološki fakultet**

Permanent link / Trajna poveznica: <https://um.nsk.hr/urn:nbn:hr:127:360032>

Rights / Prava: [Attribution-NonCommercial-NoDerivs 3.0 Unported / Imenovanje-Nekomercijalno-Bez prerađivanja 3.0](#)

Download date / Datum preuzimanja: **2025-03-31**



Repository / Repozitorij:

[University of Zagreb School of Dental Medicine Repository](#)



SVEUČILIŠTE U ZAGREBU
STOMATOLOŠKI FAKULTET

Nives Tea Lovrić

**DIJAGNOSTIČKI I TERAPIJSKI PRISTUP
DOBROĆUDNIM TUMORIMA ŽLIJEZDA
SLINOVNICA**

DIPLOMSKI RAD

Zagreb, rujan 2016.

Rad je ostvaren na Katedri za otorinolaringologiju Stomatološkog fakulteta Sveučilišta u Zagrebu.

Voditelj rada: prof. dr. sc. Davor Vagić, Katedra za otorinolaringologiju,
Stomatološki fakultet Sveučilišta u Zagrebu.

Lektor hrvatskoga jezika: Iva Popovački Kramarić, prof. hrvatskog i engleskog
jezika i književnosti
tel: 098/9404829

Lektor engleskog jezika: Iva Popovački Kramarić, prof. hrvatskog i engleskog jezika
i književnosti
tel: 098/9404829

Rad sadrži: 32 stranice

4 slike

1 CD

*Zahvaljujem svojem mentoru prof. dr. sc. Davoru Vagiću na stručnoj pomoći,
ljubaznosti i strpljenju tijekom izrade ovog rada.*

Posebno zahvaljujem svojim bližnjima na podršci i ljubavi tijekom čitavog studija.

Ovaj rad posvećujem svome najmilijemu djedu Ivanu.

SADRŽAJ:

1. UVOD	1
2. SVRHA RADA	3
3. ŽLIJEZDE SLINOVNICE.....	4
3.1. Anatomija.....	4
3.1.1. Parotidna žlijezda	4
3.1.2. Submandibularna žlijezda	5
3.1.3. Sublingvalna žlijezda	6
3.1.4. Male žlijezde slinovnice.....	7
3.2. Histologija	7
3.3. Fiziologija sline	10
4. TUMORI ŽLIJEZDA SLINOVNICA	13
4.1. Dobročudni tumori	14
4.1.1. Pleomorfni adenom	14
4.1.2. Adenolimfom - Warthinov tumor (<i>Cystadenoma lymphomatosum papillare</i>).....	16
4.1.3. Onkocitom.....	17
4.1.4. Monomorfni adenom.....	18
4.1.7. Kanalikularni adenom	19
4.1.8. Lojni adenom	20

4.1.9. Papilom kanalića (duktalni papilom)	20
5. DIJAGNOSTIKA TUMORA ŽLIJEZDA SLINOVNICA	21
6. LIJEČENJE BENIGNIH TUMORA ŽLIJEZDA SLINOVNICA	25
7. ZAKLJUČAK	26
8. SAŽETAK	27
9. SUMMARY	28
10. POPIS LITERATURE	29
11. ŽIVOTOPIS	32

POPIS KRATICA I OZNAKA

a.	arteria
CT	kompjutorizirana tomografija
FNA	fine needle aspiration biopsy
m.	musculus
MR	magnetska rezonanca
n.	nervus
UZV	ultrazvuk
v.	vena

1. UVOD

Žlijezde slinovnice su egzokrine žlijezde koje proizvode i luče slinu, a smještene su u stjenkama usne šupljine i ždrijela. Slina se luči putem posebnog sustava kanalića u usnu šupljinu i sudjeluje u brojnim fiziološkim procesima.

Razlikujemo tri velike žlijezde slinovnice: *glandula parotis* - zaušna žlijezda slinovnica koja ima funkciju serozne sekrecije sline, *glandula submandibularis* - podčeljusna žlijezda slinovnica koja proizvodi miješanu (pretežno seroznu) slinu te *glandula sublingualis* - podjezična žlijezda s miješanom, ali pretežito mukoznom sekrecijom (slika 1). One luče 95 % ukupnog volumena sline, a preostalih 5 % proizvod je sekrecije malih žlijezda slinovnica: labijalnih, bukalnih, palatinalnih i lingvalnih, koje su razmještene po cijeloj sluznici usne šupljine te ih je većina dobila naziv po svome anatomskom smještaju (1,2).

Tumori žlijezda slinovnica javljaju se u 3 % slučajeva od ukupnog broja svih tumora glave i vrata.

Većina tumora žlijezda slinovnica (oko 80 %) nastaje u parotidnoj žlijezdi, oko 10 do 15 % tumora razvija se u submandibularnim žlijezdama, a ostali u sublingvalnim i malim žlijezdama slinovnicama.

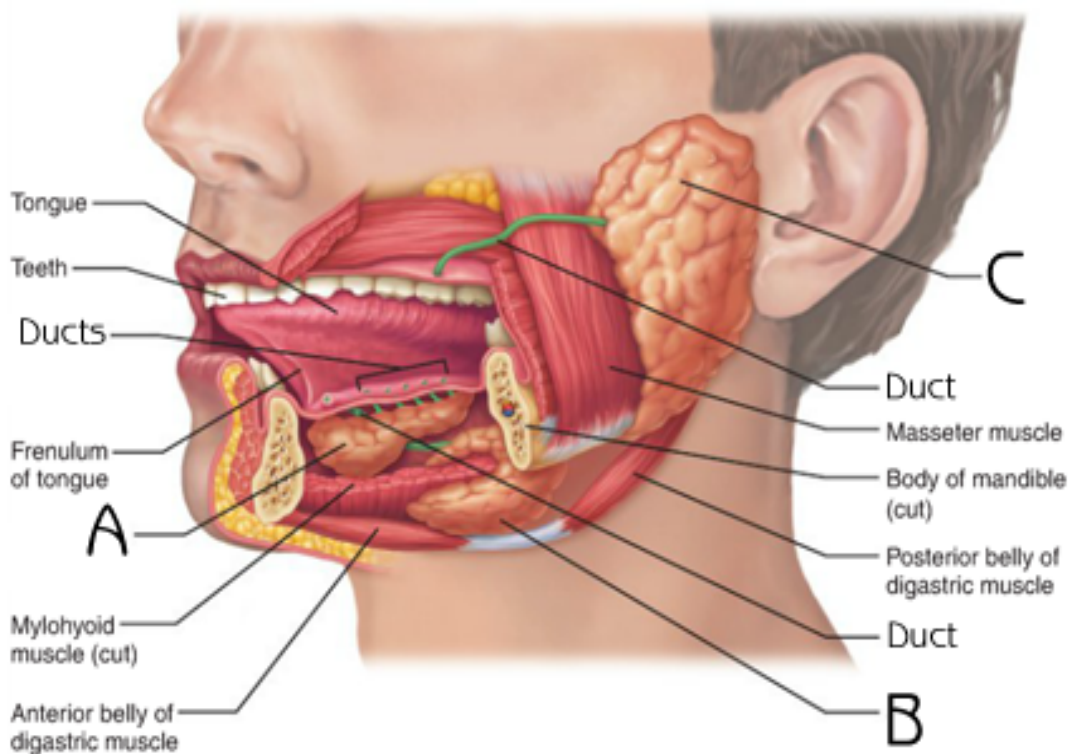
Oko 80 % tumora parotide je benigno, kao i 60 % tumora u sublingvalnim i malim žlijezdama slinovnicama.

Rizik zloćudnosti tumora obrnuto je proporcionalan veličini žlijezde u kojoj se pojavljuje, stoga sublingvalna žlijezda pokazuje najveći postotak zloćudnih tumora.

Etiologija nije u potpunosti definirana. Rizični čimbenici za razvoj tumora su izloženost zračenju i elektromagnetskim valovima, te genetski faktori. Tumori se najčešće manifestiraju kao asimptomatski čvorići koje bolesnici napipaju, a rastu kroz dulje vrijeme (3,4).

Najčešće korištene dijagnostičke metode su ultrazvuk, magnetska rezonanca, rendgen, CT i citološka punkcija.

Liječenje tumora žlijezda slinovnica prvenstveno je kirurško, radioterapija se koristi ukoliko je potrebna (5).



Slika 1. Žlijezde slinovnice: **A** - glandula sublingualis, **B** - glandula submandibularis, **C** - glandula parotis, preuzeto iz (7).

2. SVRHA RADA

Bolesnici s bolestima žlijezda slinovnica najčešće se žale na osjećaj suhoće usta, otekline žlijezda, pojavu izraslina i zadebljanja u žlijezdi.

Svrha je ovog rada dati pregled najčešćih uzroka koji mogu dovesti do promjena u žlijezdama slinovnicama te prikazati dijagnostički pristup i liječenje u bolesnika sa znakovima i simptomima koji upućuju na poremećenu funkciju ovih žlijezda.

3. ŽLIJEZDE SLINOVNICE

3.1. Anatomija

3.1.1. Parotidna žlijezda

Parotidna žlijezda serozna je žlijezda te je najveća od triju parnih žlijezda slinovnica. Smještena je u *fossi retromandibularis*, prednjim djelom djelomično prekriva *ramus mandibule* i *musculus masseter (m. masseter)*, prema nazad je omeđena hrskavicom zvukovoda, *processus mastoideusom* i *m. sternocleidomastoideusom*, dolje stražnjim trbuhom *m. digastricus*, a gornju granicu čini zigomatična kost.

Veličina žlijezde je promjenjiva, a u prosjeku teži od 20 do 30 g. Obavijena je gustom fibroznom čahurom.

Glavni odvodni kanal parotide (*ductus parotideus Stenoni*) prelazi preko žvačnog mišića *m. massetera*, dolazi na *m. buccinator*, probija ga i otvara se u visini drugog gornjeg molara na otvor *papilla parotidea*.

Parotida je osobito zanimljiva zbog bliske povezanosti s perifernim ograncima VII. kranijalnoga živca i granice s parafaringealnim prostorom. Zbog tih odnosa kirurški zahvati na toj žlijezdi svrstavaju se u skupinu težih operacija. U samoj žlijezdi dolazi do grananja *nervus facialis (n. facialis)* na snop završnih ogranaka *pes anserinus major*, koji je zaslužan za inervaciju mimične muskulature glave i vrata, a kroz parafaringealni prostor prolaze velike krvne žile *arteria carotis*

communis, vena jugularis interna (*a. carotis communis*, *v. jugularis interna*), živci (*IX., X., XI., XII.*) i stiloidni nastavak s mišićima koji se hvataju za njega.

Arterijska opskrba regije parotidne žlijezde bogata je i dolazi od ogranaka vanjske facijalne, okcipitalne i površinske temporalne arterije.

Venska drenaža uglavnom prati arterijski sustav te ide putem facijalne vene i vena vrata.

Parotidna žlijezda inervirana je parasimpatičkim i simpatičkim nitima autonomnog živčanog sustava.

Parasimpatička inervacija dolazi od *n. glosofaringeusa*, putem timpaničkog živca, otičkog ganglija i *n. auriculotemporalisa*. Simpatička inervacija dolazi od simpatičkog pleksusa vanjske karotidne arterije, koji šalje izravne ogranke u parotidnu žlijezdu. Ogranci komuniciraju s ostalim živcima te tako tvore bogatu mrežu živčanoga tkiva u toj žlijezdi. Stimulacija parasimpatičkim vlaknima dovodi do lučenja vodenaste sline, dok simpatička inervacija vazomotornim putem može smanjiti sekreciju (1,5,6).

3.1.2. Submandibularna žlijezda

Submandibularna žlijezda je mješovita, pretežno serozna žlijezda. Smještena je u istoimenom trokutu koji omeđuju donja čeljust te prednji i stražnji trbuh *m. digastricus*. Stražnjim rubom usko graniči s donjim dijelovima parotidne žlijezde od koje je odvojena stilomandibularnim ligamentom. Teška je 10 do 15 g.

Slina se izlučuje putem izvodnog kanala (*ductus Whartoni*) koji se otvara simetrično ispod jezika, s obje strane jezičnog frenuluma s otvorom *caruncula sublingualis*.

Opskrba krvlju submandibularne žlijezde odvija se ograncima facijalne i lingvalne arterije, a njezine vene dreniraju se u zajedničku facijalnu venu.

Senzibilne niti dolaze od *n. lingualis*, a sekrecijske niti od simpatikusa i parasimpatikusa. Simpatička inervacija dolazi od pleksusa oko *a. facialis*, a parasimpatička od *chorde timpani* (1,5,6).

3.1.3. Sublingvalna žlijezda

Sublingvalna žlijezda je mješovita, ali pretežno mukozna žlijezda trokutasta oblika. Smještena je odmah ispod mukoze dna usne šupljine te tvori dva nabora s obje strane jezika (*plica sublingualis*). Leži na *m. milohioideusu*, lateralno se nalazi mandibula, a medijalno *m. genioglossus*. Teška je oko 4 g.

Ova žlijezda ima više manjih izvodnih kanala (*ductus sublinguales minores*) koji se otvaraju uzduž podjezičnoga nabora *plice sublingualis*, te jedan glavni izvodni kanal *ductus sublingualis major* koji se otvara na *caruncula sublingualis*.

Žlijezdu opskrbljuje krvlju lingvalna arterija i ogranci submentalne arterije koji prolaze kroz milohioidni mišić kako bi stigli do žlijezde, a vensku krv odvodi facijalna vena.

Inervacija žlijezde dolazi simpatikusa i parasimpatikusa. Živci koji ih inerviraju prate one submandibularne žlijezde. Presinaptička parasimpatička

sekretomotorna vlakna prenose *n. facialis*, *chorda tympani* i *n. lingualis* koji tvore sinapse u submandibularnom gangliju (1,5,6).

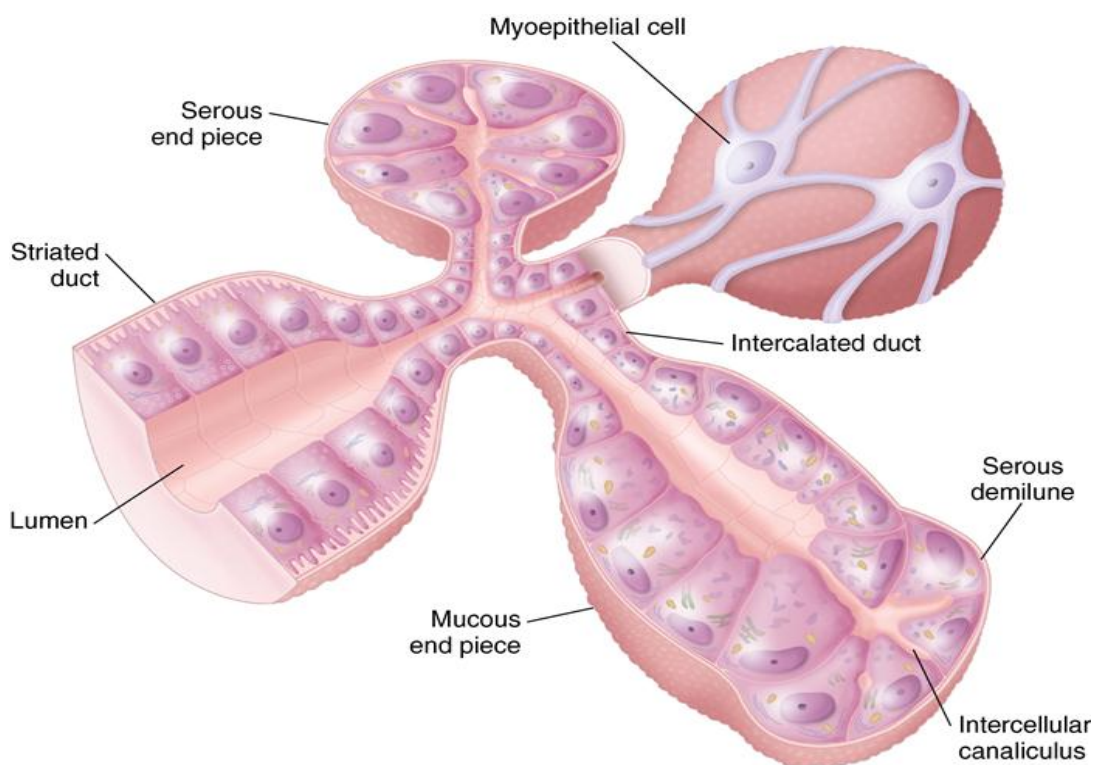
3.1.4. Male žlijezde slinovnice

Osim velikih, u usnoj šupljini postoji još i određen broj malih žlijezda slinovnica (*glandulae salivariae minores*). Tu se ubrajaju palatinalne, labijalne, bukalne, lingvalne i faringealne žlijezde. One se također otvaraju u usnu šupljinu i orofarinks. Mogu biti mukozne i serozne.

Osim njih, tu se ubrajaju i Ebnerove čisto serozne žlijezde u području papila valata i foliata (1,5).

3.2. Histologija

Velike žlijezde slinovnice građene su od brojnih režnjića žljezdanoga parenhima, odvojenih međusobno pretincima vezivnoga tkiva. Obavija ih vezivna čahura, bogata kolagenim vlaknima. Svaki režnjić sadrži određen broj osnovnih jedinica žljezdanoga parenhima - *acinusa*. Svaki acinus sastoji se od stanica skupljenih oko manjeg središnjega lumena. Postoje tri tipa stanica od kojih su građene velike slinovnice: serozne, mukozne i seromukozne ili miješane stanice (slika 2).



Slika 2. Građa žlijezda slinovnica. Preuzeto iz (10).

Osim acinusa, u žlijezdama se još nalaze i izvodni kanali. Stvaranje sline započinje u acinusima žlijezde, a odatle ona odlazi izvodnim kanalima u usnu šupljinu (5).

Serozne stanice obično su piramidna oblika i prevladavaju u parotidnoj žlijezdi, a od malih slinovnica u Ebnerovim žlijezdama (*papillae vallatae* i *folliatae*) na bazi jezika, a mogu se naći i u submandibularnoj žlijezdi.

Baza im je široka i leži na bazalnoj membrani, a uski vrh okrenut je prema lumenu.

Imaju osobine polariziranih stanica koje izlučuju bjelancevine (8).

Mukozne stanice su kubična do cilindrična oblika, nalaze se u sublingvalnoj i submandibularnoj žlijezdi, u malim slinovnicama i eventualno parotidi mlađih osoba. Najčešće su udružene u cjevčice (*tubule*) kojima žljezdane stanice okružuju cilindrični lumen. Imaju osobine stanica koje izlučuju sluz. Sadržavaju glikoproteine (mucine) važne za vlaženje i podmazivanje.

Seromukozne stanice su kombinacija funkcionalnih i strukturalnih karakteristika obje vrste stanica i nađene su u sublingvalnoj žlijezdi i malim žlijezdama slinovnicama.

Sustav razgranatih kanala nastavlja se na žljezdani dio i unutar njega mijenja se sastav sline. Prvo se formira nekoliko kratkih cjevčica - prijelazne cijevi. Nekoliko takvih kanalića udružuje se u sekretne cijevi. Slina iz acinusa prvo odlazi u prijelazne cijevi. Prijelazne i sekretne cijevi nazivaju se još i intertubularni kanalići jer se nalaze unutar režnjića. Sekretne cijevi svakog režnjića ulijevaju se u veće kanale smještene u vezivnim pregradama koje odjeljuju režnjiće - ekskretorni ili interlobularni kanali. Ekskretorni kanali prenose slinu u usnu šupljinu i imaju ulogu u prijenosu elektrolita, apsorbiraju katione natrija, a slini daju katione kalija (5,8).

Parotidna žlijezda građena je samo od seroznih stanica čija sekretna zrnca sadrže puno bjelančevina s izraženom aktivnošću amilaze, odgovorne za hidrolizu unijetih ugljikohidrata. Vezivno tkivo parotide sadrži mnogo limfocita i plazma-stanica koje izlučuju IgA te time sudjeluju u imunosnoj obrani protiv štetnih čimbenika usne šupljine (9).

Submandibularna i sublingvalna žlijezda su tubuloacinusne žlijezde, građene od seroznih i mukoznih stanica. U submandibularnoj žlijezdi 90 % žljezdanih dijelova su serozni acinusi, a 10 % mukozni tubulusi sa seroznim polumjesecima, dok kod sublingvalne prevladavaju mukozne stanice. Stanice koje izgrađuju polumjesece u obje žlijezde izlučuju enzim lizozim koji razgrađuje stijenke nekih bakterija (8).

3.3. Fiziologija sline

Slina je kompleksna mješavina vode i neorganskih i organskih komponenata kao što su hormoni, enzimi, antitijela i antimikrobni čimbenici. Proizvod je velikih i malih žlijezda slinovnica, odnosno stvara se iz krvne plazme difuzijom i osmozom između kapilara i acinusnih stanica preko bazalne membrane. Sadržaj proizveden u stanicama acinusa odvodi se sustavom kanala u usnu šupljinu gdje obavlja svoju funkciju (5).

Ukupna sekrecija sline u 24 sata iznosi 1000 do 1500 mL i mijenja se tijekom dana, a ovisi o uzimanju i tipu hrane, životnoj dobi, spolu te općem zdravstvenom stanju. Lučenje sline povećava se od rođenja do 20. godine, a zatim se počinje smanjivati. Oko 60 % te tekućine stvara se u parotidnim žlijezdama, 30 % u submandibularnim, 5 % u sublingvalnim i 5 % u malim slinovnicama.

Razlikuje se bazalna i stimulirana sekrecija. Bazalna prije svega ovisi o stanju hidratacije organizma, a stimulirana o različitim mirisnim, okusnim, mehaničkim i psihološkim podražajima (2,5,11).

Normalna slina sadrži 99 % vode, organske i anorganske komponente.

Anorganski su sastojci različiti elektroliti, natrij, kalij, kalcij, kloridi itd.

U organske tvari ubrajaju se proteini, lipidi, salivarni enzimi (amilaza, lizozim, lipaza, peroksidaza), glikoproteini, hormoni, aminokiseline (1).

Mehanizam lučenja sline pokreće se podražajem kolinergičnih (parasimpatičkih) i α ili β -adrenergičnih (simpatičkih) receptora u membrani acinusnih stanica žlijezde. Aktivacija adrenergičnih β -receptora izaziva lučenje amilaze, a aktivacija kolinergičnih i α -receptora izaziva izlučivanje kalija i vode.

Parasimpatički podražaj općenito uzrokuje povećanje izljeva sline, koja je ujedno i rjeđa, dok simpatička stimulacija u početku uzrokuje povećanje, a poslije smanjenje lučenja sline koja je viskozija (5).

Slina obavlja velik broj važnih funkcija u organizmu:

- probavna funkcija (vlaženje sluznice, stvaranje bolusa, razgradnja škroba putem enzima amilaze),
- protektivna funkcija (mehaničkim ispiranjem odstranjuju se ostaci hrane i mikroorganizama, štiti caklinu zubi, a zahvaljujući lizozimu hidrolizira neke bakterije, npr. *Staphylococcus*, *Streptococcus*, *Micococcus*, *Proteus*),

- ekskrecijska funkcija (izlučivanje nekih krvnih sastojaka te uzročnika bolesti - virusi),
- okusna funkcija (podražuje okusne receptore dovodeći im tvari koje ih podražuju),
- govorna funkcija (vlaženje usta slinom pomaže pri činu gutanja te pri stvaranju glasa i govora),
- održavanje acidobazne ravnoteže (regulira odnos bikarbonata, fosfata i bjelančevina, puferski sustavi održavaju optimalni pH oko 6,5) (1,2,5).

4. TUMORI ŽLIJEZDA SLINOVNICA

Većina tumora žlijezda slinovnica (oko 80 %) nastaje u parotidnoj žlijezdi, oko 10 do 15 % tumora razvija se u submandibularnim žlijezdama, a ostali u sublingvalnim i malim žlijezdama slinovnicama.

Oko 80 % tumora parotide je benigno, kao i 60 % tumora u submandibularnim žlijezdama slinovnicama. Suprotno tome, više od 60 % tumora u sublingvalnim i malim žlijezdama slinovnicama je zloćudno.

Rizik zloćudnosti tumora obrnuto je proporcionalan veličini žlijezde u kojoj se pojavljuje, stoga sublingvalna žlijezda pokazuje najveći postotak zloćudnih tumora. Više od 85 % tumora žlijezda slinovnica razvija se u odraslih osoba. Tumori žlijezda slinovnica u djece najčešće nastaju u parotidi, a oko 65 % ih je dobroćudnih (12).

Zloćudni tumori žlijezda slinovnica čine relativno mali postotak svih zloćudnih tumora glave i vrata, tako da je odnos dobroćudnih prema zloćudnima 3:1 (13).

Zloćudni tumori mogu biti epitelni: mukoepidermoidni karcinom, adenoidni cistični karcinom (cilindrom), adenokarcinom, karcinom acinusnih stanica, maligni tumor mixtus, planocelularni karcinom; te neepitelni: maligni limfomi i sarkomi (4,6,13).

Budući da se tema moga rada odnosi na dobroćudne tumore, o njima ću detaljnije govoriti u tekstu.

4.1. Dobročudni tumori

4.1.1. Pleomorfni adenom

Pleomorfni adenom je najčešći tumor žlijezda slinovnica. Često se naziva *tumor mixtus* jer se sastoji od epitelnih i mezenhimalnih elemenata. Najčešća je neoplazma u svim žlijezdama, a u 85 % slučajeva nalazi se u parotidi, 8 % u submandibularnoj žlijezdi, a preostali slučajevi nalaze se u sublingvalnoj i malim žlijezdama slinovnicama (12).

Može se pojaviti u bilo kojoj životnoj dobi, ali nešto češće se pojavljuje u žena srednje životne dobi. Također je i najčešća neoplazma žlijezda slinovnica u djece (5,12).

Tvorba raste polako tijekom dugog vremenskog razdoblja, polako se povećava, bezbolna je, oštro ograničena i palpatorno pomična od okolice. Ove je tumore teško razlikovati od zloćudnih novotvorina i otvrdnutih limfnih čvorova.

Unutar usne šupljine najčešće nastaje na nepcu, gornjoj usnici i sluznici obraza (slika 3). (3,12).

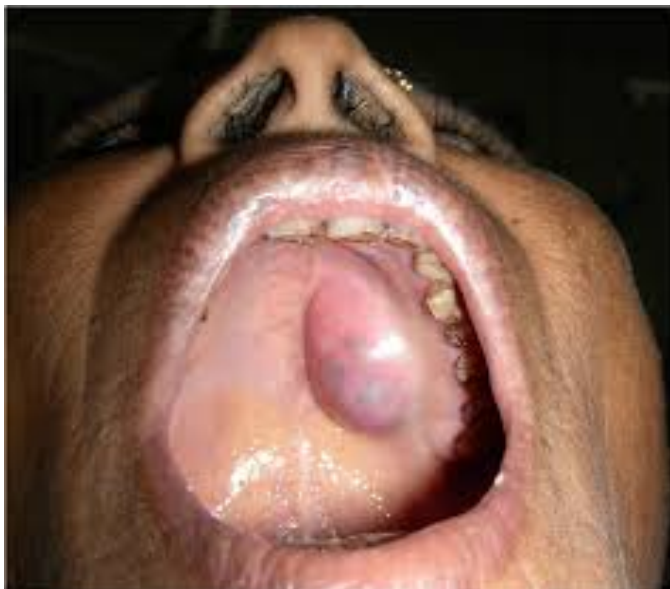Histološki, pleomorfni adenom ima izgled čvrste glatke tvorbe smještene unutar pseudokapsule. Njegovo karakteristično obilježje je prisutnost mikroskopskih produljaka izvan kapsule, što povećava mogućnost recidiva ukoliko se produljci kirurški ne uklone (12).

Dijagnoza se postavlja palpacijom pri čemu se opisuje solitaran, dobro ograničen, bezbolan i pomičan čvor u zahvaćenoj slinovnici. Ultrazvuk (UZV) se primjenjuje rutinski, ali je ponekad potrebno učiniti dodatno kompjutoriziranu

tomografiju (CT) ili magnetsku rezonancu (MR). Sijalografija može pomoći prikazom izvodnih kanala slinovnice u kojemu se vidi dobro ograničeno polje tumora, dok je citopunkcija nedovoljno sigurna.

Liječenje je kirurško uklanjanje tumora zajedno s vanjskim režnjem parotide (tzv. superficijalna parotidektomija), uz očuvanje *n. facialis*. Ako se izvrši samo ekstirpacija tumora, riskira se mogućnost pojave recidiva. Tumori u submandibularnoj ili sublingvalnoj žlijezdi liječe se uklanjanjem čitave žlijezde, a oni koji nastaju iz malih slinovnica u gornjoj usnici ili predvorju usta jednostavno se ekstirpiraju i nisu skloni recidivu.

Prognoza bolesti je dobra uz odgovarajuć kirurški postupak.



Slika 3. Pleomorfni adenom na nepcu. Preuzeto iz (14).

4.1.2. Adenolimfom - Warthinov tumor (*Cystadenoma lymphomatosum papillare*)

Drugi je najčešći dobroćudni tumor parotide, čini 6 do 10 % svih tumora ove žlijezde i gotovo je uvijek smješten u donjem režnju parotide, iza kuta mandibule (slika 4). Za razliku od pleomorfnog adenoma, karakteriziran je monomorfnom histološkom slikom.

Nešto se češće pojavljuje u muškaraca i obično nastaje između petog i osmog desetljeća života. Nikada nije nađen prije 30. godine života.

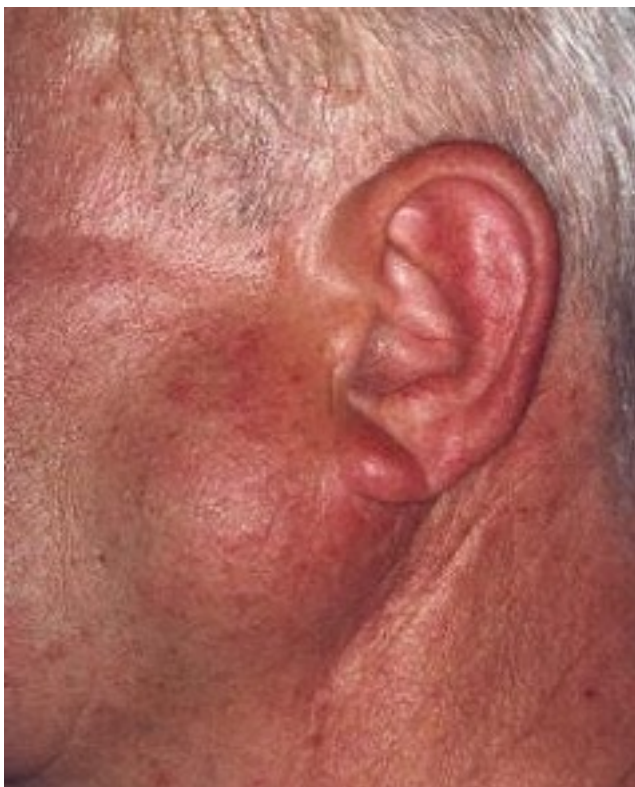Tumor je dobro ograničena, sporo rastuća, bezbolna tvorba u dubinskom dijelu parotidne žlijezde. Nerijetko se susreću istovremene pojave tumora obostrano.

Makroskopski izgleda kao glatka tvorba s dobro uočljivom kapsulom, na presjeku se vide cistični prostori ispunjeni gustim, smeđim, mukoznim sadržajem, a u njima papilarni izdanci (3,12).

Dijagnoza se postavlja kao i u slučaju pleomorfnog adenoma.

Tumor sadrži onkocite koji lako apsorbiraju tehnecij te se na scintigrafiji prikazuje kao hiperaktivna zona ili »topli čvor« (5).

Liječenje je ekstirpacija tumora s površinskom parotidektomijom.



Slika 4. Warthinov tumor. Preuzeto iz (15).

4.1.3. Onkocitom

Onkocitomi su rijetki dobroćudni tumori koji čine manje od 1 % svih neoplazma žlijezda slinovnica. Naziv dolazi iz činjenice da sadrži onkocite, granulirane eozinofilne stanice. Onkociti se pojavljuju u starijoj dobi, pa se tumor najčešće pojavljuje u šestom desetljeću života. Gotovo isključivo nastaje u parotidnim žlijezdama jednako često u oba spola.

Onkocitomi su obično tvrdi okrugli tumori, rastu sporo, često se razvijaju u površinskom režnju parotide, a moguća je i obostrana pojava što ga čini drugim

najčešćim tumorom žlijezda slinovnica koji se razvija obostrano (nakon Warthinova tumora) (12).

Makroskopski, ovi tumori su necistični i tvrdi, sastoje se od smeđih granuliranih eozinofilnih stanica. Onkociti lako nakupljaju tehnećij pa se dobro vide na scintigramu.

Liječenje je površinska parotidektomija uz očuvanje *n. facialis* (12).

4.1.4. Monomorfni adenom

Monomorfni adenom je tumor pretežno sastavljen od jedne vrste stanica, za razliku od pleomorfnog adenoma u kojem su prisutni različiti elementi.

Spada u grupu rijetkih tumora slinovnica, a uključuje adenom bazalnih stanica, mioepiteliom, kanalikularni adenom, lojni adenom, onkocitom.

Liječenje je jednako kao kod pleomorfnog adenoma (12).

4.1.5. Adenom bazalnih stanica

Ovi tumori čine 1 do 2 % adenoma žlijezda slinovnica. 70 % ih nastaje u parotidi, a gornja usnica je mjesto nastanka ovog tumora u žlijezda slinovnica. Rastu sporo, bezbolni su i u muškaraca se pojavljuju pet puta češće nego u žena, i to u 7. desetljeću (16).

Histološki postoje četiri oblika: solidni, trabekularni, tubularni i membranozni oblik (17).

Liječenje uključuje klasičnu kiruršku eksciziju do u zdravo tkivo, a recidivi se uglavnom ne događaju, osim kod membranoznog oblika (visoka stopa recidiva) (12).

4.1.6. Mioepiteliom

Mioepiteliomi većinom nastaju u parotidnoj žlijezdi. Oba spola su zahvaćena jednakom učestalošću, s prosječnom dobi od 53 godine.

U usnoj šupljini najčešće se razvijaju na nepcu. Dobro su ograničeni i bezbolni te sporo rastu.

Sastoje se od vretenastih ili plazmacitoidnih stanica te njihove kombinacije. Tumor je epitelnog podrijetla, ali funkcionalno slični glatkom mišiću, u njemu se imunohistokemijskim bojenjem mogu dokazati aktin, citokeratin i protein S-100.

Dijagnoza se postavlja dokazivanjem mioepitelnih stanica.

Liječenje je kirurška ekscizija uključujući rubove zdravoga tkiva, a recidivi se rijetko javljaju (12).

4.1.7. Kanalikularni adenom

Ovaj tumor nastaje pretežno u sedmom desetljeću (oko 65. godine), vrlo je rijedak prije 50. godine i pojavljuje se pretežno u žena.

Oko 80 % slučajeva zahvaća gornju usnicu, a sljedeća najčešća lokalizacija je bukalna sluznica (9,5 % slučajeva.) Rijetko zahvati velike žlijezde slinovnice (16).

Ovi tumori sporo rastu, pomični su i asimptomatski.

Histološki, tumor je sastavljen od dugih tračaka tkiva od bazaloidnih stanica, poredanih u dva reda, a stroma ispod njih je rahla, fibrilarna i jako prokrvljena.

Liječenje se sastoji od kirurške ekscizije do u zdravo tkivo, recidivi su rijetkost, ali postoje opisani slučajevi pa je bolesnike potrebno kontrolirati (12).

4.1.8. Lojni adenom

Lojni adenomi su rijetkost. Potječu iz lojnih žlijezda unutar tkiva žlijezda slinovnica. Najčešće je zahvaćena parotida, zatim bukalna sluznica te retromolarna regija (16).

Njihove stanice potječu iz lojnih žlijezda te dobroćudni oblici sadržavaju dobro diferencirane lojne stanice, a zloćudni oblici slabije diferencirane.

Liječenje je kirurško (12).

4.1.9. Papilom kanalića (duktalni papilom)

Duktalni papilomi čine podskupinu dobroćudnih tumora žlijezda slinovnica koji potječu iz izvodnih kanala, poglavito malih žlijezda slinovnica.

Tri su oblika ovih papiloma: jednostavni papilom kanalića (egzofitična promjena s peteljkastom bazom), invertni duktalni papilom (čvorić pod sluznicom, slični fibromu) i sialoadenoma papilliferum (bezbolna egzofitična tvorba na nepcu i sluznici obraza, slični papilomu).

Liječenje je lokalna kirurška ekscizija. Rijetko recidiviraju (12).

5. DIJAGNOSTIKA TUMORA ŽLIJEZDA SLINOVNICA

Dijagnosticiranje bolesti žlijezda slinovnica započinje detaljnom anamnezom o načinu nastanka i vremenu trajanja simptoma. Važno je ustanoviti postoje li funkcionalni poremećaji izlučivanja sline te sustavno obuhvatiti pretragu cijele cervikofacijalne regije.

Ekstraoralnim pregledom možemo naći asimetriju, diskoloraciju ili pulsaciju u području zahvaćene slinovnice te palpacijom utvrđujemo bolnu osjetljivost žlijezde. Povećanje žlijezde može biti jednostrano ili obostrano te može biti uzrokovano upalom, infekcijom ili tumorom.

Tumori parotide redovito izgledaju kao pojedinačne, bezbolne, pomične tvorbe, najčešće smještene u dubokom dijelu žlijezde. Pri pregledu žlijezde važno je ispitati funkciju *n. facialis* jer on prolazi kroz parotidnu žlijezdu pa je smanjenje njegove motoričke funkcije važan dijagnostički pokazatelj. Paraliza *n. facialis* obično upućuje na zloćudnost. U rijetkim slučajevima dobroćudni tumori mogu uzrokovati paralizu iznenadnim brzim rastom ili prisutnošću infekcije.

Tumori submandibularnih i sublingvalnih žlijezda obično izgledaju kao bezbolne, pojedinačne, spororastuće, pokretne tvorbe.

Tumori malih žlijezda slinovnica najčešće su glatke tvorbe smješteni na tvrdom ili mekom nepcu (12).

Intraoralnim pregledom pretražujemo ušća izvodnih kanala žlijezda slinovnica, što nam može dati važne podatke o stanju žlijezde. U akutnih upala ušće žlijezde je

zacrvenjeno i otečeno, a spontano izlazi ili se masažom može istisnuti gnojni sadržaj. U kroničnih upala nalazi su blaži ili čak sasvim normalni. Lakrimalna sonda može pomoći pri pronalaženju ušća izvodnoga kanala, kamenaca ili striktura u kanalu.

Uz osnovne kliničke pretrage, danas su u informiranju o karakteru lezije žlijezde slinovnice vrlo korisne i razne specijalne pretrage.

Rentgenska snimka potrebna je kada se sumnja na kamenac u žlijezdi, sijalolit (postoje klinički simptomi otekline žlijezde i bol). Preklapanje anatomskih struktura na panoramskoj snimci može prikriti prisutnost kamenca u slinovnici. Manji ili slabo kalcificirani kamenci na rentgenogramu teško se uočavaju (12).

Sijalografija je specijalna rentgenska dijagnostička metoda kojom se postiže vizualizacija kanalnog sustava injiciranjem kontrasta (Lipiodol) u izvodni kanal žlijezde. Sijalogrami se rade u anteroposteriornoj i postraničnoj projekciji. Normalan sijalogram žlijezde nalikuje na grananje ogoljela zimskoga drveta. Kod bolesti žlijezda slinovnica nastaju relativno karakteristične promjene u crtežu sijalograma koji nam može pokazati postoje li zastoji u kanalu, proširenja kanala te posljedice ozljeda žlijezda. Tumorske promjene benigne naravi potiskuju svojim rastom kanaliće pa oni obilaze ili poput prstiju šake obuhvaćaju tumorsku tvorbu. Kod tumora koji rastu infiltrativno nastaju defekti punjenja ili prekid kontinuiteta kanala.

Scintigrafija je metoda pretrage koja se zasniva na činjenici da parenhim slinovnice prihvaća radioaktivni tehnecij (Tc 99 m) i tako daje više informacija o stanju žlijezdanoga parenhima (3,5). Snimanje se radi u anteroposteriornoj i bitemporalnoj projekciji. Na scintigramu je žljezdano tkivo označeno gušćim ili

rjeđim točkastim nakupinama, što ovisi o stupnju aktivnosti dijelova žlijezde. U patološkim slučajevima postoji više varijacija scintigrama: difuzna hiperaktivnost (hiperplazija žlijezde), lokalna hiperaktivnost (Warthinov tumor), difuzna hipoaktivnost (degenerativne bolesti, Sjogrenov sindrom), lokalna hipoaktivnost - hladni čvor zona (maligni tumori, benigni tumori, apscesi) (18).

Sijalometrija je metoda mjerenja lučenja slina u jedinici vremena. Može se mjeriti sveukupna sekrecija slina ili sekrecija slina iz pojedinih velikih slinovnica. Mjeri se nestimulirana i stimulirana slina (stimulira se 1%-tnom otopinom limunske kiseline). Sakuplja se kroz 10 minuta, a dobiveni uzorak slina služi za mjerenje pH vrijednosti, sadržaja elektrolita, bikarbonata, fosfata itd.

Ultrazvuk je neinvazivna i jeftina slikovna dijagnostička metoda koja se primjenjuje za procjenu tvorbi u submandibularnoj žlijezdi i površinskom režnju parotide. Pomaže u dijagnostici tumora ili cista slinovnica, kamenaca pa čak i upalnih stanja. Temelji se na transmisiji energije u žljezdano tkivo i primanju te energije nakon što se odbila u tkivo.

Kompjutorizirana tomografija (CT) metoda je pretrage koja vrlo jasno određuje mjesto, oblik i gustoću tkiva pa tako i opseg i kakvoću novostvorenoga tkiva.

CT-snimke žlijezda slinovnica dobivaju se uzastopnim snimanjem zahvaćene žlijezde u tankim slojevima (presjecima). Vrlo je važna u predoperacijskoj dijagnostici osobito tumora, čije se granice ne mogu precizno odrediti drugim metodama (3). Omogućuje razlikovanje tumora u površinskom od dubokog režnja parotide kao i intraglandularni i ekstraglandularni smještaj lezije (18).

Magnetna rezonanca (MR) ima prednost u slikovnoj dijagnostici žlijezda slinovnica jer nema izlaganja zračenju, ne primjenjuje se kontrastno sredstvo i ne nastaju artefakti od restorativnih ispuna na zubima. Metoda je izbora za prijeoperacijsku procjenu tumora žlijezda slinovnica zbog izvrsne sposobnosti razlikovanja mekih tkiva i mogućnosti stvaranja višeplošnih prikaza te se pomoću nje dobivaju snimke za procjenu bolesti žlijezda slinovnica, obližnjih struktura i blizine *n. facialis* (12).

Arteriografija osobito pomaže u dijagnostici vaskularnih tumora i anomalija u žlijezdama slinovnicama.

Aspiracijska citologija metoda je procjene staničnih karakteristika patoloških promjena slinovnica. Pokazala se vrlo dobrom u dijagnostici pleomorfnog adenoma, Warthinova tumora i kod metastatskih tumora u parotidi (3). Izvodi se izvana, preko kože aspiracijskom tankom iglom (FNA - *fine needle aspiration biopsy*) (12,19).

Intraoperativna biopsija s histološkom pretragom zaleđenoga odsječka tkiva vrijedna je dijagnostička metoda. Tim se nalazom potvrđuje ili mijenja operacijski plan. Osobito je dobrodošao kod duboko položenih manjih tumora i tumora istmusa parotide, kod kojih većinom zakažu sve ostale dijagnostičke metode (18).

6. LIJEČENJE BENIGNIH TUMORA ŽLIJEZDA SLINOVNICA

Liječenje benignih tumora slinovnica prvenstveno je kirurško te njihovo odstranjenje rezultira najčešće potpunim izliječenjem.

Kod tumora parotide smještenih u površinskom režnju žlijezde, vrši se površinska ili superficijalna (djelomična) parotidektomija, čime se odstranjuje čitavo žljezdano tkivo iznad *n. facialis*, čije je očuvanje od izuzetne važnosti zbog inervacije mimične muskulature.

Manji tumori uklanjaju se ekscizijom sa dijelom okolnoga zdravoga tkiva.

Tumori submandibularnih i sublingvalnih žlijezda liječe se potpunim uklanjanjem žlijezde, što bolesnici dobro podnose jer je gubitak lučenja sline iz jedne žlijezde zanemariv. Komplikacije koje mogu nastati uklanjanjem submandibularne žlijezde uključuju krvarenje, infekciju i ozljedu podjezičnoga i jezičnoga živca te ogranaka živca mandibule.

Liječenje tumora malih žlijezda slinovnica uključuje potpunu eksciziju (5,12,18,19,20).

Prognoza, uz navedeno liječenje, danas je odlična i izliječenje se postiže u više od 95 % slučajeva pravilno liječenih bolesnika, ali u onih s recidivom manje. Zato se danas pridaje velika važnost odstranjenju tumora s rubovima zdravoga tkiva, temeljitim histološkim pregledima i dijagnostici te redovitim pregledima (6).

7. ZAKLJUČAK

Tumori žlijezda slinovnica rijetka su grupa tumora, iako treba napomenuti da postoji vrlo velika raznolikost mogućih oblika tumora koji se međusobno razlikuju u kliničkoj slici, histološkoj građi i ponašanju te je od velike važnosti pravovremena dijagnostika i ispravno liječenje. Među svim žlijezdama slinovnicama parotidna je žlijezda najčešće sijelo i benignih i malignih tumora. Muškarci i žene zahvaćeni su gotovo podjednako, otprilike u šestom i sedmom desetljeću života, a postoji korelacija zračenja glave i vrata s razvojem ovih tumora.

Obično se pojavljuju kao bezbolna, tvrda, pomična tvorba koja raste unutar jedne od žlijezda i svaku takvu izraslinu koja mijenja normalan izgled ili funkciju potrebno je pokazati liječniku. Benigni tumori rastu dugotrajno, međutim u početku nema razlike u simptomima benignih i malignih tumora. Na malignost upućuje brzi rast tumora, bol, trizmus, poremećaj funkcije okolnih živaca te palpabilni limfni čvorovi, međutim, takvu situaciju nipošto ne treba čekati te se kod sumnje na postojanje izrasline u žlijezdi treba što prije javiti na pregled kako bi se utvrdila narav te promjene i odabralo ispravno liječenje.

Važno je napomenuti da kirurško liječenje, iako podrazumijeva odstranjivanje žlijezde, i sam nedostatak žlijezde neće utjecati na izlučivanje sline, vlaženje sluznice i probavu hrane.

8. SAŽETAK

U usnoj šupljini nalaze se tri para velikih žlijezda slinovnica: parotidna, submandibularna i sublingvalna te velik broj manjih žlijezdi, smještenih u submukozi usne šupljine i ždrijela.

Većina svih tumora žlijezda slinovnica nastaje u parotidi i većina ih je benigna, a sama žlijezda je važna zbog povezanosti s facijalnim živcem, što utječe na liječenje i kvalitetu života.

Najčešći benigni tumor je pleomorfni adenom (miješani tumor) koji se ponajprije pojavljuje u žena oko 40. godine života, a moguća je i njegova zloćudna preobrazba (karcinom u pleomorfnom adenomu). Drugi najčešći je Warthinov tumor, koji se pojavljuje u starijoj dobi, većinom u muškaraca u šestom desetljeću.

Benigni tumori klinički izgledaju kao pomične mase koje uzrokuju otekline, najčešće su asimptomatski i rastu kroz dulje vrijeme.

Dijagnostika obuhvaća dobro uzetu anamnezu, inspekciju i palpaciju. U bitne pretrage spadaju CT, UZV, MR sijalografija, scintigrafija te aspiracijska biopsija tankom iglom (FNA).

Liječenje je isključivo kirurško. U slučaju dugotrajnog neliječenja može doći do maligne transformacije ili do pojave recidiva u slučaju nepotpunog odstranjenja.

9. SUMMARY

Diagnostic and Therapeutic Approach to Benign Salivary Gland Tumours

There are three pairs of major salivary glands in the mouth: parotid, submandibular and sublingual, and a large number of minor salivary glands, located in the submucosa of the oral cavity and pharynx.

Most salivary gland tumours occur in the parotid, and are benign, and the gland itself is very important due to its relation to the facial nerve, which affects the treatment and the quality of life.

The most common benign tumour is pleomorphic adenoma (mixed tumour), which primarily occurs in women around the age of 40, but its malignant transformation is possible (carcinoma ex pleomorphic adenoma). The second most common is Warthin tumour, which occurs in the elderly, mostly in men in their sixth decade of life.

Clinically, benign tumours have appearance of a moving mass that causes swelling; they are most often asymptomatic and grow over the long run.

A diagnosis includes thorough anamnesis, inspection and palpation. Important tests include CT, ultrasonography, MRI sialography, scintigraphy and fine needle aspiration biopsy (FNA).

The treatment is exclusively surgical. In case of a long-term nontreatment, it can lead to malignant transformation and relapse if not removed completely.

10. POPIS LITERATURE

1. Šutalo J i sur. Patologija i terapija tvrdih zubnih tkiva. Zagreb: Naklada Zadro; 1994. p. 131-6.
2. Cekić-Arambašin A i sur. Oralna medicina. Zagreb: Školska knjiga; 2005.
3. Knežević G i sur. Oralna kirurgija 2. Zagreb: Medicinska naklada; 2003. p. 219-37.
4. Kalogjera L, Trotić R, Ivkić M. Skripta iz otorinolaringologije za studente stomatologije. Zagreb: Znanje; 2001. p. 64-5.
5. Bumber Ž, Katić V, Nikšić-Ivančić M, Pegan B, Petrić V, Šprem N. Otorinolaringologija. Zagreb: Naklada Ljevak; 2004. p. 196-208.
6. Bagatin M, Virag M i sur. Maksilofacijalna kirurgija. Zagreb: Školska knjiga; 1991. p. 169-76, 223-5.
7. Quizlet [Internet]. c2016 [cited 2016 Sept 10]. Available from: <https://quizlet.com/68855390/oral-anatomy-flash-cards/>.
8. Junqueira LC, Carneiro J, Kelley RO. Osnove histologije. Zagreb: Školska knjiga; 2005. p. 325-8.
9. Guyton AC, Hall JE. Sekrecijske funkcije probavnog sustava. U: Guyton AC, Hall JE. Medicinska fiziologija. 11. izd. Zagreb: Medicinska naklada; 2006. p. 791-5.
10. Quizlet [Internet]. c2016 [cited 2016 Sept 10]. Available from: <http://pocketdentistry.com/15-salivary-glands-and-tonsils/>.
11. Par M, Vučićević-Boras V. Slina kao ogledalo sistemnog zdravlja: Uloga sline u dijagnostici sistemnih bolesti. Sonda. 2009;10(19):42-5.

12. Grisius MM, Fox PC. Bolesti žlijezda slinovnica. U: Greenberg MS, Glick M. Burketova Oralna medicina. Dijagnoza i liječenje. 10. izd. Zagreb: Medicinska naklada; 2006. p. 235-70.
13. Katić V, Prgomet D i sur. Otorinolaringologija i kirurgija glave i vrata-priručnik. Zagreb: Ljevak; 2009. p. 277-8.
14. Choudhary AB, Yadav AO, Motwani MB, Choudhary MB, Choudhary SM, Banode PJ. Pleomorphic Adenoma of Palate: A Case Report with CT and CBCT Features. IOSR Journal of Dental and Medical Sciences [Internet]. 2014, Aug [cited 2016 Sept 16];13(8):[about 7 p.]. Available from: <http://iosrjournals.org/iosr-jdms/papers/Vol13-issue8/Version-1/R013818389.pdf>.
15. Teymoortash A. Atlas of Genetics and Cytogenetics in Oncology and Haematology. Head and neck: Salivary Gland Tumours: Warthin's Tumours. [Internet]. Marburg: Department of Otolaryngology, Head, Neck Surgery, Philipp University; 2008. [cited 2016 Sept 16]. Available from: <http://atlasgeneticsoncology.org/Tumors/WarthinsTumID5424.html>.
16. Barnes L, Eveson WJ, Reichart P, Sidransky D, eds. World Health Organization Classification of Tumours. Pathology and Genetics of Head and neck Tumours: Salivary Glands. Lyon: IARC Press; 2005. p. 254-81.
17. Rosen EJ. Salivary Gland Neoplasms. In: Quinn FB, Ryan MW, eds. Grand Rounds Presentation [Internet]. Galveston: University of Texas Medical Branch; 2002. [cited 2016 Sept 17]. Available from: <https://www.utmb.edu/otoref/grnds/salivary-020626/salivary-020626.pdf>.
18. Turić M, Kolarić K, Eljuga D. Klinička onkologija: Tumori žlijezda slinovnica. Zagreb: Nakladni zavod Globus; 1996. p. 442-8.

19. Shivakumar T, Sudhir VN, Poonam J. A review of Salivary gland Neoplasms and its management. Otolaryngology online journal. [Internet]. 2014. [cited 2016 Sept 12];4(3):[about 20 p.]. Available from: <http://www.jorl.net/otolaryngology/a-review-of-salivary-gland-neoplasms-and-its-management.pdf>.
20. American Cancer Society. Salivary Gland Cancer. [Internet]. 2014 [cited 2016 Sept 11];[about 44 p.]. Available from: www.cancer.org/salivary-gland-cancer-pdf.

11. ŽIVOTOPIS

Nives Tea Lovrić rođena je 9. srpnja 1989. godine u Zagrebu. Osnovnu školu završava u Zagrebu, zatim upisuje V. gimnaziju koju završava 2008. godine. Iste godine upisuje Stomatološki fakultet u Zagrebu.