

# Potpuno keramička krunica

---

Mehulić, Ketij

## Educational content / Obrazovni sadržaj

Publication status / Verzija rada: **Accepted version / Završna verzija rukopisa prihvaćena za objavljivanje (postprint)**

Publication year / Godina izdavanja: **2015**

Permanent link / Trajna poveznica: <https://um.nsk.hr/um:nbn:hr:127:561447>

Rights / Prava: [Attribution-NonCommercial-NoDerivatives 4.0 International/Imenovanje-Nekomercijalno-Bez prerada 4.0 međunarodna](#)

Download date / Datum preuzimanja: **2025-02-08**



Repository / Repozitorij:

[University of Zagreb School of Dental Medicine Repository](#)



## POTPUNO KERAMIČKA KRUNICA

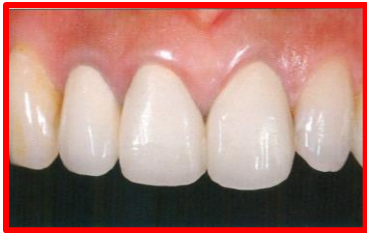prof.dr.sc. Ketij Mehulić

Zavod za fiksnu protetiku Stomatološki fakultet

Sveučilišta u Zagrebu

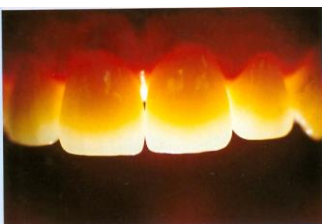Razlozi nastanka potpuno keramičkih sustava

- Izbjeći metalnu konstrukciju
  - Korozija
  - Alergije (1)
  
- Estetski zahtjevi pacijenata
  - cervikalni dio krunice
  - transparentija (Slika 1.)



Slika 1. Metal-keramički nadomjestak-estetika

U suvremenoj dentalnoj protetici estetski zahtjevi su izraziti. Nadomjestak bi trebao u potpunosti imitirati prirodno zubno tkivo i pri najzahtjevnijim osvjetljenjima (Slika 2.)

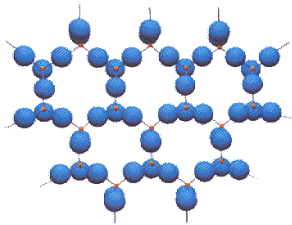


Slika 2. Zahtjevi za optičkim svojstvima suvremenih estetskih materijala

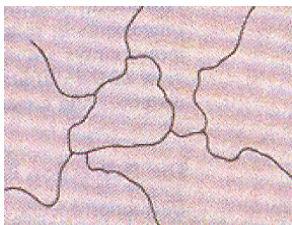
**Potpune keramike se dijele na:**

- Silikatne keramike (Slika 3.)
  - Glinična, Staklokeramika (svojne čvrstoće do 350 MPa)
  - Litijum disilikatna staklokeramika (svojne čvrstoće preko 350 MPa)

- Oksidna (polikristalinična) keramika (Slika 4.)
  - Gusto sinterirana (direktno oblikovanje)
  - Presinterirana (glodanje+sinteriranje) (svojne čvrstoće do 1200 MPa)
  - Staklom infiltrirana oksidna keramika
    - za tehnike glodanja i infiltracije (Tablica 1.)

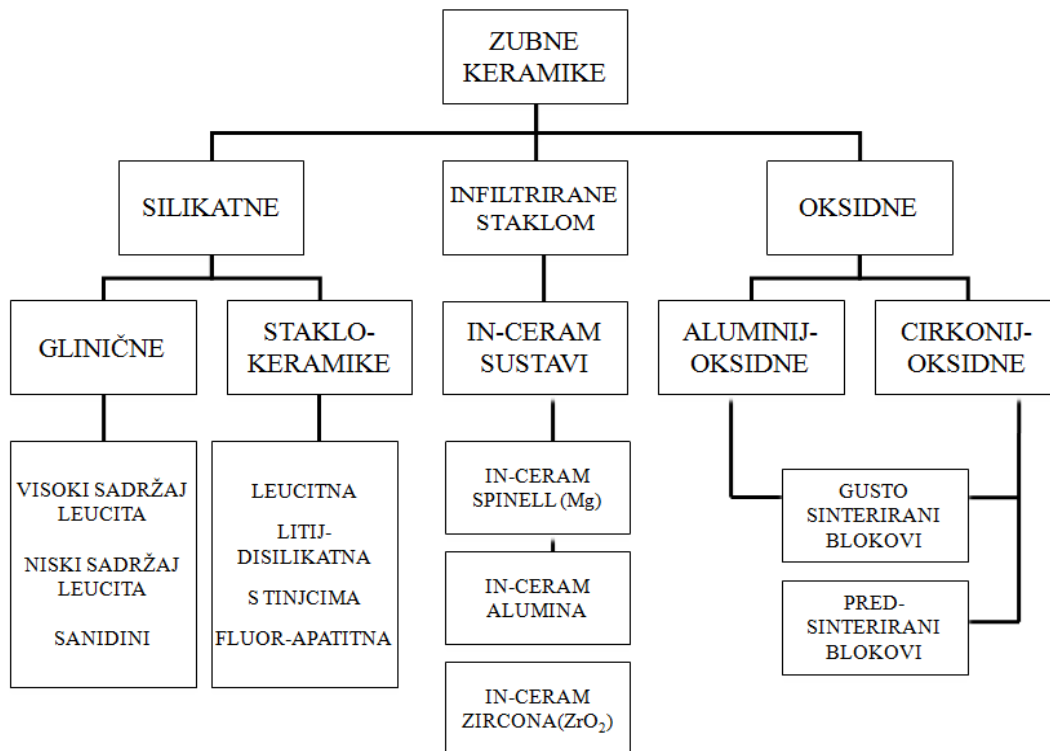


Slika 3. Silikatna keramika-osnovna struktura



Slika 4. Oksidna keramika-osnovna struktura

Tablica 1. Podjela keramika



▪ **Primjena potpunokeramičkih materijala (Slika 5.):**

- pojedinačne krunice u prednjem dijelu zubnog niza
- pojedinačne krunice u stražnjem dijelu zubnog niza
- tročlani mostovi u prednjem dijelu zubnog niza
- tročlani mostovi u stražnjem dijelu zubnog niza
- mostovi većih raspona
- ljuska, inlay, onlay
- unutrašnje teleskopske krunice
- pričvrsci
- implantati

▪ **Kontraindikacije za primjenu potpunokeramičkih materijala:**

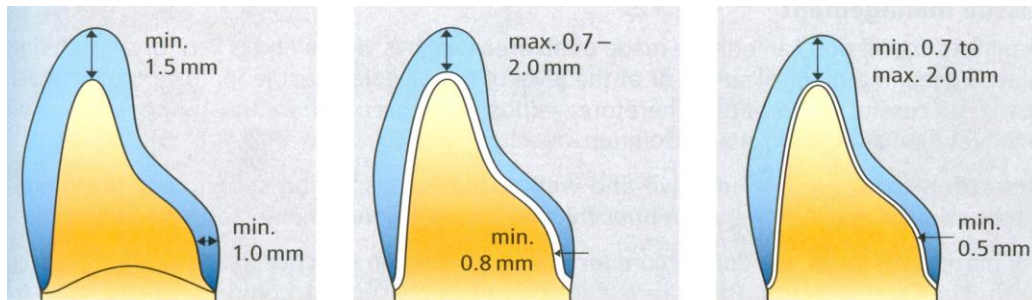
- visoki kariogeni indeks
- loša higijena
- nedovoljno zubnog tkiva kao potpore
- mala vestibulo-lingvalna dimenzija zuba
- prevelika pulpna komorica
- bruksizam (uvjetno) (2)

- Do izrazitog naprezanja u incizalnom dijelu nadomjeska dolazi i kod:
  - bridnog zagriža
  - niskih kliničkih kruna
  - dubokog zagriža
- U sanaciji protetskog pacijenta nekim potpunokeramičkim materijalom od izuzetnog značaja je:
  - detaljna anamneza**. Detaljnom anamnezom dobija se:
    - jasna komunikacija s pacijentom
    - uvid u očekivanja pacijenta
    - postavlja se točan nacrt protetske terapije
  - interdisciplinarnan pristup** (kirurg, endodont, ortodont, parodontolog)
  - provedba kvalitetne predprotetske pripreme pacijenta**
  - timski rad**
    - terapeut–tehničar–medicinska sestra
  - dijagnostičko navoštavanje (posebno važno u sanaciji frontalne regije zubnog niza)

	Crown		Fixed partial denture		Telescopic crown primary copings	Implant-supported crown	Abutment	Inlay	Partial-coverage	Veneer	Inlay fixed partial denture	Resin-bonded fixed partial denture anterior
	anterior	posterior	anterior	posterior								
Feldspathic Silicate ceramic	☺	☺						☺	☺	☺		
Lithium-disilicate ceramic	☺	☺	☺	☺ up to 2 <sup>nd</sup> premolar	☺	☺						☺
Glass infiltrated oxide ceramic:												
Spinell	☺											
Alumina	☺	☺	☺			☺						☺
Zirconia	☺	☺	☺	☺		☺						☺
Polycrystalline oxide ceramic												
Zirconia oxide	☺	☺	☺	☺	☺	☺	☺				☺*	☺
Alumina oxide	☺	☺	☺		☺	☺						☺

Slika 5. Indikacije za pojedine potpunokeramičke materijale.  
Preuzeto iz: (3)

- **Preparacija uporišnog zuba**
  - Brušenje za potpunokeramičku krunicu podliježe načelima brušenja općenito. Potrebno je osigurati prostor za gradivni materijal (Slika 6.)



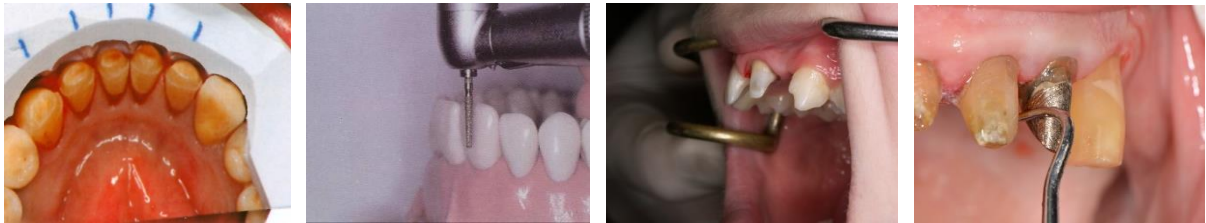silikatna keramika

litijum disilikatna keramika

oksidna keramika

Slika 6. Brušenje zuba za pojedine vrste potpune keramike

Pri tome od velike pomoći je silikonski ključ (Slika 7.), urezivanje orijentacijskih žlijebova (Slika 8.) test ogledalom (Slika 9.) i test sondom (Slika 10).



Slike 7 – 10.;

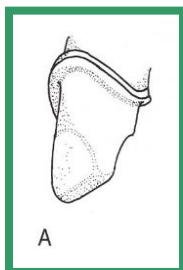
Slika 7. Silikonski ključ;

Slika 8. Orijetacijski žlijebovi;

Slika 9. Test ogledalom;

Slika 10. Test sondom

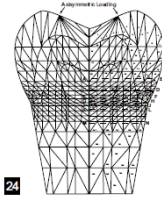
Preparaciju je potrebno završiti poliranjem svih stijenki. Oštri rubovi i podminirana mjesta dovode do pojačanog naprezanja u keramici zbog čega može doći do loma keramike (Slika 11.).



Slika 11. Zaobljavanje i poliranje bataljka

- **Preparacija na vratnom dijelu zuba**
  - Stepunica osigurava:

- dobru potporu gradivnom materijalu
- marginalni integritet
- osigurava otpornost na okluzalne sile
- smanjuje naprezanje (Slika 12.)



Slika 12. raspodjela naprezanja

- Brušenje na vratnom dijelu zuba  
**ZAOBLJENA STEPENICA**  
 -za keramike savojne čvrstoće preko 350 MPa  
 (litijumdisilikatne, staklom infiltrirane oksidne i polikristalinične)  
 (Slika 13.)



Slika 13. Zaobljena stepenica.  
 Preuzeto iz: (4).

- Brušenje na vratnom dijelu zuba  
**PRAVOKUTNA STEPENICA**  
 -za keramike savojne čvrstoće ispod 350 MPa  
 (glinične i dio staklokeramika) (Slika 14.)



Slika 14. Pravokutna stepenica.  
 Preuzeto iz: (4).

Tehnologije izrade potpunokeramičkog nadomjeska

▪ **Infiltracijske keramike**

$Al_2O_3$  osnova (90%)

U prazan prostor kivete ulijeva se niskoviskozna suspenzija keramičkih čestica. Kapilarnim učinkom se iz kivete eliminira tekućina, a na stijenke kivete se precipitira “zelena” keramika. Slijedi sinteriranje (4 sata, 1100 °C), vađenje objekta i infiltracija staklom (4 sata, 1150 °C).

Zahtijevan postupak (Slike 14-17.)

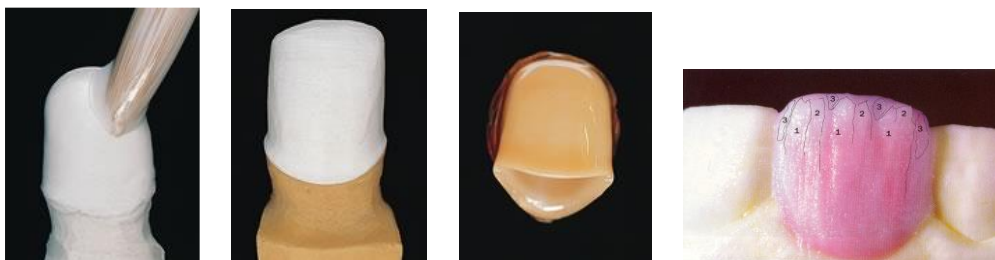Ovakvim postupkom se:

- čestice slažu u gustu slagalinu
- reducira porozitet
- dobija čvrst materijal (450 MPa)

Rubna pukotina <50 μm

Primjeri materijala:

- aluminij-oksidna keramika (In Ceram, Vident, Baldwin Park, CA)
- aluminij-oksidna keramika ojačana magnezijevim oksidom (tvori se spinel) (In Ceram spinel)-bolja translucencija od Inceram-a
- aluminij-oksidna keramika ojačana cirkonijevim oksidom (In Ceram zircona) -izrazito čvrst materijal



Slike 14-17. Tijek izrade infiltracijske krunice.

▪ **Toplo-tlačne keramike**

- s leucitima (IPS Empress, Ivoclar),
- s litijdisilikatima (IPS Empress 2, e-max, Ivoclar)


Dolazi u obliku tvornički izrađenih keramičkih valjčića (manji porozitet). Dvije su tehnike rada: tehnike bojanja i slojevanja.

Laboratorijski tijek:

modeliranje u vosku



papirnata kiveta, može biti i silikonska  
 zatvaranje kivete poklopcem  
 predgrijavanje  
 preseljenje u peć za toplo-tlačni postupak i izvođenje faze  
 hlađenje, otvaranje kivete, pjeskarenje objekta  
 nanošenje obložne keramike ili samo bojanje, ovisno o materijalu (Slike 18 - 23.)

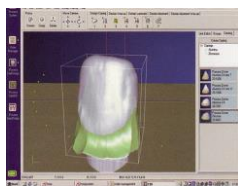


Slike 18-23. Tijek izrade krunice toplo-tlačnim postupkom.

#### ▪ **Strojna izrada**

Računalno potpomognuto oblikovanje i strojna izrada fiksnoprotetičkoga rada je tehnologija razvijena zahvaljujući razvoju informatičke znanosti. Niz je prednosti ovakvog načina izrade nadomjeska nad klasičnim, u zubnom laboratoriju; automatizacija postupka, veća kvaliteta izrade, smanjeno vrijeme izrade, smanjuje se i mogućnost ljudske pogreške. Preparirani zub se skenira (Slika 24.) i virtualno konstruira na zaslonu računala te se tehnikom glodanja izrađuje nadomjestak. Koriste se dvije vrste blokova:

- presinterirani
- sinterirani



Slika 24. Računalom potpomognuto oblikovanje/računalom potpomognuta izrada

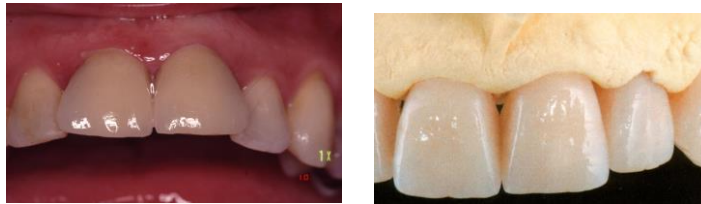- Industrijski dobiveni blokovi za tehniku frezanja su strukturno postojaniji, iako tijekom same izrade nadomjeska mogu nastati napuknuća koja mogu kompromitirati nadomjestak i sam materijal.
  -
- **Trajnost** potpunokeramičke krunice ovisi o:
  - svojstvima gradivnog materijala

- tijeku izrade nadomjeska
- kvaliteti završne obrade nadomjeska
- veznog sredstva i kvalitete izvedenog postupka
- stupnja higijene

- Kako bi izabrali optimalan gradivni materijal za određeni klinički slučaj potrebno je:

- detaljno poznavati keramičke materijale i tehnike rada
- pravilno postaviti indikaciju za određeni klinički slučaj
- uzeti detaljnu anamnezu i izvršiti sistematičan pregled pacijenta
- imati opremljen zubni laboratorij
- imati obučenog tehničara

U današnje vrijeme i financijske mogućnosti pacijenta su bitan moment u odabiru gradivnog materijala



#### Literatura:

1. Mehulić K. Keramički materijali u stomatološkoj protetici. Zagreb:Školska knjiga;2010.
2. Čatović A, Komar D, Čatić A i sur. Klinička fiksna protetika. Krunice. Zagreb:Medicinska naklada; 2015.
3. Kunzelmann KH, Kern M, Pospiech P, Raigrodski AJ, Strassler HE. All-Ceramics at a Glance. AG Keramik (Society for Dental Ceramics) Ettlingen, Germany 2007.
4. Vult von Steyen P. All-Ceramic fixed partial denture studies on aluminum oxide and zirconium dioxide-based ceramic systems. Swed Dent J Suppl. 2005;(173):1-69.