

Implantoprotetske mogućnosti rehabilitacije bezube čeljusti

Filipović, Martina

Master's thesis / Diplomski rad

2016

Degree Grantor / Ustanova koja je dodijelila akademski / stručni stupanj: **University of Zagreb, School of Dental Medicine / Sveučilište u Zagrebu, Stomatološki fakultet**

Permanent link / Trajna poveznica: <https://um.nsk.hr/um:nbn:hr:127:667516>

Rights / Prava: [Attribution-NonCommercial-NoDerivs 3.0 Unported / Imenovanje-Nekomercijalno-Bez prerađivanja 3.0](#)

Download date / Datum preuzimanja: **2025-02-03**



Repository / Repozitorij:

[University of Zagreb School of Dental Medicine
Repository](#)



SVEUČILIŠTE U ZAGREBU
STOMATOLOŠKI FAKULTET

Martina Filipović

**IMPLANTOPROTETSKE MOGUĆNOSTI
REHABILITACIJE BEZUBE ČELJUSTI**

DIPLOMSKI RAD

Zagreb, srpanj 2016.

Rad je ostvaren na Stomatološkom fakultetu u Zagrebu, na Zavodu za mobilnu protetiku.

Voditelj rada: doc. dr. sc. Nikola Petričević, dr. med. dent., specijalist stomatološke

protetike i implantologije

Zavod za mobilnu protetiku

Stomatološki fakultet Sveučilišta u Zagrebu

Lektor hrvatskog jezika: Mirna Grubanović, prof. hrvatskog jezika i književnosti

Naselje Andrije Hebranga 4/18, 35 000 Slavonski Brod

+385 98 814 950

Lektor engleskog jezika: Antonija Stvorić, mag. engleskog jezika i književnosti

Ulica hrvatskih branitelja 316, 35 253 Stari Slatinik

+385 91 593 5132

Rad sadrži: 33 stranice

11 slika

1 CD

Zahvaljujem svom mentoru doc. dr. sc. Nikoli Petričeviću na pomoći i vodstvu prilikom izrade ovog diplomskog rada.

Zahvaljujem svim doktorima koji su mi nesebično prenosili svoje znanje i ljubav prema stomatologiji.

Hvala svim mojim prijateljima na podršci, motivaciji i na povjerenju onima koji su bili moji prvi pacijenti.

Najveću zahvalu upućujem svojoj obitelji koja je moj oslonac, kako za vrijeme moga obrazovanja, tako i u životu.

SADRŽAJ

1. UVOD.....	1
2. SVRHA RADA.....	2
3. PROFIL PACIJENTA	3
4. ESTETSKI PROFIL	3
5. IMPLANTOLOŠKA DIJAGNOZA	4
6. BROJ I RASPORED IMPLANTATA.....	4
7. VRSTE SUPRASTRUKTURA	6
7.1. Fiksne suprastrukture	7
7.2. Mobilne suprastrukture.....	10
8. USPJEŠNOST IMPLANTOPROTETSKE TERAPIJE	12
9. NAČINI PRIČVRŠĆIVANJA SUPRASTRUKTURA NA IMPLANTATIMA.....	13
9.1. Fiksna suprastruktura	13
9.2. Mobilna suprastruktura.....	15
9.2.1. Sustavi na kopčanje.....	15
9.2.2. Teleskopski sustavi	19
9.2.2.1. Galvanizirane konusne krunice	19
9.2.3. Prečke.....	20
9.2.4. Magneti	22
9.3. Principi odabira retencijskog elementa	23
10. VRIJEME IMPLANTACIJE I OPTEREĆENJA	24
11. RASPRAVA	25
12. ZAKLJUČAK	26
13. SAŽETAK	27
14. SUMMARY	29
15. LITERATURA	31
16. ŽIVOTOPIS	33

POPIS OZNAKA I KRATICA

CBCT engl. Cone Beam Computed Tomography

FP engl. Fixed Prosthesis

RP engl. Removable Prosthesis

N Newton

SFI engl. Stress Free Implants

CAD/CAM engl. Computer-Aided Design and Computer-Aided Manufacturing

1. UVOD

Gubitak zubi, osim funkcijskog i estetskog nedostatka, ima i psihološki učinak. Poteškoće u govoru, gubitak samopouzdanja i izbjegavanje socijalnog kontakta bitno narušavaju kvalitetu života. Klasična terapija podrazumijeva izradu potpunih proteza s kojima bitno opada sila zagriža te zahtijeva česta podlaganja. Također, mastikatorna efikasnost je smanjena, češća je pojava gastrointestinalnih tegoba te je izbor hrane ograničen. Resorpcijom alveolarnog grebena opada retencija što predstavlja poseban problem u donjoj čeljusti. Razvojem implantoprotetike bitno je poboljšana kvaliteta života bezubih pacijenata. Implantati stimuliraju kost te ne dolazi do njene resorpcije. Retencija i stabilizacija bitno su pojačane, što doprinosi boljem prihvaćanju nadomjeska i većem zadovoljstvu. Poboljšana mastikatorna funkcija, očuvana facijalna ekspresija, reducirana površina nadomjeska, osjećaj prirodnih zubi, nenarušeni govor i visoki postotak uspješnosti motiviraju pacijente na implantoprotetsku terapiju. Bitan nedostatak je visoka cijena što je najveći eliminirajući čimbenik. Implantoprotetika predstavlja budućnost rehabilitacije potpuno bezube čeljusti.

2. SVRHA RADA

Svrha rada je prikazati mogućnosti implantoprotetske rehabilitacije bezubih pacijenata. Bit će opisani čimbenici koji utječu na odabir suprastrukture, sami nadomjesci i načini njihova povezivanja na implantate.

3. PROFIL PACIJENTA

Implantoprotetska terapija zahtijeva kompleksan i individualiziran pristup svakom pacijentu. Čine ju brojni koraci koji se nadovezuju jedan na drugi. Svaki korak je važan i neizostavan i o njemu ovisi uspjeh terapije.

U donošenju odluke o vrsti terapije neizostavna je komunikacija s pacijentom. Individualni čimbenici određuju profil pacijenta i daju važne informacije za donošenje odluke. To su: financijske mogućnosti pacijenta, funkcijski zahtjevi, spremnost pacijenta na podnošenje invazivnih postupaka, estetski zahtjevi te individualni rizik od gubitka implantata, koji pak ovisi o općem medicinskom stanju, oralnoj higijeni, parodontitisu i pušenju. Različiti profili mogu dovesti do različitih terapijskih rješenja u implantoprotetskoj terapiji (1).

4. ESTETSKI PROFIL

Kod potpuno bezubih pacijenata analiziramo liniju osmijeha te vertikalni gubitak tvrdog i mekog tkiva. U procjeni pomaže kirurški predložak koji pokazuje točnu udaljenost budućih zubi i ležišta. Raspoloživi prostor može biti malih do velikih razmjera, što utječe na tijek terapije. Veliki tkivni defekti zahtijevaju augmentaciju, sinus lifting ili se kompenziraju dugim zubnim vratovima, ružičastom keramikom ili akrilatom. Visoka linija osmijeha pojačava važnost gingivalne estetike (1).

5. IMPLANTOLOŠKA DIJAGNOZA

Implantološka dijagnoza temelji se na kliničkim i radiološkim pretragama.

Klinički pregled započinje intraoralnim pregledom, uzimanjem anatomskih otisaka, postavljanjem studijskih modela u artikator s određenim međučeljusnim odnosima, procjenjuje se skeletni odnosi čeljusti i budućeg protetskog nadomjeska. Pomoću starih potpunih ili provizornih proteza ponovno se određuju međučeljusni odnosi, raspoloživi prostor i procjenjuje se funkcijsko-estetski rezultat.

Radiološke pretrage podrazumijevaju analizu ortopantomograma i Cone Beam Computed Tomography-a (CBCT-a). Kao pomoćno sredstvo u dijagnostici koristi se rendgenska šablona radi procjene kakvoće i obujma kosti na planiranim mjestima implantacije (2).

6. BROJ I RASPORED IMPLANTATA

Gornja i donja čeljust zasebno se promatraju zbog različite kvalitete kosti i anatomskih uvjeta. Gornji alveolarni greben karakterizira bogata spongioza, dok je donji kompaktan.

Najprikladniji dio mandibule za postavu implantata je intermentalni prostor. Atrofijom stražnjeg dijela alveolarne kosti postoji opasnost ozlijede mandibularnoga živca pa implantacija ovisi o anatomskim odnosima. Terapija ovisi i o funkcijskim zahtjevima pacijenta.

Gubitkom zubi u stražnjem dijelu maksile dolazi do pneumatizacije maksilarnog sinusa, smanjenja gustoće i gubitka alveolarnog grebena. U takvoj situaciji pristupa se dodatnim kirurškim postupcima, odnosno podizanju dna sinusa ili se implantati smještaju anteriornije (3).

Ako se želi povećati retencija proteze, u donjoj čeljusti indicirana su dva implantata smještena u intermentalnom prostoru ili jedan centralno smješten implantat. Gornja čeljust zahtijeva četiri implantata. Kao spojna sredstva koriste se kugle ili lokatori (1).

Ukoliko pacijent želi veću stabilnost, kruto ležište osigurat će prečke i teleskopske krunice izrađene galvano tehnikom. To će osigurati četiri implantata u donjoj, a četiri do šest u gornjoj čeljusti (1).

Ako je u pitanju fiksna ili mobilna suprastruktura potpuno poduprta implantatima, broj implantata bit će veći. U donjoj čeljusti četiri do šest, a u gornjoj pet do osam (1).

All-on-4 je tehnika implantoprotetske rehabilitacije koju je osmislio dr. Paolo Malo te se odnosi na most nošen četirima implantatima u mandibuli postavljenima u prednji dio čeljusti. Lateralni implantati su zakošeni te se time optimalno iskorištava raspoloživa kost te izbjegavaju dodatni kirurški zahvati. Osnovna značajka je imedijatna funkcija, odnosno opterećenje implantata privremenim nadomjeskom odmah nakon implantacije. Ne postoje preporuke za fiksnu opskrbu gornje čeljusti na četiri implantata (4), osim za koncept wonderbridge kod kojeg 4 implantata nose fiksni protetski most izrađen od metalne osnove obložene kompozitnim materijalom

(5). Navedeni koncept u literaturi opisuje se kao dugoročno provizorno rješenje jer dugotrajna istraživanja za sada nisu provedena.

All-on-6 predstavlja modifikaciju izvornog koncepta all-on-4 dodanim brojem implantata. U gornju čeljust implantira se šest umjesto četiri, a u donju četiri implantata. Četiri su raspoređena na području prednjih zubi, odnosno pretkutnjaka, a dva su zakošena na području stražnjih zubi. Dosadašnji rezultati pokazuju da je stopa uspješnosti usporediva s konvencionalnom implantoprotetskom terapijom, ali ograničenje je još uvijek mali broj istraživanja i nedostatak podataka u razdoblju praćenja od pet i više godina (6).

7. VRSTE SUPRASTRUKTURA

Na samom početku planiranja terapije potrebno je odlučiti hoće li se raditi fiksni ili mobilni nadomjestak. Ukoliko je anatomija kosti očuvana, preporučit ćemo fiksni implantoprotetski rad. Ako je resorpcija kosti uznapredovala, rješenje može biti fiksni nadomjestak, mada se često odlučuje za mobilnu protezu zbog izbjegavanja dodatnih kirurških radova. U tim slučajevima indicirana je augmentacija kosti ili podizanje dna sinusa (7).

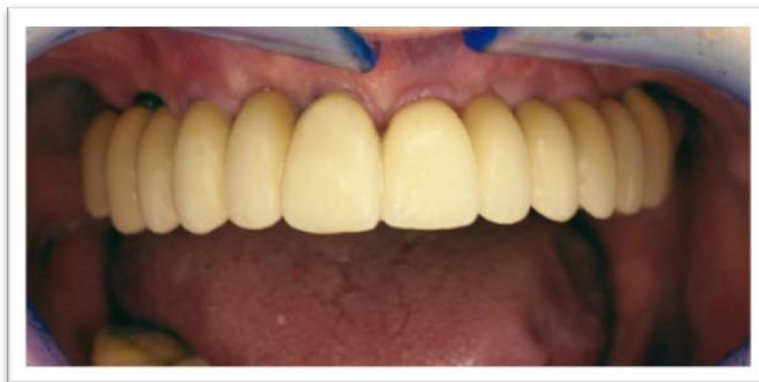Odabir suprastrukture vezan je uz liniju osmijeha. Kod visoke linije osmijeha indicirana je mobilna proteza čiji krila skrivaju prijelaz zubi na meka tkiva i time osiguravaju estetiku. Rješenje može biti i fiksna suprastruktura s keramikom boje gingive. Kod niske linije osmijeha svako rješenje je prihvatljivo, tako i fiksno sa

dugačkim kronicama. Budući da su zubi prekriveni usnom, estetika se ne narušava (1).

Po Mischu, postoji nekoliko mogućnosti odabira suprastrukture poduprte implantatima ovisno o količini i kakvoći tvrdog i mekog tkiva, ali i o aspektu proteze u estetskoj zoni. Prve tri odnose se na fiksne radove (Fixed Prosthesis 1 (FP1), Fixed Prosthesis 2 (FP2), Fixed Prosthesis 3 (FP3)) kojima je zajedničko što se ne mogu skidati, ali se bitno razlikuju izgledom, dok preostale dvije mogućnosti predstavljaju mobilne suprastrukture (Removable Prosthesis 4 (RP4), Removable Prosthesis 5 (RP5)) koje se razlikuju po vrsti opterećenja, tj. broju implantata koji ih podupiru. Koju ćemo suprastrukturu odabrati ovisi o opsegu resorpcije kosti, međučeljusnim odnosima, zahtjevima pacijenta i financijskim mogućnostima, broju i rasporedu implantata (7).

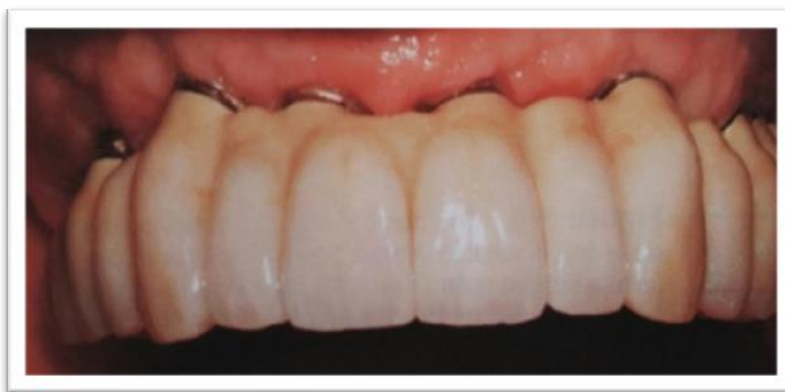7.1. Fiksne suprastrukture

FP1 predstavlja fiksnu protezu koja nadoknađuje samo anatomske krune zubi te zahtijeva minimalni gubitak tvrdog i mekog tkiva (Slika 1.) (7).



Slika 1. FP1 suprastruktura na implantatima. Preuzeto: (8)

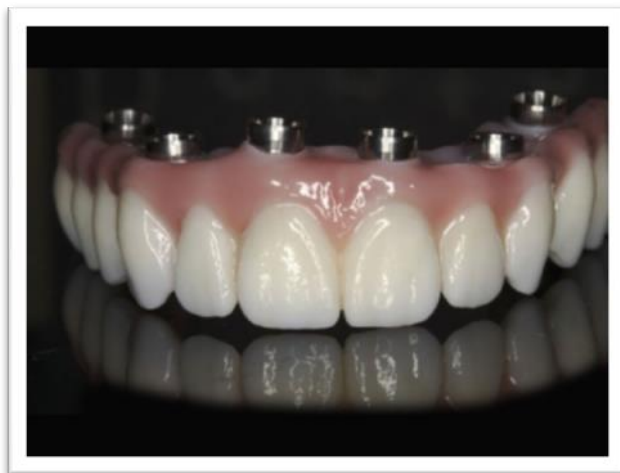FP2 nadoknađuje krunu i dio korijena pri čemu je gingivalna trećina nadomjesnog zuba produžena (Slika 2.). Važan čimbenik je linija osmijeha koja bi u ovom slučaju trebala biti niže položena, tj. pri osmijehu se ne ni trebao vidjeti gingivalni dio (7).



Slika 2. FP2 suprastruktura na implantatima. Preuzeto: (7)

FP3 osim krune nadoknađuje i meko tkivo. Indiciran je kod većeg gubitka tvrdog i mekog tkiva te visoke linije osmijeha kada bi estetika bila kompromitirana predugačkim zubima i nedostatkom papila (Slika 3.). Toronto Bridge idealno je rješenje u takvim okolnostima. Čine ga mezostruktura vijčano pričvršćena na implantate koja sadrži brojne abutmente na koju se cementiraju pojedinačne krunice ili most u cjelini. Postoji nekoliko mogućnosti čija su glavna obilježja estetika i cijena. Cirkonij-oksida konstrukcija kao podloga na koju se cementiraju pojedinačne litij-disilikatne krunice, dok se njen bazalni dio presvlači obložnom keramikom boje gingive odlikuje se visokom estetikom, ali je najskuplje rješenje. Predstavlja spoj vijčanog i cementiranog fiksnog nadomjeska čime objedinjuje prednosti obje mogućnosti.

Metalna konstrukcija od neplemenite legure obložena keramikom te njenim bojanjem u boju gingive povoljnija je opcija, ali uslijed loma popravak je iznimno složen. Najpovoljnija alternativa je izrada metalne konstrukcije, također od neplemenite legure, kod koje se kao obložni materijal koriste kompoziti visokog stupnja estetike (6, 9).

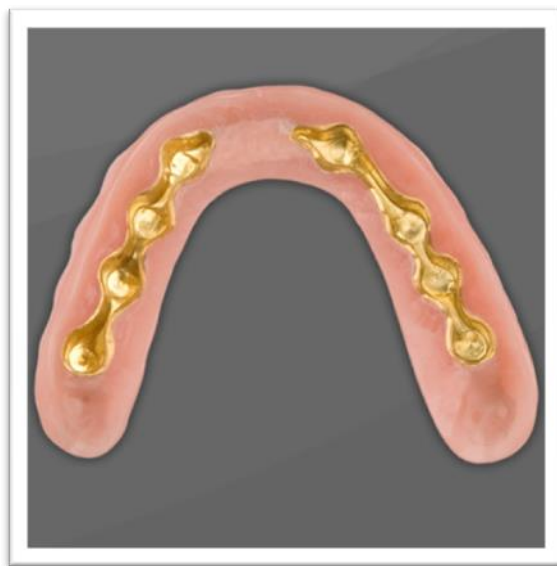

Slika 3. FP3 suprastruktura. Preuzeto: (10)

7.2. Mobilne suprastrukture

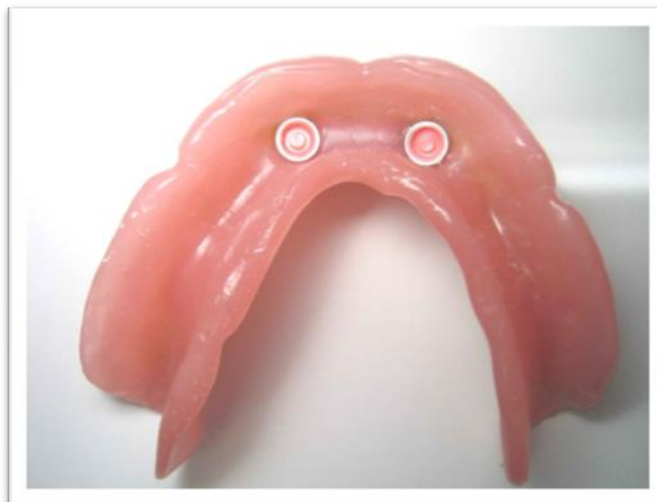Dok se fiksne suprastrukture bitno razlikuju izgledom, mobilne se razlikuju načinom podupiranja. Cilj terapije potpune bezubosti je povećati retenciju i stabilizaciju mobilnih proteza, poboljšati fonetsku i žvačnu funkciju, poboljšati fizionomiju i zadovoljstvo pacijenta u nošenju istih (7).

RP4 predstavlja mobilnu protezu potpuno poduprtu implantatima (Slika 4.). I u gornjoj i u donjoj čeljusti dovoljno je postaviti četiri implantata. U usporedbi s fiksnim protezama potrebno je više vertikalnog i lingvalnog prostora radi smještaja retencijskih sredstava (7).



Slika 4. Mobilna proteza poduprta implantatima, bazalni pogled. Preuzeto: (11)

RP5 je mobilna proteza s kombiniranim opterećenjem (Slika 5.). Ovisno o broju i rasporedu implantata, primarno opterećenje je na mekom tkivu, a retencija je poboljšana implantatima ili implantati podupiru prednji segment proteze, dok meko tkivo stražnji. Broj potrebnih implantata je varijabilan. Bitna prednost je cijena, s obzirom na manji broj potrebnih implantata, ali dolazi do dva do tri puta brže resorpcije alveolarnog grebena u usporedbi s potpunim protezama. Pokrovna proteza retinirana dvama implantatima postala je standardna terapija rehabilitacije donje čeljusti (7).



Slika 5. Mobilna proteza s kombiniranim opterećenjem, bazalni pogled. Preuzeto: (12)

Bez obzira na vrstu opterećenja, mobilne proteze na implantatima mogu biti konvencionalne, reducirane (bez nepca) i skeletirane (most na skidanje). Ovisno o anatomskim uvjetima, stanju kosti i mekog tkiva, liniji osmjeha, željama pacijenta, odabiremo najprikladniji nadomjestak. Što je veća površina proteze podruprta implantatima, bazu je dozvoljeno više reducirati.

8. USPJEŠNOST IMPLANTOPROTETSKE TERAPIJE

Kada govorimo o uspješnosti implantoprotetske terapije, odvojeno promatramo kiruršku od protetske uspješnosti. Postoje brojna istraživanja ovisno o čeljusti i vrsti suprastrukture (2).

Tijekom prvih deset godina uspješnost implantata s fiksnim nadomjeskom u gornjoj čeljusti je 79-100%, dok je u donjoj 87-100%. U razdoblju 10-15 godina uspješnost se smanjuje (2).

Implantati s pokrovnom protezom pokazuju nešto slabije rezultate. U gornjoj čeljusti 61-84%, dok u donjoj 70-100% (2).

Uspješnost fiksnog protetskog nadomjeska i u gornjoj i u donjoj čeljusti kreće se 94-100% (2).

Pokrovne proteze u gornjoj čeljusti pokazuju 72-98% uspjeha, a u donjoj 89-100% (2).

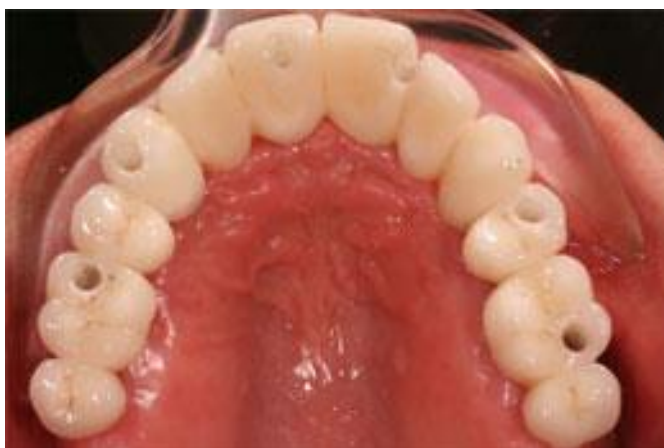9. NAČINI PRIČVRŠĆIVANJA SUPRASTRUKTURA NA IMPLANTATIMA

9.1. Fiksna suprastruktura

Fiksna suprastruktura može biti pričvršćena vijcima ili cementirana. Svaki od načina ima svoje prednosti i nedostatke. Bez obzira o kojoj vrsti se radi, iznimno je važan pasivan dosjed. Svaka napetost dovodi do komplikacija, popuštanja vijaka, lomova, kompromitiranja oseintegracije (1).

Vijčano spajanje omogućuje skidanje rada uslijed tehničkih ili bioloških komplikacija, ali zahtjeva tehnološki složeniju izradu u laboratoriju te je manje estetski (Slika 6.). Također, mnogo je važniji precizan položaj i nagib implantata

nego kod cementiranja. Veća je učestalost pucanja keramike, posebno kada se vijak nalazi blizu okluzalne plohe. Teže je usklađivanje okluzije brušenjem. Vijci s vremenom popuštaju pa ih je potrebno zatezati (1, 2).



Slika 6. Fiksna suprastruktura vijačno pričvršćena. Preuzeto: (13)

Cementiranje fiksnog rada omogućuje rubno zatvaranje te visoku estetiku. Pasivan dosjed je lakše ostvariv te je manja učestalost popuštanja i lomova vijaka. Sam laboratorijski postupak je jednostavniji i manja je mogućnost pogrešaka. Nedostatak je nemogućnost skidanja uslijed komplikacija te zaostajanja cementa oko nadomjeska što može izazvati periimplantitis (1, 2).

U istraživanju koje su proveli Čatić, Rechani, Aurer, napravljena je mikrobiološka analiza i uspoređena prisutnost bakterija kod cementiranih i vijkom pričvršćenih nadomjestaka nošenih implantatima. Zaključeno je da se prevalencija najčešćih uzročnika periimplantitisa ne razlikuje s obzirom na vrstu fiksacije (14).

Sailer i suradnici usporedili su kliničke rezultate dvaju načina pričvršćivanja i zaključili da cementirani nadomjesci dovode rjeđe do tehnoloških, ali češće do bioloških komplikacija, dok vijčano pričvršćeni suprotno (1).

Općeniti zaključak je da bi pojedinačne krunice i manje mostove trebalo cementirati, a veće i semicirkularne mostove pričvrstiti vijcima. Vijčano pričvršćivanje omogućava skidanje nadomjeska te čišćenje koje se provodi svakih šest mjeseci. Time se osigurava prevencija komplikacija te dugotrajnost implantata i protetskog nadomjeska (6, 7).

9.2. Mobilna suprastruktura


Kao pričvrstnike mobilnih suprastruktura možemo koristiti sustave na kopčanje (kuglu, Locator, Stress Free Implants (SFI sidro)), teleskopske sustave, prečke, magnete.

9.2.1. Sustavi na kopčanje

Sustavi ove skupine imaju zajedničko obilježje - retencijski elementi pričvršćeni su na implantat, dok je metalna matrica, u koju se stavljaju retencijski umeci, ugrađena u protezu (1).

Kuglična spojka Dalbo-plus sastoji se od patrice i matrice, koja može biti cilindrična, ako je pokrovna proteza ojačana metalnom konstrukcijom, i s krilima (Slika 7.). U nju se postavlja retencijski umetak (Standard, Turning soft, Turning) kojim se, dodatnim uvijanjem u matricu, retencijska sila može povećati ili smanjiti te iznosi 2 do 10

Newtona (N). Nošenjem proteze dolazi do gubitka retencije što može biti posljedica trošenja retencijskog umetka ili kugle, tj. patrice. Da bi se izbjegla izmjena navedenog, postoje dodatni retencijski umetci kojima se uspostavlja izgubljena retencija te zamjena istrošene kugle nije potrebna. Postojeća retencija, odnosno istrošenost retencijskih elemenata provjerava se posebnim instrumentima. Normiranim nosačem kugle ispitujemo matrice tako da ga utaknemo u nju i izvadimo te po osjećaju procijenimo valjanost snage retencije. Normiranim nosačem matrice ispitujemo istrošenost kugli tako da mijenjamo retencijske umetke od šireg prema užem. Sustav kugličnih spojki kompenzira odstupanja osi implantata do 20°. To postizemo postavljanjem matrice pod određenim kutem na patricu, a ne okomito kako je u idealnom slučaju. Matrice imaju zajednički smjer uvođenja i tako ih polimeriziramo u protezu. Visina matrice i patrice, tj. kugle iznosi 5 do 6 mm (1).



Slika 7. Dalbo-plus retencijski sustav. Preuzeto: (15)

Lokator se, također, sastoji od patrice i matrice, što je prikazano na slici 8. Patrica se pričvršćuje na implantat definitivnim okretnim momentom, dok je matrica polimerizirana u protezu i sadrži najlonski retencijski umetak. Umetci su zamjenjivi i dijele se u dvije skupine: za implantate nagiba osi do 10° koji sadrže središnji cilindar te ostvaruju dvostruku retenciju (22N-prozirna, 13N- ružičasta, 7N-plava) i na one više od 10° bez cilindra (7N-crvena, 18N-zelena). Nagib implantata provjerava se pomoću nastavaka za određivanje kuta i kutomjera. Lokatori dozvoljavaju odstupanje paralelnosti do 40° . Visina lokatora iznosi 2,4 mm. Primjenjiv je za različite visine implantantne nadogradnje, odnosno različite stupnjeve resorpcije kosti. Prvenstveno im je cilj povećati retenciju i stabilizaciju pokrovne proteze na implantatima, a ne prijenos opterećenja. Reduciranje proteze nije preporučljivo (1).



Slika 8. Lokator. Preuzeto: (16)

Istraživanja su pokazala kako se korištenjem lokatora omogućuju najbolji uvjeti održavanja oralne higijene, što se manifestira zdravljem tkiva oko implantata. Zadovoljavajuća klinička mjerenja poput plak indeksa, krvarenja nakon sondiranja te dubine sondiranja postavljaju navedene pričvrstnike kao najbolja rješenja (17).

SFI sidro dostupno je samo za Straumann implantate. Navedeno spojno sredstvo kompenzira divergenciju osi implantata do 60° (Slika 9.). Retencijski elementi imaju oblik zvijezde i umetnuti su u matricu. Dostupni su u četiri stupnja retencije: žuta (vrlo slaba), crvena (slaba), zelena (srednja), plava (jaka). Za divergenciju do 20° koristi se jednodijelni kruti sekundarni dio D20, dok za divergenciju veću od 20° sekundarni dio D60, koji se prilagođava u ustima te cementira postavljen u idealnom smjeru (1).



Slika 9. SFI sidro. Preuzeto: (18)

9.2.2. Teleskopski sustavi


Sustav dvostrukih krunica predstavlja krutu vezu proteze s implantatima. Za njihov smještaj nije potrebno puno prostora kao za prečke te je higijena olakšana. U implantoprotetici koriste se tri sustava: klasične teleskopske krunice, galvanizirane konusne krunice i teleskopske krunice s dodatnim retencijskim elementima (1).

Klasične teleskopske krunice imaju cilindrični oblik, tj. paralelne stijenke te je retencijska sila, ostvarena trenjem, iznimno velika te zahtijeva manualnu spretnost prilikom skidanja proteze, što kod starijih pacijenata može biti problem. Zbog intraoralnih nepreciznosti suprastrukture dolazi do napetosti na implantatima. Budući da su oni oseointegrirani, ne može doći do kompenzatornog minimalnog ortodontskog pomaka kao kod zuba. Navedeni sustav zahtijeva iznimnu preciznost kako tehničara tako i stomatologa. Zbog svega navedenoga prednost se daje sustavu konusnih krunica (1).

9.2.2.1. Galvanizirane konusne krunice

Implantatna nadogradnja brusi se pod nagibom 4-6° i na njoj se tehnikom galvanizacije izrađuje tanka zlatna sekundarna kapica, koja se lijepi u sekundarnu strukturu (Slika 10.). Ona predstavlja međukrunicu koja omogućava znatno bolju preciznost dosjeda. Važno je da je potpuno obuhvaćena sekundarnom strukturom od neplemenitog materijala. U suprotnom pod opterećenjem dolazi do njezine deformacije. Da bi se povećala retencijska, odnosno adhezijska sila koja nastaje djelovanjem sline između implantantne nadogradnje i zlatne međukrunice, na implantatnoj nadogradnji urezuju se dodatni utori koje prati i zlatna međukrunica.

Ovaj sustav još uvijek nema dovoljno znanstvenih rezultata. Nedostaci su trošenje galvano kapica nakon nekoliko godina nošenja, količina prostora za dvostruku krunicu, složena laboratorijska izrada te osjetljivost na proceduralne pogreške (1).



Slika 10. Galvano krunice. Preuzeto: (1)

9.2.3. Prečke

Indicirane su kod jake resorpcije alveolarnog grebena gdje osiguravaju izvrsnu retenciju i stabilizaciju proteze. To se posebno postiže izradom distalne ekstenzije čija dužina iznosi najviše dvostruku udaljenost zadnjeg i predzadnjeg implantata. Što je prostorni raspored implantata bolji, privjesci mogu biti duži. Čimbenici koji utječu na fleksibilnost prečke su dužina prečke između dva implantata, njezina visina, broj implantata, fizikalna svojstva materijala te žvačno opterećenje. Pokrovnna proteza zahtijeva barem 12 mm prostora između mekog tkiva i protetske plohe, odnosno 15

mm od kosti za smještaj prečke, pričvrsnika i zubi. Održavanje higijene je otežano što može dovesti do upale i hiperplazije gingive (7, 18).

Prečke mogu biti individualne i konfekcijske.

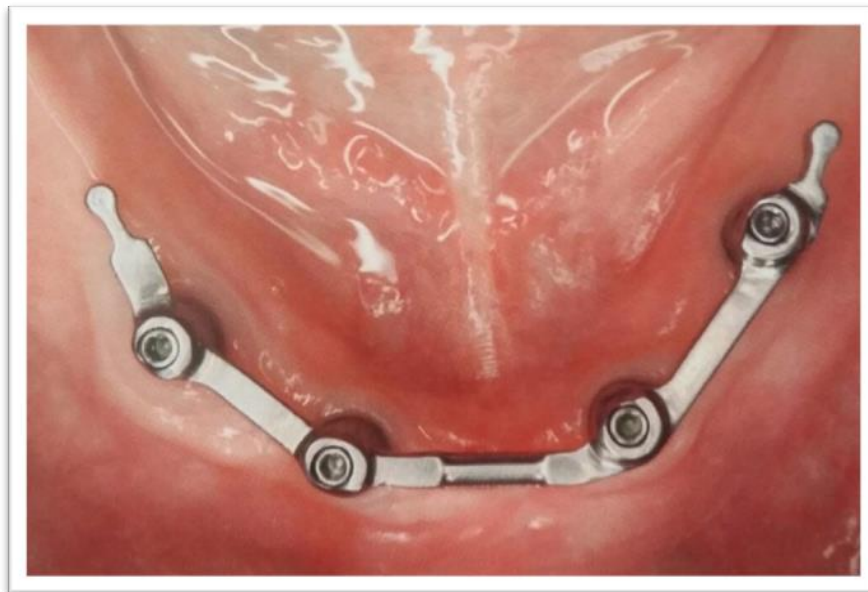Klizne individualne prečke povezuju najmanje 4 implantata u blok i omogućuju kruto ležište. Mogu biti izrađene lijevanjem ili glodanjem, tj. computer-aided design and computer-aided manufacturing (CAD/CAM) tehnologijom, koja ima prednost budući da se obrađuje tvornički pripremljen materijal te je preciznost dosjeda poboljšana (1).

Najčešće korištena konfekcijska prečka je Dolderova, i to u dva oblika. Nepopustljivi U oblik ima paralelne stijenke i zaobljenu okluzijsku površinu, dok sustav sa stijenkama oblika jajeta omogućuje vertikalnu i šarnirsku popustljivost (19).

Haderov sustav, također, je primjer konfekcijskih prečki čije tijelo ima paralelne stijenke, stoga predstavlja krutu vezu koja ne omogućava pomake (Slika 11.) (19).

U kliničkoj praksi pokazalo se kako nema razlike u kvaliteti i trajnosti između konfekcijskih i individualnih prečki. Odabir će biti individualan za svakog pacijenta i ovisiti o osobnim preferencama terapeuta.

Sustav prečki danas se napušta zbog skupoće i složenosti izrade, teške reparature nakon popuštanja frikcije te nezadovoljavajućih uvjeta održavanja oralne higijene.



Slika 11. Prečka na implantatima. Preuzeto: (1)

9.2.4. Magneti

Magneti za retenciju u usnoj šupljini moraju biti napravljeni od biokompatibilnog materijala te imati odgovarajuću magnetnu silu. Osnovni čimbenici koji na nju utječu su vrsta i veličina magneta, njihova međusobna udaljenost te postojanje lateralnih sila. Mogu se koristiti i kod neparalelno postavljenih implantata te omogućuju dobru higijenu. Veliki nedostatak je ograničena retencija i stabilizacija. Pomakom proteze, ali i samog magneta dolazi do njegovog habanja. Zbog navedenih nedostataka upotreba magneta kao retencijskog sredstva se napušta (20).

9.3. Principi odabira retencijskog elementa

Odabir retencijskog sredstva ovisi o dostupnoj kosti, pacijentovim očekivanjima, financijskim mogućnostima, iskustvu stomatologa, ali i tehničara. Tako su npr. kod pacijenta s velikom resorpcijom alveolarnog grebena mogućnosti izbora prečka i teleskopi, dok magneti zahtijevaju minimalnu resorpciju (21).

Također, i širina grebena utječe na odabir pa uski greben ne dozvoljava postavu prečke koja bi kompromitirala jezični prostor.

Na dizajn i rezilijenciju retencijskog sredstva utječu sljedeći faktori: (a) oblik zubnog luka, (b) raspored, dužina i stupanj nagiba implantata, (c) udaljenost najanteriornijeg i najposteriornijeg implantata (1, 21).

Oblik mandibule ima značajan utjecaj na lokaciju implantata i biomehanička svojstva suprastrukture. Ako je anteriorni dio mandibule ovoidan, postoji rizik poluge, dok je četvrtasti oblik nezahvalan u biomehaničkom smislu zbog linearnog postavljanja implantata pa je rezistencija polugi minimalna. S obzirom na rezilijenciju retencijska sredstva mogu biti rigidna-nerezilijentna, vertikalno rezilijentna, zglobno rezilijentna, kombinirana i rotacijska. Što je više smjerova i ravnina u kojima se proteza može pomicati, manje je stresa na implantat, a više se sile prenosi na rezidualni greben (21).

10. VRIJEME IMPLANTACIJE I OPTEREĆENJA

Procjena pravovremene implantacije i opterećenja implantata važna je za uspješnu implantoprotetsku terapiju te maksimalno očuvanje tvrdih i mekih tkiva (1).

Vrijeme implantacije određuje se prema klinički prepoznatljivom stanju tvrdih i mekih tkiva. Implantacija može biti: (a) imedijatna, (b) odgođena 4 do 8 tjedana, tj. do cijeljenja mekih tkiva, (c) odgođena 12 do 16 tjedana tj. do cijeljenja koštanog tkiva i (d) kasna, nakon više od 16 tjedana (1).

Vrijeme opterećenja implantata ovisi o veličini njegove površine, broju implantata, kontaktnoj površini s kosti te konceptu protetske opskrbe. Može biti imedijatno (unutar 48 sati od implantacije), rano (48 sati do 3 mjeseca), konvencionalno kasno (3 do 6 mjeseci) i odgođeno kasno opterećenje (nakon 6 mjeseci) (1).

Odabir je individualan za svakog pacijenta i u skladu s medicinskim, dentalnim i anatomskim čimbenicima rizika, potrebama pacijenta te složenosti terapije (1).

11. RASPRAVA

Potpunu bezubost prati niz funkcijskih, estetskih i psihosocijalnih problema. Iako je u Hrvatskoj najčešće korištena klasična terapija potpunim protezama, u budućnosti će se taj koncept polako napuštati. Razvojem, napretkom struke i poboljšanjem financijskih mogućnosti pacijenti će težiti kvalitetnijim nadomjescima koji će im omogućiti zadovoljavajuću retenciju, stabilizaciju i osjećaj vlastitih zubi. Implantoprotetika otvara različite mogućnosti rehabilitacije bezubih pacijenata pri čemu vrstu terapije definiraju anatomske stanje tvrdih i mekih tkiva, međučeljsni odnosi, potreba za dodatnim kirurškim zahvatima te želje, ali i financijsko stanje pacijenta. Poboljšana retencija, stabilizacija, estetika, ali i visok postotak uspješnosti motiviraju pacijente na implantoprotetsku rehabilitaciju.

12. ZAKLJUČAK

Implantoprotetska rehabilitacija bezube čeljusti kompleksna je terapija i individualna za svakog pacijenta. Svaki korak je iznimno važan i presudan za konačni uspjeh. Ne postoji šablona po kojoj se radi kirurško-protetsko planiranje ni univerzalno najbolje rješenje, nego je svaki slučaj jedinstven i predstavlja novi izazov. Upravo u tome i leži ljepota implantoprotetike. Uspjeh terapije ne ovisi samo o opstanku implantata i suprastrukture ili funkcijskom poboljšanju, nego i o psihološkom utjecaju na pacijentov život. Zbog toga posebnu pozornost treba posvetiti pacijentovim željama i terapiju prilagoditi psihosocijalnim prilikama.

13. SAŽETAK

Gubitak zubi uvelike smanjuje kvalitetu života. Osim funkcijskog i estetskog nedostatka, pogođen je i psihosocijalni život pojedinca. Konvencionalni nadomjesci, tj. potpuna proteza, često ne mogu zadovoljiti očekivanja pacijenta, stoga implantoprotetika omogućava zadovoljavajuću retenciju, stabilizaciju, funkciju i estetiku. Rehabilitacija potpune bezubosti vrlo je složen postupak te zahtijeva dobru komunikaciju s pacijentom i preispitivanje njegovih želja, zahtjeva i motiva. Na temelju toga, kliničke i rendgenske dijagnostike, donosimo plan terapije. Nadomjesci na implantatima mogu biti fiksni i mobilni. Odabir ovisi o anatomskim uvjetima, stanju tvrdih i mekih tkiva, međučeljsnim odnosima, liniji osmjeha te željama i financijskim mogućnostima pacijenta.

Fiksni nadomjestak može biti u obliku mosta koji zamjenjuje samo krune zubi, krune i dio korijena ili zube i meka tkiva. Na implantantnu nadogradnju može biti cementiran ili pričvršćen vijcima.

Mobilni nadomjesci razlikuju se po načinu opterećenja, stoga razlikujemo pokrovne proteze potpuno poduprte implantatima i proteze s kombiniranim opterećenjem. Što se tiče oblika same suprastrukture, mogu biti konvencionalne, reducirane i skeletirane. Postoje različiti sustavi retencijskih elemenata čiji odabir ovisi o željenoj krutosti veze, postojećem prostoru, samom pacijentu, ali i doktoru i tehničaru. To su sustavi na kopčanje (kugle, lokatori, SFI sidro), teleskopski sustavi (klasične teleskopske i konusne galvanizirane krunice), prečke (individualne, konfekcijske) i magneti.

Na temelju odabrane suprastrukture i CT analize, određujemo broj i mjesto postavljanja implantata. Njihovo opterećenje može biti imedijatno, tj. odmah nakon implantacije, rano, konvencionalno kasno i odgođeno kasno. Za dugoročni uspjeh važno je pratiti pacijenta, procijeniti rizične čimbenike ta ga uključivati u redovite kontrole.

14. SUMMARY

Martina Filipović: Implant prosthodontic possibilities of edentulous jaw rehabilitation

Tooth loss greatly diminishes the quality of life. Besides functional and aesthetic deficiency, psychosocial life is affected, too. Conventional substitutes, i.e. full dentures, often cannot meet patient's expectations, therefore implant prosthodontics enables satisfying retention, stabilization, function and aesthetics. Rehabilitation of complete toothlessness is a very complex procedure which demands good communication with patient and reconsideration of his desires, requirements and motives. Based on the previously mentioned, together with clinical and X-ray diagnostics, we create the plan of therapy. Replacements used on implants can be fixed or mobile. The choice depends on anatomic conditions, condition of hard and soft tissues, interarch relationships, smile design, desires and patient's financial opportunities. Fixed dentures can be shaped in the form of bridge that replaces only teeth crowns, crowns and a part of root or teeth and soft tissues. It can be cemented or screwed to abutment. Overdentures vary according to the way of encumbrance, therefore we distinguish overdentures completely supported by implants and dentures with combined encumbrance. In regard to the shape of superstructure, it can be conventional and reduced. There are different systems of retention elements. Which one will be chosen depends on desirable firmness of connection, existing space, on the very patient, but also on doctor and technician. These are the following systems: clasping system (balls, locators, SFI anchor), telescope systems (classical telescope

and conical galvanized crowns), bars (individual, ready-made) and magnets. Based on the chosen superstructure and CT analysis we define the number and place of putting an implant. Their encumbrance can be immediately after placing the implant, early, later conventional and delayed later. For the long-term success, it is important to monitor the patient, evaluate risk factors and involve patient in regular recall.

15. LITERATURA

1. Wolfart S. Implantoprotetika-koncept usmjeren na pacijenta. Zagreb: Media ogled; 2015.
2. Davarpanah M, Martinez H, Kebir M, Tecucianu JF. Priručnik dentalne implantologije. Zagreb: In.Tri; 2006.
3. Katalinić I, Duski R, Katanec D, Gabrić Pandurić D. Podizanje dna maksilarnog sinusa; Baloon-Lift-Control i piezokirurgija. Sonda. 2011;12:32-5.
4. Internet. <http://www.allon4zagreb.com> (gledano 27.6.2016.)
5. Internet. <http://starget.straumann.com/clinical-cases/sergio-piano-immediate-implant-supported-full-arch-reconstruction-jaws-straumann-pro-arch/> (gledano: 5.7.2016.)
6. Schnutenhaus S. Opskrba bezube gornje čeljusti prema konceptu all-on-six. Quintessence Int. 2015;11:85-95.
7. Misch CE. Contemporary implant dentistry. Treće izdanje. Canada: Mosby Elsevier; 2008.
8. Internet. <http://poliklinika-krhen.hr/stomatologija-dentalni-implantati-galerija8/> (gledano: 25.06.2016.)
9. Internet. <http://www.altairuniversity.com/11584-11584/> (gledano: 05.07.2016.)
10. Internet. <http://www.dentistrytoday.com/component/k2/itemlist/category/14-implants-today> (gledano 25.06.2016.)
11. Internet. http://www.dental-aesthetik.com/produkte_implantate.php (gledano: 27.06.2016.)

12. Internet. <http://www.dr-kroell.de/implantate.htm> (gledano: 27.06.2016.)
13. Internet. <http://www.tandartspraktijkkapteijns.nl/implantologie-prothese-op-implantaten> (gledano: 27.06.2016.)
14. Čatić A, Rechani B, Aurer A. Fiksacija vijkom ili cementom – mikrobiološka analiza. *Acta Stomatol Croat.* 2013;47:368-83.
15. Internet. <http://www.cmsa.ch/en/Dental/Products-and-Services/Anchors> (gledano: 25.06.2016.)
16. Internet, <http://www.preat.com/locimplant.htm> (gledano: 25.06.2016)
17. Cordaro L, di Torresanto VM, Petricević N, Jornet PR, Torsello F. Single unit attachments improve peri-implant soft tissue conditions in mandibular overdentures supported by four implants. *Clin Oral Implants Res.* 2013; 24:536-42.
18. Internet. http://www.straumann.nl/content/dam/internet/xy/resources/brochurecatalogue/brochures/en/152.090_low.pdf (gledano 25.06.2016.)
19. Bešlić A, Radić T, Pelivan I. Pokrovne proteze retinirane prečkama na implantatima – prikaz slučaja. *Sonda.* 2012;13:60-5.
20. Kuna T, Carek V, Filipović-Zore I, Grgurević J, Ivasović Z. Ispitivanje retencije Sm-Co5 i Nd-Fe-B magneta. *Acta Stomatol Croat.* 2001;35:443-6.
21. Shafie H, Obeid G. Principles of attachment selection for implant-supported overdentures and their impact on surgical approaches. *SROMS.* 2011;19:55-72.

16. ŽIVOTOPIS

Martina Filipović rođena je 16.07.1991. godine u Slavonskom Brodu gdje završava OŠ „Đuro Pilar“ te Opću gimnaziju „Matija Mesić“. 2010. god. upisuje Stomatološki fakultet u Zagrebu. Tijekom studija sudjeluje u studentskoj organizaciji Zubić vili. Pohađa osnovni stupanj iTop programa u Danskoj i napredni stupanj u Sloveniji te sudjeluje na edukacijama namijenjenima doktorima i studentima. Jednu godinu je demonstrator na Zavodu za mobilnu protetiku. Polaznik je tečaja ABC hitnih stanja za studente dentalne medicine organiziranog od Studentske Ekipe Prve Pomoći. U lipnju 2016. godine nagrađena je Rektorovom nagradom u kategoriji za društveno koristan rad za volontiranje na Projektu za promociju oralnog zdravlja slijepih i slabovidnih osoba. Tijekom pete i šeste godine asistira u dvjema privatnim stomatološkim ordinacijama. Govori engleski i njemački jezik.