

# CBCT u ortodonciji

---

**Martinović, Dina**

**Master's thesis / Diplomski rad**

**2016**

*Degree Grantor / Ustanova koja je dodijelila akademski / stručni stupanj:* **University of Zagreb, School of Dental Medicine / Sveučilište u Zagrebu, Stomatološki fakultet**

*Permanent link / Trajna poveznica:* <https://um.nsk.hr/um:nbn:hr:127:460859>

*Rights / Prava:* [Attribution-NonCommercial-NoDerivs 3.0 Unported / Imenovanje-Nekomercijalno-Bez prerada 3.0](#)

*Download date / Datum preuzimanja:* **2025-01-14**



*Repository / Repozitorij:*

[University of Zagreb School of Dental Medicine Repository](#)



SVEUČILIŠTE U ZAGREBU  
STOMATOLOŠKI FAKULTET

Dina Martinović

# **CBCT U ORTODONCIJI**

DIPLOMSKI RAD

Zagreb, srpanj 2016.

Ovaj rad izrađen je na Zavodu za ortodonciju Stomatološkog fakulteta Sveučilišta u Zagrebu.

Voditelj rada: prof. dr. sc. Mladen Šljaj, Zavod za ortodonciju Stomatološkog fakulteta Sveučilišta u Zagrebu.

Lektor hrvatskog jezika: Filip Kopanica, prof. hrvatskog jezika

Lektor engleskog jezika: doc. dr. sc. Anna Martinović

Rad sadrži: 32 stranice

8 slika

1 CD

## SADRŽAJ

1. UVOD .....	1
2. SVRHA RADA.....	3
3. RADIOLOŠKI ASPEKTI CBCT-a .....	4
3.1. RAZVOJ KOMPJUTERIZIRANE TOMOGRAFIJE .....	4
3.2. FUNKCIONALNE I TEHNIČKE KARAKTERISTIKE CBCT-a .....	5
3.3. DOZE ZRAČENJA.....	8
3.4. POLJE GLEDANJA – FOV .....	10
4. KLINIČKA PRIMJENA CBCT-a U ORTODONCIJI.....	12
4.1. PROCJENA MORFOLOGIJE, POLOŽAJA I RESORPCIJE KORIJENA ..	13
4.2. DIJAGNOSTIKA IMPAKTIRANIH ZUBI.....	15
4.3. PROCJENA VISINE I DEBLJINE KOSTI.....	16
4.3.1. Procjena visine i debljine kosti kod forsiranog širenja nepca .....	17
4.3.2. Procjena visine i debljine kosti kod postavljanja privremenih sidrišnih naprava .....	18
4.4. DIJAGNOSTIKA FACIJALNIH ASIMETRIJA .....	19
5. RASPRAVA .....	23
6. ZAKLJUČAK .....	25
7. SAŽETAK .....	26
8. SUMMARY .....	27
9. LITERATURA.....	28
10. ŽIVOTOPIS .....	32

## **POPIS KRATICA I OZNAKA**

ALARA – najniža izloženost ionizacijskom zračenju uz očuvanje dijagnostičke vrijednosti snimke (As Low As Reasonably Achievable)

CBCT – Cone Beam kompjutorizirana tomografija (Cone Beam Computer Tomography)

CT – kompjutorizirana tomografija

DICOM – digitalni prikaz i komunikacija u medicini (Digital Imaging and Communications in Medicine)

FDA – američka agencija za hranu i lijekove

FOV – područje gledanja (Field Of View)

ICRP – međunarodna komisija za radiološku zaštitu (International Commission on Radiological Protection)

MSCT – Multi-Slice kompjuterizirana tomografija (Multi Slice Computer Tomography)

## **1. UVOD**

Znanstveni i klinički napredak svih grana medicine u velikoj se mjeri zasniva na korištenju i razvoju naprednih tehnoloških sustava. Primjena trodimenzionalne dijagnostike prisutna je u posljednjih 30 godina u gotovo svim granama medicine (1). Međutim, relativno velika količina zračenja ograničila je primjenu kompjuterizirane tomografije (CT) u dentalnoj medicini na slučajeve krajnje potrebe. Princip da se koristi što manje zračenja, nije dozvoljavao primjenu trodimenzionalne CT dijagnostike u svakodnevnoj stomatološkoj praksi. Zbog navedenog razloga pristupilo se pronalasku dijagnostičkog sredstva koji će objediniti prednosti CT dijagnostike, i u isto vrijeme, pomoću smanjene doze zračenja primijeniti nove i poboljšati postojeće dijagnostičke postupke te ih učiniti etički prihvatljivim. Primjena CT uređaja na bazi konične zrake (CBCT, eng. *Cone Beam Computer Tomography*) omogućila je 3D dijagnostiku u dentalnoj medicini. Poznavanje treće dimenzije i prostornih odnosa anatomskih struktura u značajnoj mjeri olakšava dijagnostiku i planiranje terapije. Zbog značajnih prednosti u odnosu na dosadašnju dvodimenzionalnu radiološku dijagnostiku primjena 3D dijagnostike širi se na gotovo sve grane dentalne medicine (1,2). Primjena kompjuterizirane tomografije u dentomaksilofacijalnom snimanju rješava kompleksne dijagnostičke i probleme planiranja terapije. Malokluzija je trodimenzionalan problem rezultiran vertikalnim, transverzalnim i anteriorno-posteriornim diskrepancijama zubi, maksile ili mandibule (2).

Postoje brojna istraživanja koja pokazuju efikasnost CBCT primjene u dijagnostici impaktiranih zubi (3, 4, 5), procjene volumena kosti u planiranju ortodontske terapije (6, 7), dijagnostici facijalnih asimetrija (8, 9) i planiranju ortognatske kirurgije (10, 11, 12, 13, 14).

Stoga nije čudno da su specijalisti ortodoncije brzo prihvatili CBCT jer omogućuje precizniju i sigurniju dijagnostiku i izradu radnog plana terapije.

## **2. SVRHA RADA**

Svrha ovog rada je prikazati osnovne principe CBCT uređaja, protokole koje uključuju korištenje uređaja, interpretaciju snimki i njenu kliničku primjenu u ortodontskoj dijagnostici uz osvrt na suvremenu literaturu. Bit će opisana prednost upotrebe CBCT-a u dijagnostici impaktiranih zubi, različitih morfologija i resorpcije korijena, facijalnih asimetrija, procjeni visine i debljine kosti kod širenja nepca i postavljanja privremenih sidrišnih uređaja te u preoperativnoj pripremi u ortognatskoj kirurgiji.



### **3. RADIOLOŠKI ASPEKTI CBCT-a**

#### **3.1. RAZVOJ KOMPJUTERIZIRANE TOMOGRAFIJE**

CBCT tehnologija svoj početak duguje Wilhemu Conradu Röntgenu, koji je 1895. otkrio x-zrake (2), što je omogućilo prvu, neinvazivnu vizualizaciju unutrašnjosti ljudskog tijela. Otkriće je označilo prekretnicu u medicinskom području i doprinijelo njenom razvoju te se ubrzo proširilo u sva područja medicinske znanosti. Iako su se rendgenske snimke pokazale izuzetno vrijednima, ipak je riječ o dvodimenzionalnom prikazu trodimenzionalnog objekta te je radi navedenog postojala potreba za razvojem tehnologije prikaza treće dimenzije. Zahvaljujući brzom tehnološkom napretku došlo je do razvoja suvremene radiologije koja sve više rabi digitalne sustave za dobivanje slike ljudskog tijela koji postupno zamjenjuju analogne sustave u kliničkoj praksi. Digitalna radiološka dijagnostika koristi kompjutersku snimku koja je dobivena nakon konverzije rendgenske u digitalnu snimku (15). Navedeno se prvo počelo primjenjivati kod CT dijagnostike, čiji je princip rada slojevito snimanje (2). Na osnovi velike serije dvodimenzionalnih rendgenskih snimaka koji su dobiveni oko zajedničke osi rotacije, stvara se trodimenzionalna slika unutrašnjosti ljudskog tijela. Kod stvaranja slike koriste se rendgenske zrake koje u sagitalnim ili aksijalnim presjecima slojevito snimaju zadano područje. Za vrijeme snimanja pacijent se nalazi u ležećem položaju, oko njega kruži rendgenska cijev, nasuprot koje se nalaze detektori rendgenskog zračenja koji registriraju do koje mjere su emitirane zrake propuštene kroz tijelo pacijenta, a u kojoj mjeru su apsorbirane.

Cijev radi puni krug oko pacijenta, a prikupljeni signali na detektorima se računalno obrađuju te se na kompjuteru stvara slika poprečnog presjeka pojedinog dijela tijela (15).

Za razliku od analognog načina snimanja koji je rezultat izravnog djelovanja rendgenskih zraka na rendgenski film, digitalna radiologija se temelji na interakciji rendgenskih zraka s elektronima unutar elektroničkih senzora koji se nalaze u detektorima zračenja (1, 2, 15).

Podjela CT uređaja s obzirom na napredak u tehnologiji je (16):

1. na jednoslojni CT uređaj (Single-Slice CT)
2. na višeslojni CT uređaj (Multi-Slice CT)
3. na CT s koničnim snopom (Cone Beam CT).

Single-Slice CT ima mogućnost snimanja samo u jednom sloju te se danas više ne koriste zbog visokih doza zračenja (16).

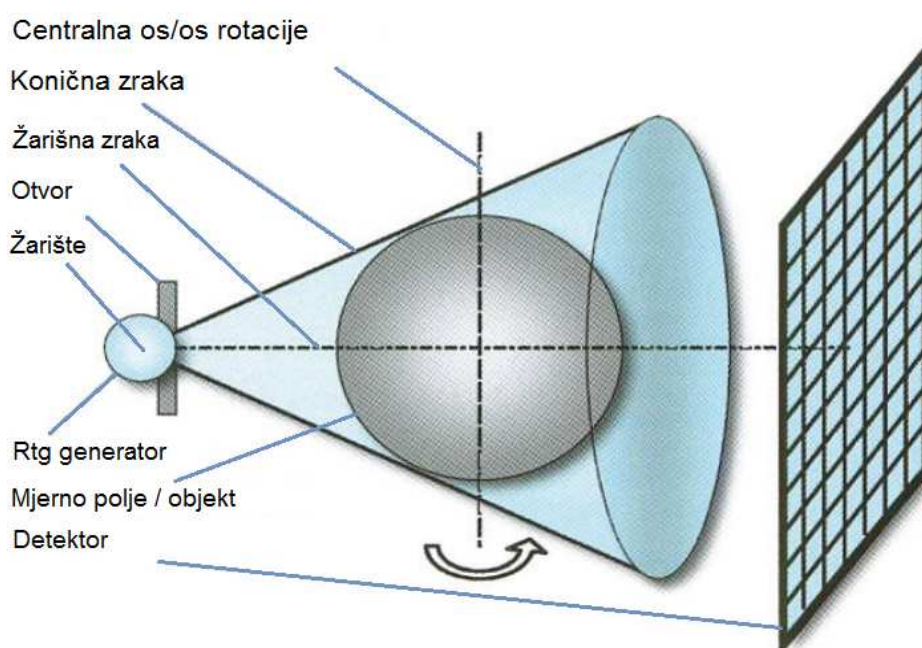
Multi-Slice CT omogućuje simultan prikaz 4 sloja u rotacijskom vremenu od 0.5 sekundi, pružajući napredak u brzini skeniranja i longitudinalnoj rezoluciji te boljoj upotrebi dostupnih rendgenskih zraka (16).

### 3.2. FUNKCIONALNE I TEHNIČKE KARAKTERISTIKE CBCT-a

CBCT je posljednje otkriće suvremene digitalne radiologije koje se prvi put pojavilo 1982. u "Mayo Clinic Biodinamics Research Laboratory" i to u području angiografije. Svoju primjenu u dentalnoj medicini je našla 2001. u Veroni, Italiji kada je američka agencija za hranu i lijekove (FDA) potvrdila "NewTom QR DVT 9000" prvim CBCT uređajem sa specifičnom dentalnom upotrebom (1).

U odnosu na klasični CT, puno je jeftiniji, i manji, te se razvojem posebnih dvodimenzijskih detektora, jeftinijih rendgenskih cijevi i računala sposobnih za stvaranje slike te ciljanog mjesta pretrage ubrzo proširio u sva područja dentalne medicine.

CBCT je baziran na koničnim zrakama, koje su usmjerene na usko područje interesa, te tako u odnosu na konvencionalni CT imaju bitno smanjenu efektivnu dozu zračenja, visoku razlučivost detalja, točne kvalitativne i kvantitativne vrijednosti, ekonomičnost i jednostavnost u korištenju. Omogućuje nam vizualizaciju snimaka po slojevima i presjek u sve tri dimenzije.



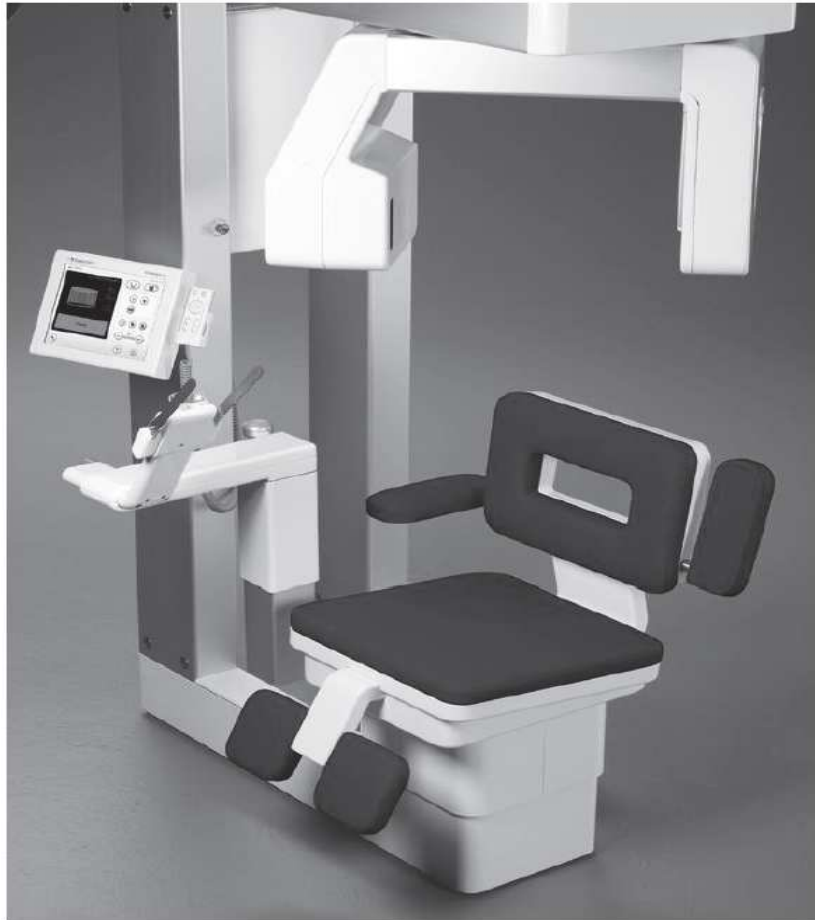Slika 1. CBCT stvara koničan izvor ionizirajućeg zračenja. Preuzeto iz: (15)

Sa svojim divergentnim, odnosno koničnim izvorom ionizirajućeg zračenja, pokriva cijelu željenu regiju i dovoljna je jedna cirkularna rotacija, koja traje manje od 30 s, da se prikupe podaci za stvaranje trodimenzionalne slike (slika 1).

Rekonstrukcija slike na kompjuteru koja traje oko 2 minute, ovisi o više faktora kao što su širina polja, broj projekcija, veličini vokselu koja daje slici dubinu, računalnom programu i samom računalu. CBCT uređaji su sposobni razlikovati najmanje 4096 nijansi sivila. Za svaku pojedinu rotaciju stvori se 100 – 700 individualnih projekcija koji sadrže više od milijun piksela (1, 2, 15).

Uz pomoć trodimenzionalnih prikaza moguća je točna vizualizacija struktura u njihovom stvarnom prostornom prikazu i u mjerilu 1:1, (DICOM format). Ovakva tehnologija omogućuje velik broj kombinacija slika, jer je od trodimenzionalne snimke moguće proizvesti panoramske, aksijalne, transverzalne, poprečne, kose i trodimenzionalne presjeke.

Uređaj se sastoji od izvora rendgenskih zraka i detektora koji je fiksiran na postolje. Rendgenska cijev i senzor su locirani na suprotnim stranama rotirajuće ruke, tako da je pacijent u ležećem ili još češće u kliničkoj praksi, u sjedećem položaju koji nam je bitan jer omogućuje dobru fiksaciju glave pa se reducira mogućnost nastanka artefakata. Sjedeći položaj je također pogodan kod pacijenta sa smanjenom mogućnosti kretanja (slika 2).



Slika 2. Prikaz suvremenog CBCT uređaja. Preuzeto iz: (1)

### 3.3. DOZE ZRAČENJA

Kod dijagnostičke radiologije, dvije najčešće razine zračenja koje promatramo su ulazna površinska izloženost i efektivna doza.

Efektivna doza je ona prosječna doza izmjerena na lokalnom tkivu, preračunata i raspodijeljena preko cijelog tijela, što omogućuje usporedbu radioaktivne kontaminacije nakon niza rendgenskih pregleda. Jedinica efektivne doze (E) radijacije izražena je jedinicom Sivert (Sv), a za ulaznu površinsku izloženost (ESE) se koristi jedinica Grey (Gy). Efektivna doza za pučanstvo godišnje iznosi 1 mSv, a za medicinsko osoblje 20 mSv.

Kod snimanja ortopantomogramskih snimki efektivna doza radijacije varira između 4 i 6  $\mu\text{Sv}$ , a kod pojedinačnog snimanja svakog zuba iznosi ukupno od 33 do 150  $\mu\text{Sv}$  (1, 2, 17).

Male doze radijacije mogu uzrokovati promjene u DNK, iako one ne moraju biti smrtonosne, mogu potaknuti mutacije koje mogu završiti malignim alteracijama. Nepopravljiva šteta nastaje kod velikih pojedinačnih ili akumuliranih doza. Što je osoba izložena većoj količini i jačini zračenja, to će joj prije biti oštećena DNK. To se naziva stohastičkim efektom, koji predstavlja učinak proporcionalan primljenoj dozi, a za posljedicu može imati karcinom ili genetske promjene u budućim naraštajima (1, 2, 17, 18). Efektivna doza se može smanjiti digitalnim snimanjem, ako koristimo veću brzinu filma, također ako koristimo pulsirajuće umjesto konstantnih zraka, ako pravokutno suzimo snop zraka, odnosno usmjerimo zrake na najmanju uporabljivu veličinu i smanjujemo tako opseg izloženog tkiva, a time i količinu upijene radijacije.

Prema Međunarodnoj komisiji za radijacijsku zaštitu (ICRP) koja publicira vrijednosti faktora za specifična tkiva i organa koji se koriste u računanju efektivnih doza radijacije, žlijezde slinovnice spadaju u posebne entitete, dok je sluznica usne šupljine klasificirana pod "ostale" organe čiji je efektivni faktor povećan od 0.05 do 0.12. Prosječne efektivne doze CBCT snimki odgovaraju prosječnim efektivnim dozama intraoralnih snimki pojedinih zubi kad se koristi klasična rendgenska radiografija tj. 13- 100  $\mu\text{Sv}$  (1, 2, 15, 17, 18).

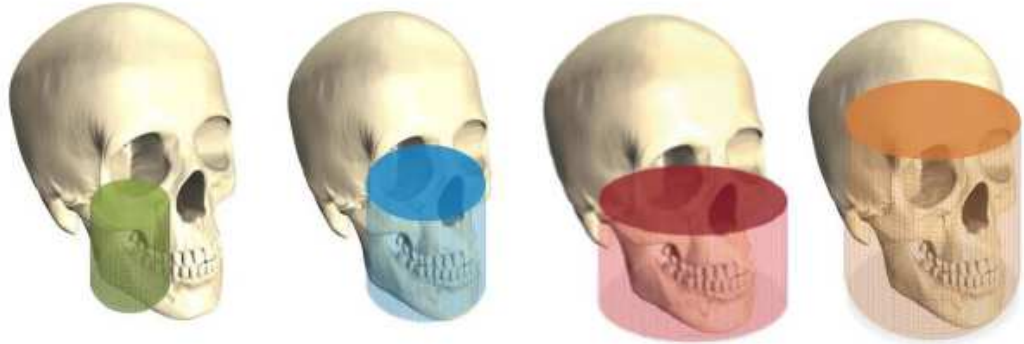
U procesu dijagnostike i uporabe radiografije potrebno je odlučiti koju vrstu snimanja treba primijeniti i je li snimanje zaista potrebno, te ukoliko se to utvrdi ono se mora učiniti s najmanjom mogućom dozom zračenja. Koristi se princip ALARA (As Low as Reasonably Achievable) sustava, a to je najniža izloženost ionizacijskom zračenju uz očuvanje dijagnostičke vrijednosti snimke (1, 2).

#### 3.4. POLJE GLEDANJA – FOV

Cone-beam CT uređaji imaju širok spektar veličina polja gledanja (FOV- Field Of View). Područje obuhvaćeno jednom slikom naziva se poljem gledanja (FOV). Veličina FOV ovisi o nekoliko faktora; veličini i obliku detektora, geometriji projekcije i ravnanju rendgenske zrake (1, 2).

Na temelju FOV odabira, CBCT uređaji su kategorizirani prema sljedećem; različita: malo, srednje, veliko i iznimno veliko (slika 3) (1, 2, 18). Malo polje, dentalno (6 x 6 cm) namijenjeno je planiranju zahvata u jednom sekstantu ili kvadrantu koji uključuje lateralne zube od očnjaka do umnjaka. Srednje polje, maksilofacijalno (7.5 x 10 cm) pogodno je za pregled obiju čeljusti, maksilarnog sinusa, i dio nosa. Veliko i iznimno veliko polje, kraniofacijalno (7,5 x 14,5 cm / 10 x 14,5 cm) pokriva cijelo maksilofacijalno područje, idealna su kada je potrebno napraviti pregled obiju čeljusti, TM zglobovi, te gornji dio cervikalne kralježnice.

Područje, odnosno polje gledanja bi trebalo biti ograničeno na interesno područje, i to je dobar način da se smanji efektivna doza zračenja. Za to je odličan mali FOV koji smanjuje dozu radijacije jer je emisija ograničena na manju regiju, manji obujam i manje senzitivna tkiva. Efektivna doza kod malog FOVa iznosi 19 – 44  $\mu$ Sv, srednjeg 28 – 265  $\mu$ Sv, a velikog 68 – 368  $\mu$ Sv (1, 2, 15, 17).



Slika 3. Različita polja gledanja (FOV): malo, srednje, veliko, i iznimno veliko.

Preuzeto iz: (1)



#### **4. KLINIČKA PRIMJENA CBCT-a U ORTODONCIJI**

Nepravilnosti u orofacijalnom sustavu mogu uključivati dentoalveolarne nepravilnosti položaja, skeletalne devijacije u sagitalnoj, vertikalnoj i transverzalnoj ravnini, te različite funkcionalne nepravilnosti. Upravo zato, opsežna diferencijalna dijagnoza je važna u ortodonciji. Ortodontska terapija započinje točnom i temeljitom anamnezom, kliničkim pregledom, analizom modela, uzimanjem i analizom intraoralnih i ekstraoralnih fotografija, radiološkom dijagnostikom, kefalometrijskom analizom i planom terapije. U ortodonciji radiološka analiza je najčešće temeljena na ortopantomogramu i kraoniogramu (19).

Kraniogram omogućuje precizan prikaz svih koštanih struktura neurokranija i viscerokranija, i ponekad ako su određeni filteri korišteni i prikaz mekih tkiva. Pomoću kraniograma, možemo puno zaključiti o veličini i obliku čeljusti, poziciji u sagitalnoj i vertikalnoj relaciji u odnosu na prednju stranu lubanje, i njihovom odnosu jednom prema drugom. Isto tako, pruža informaciju o aksijalnom nagibu prednjih i stražnjih zubi u sagitalnoj relaciji, opsegu okolne alveolarne kosti i veze prednjih zubi prema mekom tkivu. Kraniogrami pomažu utvrditi sagitalni položaj maksile i mandibule u lubanji, njihovu relativnu orijentaciju, te zubne i mekotkivne parametre.

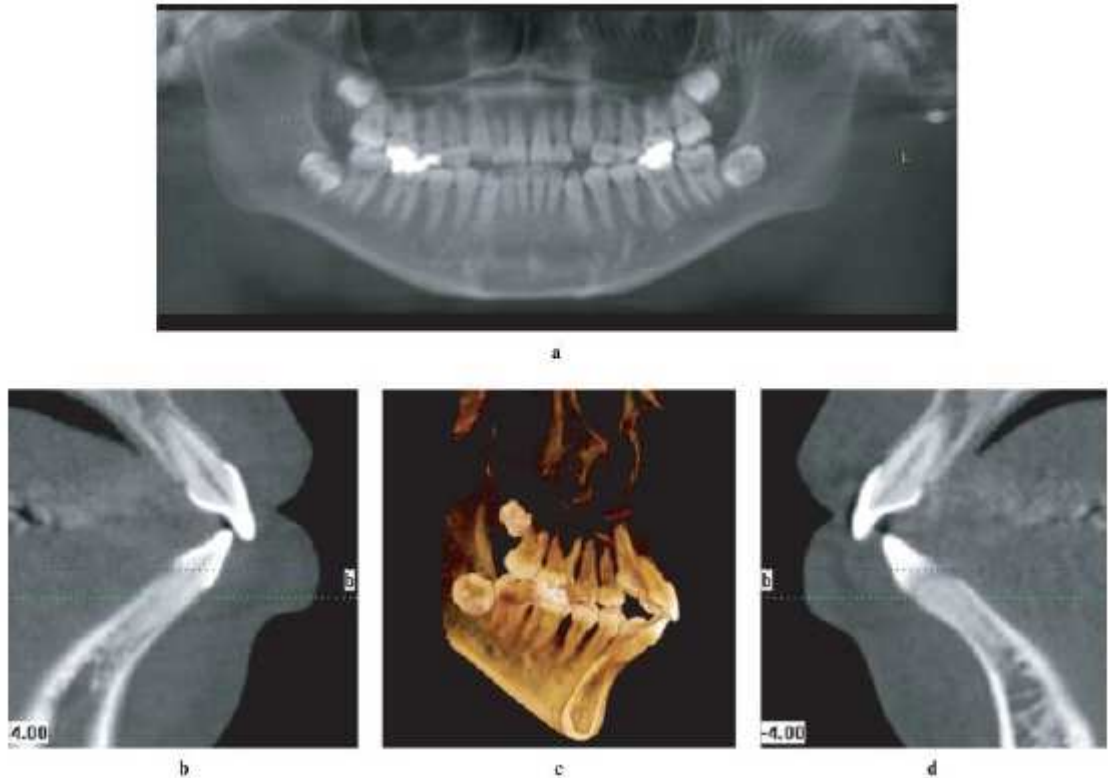
CBCT nije standardna dijagnostička metoda u ortodonciji. Koristimo je kao dodatnu dijagnostičku metodu u različitim kliničkim slučajevima gdje dvodimenzionalna slika ne pruža potpunu informaciju te na taj način možemo olakšati planiranje i ishod terapije.

#### 4.1. PROCJENA MORFOLOGIJE, POLOŽAJA I RESORPCIJE KORIJENA

Paralelnost korijena je primarni cilj u ortodontskoj terapiji i smatra se da je jedna od ključnih faktora za postizanje idealne okluzije. CBCT pruža točne vrijednosti zakrivljenosti korijena, za razliku od konvencionalnih dvodimenzijskih radiografskih snimka. Upravo zbog tog razloga CBCT se pokazao kao dobro dijagnostičko sredstvo u težim slučajevima nepravilnosti i anomalija gdje nam je trodimenzionalni prikaz od velike važnosti u planiranju terapije. S obzirom da u većini slučajeva ortopantomogram ili pojedinačna snimka zuba pruža dostatnu, iako ne skroz preciznu informaciju, CBCT u ovim slučajevima koristimo samo kad ortodont procijeni da je potrebno.

Resorpcija korijena je povremena i neželjena posljedica ortodontske terapije koja može kompromitirati dugovječnost zubi. Duljina, širina, oblik i resorpcija korijena su dosad bile procjenjivane periapikalnim rendgenskim snimkama. CBCT se pokazao jednako dobrim kao i periapikalne snimke u određivanju duljine korijena, međutim, za razliku od periapikalnih, može detektirati male korijenske defekte, pruža puno točniji uvid u korijensku resorpciju i ima veću senzitivnost i specifičnost u detektiranju ovakvih lezija. U otkrivanju eksterne resorpcije korijena CBCT ima veliku dijagnostičku važnost (2, 20). Također, resorpcije korijena povezane s impaktiranim zubima se brzo otkrivaju zahvaljujući CBCT tehnologiji. Dvodimezionalne snimke prikazuju samo apeks, te mezijalnu i distalnu površinu korijena, dok je kod CBCT-a vidljiva i lingvalna i bukalna površina korijena. To je dovelo do otkrića da resorpcija korijena nije moguća samo u području apeksa, već i na područjima udruženima s smjerom pomicanja zubi u ortodontskoj terapiji (2).

Ove poboljšane informacije pružene od strane CBCT-a mogu promijeniti ishod terapije; primjerice, u ekstrakcijskom slučaju, mogu utjecati na odluku treba li ekstrahirati resorbirani lateralni sjekutić ili zdravi premolar.



Slika 4. Korištenje CBCT-a za dijagnozu morfologije i stanja kosti. a) ortopantomogramska snimka pacijenta sa bimaksilarnom protruzijom ne pokazuje potencijalna bukolingvalna ograničenja kosti i prikazuje gotovo normalnu dužinu korijena gornjeg središnjeg sjekutića;

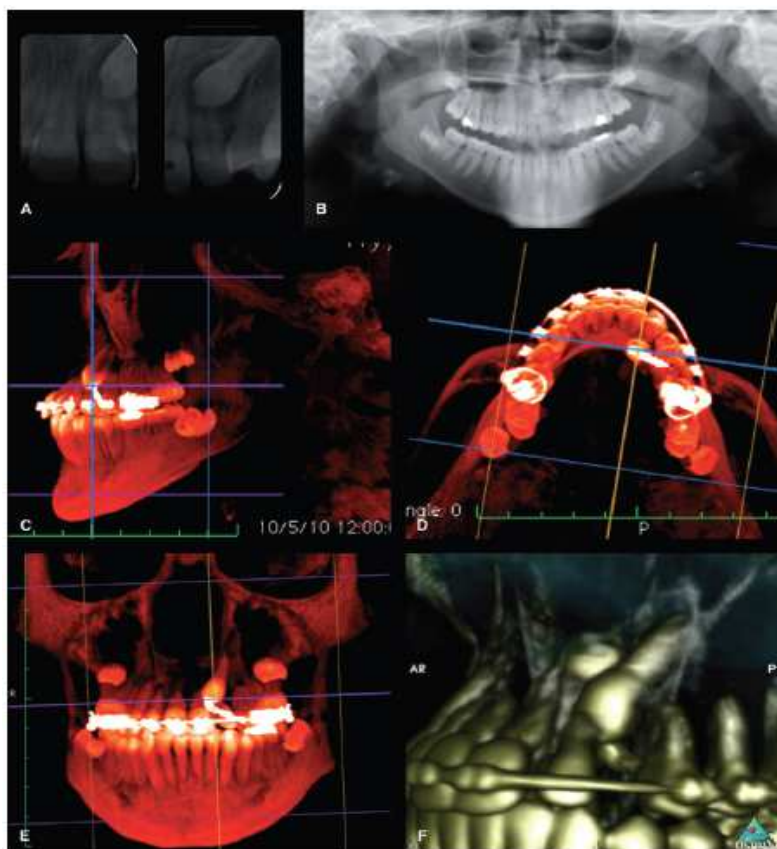
b) i d) sagitalni presjek kroz središnji sjekutić; c) trodimenzionalan prikaz pokazuje da je korijen kratak uz ograničavajuće uvjete posebno u mandibuli gdje je labiolingvalna širina korijena gotovo jednaka širini kortikalne kosti. Preuzeto iz:

(6).

#### 4.2. DIJAGNOSTIKA IMPAKTIRANIH ZUBI

Nakon trećih molara, maksilarni očnjaci su najčešće impaktirani zubi u čeljusti i predstavljaju najčešću indikaciju za CBCT snimanjem u ortodontskoj dijagnostici (2). Maksilarni očnjaci su osnovni za funkcionalnu i stabilnu okluziju, te igraju važnu ulogu u estetici. Najčešća komplikacija povezana s njima je resorpcija lateralnog i centralnog sjekutića (2, 21, 22). Od svih kliničkih slučajeva koje su prezentirane ortodontima, impaktirani zubi su oni u kojima je CBCT poboljšao dijagnostički proces i omogućio dobar terapijski ishod (2, 21). CBCT poboljšava mogućnost lokalizacije impaktiranih zubi izrazitom preciznošću, procjenjuje njihov položaj prema drugim zubima i strukturama, utvrđuje prisutnost patološkog procesa, procjenjuje prostorne uvjete, resorpciju susjednog zuba, pomaže u planiranju kirurškog pristupa i određivanju optimalnog smjera za ekstruziju takvog zuba.

Za planiranje tretmana impaktiranih zubi najbitnija je točno postavljena dijagnoza, anatomske izgled i položaj zubi u čeljusti. Ortopantomogramom promatramo vertikalnu dimenziju, okluzalnom snimkom blizinu susjednih zubi, a apikalnom snimkom labiopalatinalni položaj zuba. Sve te snimke odjednom dobivamo pomoću CBCT uređaja.



Slika 5. Dijagnoza resorpcije korijena uzrokovanog impaktiranim zubom. a) i b) periapikalna snimka i ortopantomogram ne pružaju dovoljno informacija o oštećenju korijena. c),d),e),f) sagitalne, aksijalne, koronarne, lateralne CBCT snimke prikazuju točan položaj impaktiranog očnjaka i lateralnog sjekutića. Preuzeto iz: (2).

#### 4.3. PROCJENA VISINE I DEBLJINE KOSTI

Procjena visine i debljine kosti nužna je prilikom planiranja ortodontske terapije, prilikom ekspanzije zubnog luka ili labijalnog pomicanja sjekutića. Površinske nepravilnosti poput ektopičnih zubi, dehiscijencije kosti, invaginacije žlijezda

slinovnica i druge nepravilnosti mogu se mnogo bolje vidjeti na trodimenzionalnoj snimci.

#### 4.3.1. Procjena visine i debljine kosti kod forsiranog širenja nepca

Debljina alveolarne kosti je važna ortodontu koji planira forsirano širenje nepca da poveća transverzalnu dimenziju maksile. Naprave za brzo forsirano širenje nepca produciraju različite stupnjeve skeletalne ekspanzije i dentalnog tippinga, ovisno o dobi pacijenta za vrijeme trajanja terapije. Skeletna ekspanzija je veća kod mlađih pacijenata koji nemaju sraštenu srednju palatinalnu suturu nego kod starijih kojima je sraštena. Kao rezultat, stariji pacijenti pokazuju veći dentalni tipping prilikom forsiranog širenja nepca. Još jednom, CBCT snimke su se pokazale neprocjenjivim izvorom u procjenjivanju tog efekta (2).

CBCT snimke dovoljno jasno mogu izmjeriti debljinu alveolarne kosti s preciznošću od 0.6 mm (20). U stvari, jedna studija sugerira da se pomoću CBCT snimke s veličinom vokselu od 0.4 mm može zapravo procijeniti gubitak alveolarne kosti nakon forsiranog širenja nepca (20). Prije CBCT-a, skeletalne promjene kod pacijenta koji su bili u terapiji forsiranog širenja nepca su se mjerile na modelima, lateralnim i posteriorno anteriornim kefalometrijskim rendgenskim snimkama, okluzalnim rendgenskim snimkama i modelima lubanje izrađenim od sintetičkih materijala. Danas, s CBCT tehnologijom, je moguće dobiti točne 3D slike, koje omogućuju kvantifikaciju skeletnih i dentoalveolarnih promjena minimalnom distorzijom i nižim dozama zračenja.

#### 4.3.2. Procjena visine i debljine kosti kod postavljanja privremenih sidrišnih naprava

Privremene sidrišne naprave su često korištene da pruže stabilno sidrište kod primjene ortodontskih sila. Kako mogu biti postavljeni bilo gdje u usnoj šupljini, bitno je osigurati da ne oštete važne strukture, kao što je korijen, krvna žila ili živac. Iako ne postoje dokazi koji podupiru potrebu za korištenje CBCT-a u planiranju postavljanja privremenih sidrišnih uređaja, CBCT snimke su korisne u makroanatomskoj analizi kroz vizualizaciju susjednih struktura, kao što su zubni korijeni, nosna šupljina, sinusi i živci, te mogu biti ključni u sprječavanju komplikacija.

Prednost trodimenzionalne slike u postavljanju privremenih sidrišnih naprava je i u procjeni kvantitete i kvalitete kortikalne kosti i kvalitete trabekularne kosti koja određuje primarnu stabilnost uređaja, a potom, i sekundarnu stabilnost kroz duže razdoblje. Većina sidrišnih uređaja se postavljaju u palatinalnoj kosti, te maksilarnoj i mandibularnoj bukalnoj alveolarnoj kosti. Najdeblji dio palatinalne kosti je 4 mm posteriorno od incizalnog foramena i 3 – 6 mm lateralno prema srednjoj palatinalnoj suturi (2, 22). Alveolarna bukalna kost je deblja u mandibuli nego u maksili, te se povećava povećanjem apikalne udaljenosti od alveolarnog grebena. Iako studije nisu pokazale da je gustoća kosti izravno povezana sa stabilnošću uređaja, dokazano je da visoka gustoća i kompaktnost kosti, izmjerena pomoću CBCT-a povećava stabilnost sidrišnog uređaja (21, 22).

Jedan od rizika postavljanja privremenih sidrišnih uređaja kod ortodontskih pacijenata je oštećenje parodontnog ligamenta i korijena, što se događa u 65.2 %

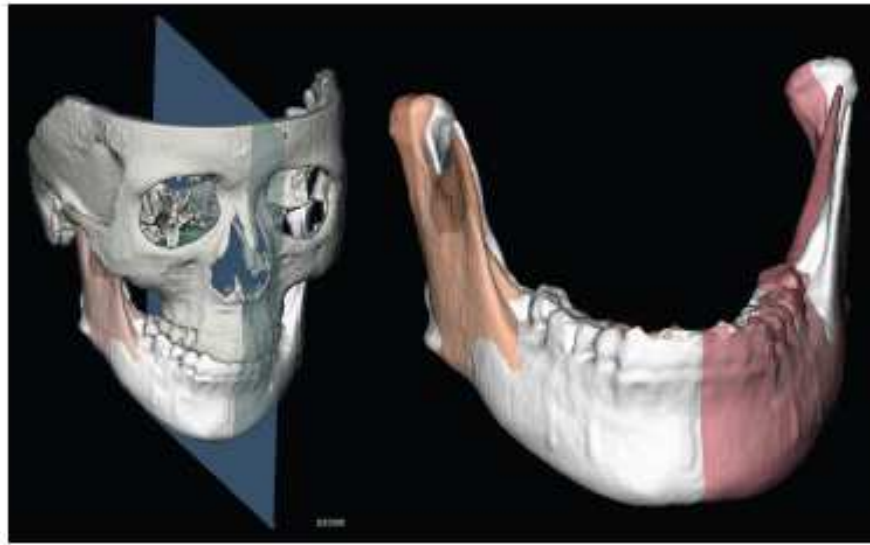
slučajeva (2). Da izbjegnemo oštećenje korijena, lokalizacija i razmak među korijenima mora biti izmjeren prije postavljanja uređaja, a CBCT nam je izvrstan alat u tome.

#### 4.4. DIJAGNOSTIKA FACIJALNIH ASIMETRIJA

Facijalna asimetrija uključuje spektar malformacija koje su posljedica maksilarne i/ili mandibularne hipoplazije ili hiperplazije na zahvaćenoj strani lica. Zbog izazova u identificiranju točne lokacije i veličine asimetrične strukture na licu, ovaj entitet predstavlja izazov u dijagnostici i pripremi plana terapije.

Također, i zbog različitosti u etiologiji, pravilna procjena i kvantifikacija različitosti između lijeve i desne strane je presudna u optimiziranju dijagnostike, planu terapije i konačnog ishoda terapije. Iako nije rutinska dijagnostička pretraga, CBCT se u ovom slučaju pokazao korisnim jer se na dvodimenzionalnim snimkama ne može procijeniti veličina, dubina i točna lokalizacija asimetrije (2). Kod planiranja operacija, CBCT nam omogućuje mjerenje stvarnih dimenzija čeljusti bez problema kao što su povećanje, preklapanje ili distorzija. S obzirom da se u većini slučajeva radi o većem području u orofacijalnoj regiji, potrebno je veće ili iznimno veliko polje gledanja, veći FOV. S tim ipak dolazi do većeg zračenja pacijenta, pa je dužnost doktora i specijalista ortodoncije procijeniti opravdanost postupka.





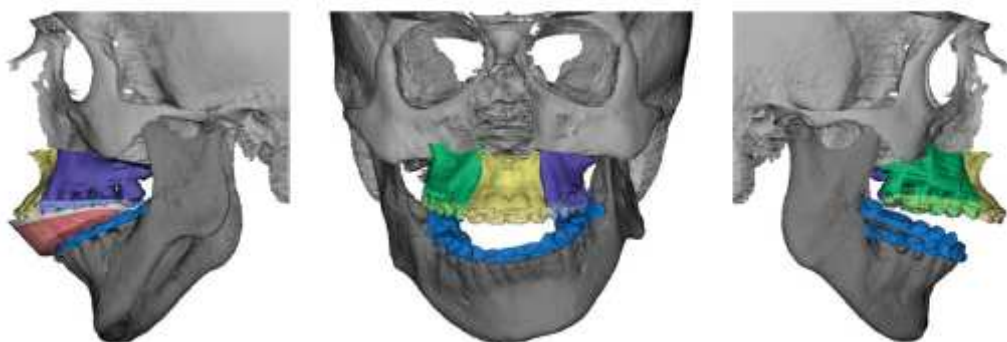
Slika 6. Planiranje operacije kod mandibularne asimetrije. Preuzeto iz: (2).

#### 4.5. ORTOGNATSKA KIRURGIJA

CBCT je stvorio potencijal za ozbiljan napredak u ortognatskoj kirurgiji. Nasuprot dvomenzionalnoj radiologiji, CBCT nudi poboljšanu analizu kraniofacijalnih anomalija, poboljšanu kontrolu kvalitete te bolju postoperativnu procjenu kirurških rezultata. Kefalometrijska analiza je standard u dijagnostičkom procesu i pripremanju plana terapije kod pacijenata sa različitim malokluzijama (2, 13, 14, 22). Većina kefalometrijskih analiza su odlične za angularna mjerenja koja procjenjuju položaj zuba, ali su manje precizna u procjenjivanju položaja zgloba. Unatoč pokušajima da se unaprijedi kefalometrijska analiza, treća dimenzija je nedostajala, a ona nam je ključna u planiranju i procjenjivanju rezultata operacije. Preoperativna procjena kosti i interdentalnog razmaka je ključna kod interdentalne osteotomije, a CBCT je izvrstan alat za to.

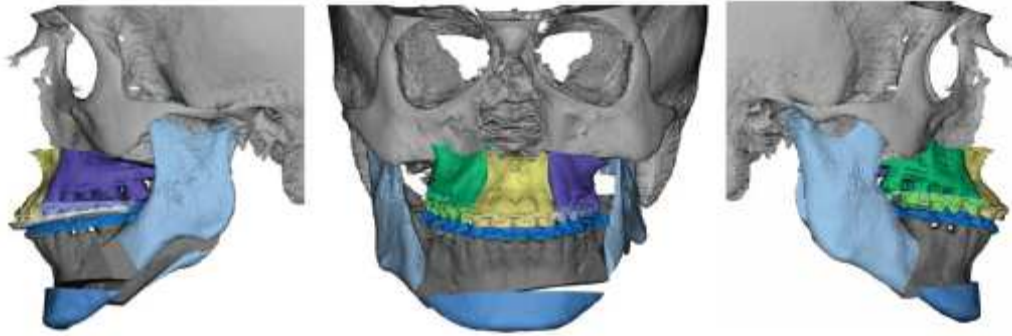
Pomaže nam procijeniti pogreške, vizualizirati varijacije u korijenskoj anatomiji i odrediti položaj donjeg alveolarnog živca kod planiranja sagitalne split osteotomije. Ortognatska kirurgija predstavlja kombinaciju ortodonske i kirurške tehnike koje uključuju trodimenzionalno repozicioniranje i rekonstrukciju facijalnog skeleta, pružajući funkcionalne, estetske i psihološke koristi za pacijenta. Istraživanja o ortognatskom kirurškom ishodu sada mogu biti poboljšana zahvaljujući sposobnosti slojevitog snimanja duž prednje kranijalne baze. Takva tehnika je postala metoda za trodimenzionalnu procjenu koštanih i mekotkivnih promjena u orofacijalnom području, posebno u odnosu na ortognatsko kirurško liječenje i recidiv.

Relativno nova primjena CBCT-a je i njegova primjena u trodimenzionalnom ortognatskom planiranju (2, 22). Povećavanje CBCT volumena facijalnog skeleta, virtualni 3D pacijent može biti stvoren, što dopušta planiranje ortognatske kirurgije isključivo u 3D. S vremenom, ovo planiranje će biti korisno za složenije slučajeve, poput rascjepa i kraniofacijalnih anomalije gdje je potrebno precizno planiranje te uvelike pridodati uspješnom ishodu liječenja.



Slika 7. Demonstracija virtualnog plana terapije kod repozicioniranja maksile.

Preuzeto iz: (2).



Slika 8. Virtualni plan kod mandibularne korekcije i demonstracija rezultata osteotomije mandibule. Preuzeto iz: (2).

## **5. RASPRAVA**

U ovom preglednom radu opisane su indikacije za CBCT dijagnostiku u ortodonciji. Iako ortopantomogram i kefalogram imaju određene nedostatke, ipak su to i dalje najčešće korištene tehnike u ortodonciji (3). One ne daju vjeran prikaz trodimenzionalnih struktura, ali u većini slučajeva iskusni ortodont pomoću navedenih radioloških metoda i sadrenih modela čeljusti može postaviti dijagnozu i napraviti plan terapije. CBCT tehnika snimanja orofacijalnih struktura daje bolji uvid u stvarno stanje, uvelike olakšava rad, pomaže u postavljanju dijagnoze i planiranju terapije.

Dijagnostičke metode su bitne kod donošenja kliničke odluke, dok kirurško planiranje ovisi obliku i točnoj lokalizaciji impaktiranog zuba. Prednost CBCT dijagnostike impaktiranih zubi zbog točnosti lokalizacije zuba i odnosa prema ostalim strukturama, omogućava specijalistu ortodoncije preciznu dijagnostiku, a specijalistu oralne kirurgije osigurava manju invazivnost zahvata, veću efikasnost i brzinu (2, 3, 4). Kirurško odstranjenje impaktiranih zubi je izazov za kliničara te CBCT dijagnostika pruža dovoljno informacija za osiguravanje uspješnosti zahvata.

Ortopantomogrami i kefalogrami se koriste kod preoperativne pripreme, ali nisu dovoljne za određivanje točne lokalizacije impaktiranog zuba zbog superponiranja struktura (2, 3). CBCT dijagnostika je zasigurno olakšala suradnju specijalista ortodoncije i specijalista oralne kirurgije.

Izbor pouzdane i ispravne metode mjerenja promjene volumena kosti su od izrazite kliničke važnosti u praćenju rezultata rapidnog širenja nepca i stabilnosti sidrišnih uređaja. Uvod u dimenziju koštanih tkiva čeljusti olakšava izbor vrste i načina ortodontskog liječenja.

Mengel i suradnici (23) su uspoređivali točnost periapikalne rtg snimke, ortopantomograma, MSCT-a i CBCT-a za mjerenje periimplantatnih defekata i dobili najmanju devijaciju kod CBCT tehnike snimanja (0.17 – 0.11 mm), što nam pokazuje značaj CBCT dijagnostike u procjeni volumena koštanog tkiva. Slična podatke dobili su Sirin i suradnici (24).

Svoju najveću primjenu CBCT je našao u ortognatskoj kirurgiji gdje nam je treća dimenzija od najveće važnosti. Pomoću CBCT-a se može pravilno isplanirati predkiruski ortodontski tretman, kirurški tretman a poslije pratiti ishod terapije. Postoje brojna istraživanja koja potvrđuju važnost CBCT u planiranju i praćenju ishoda raznih ortognatskih operacija (10, 11, 12, 13, 14).

Svako dijagnostičko rendgensko snimanje nosi rizik za pacijenta zbog radijacijskog zračenja, te zbog toga stručnjaci naglašavaju da je potrebno smanjiti sve radijacijske doze prema ALARA načelu.

Akyalcin i suradnici (25) su mjerili efektivne doze zračenja primljene od različitih vrsta CBCT uređaja i dobili da su doze zračenja manje nego što je prag za izazivanje stohastičkog efekta. Ali isto tako njihovi rezultati ne opravdavaju rutinsku upotrebu CBCT-a u ortodonciji s obzirom na životno-pripisani rizik za pojedinca.

## **6. ZAKLJUČAK**

U preglednom radu su navedene prednosti CBCT tehnike snimanja u dijagnostici ortodontskih svakodnevnih kliničkih slučajeva, komplikacija liječenja i anomalija.

Svaka radiološka tehnika snimanja ima svoje prednosti i nedostatke. Na kliničaru je da procijeni kada je koju potrebno primijeniti. Iako još nije došlo do šire primjene 3D tehnika snimanja, treba biti svjestan njihovih ograničenja i primijeniti tehniku koja je najbolja za pacijenta. Pri tome treba voditi računa da se pacijente ne izlaže nepotrebnom zračenju ukoliko to nije nužno.

## **7. SAŽETAK**

Cone Beam kompjuterizirana tomografija (CBCT) tehnika je našla široku primjenu u dentalnoj medicini. U ovom radu je objašnjen princip rada CBCT uređaja i navedene su njegove prednosti u odnosu na klasične radiološke pretrage. U području ortodoncije CBCT se koristi za sljedeće zahvate; analizu morfologije, položaja i resorpcije korijena zuba, određivanja točnog položaja impaktiranih zubi, procjeni visine i debljine kosti u slučajevima kao što su forsirano širenje nepca te postavljanje privremenih sidrišnih uređaja, zatim olakšavanje dijagnosticiranja kraniofacijalnih anomalija, facijalnih asimetrija, pomoć u planiranju ortognatske kirurgije, i naposljetku, procjenu uspješnosti liječenja. Prednosti CBCT-a su višestruke u odnosu na klasične radiološke pretrage, od kojih su preciznost i mogućnost pregleda slike u sve 3 dimenzije najznačajnije. Za dobar klinički ishod vrlo je bitna dobra dijagnostika, a CBCT uređaj uveliko tome pridonosi.

## **8. SUMMARY**

Cone beam computed tomography (CBCT) technique has been widely applied in dentistry. This thesis describes how the CBCT unit works and suggests its advantages compared to conventional radiology examinations. In the field of orthodontics, CBCT is used for the following operations: analysis of the morphology, position and resorption of the tooth root, defining the exact position of impacted teeth, and in the assessment of alveolar bone thickness and height in cases such as rapid palatal expansion and setting temporary anchorage devices. In addition, it can facilitate in the diagnosis of craniofacial anomalies, facial asymmetries, assist in planning orthognatic surgery, as well as aid in the assessment of the successful treatment. There are numerous advantages in the use of CBCT compared to conventional radiology examinations, the most important being its accuracy and ability to view images three-dimensionally. Accurate diagnostics is very important in order to achieve a proper clinical outcome, and CBCT analysis can greatly contributes to this process.



## 9. LITERATURA

1. Lauc T. 3D diagnostic in orofacial medicine. *Medical Sciences*. 2012;38:127-52.
2. Kapila S D. *Cone Beam Computed Tomography in Orthodontics*. Willey Blackwell, 2014.
3. Jeremias F, Fragelli CM, Mastrantorio SD, Dos Santos-Pinto L, Dos Santos-Pinto A, Pasani CA. Cone-beam computed tomography as a surgical guide to impacted anterior teeth. *Dent Res J (Isfahan)*. 2016 Jan-Feb;13(1):85-9.
4. Mamatha J, Chaitra KR, Renji KP, Merin G, Anitha J, Bharti Khanna. Cone Beam Computed Tomography-Dawn of A New Imaging Modality in Orthodontics. *J Int Oral Health*. 2015; 7(Suppl 1): 96–99.
5. Demiriz L, Hazar Bodrumlu E, Işen M, Durmuşlar MC. Evaluation of the accuracy of cone beam computed tomography on measuring impacted supernumerary teeth scanning. 2016 Jan 19.
6. Poorsattar Bejeh Mir K, Poorsattar Bejeh Mir A, Bejeh Mir MP, Haghanifor S. A unique functional craniofacial suture that may normally never ossify: A cone-beam computed tomography-basic report of two cases. *Indian J Dent*. 2016 Jan-Mar;7(1):48-50.
7. Kamburgođhi K, Murat S, Kılıç C, Yüksel S, Avsever A, Farman A, Scarfe WC. Accuracy of CBCT images in the assessment of buccal marginal alveolar periimplant defects: effect of field of view. *Dentamaxillofac Radiol*. 2014 May;43(4):20130332.

8. Yang L, Chen Z, Zhang X. A cone-beam computed tomography evaluation of facial asymmetry in unilateral cleft lip and palate individuals. *J Oral Sci.* 2016;58(1):109-124.
9. Ryn HS, An KY, Kang KH. Cone-beam computed tomography based evaluation of rotational patterns of dentofacial structures in skeletal Class III deformity with mandibular asymmetry. *Korean J Orthod.* 2015 Jul;45(4):153-63.
10. Azevêdo MS, Machado A+E, Barbosa Ida S, Esteves LS, Rocha VÁ, Bittencourt MA. Evaluation of upper airways after bimaxillary orthognathic surgery in patients with skeletal Class III patern using cone-beam computed tomography. *Dental Press J Orthod.* 2016 Feb;21(1):34-41.
11. Chen S, Lin XY, Li LL, Liang C, Wang XX, Fu KY, Yi B. Three-dimensional evaluation of condylar morphology remodeling after orthognathic surgery in mandibular retrognathism by come-beam computed tomography. *Beijmg Da Xue Xue Bao.* 2015 Aug 18;47(4):703-7.
12. Rhee CH, Choi YK, Kim SS, Park SB, Son WS. Correlation between skeletal and dental changes after mandibular setback surgery – first orthodontic treatment: Cone-beam computed tomography – generates half-cephalograms. *Korean J. Orthod.* 2015 Mar;45(2):59-65.
13. Song JM, Kim YD. Three-dimensional evaluation of lingual split line after bilateral sagittal split osteotomy in asymmetric prognathism. *J Korean Assoc oral Mayilofac Surg.* 2014 Fe;40(1):11-6.
14. Weissheimer A, Menezes LM, Koerich L, Pham J, Cevidanes LH. Fast three dimensional superimposition of cone beam computed tomography for

- orthopaedics and orthognatic surgery evaluation. *Int J Oral Maxillofae Surg.* 2015 Sep;44(9):1188-96.
15. Medojević D, Granić M, Katanec D. Cone beam kompjuterizirana tomografija. *Sonda.* 2010;11(20):66-8.
16. Žak I. Digitalna tehnologija u ortodontskoj dijagnostici i terapiji. Poslijediplomski specijalistički rad. Zagreb: Stomatološki fakultet; 2013.
17. Akyalcin S, English J D, Abramovitch K M, Rong X J. Measurement of skin dose from cone-beam computed tomography imaging. *Head&Face Medicine* 2013,9:28.
18. Krolo I. Digitalne radiologijske slikovne metode. Predavanje za studente V. semestra, Katedra za opću i dentalnu radiologiju, Stomatološki fakultet, Sveučilište u Zagrebu. Preuzeto iz: [http://www.sfzg.unizg.hr/\\_download/repository/WEB\\_DIGITALNE.pdf](http://www.sfzg.unizg.hr/_download/repository/WEB_DIGITALNE.pdf)
19. Zöllner J E, Neugebauer J. Cone beam Volumetric Imaging in Dental, Oral and Maxillofacial Medicine. Quintessence, 2008.
20. Nervina J M. Cone beam computed tomography use in orthodontics. *Australian Dental Journal* 21012;57:95-102.
21. Noar J H, Pabari N S. Cone beam computed tomography-current understanding and evidence for its orthodontic applications?. *Journal of orthodontics*, Vol. 40, 2013,5-13.
22. Kapila S D, Nervina J M. CBCT in orthodontics: assessment of treatment outcomes and indications for its use. *Dentomaxillofacial Radiol* 2015 44:20140282.

23. Mengel R, Kruse B, Flores-de-Jacoby L. Digital volume tomography in the diagnosis of peri-implant defects: an in vitro study on native pig mandibles. *J Periodontol* 2006;77: 1234–41.
24. Sirin Y, Horasan S, Yaman D, Basegmez C, Tanyel C, Aral A, et al. Detection of crestal radiolucencies around dental implants: an in vitro experimental study. *J Oral Maxillofac Surg* 2012;70: 1540–50.
25. English J D, Abramovitch K M., Rong X J. Measurement of skin dose from cone-beam computed tomography imaging. *Head & Face Medicine* 2013, 9:28.

## **10. ŽIVOTOPIS**

Dina Martinović rođena je 09.09.1989.godine u Zadru. Nakon završene osnovne škole upisuje Gimnaziju „Vladimira Nazora“ u Zadru, koju završava s odličnim uspjehom. Stomatološki fakultet upisuje 2009.godine. Tijekom studiranja aktivno sudjeljuje u projektima fakulteta, kao što su Udruga Zubić vila i Projekt za promociju oralnog zdravlja slijepih i slabovidnih osoba.