

Biostatika djelomične proteze i estetski retencijski elementi

Kordić, Antonio

Master's thesis / Diplomski rad

2016

Degree Grantor / Ustanova koja je dodijelila akademski / stručni stupanj: **University of Zagreb, School of Dental Medicine / Sveučilište u Zagrebu, Stomatološki fakultet**

Permanent link / Trajna poveznica: <https://um.nsk.hr/um:nbn:hr:127:049122>

Rights / Prava: [Attribution-NonCommercial-NoDerivs 3.0 Unported / Imenovanje-Nekomercijalno-Bez prerađivanja 3.0](#)

Download date / Datum preuzimanja: **2024-07-24**



Repository / Repozitorij:

[University of Zagreb School of Dental Medicine Repository](#)



SVEUČILIŠTE U ZAGREBU
STOMATOLOŠKI FAKULTET

Antonio Kordić

**BIOSTATIKA DJELOMIČNIH PROTEZA I
ESTETSKI RETENCIJSKI ELEMENTI**

DIPLOMSKI RAD

Zagreb, rujan 2016.

Rad je ostvaren na Zavodu za mobilnu protetiku Stomatološkog fakulteta Sveučilišta u Zagrebu.

Mentor: izv. prof. dr. sc. Tomislav Badel

Stomatološki fakultet Sveučilišta u Zagrebu

Lektor hrvatskoga jezika: Martina Valec-Rebić, prof.

K. Heruca 25, Križevci

091 502 8171

Lektor engleskoga jezika: Lučana Banek, profesor, sudski tumač

Buzinska cesta 62, Zagreb

091 515 5496

Rad sadrži: 36 stranice

9 slika

1 cd

Zahvaljujem svom mentoru izv. prof. dr. sc. Tomislavu Badelu na pomoći i savjetima tijekom izrade diplomskog rada.

Veliko hvala kolegicama i kolegama koji su mi bili podrška tijekom studentskih dana.

SADRŽAJ

1. UVOD	1
2. SVRHA RADA	2
3. BIOSTATIKA DJELOMIČNE PROTEZE	3
3.1. Meka tkiva	5
3.2. Ležište donje djelomične proteze	7
3.3. Ležište gornje djelomične proteze.....	9
3.4. Preostali zubi	12
3.5. Pomičnost mekih tkiva i zuba	14
3.6. Utjecaj djelomične proteze na funkcije jezika.....	16
3.7. Klasifikacija po Kennedyu	17
4. ESTETSKI RETENCIJSKI ELEMENTI	21
4.1. Vrste teleskopskih krunica	23
4.1.1. Cilindrični teleskop	24
4.1.2. Konusne krune.....	25
4.1.3. Rezilijentna teleskopska kruna.....	27
5. RASPRAVA	28
6. ZAKLJUČAK	30
7. SAŽETAK	31
8. SUMMARY	32
9. LITERATURA	34
10. ŽIVOTOPIS	36

1. UVOD

Svjedoci smo sve bržih promjena i napretka u oblasti stomatološke protetike u znanstvenom, tehničkom i tehnološkom pogledu, u korištenju dijagnostičkih metoda kao i u primjeni suvremenih kliničkih i laboratorijskih postupaka.

Studentima i doktorima dentalne medicine, specijalistima stomatološke protetike i dentalnim tehničarima neophodna su teorijska i praktična znanja koja će im omogućiti izradu funkcijski i estetski zadovoljavajućih djelomičnih proteza, pri čemu je posebno važno sačuvati preostale zube, koštana i meka tkiva te omogućiti nesmetane funkcije žvačnih mišića i čeljusnih zglobova.

Usprkos znatnim napredcima u svim područjima dentalne medicine još uvijek postoji velika potreba za izradom konvencionalnih parodontno poduprtih djelomičnih proteza, koje su veoma važan dio suvremene stomatološke protetike (1, 9). Osobito se to odnosi na slabije razvijene i nerazvijene zemlje.

Samo dobro planirana i precizno izrađena djelomična proteza preuzima zadaću očuvanja ili ponovnog uspostavljanja harmonične funkcije svih dijelova žvačnog sustava tijekom dužeg vremenskog perioda (1).

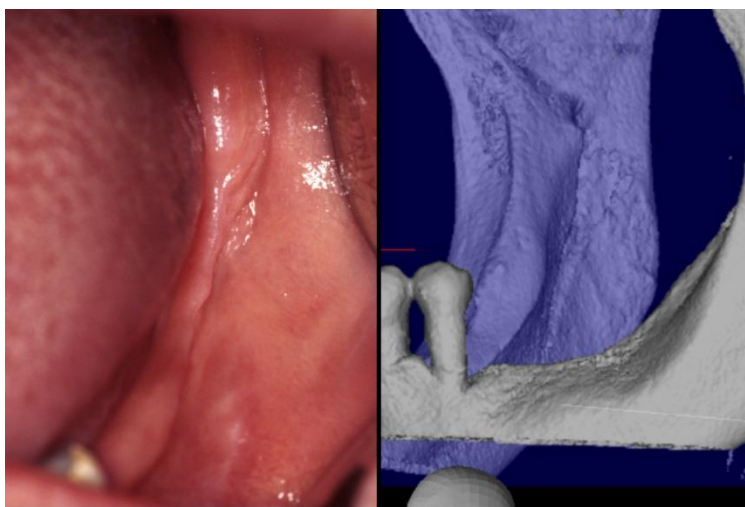
2. SVRHA RADA

Napretkom znanosti i razvojem tehnologije dolazi do razvoja i novih tehničkih inovacija na području stomatologije.

Svrha je ovoga rada prikazati faktore koji utječu na biostatiku djelomičnih proteza i opisati prednosti samo nekoliko estetskih retencijskih elemenata koji su dostupni u današnje vrijeme.

3. BIOSTATIKA DJELOMIČNE PROTEZE

Ležište djelomične proteze čine tkiva usta i zaostatni (rezidualni) grebeni na kojima proteza leži (slika 1). Osim na tkivima ležišta proteza može imati oslonac (podupiranje) na preostalim zubima u donjoj i gornjoj čeljusti. Zaostatni (rezidualni) greben čine koštana i meka tkiva na kojima leže sedla djelomične proteze (1).

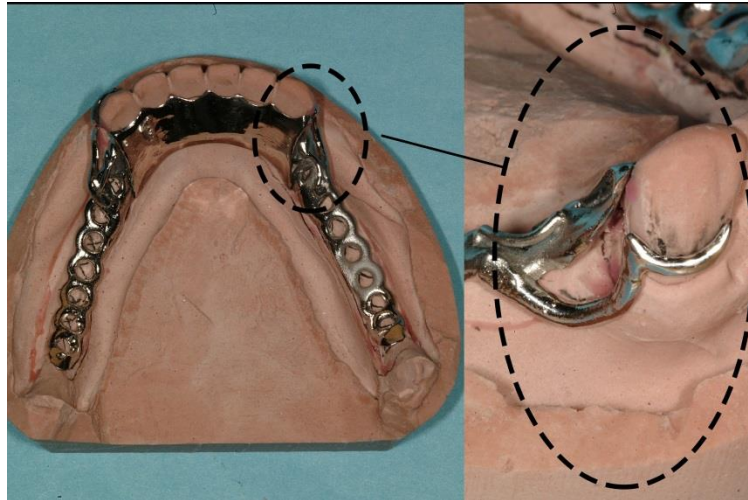


Slika 1. Skraćeni zubni luk s bezubim grebenom mandibule i okolnim mekim tkivima (preuzeto iz 1)

Proteza kao mehaničko strano tijelo mora se uklopiti u izuzetno dinamičnu funkcijsku cjelinu žvačnoga sustava (1).

Mobilna se proteza nalazi ili u statičkom ili u dinamičkom položaju. U statičkom položaju leži na tkivu mirno bez žvačnoga ili izvanžvačnoga opterećenja (2).

U postupcima planiranja i izrade djelomičnih proteza mora se uzeti u obzir i veoma važna biološka komponenta, koja zahtijeva ravnomjernu raspodjelu žvačnoga i izvanžvačnoga opterećenja na tkiva ležišta i preostale prirodne zube.



Slika 2. Skelet donje djelomične proteze (puna podjezična ploča s ovratnicima i detaljem dvodijelne kvačice po Roachu (preuzeto iz 1))

Jedino djelomična proteza koja je planirana i izrađena uz poštivanje tehničko-mehaničkih i bioloških kriterija uklopit će se u usnu šupljinu i osigurati ravnomjernu raspodjelu opterećenja na mukogingivna tkiva i na parodont uporišnih zuba. Samo na taj način izrađena proteza omogućuje harmoničnu funkciju žvačnoga sustava (slika 2).

Prema tome, biostatički problem djelomične proteze nastaje uglavnom zbog razlike između stupnja pomičnosti preostalih zuba i stupnja pomičnosti protezne baze na rezilijentnom čeljusnom tkivu (2).

Sve aktivnosti pod kontrolom su neuromuskularnoga sustava pa tako zaštitni neuromuskularni refleks sprječava preopterećivanje tkiva ležišta i uporišnih zuba.

Postupci planiranja i izrade djelomičnih proteza moraju se provesti tako da se uvijek ima na umu prag biološke izdržljivosti tkiva na koja će se opterećenje prenositi. Meka i koštana tkiva ležišta djelomične proteze ne smiju se preopterećivati tako da se prekorači biološki prag podnošljivosti, koji jako varira od pojedinca do pojedinca, a ovisan je o otporu tih tkiva.

Prekoračenje praga biološke izdržljivosti na opterećenje izaziva promjene na krvnim žilama i tkivima ležišta, tako da se često može javiti i patološka reakcija u vidu upale mekih tkiva. Kao posljedica prekomjernog pritiska epitel atrofira, javlja se eksudat iz krvnih žila i vezivno tkivo postaje labavije.

Prekomjernim pritiskom na koštano ležište aktiviraju se osteoklasti koji izazivaju pojačanu resorpciju kosti. Preopterećivanje uporišnih zuba oslabljuje njihov parodont i dovodi do rasklimavanja, a ako trauma traje duže, može doći do preranog gubitka tih zuba.

3.1. Meka tkiva

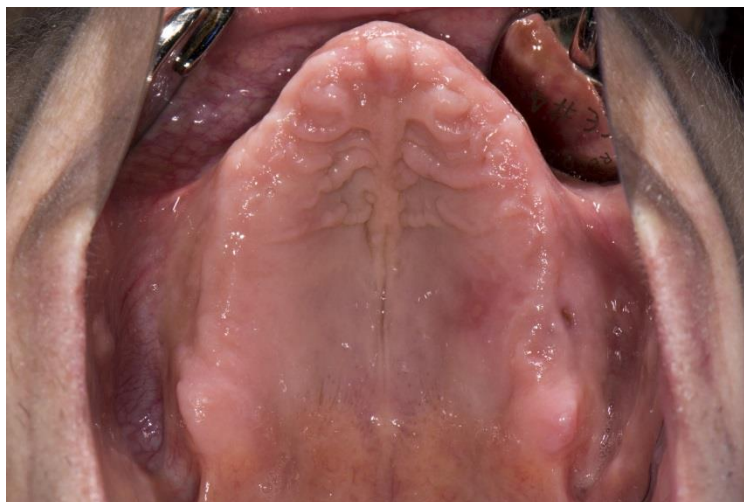
Sluznica usta ima veliko značenje u nošenju proteza, iako to ne spada u njezinu primarnu funkciju. Meka tkiva prekrivaju bezuba područja gornje i donje čeljusti, tvrdo i meko nepce. Debljina i građa sluznice različita je u raznim dijelovima usta.

Meka tkiva usne šupljine koja su u izravnom dodiru s djelomičnom protezom moraju se promatrati s gledišta njihove morfologije, funkcije, mogućnosti podnošenja opterećenja i patoloških promjena koje se mogu pojaviti kao posljedica nošenja proteze.

Za djelomičnu protezu od posebnog je značenja građa sluznice, njezina popustljivost na pritisak (rezilijencija), topografski odnos njezinih različitih dijelova kao i pričvršćenost za koštanu podlogu. Ležište proteze čine: sluznica s epitelom, *lamina propria* i submukoza.

Sluznica usta (*mucosa oris*) građena je od slojevitoga skvamoznog epitela. Vanjska površina epitela često je keratinizirana. Ispod mukozne membrane (epitela) prostire se tanak sloj gustoga vezivnog tkiva (*lamina propria*), u kojem se nalaze krvne žile i živci.

Submukoza može biti gusta, tvrda ili labava, a varira u širini i debljini. Debeli sloj vezivnog tkiva submukoze na alveolnom grebenu čvrsto povezuje mukožu za kost. Između ta dva sloja nalazi se bazalna membrana. Svojom debljinom i konzistencijom submukoza predstavlja glavno ležište proteze (slika 3).



Slika 3. Sluznica gornje bezube čeljusti i tvrdoga nepca s okolnim pomičnim tkivima (preuzeto iz 1)

Keratinizirani sloj epitela (*stratum corneum*) na raznim je mjestima različite debljine, a može i izostati. Dobro keratinizirani epitel, koji je čvrsto povezan s koštanom podlogom, dobro podnosi opterećenje i osigurava stabilnije ležište proteze.

Na funkciju proteze utječu nabori sluznice, hvatišta mišića, kao i njihova aktivnost.

3.2. Ležište donje djelomične proteze

Meka tkiva koja prekrivaju donju čeljust razlikuju se po površini, obliku i građi od mekih tkiva koja prekrivaju gornju čeljust. Submukoza mekih tkiva donje čeljusti drukčije je građena od submukoze gornje čeljusti.

Hrbat zaostatnoga grebena donje čeljusti pokriven je keratiniziranim slojem epitela koji, ako je submukoznim fibroznim vezivnim tkivom čvrsto povezan za periost, dobro podnosi opterećenje.

U nekih je osoba submukoza labavo povezana s periostom, pa je meko tkivo manje ili više pomično.

Područje bukalnog udubljenja, koje se proteže od bukalnih nabora i od hrpta donjeg bezuboga grebena do vanjskog kosoga grebena (*linea obliqua externa*), pokriveno je mukoznom membranom koja je slabije keratinizirana i labavije vezana za kost, a ima deblji submukozni sloj.

Mukozna membrana bukalnog udubljenja po svojoj histološkoj građi nije pogodna za opterećenje. Međutim, to područje ima kompaktan koštani pokrov što ga čini najpovoljnijim, primarnim područjem za prijam žvačnoga i izvanžvačnoga opterećenja, koje se preko proteze prenosi na njezino ležište.

Koštano tkivo mandibule često je mrežasto i građeno je od spongiozne kosti, bez kortikalnoga sloja. Tako građeno koštano tkivo ne podnosi dobro opterećenje i nije pogodno ležište za protezu.

Površina zaostatnih grebena u donjoj čeljusti relativno je mala, pa je i površina mekih tkiva koja pružaju ležište donjoj protezi također mala. Sluznica koja pokriva

zaostatne grebene donje čeljusti manje varira u popustljivosti na pritisak od sluznice gornje čeljusti.

Granična područja između nepomične i pomične sluznice, vestibularno i lingvalno/oralno, nisu tako jasno naznačena kao u gornjoj čeljusti. Za razliku od gornje čeljusti baza donje djelomične proteze proširuje se vestibularno i lingvalno u pomična tkiva, kako bi se njezina površina povećala, u svrhu postizanja bolje stabilizacije.

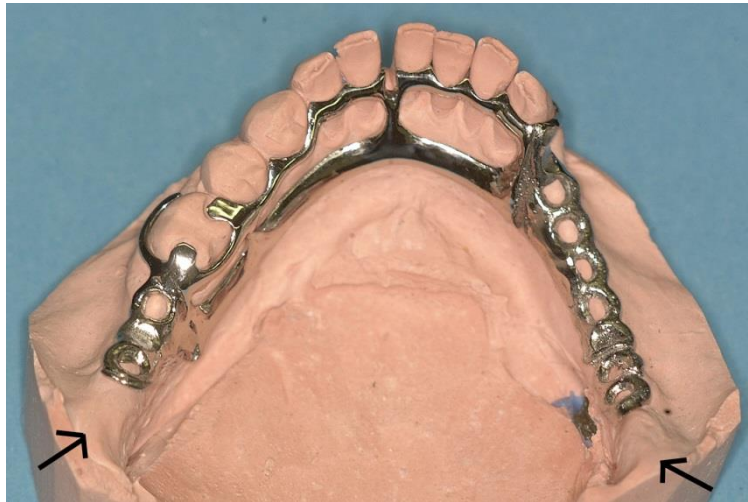Nabori sluznice: nabor donje usnice, nabori u području obraza, nabor jezika i sluznica vestibuluma, znatno su aktivniji od nabora na maksili i mogu destabilizirati donju protezu.

Proširivanje baze donje djelomične proteze u velikoj je mjeri ograničeno aktivnošću mišića dna usne šupljine, mišića obraza i jezika, koji se djelomično ili u cijelosti vežu na zaostatne grebene donje čeljusti.

Dinamika tkiva dna usne šupljine i mišića, uz činjenicu da je mandibula površinom znatno manja od maksile, još više otežava smještaj donje djelomične proteze.

Distalni završetak donje djelomične proteze mora ležati na retromolarnom jastučiću ispod kojega se nalazi koštana trokutasta izbočina (*trigonum retromolare*), koja je građena od kompaktne kosti i pruža dobar oslonac distalnom dijelu proteze. Pri tom se stražnji rub proteze ne smije sukobljavati s pterigomandibularnim naborom (*plica pterygomandibularis*), koji ima hvatište u tom dijelu.

Baza proteze mora pokrivati bukalni žlijeb (*planum mandibulae*), koji je također pokriven tvrdom kosti. Na taj način sedlo proteze ima oslonac na kompaktnoj kortikalnoj kosti (slika 4).



Slika 4. Skelet donje djelomične proteze s obostrano produženim sedlima planiranoga završetka baze na početku uzlaznoga kraka mandibule (označeno strelicama, tj. trigonum retromolare (preuzeto iz 1))

Veličina sile, hvatište sile i dužina sedla također su važni faktori koji utječu na biostatiku djelomične proteze (2). Veličina i oblik sedala djelomične proteze određuju se individualno, funkcijskim otiskom. Sedla djelomične proteze trebaju pokrivati maksimalnu površinu, kao i kod potpunih proteza.

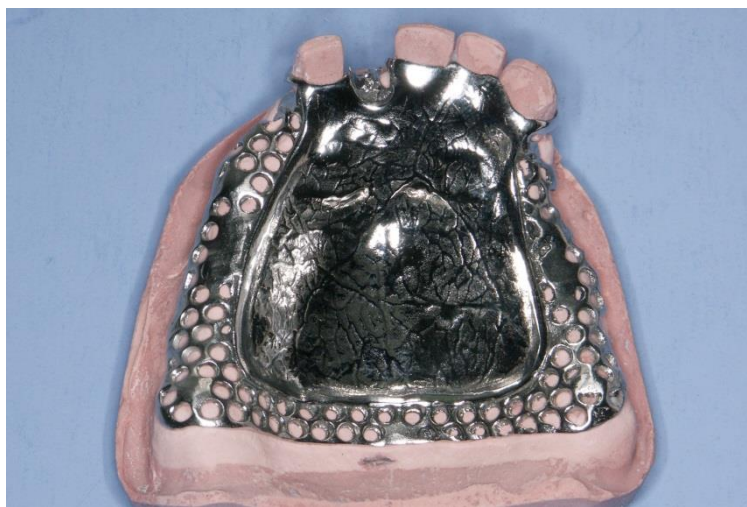
3.3. Ležište gornje djelomične proteze

Zaostatni grebeni gornje čeljusti, kosine zaostatnih grebena i nepce pokriveni su mekim tkivima. Sluznica hrpta zaostatnoga grebena u normalnim je situacijama pomoću vezivnog tkiva submukoze čvrsto vezana za periost. Na putu prema

vestibulumu mukozna membrana postupno gubi čvrstu vezu s koštanom podlogom. Vanjsku površinu bezubog grebena čini kompaktna kost.

Tvrdo nepce pokriveno je mekim tkivom različite debljine i konzistencije s keratiniziranim epitelom. U prednjem dijelu submukoze nepca nalazi se masno tkivo, a u stražnjem dijelu žljezdano tkivo. U području nepčane suture sluznica je tanka, mukozni je sloj u dodiru s koštanom podlogom, a popustljivost na pritisak slaba.

Ležište gornje djelomične proteze znatno je veće površine od ležišta donje proteze, a čine ga često dobro sačuvani i oblikovani zaostatni grebeni i nepce. Svojom veličinom i oblikom gornja čeljust predstavlja dobro ležište djelomičnoj protezi i pomaže njezinoj retenciji (slika 5).



Slika 5. Skelet gornje djelomične proteze s obostrano produženim sedlima i punom nepčanom pločom do „a” linije (preuzeto iz 1)

Meka tkiva na ležištu pomažu nošenju proteze i djeluju kao elastični jastuk koji ublažava pritisak na kost. Ta tkiva na gornjoj čeljusti u različitim su dijelovima različite debljine i konzistencije. Shodno tome, stupanj popustljivosti mekih tkiva

ležišta na pritisak (rezilijencija), koji je uvjetovan histomorfološkom građom, na različitim je područjima različit.

Straga se nalazi meko nepce (*velum palatinum*), koje nema koštanu podlogu i koje se veže za tvrdo nepce. Popustljivost je mekog nepca na pritisak velika. Rubna fibrozna područja i središnje fibrozno područje manje su popustljiva na pritisak.

U području zaostatnih grebena, palatinalno i vestibularno, prostire se šest do osam milimetara široko područje, tzv. rubna fibrozna zona, pokriveno nepomičnom sluznicom, koja je pričvršćena za kost i manje je rezilijentna.

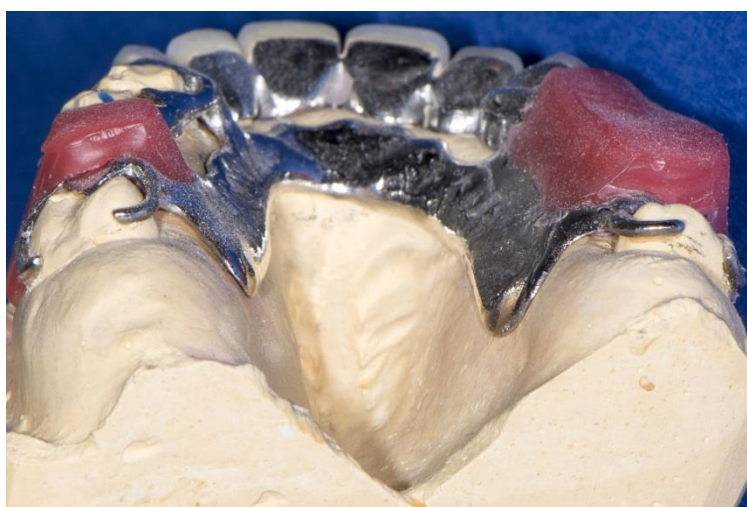Nepomična sluznica završava u području prijelaza u pomičnu sluznicu, tj. u graničnoj zoni, koja nije pričvršćena za koštanu podlogu. Akrilatni rubovi sedala djelomične proteze završavaju u graničnoj zoni.

Sredina nepca (*sutura palatina mediana*) ili središnja fibrozna zona često je vrlo tvrda zbog jako tankog sloja mekih tkiva koja pokrivaju kost, te su zbog takve građe manje popustljiva na pritisak.

Između središnjeg i rubnog fibroznog područja nalazi se mrežasto vezivno tkivo u čijem se prednjem dijelu nalazi područje masnoga tkiva. U stražnjem se dijelu osim masnih stanica nalazi područje žljezdanoga tkiva. Ta su područja jače popustljiva na pritisak.

Hrbat zaostatnoga grebena pokriven je mukoperiostom, tj. slojem mukozne membrane građene od tvrdoga fibroznog vezivnog tkiva, koje je vezivnim tkivom submukoze čvrsto povezano s periostom. To fibrozno vezivno tkivo hrpta zaostatnoga grebena, koje je čvrsto povezano s koštanom podlogom, područje je najjačeg djelovanja sila opterećenja, koje dobro podnosi.

Postoji varijabilnost oblika tvrdoga nepca, ne samo po oblicima izraženosti koštane izbočine *torus palatinus*, nego i morfološki nepovoljnoga svoda u obliku gotškoga nepca. U takvim slučajevima nepčana ploča mora biti reducirana, a pri tom sačuvanost zubnog luka igra bitnu ulogu u dobivanju statički povoljnije djelomične proteze (slika 6).



Slika 6. Skelet gornje djelomične proteze s reduciranom nepčanom pločom zbog gotškoga nepca te povoljnim brojem i razmještajem preostalih zuba – obostrano distalno umetnuta sedla (preuzeto iz 1)

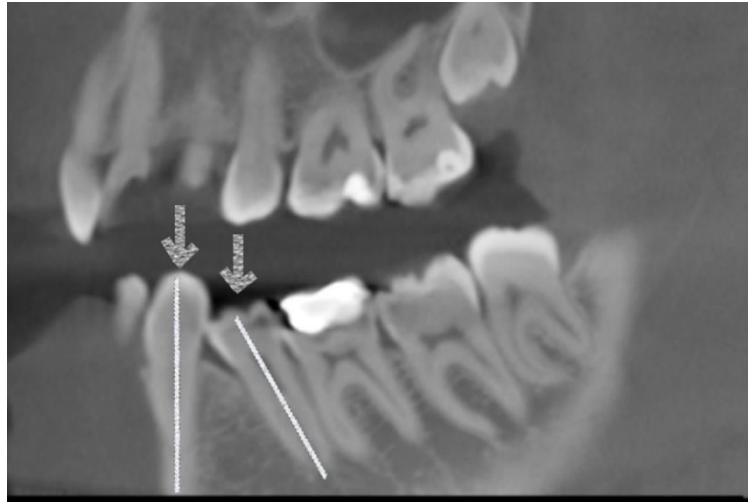
3.4. Preostali zubi

Okluzijsko i izvanokluzijsko opterećenje koje je usmjereno na djelomičnu protezu prenosi se na uporišne zube i tkiva ležišta. Parodont sačuvanih prirodnih zuba puno bolje podnosi opterećenje od mekih i tvrdih tkiva ležišta.

Pri prijenosu opterećenja na uporišne zube veoma je važno da je ono usmjereno paralelno s uzdužnom osi zuba.

Usmjeravanjem opterećenja aksijalno aktivira se najveći broj dezmodontnih vlakana na koja se to opterećenje raspodjeljuje. Raspoređivanjem opterećenja na najveći mogući broj parodontnih vlakana nastaje funkcijska os, koja je najpovoljnija za prijam opterećenja (1, 2).

Pri prijenosu opterećenja na uporišne zube veoma je važno da je ono usmjereno paralelno s uzdužnom osi zuba. Jedna od posljedica djelomičnog gubitka zuba jest migracija i rotacija zubi uz mjesto prekinutoga ili skraćenoga zubnog niza. Preostali zubi s formiranim korijenom (otprije niknuti zubi) pod utjecajem su isključivo žvačnih sila u području zubne krune. Zbog toga apikalno zub zadržava svoje fiziološko mjesto, a krunom se nagnje u prostor izgubljenoga zuba. Najčešće je primjer mezijalizacije distalnih zuba, tj. njihovih kruna, što dovodi do nagnjanja zuba (njegove dužinske osi) i sve veće nepodudarnosti sa smjerom vertikalne žvačne sile koju razvijaju antagonistički zubi (slika 7). Kompletna translacija zuba da bi se popunio prostor izgubljenoga susjednog zuba u odraslih osoba nije moguća bez ortodontske intervencije.



Slika 7. Komparativni prikaz podudarnosti dužinske osi zuba i smjera djelovanja vertikalne žvačne sile kao posljedice gubitka jednog zuba (preuzeto iz 1)

Horizontalne sile guranja, torzije i savijanja, kao i sile vlaka koje djeluju na uporišni zub, opterećuju samo manji dio parodontnih vlakana i na taj ih način preopterećuju. Prekomjerno opterećivanje oštećuje dezmodontna vlakna, a često dolazi do razaranja parodonta i gubitka zuba.

3.5. Pomičnost mekih tkiva i zuba

Popustljivost mekih tkiva (rezilijencija) i parodonta na pritisak veoma su važni činitelji u planiranju i izradi djelomičnih proteza.

U prvoj polovici 20. stoljeća (2) za popustljivost mekih tkiva na pritisak isticali su iznosi čije su prosječne vrijednosti dobivene mjerenjem relativno malim kuglastim instrumentom na bezuboj čeljusti. Pri tome nije naveden točan iznos pritiska ni veličina površine mjerenja. Suvremena elektronska mjerenja dala su znatno niže

vrijednosti za rezilijenciju mekih tkiva. Tako dobivene prosječne vrijednosti, uz primijenjeni pritisak od 2 kg/cm^2 , kretale su se od 0,1 do 0,6 mm.

Zdravi se prirodni zubi pod djelovanjem opterećenja također pomiču. Djelovanje aksijalno usmjerene sile od 100 Pa utiskuje premolar u njegovu alveolu za iznos od 0,02 do 0,06 mm. Veća aksijalna sila može izazvati elastičnu deformaciju zuba u smislu tlačenja (2).

Ujednačeno horizontalno opterećenje od 100 Pa izaziva pomicanje dezmodonta i zuba u njegovoj alveoli u iznosu od 0,03 do 0,01 mm. To tzv. inicijalno dezmodontno pomicanje zuba parodont podnosi bez oštećenja.

Veće horizontalno opterećenje izaziva izvrtanje korijena zuba u alveoli i njegovo jače naslanjanje na alveolnu kost, što dovodi do elastične deformacije kosti oko parodontne pukotine i do elastičnog pomicanja samog zuba. To je tzv. sekundarno ili parodontno pomicanje zuba.

Usporedbom prosječnih vrijednosti za popustljivost mekih tkiva i parodonta zuba na pritisak uočljiva je znatno veća popustljivost mekih tkiva.

Razlika između fiziološke pomičnosti uporišnih zuba pod djelovanjem aksijalnih sila, kao i spuštanje sedala proteze u meka tkiva ležišta pod djelovanjem okluzijskih sila, predstavlja temeljni biostatički problem u planiranju i izradi djelomičnih proteza s terminalnim sedlima i proteza s velikim umetnutim sedlima.

Najmanja popustljivost na pritisak izmjerena je na tkivima koja pokrivaju zaostatne grebene, a ta područja primaju najveći dio opterećenja koje se preko proteze prenose na ležište. Međutim, distalni dio zaostatnoga grebena često je pokriven debljim slojem mekoga tkiva.

Za iznos spuštanja produženoga sedla djelomične proteze odgovorna je veličina sedla. Što je površina sedla veća, to će iznos spuštanja u meka tkiva biti manji. Manji iznos spuštanja sedla znači i manji stupanj izvrtanja uporišnoga zuba. Mala površina sedla povlači za sobom veće spuštanje sedla, veće opterećenje uporišnoga zuba i moguće oštećenje njegova parodonta.

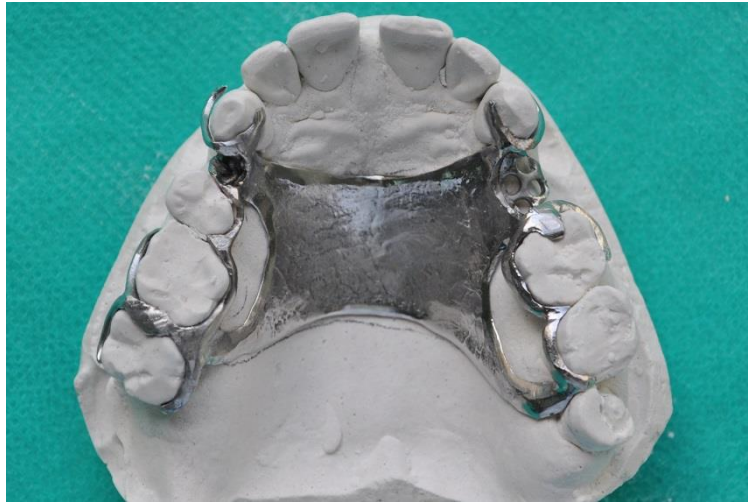3.6. Utjecaj djelomične proteze na funkcije jezika

Jezik je mišićni organ koji izvodi raznolike i vrlo brze pokrete. Zajedno s aktivnošću mišića usana, obraza, ždrijela i nepca jezik ima važnu ulogu u žvakanju, gutanju i govoru.

Kako bi donja djelomična proteza ispunila zahtjeve funkcije, veoma je važno da dijelovi njezine konstrukcije ne ometaju funkcije jezika. Isto se odnosi i na sedla proteze koja se moraju precizno oblikovati funkcijskim otiskom.

Jezik ima veliko značenje u izradi metalne konstrukcije gornje djelomične proteze. Tijekom jela jezik je u dodiru s hranom, koju za vrijeme žvakanja i gutanja premješta u ustima. Kod toga je veoma važan osjet dodira vrška jezika s prednjim dijelom nepca i nepčanim naborima.

Za vrijeme gutanja jezik se naslanja na prednji dio nepca, a taj dodir između jezika i nepca ima važnu ulogu za osjet okusa. Prednji dio nepca najgušće je opskrbljen živcima. Osim toga, prednji dio nepca ima najveće značenje za točan izgovor suglasnika *t*, *d*, *s* i *š*. Sve navedeno razlozi su zbog kojih velika spojka ne smije prekrivati prednje područje nepca i nepčane nabore (*rugae palatinae*) (slika 8).



Slika 8. Velika spojka – reducirana nepčana ploča – spaja dva distalna umetnuta sedla i zaobilazi prednji dio tvrdog nepca (preuzeto iz 1)

Prekrivanjem toga područja suzuje se prostor za jezik što smeta gutanju i govoru. Otežano i nepravilno izgovaranje suglasnika *s*, tj. sigmatizam, znak je sužavanja prostora za jezik, što je posljedica postavljanja prednjeg dijela velike spojke suviše naprijed. Prekrivanje prednjeg dijela nepca nije moguće izbjeći u svim slučajevima (1).

3.7. Klasifikacija djelomično bezube čeljusti po Kennedyu

Najšire je prihvaćena klasifikacija djelomično bezube čeljusti koju je načinio Edward Kennedy 1925. godine. Kennedy je sve djelomično bezube lukove podijelio u četiri osnovne klase: klasa I, klasa II, klasa III i klasa IV. Pripadnost pojedinoj klasi određivao je prema bezubomu prostoru koji se nalazi najdistalnije u luku. Sve ostale bezube prostore označio je kao modifikacijske prostore, koji predstavljaju podklase, a označavaju se brojem tih bezubih prostora.

Podklase mogu imati klase I, II i III. Klasa IV, koja označava prekinut zubni niz u frontalnom području, nema podklase (1, 2).

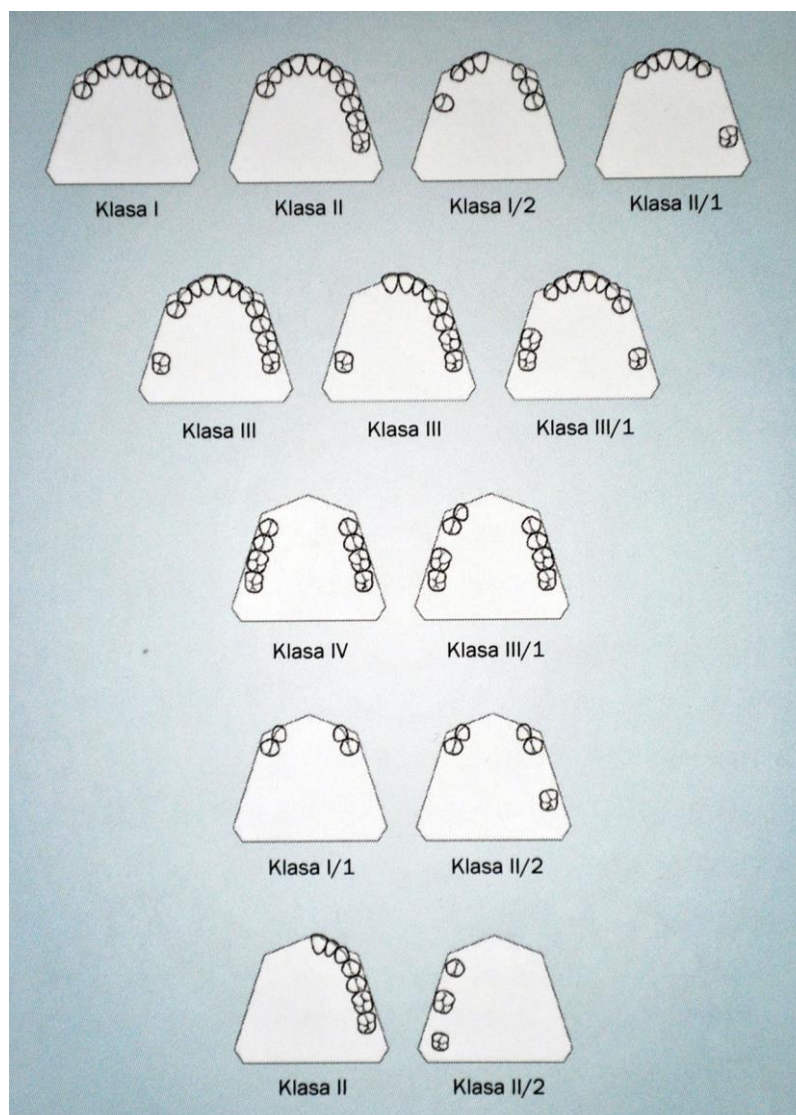
Kennedyjeva klasifikacija (slika 9):

Klasa I. Obostrano skraćen zubni luk – bezubi prostori smješteni su obostrano iza sačuvanih prirodnih zuba.

Klasa II. Jednostrano skraćen zubni luk – bezubi prostor smješten je jednostrano iza sačuvanih prirodnih zuba.

Klasa III. Jednostrano prekinut zubni luk – jednostrani bezubi prostor je sprijeda i straga omeđen preostalim prirodnim zubom.

Klasa IV. Bezubi prostor u prednjem području – smješten je s obje strane središnje linije, ispred preostalih prirodnih zuba.



Slika 9. Podjela djelomične bezubosti po Kennedyju (preuzeto iz 1)

Temeljna prednost Kennedyjeve klasifikacije jest mogućnost brzoga svrstavanja djelomično bezubih lukova. Ona omogućuje standardizaciju primjene osnovnih pravila planiranja djelomične proteze, ovisno o vrsti i smještaju bezubih prostora.

U težnji da olakša praktičnu primjenu Kennedyjeve klasifikacije, Applegate je dao osam pravila:

Pravilo 1. Klasifikacija treba uslijediti nakon vađenja zuba jer će eventualno daljnje vađenje zuba promijeniti klasu.

Pravilo 2. Ako je treći molar izvađen i ne planira ga se nadoknađivati, ne uzima se u obzir pri klasifikaciji.

Pravilo 3. Ako je treći molar sačuvan i koristi se kao uporišni zub, uzima se u obzir pri klasifikaciji.

Pravilo 4. Ako je drugi molar izvađen i ne planira ga se nadoknaditi, ne uzima se u obzir pri klasifikaciji. To je slučaj kada nedostaje molar u suprotnoj čeljusti i ne namjerava ga se nadoknaditi (na primjer, ako je drugi molar u suprotnoj čeljusti izvađen i neće se nadoknađivati).

Pravilo 5. Bezubi prostor/prostori koji je/su smješten/smješteni najviše straga u zubnom luku uvijek određuje/određuju klasifikaciju.

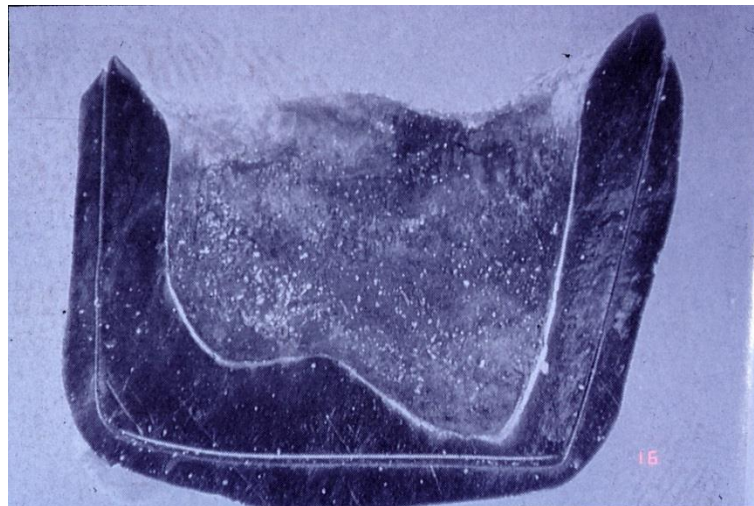
Pravilo 6. Bezubi prostori, izuzev onih koji određuju klasifikaciju, predstavljaju modifikacije (podklase) i označavaju se njihovim brojem.

Pravilo 7. Ne uzima se u obzir veličina modifikacije, nego samo broj dodatnih bezubih prostora.

Pravilo 8. Klasa IV ne može imati modifikacijske prostore, podklase. Ako se bezubi prostor nalazi iza, on određuje klasu, a ni u kom slučaju nije modifikacija (podklasa) klase IV (1).

4. ESTETSKI RETENCIJSKI ELEMENTI

Teleskopske veze nadmašuju sva ostala sredstva veze, prije svega svojom mehaničkom robusnošću. Sekundarnim povezivanjem u blok stabiliziraju se uporišni zubi, a skidanjem proteze omogućeno je održavanje besprijekorne higijene. Navedenim prednostima treba dodati još i zadovoljavajuću funkcijsku trajnost nadomjestka, koja je veća od bilo kojega drugog sredstva veze (slika 10).



Slika 10. Presjek kroz teleskopsku krunicu na zubu (preuzeto iz 1)

Najveća zapreka široj primjeni teleskopskih i konusnih kruna leži u tome što zahtijevaju veoma visok standard stručnoga znanja i manualne spretnosti stomatologa i zubnoga tehničara. Potreba opsežnoga brušenja uporišnih zuba predstavlja manjkavost (1). Nedostaci su i veća cijena terapijskoga postupka i brojniji posjeti stomatologu (3).

Osim teleskopskih kruna, cilindričnog teleskopa i konusnih kruna u ovu grupu spadaju individualne prečke, užlijebljena ležišta s utorima i djelomični teleskopi.

Zajednička je karakteristika svih tih sustava da se sastoje od dva dijela, od kojih je jedan dio cementiran na uporišni zub, a drugi dio je čvrsto povezan s mobilnim nadomjestkom. Sastavljanjem vanjskoga i unutarnjega dijela nastaje veza, koja se može razdvojiti samo savladavanjem djelovanja sila frikcije, koje je suprotno smjeru namještanja proteze.

U usporedbi s fiksnim konstrukcijama treba istaknuti sljedeće prednosti mobilnih nadomjestaka retiniranih teleskopskim sustavima:

1. Jednostavan je popravak mosta za skidanje ili djelomične proteze nakon gubitka uporišnoga zuba.

2. Endodontsko se liječenje može provesti pregledno i bez oštećenja mobilnoga nadomjestka.

3. Kod mobilnih nadomjestaka moguća je bolja higijena usta i nadomjestka.

4. Most za skidanje i mobilna proteza mogu se izraditi i kod divergentnih uporišnih zuba.

5. Kod djelomičnog gubitka alveolne kosti traumom ili jakom resorpcijom, nastali defekti mogu se, na estetski i funkcijski zadovoljavajući način, nadoknaditi pomoću mobilnih nadomjestaka. To ima posebnu primjenu u maksilofacijalnoj protetici.

Djelomične proteze retinirane teleskopskim krunama u usporedbi s protezama retiniranim lijevanim kvačicama imaju sljedeće prednosti:

1. Profilaksa karijesa znatno je bolja jer se ispod kvačica, a izravno na caklini zuba, zadržavaju ostaci hrane i stvaraju naslage koje pogoduju nastanku karijesa.

2. Bolja je estetika, u vidnom području nema lijevanih kvačica.

3. Teleskopske krune u cijelosti obuhvaćaju uporišne zube, koji nisu izloženi djelovanju nekontroliranih sila, kao što je to moguće kod kvačica.

Navedene prednosti osiguravaju veću trajnost kombiniranih fiksno-mobilnih nadomjestaka, retiniranih teleskopskim ili konusnim krunama, čak i u slučajevima izrade kod zuba oslabljenoga parodonta (1).

Dosadašnja dugogodišnja klinička iskustva, kako s teleskopskim, tako i s konusnim krunama, nesporno su dobra (1, 5).

4.1. Vrste teleskopskih krunica

Terapijski koncept teleskopskih i konusnih kruna zamišljen je tako da se izradom protetskoga nadomjestka nadomjestite izgubljeni zubi te istovremeno uspostavi normalan oblik i funkcija. Pritom se velik dio žvačne sile prenosi na parodont uporišnih zuba dok čitava konstrukcija, koja je čvrsto povezana s preostalim zubima, preuzima neku vrstu koštane biostatičke uloge.

Postoji nekoliko načina postizanja određene retencije između vanjske i unutarnje krune:

1. frikcija, odnosno trenje ravnih površina kod cilindričnih teleskopa
2. retencija putem tijesnoga dodira ravnih površina kod konusnih kruna
3. veza pomoću dodatnih retencijskih elemenata (bravice, opruge, marginalno obrublivanje, rame kvačice)
4. labava veza kod koje sam teleskop nema retencije, kao kod rezilijentnog teleskopa.

U cilju postizanja svih navedenih zahtjeva razvijeni su razni sustavi teleskopskih kruna od kojih se u praksi najčešće primjenjuju:

1. cilindrični teleskop
2. konusna kruna
3. rezilijentna teleskopska kruna.

4.1.1. Cilindrični teleskop

Cilindrični je teleskop dvostruka kruna kod koje se retencija ostvaruje klizanjem ili trenjem međusobno paralelnih glatkih ploha.

Kod cilindričnih teleskopa se već kod prvoga dodira, pa do potpunoga namještanja, javlja klizno trenje između paralelnih površina (6).

Frikciju teleskopa u pravilu je potrebno individualno uspostaviti. Veličina trenja i klizanja kod teleskopa s paralelnim stijenkama ovisna je o nastalom pritisku i vrsti legure.

Pri dodiru između jedne visoko ispolirane vanjske površine unutarnjega teleskopa (patrice) i jedne lijevane, pjeskarenjem zaglađene unutarnje površine vanjskoga teleskopa (matrice), nastaje prava frikcijska površina.

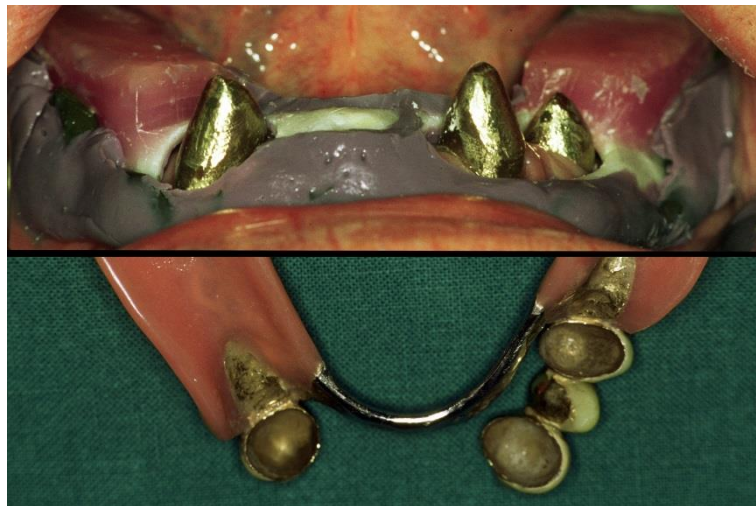Nedostatak teleskopskih sustava jest prejak sila koja je potrebna za skidanje proteze s uporišnih zuba. Potrebna sila je često tolika da može dovesti do oštećenja parodonta i gubitka zuba. Kako bi se frikcija svela na optimalnu vrijednost, kod

djelomičnih je proteza u pravilu potrebno provesti individualno podešavanje frikcije teleskopa (1, 7, 8).

4.1.2. Konusne krune

Konusna kruna sastoji se od unutarnje krune (patrice), koja ima oblik pozitivnog konusa, i vanjske krune (matrice). Unutarnje su stijenke vanjske krune paralelne s vanjskim stijenkama unutarnje krune. Obje su krune u osnovi konična oblika.

Kod konusnih se kruna, zbog njihove konstrukcije, ne javlja nikakvo trošenje metala. Trenje između unutarnjega i vanjskoga konusa ovisno je o kutu nagiba (slika 11).



Slika 11. Unutarnje konusne krunice aplicirane na bataljke prije uzimanja funkcijskog otiska (gore) i pogled na unutrašnjost vanjskih konusa u sklopu gotove djelomične proteze (preuzeto iz 1)

Razlikuju se dva tipa konusa:

1. retencijski (zazorni) konus
2. podrezani (skraćeni) konus.

Retencijski (zazorni) konus ostvaruje retenciju paralelnim stijenkama, s kutom zakošenja od 4 do 6 stupnjeva. Ovaj tip konusa dobro retinira mobilni nadomjestak na preostalim zubima (9 – 11).

Podrezani (skraćeni) konus ima kut nagiba od 7 do 8 stupnjeva. Zbog jakog zakošenja jedva da postiže retenciju, nego samo prenosi žvačne sile na parodont uporišnoga zuba.

Konusne se krune primjenjuju za retenciju mobilnih proteza i mostova za skidanje. Prednost konusa jest mogućnost njegove široke primjene. Kod zuba oslabljenoga parodonta, gdje je potrebno manje trenje, izrađuju se podrezani konusi.

Nema nikakvoga trošenja metala pri stavljanju i vađenju proteze s konusnim krunama. Pacijent protezu lako stavlja u usta i vadi iz usta, tako da su prikladne i za manje spretno pacijente.

S obzirom na to da se konusne krune ne troše, između unutarnjega i vanjskoga dijela konusa ne nastaje nikakav prostor, ne skupljaju se ostaci hrane i nema neugodnoga mirisa. Konusne krune omogućuju održavanje optimalne higijene, što ima veliki utjecaj na trajnost izrađenoga protetskog nadomjestka (9 – 11).

4.1.3. Rezilijentna teleskopska kruna

Rezilijentna teleskopska kruna jest modifikacija teleskopske krune i konusne krune. U okluzijskom dijelu se sužava, a marginalno ima oblik cilindra i kombinacija je cilindra i konusa.

Primjenjuje se za retenciju subtotalne proteze u pacijenata s jako smanjenim brojem preostalih zuba, tj. onda kada su preostali jedan, dva ili najviše tri zuba s relativno dobrim parodontom. To je najčešće prijelazno rješenje prema izradi potpune proteze.

Budući da se subtotalna proteza pod žvačnim opterećenjem u početku spušta u meka tkiva ležišta, postoji opasnost preopterećivanja preostalih zuba. Da se to spriječi, funkcijski otisak se mora izvesti bez pritiska. Osim toga, pokazalo se korisnim za vrijeme završavanja proteze u laboratoriju, između unutrašnjega i vanjskoga teleskopa postaviti kositrenu foliju od 0.3 do 0.5 milimetara, kojom se osigurava prostor za inicijalno rezilijentno spuštanje proteze.

Indikacija za primjenu ovoga tipa krune postoji samo onda ako je lingvalni dio zaostatnoga grebena u području molara sačuvan, tako da se može suprotstaviti djelovanju horizontalnih sila. Ako taj uvjet nije ispunjen, preostali će zubi biti izloženi štetnom djelovanju horizontalnih sila i često brzo izgubljeni (1,11).

5. RASPRAVA

Proteza kao mehaničko strano tijelo mora se uklopiti u izuzetno dinamičnu funkcijsku cjelinu žvačnoga sustava (1).

Mobilna se proteza nalazi ili u statičkom ili u dinamičkom položaju. U statičkom položaju leži na tkivu mirno bez žvačnoga ili izvanžvačnoga opterećenja (12).

Jedino djelomična proteza koja je planirana i izrađena uz poštivanje tehničko-mehaničkih i bioloških kriterija uklopit će se u usnu šupljinu i osigurati ravnomjernu raspodjelu opterećenja na mukogingivna tkiva i na parodont uporišnih zuba. Samo na taj način izrađena proteza omogućuje harmoničnu funkciju žvačnoga sustava (13 – 15).

Prema tome, biostatički problem djelomične proteze nastaje uglavnom zbog razlike između stupnja pomičnosti preostalih zuba i stupnja pomičnosti protezne baze na rezilijentnom čeljusnom tkivu (2).

Na funkciju proteze utječu nabori sluznice, hvatišta mišića, kao i njihova aktivnost. Baza proteze mora pokrivati bukalni žlijeb (*planum mandibulae*), koji je također pokriven tvrdom kosti. Na taj način sedlo proteze ima oslonac na kompaktnoj kortikalnoj kosti. Okluzijsko i izvanokluzijsko opterećenje koje je usmjereno na djelomičnu protezu prenosi se na uporišne zube i tkiva ležišta. Parodont sačuvanih prirodnih zuba puno bolje podnosi opterećenje od mekih i tvrdih tkiva ležišta (16, 17).

Kako bi donja djelomična proteza ispunila zahtjeve funkcije, veoma je važno da dijelovi njezine konstrukcije ne ometaju funkcije jezika. Isto se odnosi i na sedla proteze koja se moraju precizno oblikovati funkcijskim otiskom (1).

Navedene prednosti osiguravaju veću trajnost kombiniranih fiksno-mobilnih nadomjestaka, retiniranih teleskopskim ili konusnim krunama, čak i u slučajevima izrade kod zuba oslabljenoga parodonta.

Dosadašnja dugogodišnja klinička iskustva, kako s teleskopskim, tako i s konusnim krunama, nesporno su dobra (1, 7, 18).

Kako bi se izbjegli tehnički nedostaci teleskopskih kruna, Körber je opisao dvostruku krunu u obliku konusa. Konusna kruna ima oblik stošca čije vanjske stijenke nisu paralelne, nego su međusobno zakošene (1, 11).

Konusne se krune primjenjuju za retenciju mobilnih proteza i mostova za skidanje. Prednost konusa jest mogućnost njegove široke primjene. Kod zuba oslabljenog parodonta, gdje je potrebno manje trenje, izrađuju se podrezani konusi (1).

6. ZAKLJUČAK

Nauk o statici, tj. o ravnoteži sila, mnogo je pridonio da se stomatološka protetika uzdigla s razine zanata na razinu znanosti. Iako statika nije ni jedini ni vrhunski postulat kojemu se moraju podrediti svi ostali faktori, kao što se smatralo u početku ove ere znanstvenoga razvitka (jer se biološki problemi ne mogu rješavati samo po pravilima mehanike), statika se ne smije zanemariti u planiranju djelomične proteze.

Mobilna se proteza nalazi ili u statičkom ili u dinamičkom položaju. U statičkom položaju leži na tkivu mirno bez žvačnoga ili izvanžvačnoga opterećenja. Osnovni problem statike sastoji se u tome da se svi preostali zubi i bezubi alveolarni grebeni opterećuju što jednakomjernije. Paradonciji i mukoperiost funkcijski su i biološki različita tkiva; njihovo što jednakomjernije opterećenje bitan je problem u djelomičnoj protetici (2).

Teleskopske veze nadmašuju sva ostala sredstva veze, prije svega svojom mehaničkom robusnošću.

Najveća zapreka široj primjeni teleskopskih i konusnih kruna leži u tome što zahtijevaju veoma visok standard stručnoga znanja i manualne spretnosti stomatologa i zubnoga tehničara. Potreba opsežnoga brušenja uporišnih zuba predstavlja manjkavost.

Nedostatak teleskopskih sustava jest prejaka sila koja je potrebna za skidanje proteze s uporišnih zuba. Potrebna sila je često tolika da može dovesti do oštećenja parodonta i gubitka zuba (1).

7. SAŽETAK

Jedino djelomična proteza koja je planirana i izrađena uz poštivanje tehničko-mehaničkih i bioloških kriterija uklopit će se u usnu šupljinu i osigurati ravnomjernu raspodjelu opterećenja na mukogingivna tkiva i na parodont uporišnih zuba. Samo na taj način izrađena proteza omogućuje harmoničnu funkciju žvačnoga sustava (1).

Prema tome, biostatički problem djelomične proteze nastaje uglavnom zbog razlike između stupnja pomičnosti preostalih zuba i stupnja pomičnosti protezne baze na rezilijentnom čeljusnom tkivu (2).

Postupci planiranja i izrade djelomičnih proteza moraju se provesti tako da se uvijek ima na umu prag biološke izdržljivosti tkiva na koja će se opterećenje prenositi. Meka i koštana tkiva ležišta djelomične proteze ne smiju se preopterećivati tako da se prekorači biološki prag podnošljivosti, koji jako varira od pojedinca do pojedinca, a ovisan je o otporu tih tkiva (1).

Teleskopske veze nadmašuju sva ostala sredstva veze, prije svega svojom mehaničkom robusnošću. Sekundarnim povezivanjem u blok stabiliziraju se uporišni zubi, a skidanjem proteze omogućeno je održavanje besprijekorne higijene. Navedenim prednostima treba dodati još i zadovoljavajuću funkcijsku trajnost nadomjestka, koja je veća od bilo kojega drugog sredstva veze.

Najveća zapreka široj primjeni teleskopskih i konusnih kruna leži u tome što zahtijevaju veoma visok standard stručnoga znanja i manualne spretnosti stomatologa i zubnoga tehničara. Potreba opsežnoga brušenja uporišnih zuba predstavlja manjkavost (1).

8. SUMMARY

BIOSTATICS OF REMOVABLE PARTIAL DENTURES AND AESTHETIC RETENTION ELEMENTS

[ENGLISH TEXT]

Exclusively the partial dentures that have been planned and made in accordance with technical, mechanical and biological criteria will fit into the oral cavity and ensure a uniform distribution of burden on mucogingival tissues and the periodontium of the pivot teeth. Only dentures made in this way enable a harmonious functioning of masticatory system (1).

Consequently, biostatic problems with partial dentures originate primarily as a result of the difference between the level of mobility of the remaining teeth and the level of mobility of the denture base on the resilient maxillary tissue (2).

The processes of planning and manufacturing of partial dentures need to be implemented primarily keeping in mind the threshold of biological resilience of the tissue to which the burden will be transferred. Soft and osseous tissues of the base of the partial dentures must not be overburdened to pass the biological threshold of tolerability that greatly varies amongst different individuals and it depends on the resistivity of these tissues (1).

Telescopic retainers exceed all the other types of retainers, primarily due to their mechanical robustness. Pivot teeth are stabilised through a secondary binding into a block, whilst the removal of the denture enables the maintenance of

impeccable hygiene. Moreover, it is important to highlight the satisfactory functional durability of the prosthesis that exceeds any other type of retainer.

The main obstacle to a wider use of telescopic and conus crowns is the requirement for compliance with an extremely high standard of professional knowledge and manual dexterity of both the stomatologist and the dental technician. The requirement for a comprehensive drilling of pivot teeth is a drawback (1).

9. LITERATURA

1. Kraljević K, Kraljević Šimunković S. Djelomične proteze. Zagreb: In-tri, 2012.
2. Suvin M. Djelomična proteza. Zagreb: Školska knjiga, 1988.
3. Goswami R, Mahajan P, Siwach A, Gupta A. Telescopic overdenture: Perioprosthodontic concern for advanced periodontitis. *Contemp Clin Dent*. 2013;4:402-5.
4. Wenz HJ, Hertrampf K, Lehmann KM. Clinical longevity of removable partial dentures retained by telescopic crowns: outcome of the double crown with clearance fit *Int J Prosthodont*. 2001;14:207-13.
5. Minagi S, Natsuaki N, Nishigawa G, Sato T. New telescopic crown design for removable partial dentures. *J Prosthet Dent*. 1999;81:684-8.
6. Zitmann N, Haggmann E, Weiger R. What is prevalence of various types of prosthetic dental restorations in Europe? *Clin Oral Implant Res*. 2007;18:20-33.
7. Zahler J. Intracoronally precision attachments. *Dent Clin North Am*. 1980;24:131-4.
8. Rosenstiel S, Land M, Fujimoto CV. Contemporary fixed prosthodontics. Mosby: Saint Louis; 1988.
9. Pissiotis AL, Michalakis KX. An esthetic and hygienic approach to the use of intracoronally attachments as interlocks in fixed prosthodontics. *J Prosthet Dent*. 1998;79:347-9.
10. Shillingburg HT, Hobo S, Whitsett LD, Jacobi R, Brackett SE. Fundamentals of fixed prosthodontics. Chicago: Quintessence, 1997.
11. Körber, K. H. Zahnärztliche Prothetik, Bd. I, II. Stuttgart: G. Thieme, 1975.

12. Li J, Jiang T, Li S, Chen W. Dual insertion paths design characteristics and short-term clinical observation of rotational path removable partial dentures. *Beijing Da Xue Xue Bao.* 2013;45:64-8.
13. Beaumont AJ Jr. An overview of esthetics with removable partial dentures. *Quintessence Int.* 2002;33:747-55.
14. Kirtley GE. Aesthetics and Removable Prosthetics. *Dent Today.* 2016;35:100-3.
15. Schuh C, Adiel Skupien J, Mesko ME, Valentini F, Pereira-Cenci T, Boscato N. Resilient Attachments as an Alternative to Conventional Cast Clasp Removable Partial Denture: 3-Year Follow-up. *J Indian Prosthodont Soc.* 2014;14:273-8.
16. Shah R, Aras M. Esthetics in removable partial denture-a review. *Kathmandu Univ Med J.* 2013;11:344-8.
17. Ito M, Wee AG, Miyamoto T, Kawai Y. The combination of a nylon and traditional partial removable dental prosthesis for improved esthetics: a clinical report. *J Prosthet Dent.* 2013;109:5-8.
18. Patras M, Kourtis S, Sykaras N. Creating natural-looking removable prostheses: combining art and science to imitate nature. *J Esthet Restor Dent.* 2012;24:160-8.

10. ŽIVOTOPIS

Antonio Kordić rođen je 7. svibnja 1989. godine u Mariboru. Srednju zubotehničku školu u Ljubljani upisuje 2004. godine. Maturirao je 2008. godine i iste godine upisuje studij dentalne medicine na Stomatološkom fakultetu Sveučilišta u Zagrebu.