

Primjena cirkonijoksidne keramike u implantoprotetskoj nadoknadi zuba donje čeljusti

Borić, Davor

Professional thesis / Završni specijalistički

2021

Degree Grantor / Ustanova koja je dodijelila akademski / stručni stupanj: **University of Zagreb, School of Dental Medicine / Sveučilište u Zagrebu, Stomatološki fakultet**

Permanent link / Trajna poveznica: <https://um.nsk.hr/um:nbn:hr:127:199195>

Rights / Prava: [Attribution-NonCommercial 4.0 International/Imenovanje-Nekomercijalno 4.0 međunarodna](#)

Download date / Datum preuzimanja: **2024-12-01**



Repository / Repozitorij:

[University of Zagreb School of Dental Medicine Repository](#)



Primjena cirkonijoksidne keramike u implantoprotetskoj nadoknadi zuba donje čeljusti

Borić, Davor

Doctoral thesis / Disertacija

2021

Degree Grantor / Ustanova koja je dodijelila akademski / stručni stupanj: **University of Zagreb, School of Dental Medicine / Sveučilište u Zagrebu, Stomatološki fakultet**

Permanent link / Trajna poveznica: <https://um.nsk.hr/um:nbn:hr:127:389509>

Rights / Prava: [Attribution-NonCommercial 4.0 International/Imenovanje-Nekomercijalno 4.0 međunarodna](#)

Download date / Datum preuzimanja: **2023-10-17**



Repository / Repozitorij:

[University of Zagreb School of Dental Medicine Repository](#)





Sveučilište u Zagrebu
Stomatološki fakultet

Davor Borić

**PRIMJENA CIRKONIJOKSIDNE
KERAMIKE U IMPLANTOPROTETSKOJ
NADOKNADI ZUBA DONJE ČELJUSTI**

POSLIJEDIPLOMSKI SPECIJALISTIČKI RAD

Zagreb, 2021

Rad je ostvaren u: Ordinacija dentalne medicine Davor Borić d.m.d., Stomatološki fakultet

Naziv poslijediplomskog specijalističkog studija: Implantoprotetika

Mentor rada: Amir Čatić, prof. dr. sc., Stomatološki fakultet Sveučilišta u Zagrebu

Lektor hrvatskog jezika: Silvana Maznik, profesor hrvatskog jezika i književnosti

Lektor engleskog jezika: Daliborka Solenički, profesor engleskog jezika

Sastav Povjerenstva za ocjenu poslijediplomskog specijalističkog rada:

1. _____
2. _____
3. _____

Sastav Povjerenstva za obranu poslijediplomskog specijalističkog rada:

1. _____
2. _____
3. _____
4. _____
5. _____

Datum obrane rada: _____

Rad sadrži: 49 stranica

21 sliku

CD

Rad je vlastito autorsko djelo, koje je u potpunosti samostalno napisano uz naznaku izvora drugih autora i dokumenata korištenih u radu. Osim ako nije drukčije navedeno, sve ilustracije (tablice, slike i dr.) u radu su izvorni doprinos autora poslijediplomskog specijalističkog rada. Autor je odgovoran za pribavljanje dopuštenja za korištenje ilustracija koje nisu njegov izvorni doprinos, kao i za sve eventualne posljedice koje mogu nastati zbog nedopuštenog preuzimanja ilustracija odnosno propusta u navođenju njihovog podrijetla.

Zahvala

Zahvaljujem prof. dr. sc. Amiru Čatiću na pomoći, sugestijama i vođenju prilikom izrade ovog rada.

Zahvaljujem svim svojim bivšim mentorima i kolegama, znanim i neznanim, čije sam znanje tijekom godina skupljao i usvajao i bez kojih sigurno ne bi bilo niti ovog rada.

Rad posvećujem svojoj obitelji: Nikolina, Marko i Nikola...

Sažetak

PRIMJENA CIRKONIJOKSIDNE KERAMIKE U IMPLANTOPROTETSKOJ NADOKNADI ZUBA DONJE ČELJUSTI

Moderni pristup planiranja radova u području gornje i donje čeljusti te kvalitetni materijali pridonose visokoj kvaliteti istih u estetskom i funkcionalnom pogledu. Postizanje vrhunskih rezultata uvjetovano je primjenom najnovijih spoznaja, tehnika i materijala, ali i kontinuiranom edukacijom kako doktora dentalne medicine tako i dentalnog tehničara.

Svrha rada je prikazati način izrade funkcijski i estetski optimalnog implantoprotetskog rada iz cirkonijoksidne keramike u području donje čeljusti kombinacijom kirurških tehnika, parodontološke terapije i protetskih rješenja na primjeru kliničkog slučaja.

Rad prikazuje nadoknadu više zuba u lateralnom segmentu implantoprotetskom terapijom te fiksno protetsku nadoknadu više zuba u lateralnom i frontalnom segmentu mandibule, pri čemu se očekuje potpuna oralna rehabilitacija pacijenta.

Naglasak je na poštivanju protokola izrade kako implantološkog tako i protetskog dijela kako bi postigli zadovoljavajući rezultat za pacijenta i za nas terapeute, te na izboru cirkonijoksidne keramike kao primjerenog materijala za estetsku implantoprotetsku rehabilitaciju.

Stručni doprinos rada je prikazati koliko dobro planiranje implantoprotetske terapije, pravilan položaj implantata, pravilna preparacija, kvaliteta materijala kao i preciznost laboratorijske izrade protetskog rada može dovesti do potpunog estetskog sklada i zadovoljstva pacijenta.

Ključne riječi: cirkonijoksidna keramika, oralna rehabilitacija, dentalni implantati

Summary

USE OF ZIRCONIUM OXIDE CERAMICS IN IMPLANTOPROSTHETIC REPLACEMENT OF LOWER JAW TEETH

A modern approach to planning of dental appliances in upper and lower jaws as well as quality materials contribute to their high quality in aesthetic and functional aspects. The achievement of top results is conditioned by the application of the latest knowledge, techniques and materials, but also by the continuous education of both doctors of dental medicine and dental technicians.

The purpose of this paper is to present a method of producing functionally and aesthetically optimal implant-supported appliance made of zirconium oxide ceramics in the lower jaw, using a combination of surgical techniques, periodontal therapy and prosthodontic solutions in a complex clinical case.

Replacement of several teeth in the lateral segment by implant-prosthodontic therapy and fixed prosthodontic appliance in the lateral and frontal segments of the mandible, resulting in complete oral rehabilitation of the patient.

The emphasis is on adhering to the protocols in both surgical and reconstructive treatments in order to achieve a satisfactory result for the patient and for us therapists, and on the choice of zirconium oxide ceramics as an appropriate material for aesthetic implant-borne restoration.

The professional contribution of the work is to show how good planning of implant-prosthodontic therapy, proper implant placement, proper preparation, quality of materials as well as precision in technical production of the appliance can lead to complete aesthetic harmony and patient satisfaction.

Key words: zirconium oxide ceramics, oral rehabilitation, implants

SADRŽAJ

1. UVOD	1
2. KERAMIKE ZA DENTALNU UPOTREBU.....	3
2.1. Povijesni razvoj	4
2.2. Glinična keramika	7
2.3. Staklokeramika	9
2.4. Aluminijoksidna keramika	11
2.5. Cirkonijoksidna keramika	13
2.6. Primjena cirkonijoksidne keramike u implantoprotetici.....	16
3. PACIJENT – PRIKAZ SLUČAJA	19
3.1. Općemedicinska i dentalna anamneza.....	20
3.2. Dijagnoza i plan terapije.....	23
3.3. Izvedbeni dio terapije	24
4. RASPRAVA.....	37
5. ZAKLJUČAK	40
6. LITERATURA.....	42
7. ŽIVOTOPIS.....	48

Popis skraćenica

CAD/CAM - eng. Computer Aided Design/Computer Aided Manufacturing, odnosi se na računalni dizajn protetskog nadomjeska i njegovu strojnu proizvodnju

KTE-koeficijent termičke ekspanzije ili termičkog rastezanja

PFM - eng. Porcelain Fused to Metal, odnosi se na keramiku napečenu na dentalnu slitinu, metalkeramika

Y-TZP - itrijem stabilizirani tetragonski polikristali cirkonijeva oksida, ili cirkonijoksidna keramika

Zubi igraju ključnu ulogu u ljudskom životu jer gubitak funkcije smanjuje sposobnost žvakanja i uravnotežene prehrane, s negativnim posljedicama za sustavno zdravlje. Gubitak estetike također može negativno utjecati na socijalizaciju.

Prema Američkom udruženju protetičara (American College of Prosthodontists), 55% američke populacije nedostaje barem jedan zub, a očekuje se da će taj broj rasti tijekom sljedeća dva desetljeća zbog starenja stanovništva (1).

Funkcija i estetika mogu se obnoviti pomoću različitih vrsta protetskih nadomjestaka. Keramika je izuzetno popularna kao restorativni materijal zbog svoje estetike, inertnosti i biokompatibilnosti. Procjena je da su danas 80% fiksnih nadomjestaka proizvedenih u SAD-u potpuno keramički sustavi, 17% su metalkeramički, a preostalih 2% su potpuni lijevani i 1% kompozitni (1,2).

Zahtjevi za boljom estetikom i bezmetalnim nadomjescima kao i rastuće cijene metala, a pad cijena keramičkih gradivnih materijala, vjerojatno će dodatno povećati broj potpuno keramičkih radova.

Međutim, glavna klinička briga leži u činjenici da je keramika krhka i podložna frakturama. Otporna i estetska keramika je skupa: tržište europskih krunica i fiksnoprotetskih radova dostiglo je 2 milijarde dolara u 2007. godini, globalno tržište krunica i fiksnoprotetskih radova procijenjeno je na 25 milijardi dolara u 2010. i preko 30 milijardi dolara u 2015 (3).

Ovaj rad opisuje oralnoprotetsku rehabilitaciju pacijenta uz korištenje suvremenih materijala iz cirkonijoksidne keramike i dentalnih implantata u lateralnim dijelovima mandibule, pokušavajući ujedno opisati i suvremene trendove u dentalnoj medicini.

2. KERAMIKE ZA DENTALNU UPOTREBU

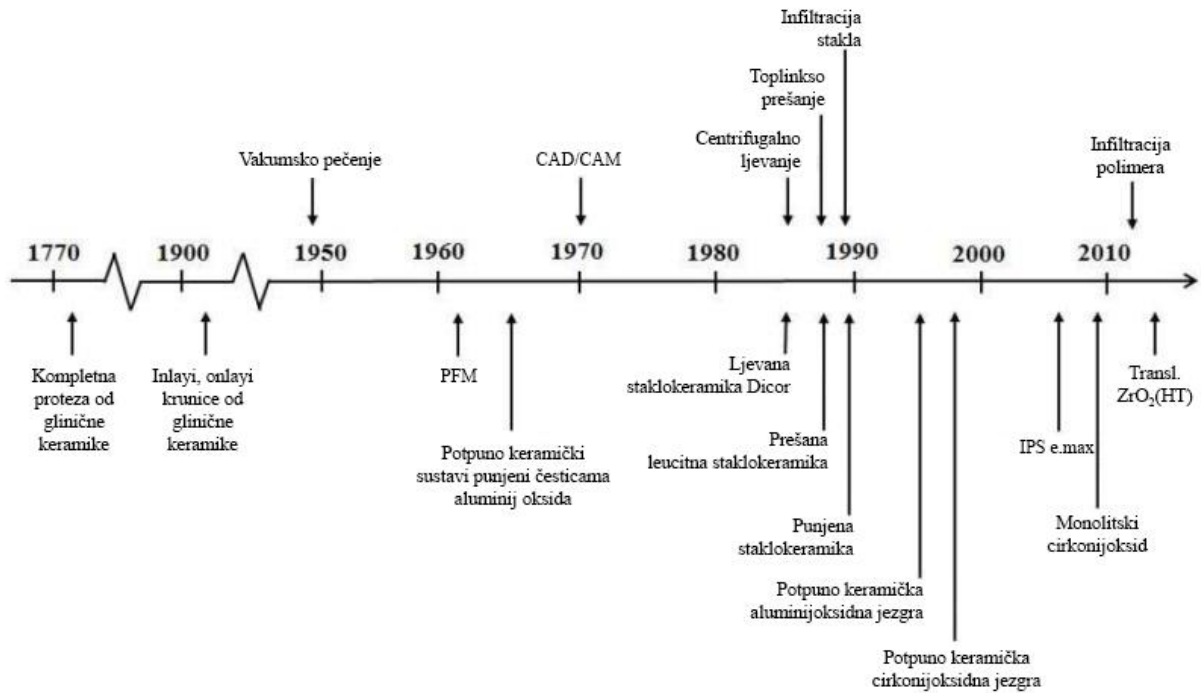
2.1. Povijesni razvoj

Ubrzo nakon uvođenja keramike iz Kine u Europu početkom 18. stoljeća, pariški apotekar Alexis Duchateau uveo je keramiku u stomatologiju kada je uspješno keramikom zamijenio svoje proteze izrađene od slonovače. Uz pomoć pariškog zubara Nicholasa Duboisa de Chemanta, Duchateau, radeći zajedno s novim, tada visokotehnološkim proizvođačem porculana, 1774. godine stvorio je kompletan set proteza od porculana. Duchateau ih je navodno nosio do kraja života (1).

Razvoj proteza iz porculana bio je revolucionaran u pogledu estetike i oralne higijene, a kao takvog su ga prepoznali i Edward Jenner (tvorac cjepiva protiv velikih boginja) i Medicinski fakultet u Parizu: „...ujedinili su kvalitete ljepote, čvrstoće i udobnosti s higijenskim potrebama.”(3).

Do tada su bile popularne proteze na bazi slonovače ili drva za čiju su se izradu često koristili zubi uzeti s leševa, a takve proteze bile su izuzetno porozne i apsorbirale su oralne tekućine te na kraju postajale jako obojene i vrlo nehigijenske. Nasuprot tome, te rane keramičke proteze, iako superiorne u estetici i higijeni, bile su disfunkcionalne jer su ih pacijenti morali ukloniti kako bi jeli. Osim toga, potpune keramičke proteze bile su namijenjene samo potpuno bezubim pacijentima, što je zahtijevalo uklanjanje preostalih zuba iz usta pacijenta, a to je bio vrlo bolan postupak prije otkrića anestezije Horacea Wellsa sredinom 19. stoljeća (2). Keramičke inleje, onleje i krunice uveo je Charles Land 1886., što je u konačnici dovelo do stvaranja estetskih i funkcionalnih keramičkih nadomjestaka. Međutim, prvotna keramika za dentalnu uporabu sadržavala je visoki sadržaj feldspatskog stakla i bila je iznimno krhak i slab materijal (4,5).

Stoga, unatoč estetskoj prednosti, rane verzije porculanskih restauracija nisu bile široko primijenjene u stomatologiji. Stomatološka keramika postaje sve popularnija kao restorativni materijal zbog poboljšanja čvrstoće i povećane preciznosti izrade nakon razvijanja prešanja i CAD/CAM procesa. Vremenski tijek razvoja zubne keramike od nastanka početnih keramičkih materijala do suvremenih keramičkih sustava, zajedno s tehnologijama obrade, prikazan je aproksimativno na vremenskoj crti (slika 1.).



Slika 1. Shematski prikaz razvoja dentalnih keramika i njihovih tehnologija prerade, prema (1)

Otkada je Weinstein (3) riješio problem neusklađenosti koeficijenta toplinskog širenja između keramike kao materijala za oblaganje i metalne protetske konstrukcije 1962. učinjeno je niz velikih poboljšanja u metal-keramičkim sustavima. Tada kreće široka upotreba glinične keramike kao obložnog materijala koji izvrsno objedinjuje zahtjeve estetske i funkcijske rehabilitacije žvačnog sustava. Glinične keramike koriste se kao obložne keramike u svim metal-keramičkim sustavima. To su keramike koje se koriste u stomatologiji kod ručne i strojne izrade te pokazuju najbolja optička svojstva. Sastav glinične keramike varira ovisno o težinskim udjelima pojedinih sastavnica, glinenca, kvarca i kaolina. Sastav i struktura međusobno su ovisni i utječu na svojstva, pa je stoga i njihov sastav kod različitih proizvođača, iako se radi generalno o istom proizvodu, uvijek različit.

Iako egzaktni podaci ne postoje, procijenjeno je da je 70 - 80% fiksnih dentalnih nadomjestaka krajem 20. stoljeća proizvedenih u SAD-u i zapadnoj Europi bilo neki oblik metal-keramičke konstrukcije (6). S druge strane, stomatološka je zajednica odavno prepoznala da su za postizanje punog potencijala zubnih nadomjestaka potrebni potpuno keramički nadomjestci.

Razvijeno je više od nekoliko strategija za poboljšanje čvrstoće i preciznosti dentalne keramike u posljednjih 50 godina, budući da je svaki proizvođač dentalnih materijala razvijao svoj sustav pokušavajući se izboriti za svoj dio tržišta, a poboljšanja u dugovječnosti uključivala su korištenje viskoelastičnih jezgrenih materijala, u prvom redu metala, i keramike kao materijala za oblaganje te različitih cemenata za zaštitu pojedinačnih krunica od loma.

Međutim, u cijelom dijapazonu različitih sustava koji se ponekad isprepliću u načinu proizvodnje i u kliničkoj upotrebi, dosad su razvijena tri osnovna materijala koja omogućavaju izradu potpuno keramičkih zubnih nadomjestaka. To su staklokeramika (leucitna keramika), keramika na bazi aluminijske (aluminijoksidna) i cirkonijoksidna keramika. Potpuno keramičke krunice korištene su u posljednja četiri desetljeća kao alternativa za metalceramičke nadomjestke kako bi se prevladala njihova estetska ograničenja. Potpuno keramičke krunice mogu biti izrađene od različitih vrsta keramike, zbog čega svi keramički materijali imaju različite fizičke i estetske osobine. Povijesno gledano, krunice na bazi smole bile su prve bezmetalne krunice koje su se koristile, ali su bile napuštene zbog niske otpornosti na lom. Novije bezmetalne krunice sve više se koriste u stomatološkoj praksi; ove krune su izrađene od različitih već spomenutih keramičkih materijala koje ću detaljnije opisati kasnije.

Glinična keramika, koja se u obliku različitih inačica upotrebljava već više od pedeset godina, rijetko se koristi kao konačni nadomjestak bez metalne ili neke druge podloge, odnosno ima vrlo uske indikacije za korištenje kao materijal koji ne služi isključivo kao obložni materijal (inlay, onlay, ljuskice). Bez obzira na to, kao dugogodišnji pouzdani i najrašireniji dentalni materijal, te materijal koji je ishodište za sve ostale suvremene keramičke materijale, zaslužuje da je se posebno spomene.

2.2. Glinična keramika

Stomatološka keramika koja najbolje oponaša optička svojstva prirodnih zuba je staklasti materijal, koji uglavnom proizlazi iz glinica (kalijeva glinica, ortoklas, feldspat) – kvarc - kaolin trokomponentnih keramičkih spojeva (3).

Mnoga tehnološka dostignuća doprinijela su uporabi keramike u fiksnoj protetici, kao što je razvoj tehnologije vakuumnog pečenja 1949. godine; izum dentalne turbine; otkriće elastomernih otisnih materijala; i pojava tehnologija prešanja i CAD / CAM tehnologije u osamdesetim godinama prošlog stoljeća (6).

Sa materijalnog gledišta, porculanski spojevi evoluirali su od originalnog Meissen porculana, tvrde paste, koji je sadržavao viši sadržaj gline i stoga zahtijevao veću temperaturu pečenja, do modernih mekih pasta koje se uglavnom sastoje od glinice bez kaolina ili kvarca i koje imaju izvrsnu translucenciju (1).

Nažalost, stomatološke keramike s najpoželjnijim estetskim svojstvima također imaju najnižu jačinu i otpornost na širenje pukotina, što ozbiljno ograničava njihove kliničke indikacije (7).

Veliki pomak dogodio se 1962. godine, kada su Weinsteini i Koenig, razvili sastav keramike koji sadrži leucit i koji se može izravno napeći na uobičajene dentalne slitine (6).

Leucit je mineral koji formira stijene, koji se sastoji od kalijevog aluminijsilikata. Na sobnoj temperaturi leucit ima tetragonsku strukturu. Međutim, kristalna struktura biva podvrgnuta transformaciji tetragonske faze do kubične faze pri $625\text{ }^{\circ}\text{C}$. Ova fazna transformacija popraćena je volumnom ekspanzijom od 1,2%, što je rezultat visokog koeficijenta termičke ekspanzije (KTE) ($20 - 25 \times 10^{-6} / ^{\circ}\text{C}$) (8).

Glinica, s druge strane, ima relativno nizak KTE ($\sim 8 \times 10^{-6} / ^{\circ}\text{C}$). Prema tome, promjenom udjela leucitnog i gliničnog stakla, mogu se proizvesti keramičke mješavine s prosječnim KTE-om koji odgovaraju ($12 - 14 \times 10^{-6} / ^{\circ}\text{C}$) dentalnih slitina. Odgovarajući KTE između obložne keramike i metalnih legura sprječava razvoj štetnih toplinskih naprezanja pri hlađenju od temperature pečenja. Štoviše, dentalni proizvođači su također otkrili da keramika s nešto nižim KTE-om od metala (koji se obično razlikuje od manje od $1 \times 10^{-6} / ^{\circ}\text{C}$) može staviti keramiku u laganu kompresiju, čime se povećava otpornost na lom. Sadržaj leucita za podešavanje KTE keramike može varirati od nekoliko težinskih postotaka kada je povezan s keramičkim jezgrama, do 17-25 težinskih postotaka kada se kombiniraju s običnim metalnim legurama. Leucit je također djelotvoran materijal za disperzijsko ojačanje gliničnog stakla, jer se može ugraditi velika količina leucita (do 35 - 50 tež%) bez značajnog ugrožavanja njegove

prozirnosti. Razlog tome je što je indeks refleksije leucita ($n = 1,51$) vrlo blizak indeksu gliničnog stakla ($n = 1,52-1,53$). Osim toga, zahvaljujući preferencijalnom jetkanju leucitnih kristala u odnosu na staklenu matricu, glinice koje sadrže leucit mogu biti jetkane kiselinom kako bi se stvorile mikromehaničke pukotine za vezanje smole, čime se dentalni nadomjestak čini otpornijim na lom (9).

Glinično keramički materijali ostaju kao jedni od najljepših i najčešće korištenih dentalnih keramika. Njihove kliničke indikacije uključuju inleje, onleje, ljuskice, djelomične krunice i krunice, kao i fasete za nove vrste dentalnih keramika i metale. Kliničke studije su pokazale da glinično keramičke restauracije imaju izvrsne dugoročne uspjehe kada su vezane i podržane primarno strukturama cakline. Na primjer, stopa preživljavanja inleja i onleja iznosi 92% u 8 godina (9), obloge mostova 94% u 12 godina (10) i krunica 95% u 11 godina (11). Ovi nalazi ukazuju na to da je ova vrsta materijala idealna za slučajeve gdje je očuvana značajna količina zdrave strukture zuba i cakline.

Tehnologija napečenja keramike na metal je omogućila izradu strukturalno zahtjevnijih zubnih nadomjestaka, kao što su mostovi dugih raspona. Izvedbe metalkeramike su idealne za slučajeve gdje ostaju minimalne zubne strukture i potrebni su kruti nadomjesci koji dobro podnose opterećenje žvakanja (12). Estetske osobine metalkeramike najbolje su kada se koristi materijal za izradu metalnog skeleta od materijala na bazi zlata. Loša strana je da nizak modul zlatnog okvira sa visokim udjelom zlata pruža slabiju potporu keramičkoj oblozi, što rezultira većom tendencijom loma keramike i usitnjavanja (eng. *chipping*) (13).

Metalkeramičke krunice (eng. PFM) smatraju se zlatnim standardom za nadomjestak jako oštećenih zuba. One imaju dobra mehanička svojstva, zadovoljavajuće estetske rezultate i prihvatljivu biološku kvalitetu potrebnu za zdravlje parodonta. Međutim, metalkeramičke krunice imaju i neka ograničenja koja mogu ograničiti njihovu uporabu. Primjerice, estetika krunica ograničena je metalnim okvirom i slojem neprozirnog materijala potrebnog za maskiranje sivkaste boje metala. Cijene plemenitih metala svakodnevno značajno rastu zbog čega je metalkeramika relativno neatraktivna s ekonomskog stajališta (14).

2.3. Staklokeramika

IPS Empress 2 (Ivoclar Vivadent, Schaan, Liechtenstein) je litij-disilikatna staklokeramika ($\text{SiO}_2\text{-Li}_2\text{O}$) koja je proizvedena kombinacijom tehnika izgubljenog voska i toplinskog prešanja. Staklo-keramički ingot željene nijanse zagrijava se na 920°C i preša u kalup za ulaganje pod vakuumom i tlakom. Njegov prethodnik, IPS Empress (Ivoclar Vivadent), je staklokeramika ojačana leucitima ($\text{SiO}_2\text{-Al}_2\text{O}_3\text{-K}_2\text{O}$), koja je zbog svoje nedostatne čvrstoće ograničena u primjeni na jednokomadne nadomjestke u frontalnom segmentu čeljusti.

Empress 2 je poboljšao čvrstoću na savijanje za 3 puta u odnosu na IPS Empress, može se koristiti za fiksno-protetske nadomjestke s 3 člana u frontalnom dijelu, a indikacija mu je proširena do drugog premolara.

Osnova se oblaže fluorapatitnom keramikom za oblaganje (IPS Eris; Ivoclar Vivadent), rezultirajući polupropusnom restauracijom s poboljšanim prijenosom svjetla (15).

IPS e.max Press (Ivoclar Vivadent) uveden je 2005. kao keramički materijal usporediv s IPS Empress. Također se sastoji od litij-disilikatne prešane staklene keramike, ali njezina fizikalna svojstva i translucencija poboljšavaju se različitim procesom pečenja (16).

IPS ProCAD (Ivoclar Vivadent) je keramika ojačana leucitom sličnom kao IPS Empress, iako ima sitnije veličine čestica. Uvedena 1998. godine, dizajnirana je za uporabu sa sustavom CEREC® inLab (Sirona Dental Systems, Bensheim, Njemačka) i dostupna je u brojnim nijansama (17).

Vita Mark II (VITA Zahnfabrik, Bad Sackingen, Njemačka), gliničnokeramički materijal koji se može strojno obraditi i koji je uveden 1991. godine za sustav CEREC 1 (Siemens AG, Bensheim, Njemačka), ima poboljšanu čvrstoću i finiju veličinu zrna ($4\ \mu\text{m}$) u odnosu na Vita Mark I. Prvenstveno se sastoji od SiO_2 (60-64%) i Al_2O_3 (20-23%) i može se jetkati fluorovodičnom kiselinom kako bi se stvorila mikromehanička retencija za adhezivno cementiranje s kompozitnim cementima. Iako je ovaj proizvod monokromatski, dostupan je u više nijansi, a može se dodatno površinski karakterizirati (18).

Da bi se prevladali estetski nedostaci monokromatske restauracije i oponašali optički učinci prirodnih zuba, višebojni keramički blok (Vita TriLuxe Bloc; VITA Zahnfabrik) je dizajniran da stvori trodimenzionalnu slojevitou strukturu. Unutarnja trećina ima tamni neprozirni osnovni sloj, dok srednja trećina ima neutralnu zonu usporedivu sa standardnim blokom, a vanjska trećina je prozirnija. CEREC® softver omogućuje operateru vizualnu kontrolu nad poravnanjem restauracije unutar višeslojnog bloka (19).

Druga tehnika za izradu staklokeramičkih nadomjestaka bila je kopiranje (Celay; Mikrona Technologie AG, Spreitenbach, Švicarska). Ovaj sustav je proizvodio restauracije umnožavanjem replike uzorka njačinjenih direktnom tehnikom od akrilnih smola (inlay, onlay ili crown coping). Budući da nije bio ni blizu sofisticiranosti digitalnih sustava (CEREC 3D; Sirona Dental Systems), Celay sustav je zastario i s vremenom napušten (20).

Velik doprinos razvoju staklokeramike dao je Dicor (Dentsply Intl, York, Pa). To je bio staklokeramički materijal sastavljen od 70% tetrasilikalnih kristala precipitiranih u 30% staklenoj matrici. Izvorno koristeći tehniku izgubljenog voska, kasnije je stavljen na tržište kao materijal za obradu glodanjem (20), ali je također s vremenom napušten.

2.4. Aluminijoksidna keramika

In-Ceram Alumina (VITA Zahnfabrik), uveden 1989. godine, bio je prvi potpuno keramički sustav dostupan za jednostruke krunice i 3-dijelne prednje fiksne nadomjestke s jednim međučlanom. Ima keramičku jezgru visoke čvrstoće proizvedenu tehnikom slip-casting. Mješavina gusto pakiranog (70-80 mas.%) Al_2O_3 se nanosi i sinterira u vatrostalnu matricu na $1120\text{ }^\circ\text{C}$ 10 sati. To stvara porozni kostur čestica glinice koji se infiltrira s lantanskim staklom u drugom pečenju na $1100\text{ }^\circ\text{C}$ tijekom 4 sata kako bi se uklonila poroznost, povećala čvrstoća i ograničila potencijalna mjesta za širenje pukotina. Također nastaju tlačna naprezanja koja dodatno poboljšavaju čvrstoću, zbog razlika u koeficijentu toplinskog širenja glinice i stakla. Za oblaganje se koristi glinična keramika. Blokovi aluminijске keramike (VITABLOCS In-Ceram Alumina; VITA Zahnfabrik) su također dostupni za glodanje u kombinaciji s CEREC® sustavom (Sirona Dental Systems) (21).

In-Ceram Spinell (VITA Zahnfabrik) je 1994. Uveden kao alternativa neprozirnoj jezgri In-Ceram Alumina. Sadrži mješavinu magnezijevog oksida i aluminijevog oksida ($MgAl_2O_4$) za izradu jezgre protetskog rada (okvir, eng. frame) radi povećanja translucencije. Međutim, njegova čvrstoća na savijanje niža je od čvrstoće In-Ceram Alumina, i stoga se jezgre preporučuju samo za prednje krunice. Ovaj materijal može se obrađivati i sustavom CEREC inLab® (Sirona Dental Systems), a zatim oblaganjem gliničnom keramikom (22). Synthoceram (CICERO® Dental Systems, Hoorn, Nizozemska) je staklo impregnirano aluminij-oksikom visoke čvrstoće proizvedeno tehnologijom CICERO® (Computer Integrated Ceramic Reconstruction) . Lasersko skeniranje, keramičko sinteriranje , a kompjuterski integrirane tehnike glodanja koriste se za izradu jezgara, koje su obložene staklenom keramikom bez leucita (23).

In-Ceram Zirconia (VITA Zahnfabrik) je također modifikacija originalnog In-Ceram Alumina sustava, s dodatkom 35% djelomično stabiliziranog cirkonijevog oksida radi ojačanja keramike. Mogu se koristiti tradicionalne tehnike lijevanja ili materijal može biti kopiran iz prefabriciranih, djelomično sinteriranih uzoraka i zatim obložen gliničnom keramikom. Budući da je jezgra neprozirna i nema translucencije, materijal se preporučuje za posteriorne krunice i okvire (24).

Procera (Nobel® Biocare AB, Göteborg, Švedska) je sustav koji su razvili Andersson i Oden s materijalima koji sadrže 99,9% aluminij-oksida visoke čistoće. U kombinaciji s keramikom

s niskim koeficijentom toplinske ekspanzije kao obložnim materijalom, Procera ima najveću čvrstoću materijala na bazi aluminijevog oksida (25).

2.5. Cirkonijoksidna keramika

Tehnološki napredak stvorio je snažniju i tvrđu vrstu keramike, uglavnom itrijem stabilizirane tetragonske polikristale cirkonijeva oksida (Y-TZP), ili cirkonijoksidnu keramiku. Radi se o materijalu dobivenom dodavanjem kisika u čisti, elementarni cirkonij. Na taj način dobiven je materijal polikristalinične strukture sa zanemarivim udjelom amorfnog stakla i superiornim mehaničkim karakteristikama, koji se pojavljuje u tri oblika ili faze, ovisno o temperaturi okoline; monoklinskom, tetragonskom i kubičnom. Zagrijavanjem na temperaturama većim od 1170 C prelazi u tetragonski oblik, a iznad 2370 C prelazi u kubični oblik. Promjene u kristaliničnoj strukturi su reverzibilne, pa mu se kao stabilizator za zadržavanje u tetragonskom obliku na sobnoj temperaturi, dodaje 3-5% itrijevog oksida (26).

Pri prelasku jedne faze u drugu mijenja se volumen kristala unutar materijala i samim tim uzrokuje i dimenzijske promjene materijala. Također, materijal je samo djelomično stabiliziran u tetragonskoj fazi jer se pod utjecajem sila koje djeluju na njegovu površinu (toplinske, mehaničke, itd), može lako dogoditi prelazak u monoklinsku fazu te lom materijala i nastanak pukotine.

Međutim, u takvim situacijama dolazi do izražaja svojstvo cirkonij oksida da sam „zatvara“ nastalu pukotinu zbog promjena volumena kristala pri prelasku iz jedne faze u drugu - šire se otprilike 4.5% i na taj način zatvaraju pukotinu. Ta karakteristika naziva se transformacijsko očvrnuće cirkonijevog dioksida. Iako je ta pojava vrlo korisna za trajnost protetskog rada, ona je ograničena na jednu moguću pojavu za zadani rad, odnosno ne može se ponavljati u nedogled, pa je nužan krajnji oprez u rukovanju protetskim radom u dentalnom laboratoriju.

Danas je jedini način izrade zuba iz cirkonij oksida iz gotovih keramičkih blokova uz upotrebu CAD/CAM sustava. Prvo se skeniraju bataljci u ustima pomoću intraoralnog skenera ili na sadrenim modelima dobivenim klasičnim načinom uzimanja otisaka, zatim se u odgovarajućem softveru dizajnira protetski nadomjestak koji se zatim izrađuje u glodalici.

Ovisno o sustavu, odnosno proizvođaču, koriste se predsinterirani ili potpuno sinterirani keramički blokovi.

Osnovna razlika između jednih i drugih je u tvrdoći samog materijala. Predsinterirani blokovi su mekše konzistencije i u monoklinskoj fazi i lako se frezaju u glodalici, što smanjuje troškove i potrebu za čestim izmjenama brusnih elemenata. Radovi koji nastaju na taj način su oko 30% veći u volumenu od završnog rada jer nakon freziranja prolaze proces završne obrade u peći za sinteriranje pri temperaturi od 1350-1500 C tijekom šest sati, pri čemu se skvrčavaju

zbog ranije opisanih osobina kristala cirkonij oksida. Na taj način postiže se tetragonska struktura i eliminacija pukotina koje mogu nastati za vrijeme izrade protetskog rada u glodalici. Problemi mogu nastati kasnije, ako je iz nekog razloga potrebna dodatna prilagodba osnovnog okvira nakon sinteriranja, jer svaka manipulacija pod pritiskom i bez obilnog hlađenja može izazvati lom materijala.

Sinterirani blokovi se nasuprot tome glodaju iz blokova koji su već u teragonskoj fazi i uz nešto veće troškove koji proizlaze iz same tvrdoće materijala (češća izmjena brusnih sredstava u glodalici), ali im je prednost što je vrijeme izrade znatno skraćeno jer nema potrebe za sinteriranjem. In vitro studije su pokazale i da je tvrdoća takvih radova nešto manja nego onih iz predsinteriranih blokova, vjerojatno zbog nemogućnosti toplinske reparacije površinskih oštećenja nastalih glodanjem (27).

Međutim, Y-TZP ima ozbiljne kliničke nedostatke zbog svoje niske translucencije. Opacitet cirkonija postaje problem posebno kod postavljanja krunice u fronti ili mosta kratkog raspona u prisutnosti prirodnih zuba. U tom slučaju, refleksija i raspršivanje svjetla ne izgledaju prirodno. Da bi se stvorio prostor za obložnu keramiku dovoljno debeo da pokrije neprozirnu cirkonijsku jezgru i da se prilagodi optičkim svojstvima susjedne prirodne denticije, potrebno je značajno smanjenje postojeće zubne strukture.

Osim toga, klinička su istraživanja i praksa pokazale da su „chipping“ i delaminacija keramičke obloge česti problemi iako su cirkonijski okviri vrlo otporni na lom. U 25 kliničkih ispitivanja na različitim markama i proizvođačima krunica i mostova na bazi cirkonija, chipping i delaminacije su dosljedno prijavljivani na 6-10% unutar 3–5 godina na pojedinačnim krunicama i 20–32% unutar 5-10 godina u mostovima. Nasuprot tome, krunice i mostovi s metalnim okvirima otkrili su znatno niže stope fraktura, u rasponu od 2,7% do 6% u vremenu od 15 godina (26).

Chipping i delaminacija predstavljaju, ovisno o veličini, manji ili veći problem i pacijentu i terapeutu. Manji defekti se jednostavno rješavaju poliranjem nadomjestka ili nanošenjem kompozita, dok veći defekti sa eksponiranim cirkonskim skeletom ponekad zahtijevaju i zamjenu oštećenog protetskog rada. Pretpostavka je da do navedenog dolazi zbog zaostatnog stresa u jezgri protetskog rada, ali ne može se sa sigurnošću reći kako on nastaje, je li u pitanju različiti KTE (koeficijent termičke ekspanzije) obložne keramike i skeleta mosta, prebrzo zagrijavanje i hlađenje cirkonija prilikom nanošenja obložne keramike ili oštećenje spojnog sloja skeleta i obložne keramike.

Rješenja koja nude proizvođači idu u nekoliko pravaca, od proizvodnje materijala sa što usklađenijim koeficijentima termičke ekspanzije i proizvodnje litij disilikatne obloge koja se cementira na skelet od cirkonija, pa do pokušaja proizvodnje transparentnog (HT, highly translucent) cirkonijdioksida koji ne zahtijeva vanjsko slojevanje, i koji se sve više koristi u lateralnom segmentu (27).

Bez obzira na sve probleme, danas se kao materijal izbora za estetske indikacije u frontalnoj regiji najčešće koristi slojevana cirkonijoksidna keramika (28).

2.6. Primjena cirkonijoksidne keramike u implantoprotetici

Cirkonijoksidna keramika u implantoprotetici upotrebljava se, osim za izradu konačnih protetskih nadomjestaka i tijela mostova kraćeg raspona, i za izradu implantata i nadogradnji, djelomičnih ili potpunih.

Zubni implantati iz cirkonijoksida su relativno novi na tržištu, skuplji od titanskih i proizvodi ih tek nekoliko tvrtki. Roxolid i PureCeramic su zaštićena imena tvrtke Straumann. Pogledom na njihovu web-stranicu možemo vidjeti da se trenutno reklamira 97.5% uspješnost u preživljavanju tih implantata u ustima nakon 3 godine, što znači da duža istraživanja, pogotovo neovisna klinička, još ne postoje.

Istraživanja su pokazala da je cirkonijoksid kao bioinertan materijal, ali za razliku od titana ne i oseoinduktivan, neophodno površinski tretirati da bi se postigla adhezija, proliferacija i diferencijacija osteoblasta na površini implantata u kosti tijekom procesa oseointegracije. Ne postoji konsenzus u pogledu površinske obrade i posljedičnih morfoloških aspekata oseointegracije (29).

S druge strane, zagovornici upotrebe cirkonijoksidnih implantata kao argument koriste činjenicu da je zahvaljujući njihovoj bioinertnosti ujedno manja i mogućnost razvoja periimplantitisa zbog smanjenog afiniteta bakterija za vezanje na površinu takvog implantata, što je dokazano in-vitro testiranjima (30).



Slika 2. „Straumann® Ceramic implant Systems - PURE and SNOW“, implantat iz cirkonijoksidne keramike (ITI Straumann, Švicarska). Preuzeto s www.straumann.com

Nadogradnje iz cirkonijoksida imaju puno širu primjenu nego implantati od istog materijala. Dolaze u dva oblika, kao potpuno cirkonijoksidne ili kao kombinacija cirkonijoksida ljepljenog na podlogu od titana koja čini spoj sa implantatom, često nazvane i hibridne nadogradnje. Potpuno cirkonijoksidne nadogradnje koriste se u situacijama kad je sluznica koja pokriva transgingivni dio nadogradnje tanka pa bi upotreba metala izazvala „sivilo“ sluznice zbog prosijavanja, što je često problem u fronti gornje čeljusti. Kombinacije cirkonijoksida na titanu koriste se u slučajevima kada je fenotip sluznice nešto deblji i ne dozvoljava navedenu promjenu boje gingive. Općenito govoreći, spojevi implantata i nadogradnje su puno čvršći i iskazuju manji zamor materijala i pucanje na spoju navedenih komponenti kada se radi o spoju titana i titana, nego kada se radi o spoju titana i cirkonijoksidne keramike (31).



Slika 3. Primjer cirkonijoksidne nadogradnje. Preuzeto s www.shutterstock.com



Slika 4. Primjer hibridne cirkonijoksidne nadogradnje s titanijskom bazom. Preuzeto s www.shutterstock.com

3. PACIJENT – PRIKAZ SLUČAJA

3.1. Općemedicinska i dentalna anamneza

Pacijent J.N. , muškarac u dobi od 41 godine, javlja se u ordinaciju na konzultativni pregled u vezi sa svojim dentalnim statusom. Javlja se po preporuci oca koji je pacijent ordinacije već deset godina. Pacijent je visokoobrazovan (VSS), informatičar po struci, radi i živi u Kanadi, Toronto. Trenutno je samac, pušač, alkohol konzumira povremeno.

Iz razgovora se doznaje da je u Kanadi već 8 godina, zadnji posjet dentalnoj ordinaciji bio je radi ekstrakcije zuba 47 zbog kroničnih bolova. Zadnja veća intervencija na zubima bila je kod kolege u Zagrebu, izrada semicirkularnog metalkeramičkog mosta neposredno prije odlaska u Kanadu.

Stomatološka anamneza je sljedeća:

- učestalost odlazaka stomatologu- pacijent posjećuje stomatologa samo u slučaju hitnosti odnosno bolnih stanja
- zubni niz je prekinut na više mjesta
 - razlog ekstrakcija je to što se pacijent sam doveo u stanje da se zubi jednostavno nisu mogli spasiti
- saniranost zubala, odnosno onoga što je preostalo je relativno zadovoljavajuća, nađene su manje kariozne lezije na zubima 45,43 i 33
- prisutnost odstojećih rubova krunica ili ispuna je prisutna u gornjem zubnom luku
- zagriz je relativno dubok, ortodontske anomalije nisu vidljive jer ima gornji semicirkularni most, u donjoj čeljusti nalazi se kompresija u fronti. Visina zagriža je očuvana zahvaljujući donjim umnjacima.
- TMZ - nema simptoma
- oralne parafunkcije nema
 - brusne fasete i klinasti defekti zubnih vratova nisu vidljivi
- traume stomatognatog sustava negira.

Parodontološki status pacijenta je složen. U parodontološkoj anamnezi ističe se sljedeće:

- osnovni simptom/tegoba i trajanje su nepoznati i samom pacijentu . On dolazi zbog subjektivno loše estetike donje fronte

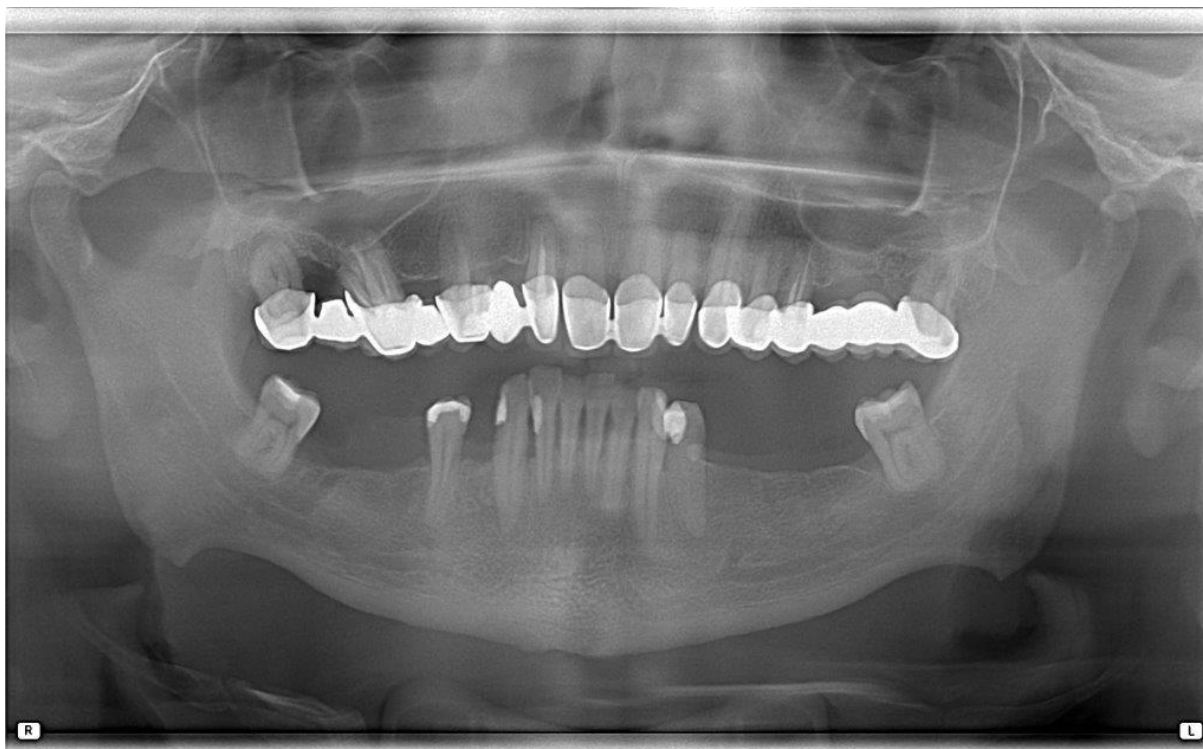
- rani gubitak zubi u obitelji je također prisutan, međutim, prije se radi o lošoj educiranosti i nedostatku brige za oralno zdravlje nego o genetskoj predispoziciji (dentalna fobija roditelja)
- učestalost uklanjanja supragingivnih naslaga je upitna, zadnji put prije 8 godina
- simptomi
 - krvarenje gingive
 - klimavost, gubitak zuba
- estetika dentogingivnog kompleksa je primarni razlog dolaska
- pigmentacije (cigarete, kava, vino...)

Oralna higijena

- nezadovoljavajuća,
- kaže da zube pere ujutro, navečer rijetko ili nikad,
- tehnika četkanja i informiranost o pravilnoj tehnici četkanja ne postoji,
- koristi neadekvatnu srednje tvrdu četkicu, žali se na krvarenje prilikom četkanja,
- ne upotrebljava pomoćna sredstva za održavanje oralne higijene (zubni konac, sredstva za ispiranje, interdentalne četkice).

Pacijent se javlja primarno zbog krvarenja gingive kod pranja zuba te „lošeg izgleda donjih zuba kad se nasmije“, koji vjerno ocrtavaju životni stil – naslage duhanske čađe kao posljedica pušenja i slabe oralne higijene, naslage kamenca supra- i subgingivno, te kronični parodontitis s krvarenjem desni. Pregledom se nalazi i gingivitis gornje čeljusti, dijelom kao posljedica loše oralne higijene, dijelom kao posljedica lošeg protetskog nadomjeska s odstojećim rubovima krunica koje dodatno pogoršavaju situaciju (slika 5).

Pacijent je izrazio želju da tijekom trojednog godišnjeg odmora u Hrvatskoj „sredi“ zube.



Slika 5. Ortopantomogram pacijenta na kojem se vidi gubitak alveolarne kosti u obje čeljusti

3.2. Dijagnoza i plan terapije

Najveći problem kod takvog pacijenta koji je „samoeduciran“ putem interneta, bio je razbiti ideje i uvjerenja koje su mu usađene kroz *on-line* marketing i uputiti ga u smjeru razmišljanja koji nalaže struka.

Pacijentu je objašnjeno da postoji samo jedan način da se takva terapija provede u tom vremenu, a to je ekstrakcija svih preostalih zuba gornje i donje čeljusti i izrada protetskih nadomjestaka nošenih implantatima po principu terapije „All-on-4®“ ili neke slične varijante, ovisno o protetskoj suprastrukturi.

Nakon detaljnog objašnjenja što takva terapija nosi sa sobom i uvjeravanja da je šteta pristupiti serijskoj ekstrakciji zuba koji nisu čak ni pomični, razum je ipak prevladao i pacijent je prihvatio predloženu terapiju koja se sastoji od tri međusobno povezana i uvjetovana dijela: konzervativnog, koji obuhvaća potrebnu sanaciju karijesa i endodontsku terapiju, parodontološkog, koji obuhvaća inicijalnu terapiju parodonta I i II, te protetsko-kirurškog koji podrazumijeva ugradnju implantata i protetsku nadogradnju nakon tri mjeseca ili izradu donje proteze metalne baze.

3.3. Izvedbeni dio terapije

Kod pacijenta smo prvo krenuli s parodontološkom obradom, skidanjem supragingivnih i subgingivnih naslaga, uputama u održavanje oralne higijene i potrebnim alatima (meka četkica, interdentalne četkice), razgovorima o štetnosti pušenja, načinima o odvikavanju od cigareta i slično. Parodontološki karton pacijenta učinjen na prvom pregledu (slike 6. i 7.).

Plak

vest.		+	+	+	+	+	+	+	+	+	+	+	+	+	+	+
or.																
	18	17	16	15	14	13	12	11	21	22	23	24	25	26	27	28
	48	47	46	45	44	43	42	41	31	32	33	34	35	36	37	38
or.	+															+
vesi.	+			+		+	+	+	+	+	+	+				+

Zubni kamenac

supra.																
sub.																
	18	17	16	15	14	13	12	11	21	22	23	24	25	26	27	28
	48	47	46	45	44	43	42	41	31	32	33	34	35	36	37	38
sub.	+			+		+	+	+	+	+	+	+				+
supra.	+			+		+	+	+	+	+	+	+				+

Upala gingive

M																
P																
	18	17	16	15	14	13	12	11	21	22	23	24	25	26	27	28
	48	47	46	45	44	43	42	41	31	32	33	34	35	36	37	38
P																
M																

Dubina džepova u mm

V																
A																
C																
	18	17	16	15	14	13	12	11	21	22	23	24	25	26	27	28
	48	47	46	45	44	43	42	41	31	32	33	34	35	36	37	38
O	5	4	5	5	5	5	4	4	3	3	3	3	3	3	3	5
B	4	4	4	4	4	4	4	4	3	3	3	3	3	3	3	4
V	2	2	2	2	2	2	2	2	2	2	2	2	2	2	2	2

Slika 6. Parodontološki karton pacijenta

Pokretljivost zubi

18	17	16	15	14	13	12	11	21	22	23	24	25	26	27	28		
48	47	46	45	44	43	42	41	31	32	33	34	35	36	37	38		
-			-		-	-	-	-	-	-	-						-

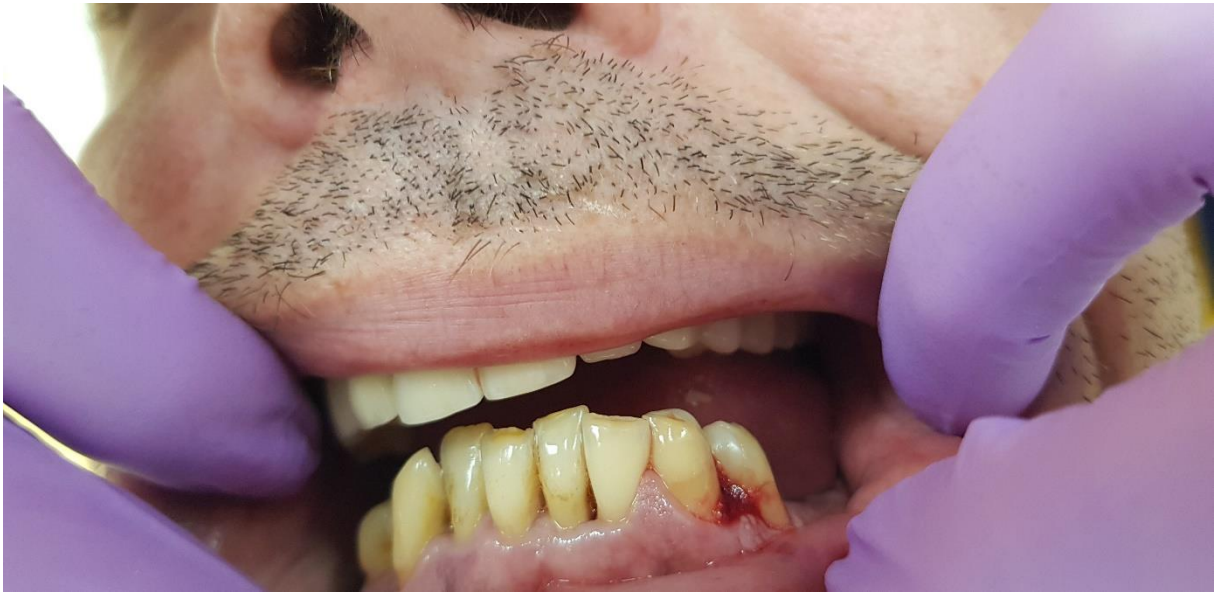Nestanak kosti

H																	
V																	
	18	17	16	15	14	13	12	11	21	22	23	24	25	26	27	28	
	48	47	46	45	44	43	42	41	31	32	33	34	35	36	37	38	
V																	
H	+			+		+	+	+	+	+	+	+					+

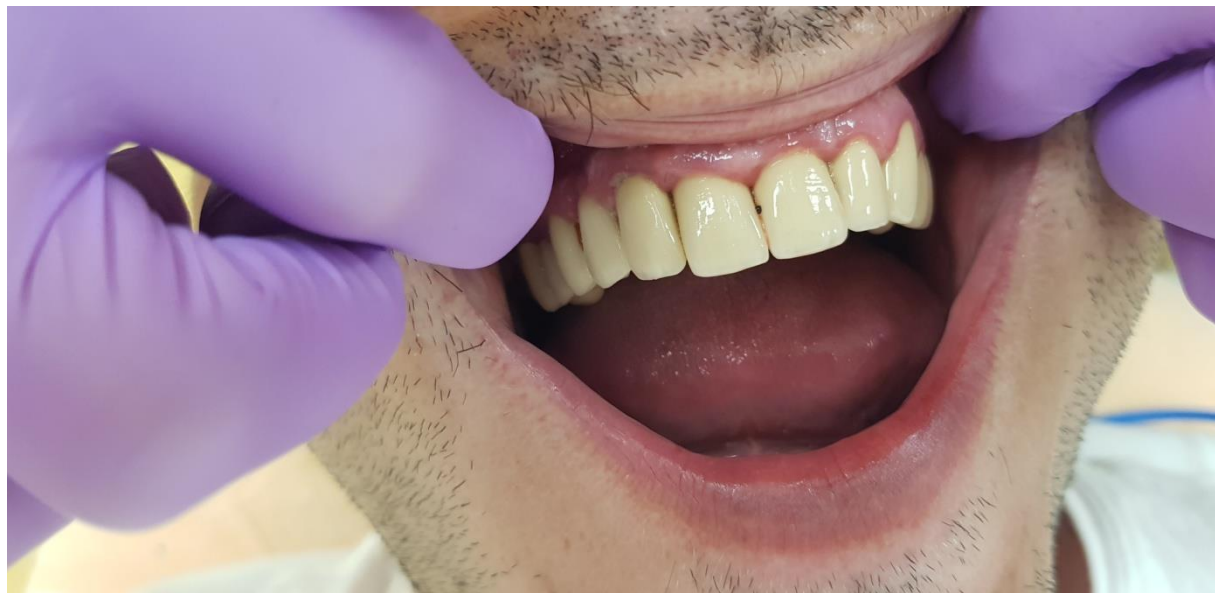Retrakcija gingive

vest.																	
cr.																	
	18	17	16	15	14	13	12	11	21	22	23	24	25	26	27	28	
	48	47	46	45	44	43	42	41	31	32	33	34	35	36	37	38	
cr.																	
vest.	4			2		2	1	1	2	3	3	3					3

Slika 7. Parodontološki karton pacijenta, drugi dio



Slika 8. Donji zubni luk, krvarenje pri sondiranju džepova između 33 i 34



Slika 9. Fotografija gornjeg zubnog nadomjestka s primjetnim gingivitisom

Negativni utjecaj pušenja na ljudski organizam veoma je dobro poznat. Ono je povezano s bolestima različitih organskih sustava; kardiovaskularnim bolestima, malignim oboljenjima, kroničnom opstruktivnom bolesti pluća, a predstavlja čak i rizik za nisku porođajnu težinu

kod novorođenčadi. Iako je nikotin taj koji ima psihoaktivni utjecaj te uzrokuje ovisnost, dim cigarete čini gotovo 4000 različitih spojeva koji djeluju lokalno (usna šupljina, pluća) i sistemski. Ugljikov monoksid i dioksid, ciklički ugljikovodici i formaldehid, samo su neki od spojeva dima koji djeluju toksično na organizam, dio njih ima i karcinogeno djelovanje, a velik broj djeluju na imunološki odgovor pušača s parodontitisom (32).

Tipičan nalaz kod parodontoloških pacijenata – pušača jest manje izražen gingivitis (upala mekog tkiva oko zuba) i manje krvarenje prilikom mehaničke stimulacije; iz tog se razloga upotrebljava termin „maskiranja“ znakova parodontne bolesti. Iako siguran uzrok nije u potpunosti razjašnjen, smanjeno krvarenje uzrokovano je, smatra se, lokalnim stezanjem krvnih žila uzrokovano nikotinom i/ili smanjenim brojem krvnih žila kao posljedice dugotrajnog učinka na upaljeno tkivo. Iako se kliničkim pregledom gingive može ustvrditi relativno slaba upala te tek slabiji edem, pacijenti imaju duboke džepove i opsežan gubitak potpornog tkiva. Veoma često je upravo izostanak tog prvog znaka upale, krvarenja, razlog zašto pušači stomatološku pomoć traže tek kad je bolest već jako uznapredovala. Pušenje više od 10 cigareta dnevno, što je naročito vidljivo u teških pušača, veže se s bržim napredovanjem bolesti. Primijećeno je kako pušači, u usporedbi s nepušačima, imaju više bakterijskih vrsta koje povezujemo s parodontitisom. Moguće objašnjenje za to jest i činjenica kako su istraživanja pokazala da uobičajeno pušači imaju lošiju oralnu higijenu i samim time više naslaga od nepušača. Pušenje utječe i na imunološki odgovor organizma na način da smanjuje aktivnost obrambenih stanica, a istovremeno pojačava stvaranje čimbenika upale. Kako pušenje ima negativan učinak i na cijeljenje nakon parodontološke terapije, utvrđeno je kako je smanjenje dubine džepova slabije kod pušača u usporedbi s nepušačima. Pušenje iz tog razloga predstavlja i izniman faktor rizika kod provođenja kirurških parodontoloških zahvata, naročito regenerativnih postupaka kojima je cilj biološka i funkcionalna regeneracija defekata nastalih parodontnom bolešću. Izgled gingive pušača također je narušen smeđim pigmentacijama koje su, na sreću, reverzibilna promjena koja nestaje po prestanku pušenja. Izrazito ohrabrujući podatak jest i to da osobe koje su prestale pušiti veoma brzo po prestanku reagiraju na parodontološku terapiju gotovo jednako kao i nepušači.

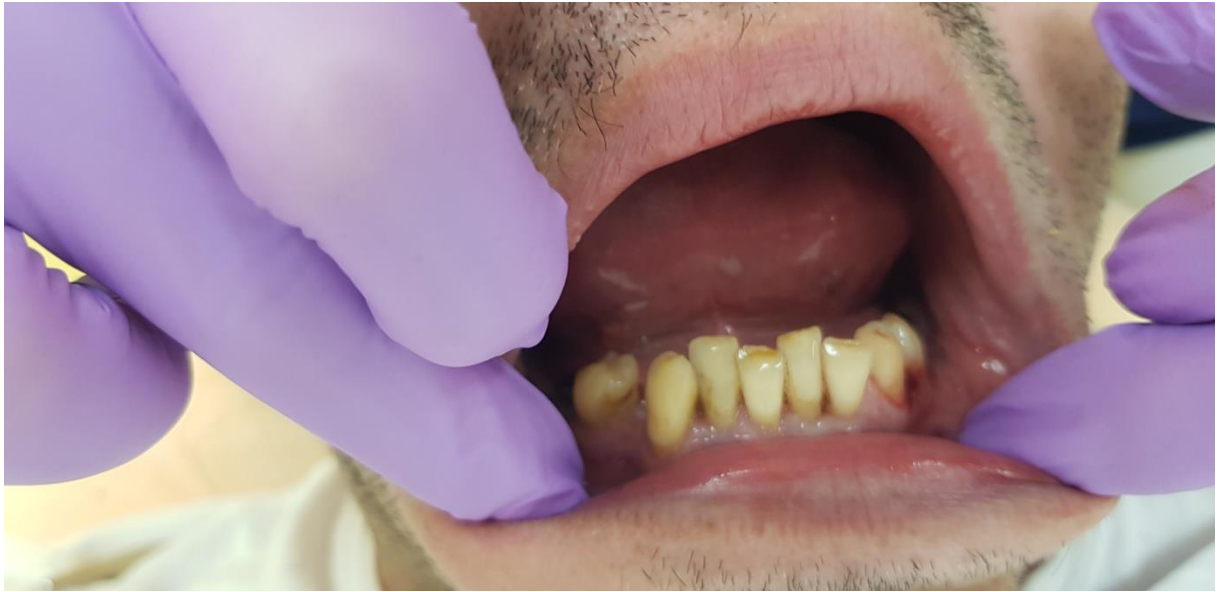Pušenje predstavlja najvažniji faktor rizika i u implantološkoj terapiji. To je potvrđeno nizom istraživanja o većoj učestalosti neuspjeha implantološke terapije kod pušača u usporedbi s nepušačima, a direktno je proporcionalan broju popušanih cigareta dnevno. Gubitak rubne kosti i pojavnost upale (periimplantitis) oko implantata tako su izraženiji i učestaliji kod pušača. Preporučuje se prestanak pušenja barem tjedan dana prije početka implantološke

terapije, no još je važnije apstinirati od cigareta do 8 tjedana nakon samog zahvata. Iako pušenje ne predstavlja apsolutni razlog za zabranu provođenja implantološke terapije, vrlo je važno informirati i upozoriti pacijenta o mogućim negativnim ishodima i/ili neuspjehu te potaknuti na prestanak pušenja (33).

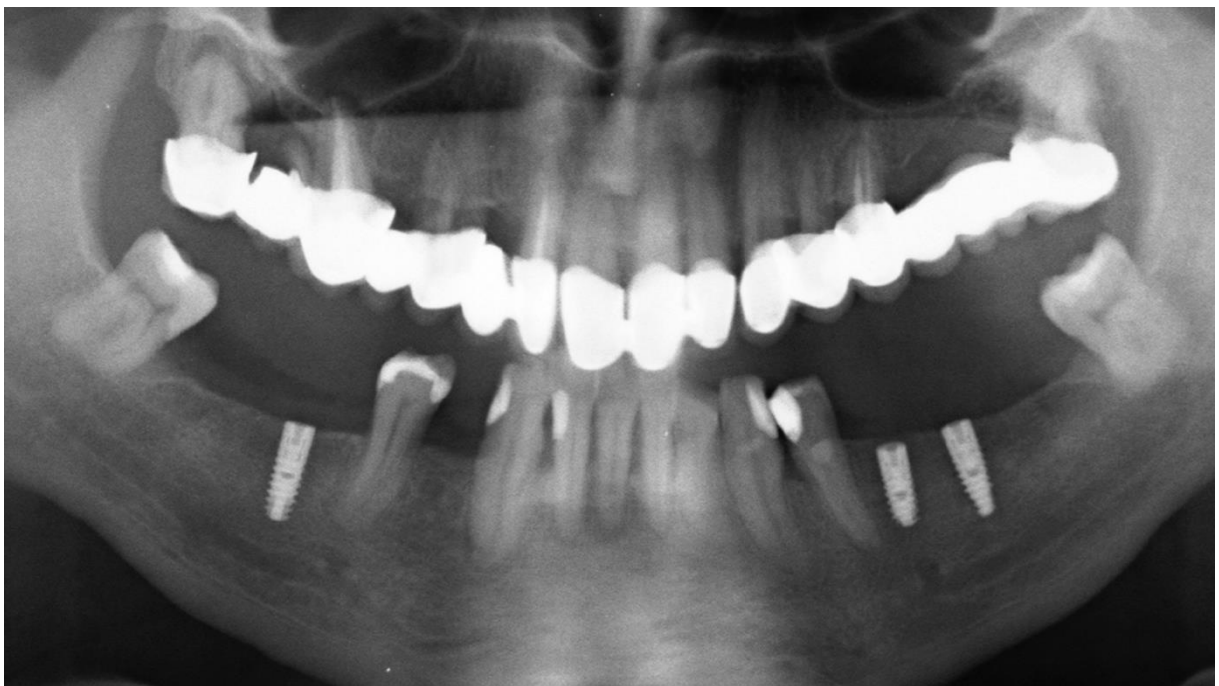Kako pacijent, gledano sa strane dentalne medicine, ima tipičnu kliničku sliku pušača, najveći dio početnih konzultacija činio je upravo razgovor o štetnosti pušenja i interakciji istog sa parodontno-kirurškom terapijom. U dogovoru s pacijentom, krenuli smo u inicijalnu terapiju parodonta uz istovremeno smanjenje konzumacije cigareta.

Poseban dio konzultacija s pacijentom činio je daljnji tok terapije, odnosno na koji način završiti protetsku terapiju. Pacijentu je predložena metalna proteza za nadoknadu izgubljenih zuba (47,46,44,35,36,37) u kombinaciji sa metalkeramičkim krunicama na preostalim zubima, što je pacijent odbio jer ne želi „imati zube na vađenje“ i nikako nije htio popustiti u tom stavu. Na poslijetku, složili smo se oko rješenja koje je podrazumijevalo ugradnju tri implantata u žvačnoj zoni, na pozicijama 46, 35 i 36, opskrbljenih cirkonij-oksidnim krunicama, uz izradu cirkonij-oksidnih krunica na preostalim donjim zubima i most kraćeg raspona 45-43 da bi se riješio nedostatak zuba 44.

Dva tjedna nakon početka intenzivne parodontološke obrade i odličnih početnih rezultata i kooperativnosti pacijenta te očiglednog poboljšanja nalaza u ustima (slika 10) i apstinencije pacijenta od cigareta, pristupilo se kirurškoj fazi terapije pri čemu su postavljeni implantati na ranije određena potrebna mjesta u lateralnom dijelu mandibule u skladu s planom terapije (slika 11) i pacijent je otputovao.



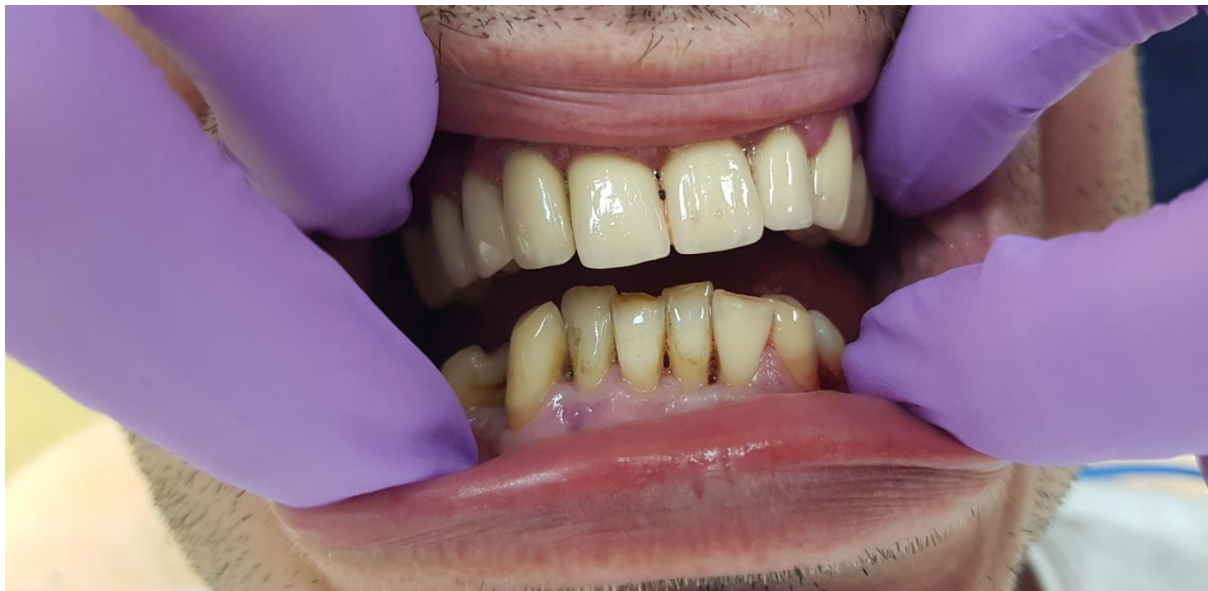Slika 10. Fotografija zuba donje čeljusti, učinjena tjedan dana nakon inicijalne terapije parodonta I i II



Slika 11. Implantati postavljeni u lateralnom dijelu mandibule

Nastavak implantoprotetske terapije uslijedio je nakon tri mjeseca. Pacijent je ponovo pregledan, učinjena su ponovna mjerenja gingivnih džepova (*recall*) i rezultati su bili odlični.

Pacijent nije imao naslage plaka niti kamenca, vidljiva je bila tek diskoloracija zuba zbog produžene upotrebe vodice za ispiranje usta s klorheksidinom. Pacijent i dalje puši, ali do pet cigareta dnevno, za razliku od prijašnjih petnaestak.

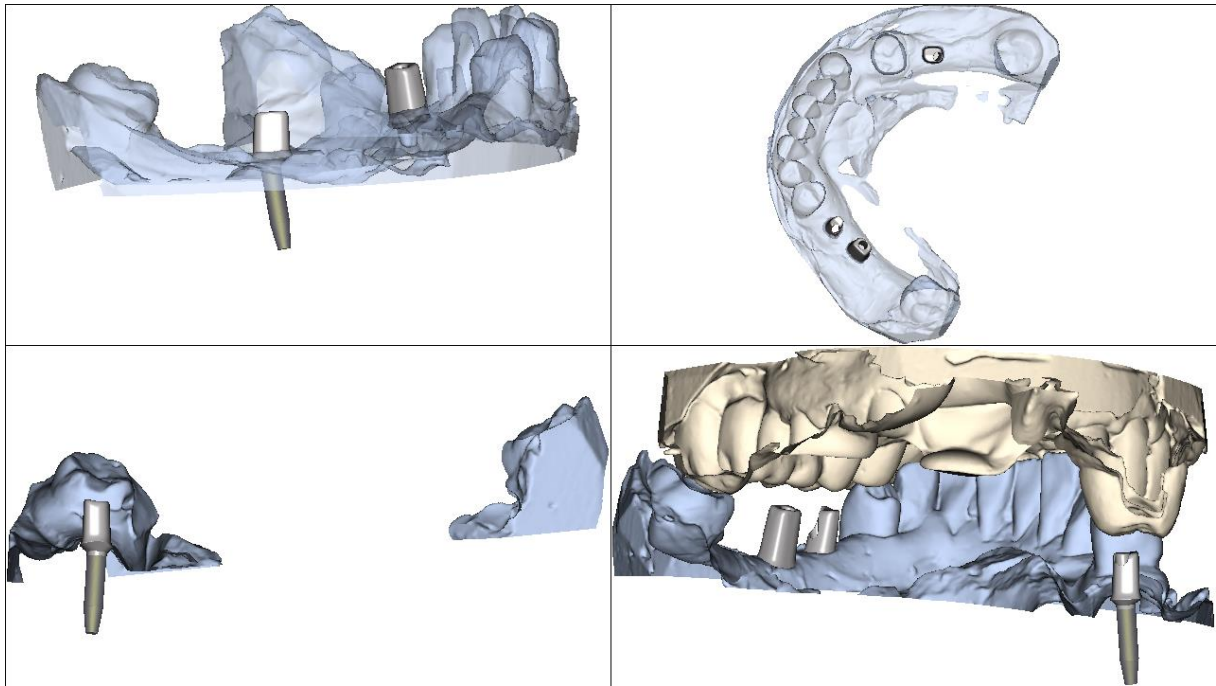


Slika 12. Izgled gingive tri mjeseca nakon inicijalne terapije parodonta

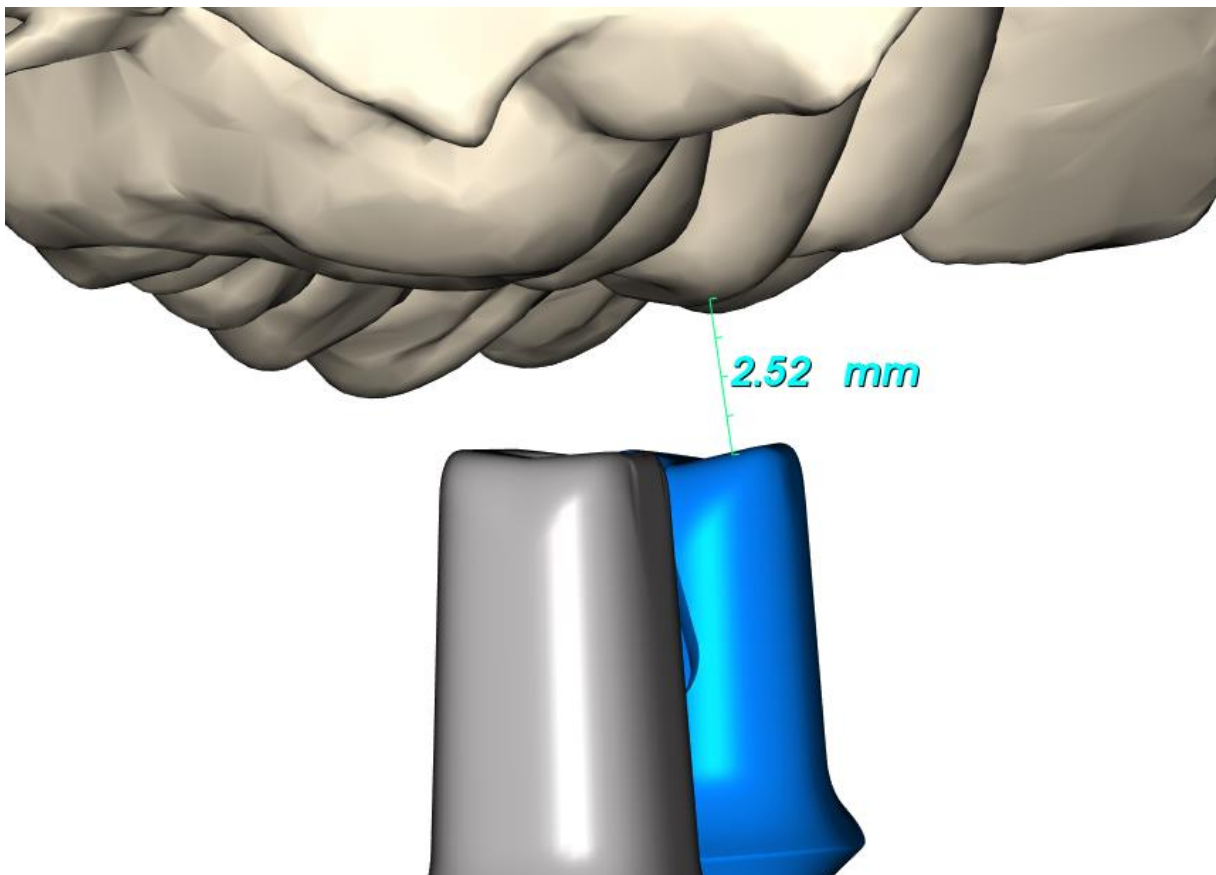
Nakon parodontne evaluacije, a prije brušenja zuba i uzimanja otisaka, prišlo se endodontskom tretmanu svih preostalih zuba donje čeljusti. Navedeni postupak je bio neophodan zbog potrebe opsežnog brušenja zuba uzrokovanih nepravilnim položajem (kompresija) i da bismo izbjegli nastanak pulpno-parodontnog sindroma.

Implantati su otvoreni i postavljeni su nastavci za formiranje gingive.

Nakon dva tjedna počeli smo sa završnom fazom rada. Uzeti su otisci na bazi implantata tehnikom otvorene žlice i poslani su u laboratorij na izradu Ti-base nadogradnji. Kako se radi o implantatima sustava Ankylos, modeli su skenirani i poslani u Atlantis milling centar u Austriji. Prije same izrade nadogradnje, u komunikaciji s laboratorijem, može se do u detalje isplanirati položaj nadogradnje, njena visina, odnos prema gingivi (koliko u kojem dijelu postaviti subgingivni rub za dosjed krunice), eventualna angulacija same nadogradnje, širina, itd.(slike 13 i 14).



Slika 13. Prikaz 3D planiranja položaja nadogradnji na implantatima



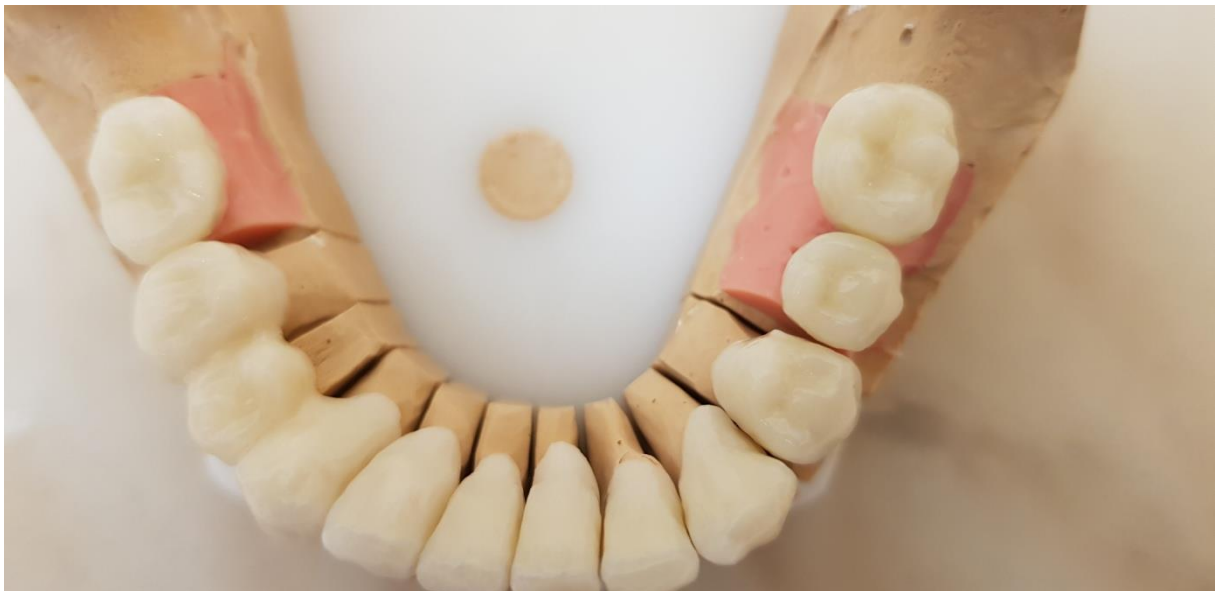Slika 14. Predložene dimenzije nadogradnji koje terapeut može korigirati, svaka dimenzija može se planirati u stotinku milimetra.

Nakon izrade nadogradnji, iste su postavljene u ustima i pristupilo se završnoj fazi protetskog rada, brušenju preostalih zuba koji su u međuvremenu endodontski tretirani.

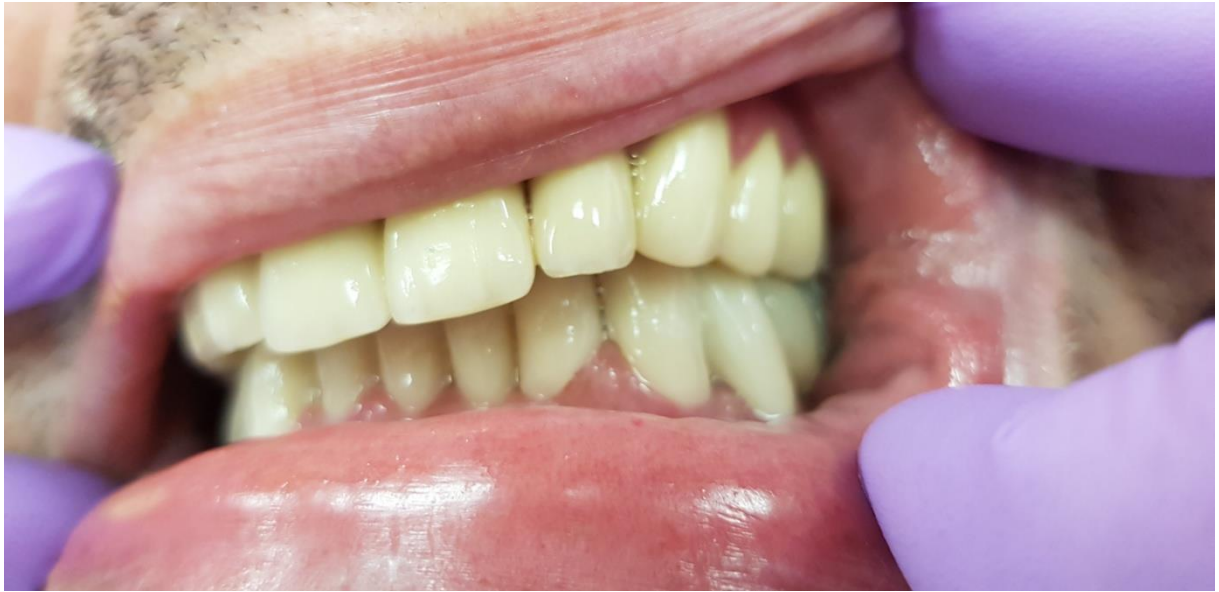Zubi su brušeni standardnom tehnikom „na stepenicu“ epigingivno, koja zbog završetka preparacije u području korijena zuba nije prelazila 0.3 mm.

Jedna od rijetkih olakotnih okolnosti prilikom izrade ovog protetskog rada bila je prisutnost, odnosno očuvanost trećih donjih molara koji su poslužili za očuvanje vertikalne dimenzije okluzije, odnosno kao referentna točka kako u vertikalnoj tako i u horizontalnoj relaciji.

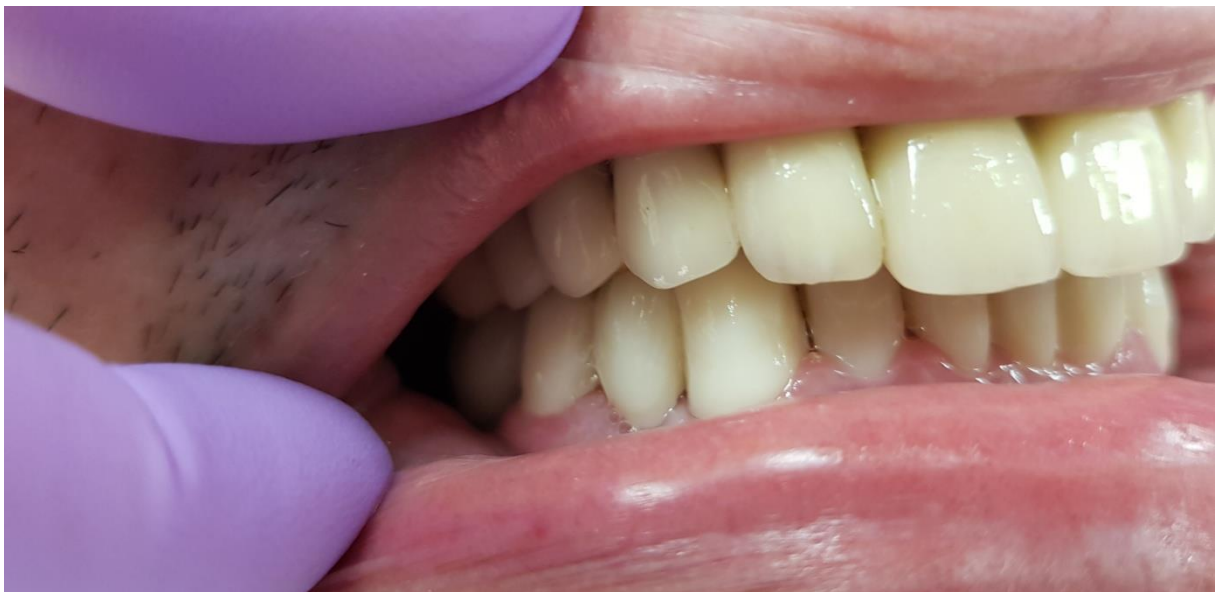Cirkonijoksidne krunice i most sa jednim međučlanom su izrađeni u 3D Labu, Donje Svetice, Zagreb, a završno fasetiranje gliničnom keramikom u Zubotehničkom laboratoriju Holi Krznarić, A. Mihanovića, Kutina.



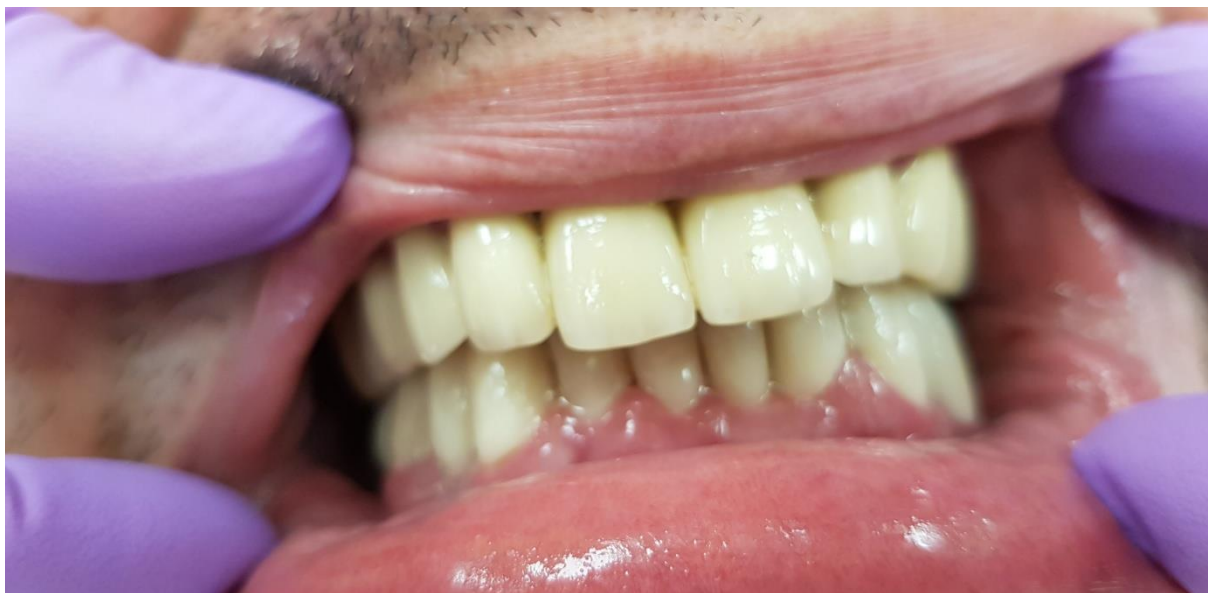Slika 15. Gotov protetski nadomjestak prije probe u ustima.



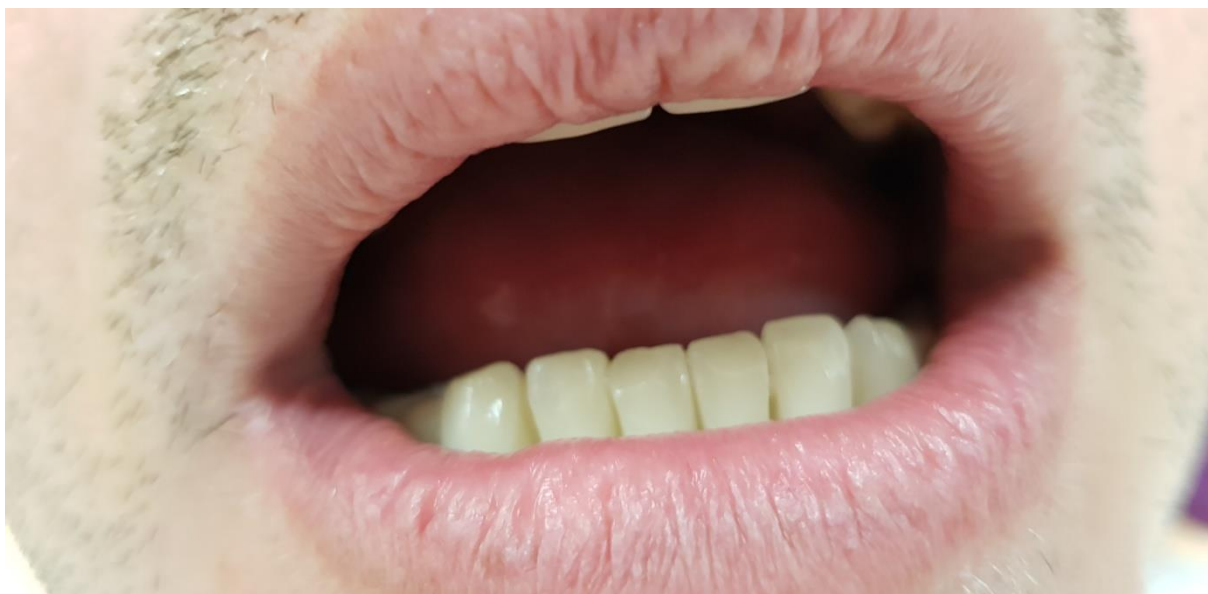Slika 16. Protetski nadomjestak nakon fiksacije cementom, pogled s lijeve strane



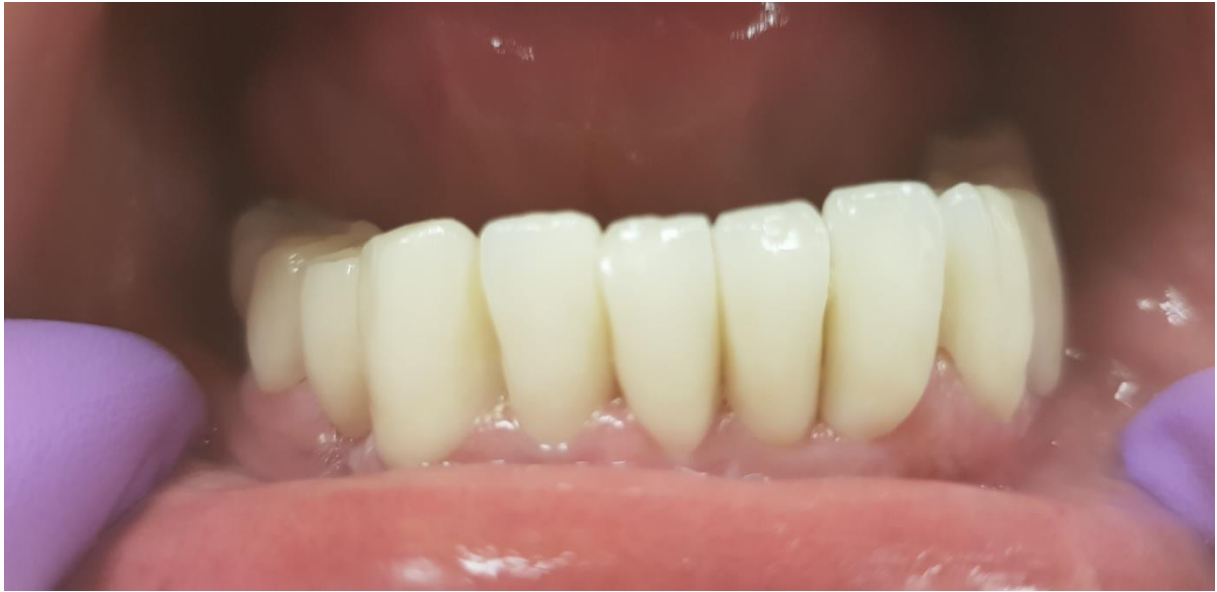Slika 17. Pogled s desne strane



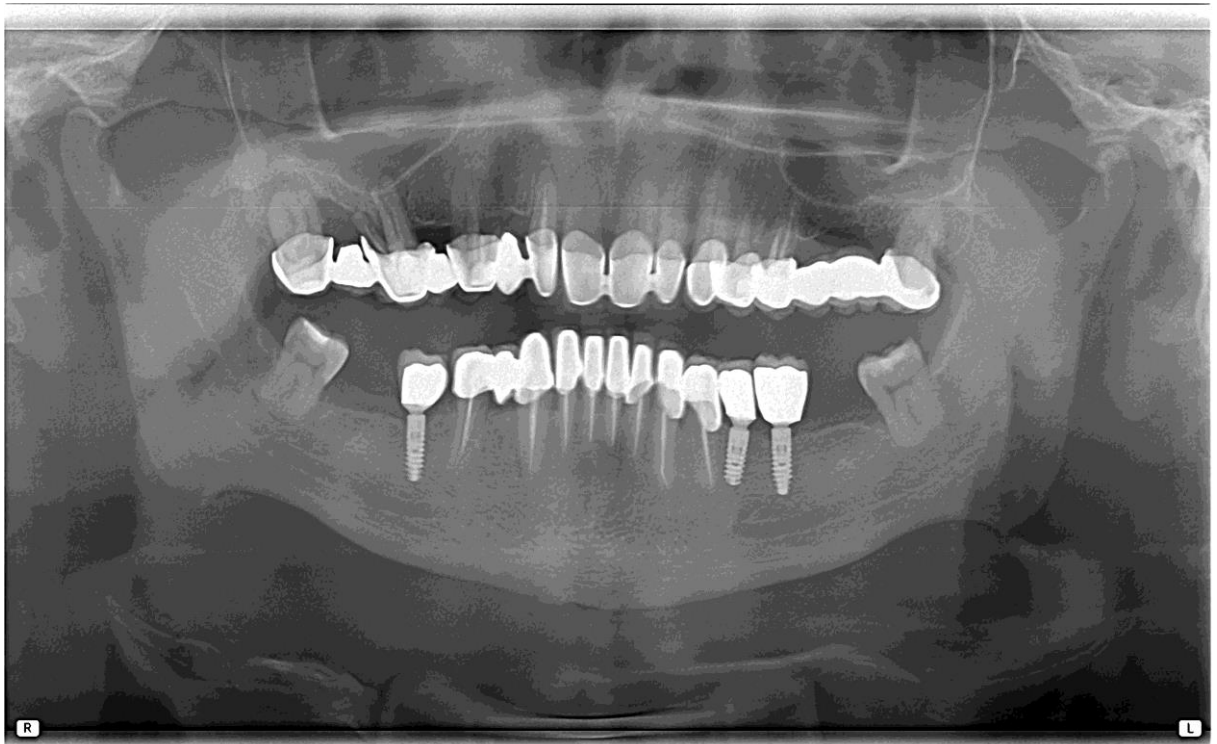
Slika 18. Okluzija



Slika 19. Kontrola nakon 6 mjeseci.



Slika 20. Kontrola nakon 6 mjeseci, besprijekorna oralna higijena.



Slika 21. Kontrolni ortopantomogram po završetku planirane terapije.

Ovaj pregledni rad prikazuje oralnu rehabilitaciju klinički zahtjevnog slučaja kakve relativno često možemo vidjeti u ordinacijama dentalne medicine. Zahtjevnost slučaja se očituje kroz činjenicu da pacijent slabo održava oralnu higijenu, ali zato ima visoka očekivanja u smislu estetike. Zbog toga je bilo vrlo bitno ukazati pacijentu na značenje oralne higijene i njenu korelaciju sa dugotrajnim uspjehom terapije.

Kao što je opisano u radu, prvi korak je bio uspostava klinički prihvatljivih uvjeta za izradu protetskog rada, pri čemu se prvenstveno misli na parodontološku terapiju i motiviranje pacijenta za pranje zuba.

Drugi korak bila je endodontska sanacija zuba koji će u perspektivi biti opskrbljeni krunicama. Za endodontsku pripremu odlučio sam se zbog same preparacije zuba, koja zbog povlačenja alveolne kosti završava u početnom dijelu korijena. Morfološki, zub je na tom mjestu uži pa već pukom preparacijom dolazimo u neposrednu blizinu pulpe. Drugi razlog je pacijentova nemogućnost dolaska u slučaju hitnosti i nastanka pulpoparodontnog sindroma.

Iako postoji uvriježeno mišljenje da su endodontski tretirani zubi skloniji frakturi nego vitalni, istraživanja su pokazala da ne postoji statistički značajna razlika između jednih i drugih (34,35).

Drugi dio terapije bio je opskrba tako pripremljenih zuba krunicama i uspostava žvačne zone krunicama na implantatima u području 46, 35 i 36. Pacijentu je detaljno objašnjeno o pozitivnim i negativnim stranama različitih vrsta dentalnih materijala za izradu krunica i usuglasili smo se da će te krunice biti izrađene od cirkonijoksidne keramike. Donju protezu pacijent je kategorički odbio. Pošto je bilo više nego dovoljno preostale kosti u lateralnim dijelovima mandibule, ugrađeni su mu implantati kojima se omogućilo ponovno uspostavljanje žvačne zone.

Pacijent je pušač, i kao takav ima relativnu kontraindikaciju za postavljanje implantata. Međutim, ako uzmemo u obzir da bi s izradom donje parcijalne proteze vremenom došlo do gubitka dijela kosti koje je pod opterećenjem proteznog sedla (36), a pacijent je relativno mlađe životne dobi, onda implantološka terapija u ovom slučaju predstavlja izvrsno rješenje.

Terapija bezubosti parcijalnim protezama je način nadoknade funkcije stomatognatog sustava star gotovo kao i čovječanstvo. Parcijalne proteze u slučajevima dovoljnog broja preostalih zubi osiguravaju zadovoljavajuću retenciju i stabilizaciju, vraćaju u izvjesnom dijelu izgubljenu funkciju žvakanja ali nepovoljno utječu na pacijentovo samopouzdanje. Istraživanje o utjecaju totalnih proteza pokazalo je da utječu samo na povećanje kvalitete života u smislu socijalne prihvatljivosti, dok žvačnu funkciju nimalo ne nadoknađuju (37).

Prednost odabira proteze kao terapijskoga pristupa mogućnost je nadoknade velikih vertikalnih resorpcija i nadoknada visine kod snižene vertikalne dimenzije. Svojim vestibularnim krilima omogućuje potporu mekim tkivima te rub nadomjestka smješta duboko u vestibul, no to je i dalje mobilno rješenje s kojim se neki pacijenti ne žele pomiriti.

S druge strane, fiksni nadomjesci i mostovi sidreni na implantatima pacijentu daju osjećaj funkcionalnog jedinstva s nadomjestkom. Uz to, održavanje higijene nadomjestka zahtijeva pacijentovu manualnu spretnost i posvećenost.

U svakom slučaju, implantoprotetska terapija ima veliku prednost u svim aspektima u usporedbi s konvencionalnim protezama – poboljšava žvačnu funkciju, umanjuje daljnju resorpciju alveolarnoga grebena te najvažnije – bitno utječe na očuvanje kvalitete pacijentova života.

Cirkonijoksidna keramika je posljednjih godina čest i kvalitetan izbor u implantoprotetskoj terapiji djelomične i potpune bezubosti. Zbog svoje biokompatibilnost i čvrstoće usporediva s metalnim nadomjescima, čini se logičnim izborom za estetske restauracije, pogotovo u lateralnim dijelovima čeljusti.

Mogućnost terapije određuje stanje čeljusti i preostalih zuba na samom početku liječenja, odnosno stupanj resorpcije grebena i međučeljusni odnos, ali i pacijentova očekivanja.

Samo kombinacijom različitih suvremenih tehnika u restorativnoj dentalnoj medicini, kao i izrazitom motiviranošću i suradnjom terapijskog tima i pacijenta, mogući su i dugoročno dobri rezultati u implantološkoj i protetskoj terapiji.

1. Yu Zhang, Kelly JR. Dental ceramics for restoration and metal-veneering. Dent Clin North Am. Author manuscript; available in PMC 2018 Oct 1. Published in final edited form as: Dent Clin North Am. 2017 Oct; 61(4): 797–819.
2. Denry I, Kelly JR. State of the art of zirconia for dental applications. Dent Mater. 2008 Mar;24(3):299–307. DOI: <http://dx.doi.org/10.1016/j.dental.2007.05.007> PubMed: <http://www.ncbi.nlm.nih.gov/pubmed/17659331>
3. Kelly JR, Benetti P. Ceramic materials in dentistry: historical evolution and current practice. Aust Dent J. 2011;56(Suppl 1):84–96. [[PubMed](#)]
4. Beuer F, Schweiger J, Edelhoff D. Digital dentistry: an overview of recent developments for CAD/CAM generated restorations. Br Dent J. 2008; 204:505-11.
5. Kelly JR, Denry I. Stabilized zirconia as a structural ceramic: an overview. Dent Mater. 2008 Mar;24(3):289–98. DOI: <http://dx.doi.org/10.1016/j.dental.2007.05.005> PubMed: <http://www.ncbi.nlm.nih.gov/pubmed/17624420>
6. McLaren EA, Figueira J. Updating classifications of ceramic dental materials: a guide to material selection. Compend Contin Educ Dent. 2015;36(6):400–405. quiz 406, 416. [[PubMed](#)]
7. Scherrer SS, Kelly JR, Quinn GD, et al. Fracture toughness (K_{Ic}) of a dental porcelain determined by fractographic analysis. Dent Mater. 1999;15(5):342–348. [[PubMed](#)]
8. Denry IL, Holloway JA. Ceramics for dental applications: a review. Mater. 2010;3:351–368.
9. Krämer N1, Frankenberger R. Clinical performance of bonded leucite-reinforced glass ceramic inlays and onlays after eight years. Dent Mater. 2005 Mar;21(3):262-71.

10. Fradeani M, Redemagni M, Corrado M. Porcelain laminate veneers: 6- to 12-year clinical evaluation--a retrospective study. *Int J Periodontics Rest Dent.* 2005;25(1):9–17. [PubMed]
11. Fradeani M, Redemagni M. An 11-year clinical evaluation of leucite-reinforced glass-ceramic crowns: a retrospective study. *Quintessence Int.* 2002;33(7):503–510. [PubMed]
12. Malament KA. Reflections on modern dental ceramics. *Dent Today.* 2015;34(11):10–12. [PubMed]
13. Kim B, Zhang Y, Pines M, et al. Fracture of porcelain-veneered structures in fatigue. *J Dent Res.* 2007;86(2):142–146. [PubMed]
14. Porcelain-Fused-to-Metal Crowns versus All-ceramic Crowns: A Review of the Clinical and Cost-Effectiveness [Internet]. Ottawa (ON): Canadian Agency for Drugs and Technologies in Health; 2015 May 29. Available from: <https://www.ncbi.nlm.nih.gov/books/NBK304693/>
15. Nakamura, T, Ohyama, T, Imanishi, A, Nakamura, T, and Ishigaki, S. Fracture resistance of pressable glass-ceramic fixed partial dentures. *J Oral Rehabil.* 2002; 29: 951–955.
16. Raptis, NV, Michalakis, KX, and Hirayama, H. Optical behavior of current ceramic systems. *Int J Periodontics Restorative Dent.* 2006; 26: 31–41.
17. Fasbinder, DJ. Restorative material options for CAD/CAM restorations. (918.) *Compend Contin Educ Dent.* 2002; 23: 911–916.
18. Reich, S, Troeltzsch, M, Denekas, T, and Wichmann, M. Generation of functional Cerec 3D occlusal surfaces: a comparison of two production methods relevant in practice. *Int J Comput Dent.* 2004; 7: 229–238.

19. Kurbad, A and Reichel, K. Multicolored ceramic blocks as an esthetic solution for anterior restorations. *Int J Comput Dent.* 2006; 9: 69–82.
20. Sevuk, C, Gur, H, and Akkayan, B. Copy-milled all-ceramic restorations: case reports. *Quintessence Int.* 2002; 33: 353–357.
21. Xiao-ping, L, Jie-mo, T, Yun-long, Z, and Ling, W. Strength and fracture toughness of MgO-modified glass infiltrated alumina for CAD/CAM. *Dent Mater.* 2002; 18: 216–220.
22. Heffernan, MJ, Aquilino, SA, Diaz-Arnold, AM, Haselton, DR, Stanford, CM, and Vargas, MA. Relative translucency of six all-ceramic systems. Part II: core and veneer materials. *J Prosthet Dent.* 2002; 88: 10–15.
23. van der Zel, JM, Vlaar, S, de Ruiter, WJ, and Davidson, C. The CICERO system for CAD/CAM fabrication of full-ceramic crowns. *J Prosthet Dent.* 2001; 85: 261–267.
24. De Jager, N, Pallav, P, and Feilzer, AJ. The influence of design parameters on the FEA-determined stress distribution in CAD-CAM produced all-ceramic dental crowns. *Dent Mater.* 2005; 21: 242–251.
25. May, KB, Russell, MM, Razzoog, ME, and Lang, BR. Precision of fit: the Procera AllCeram crown. *J Prosthet Dent.* 1998; 80: 394–404.
26. Liu Y, Liu G, Wang Y, Shen JZ, Feng H. Failure modes and fracture origins of porcelain veneers on bilayer dental crowns. *Int J Prosthodont.* 2014 Mar-Apr;27(2):147-50. doi: 10.11607/ijp.3608
27. Špehar D, Jakovac M: Nove spoznaje o cirkonij-oksidoj keramici kao gradivnom materijalu u fiksnoj protetici. *Acta stomatologica Croatica*, Vol. 49 No. 2, 2015: 137-144.

28. Kwon SJ, Lawson NC, McLaren EE, Nejat AH, Burgess JO. Comparison of the mechanical properties of translucent zirconia and lithium disilicate. *J Prosthet Dent.* 2018 Jul;120(1):132-137. doi:10.1016/j.prosdent.2017.08.004. Epub 2018 Jan 6.
29. Schünemann FH, Galárraga-Vinueza ME, Magini R, Fredel M, Silva F, Souza JCM, Zhang Y, Henriques B. Zirconia surface modifications for implant dentistry. *Mater Sci Eng C Mater Biol Appl.* 2019 May;98:1294-1305. doi: 10.1016/j.msec.2019.01.062. Epub 2019 Jan 16.
30. Roehling S, Astasov-Frauenhoffer M, Hauser-Gerspach I, Braissant O, Woelfler H, Waltimo T, Kniha H, Gahlert M. In Vitro Biofilm Formation on Titanium and Zirconia Implant Surfaces. *J Periodontol.* 2017 Mar;88(3):298-307. doi: 10.1902/jop.2016.160245. Epub 2016 Oct 7.
31. Sen N, Us YO. Fatigue survival and failure resistance of titanium versus zirconia implant abutments with various connection designs. *J Prosthet Dent.* 2019 Sep;122(3):315.e1-315.e7. doi: 10.1016/j.prosdent.2019.05.036. Epub 2019 Jul 17.
32. Machuca G¹, Rosales I, Lacalle JR, Machuca C, Bullón P. Effect of cigarette smoking on periodontal status of healthy young adults. *J Periodontol.* 2000 Jan;71(1):73-8.
33. Müller Campanile V, Megally A, Campanile G, Gayet-Ageron A, Giannopoulou C, Mombelli A. Risk factors for recurrence of periodontal disease in patients in maintenance care in a private practice. *J Clin Periodontol.* 2019 Jul 4. doi: 10.1111/jcpe.13165. [Epub ahead of print]
34. Adolphi G¹, Zehnder M, Bachmann LM, Göhring TN. Direct resin composite restorations in vital versus root-filled posterior teeth: a controlled comparative long-term follow-up. *Oper Dent.* 2007 Sep-Oct;32(5):437-42.
35. Rodrigues FB, Paranhos MP, Spohr AM, Oshima HM, Carlini B, Burnett LH Jr. Fracture resistance of root filled molar teeth restored with glass fibre bundles. *Int*

Endod J. 2010 May;43(5):356-62. doi: 10.1111/j.1365-2591.2009.01666.x.

36. Love F. Dentures are not the answer [Internet]. 2016 [cited 2017 Nov 21]. Available at: <https://www.nobelbiocare.com/international/en/home/company/media---news/articles/news/dentures-are-not-the-answer.html>

37. Torres ACSP, Maciel AQ, de Farias DB, de Medeiros AKB, Vieira FPTV, Carreiro ADFP. Technical Quality of Complete Dentures: Influence on Masticatory Efficiency and Quality of Life. J Prosthodont. 2017 Nov

Davor Borić rođen je 27.06.1974. godine u Zagrebu. Odrastao je u Kutini gdje je završio osnovnu i srednju školu, smjer matematičko-informatička gimnazija. Stomatološki fakultet Sveučilišta u Zagrebu upisao je 1993. godine, a diplomirao 1998. Stručni staž je obavio u Domu zdravlja Kutina, gdje se nakon položenog državno-stručnog ispita i zapošljava u lipnju 2000. godine.

Od 2002. godine radi kao zakupac u Domu zdravlja Kutina, a vlastitu privatnu praksu osniva 2003. godine te u istoj radi i danas. Stručno se usavršavao tijekom godina polazeći radne tečajeve u Hrvatskoj i inozemstvu.

Oženjen je i otac dva sina u dobi od 18 i 16 godina.