

Infekcije uzrokovane humanim papilomavirusima

Skuhala, Tomislava

Educational content / Obrazovni sadržaj

Publication status / Verzija rada: **Accepted version / Završna verzija rukopisa prihvaćena za objavljivanje (postprint)**

Publication year / Godina izdavanja: **2023**

Permanent link / Trajna poveznica: <https://um.nsk.hr/um:nbn:hr:127:892562>

Rights / Prava: [Attribution-NonCommercial-NoDerivatives 4.0 International/Imenovanje-Nekomercijalno-Bez prerada 4.0 međunarodna](#)

Download date / Datum preuzimanja: **2024-07-25**



Repository / Repozitorij:

[University of Zagreb School of Dental Medicine Repository](#)



Tomislava Skuhala

Infekcije uzrokovane humanim papilomavirusima

Nastavni tekst za studente Stomatološkog fakulteta Sveučilišta u Zagrebu
Zagreb, 2023.

Zagreb, 2023.

Autor

Doc. dr. sc. Tomislava Skuhala, dr. med., Katedra za infektologiju Stomatološkog fakulteta Sveučilišta u Zagrebu

Kao autor ovog nastavnog teksta jamčim da se radi o originalnom i vlastitom autorskom djelu koje je u potpunosti samostalno napisano te da su dijelovi preuzeti iz drugih izvora jasno i nedvojbeno citiranjem naznačeni kao tuđa autorska djela.

Jamčim da su navedene ilustracije originalne. Sve tablice i slika 3 predstavljaju moje vlastito autorsko djelo, a slike pod brojevima 1, 2, 4, 5, 6 i 7 djelo su prof. dr. sc. Suzane Ljubojević Hadžavdić i ustupljene su uz dopuštenje autora za potrebe ovog nastavnog teksta. Slike pod brojevima 8, 9, 10, 11 i 12 korištene su uz licencu navedenu uz njih.

Lektor

Antonija Jurčić, prof. hrvatskog jezika i književnosti

Sadržaj:

	stranica
1. Povijest	4
2. Opis uzročnika	4
3. Epidemiologija	5
4. Klinička prezentacija i specifičnosti liječenja pojedinih kliničkih entiteta	5
4.1. Kožne bradavice (veruke)	6
4.2. Anogenitalne bradavice (Condylomata acuminata)	8
4.3. Cervikalna intraepitelna neoplazija (CIN) i karcinom cerviksa	11
4.4. Ostale maligne bolesti	12
4.5. Oralne manifestacije HPV infekcije	12
4.6. Karcinomi glave i vrata	15
5. Dijagnoza	17
6. Liječenje	18
7. Prevencija	18
8. Literatura	20

INFEKCIJE UZROKOVANE HUMANIM PAPILOMAVIRUSIMA

1. POVIJEST

Papilomavirusi pripadaju skupini vrlo starih virusa koji se mogu naći u svih kralješnjaka, od riba do sisavaca. Iako međusobno slični, postoje značajne genotipske razlike kao i razlike u kliničkoj prezentaciji infekcija uzrokovanih tim virusima (1).

Najstarija infekcija humanim papilomavirusom (HPV) otkrivena je u adenokarcinomu rektuma egipatske mumije koja datira iz 2400. g. pr. Kr. (2).

Kliničke manifestacije uzrokovane HPV-om poznate su još od antičkog vremena te se u Hipokratovo vrijeme koristio pojam condyloma za promjene oko anusa povezane sa spolnom aktivnošću, uglavnom u homoseksualnih muškaraca. I kožne bradavice poznate su još iz rimskog doba (3).

U 19. stoljeću talijanski liječnik Rigoni-Stern po prvi put povezoao je karcinom cerviksa sa spolnim kontaktom jer je primijetio da od karcinoma maternice rjeđe umiru djevice i časne sestre za razliku od udanih žena i udovica (3).

Tek je krajem 19. i početkom 20. stoljeća prepoznata infektivna geneza kožnih bradavica i genitalnih kondiloma, a 1954. g. konačno je potvrđeno uvjerenje koje je datiralo još iz antičkog doba o prijenosu condylomata acuminata spolnim putem.

Sedamdesete godine dvadesetog stoljeća bile su obilježene mnogim novim spoznajama o HPV-u i bolestima koje uzrokuje te njegovom onkogenom potencijalu što se još intenzivnije nastavilo i u osamdesetima zahvaljujući novim istraživačkim tehnikama (3). Deoksiribonukleinska kiselina (DNK) HPV-a nađena je u stanicama cervikalnog karcinoma i za to je važno otkriće Harald zur Hausen dobio i Nobelovu nagradu 2008. g. (4).

2. OPIS UZROČNIKA

Humani papilomavirus (HPV) je dvolančani okrugli DNK virus bez ovojnice iz porodice *Papillomaviridae* koji ima oko 7900 parova baza. Genom virusa čine tri područja. Područje L

kodira strukturne proteine (kapsida), područje E (engleski *early*) kodira proteine koji su odgovorni za umnažanje virusa i transformaciju, tj. onkogeni učinak i područje R (engleski *regulatory*) koje kodira regulacijske proteine koji su odgovorni za umnažanje virusa (5-8). HPV inficira samo ljude te je tehnikama DNK sekvencioniranja identificirano više od 200 tipova HPV-a. Neki tipovi HPV-a imaju tropizam prema kožnom epitelu, neki prema mukoznom, a njih više od 40 uzrokuje genitalne infekcije.

Virus inficira epitelne stanice kože te oralne i anogenitalne mukoze, a do infekcije dolazi kroz mikrooštećenja epitela. Infekcija uvijek počinje u stanicama bazalnog sloja pločastog epitela te je u tim stanicama prisutna latentna infekcija. Kako se bazalne stanice dijele i sazrijevaju, uvjeti za umnažanje virusa povoljniji su te se u gornjim slojevima pločastog epitela nalaze zrele virusne čestice. Zbog intenzivnog umnažanja virusa, inficirane stanice postepeno propadaju. Infekcije HPV-om mogu dovesti i do pojave tumora. Tada, nakon ulaska virusa u stanicu, dolazi i do ugradnje virusne DNK u genom domaćina čemu su osobito skloni visokorizični genotipovi HPV-a. Kao posljedica ugradnje virusne DNK u genom stanice, u inficiranoj stanici gomilaju se proteini E6 i E7 koji se vežu za tumorsupresorske stanične proteine (koji se još nazivaju proteinima negativnog staničnog rasta) što dovodi do nekontroliranog rasta stanice i pojave tumora (5,6,9).

3. EPIDEMIOLOGIJA

HPV infekcije su općenito vrlo proširene među ljudima u svim regijama svijeta, od asimptomatskih infekcija do raznih oblika simptomatskih infekcija od kojih neke mogu progredirati u maligne lezije. Infekcija HPV-om je najčešća spolno prenosiva infekcija u svijetu te se procjenjuje da se svaka spolno aktivna osoba zarazi barem jednom u životu nekim tipom HPV-a (10). Većina infekcija spontano prolazi.

4. KLINIČKA PREZENTACIJA I SPECIFIČNOSTI LIJEČENJA POJEDINIH KLINIČKIH ENTITETA

Ovisno o tipu HPV-a moguće su različite kliničke prezentacije kao što je prikazano u tablici 1. No, moguća je i prisutnost virusa, ali bez pojave kliničkih znakova i simptoma (asimptomatske infekcije).

Tablica 1. Bolesti povezane s tipovima HPV-a

KLINIČKA PREZENTACIJA	TIP HPV-a
KOŽNE BRADAVICE	
Obične bradavice (<i>verruca vulgaris</i>)	1, 2, 4
Plantarne bradavice (<i>verruca plantaris</i>)	1, 2, 4
Mladenačke bradavice (<i>verruca plana</i>)	3, 10
Mesarske bradavice	7, 2
ANOGENITALNE BRADAVICE (CONDYLOMATA ACUMINATA)	6, 11
CERVIKALNA INTRAEPITELNA NEOPLAZIJA (CIN) I KARCINOM CERVIKSA	
HPV DNK tipovi niskog rizika	6, 11, 40, 42, 43, 44, 54, 61, 72, 81
HPV DNK tipovi visokog rizika	16, 18, 31, 33, 35, 39, 45, 51, 52, 56, 58, 59, 68, 69, 82
ORALNE MANIFESTACIJE	
Papilom skvamoznih stanica	6, 11
Condyloma acuminatum	6, 11
<i>Verruca vulgaris</i>	2, 57
Fokalna epitelijalna hiperplazija	13, 32
OROFARINGEALNI KARCINOM	16
ANALNI KARCINOM	16
KARCINOM VULVE I VAGINE	16, 18

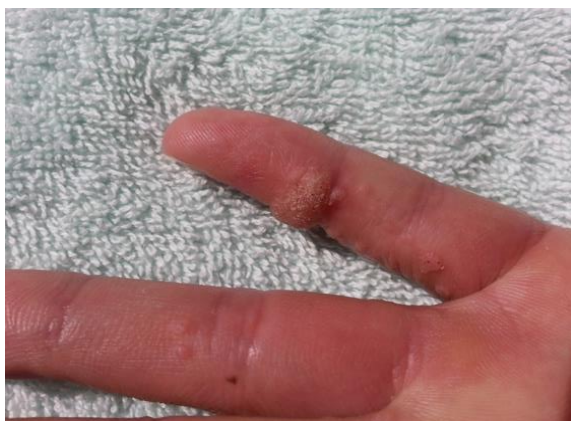a. Kožne bradavice (veruke)

Pojedini tipovi HPV-a imaju tropizam prema koži te uzrokuju razne oblike bradavica: obične bradavice (*verruca vulgaris*), koje su i najčešće, plantarne bradavice (*verruca plantaris*) te mladenačke bradavice (*verruca plana*). Najčešći tipovi HPV-a povezani s bradavicama prikazani su u tablici 1.

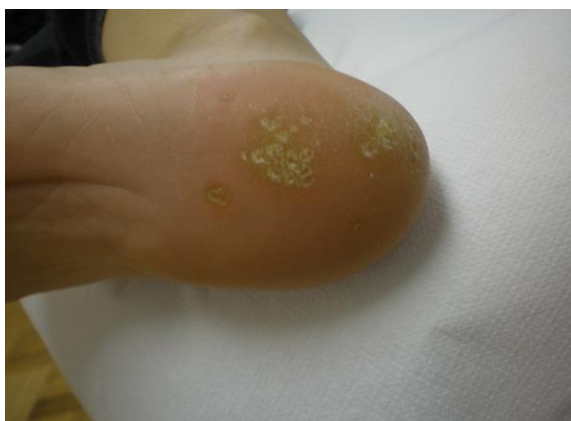Rezervoar infekcije su osobe s kliničkom ili subkliničkom infekcijom. Prenose se direktnim kontaktom s površinom kože, a ulazno mjesto je macerirana ili oštećena koža (mikro-

i makro-traume). Inkubacija je duga, dva do šest mjeseci. Bolest je česta i proširena po cijelom svijetu, češće se javlja u djece i u mladih odraslih, osobito u djece školske dobi. Prevalencija u djece školske dobi varira ovisno o studiji te iznosi od 3,3% u Sjedinjenim Američkim Državama pa sve do 33% u Nizozemskoj (11,12). Bolesti su sklonije osobe bijele rase, bolesnici s oštećenom staničnom imunosti (AIDS, bolesnici s transplantiranim organima) i osobe koje se profesionalno bave obradom svježeg mesa (13). Najčešća lokacija su tabani i dorzum šaka (14).

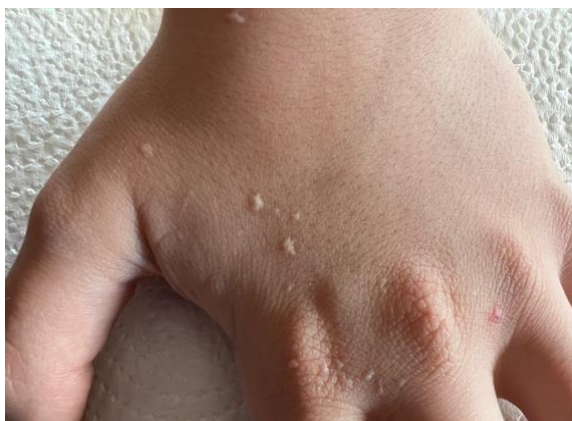Klinička prezentacija običnih bradavica vidi se na slici 1, plantarnih bradavica na slici 2 te mladenačkih bradavica na slici 3. Obične bradavice su čvrste, okrugle ili nepravilne izrasline grube površine. Plantarne bradavice se javljaju na tabanima te su spljoštene i okružene grubom kožom. Mladenačke bradavice su poput mrlja koje se javljaju u skupinama (13).



Slika 1. Obične bradavice (verrucae vulgares); ljubaznošću prof. dr. sc. Suzane Ljubojević Hadžavdić



Slika 2. Plantarne bradavice (verrucae plantares); ljubaznošću prof. dr. sc. Suzane Ljubojević Hadžavdić



Slika 3. Mladenačke bradavice (verrucae planae)

Dijagnoza se postavlja temeljem karakteristične kliničke slike.

Promjene na koži povlače se spontano u osoba adekvatne celularne imunosti. U dvije trećine djece nestaju unutar godinu dana, a u odraslih je povlačenje sporije i može trajati nekoliko godina. Recidivi su česti i javljaju se čak u trećine bolesnika.

Za liječenje su dostupne sljedeće metode (13,15,16):

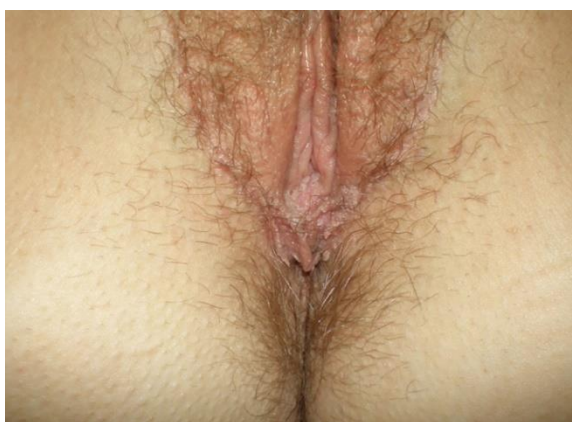1. Kemijska i fizikalna sredstva - salicilna kiselina, trikloroctena kiselina, kantaridin, krioterapija, operacija, laser
2. Poticanje lokalnog imunog odgovora - imikvimod, lokalna imunoterapija
3. Antiproliferativna terapija - lokalna primjena fluorouracila i bleomicina

b. Anogenitalne bradavice (Condylomata acuminata)

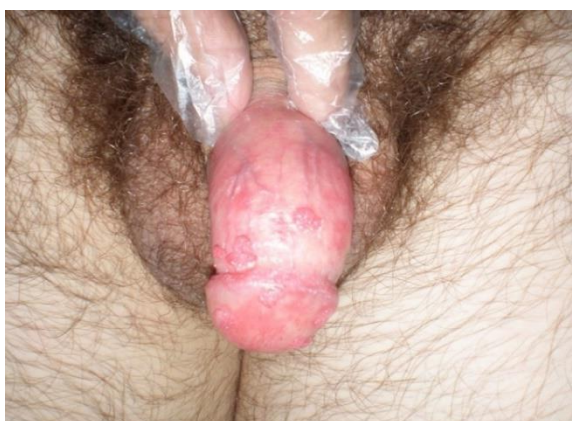Anogenitalne bradavice ili condylomata acuminata klinička su manifestacija HPV infekcije u anogenitalnom području. Kako HPV infekcija najčešća spolno prenosiva infekcija u ljudi (10), tako su to i česte infekcije s godišnjom incidencijom od 160 do 289 na 100000 (17). Najčešće su uzrokovane HPV tipovima 6 i 11, čak u 90% slučajeva (18-20). Međutim, česta je koinfekcija s drugim HPV tipovima visokog i niskog rizika. Bolest se prenosi kontaktom s inficiranom kožom ili sluznicom, najčešće tijekom spolnog kontakta. Za prijenos HPV-a spolnim putem nije nužna prisutnost anogenitalnih bradavica, već je dostatna i asimptomatska infekcija, ali kad su bradavice prisutne, vrlo su infektivne te se virus lako prenosi. Najčešće se pojavljuju u mladih odraslih (21), a najvažniji rizični čimbenik je seksualna aktivnost (17).

Inkubacija varira i može trajati od tri tjedna pa do osam mjeseci. Klinički se anogenitalne bradavice prezentiraju kao mekane, vlažne, sitne ružičaste ili sive polipozne tvorbe nalik

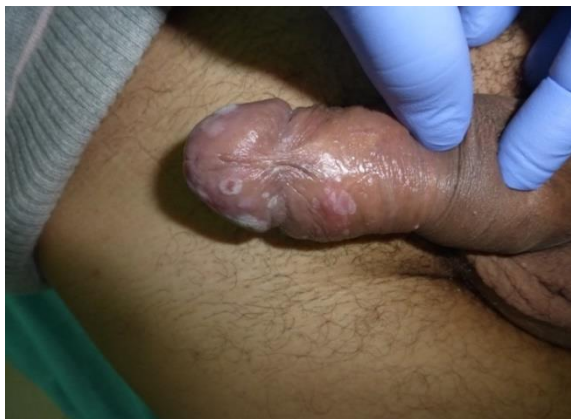cvjetači, mogu imati i peteljku, a često se javljaju u nakupinama (22). Kod muškaraca su locirane ispod prepucija, na koronarnom sulkusu, na vanjskom ušću uretre te uzduž penisa, a kod žena na vulvi, stijenci rodnice, cerviksu i perineumu. U oba spola mogu se javiti oko anusa i u rektumu (22). Bolesnici s poremećajima stanične imunosti, poput bolesnika s HIV infekcijom ili pak onih na imunosupresivnoj terapiji nakon transplantacije solitarnih organa, pod većim su rizikom pojave multiplih lezija koje se mogu transformirati u maligne lezije te je liječenje kod njih manje uspješno. Razlog tome je što u stanjima oštećene stanične imunosti imunostni sustav ne može držati pod kontrolom latentnu HPV infekciju i posredovati u eliminaciji virusa iz tijela (23). Primjeri anogenitalnih bradavica nalaze se na slikama 4-7.



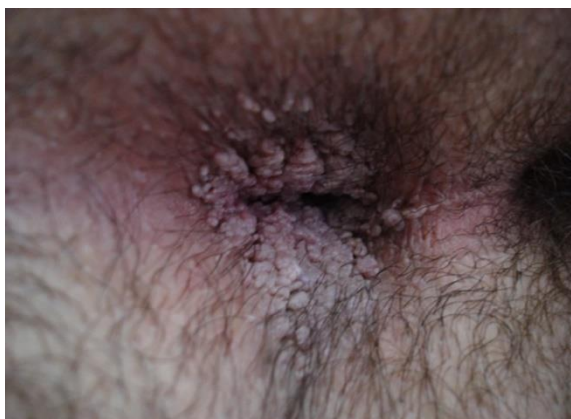
Slika 4. Condylomata acuminata na introitusu; ljubaznošću prof. dr. sc. Suzane Ljubojević Hadžavdić



Slika 5. Condylomata acuminata na penisu; ljubaznošću prof. dr. sc. Suzane Ljubojević Hadžavdić



Slika 6. Condylomata acuminata na penisu HIV pozitivnog bolesnika; ljubaznošću prof. dr. sc. Suzane Ljubojević Hadžavdić



Slika 7. Perianalni kodilomi; ljubaznošću prof. dr. sc. Suzane Ljubojević Hadžavdić

Nakon pojave, anogenitalne bradavice mogu se povećavati i veličinom i brojem ili, pak, spontano nestati. Oko trećina anogenitalnih bradavica spontano nestane unutar četiri mjeseca, no recidivi su česti (24, 25).

Dijagnoza se postavlja temeljem karakteristične kliničke slike.

Terapijske mogućnosti nalaze se u tablici 2, iako niti jedna od navedenih metoda nije potpuno zadovoljavajuća te se simptomi često ponovno vraćaju unatoč liječenju. Specifični antivirusni lijek ne postoji.

Tablica 2. Preporučene metode liječenja anogenitalnih bradavica prema CDC-u (penis, skrotum, prepone, vulva, perineum, perianalna regija) (26).

NAČIN PRIMJENE	METODA
BOLESNIK	Lokalna terapija: Imikvimod 3,75% ili 5% krema Podofilotoksin 0,5% otopina ili gel Sinekatehini 15% mast
LIJEČNIK	Krioterapija Kirurško odstranjivanje: Ekscizija, laser, kiretaža, elektrokauterizacija Topikalna terapija: Trikloroctena kiselina 80 – 90% otopina Bikloroctena kiselina 80 – 90% otopina

c. Cervikalna intraepitelna neoplazija (CIN) i karcinom cerviksa:

Infekcija HPV-om je najčešća spolno prenosiva infekcija u svijetu te je najmanje 75% spolno aktivnih osoba u SAD-u inficirano. Kao što je već navedeno, postoje različiti tipovi virusa, no neki tipovi imaju veći onkogeni potencijal te se dijele na visokorizične i niskorizične tipove HPV-a za razvoj karcinoma cerviksa. Većina infekcija, bilo da su uzrokovane visokorizičnim ili niskorizičnim tipovima, samoograničavajuća je te dolazi do eliminacije virusa unutar 12 mjeseci (27,28). Tijekom HPV infekcije cerviksa mogu se u probirnim testovima (test po Papanicolaou – PAPA test) evidentirati blaže, tranzitorne citološke promjene.

Infekcije visokorizičnim subtipovima koje traju dulje od 12 mjeseci povezane su s većom vjerojatnosti za razvoj prekanceroznih i kanceroznih lezija. I upravo su to dva najvažnija čimbenika za nastanak navedenih lezija – tip virusa i kronična perzistentna infekcija. Takav tip infekcije preduvjet je za pojavu cervikalne intraepitelne neoplazije (CIN). CIN se odnosi na premaligne promjene skvamoznog epitela cerviksa uterusa i ima tri stupnja ovisno o stupnju abnormalnosti stanica (29):

1. CIN 1– blaga cervikalna displazija
2. CIN 2– umjerena displazija
3. CIN 3– teška displazija i karcinom *in situ*

Karcinom cerviksa nastaje iz CIN-a. No, ipak, ne progrediraju sve perzistentne infekcije do prekanceroza i kanceroza.

Subtipovi HPV-a povezani s nastankom karcinoma cerviksa nalaze se u tablici 3. HPV 16 uzrokuje 50%, a HPV 18 20% cervikalnih karcinoma (30).

Tablica 3. Visokorizični i niskorizični tipovi HPV-a za razvoj karcinoma cerviksa

HPV DNK tipovi visokog rizika (onkogeni, povezani s nastankom karcinoma)	Najčešći tipovi: 16, 18, 31, 33, 35, 39, 45, 51, 52, 56, 58, 59, 68, 69, 82
HPV DNK tipovi niskog rizika (neonkogeni)	Najčešći tipovi: 6, 11, 40, 42, 43, 44, 54, 61, 72, 81

Praktički su svi karcinomi cerviksa povezani s HPV infekcijom (31).

To je četvrti najčešći karcinom među ženama u svijetu, sa 604127 novooboljelih te 341831 smrtnih slučajeva tijekom 2020. godine i drugi je po uzroku smrti u žena (nakon karcinoma dojke) (32-34).

Probir za karcinom cerviksa provodi se citološkim pretragama cerviksa (PAPA test) te testiranjem na HPV (onkogeni tipovi). Ukoliko su nalazi probira patološki, potrebna je daljnja obrada koja uključuje kolposkopiju i biopsiju.

Rano otkrivanje premalignih lezija redovitim izvođenjem probirnih testova omogućava i pravovremeno liječenje, prije nego se bolest proširi.

d. Ostale maligne bolesti

HPV je također uzrok i znatnog dijela karcinoma vulve i rodnice (29 – 43% karcinoma vulve i 70% karcinoma vagine), a najčešće se radi o tipovima 16 i 18 (35-38).

Analni karcinom nije česta bolest, ali je u skoro 90% slučajeva također uzrokovan tipovima 16 i 18 HPV-a (38,39).

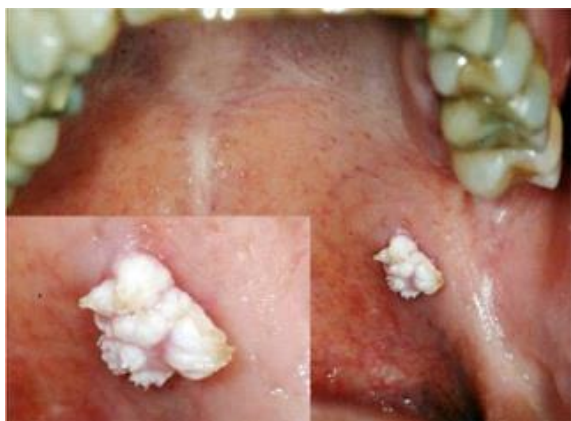e. Oralne manifestacije HPV infekcije

U normalnoj oralnoj sluznici prevalencija HPV-a kreće se od 0% pa do 81,1% (prosječno 11%) (42). Prevalencija subkliničke HPV infekcije u jednoj je velikoj metaanalizi

bila 4,5% i to uglavnom visokorizičnim tipovima (43). Stoga je oralna sluznica značajan rezervoar infekcije. Virus ulazi kroz oštećenu sluznicu, a najčešće se prenosi oralno-genitalnim kontaktom ili oralno-oralnim kontaktom (ljubljenje). Nije rijetka i simultana infekcija genitalne regije (44). Najčešće oralne manifestacije HPV infekcije su: papilom skvamoznih stanica, condyloma acuminatum, verruca vulgaris i fokalna epitelijalna hiperplazija. Radi se o benignim promjenama koje mogu biti smještene u bilo kojem dijelu usne šupljine, no najčešće se javljaju na površini jezika, mekom nepcu i usnama (40). Dijagnoza se, osim na kliničkoj prezentaciji, temelji na patohistološkom nalazu za koji je karakteristična koilocitoza, akantoza i papilomatoza (45). Iako se radi o benignim promjenama, neke od njih, osobito one uzrokovane HPV-om tipa 16, mogu prijeći u maligne lezije (40-44, 46).

1. Papilom skvamoznih stanica.

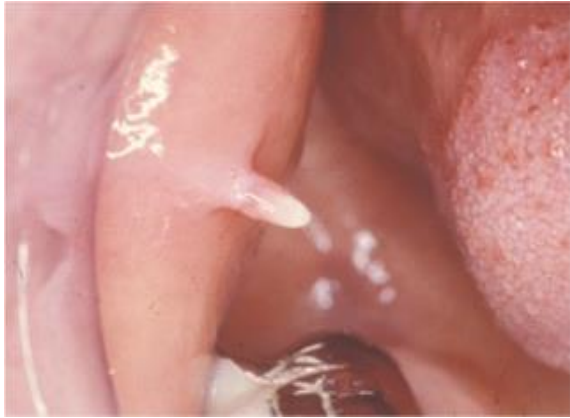Klinički se prezentira izraslinom poput karfiola ružičaste boje na širokoj bazi koja egzofitično raste na oralnoj mukozi (slika 8). Radi se o benignoj tvorbi uzrokovanoj najčešće HPV-om tipa 6 i 11 (40-44).



Slika 8. Papilom skvamoznih stanica. Preuzeto iz: Testi D, Nardone M, Melone P, Cardelli P, Ottria L, Arcuri C. HPV and oral lesions: preventive possibilities, vaccines and early diagnosis of malignant lesions. *Oral Implantol (Rome)*. 2016;8(2-3):45-51. This work is licensed under a Creative Commons Attribution-NonCommercial-NoDerivatives 4.0 International License.

2. Condyloma acuminatum

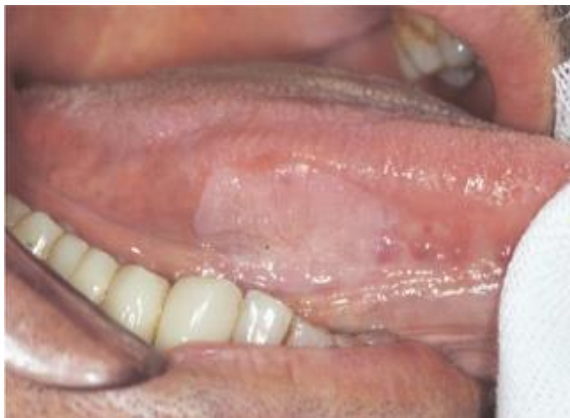Klinički se manifestiraju kao multiple, male, svijetle lezije, karfiolaste površine (slika 9), a najčešće su uzrokovane HPV-om tipa 6 i 11 (40-44).



Slika 9. Condyloma acuminatum. Preuzeto iz: Testi D, Nardone M, Melone P, Cardelli P, Ottria L, Arcuri C. HPV and oral lesions: preventive possibilities, vaccines and early diagnosis of malignant lesions. *Oral Implantol (Rome)*. 2016;8(2-3):45-51. This work is licensed under a Creative Commons Attribution-NonCommercial-NoDerivatives 4.0 International License.

3. Verruca vulgaris

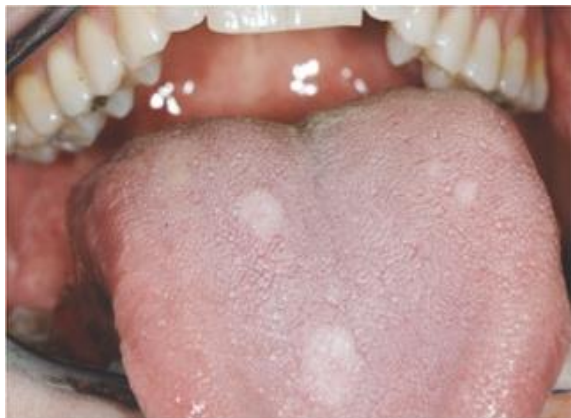Pojavljuje se kao sesilna i čvrsta egzofitična tvorba, široke baze, najčešće na gingivi, labijalnoj sluznici, komisuri, tvrdom nepcu te jeziku (slika 10), najčešće uzrokovana HPV-om tipa 2 i 57 (40-44). Liječi se ekscizijom.



Slika 10. Verruca vulgaris. Preuzeto iz: Testi D, Nardone M, Melone P, Cardelli P, Ottria L, Arcuri C. HPV and oral lesions: preventive possibilities, vaccines and early diagnosis of malignant lesions. *Oral Implantol (Rome)*. 2016;8(2-3):45-51. This work is licensed under a Creative Commons Attribution-NonCommercial-NoDerivatives 4.0 International License.

4. Fokalna epitelijalna hiperplazija

Pojavljuje se na oralnoj mukoziji kao multiple lezije u obliku plaka ili papule, plosnate ili konveksne površine kao što se vidi na slici 11. Boja može varirati od crvene do sive i bijele. To su benigne lezije najčešće uzrokovane HPV-om tipa 13 i 32 (40-44).



Slika 11. Fokalna epitelijalna neoplazija. Preuzeto iz: Testi D, Nardone M, Melone P, Cardelli P, Ottria L, Arcuri C. HPV and oral lesions: preventive possibilities, vaccines and early diagnosis of malignant lesions. *Oral Implantol (Rome)*. 2016;8(2-3):45-51. This work is licensed under a Creative Commons Attribution-NonCommercial-NoDerivatives 4.0 International License.

U liječenju oralnih manifestacija HPV-a najčešće se primjenjuje ekscizija ili krioterapija (40).

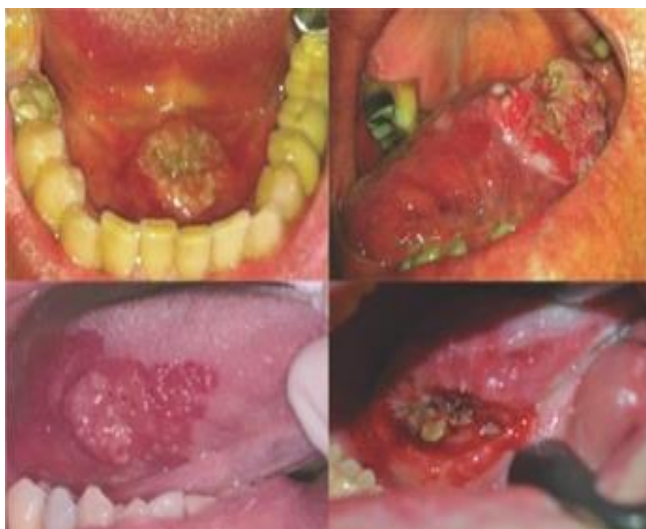f. Karcinomi glave i vrata

HPV uzrokuje 70 – 80% orofaringealnih karcinoma u SAD-u i Europi (46). Karakteristika orofaringealnih karcinoma povezanih s HPV infekcijom je lokalizacija na bazi jezika i području tonzila, odsutnost rizičnih čimbenika karakterističnih za karcinome glave i vrata (pušenje, alkohol), pojavljivanje u mlađoj životnoj dobi te bolja prognoza. Najčešći uzročnik je HPV tip 16, a bolest se pojavljuje nakon više od deset godina od izloženosti HPV-u (47).

Primjeri orofaringealnih karcinoma povezanih s HPV infekcijom prikazani su na slici 12, a razlike između orofaringealnih karcinoma ovisno o povezanosti s HPV infekcijom prikazane su u tablici 4. Najčešće se pojavljuju u području tonzila, baze jezika i na mekom nepcu.

Klinički se prezentiraju kao i karcinomi koji nisu povezani s HPV infekcijom, kao bijele ili crvene lezije ili kao ulceracije. Kao rezultat tumorskog rasta mogu se pojaviti egzofitične tvorbe papilarne površine ili ulkusi.

Bolesnici se obično žale na ulkus, ranicu, oteklinu ili kvržicu u usnoj šupljini koja ne zacjeljuje, grlobolju, promukli glas, bolnost pri žvakanju, jednostranu bol u uhu, dugotrajni kašalj kao i na pojavu bezbolnog čvora u području vrata (40).



Slika 12. Karcinomi u usnoj šupljini povezani s HPV-om. Preuzeto iz: Testi D, Nardone M, Melone P, Cardelli P, Ottria L, Arcuri C. HPV and oral lesions: preventive possibilities, vaccines and early diagnosis of malignant lesions. *Oral Implantol (Rome)*. 2016;8(2-3):45-51. This work is licensed under a Creative Commons Attribution-NonCommercial-NoDerivatives 4.0 International License.

Tablica 4. Karakteristike orofaringealnih karcinoma ovisno o povezanosti s HPV infekcijom

KLINIČKE KARAKTERISTIKE	Orofaringealni karcinomi	
	POVEZANI S HPV INFEKCIJOM	NEPOVEZANI S HPV INFEKCIJOM
Dob	Mlađa životna dob (vrhunac sa 30 i 55 godina)	Starija životna dob (medijan 61 godina)
Spol	Češći u muškaraca (muški : ženski 4:1)	Češći u muškaraca (muški : ženski 3:1)
Najčešća anatomska lokalizacija	Tonzile Baza jezika Meko nepce	Usna šupljina Orofarinks Larinks Hipofarinks
Faktori rizika	Pušenje marihuane Veći broj seksualnih partnera Češće prakticiranje oralnog seksa	Pušenje Konzumacija alkohola
Karakteristike tumora	Manji primarni tumori Češća zahvaćenost vratnih limfnih čvorova	Pojedinačni ili multipli tumori Vratni limfni čvorovi mogu, ali i ne moraju biti zahvaćeni

Karcinomi usne šupljine uzrokovani HPV infekcijom liječe se kao i oni koji nisu uzrokovani HPV infekcijom.

DIJAGNOZA

Metoda izbora za dijagnosticiranje HPV infekcija je detekcija HPV DNK iz uzoraka tkiva ili obrisaka. Koriste se hibridizacijski testovi ili metode lančane reakcije polimeraze (engl. polymerase chain reaction – PCR).

LIJEČENJE

Ne postoji specifično liječenje za HPV infekcije. Ovisno o kliničkoj prezentaciji dostupne su različite metode liječenja koje su spomenute, a variraju u svojoj efikasnosti. No, treba naglasiti da niti jedan lijek ne djeluje na sam virus te stoga ne može eradicirati infekciju, već ili odstranjuje lezije tj. tkivo u kojem se nalazi virus ili potiče lokalni imunosni odgovor.

PREVENCIJA

Najefikasnija prevencija je cijepljenje.

Kako je perzistentna infekcija visokorizičnim tipovima HPV-a praktički povezana sa svim karcinomima cerviksa, a i dio karcinoma anusa, vulve, rodnice i orofaringealnog područja je povezan s HPV infekcijom, logičan daljnji korak u istraživanju bio je razvoj cjepiva kojim bi se spriječila HPV infekcija te posljedična maligna bolest. Tako je 2006. g. postalo dostupno prvo cjepivo protiv HPV-a u svijetu.

Cjepivo kao antigen sadrži rekombinirani glavni protein kapside L1 koji potiče stvaranje neutralizirajućih protutijela u domaćinu te tako osigurava snažan humoralni imunosni odgovor koji štiti od virusa te infekcija i displazija koje uzrokuje (48).

Dostupne su tri vrste cjepiva čije se karakteristike nalaze u tablici 5 (49).

1. Dvovalentno cjepivo (*Cervarix*[®]) štiti protiv infekcija uzrokovanih tipovima 16 i 18, a koji su odgovorni za 70% karcinoma cerviksa (50,51).
2. Četverovalentno cjepivo (*Silgard*[®]/*Gardasil*[®]), osim što štiti od tipova 16 i 18, ima proširenu zaštitu te djeluje i na tipove 6 i 11 te štiti još i od 90% genitalnih bradavica (52,53).
3. Devetvalentno cjepivo (*Gardasil 9*[®]) štiti od tipova 6, 11, 16, 18, 31, 33, 45, 52, 58. U odnosu na četverovalentno cjepivo, u ovo je dodano pet tipova koji uzrokuju još 20% cervikalnih karcinoma tako da cjepivo pruža zaštitu za 90% tipova HPV-a koji uzrokuju karcinom cerviksa (54).

Tablica 5. Karakteristike cjepiva protiv HPV-a

VRSTA CJEPIVA	NAZIV	TIPOVI HPV-A UKLJUČENI U CJEPIVO	UOBIČAJENA SHEMA PRIMJENE
Dvovalentno	<i>Cervarix</i> [®]	16, 18	0, 1, 6 mjeseci
Četverovalentno	<i>Sigard</i> [®] <i>Gardasil</i> [®]	6, 11, 16, 18	0, 2, 6 mjeseci
Devetvalentno	<i>Gardasil 9</i> [®]	6, 11, 16, 18, 31, 33, 45, 52, 58	0, 2, 6 mjeseci

Kod nas je cijepljenje protiv HPV-a dobrovoljno, besplatno i dostupno za učenice i učenike osmih razreda od školske godine 2015/2016. Cijepi se devetvalentnim cjepivom.

Cijepiti se mogu djevojčice i dječaci od devet godina i stariji. Do petnaeste godine cijepljenje se provodi dvjema dozama cjepiva u razmaku od šest do dvanaest mjeseci, a nakon petnaeste godine trima dozama cjepiva. Uobičajeni razmak između prve i druge doze je dva mjeseca, a između druge i treće četiri mjeseca. Razmaci između doza mogu biti i dulji, a sve tri doze treba aplicirati unutar godine dana. Važno je cijepljenje provesti prije početka seksualne aktivnosti jer cjepivo ne utječe na već aktiviranu infekciju (55). Serokonverzija se postiže u 93 –100% žena i 99 – 100% muškaraca te pruža dugotrajnu zaštitu (najmanje 10 godina) od infekcija uzrokovanih tipovima HPV-a uključenima u cjepivo (56-60). Učinkovitost devetvalentnog cjepiva u sprečavanju pojave CIN 2 i drugih invazivnijih oblika bolesti je 97% u osoba koje prije cijepljenja nisu bile u kontaktu s HPV-om (61).

U adolescenata i mladih odraslih između 13. i 26. godine života koji nisu cijepljeni ili su nepotpuno cijepljeni, svakako se preporuča provesti ili dovršiti cijepljenje. Za osobe starije od 26 godina odluku o primjeni cjepiva trebaju donijeti individualno. Naime, s porastom dobi veća je i vjerojatnost da je osoba već aktivirala HPV infekciju pa je cjepivo manje efikasno. No, ako je osoba imala ograničeni broj seksualnih kontakata ili ih uopće nije imala, vjerojatnost da je bila u kontaktu s HPV-om je mala i stoga je cjepivo indicirano (ako planira seksualnu aktivnost). U osoba koje su već imale patološki nalaz PAPA testa, anogenitalne bradavice ili neki oblik

HPV infekcije, cjepivo nije kontraindicirano, ali je benefit manji s obzirom da su već bili inficirani nekim tipom HPV-a (62-64).

Primjena kondoma samo djelomično pomaže u sprječavanju HPV infekcija jer se lezije ili samo virus mogu nalaziti i u područjima kože i sluznice koji nisu pokriveni kondomom.

LITERATURA

1. Willemsen A, Bravo IG. Origin and evolution of papillomavirus (onco)genes and genomes. *Philos Trans R Soc Lond B Biol Sci.* 2019 ;374(1773):20180303. doi: 10.1098/rstb.2018.0303. PMID: 30955499; PMCID: PMC6501903.
2. Mavrommatis E, Lytsikas-Sarlis P, Troupis T. Historical pearls of HPV research: from condyloma to cervical cancer. *Infez Med.*;29(2):278-283. PMID: 34061796.
3. Syrjänen S, Syrjänen K. The history of papillomavirus research. *Cent Eur J Public Health.* 2008;16 Suppl:S7-13. doi: 10.21101/cejph.b0040. PMID: 18681303.
4. Weiss RA. On viruses, discovery, and recognition. *Cell.* 2008;135(6):983-6. doi: 10.1016/j.cell.2008.11.022. PMID: 19070561; PMCID: PMC7127708.
5. Graham SV. The human papillomavirus replication cycle, and its links to cancer progression: a comprehensive review. *Clin Sci (Lond).* 2017;131(17):2201-2221. doi: 10.1042/CS20160786. PMID: 28798073.
6. Rautava J, Syrjänen S. Biology of human papillomavirus infections in head and neck carcinogenesis. *Head Neck Pathol.* 2012;6 Suppl 1S3-15. doi: 10.1007/s12105-012-0367-2. Epub 2012 Jul 3. PMID: 22782219; PMCID: PMC3394166.
7. Luria L, Cardoza-Favarato G. Human Papillomavirus. [Updated 2022 Jan 24]. In: StatPearls [Internet]. Treasure Island (FL): StatPearls Publishing; 2022 Jan-. Dostupno na: <https://www.ncbi.nlm.nih.gov/books/NBK448132/>
8. Doorbar J. Molecular biology of human papillomavirus infection and cervical cancer. *Clin Sci (Lond).* 2006;110(5):525-41. doi: 10.1042/CS20050369. PMID: 16597322.

9. Presečki V, Presečki-Stanko A, Kalenić S. Papilomavirusi i poliomavirusi. U: Medicinska mikrobiologija, 2. izd., izd. Medicinska naklada, Zagreb 2019:395-402.
10. Chesson HW, Dunne EF, Hariri S, Markowitz LE. The estimated lifetime probability of acquiring human papillomavirus in the United States. *Sex Trans Dis.* (2014)41:660-4. doi: 10.1097/OLQ.000000000000193
11. Silverberg JI, Silverberg NB. The U.S. prevalence of common warts in childhood: a population-based study. *J Invest Dermatol.* 2013 Dec;133(12):2788-2790. doi: 10.1038/jid.2013.226. Epub 2013. PMID: 23657500.
12. van Haalen FM, Bruggink SC, Gussekloo J, Assendelft WJ, Eekhof JA. Warts in primary schoolchildren: prevalence and relation with environmental factors. *Br J Dermatol.* 2009 ;161(1):148-52. doi: 10.1111/j.1365-2133.2009.09160.x. Epub 2009 Apr 29. PMID: 19438464.
13. Al Aboud AM, Nigam PK. Wart. [Updated 2022 Aug 8]. In: StatPearls [Internet]. Treasure Island (FL): StatPearls Publishing; 2023 Dostupno na: <https://www.ncbi.nlm.nih.gov/books/NBK431047/>
14. Liu J, Li H, Yang F, Ren Y, Xia T, Zhao Z, Cao X, Wang Z, Yin M, Lu S. Epidemiology and Clinical Profile of Cutaneous Warts in Chinese College Students: A Cross-Sectional and Follow-Up Study. *Sci Rep.* 2018;8(1):15450. doi: 10.1038/s41598-018-33511-x. PMID: 30337549; PMCID: PMC6194033.
15. Ringin SA. The Effectiveness of Cutaneous Wart Resolution with Current Treatment Modalities. *J Cutan Aesthet Surg.* 2020;13(1):24-30. doi: 10.4103/JCAS.JCAS_62_19. PMID: 32655247; PMCID: PMC7335473.
16. Sterling JC, Gibbs S, Haque Hussain SS, Mohd Mustapa MF, Handfield-Jones SE. British Association of Dermatologists' guidelines for the management of cutaneous warts 2014. *Br J Dermatol.* 2014;171(4):696-712. doi: 10.1111/bjd.13310. Epub 2014 Oct 1. PMID: 25273231.
17. Patel H, Wagner M, Singhal P, Kothari S. Systematic review of the incidence and prevalence of genital warts. *BMC Infect Dis.* 2013;13:39. doi: 10.1186/1471-2334-13-39. PMID: 23347441; PMCID: PMC3618302.

18. Greer CE, Wheeler CM, Ladner MB, Beutner K, Coyne MY, Liang H, Langenberg A, Yen TS, Ralston R. Human papillomavirus (HPV) type distribution and serological response to HPV type 6 virus-like particles in patients with genital warts. *J Clin Microbiol.* 1995;33(8):2058-63. doi: 10.1128/jcm.33.8.2058-2063.1995. PMID: 7559948; PMCID: PMC228335.
19. Brown DR, Schroeder JM, Bryan JT, Stoler MH, Fife KH. Detection of multiple human papillomavirus types in Condylomata acuminata lesions from otherwise healthy and immunosuppressed patients. *J Clin Microbiol.* 1999;37(10):3316-22. doi: 10.1128/JCM.37.10.3316-3322.1999. PMID: 10488198; PMCID: PMC85555.
20. Aubin F, Pr etet JL, Jacquard AC, Saunier M, Carcopino X, Jaroud F, Pradat P, Soubeyrand B, Leocmach Y, Mouglin C, Riethmuller D; EDiTH Study Group. Human papillomavirus genotype distribution in external acuminata condylomata: a Large French National Study (EDiTH IV). *Clin Infect Dis.* 2008;47(5):610-5. doi: 10.1086/590560. PMID: 18637758.
21. Hoy T, Singhal PK, Willey VJ, Insinga RP. Assessing incidence and economic burden of genital warts with data from a US commercially insured population. *Curr Med Res Opin.* 2009;25(10):2343-51. doi: 10.1185/03007990903136378. PMID: 19650749.
22. Lynde C, Vender R, Bourcier M, Bhatia N. Clinical features of external genital warts. *J Cutan Med Surg.* 2013;17 Suppl 2:S55-60. PMID: 24388559.
23. Gormley RH, Kovarik CL. Human papillomavirus-related genital disease in the immunocompromised host: Part I. *J Am Acad Dermatol.* 2012;66(6):867.e1-14; quiz 881-2. doi: 10.1016/j.jaad.2010.12.050. PMID: 22583720.
24. Handsfield HH. Clinical presentation and natural course of anogenital warts. *Am J Med.* 1997;102(5A):16-20. doi: 10.1016/s0002-9343(97)00179-4. PMID: 9217658.
25. Yanofsky VR, Patel RV, Goldenberg G. Genital warts: a comprehensive review. *J Clin Aesthet Dermatol.* 2012;5(6):25-36. PMID: 22768354; PMCID: PMC3390234.
26. Hazra A, Collison MW, Davis AM. CDC Sexually Transmitted Infections Treatment Guidelines, 2021. *JAMA.* 2022;327(9):870-871. doi: 10.1001/jama.2022.1246. PMID: 35230409.

27. Plummer M, Schiffman M, Castle PE, Maucort-Boulch D, Wheeler CM; ALTS Group. A 2-year prospective study of human papillomavirus persistence among women with a cytological diagnosis of atypical squamous cells of undetermined significance or low-grade squamous intraepithelial lesion. *J Infect Dis.* 2007;195(11):1582-9. doi: 10.1086/516784. Epub 2007 Apr 16. PMID: 17471427.
28. Rodríguez AC, Schiffman M, Herrero R, Wacholder S, Hildesheim A, Castle PE, Solomon D, Burk R; Proyecto Epidemiológico Guanacaste Group. Rapid clearance of human papillomavirus and implications for clinical focus on persistent infections. *J Natl Cancer Inst.* 2008;100(7):513-7. doi: 10.1093/jnci/djn044. Epub 2008 Mar 25. PMID: 18364507; PMCID: PMC3705579.
29. Darragh TM, Colgan TJ, Thomas Cox J, Heller DS, Henry MR, Luff RD, McCalmont T, Nayar R, Palefsky JM, Stoler MH, Wilkinson EJ, Zaino RJ, Wilbur DC; Members of the LAST Project Work Groups. The Lower Anogenital Squamous Terminology Standardization project for HPV-associated lesions: background and consensus recommendations from the College of American Pathologists and the American Society for Colposcopy and Cervical Pathology. *Int J Gynecol Pathol.* 2013;32(1):76-115. doi: 10.1097/PGP.0b013e31826916c7. Erratum in: *Int J Gynecol Pathol.* 2013;32(4):432. Erratum in: *Int J Gynecol Pathol.* 2013 Mar;32(2):241. PMID: 23202792.
30. de Sanjose S, Quint WG, Alemany L, Geraets DT, Klaustermeier JE, Lloveras B, Tous S, Felix A, Bravo LE, Shin HR, Vallejos CS, de Ruiz PA, Lima MA, Guimera N, Clavero O, Alejo M, Llombart-Bosch A, Cheng-Yang C, Tatti SA, Kasamatsu E, Ijazovic E, Odida M, Prado R, Seoud M, Grce M, Usubutun A, Jain A, Suarez GA, Lombardi LE, Banjo A, Menéndez C, Domingo EJ, Velasco J, Nessa A, Chichareon SC, Qiao YL, Lerma E, Garland SM, Sasagawa T, Ferrera A, Hammouda D, Mariani L, Pelayo A, Steiner I, Oliva E, Meijer CJ, Al-Jassar WF, Cruz E, Wright TC, Puras A, Llave CL, Tzardi M, Agorastos T, Garcia-Barriola V, Clavel C, Ordi J, Andújar M, Castellsagué X, Sánchez GI, Nowakowski AM, Bornstein J, Muñoz N, Bosch FX; Retrospective International Survey and HPV Time Trends Study Group. Human papillomavirus genotype attribution in invasive cervical cancer: a retrospective cross-sectional worldwide study. *Lancet Oncol.* 2010;11(11):1048-56. doi: 10.1016/S1470-2045(10)70230-8. Epub 2010 Oct 15. PMID: 20952254.

31. Walboomers JM, Jacobs MV, Manos MM, Bosch FX, Kummer JA, Shah KV, Snijders PJ, Peto J, Meijer CJ, Muñoz N. Human papillomavirus is a necessary cause of invasive cervical cancer worldwide. *J Pathol.* 1999;189(1):12-9. doi: 10.1002/(SICI)1096-9896(199909)189:1<12::AID-PATH431>3.0.CO;2-F. PMID: 10451482.
32. Sung H, Ferlay J, Siegel RL, Laversanne M, Soerjomataram I, Jemal A, et al. Global cancer statistics 2020: GLOBOCAN estimates of incidence and mortality worldwide for 36 cancers in 185 countries. *CA Cancer J Clin.* 2021;71:209–49. doi:10.3322/caac.21660.
33. Bruni L, Albero G, Serrano B, Mena M, Collado JJ, Gómez D, Muñoz J, Bosch FX, de Sanjosé S. ICO/IARC Information Centre on HPV and Cancer (HPV Information Centre). Human Papillomavirus and Related Diseases in the World. Summary Report 10 March 2023.
34. Bray F, Ferlay J, Soerjomataram I, Siegel RL, Torre LA, Jemal A. Global cancer statistics 2018: GLOBOCAN estimates of incidence and mortality worldwide for 36 cancers in 185 countries. *CA Cancer J Clin.* 2018;68:394–424. doi:10.3322/caac.21492
35. Forman D, de Martel C, Lacey CJ, Soerjomataram I, Lortet-Tieulent J, Bruni L, Vignat J, Ferlay J, Bray F, Plummer M, Franceschi S. Global burden of human papillomavirus and related diseases. *Vaccine.* 2012;30 Suppl 5:F12-23. doi: 10.1016/j.vaccine.2012.07.055. PMID: 23199955.
36. de Sanjosé S, Alemany L, Ordi J, Tous S, Alejo M, Bigby SM, Joura EA, Maldonado P, Laco J, Bravo IG, Vidal A, Guimerà N, Cross P, Wain GV, Petry KU, Mariani L, Bergeron C, Mandys V, Sica AR, Félix A, Usubutun A, Seoud M, Hernández-Suárez G, Nowakowski AM, Wilson G, Dalstein V, Hampl M, Kasamatsu ES, Lombardi LE, Tinoco L, Alvarado-Cabrero I, Perrotta M, Bhatla N, Agorastos T, Lynch CF, Goodman MT, Shin HR, Viarheichyk H, Jach R, Cruz MO, Velasco J, Molina C, Bornstein J, Ferrera A, Domingo EJ, Chou CY, Banjo AF, Castellsagué X, Pawlita M, Lloveras B, Quint WG, Muñoz N, Bosch FX; HPV VVAP study group. Worldwide human papillomavirus genotype attribution in over 2000 cases of intraepithelial and invasive lesions of the vulva. *Eur J Cancer.* 2013;49(16):3450-61. doi: 10.1016/j.ejca.2013.06.033. Epub 2013 Jul 22. PMID: 23886586.
37. De Vuyst H, Clifford GM, Nascimento MC, Madeleine MM, Franceschi S. Prevalence and type distribution of human papillomavirus in carcinoma and intraepithelial neoplasia of the

vulva, vagina and anus: a meta-analysis. *Int J Cancer*. 2009;124(7):1626-36. doi: 10.1002/ijc.24116. PMID: 19115209.

38. Smith JS, Backes DM, Hoots BE, Kurman RJ, Pimenta JM. Human papillomavirus type-distribution in vulvar and vaginal cancers and their associated precursors. *Obstet Gynecol*. 2009;113(4):917-924. doi: 10.1097/AOG.0b013e31819bd6e0. PMID: 19305339.

39. Hoots BE, Palefsky JM, Pimenta JM, Smith JS. Human papillomavirus type distribution in anal cancer and anal intraepithelial lesions. *Int J Cancer*. 2009;124(10):2375-83. doi: 10.1002/ijc.24215. PMID: 19189402.x

40. Testi D, Nardone M, Melone P, Cardelli P, Ottria L, Arcuri C. HPV and oral lesions: preventive possibilities, vaccines and early diagnosis of malignant lesions. *Oral Implantol (Rome)*. 2016;8(2-3):45-51. doi: 10.11138/orl/2015.8.2.045. PMID: 27555904; PMCID: PMC4969729.

41. Syrjänen S. Oral manifestations of human papillomavirus infections. *Eur J Oral Sci*. 2018;126 Suppl 1:49-66. doi: 10.1111/eos.12538. PMID: 30178562; PMCID: PMC6174935.

42. Feller L, Lemmer J. Oral Leukoplakia as It Relates to HPV Infection: A Review. *Int J Dent*. 2012;2012:540561. doi: 10.1155/2012/540561. Epub 2012 Feb 28. PMID: 22505902; PMCID: PMC3299253.

43. Kreimer AR, Bhatia RK, Messeguer AL, González P, Herrero R, Giuliano AR. Oral human papillomavirus in healthy individuals: a systematic review of the literature. *Sex Transm Dis*. 2010;37(6):386-91. doi: 10.1097/OLQ.0b013e3181c94a3b. PMID: 20081557.

44. Candotto V, Lauritano D, Nardone M, Baggi L, Arcuri C, Gatto R, Gaudio RM, Spadari F, Carinci F. HPV infection in the oral cavity: epidemiology, clinical manifestations and relationship with oral cancer. *Oral Implantol (Rome)*. 2017;10(3):209-220. doi: 10.11138/orl/2017.10.3.209. PMID: 29285322; PMCID: PMC5735384.

45. Dhariwal SK, Cubie HA, Southam JC. Detection of human papillomavirus in oral lesions using commercially developed typing kits. *Oral Microbiol Immunol*. 1995;10(1):60-3. doi: 10.1111/j.1399-302x.1995.tb00119.x. PMID: 7644275.

46. O'Sullivan B, Huang SH, Su J, Garden AS, Sturgis EM, Dahlstrom K, Lee N, Riaz N, Pei X, Koyfman SA, Adelstein D, Burkey BB, Friborg J, Kristensen CA, Gothelf AB, Hoebbers F, Kremer B, Speel EJ, Bowles DW, Raben D, Karam SD, Yu E, Xu W. Development and validation of a staging system for HPV-related oropharyngeal cancer by the International Collaboration on Oropharyngeal cancer Network for Staging (ICON-S): a multicentre cohort study. *Lancet Oncol.* 2016;17(4):440-451. doi: 10.1016/S1470-2045(15)00560-4. Epub 2016 Feb 27. PMID: 26936027.
47. Chaturvedi AK, Anderson WF, Lortet-Tieulent J, Curado MP, Ferlay J, Franceschi S, Rosenberg PS, Bray F, Gillison ML. Worldwide trends in incidence rates for oral cavity and oropharyngeal cancers. *J Clin Oncol.* 2013;31(36):4550-9. doi: 10.1200/JCO.2013.50.3870. Epub 2013 Nov 18. PMID: 24248688; PMCID: PMC3865341.
48. Castle PE, Maza M. Prophylactic HPV vaccination: past, present, and future. *Epidemiol Infect.* 2016;144(3):449-68. doi: 10.1017/S0950268815002198. Epub 2015 Oct 2. Erratum in: *Epidemiol Infect.* 2016 Aug;144(11):2472. PMID: 26429676.
49. Cheng L, Wang Y, Du J. Human Papillomavirus Vaccines: An Updated Review. *Vaccines (Basel).* 2020;8(3):391. doi: 10.3390/vaccines8030391. PMID: 32708759; PMCID: PMC7565290.
50. Paavonen J, Naud P, Salmerón J, Wheeler CM, Chow SN, Apter D, Kitchener H, Castellsague X, Teixeira JC, Skinner SR, Hedrick J, Jaisamrarn U, Limson G, Garland S, Szarewski A, Romanowski B, Aoki FY, Schwarz TF, Poppe WA, Bosch FX, Jenkins D, Hardt K, Zahaf T, Descamps D, Struyf F, Lehtinen M, Dubin G; HPV PATRICIA Study Group. Efficacy of human papillomavirus (HPV)-16/18 AS04-adjuvanted vaccine against cervical infection and precancer caused by oncogenic HPV types (PATRICIA): final analysis of a double-blind, randomised study in young women. *Lancet.* 2009;374(9686):301-14. doi: 10.1016/S0140-6736(09)61248-4. Epub 2009 Jul 6. Erratum in: *Lancet.* 2010 Sep 25;376(9746):1054. PMID: 19586656.
51. Hildesheim A, Wacholder S, Catteau G, Struyf F, Dubin G, Herrero R; CVT Group. Efficacy of the HPV-16/18 vaccine: final according to protocol results from the blinded phase of the randomized Costa Rica HPV-16/18 vaccine trial. *Vaccine.* 2014;32(39):5087-97. doi: 10.1016/j.vaccine.2014.06.038. Epub 2014 Jul 10. PMID: 25018097; PMCID: PMC4166498.

52. Garland SM, Hernandez-Avila M, Wheeler CM, Perez G, Harper DM, Leodolter S, Tang GW, Ferris DG, Steben M, Bryan J, Taddeo FJ, Railkar R, Esser MT, Sings HL, Nelson M, Boslego J, Sattler C, Barr E, Koutsky LA; Females United to Unilaterally Reduce Endo/Ectocervical Disease (FUTURE) I Investigators. Quadrivalent vaccine against human papillomavirus to prevent anogenital diseases. *N Engl J Med.* 2007;356(19):1928-43. doi: 10.1056/NEJMoa061760. PMID: 17494926.
53. FUTURE II Study Group. Quadrivalent vaccine against human papillomavirus to prevent high-grade cervical lesions. *N Engl J Med.* 2007;356(19):1915-27. doi: 10.1056/NEJMoa061741. PMID: 17494925.
54. Joura EA, Giuliano AR, Iversen OE, Bouchard C, Mao C, Mehlsen J, Moreira ED Jr, Ngan Y, Petersen LK, Lazcano-Ponce E, Pitisuttithum P, Restrepo JA, Stuart G, Woelber L, Yang YC, Cuzick J, Garland SM, Huh W, Kjaer SK, Bautista OM, Chan IS, Chen J, Gesser R, Moeller E, Ritter M, Vuocolo S, Luxembourg A; Broad Spectrum HPV Vaccine Study. A 9-valent HPV vaccine against infection and intraepithelial neoplasia in women. *N Engl J Med.* 2015;372(8):711-23. doi: 10.1056/NEJMoa1405044. PMID: 25693011.
55. Markowitz LE, Hariri S, Lin C, Dunne EF, Steinau M, McQuillan G, Unger ER. Reduction in human papillomavirus (HPV) prevalence among young women following HPV vaccine introduction in the United States, National Health and Nutrition Examination Surveys, 2003-2010. *J Infect Dis.* 2013;208(3):385-93. doi: 10.1093/infdis/jit192. Epub 2013 Jun 19. PMID: 23785124.
56. Kombe Kombe AJ, Li B, Zahid A, Mengist HM, Bounda GA, Zhou Y, Jin T. Epidemiology and Burden of Human Papillomavirus and Related Diseases, Molecular Pathogenesis, and Vaccine Evaluation. *Front Public Health.* 2021;8:552028. doi: 1.3389/fpubh.2020.552028. PMID: 33553082; PMCID: PMC7855977.
57. GlaxoSmithKline Vaccine HPV-007 Study Group, Romanowski B, de Borja PC, et al. Sustained efficacy and immunogenicity of the human papillomavirus (HPV)-16/18 AS04-adjuvanted vaccine: analysis of a randomised placebo-controlled trial up to 6.4 years. *Lancet* 2009; 374:1975.

58. Vesikari T, Brodzki N, van Damme P, et al. A Randomized, Double-Blind, Phase III Study of the Immunogenicity and Safety of a 9-Valent Human Papillomavirus L1 Virus-Like Particle Vaccine (V503) Versus Gardasil® in 9-15-Year-Old Girls. *Pediatr Infect Dis J* 2015; 34:992.

59. Petäjä T, Keränen H, Karppa T, et al. Immunogenicity and safety of human papillomavirus (HPV)-16/18 AS04-adjuvanted vaccine in healthy boys aged 10-18 years. *J Adolesc Health* 2009; 44:33.

60. Reisinger KS, Block SL, Lazcano-Ponce E, et al. Safety and persistent immunogenicity of a quadrivalent human papillomavirus types 6, 11, 16, 18 L1 virus-like particle vaccine in preadolescents and adolescents: a randomized controlled trial. *Pediatr Infect Dis J* 2007; 26:201.

61. Joura EA, Giuliano AR, Iversen OE, Bouchard C, Mao C, Mehlsen J, Moreira ED Jr, Ngan Y, Petersen LK, Lazcano-Ponce E, Pitisuttithum P, Restrepo JA, Stuart G, Woelber L, Yang YC, Cuzick J, Garland SM, Huh W, Kjaer SK, Bautista OM, Chan IS, Chen J, Gesser R, Moeller E, Ritter M, Vuocolo S, Luxembourg A; Broad Spectrum HPV Vaccine Study. A 9-valent HPV vaccine against infection and intraepithelial neoplasia in women. *N Engl J Med*. 2015;372(8):711-23. doi: 10.1056/NEJMoa1405044. PMID: 25693011.

62. American College of Obstetricians and Gynecologists' Committee on Adolescent Health Care, American College of Obstetricians and Gynecologists' Immunization, Infectious Disease, and Public Health Preparedness Expert Work Group. Human Papillomavirus Vaccination: ACOG Committee Opinion, Number 809. *Obstet Gynecol*. 2020;136(2):e15-e21. doi: 10.1097/AOG.0000000000004000. PMID: 32732766.

63. Joura EA, Kyrgiou M, Bosch FX, Kesic V, Niemenen P, Redman CW, Gultekin M. Human papillomavirus vaccination: The ESGO-EFC position paper of the European society of Gynaecologic Oncology and the European Federation for colposcopy. *Eur J Cancer*. 2019;116:21-26. doi: 10.1016/j.ejca.2019.04.032. Epub 2019 Jun 1. PMID: 31163338.

64. International Papillomavirus Society (IPVS).<http://ipvsoc.org/> (Pristupljeno 30.5.2023.)