

Registracija položaja donje čeljusti u eugnatih ispitanika ultrazvučnim mjernim sustavom

Žaja, Matea

Master's thesis / Diplomski rad

2015

Degree Grantor / Ustanova koja je dodijelila akademski / stručni stupanj: **University of Zagreb, School of Dental Medicine / Sveučilište u Zagrebu, Stomatološki fakultet**

Permanent link / Trajna poveznica: <https://um.nsk.hr/um:nbn:hr:127:083032>

Rights / Prava: [Attribution-NonCommercial-NoDerivs 3.0 Unported / Imenovanje-Nekomercijalno-Bez prerađivanja 3.0](#)

Download date / Datum preuzimanja: **2025-03-25**



Repository / Repozitorij:

[University of Zagreb School of Dental Medicine Repository](#)



SVEUČILIŠTE U ZAGREBU
STOMATOLOŠKI FAKULTET

Matea Žaja

**REGISTRACIJA POLOŽAJA DONJE
ČELJUSTI U EUGNATIH ISPITANIKA
ULTRAZVUČNIM MJERNIM SUSTAVOM**

DIPLOMSKI RAD

Zagreb, rujna 2015.

Rad je ostvaren na Zavodu za mobilnu protetiku Stomatološkog fakulteta Sveučilišta u Zagrebu.

Voditelj rada: izv.prof.dr.sc. Sonja Kraljević-Šimunković, Stomatološki fakultet
Sveučilišta u Zagrebu

Lektor hrvatskog jezika: Martina Matijašević, prof. hrvatskog jezika

Lektor engleskog jezika: Martina Matijašević, prof. engleskog jezika

Rad sadrži: 28 stranica

4 slike

1 tablica

1 CD

Posebnu zahvalnost dugujem svojoj mentorici izv. prof.dr.sc. Sonji Kraljević-Šimunković te dr. Samiru Čimiću.

Hvala mojim bližnjima na podršci tijekom čitavog studija.

SADRŽAJ

1.	UVOD	1
1.1.	Anatomija temporomandibularnog zgloba	1
1.1.1.	Kondil mandibule	2
1.1.2.	Zglobna jamica	2
1.1.3.	Zglobna kvržica	3
1.1.4.	Zglobna pločica	3
1.1.5.	Sinovijalna tekućina	4
1.1.6.	Zglobna čahura	4
1.1.7.	Ligamenti.....	4
1.1.8.	Žvačni mišići.....	5
1.1.9.	Inervacija	5
1.1.10.	Prokrvljenost	5
1.2.	POLOŽAJI DONJE ČELJUSTI.....	5
1.2.1.	Fiziološko mirovanje	5
1.2.2.	Centrična relacija.....	6
1.2.3.	Centralna okluzija	6
1.3.	OKLUZIJA	7
1.3.1.	Koncepcije okluzije.....	8
1.3.2.	Okluzijske interference.....	9
1.3.3.	Klase po Angleu	9

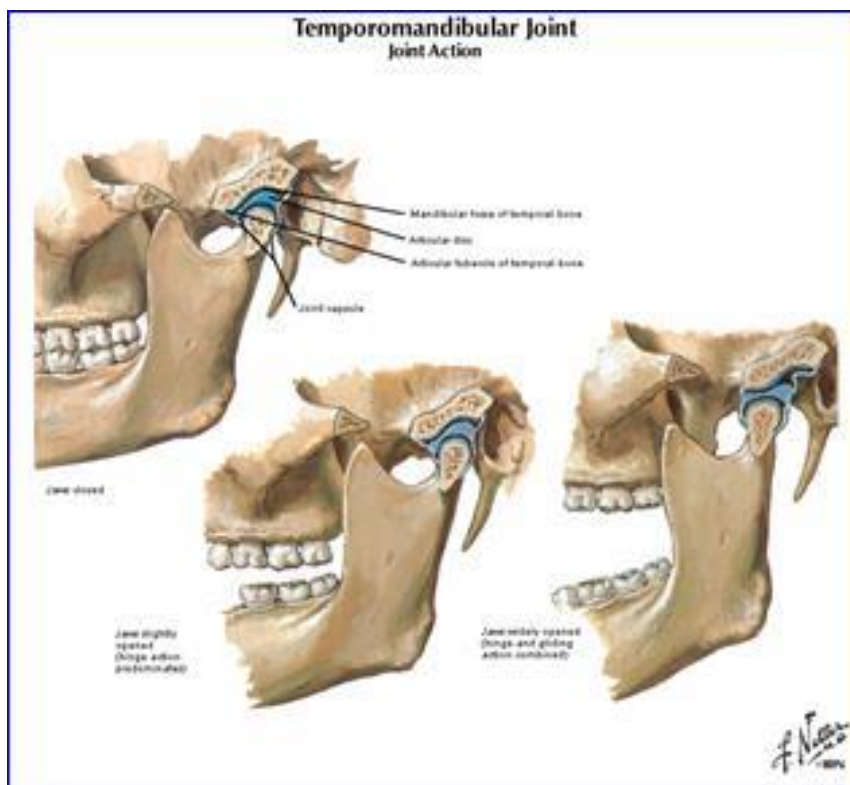
1.4.	MANDIBULARNE KRETNJE	10
1.4.1.	Kretnja otvaranja i zatvaranja	11
1.4.2.	Lateralne kretnje	12
1.4.3.	Protruzija i retruzija	12
1.4.4.	Snimanje mandibularnih kretnji	13
2.	SVRHA RADA.....	14
3.	MATERIJALI I METODE.....	16
3.1.	Ispitanici	16
3.2.	Mjerenja.....	16
3.3.	Rezultati.....	18
4.	RASPRAVA	20
5.	ZAKLJUČAK.....	22
6.	SAŽETAK	23
7.	SUMMARY	24
8.	LITERATURA	25
9.	ŽIVOTOPIS.....	28

1. UVOD

1.1. Anatomija temporomandibularnog zgloba

Temporomandibularni zglob (articulatio temporomandibularis) jedan je od najsloženijih zglobova u tijelu, područje u kojem mandibula artikulira s lubanjom. Smatra se ginglimoartrodijalnim zglobom – ginglimoidnim jer omogućuje šarnirsku kretnju u jednoj ravnini (gynglimus-njihanje), a artrodijalnim jer omogućuje i klizne kretnje. TMZ ujedno je uvršten u složene zglobove iako sadrži samo dvije kosti te zglobnu pločicu koja služi kao neokoštala treća kost i omogućuje složene pokrete zgloba (1).

Sastavni dijelovi zgloba su: zglobni nastavak donje čeljusti (condylus mandibulae), zglobna jamica sljepoočne kosti (fossa articularis glenoidalis) s pripadajućom kvržicom (tuberculum articulare) i zglobna pločica (discus articularis). Strukture su međusobno povezane tetivama mišića, ligamentima te zglobnom čahurom, koja ih ujedno i obavija (1).



Slika 1. Građa temporomandibularnog zgloba. Preuzeto iz: (2).

1.1.1. Kondil mandibule

Kondil (*capitulum mandibulae*), konveksno zglobno tijelo, završni je dio stražnjeg nastavka (*processus condylaris*) mandibule, koji zajedno sa zglobnom pločicom artikulira sa zglobnom jamicom na temporalnoj kosti (3).

1.1.2. Zglobna jamica

Zglobna jamica (*fossa glenoidalis, articularis*) smještena je na donjoj strani sljepoočne kosti, nešto ispred vanjskog slušnog hodnika, a služi za smještaj glave zglobnog nastavka. Jajolikog je oblika i na njoj razlikujemo prednji, srednji i stražnji dio. Prednji dio čini zglobna kvržica, srednji ljuska temporalne kosti, a stražnji pripada bubnjištu i izvan je zgloba (4).

1.1.3. Zglobna kvržica

Zglobna kvržica (*tuberculum articulare*) pripada prednjem, skvamoznom dijelu zglobne jamice i poprečni je korijen zigomatičnog nastavka sljepoočne kosti. Usmjerena je koso, prema unutra i natrag. Kvržica je konveksna u anteroposteriornom smjeru, dok je u transverzalnom malo konkavna. Konveksna donja površina zglobne kvržice artikulira s konkavnom gornjom površinom zglobne pločice. Dužina i nagib stražnjeg zida kvržice važan su činitelj u iznosu i smjeru kretnji mandibule (4).

1.1.4. Zglobna pločica

Zglobnu pločicu (*discus articularis*) sačinjava gusto vlaknasto vezivno tkivo koje najvećim dijelom nije opskrbljeno krvnim žilama i živcima, ali periferni dio je neznatno inerviran. U sagitalnoj ravnini zglobnu pločicu možemo podijeliti prema debljini u tri dijela: središnji, anteriorni i posteriorni. Središnja zona je najtanja i naziva se bilaminarna zona. Tu je smještena artikulirajuća površina kondila, omeđena debljom anteriornom i posteriornom zonom (4).

Pločica je sa stražnje strane vezana uz područje rahlog vezivnog tkiva koje je bogato opskrbljeno krvnim te živčanim elementima, a to je retrodiskalno tkivo ili posteriorni pripoj.

Zglobna pločica spaja se sa kapsularnim ligamentom, ne samo anteriorno i posteriorno, već medijalno i lateralno, dijeleći zglob na gornji i donji zglobni prostor. Unutarnje površine ovih prostora obložene su endotelnim stanicama koje čine sinovijalnu ovojnica, a ona zajedno sa sinovijalnom resicom proizvodi sinovijalnu tekućinu koja puni oba zglobna prostora (1).

1.1.5. Sinovijalna tekućina

Sinovijalna tekućina ima dvostruku ulogu. Budući da zglobne površine nisu prokrvljene, služi kao metabolički medij te kao sredstvo za lubrikaciju zglobnih površina tijekom funkcije na dva načina.

Granična lubrikacija – događa se kada se zglob pomiče, pri čemu se sinovijalna tekućina premješta iz jednog u drugi prostor te tako sprječava trenje u zglobu pri pomaku. Granična lubrikacija je primarni mehanizam lubrikacije zgloba.

Lubrikacija oplahivanjem – odnosi se na sposobnost artikulirajućih površina da apsorbiraju malu količinu sinovijalne tekućine. Pomaže u smanjivanju trenja u stlačenom zglobu, ali ne u zglobu pri pokretu (1).

1.1.6. Zglobna čahura

Zglobna čahura povezuje i obavija artikulirajuće površine. Građena je od vanjske, fibrozne i unutrašnje, sinovijalne opne. Nema je na medijalnoj polovici prednjeg čeljusnog zgloba, stoga je sinovijalna membrana, koja prekriva prednji dio zglobnog prostora, pričvršćena samo labavim vezivnim tkivom. Taj morfološki nedostatak na prednjem dijelu kapsule 3 anatomski Ahilova peta čeljusnog zgloba (5).

1.1.7. Ligamenti

Ligamenti se sastoje od kolagenog vezivnog tkiva. Nisu rastezljivi, ali se primjenom jakih sila mogu izdužiti. Kada se to dogodi funkcija ligamenata je kompromitirana. Ligamenti ne ulaze aktivno u funkciju zgloba, već više sudjeluju kao pasivna sredstva za ograničavanje i restrikciju kretnji. Funkcijski ligamenti su: kolateralni, kapsularni i temporomandibularni. Postoje također i dva pomoćna ligamenta: sfenomandibularni i stilomandibularni ligament (1).

1.1.8. Žvačni mišići

Četiri para mišića čine skupinu mastikatornih mišića, a to su: mastikatorni, temporalni, medijalni i lateralni pterigoidni mišić (1).

1.1.9. Inervacija

Inervacija potječe od n. trigeminusa koji ujedno daje motoričku i senzoričku inervaciju mišićima koji ga kontroliraju. Većinu inervacije daje n. auriculotemporalis, a dodatnu inervaciju pružaju n. temporalis profundus i n. massetericus (1).

1.1.10. Prokrvljenost

Dominantne su žile a. temporalis superficialis iz posteriornog smjera, a. meningea media iz anteriornog smjera i a. maxillaris interna iz inferiornog smjera. Druge važne arterije su: a. auricularis profunda, a. tympanica anterior, a. pharyngea ascendens. Kondil prima vaskularnu opskrbu kroz šupljine u srži preko a. alveolaris inferior, prehrambenih žila koje ulaze izravno u glavu kondila mandibule i većih krvnih žila anteriorno te posteriorno (1).

1.2. POLOŽAJI DONJE ČELJUSTI

1.2.1. Fiziološko mirovanje

Položaj fiziološkog mirovanja je položaj donje čeljusti koji je uvjetovan minimalnom toničkom kontrakcijom mandibularnih mišića, koja je potrebna za svladavanje sila gravitacije i održavanje tog položaja. U položaju fiziološkog mirovanja, kondili se nalaze u nenasilnom, neutralnom položaju u zglobnoj jamici (6). U položaju fiziološkog mirovanja zubi nisu u kontaktu, a slobodan interokluzijski prostor prosječno iznosi, gledano između sjekutića, 2-5 mm (7). Položaj varira ovisno

o brojnim endogenim i egzogenim čimbenicima, kao što su: trenutni položaj tijela, aktivnosti, prisutnost bolesti, umor, napetost, doba dana, te predstavlja dinamičku ravnotežu (7, 8).

Položaj fiziološkog mirovanja ima posebnu važnost za kliničko određivanje vertikalne dimenzije okluzije. Poteškoće u određivanju položaja fiziološkog mirovanja mogu nastati u slučaju bolova i disfunkcija mišića i čeljusnih zglobova, kao i uslijed centralno ili periferno uzrokovanih pareza i paraliza žvačnih mišića i mišića lica. Tremor kod bolesnika s Parkinsonovom bolesti otežava precizno određivanje fiziološkog mirovanja. Poteškoće može još činiti i loš položaj glave i tijela uzrokovan deformacijama kralježnice (6).

1.2.2. Centrična relacija

Centrična relacija ili retrudirani šarnirski položaj (retrudirana šarnirska os – zamišljena os koja prolazi kroz lijevi i desni kondil ili blizu njih i oko koje mandibula može rotirati bez translacijske kretnje) je nenasilni položaj mandibule prema maksili iz kojega su moguće nesmetane lateralne kretnje, u određenoj vertikalnoj dimenziji. Pri tome se kondili nalaze u najdistalnijem i najkranijalnijem položaju u zglobnoj jamici. Javlja se oko terminalne šarnirske osi, oko koje se odvija čista rotacijska kretnja mandibule i iznosi prosječno 19 milimetara. Centrična relacija koristi se kao referentni položaj za prijenos modela u artikulatork (6).

1.2.3. Centralna okluzija

Centralna okluzija ili maksimalna interkuspிடacija je položaj donje čeljusti koji je određen maksimalnom površinom dodira zuba donjeg i gornjeg zubnog niza. Bitno je da se svi zubi dodiruju istodobno jednakomjerno i s istom snagom. U položaju

centralne okluzije kondili se nalaze u zenitu zglobne jamice ili nešto ispred, bliže kvržici zgloba. Položaj centralne okluzije mandibula zauzima u završnoj fazi gutanja (6).

1.3. OKLUZIJA

Okluzija se definira kao statički odnos između incizijskih i okludirajućih površina gornjih i donjih zuba, tj njihovih analoga (9).

Bumann i sur. razlikuju pojam statičke i dinamičke okluzije. Pri tome, statička okluzija podrazumijeva zubne dodire bez kretnji donje čeljusti, dok dinamička okluzija podrazumijeva sve zubne dodire koji se događaju tijekom kretnji donje čeljusti (10).

Maksimalna interkuspidacija/habitualna okluzija/interkuspidacijski položaj (IKP) predstavlja potpunu interkuspidaciju zuba gornje i donje čeljusti, neovisnu o položaju kondila (9).

Retrudirani kontaktni položaj je kao okluzijski odnos koji nastaje tijekom vođenja (od strane ispitivača) donje čeljusti, te se kondili nalaze u najretrudiranijem položaju unutar temporomandibularnog zgloba. Ne poklapa se uvijek s položajem centrične relacije odnosno može se nalaziti još posteriornije (9).

Okluzija centrične relacije (OCR) predstavlja okluziju zuba kada se donja čeljust nalazi u položaju centrične relacije. Treba naglasiti da je centrična relacija položaj kondila neovisan o zubnim dodirima, dok je okluzija centrične relacije interokluzijski položaj (9).

1.3.1. Konceptije okluzije

Specifični zubni dodiri koji se zbivaju u tijeku svih mandibularnih kretnji definiraju konceptije okluzije (11). Tri osnovne konceptije okluzije (bilateralna uravnotežena okluzija, unilateralna uravnotežena okluzija ili grupna funkcija i uzajamno zaštićena okluzija ili okluzija vođena očnjakom) opisuju položaje zubi pri mandibularnim kretnjama (12).

U bilateralnoj uravnoteženoj (grupno vođenoj) okluziji što veći broj zubi antagonista trebao bi biti u kontaktu prilikom funkcionalnih kretnji mandibule. U protruzijskoj kretnji kontaktiraju svi prednji zubi, a distalno je barem po jedan par antagonista sa svake strane u kontaktu, najčešće drugi ili treći molari (6, 13, 14).

U unilateralnoj uravnoteženoj (grupno vođenoj) prilikom lateralnih kretnji međusobni kontakti zuba ostvaruju se isključivo na radnoj strani mandibule zaključno s meziobukalnom kvržicom prvog molara. Razlog tome je što oba premolara i prvi molar sudjeluju u žvakanju hrane, dok su drugi i treći molar zaslužni za zatvaranje prostora i ne sudjeluju neposredno u žvakanju (15). Istovremeno, zubi na neradnoj strani, tijekom lateralnih kretnji mandibule nisu u kontaktu.

Uzajamno zaštićena okluzija/artikulacija predstavlja okluzijsku shemu u kojoj stražnji zubi u IKP štite prednje zube od prevelikih okluzijskih sila. S druge strane, prilikom protruzijske i laterotruzijskih kretnji, prednji zubi su u kontaktu, čime štite stražnje od štetnih horizontalnih sila (9).

Očnjakom vođena okluzija (eng. „canine protected articulation“) predstavlja varijantu uzajamno zaštićene okluzije kod koje horizontalni i vertikalni prijeklop očnjaka diskudira stražnje zube tijekom ekskurzijskih kretnji donje čeljusti (9).

1.3.2. Okluzijske interference

Okluzijske interference predstavljaju zubne dodire koji ometaju harmonične kretnje donje čeljusti (9). Razlikujemo četiri vrste okluzijskih interferenci: centrične, laterotruzijske, mediotruzijske i protruzijske (12).

Centrična interferenca je prijevremeni dodir koji se pojavljuje prilikom kretnje zatvaranja usta, s kondilima u položaju centrične relacije (12). Ta vrsta dodira uzrokuje skretanje donje čeljusti u posteriornom, anteriornom i/ili lateralnom smjeru (16).

Laterotruzijska interferenca označava neželjeni dodir na radnoj strani prilikom kretnje donje čeljusti u stranu. Ukoliko je dodir stražnjih zuba dovoljan da uzrokuje diskuziju prednjih zuba, govori se o interferenci (17).

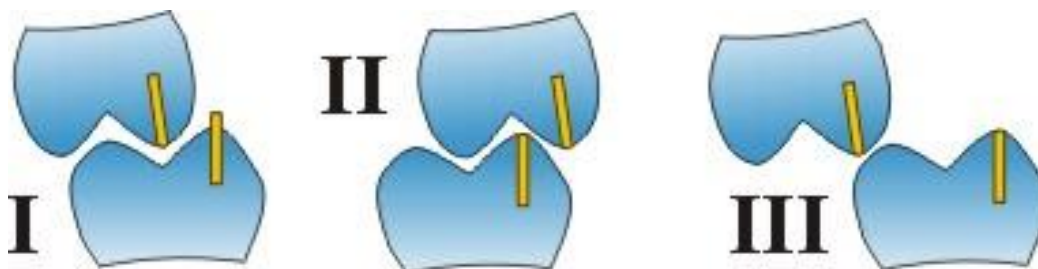Mediotruzijska interferenca je svaki zubni dodir na neradnoj strani, prilikom laterotruzijske kretnje donje čeljusti. Protruzijska interferenca predstavlja dodir stražnjih zuba prilikom protruzije (18).

1.3.3. Klase po Angleu

Pomoću međusobnog odnosa kvržica i fisura prvih kutnjaka, Angle je klasificirao anteroposteriorni odnos gornje i donje čeljusti u tri klase (3).

Neutrookluzija ili klasa I. po Angleu označava pravilan fiziološki odnos kada meziobukalna kvržica gornjeg prvog kutnjaka leži u fisuri donjeg prvog kutnjaka. Distookluzija ili klasa II. po Angleu određuje odnos zubi kada su donji zubi iza odgovarajućih zuba gornje čeljusti. Ovdje se meziobukalna kvržica gornjega prvog kutnjaka nalazi ispred fisure prvoga donjeg kutnjaka. Meziokluzija ili klasa III. po Angleu je određena odnosom čeljusti kada su mandibularni zubi ispred odgovarajućih

zuba maksile. Meziobukalna kvržica gornjeg prvog kutnjaka nalazi se iza fisure prvoga donjeg kutnjaka (3).



Slika 2. Klase po Angleu. Preuzeto iz: (19)

1.4. MANDIBULARNE KRETNJE

Mandibularne se kretnje zbivaju oko horizontalne, vertikalne i sagitalne osi.

Horizontalna os: ova se kretnja, u sagitalnoj ravnini, zbiva kada mandibula u položaju centrične relacije radi čistu rotacijsku graničnu kretnju otvaranja i zatvaranja oko transverzalne horizontalne osi koja prolazi kroz oba kondila.

Vertikalna os: ova se kretnja zbiva u horizontalnoj ravnini kad se mandibula kreće u lateralnom smjeru. Središte ove rotacije je vertikalna os koja prolazi rotirajućim odnosno laterotruzijskim kondilom.

Sagitalna os: kad se mandibula pomiče jednostrano, mediotruzijski se kondil (kondil suprotne strane od smjera kretnje) kreće prema naprijed te se istovremeno giba prema dolje. Gledano u frontalnoj ravnini, mediotruzijski krak mandibule (suprotno od smjera kretnje) rotira oko sagitalne osi koja prolazi laterotruzijskim kondilom (10).

Dvije su osnovne kretnje u temporomandibularnom zglobu: rotacija oko horizontalne osi koja prolazi kroz kondile donje čeljusti, i translacija (klizanje) tijekom koje se kondil i zglobna pločica zajedno gibaju po zglobnoj kvržici (20). Kretanja rotacije odvija se uglavnom u donjem zglobnom prostoru (između zglobne pločice i kondila), dok se kretanja translacije odvija uglavnom u gornjem zglobnom prostoru (između zglobne kvržice i zglobne pločice s kondilom) (21, 22).

Slobodne kretnje donje čeljusti uključuju otvaranje, zatvaranje, protruziju, retruziju te lijevu i desnu laterotruziju (23).

1.4.1. Kretanja otvaranja i zatvaranja

Otvoravanje usta omogućeno je aktivnošću suprahoidnih mišića (rotacija), te lateralnog pterigoidnog mišića (translacija) (10). Tijekom inicijalne faze otvaranja usta odvija se rotacija, kojoj se naknadno priključuje blaga translacijska kretanja. Kretanja translacije kondili vrše u intermedijarnoj fazi. Tada se zglobna pločica i kondil gibaju prema naprijed i dolje po stražnjem zidu zglobne kvržice. Pri tome, zglobna pločica pomiče se anteriorno u odnosu na jamicu, a posteriorno u odnosu na kondil (10, 23). Prosječno za svaki milimetar translacije donja čeljust se rotira za oko dva stupnja (24). Normalna kretanja otvaranja (gledano između sjekutića gornje i donje čeljusti) iznosi od 40-60 mm (23).

Kretanja zatvaranja omogućavaju m. masseter, m. temporalis, m. pterygoideus medialis i gornja glava m. pterygoideus lateralis. Prilikom zatvaranja usta, aktivnošću mišića kondil ide prema straga i gore. Tijekom inicijalne faze zatvaranja za vraćanje zglobne pločice zaslužna je superiorna retrodiskalna lamina. Prilikom maksimalnog iznosa protruzije donje čeljusti, tj. maksimalnog otvaranja usta najveća je i napetost

superiorne retrodiskalne lamine, što stvara pojačane sile za retrakciju pločice. Intraartikularni tlak i morfologija zglobne pločice sprječavaju njezinu pretjeranu posteriornu retrakciju. U završnoj fazi zatvaranja napetost inferiorne retrodiskalne lamine bilaminarne zone održava zglobnu pločicu na kondilu (10, 24).

1.4.2. Lateralne kretnje

Kontrakcija m. pterygoideusa lateralis uz malu aktivnost mišića zatvarača rezultira lateralnom kretnjom donje čeljusti (23).

Tijekom lateralne kretnje donje čeljusti može se razlikovati kretnja radnog, laterotruzijskog ili rotirajućeg i kretnja neradnog, mediotruzijskog ili orbitirajućeg. Pri pokretu donje čeljusti ulijevo, lijevi kondil je radni, a desni neradni. Ako se donja čeljust kreće u desno, desni kondil je radni, a lijevi neradni (10). Kondil neradne strane radi kretnju prema naprijed, dolje i medijalno (25). Rotacija donje čeljusti odvija se oko vertikalne osi unutar samog kondila radne strane (23). Tijekom kretnje laterotruzijske, radni (rotirajući, laterotruzijski) kondil izvodi uglavnom kretnju rotacije, uz relativno malu istovremenu translaciju (26). Ta lateralna translacija (prema van) donje čeljusti u literaturi naziva se i Benettov pomak odnosno Benettova kretnja (25).

1.4.3. Protruzija i retruzija

Mandibula dolazi u protruzijski položaj, kada kliznom kretnjom prema naprijed donji prednji zubi dodiruju gornje u bridnom zagrizu. U idealnim uvjetima, pri toj kretnji prednji mandibularni segment kreće putanjom koju određuju međusobni dodiri prednjih zubi s potpunom diskluzijom stražnjih zubi (10).

Retruzija je obratna kretnja od protruzije, ali se kao i protruzija, uglavnom sastoji od translacije (23). Ograničavaju je unutarnja horizontalna vlakna

temporomandibularnog ligamenta (22). Pri retruzijskoj kretnji aktivira se sljedeća skupina mišića: m. temporalis, duboki dio m. massetera i m. digastricus posterior (27).

1.4.4. Snimanje mandibularnih kretnji

Kruto tijelo koje nije ničim ograničeno u prostoru odnosno koordinatnom sustavu ima 6 stupnjeva slobode: tri rotacije (oko x, y i z osi) i tri translacije (uzduž x, y i z osi). To se odnosi i na donju čeljust, iako su njezine kretnje do određenog opsega ograničene mišićnom muskulaturom. Iznos deformacije mandibule pod utjecajem mišićnih sila je minimalan, stoga opravdano promatramo donju čeljust kao kruto tijelo. Kretnja krutog tijela može se izraziti kao prostorni odnos dvije pravokutne koordinate. Kada se kruto tijelo pomakne od jedne do druge točke, taj se pokret matematički može opisati kao relativni odnos između dva para pravokutnih koordinata (28).

Aksiografija je kineziološko kompjuterizirana metoda za bilježenje i dijagnostičku interpretaciju kretnji donje čeljusti. Aksiografskim zapisom utvrđujemo putanje kretnji pri vođenim i aktivnim kretnjama mandibule, analiziramo promjene položaja kondila uzrokovane okluzijskim čimbenicima i određujemo individualne vrijednosti pacijentovog temporomandibularnog zgloba (zakrivljenost, kut nagiba kondilne staze, Bennettov kut, tijek mediotruzijske i laterotruzijske putanje). Razlikujemo mehaničku i elektroničku aksiografiju, od kojih posljednja spomenuta danas se posebno primjenjuje u kliničkoj praksi. U literaturi aksiografi se dosta često spominju kao „jaw tracking device with six degrees of freedom” (29).

Aksiograf se sastoji od gornjeg i donjeg luka. Gornji luk se učvrsti u vanjskom slušnom hodniku, dok se donji pomoću paraokluzijske žlice postavi na donji zubni

niz. Žlica se radi iz akrilata, auto ili svjetlosnopolimerizirajućeg, pričvršćenog na savitljivu metalnu plohu dobro prilagođenu za zubne plohe. Ovisno o potrebi žicu možemo dodatno učvrstiti materijalom za izradu privremenih krunica i mostova.

Prilikom samog snimanja kretnji donje čeljusti emiteri donjeg luka odašilju impulse (ultrazvučne, magnetske ili druge), a senzori na gornjem luku registriraju te impulse. Vrijednosti su zabilježene na ekranu samog uređaja. Prilikom mjerenja zabilježe se sljedeći pokreti: otvaranje i zatvaranje, slobodno (bez manipulacije praktičara), slobodna protruzija i retruzija, slobodna desna i lijeva laterotruzija (29).

2. SVRHA RADA

Svrha istraživanja bila je odrediti utjecaj okluzijske interference i povišene vertikalne dimenzije okluzije na položaj kondila unutar temporomandibularnog zgloba, na ispitivanom uzorku primjenom elektronskog ultrazvučnog mjernog uređaja (Arcus Digma II, Kavo, Biberach, Njemačka).

Hipoteza istraživanja je: kod povišenja okluzije doći će do promjene položaja mandibularnog kondila unutar temporomandibularnog zgloba.

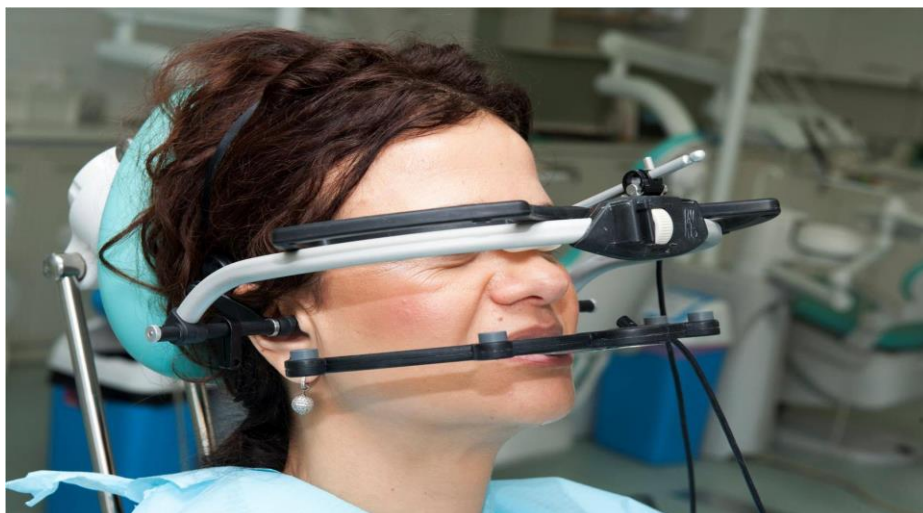3. MATERIJALI I METODE

3.1. Ispitanici

Istraživanje je obuhvatilo 10 potpuno ozubljenih ispitanika (izuzev umnjaka) bez znakova i simptoma temporomandibularnih poremećaja (25 godina). Prilikom uključnja u terapiju svaki ispitanik dao je pisani informirani pristanak na sudjelovanje u istraživanju, koji je odobren od strane Etičkog povjerenstva Stomatološkog fakulteta u Zagrebu.

3.2. Mjerenja

Mjerenja su izvedena uz pomoć ultrazvučnog mjernog uređaja (Arcus Digma II, Kavo, Biberach, Germany) koji radi na principu šest stupnjeva slobode.



Slika 4. Primjer uređaja za snimanje kretnji donje čeljusti na temelju šest stupnjeva slobode (ultrazvučni princip).

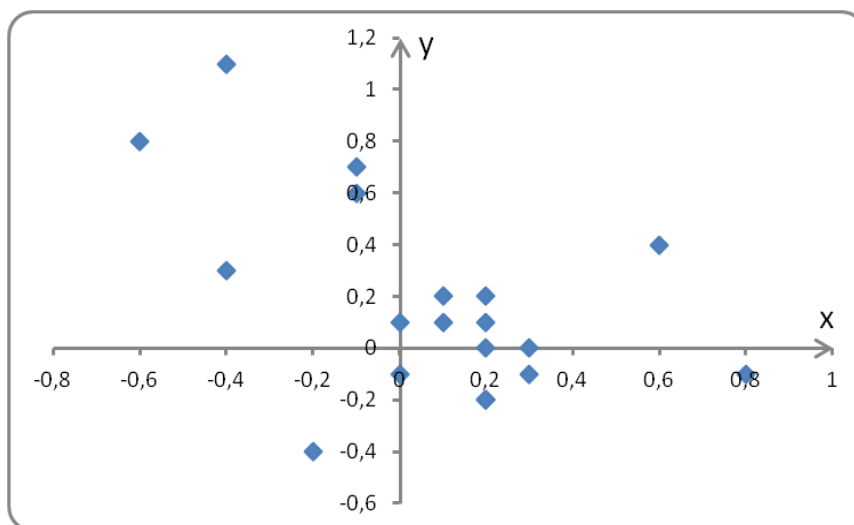
Prvo su uzeti alginatni otisci (Aroma Fine Plus, GC, Tokyo, Japan) svakom ispitaniku, kako bi se na sadrenom modelu izradila paraokluzijska žlica iz svjetlosno-polimerizirajućeg akrilata (Unitray, Polident, Volcja Draga, Slovenia), prema uputama proizvođača. U sljedećem posjetu izvedena su mjerenja ultrazvučnim uređajem za snimanje kretnji donje čeljusti na temelju šest stupnjeva slobode. Svaki ispitanik sjedio je udobno na stolici (uspravna postura). Paraokluzijska žlica pričvrstila se na donjem zubnom nizu koristeći akrilat za izradu privremenih nadomjestaka (Structur, Voco, Cuxhaven, Germany). Paraokluzijska žlica nije bila u dodiru s gornjim zubima u maksimalnoj interkuspidaciji niti u lateralnim kretnjama, te je bila čvrsto vezana na donji zubni niz. Mjerenja su izvršena u modulu „Electronic Position Analysis” uređaja (EPA). Nakon namještanja cijelog uređaja na glavu ispitanika kompozitom je nadograđena umjetna okluzijska interferenca na donjem drugom lijevom pretkutnjaku na potpornoj kvržici (Tetric EvoCeram, Ivoclar Vivadent, Schaan, Lihtenštajn). Kompozit je stavljen u sloju od 1 mm, te polimeriziran (bez upotrebe adheziva u svrhu lakšeg skidanja kompozitnog materijala). Pomoću mjernog uređaja provjerilo se odstupanje kondila kod povećane vertikalne dimenzije okluzije naspram položaja maksimalne interkuspidacije (EPA). Prvo je registriran položaj maksimalne interkuspidacije kao referentni položaj, nakon čega je postavljen kompozit na drugi lijevi pretkutnjak na potpurnu kvržicu, te je zabilježen položaj zagriža sa umjetnom okluzijskom interferencom. Unutar pripadajućeg računalnog programa („Kavo Integrated Desktop“) izračunata su odstupanja zabilježenih položaja na razini lijevog i desnog kondila: odstupanje na razini anteroposteriorne osi (x), odstupanje na razini vertikalne osi (y) i odstupanje na razini lateralne osi (z). Odstupanja na razini lijevog i desnog kondila tretirana su kao jedan uzorak, kao u većini sličnih studija. Deskriptivna statistika je izračunata (SPSS Statistics 17.0).

3.3. Rezultati

U Tablici 1. prikazana su odstupanja između položaja maksimalne interkuspidacije i položaja okluzije s umjetnom okluzijskom interferencom za lijevi i desni kondil zajedno, a Slika 1. prikazuje odstupanja na razini x (anteroposteriornoj) i y (vertikalnoj) osi za lijevi i desni kondil zajedno (n=20). Tri ispitanika imala su identičnu vrijednost (x=0,2; y=-0,2).

Tablica 1. Iznos odstupanja između položaja maksimalne interkuspidacije i položaja okluzije s umjetnom okluzijskom interferencom za lijevi i desni kondil zajedno.

	N	Minimum	Maksimum	Prosjek	SD
Anteroposteriorno odstupanje	20	-0,60	0,80	0,08	0,33
Vertikalno odstupanje	20	-0,40	1,10	0,17	0,39
Lateralno odstupanje	20	-0,20	0,40	0,08	0,16



Slika 3. Prikaz odstupanja na razini x (anteroposteriornoj) i y (vertikalnoj) osi za lijevi i desni kondil zajedno (n=20).

4. RASPRAVA

Ovim istraživanjem proučavao se položaj kondila unutar temporomandibularnog zgloba kod umjetno izazvane okluzijske interference, te je utvrđen prosječno superiorni položaj kondila prilikom okluzije s interferencom na donjem drugom lijevom pretkutnjaku.

Veza između okluzije i temporomandibularnih poremećaja je kontroverzna tema u stomatologiji. I dalje su podijeljena mišljenja je li okluzijska interferenca uzrok nastanka različitih temporomandibularnih poremećaja, te ovakva istraživanja doprinose razumijevanju i liječenju problema sa zglobom. Procjenjuje se da utjecaj okluzalnih čimbenika čini 10-20% totalnog spektra multifaktorijalnog modela nastanka i progresije disfunkcije temporomandibularnog zgloba. Dokazane su neke korelacije između pojedinih tipova malookluzije i temporomandibularne disfunkcije, no one ne impliciraju uzročno-posljedičnu svezu. Ako i uzročno-posljedična sveza postoji, često nije jednostavno pojasniti je li TMD induciran okluzijom ili je malokluzija tek adaptacija na prethodno posljedične disfunkcije. Znakovi disfunkcije mogu biti rezultat kako pojedinac koristi okluziju ili rezultat strukturnih promjena (30). Temporomandibularni zglob i žvačni mišići izravno su povezani s okluzijskim odnosima. Istraživanja su dokazala da okluzijske interference mijenjaju aktivnost pojedinih žvačnih mišića. Aktivnost inferiorne glave lateralnog pterigoida je povećana prilikom desne i lijeve laterotruzije, dok aktivnost m. massetera i m. temporalisa prilikom mastikacije je smanjena.

Huang i suradnici u istraživanju aktivnosti žvačnih mišića prilikom postavljanja umjetne okluzijske interference utvrdili su promjenu aktivnosti lateralnog pterigoidnog mišića. Eberhard i suradnici potvrdili su utjecaj okluzijske interference

na promjenu žvačnog ciklusa. Iako nema puno istraživanja s kojim se ova studija može usporediti, istraživanja Huanga i suradnika (referenca) te Eberharda i suradnika (referenca) poput ovog istraživanja potvrđuju promjene unutar stomatognatog sustava prilikom postavljanja okluzijske interference. Iako su promjene potvrđene, teško je ustanoviti koliko te promjene dugoročno utječu na balans stomatognatog sustava i progresiju ili nastanak različitih oblika temporomandibularnih poremećaja.

Superiorni položaj kondila utvrđen ovim istraživanjem govori u prilog stvaranju poluge na zubnom luku, prilikom nastanka okluzijske interference na jednom zubu (previsok protetski rad ili ispun). Tijekom žvakanja s takvom polugom na zubnom nizu, logična je i promijenjena aktivnost žvačnih mišića. Ovo istraživanje je proučavalo interferencu na donjem lijevom drugom pretkutnjaku, međutim, ovisno o mjestu interference unutar zubnog luka i položaja poluge za očekivati je drukčija promjena aktivnosti različitih žvačnih mišića (31, 32).

5. ZAKLJUČAK

Može se reći da prilikom stvaranja okluzijske interference unutar stomatognatog sustava dolazi do promjene položaja kondila tijekom zagriza. Utvrđeni superiorni položaj kondila sugerira stvaranje poluge na zubnom luku, čime se može objasniti promijenjena aktivnost žvačnih mišića potvrđena u literaturi (32, 33). Koliki je dugoročni utjecaj te promjene na razvoj ili progresiju temporomandibularnih poremećaja preostaje ispitati budućim istraživanjima.

6. SAŽETAK

REGISTRACIJA POLOŽAJA DONJE ČELJUSTI U EUGNATIH ISPITANIKA ULTRAZVUČNIM MJERENJEM

Temporomandibularni zglob je složeni zglob iako sadrži samo dvije kosti te zglobnu pločicu koja služi kao neokoštala treća kost i omogućuje složene pokrete zgloba. Kondil, konveksno zglobno tijelo artikulira sa zglobnom pločicom unutar zglobne jamice na temporalnoj kosti. Okluzija, odnos između okludirajućih površina i incizijskih bridova, povezana je s položajem kondila i aktivnošću žvačnih mišića.

Istraživanjem provedenim na Stomatološkom fakultetu u Zagrebu, proučavan je položaj kondila ultrazvučnim mjernim uređajem prilikom umjetno izazvane okluzijske interference na drugom donjem lijevom pretkutnjaku. Registriran je superiorni položaj kondila s posljedičnim stvaranjem poluge na zubnom nizu. Sukladno tome, očekuje se promijenjena aktivnost žvačnih mišića. Dugoročni utjecaj promjene položaja kondila na temporomandibularni poremećaj nije dokazana.

7. SUMMARY

THE LAWER JAW POSITION REGISTRATION IN EUGNATI EXAMINEE USING ULTRASONIC MEASUREMENT

Temporomandibular joint is a complex joint even though it contains only two bones and articular disc which serves as a non-hardened third bone and enables complex joint movements. Condyle, a convex intraarticular body articulates with articular disc inside the glenoid fossa on the temporal bone. Occlusion, which is the relationship between occluding surface and incisional edges, is linked to the position of the condyle and masticatory muscles.

A study conducted at the Faculty of Dental Medicine in Zagreb examined the position of condyle using the device for ultrasonic measurement during artificially induced occlusal interference at the second lower left premolar. A superior condyle position which consequently created a bar in the dental arch has been registered. In accordance to that it is expected that the activity of masticatory muscles will change. A long term effect of the condyle position change to the temporomandibular disorder has not yet been proven.

8. LITERATURA

1. Okeson JP. Bell's Orofacial Pain, ed 5. Chicago: Quintessence, 2005.
2. Netter FH. Atlas of Human Anatomy. 5th ed. Philadelphia: Saunders; 2011.
3. Bagatin M, Virag M. Maksilofacijalna kirurgija, Školska knjiga, Zagreb, 1991.
4. Nathan H. Anatomy and function of the temporomandibular joint. Friedman MH, Weisberg J. Temporomandibular joint disorders. Diagnosis and treatment, 1st ed, Quintessence, Chicago, 1985, p.15.
5. Grgurević J. Etiologija boli i poremećene funkcije u čeljusnom zglobu i u okolnim mišićima, disertacija, Zagreb, 1995.
6. Kraljević K. Potpune proteze, 1st ed. Zagreb: Areagrafika, 2001.
7. Sava A, Scutariu MM. Functional anatomy of the temporomandibular joint (I). Rev Med Chir Soc Med Nat Iasi. 2012;116:902-6.
8. Koller MM, Merlini L, Spandre G, Palla S. A comparative study of two methods for the orientation of the occlusal plane and the determination of the vertical dimension of occlusion in edentulous patients. J Oral Rehabil. 1992;19:413-25.
9. The glossary of prosthodontic terms. J Prosthet Dent. 2005;94:10-92
10. Bumann A, Lotzmann U, Mah J. TMJ Disorders and Orofacial Pain: The Role of Dentistry in a Multidisciplinary Diagnostic Approach. Stuttgart: Thieme, 2002.
11. Engelmeier RL. Complete dentures. The Dental Clinic of North America. Philadelphia, Saunders WB, 1996, 85-101.
12. Shillingburg HT, Hobo S, Whitsett LD, Jacobi R, Brackett SE. Fundamentals of fixed prosthodontics. Third edition, 1997 by Quintessence Publishing Co, Inc.
13. Monson GS. Impaired function as a result of a closed bite. J Am Dent Assoc. 1921;8:833-9.

14. Rahn AO, Heartwell CM. Textbook of complete dentures. 5th edition. Lea and Febiger 1993, 254-8.
15. Zarb GA, Bolender CL, Carlsson GE. Boucher's prosthodontic treatment for edentulous patients. 11th edition. Mosby, 1997, 265-70.
16. Dawson PE. Temporomandibular joint pain-dysfunction problems can be solved. *J Prosthet Dent.* 1973;29:100-12.
17. Dawson PE. Evaluation, diagnosis and treatment of occlusal problems, 2nd ed. St Louis, Baltimore, Toronto: The C.V. Mosby Company, 1989.
18. Okeson JP. Temporomandibularni poremećaji i okluzija. Zagreb: Medicinska naklada, 2008
19. Okluzija zubi: parametri idealne i fiziološke okluzije [Internet]. Available from: http://gnato.sfzg.hr/Prirucnik/1_5_okluzija.htm
20. Tomas X, Pomes J, Berenguer J, Quinto L, Nicolau C, Mercader JM, et al. MR imaging of temporomandibular joint dysfunction: a pictorial review. *Radiographics.* 2006;26:765-81.
21. Westesson PL, Yamamoto M, Sano T, Okano T. Temporomandibular joint. In: Som MP, Curtin HD. *Head and Neck Imaging*, 4 ed. St Louis: Mosby, 2011.
22. Alomar X, Medrano J, Cabratosa J, Clavero JA, Lorente M, Serra I, et al. Anatomy of the temporomandibular joint. *Semin Ultrasound CT MR.* 2007;28:170-83.
23. Laskin DM, Greene CS, Hylander WL. *TMDs An Evidence-Based Approach to Diagnosis and Treatment.* Hanover park: Quintessence Publishing Co, 2006.
24. Badel T. Temporomandibularni poremećaji i stomatološka protetika. Zagreb: Medicinska naklada, 2007.

25. Sava A, Scutariu M. Functional anatomy of the temporomandibular joint (II). *Rev Med Chir Soc Med Nat Iasi*. 2012;116:1213-7.
26. Rosentiel SF, Land M, Fujimoto J. *Contemporary Fixed Prosthodontics*, 4th ed. St Louis: Mosby, 2006.
27. Kawamura Y. Mandibular movement: normal anatomy and physiology and clinical dysfunction. In: Schwartz LA, Chayes D. *Facial pain and mandibular dysfunction*. Philadelphia: Saunders WB, 1969.
28. Bando E, Nishigawa K, Nakano M, Takeuchi H, Shigemoto S, Okura K, et al. Current status of researches on jaw movement and occlusion for clinical application. *Japanese Dental Science Review*. 2009;45:83-97.
29. Bićanić M, Čimić S, Kraljević-Šimunković S. *Aksiografija*. Sonda. 2012;13(23):91-3.
30. *Hrvatski stomatološki vjesnik* [Internet]. 2008 [cited 2015 Sep 10];18(6):14-15. Available from:
http://www.hkdm.hr/pic_news/files/hkdm/HSV%206/Malokluzije5.pdf
31. Huang BY, Whittle T, Murray GM. A working-side change to lateral tooth guidance increases lateral pterygoid muscle activity. *Arch Oral Biol*. 2006;51(8):689-96.
32. Eberhard L, Braun S, Wirth A, Schindler HJ, Hellmann D, Giannakopoulos NN. The effect of experimental balancing interferences on masticatory performance. *J Oral Rehabil*. 2014;41(5):346-52.

9. ŽIVOTOPIS

Matea Žaja rođena je 21.01.1991. godine u Splitu. Osnovnu školu „Meje“ završila je u Splitu. Nakon završene IV. gimnazije „Marko Marulić“ u Splitu 2009. godine upisuje Stomatološki fakultet.