

Restauracija estetske zone keramičkim ljuskicama s minimalno invazivnim kirurškim produljenjem kruna

Horvat, Nika

Master's thesis / Diplomski rad

2023

Degree Grantor / Ustanova koja je dodijelila akademski / stručni stupanj: **University of Zagreb, School of Dental Medicine / Sveučilište u Zagrebu, Stomatološki fakultet**

Permanent link / Trajna poveznica: <https://um.nsk.hr/um:nbn:hr:127:361955>

Rights / Prava: [Attribution-NonCommercial-NoDerivatives 4.0 International/Imenovanje-Nekomercijalno-Bez prerada 4.0 međunarodna](#)

Download date / Datum preuzimanja: **2025-03-26**



Repository / Repozitorij:

[University of Zagreb School of Dental Medicine Repository](#)





Sveučilište u Zagrebu
Stomatološki fakultet

Nika Horvat

**RESTAURACIJA ESTETSKE ZONE
KERAMIČKIM LJUSKICAMA S
MINIMALNO INVAZIVNIM KIRURŠKIM
PRODULJENJEM KRUNA**

DIPLOMSKI RAD

Zagreb, 2023.

Rad je ostvaren u: Stomatološki fakultet Sveučilišta u Zagrebu, Zavod za fiksnu protetiku

Mentor rada: izv. prof. dr. sc. Andreja Carek, Zavod za fiksnu protetiku, Stomatološki fakultet Sveučilišta u Zagrebu

Lektor hrvatskog jezika: Lucija Leventić, mag. educ. phil. et mag. educ. philol. croat.

Lektor engleskog jezika: Martina Ivanović, mag. educ. phil. et mag. educ. philol. angl.

Rad sadrži: 46 stranica

9 slika

0 tablica

CD

Rad je vlastito autorsko djelo, koje je u potpunosti samostalno napisano uz naznaku izvora drugih autora i dokumenata korištenih u radu. Osim ako nije drukčije navedeno, sve ilustracije (tablice, slike i dr.) u radu su izvorni doprinos autora diplomskog rada. Autor je odgovoran za pribavljanje dopuštenja za korištenje ilustracija koje nisu njegov izvorni doprinos, kao i za sve eventualne posljedice koje mogu nastati zbog nedopuštenog preuzimanja ilustracija odnosno propusta u navođenju njihovog podrijetla.

ZAHVALA

Zahvaljujem svojoj mentorici, izv. prof. dr. sc. Andreji Carek, za usmjeravanje i dragocjenu pomoć pri pisanju diplomskog rada.

Zahvaljujem svojoj obitelji na pruženim savjetima i razumijevanju, a posebno zahvaljujem svom zaručniku Jurici koji je tijekom čitavog studija bio moja najveća podrška.

Za kraj, hvala svim prijateljima koji su uljepšali moje studentske dane i učinili ovo razdoblje još posebnijim.

RESTAURACIJA ESTETSKE ZONE KERAMIČKIM LJUSKICAMA S MINIMALNO INVAZIVNIM KIRURŠKIM PRODULJENJEM KRUNA

Sažetak

Gingivni osmijeh izraz je koji se odnosi na pretjeranu vidljivost gingive prilikom osmijeha te se često javlja u kombinaciji s kratkim kliničkim krunama. Ovaj estetski problem ponekad zahtijeva parodontološko-kiruršku i protetsku terapiju. Zahvaljujući napretku tehnologije zahvati na tkivima mogu se provesti minimalno invazivno. Minimalno invazivno kirurško produljenje kruna postupak je kojim se gingiva i koštano tkivo remodeliraju, a klinička kruna zuba izdužuje u apikalnom smjeru bez odizanja režnja. Kako bi rub gingive bio stabilan, resekcijom kosti potrebno je osigurati prostor za epitelni i vezivni pričvrstak. Udaljenost vrha alveolarnog grebena do ruba gingive trebala bi biti 3 mm. Za postizanje harmoničnog odnosa gingive i izradu uspješnog protetskog rada ključan je dobar plan terapije. Iznimno su korisni programi za digitalno dizajniranje osmijeha kao i dijagnostički *wax up* i *mock up* koji omogućuju pacijentima vizualizirati ishod terapije. Osim toga, *mock up* može poslužiti i kao kirurška šablona kod gingivektomije te kao vodič pri brušenju zuba. Kod brušenja za ljuske najvažnije je ostati što više u caklini kako bi se osigurala jača adhezija i veća trajnost nadomjeska. Keramičke ljuskice tanki su nadomjesci s iznimnim optičkim svojstvima koji se svezuju za tvrda zubna tkiva primjenom adhezivne tehnike cementiranja. Pomoću njih moguće je promijeniti oblik, boju, proporcije ili nagib zuba te poboljšati estetiku osmijeha. Budući da zahtijevaju minimalno brušenje zuba, vrlo često su primarni izbor za restauraciju estetske zone.

Ključne riječi: keramičke ljuskice; estetika osmijeha; gingivni osmijeh; minimalno invazivno kirurško produljenje kruna; gingivektomija

RESTORATION OF AESTHETIC ZONE USING CERAMIC VENEERS WITH MINIMALLY INVASIVE SURGICAL CROWN LENGTHENING

Summary

“Gummy smile” is a term that refers to the excessive gingival display when smiling and it often occurs in combination with short clinical crowns. This aesthetic issue sometimes requires periodontal-surgical and prosthetic treatment. Thanks to technological advancements, procedures on tissues can be performed with minimal invasiveness. Minimally invasive crown lengthening is a procedure by which the gingiva and the bone are remodeled and by which the clinical crown of the tooth is lengthened apically without flap reflection. For a stable gingival margin through osseous resection, it is necessary to provide space for epithelial and connective tissue attachment. The distance from the top of the alveolar crest to the gingival margin should be 3 mm. Furthermore, an adequate treatment plan is essential to achieve gingival harmony and high-quality prosthetic restoration. Different digital smile design software have proved themselves useful, as well as diagnostic wax-up and mock-up that allow patients to visualise the treatment outcome. In addition, a mock-up can be used as a surgical guide for gingivectomy and as a guide for tooth preparation. When preparing teeth for veneers it's essential to preserve as much enamel as possible to ensure stronger adhesion and greater longevity of the restoration. Ceramic veneers are thin shells with exceptional optical properties that are bonded to hard dental tissue using an adhesive cementation technique. With them, it's possible to change tooth shape, color, proportions, or alignment and improve smile aesthetics. Since they require minimal tooth preparation, they are often the primary choice for restoration of the aesthetic zone.

Keywords: ceramic veneers; smile aesthetics; gummy smile; minimally invasive surgical crown lengthening; gingivectomy

SADRŽAJ

1. UVOD	1
2. RESTAURACIJA ESTETSKE ZONE KERAMIČKIM LJUSKICAMA S MINIMALNO INVAZIVNIM KIRURŠKIM PRODULJENJEM KRUNA	4
2.1. Keramičke ljuskice	5
2.1.1. Materijali	6
2.1.2. Indikacije i kontraindikacije	7
2.2. Pretprotetska priprema pacijenta	10
2.2.1. Analiza postojećeg stanja	10
2.2.2. Analiza i estetski parametri osmijeha	11
2.3. Planiranje i dijagnostika	17
2.3.1. Dentalna fotografija	17
2.3.2. <i>Wax up</i>	18
2.3.3. <i>Mock up</i>	19
2.4. Minimalno invazivno kirurško produljenje kruna	21
2.4.1. Gingivni osmijeh	21
2.4.2. Biološka širina	23
2.4.3. Biološki pojas	23
2.4.4. Kirurško produljenje kruna	24
2.4.5. Minimalno invazivna kirurška tehnika	26
2.5. Brušenje zuba za ljusku	28
2.5.1. Princip preparacije	29
2.6. Otisak za estetske ljuske	32
2.7. Cementiranje estetskih ljuski	34
2.7.1. Kompozitni cementi	34
2.7.2. Postupak cementiranja	34
3. RASPRAVA	37

4. ZAKLJUČAK	39
5. LITERATURA	41
6. ŽIVOTOPIS	45

Popis skraćenica

CT (eng. *computed tomography*) – računalna tomografija

mm – milimetar

CAD (engl. *Computer Aided Design*) – računalno potpomognuto oblikovanje

CAM (engl. *Computer Aided Manufacturing*) – računalno potpomognuta izrada

MPa – megapaskal

3D – trodimenzionalni

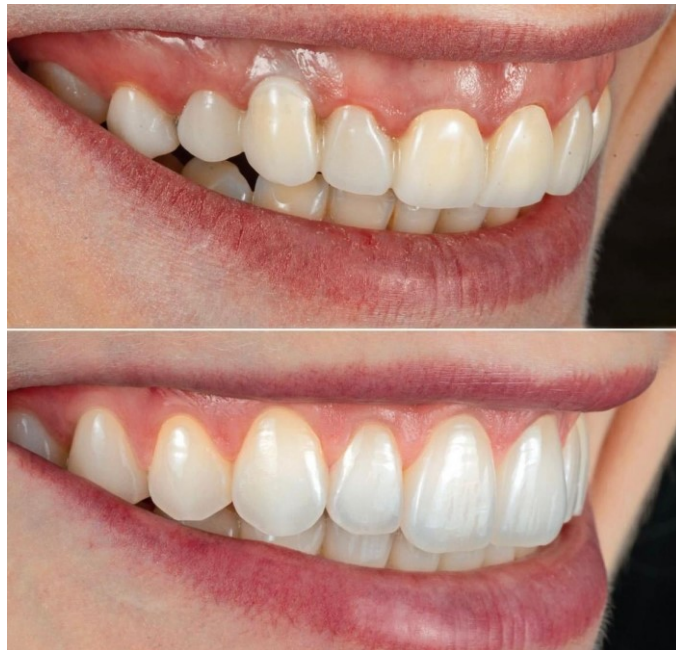CCS – caklinsko-cementno spojište

DSD (engl. *Digital Smile Design*) – digitalno dizajniranje osmijeha

CBCT (eng. *Cone beam computed tomography*) – računalna tomografija konusnim zrakama

1. UVOD

Razvoj novih tehnologija omogućio je značajan napredak u području minimalno invazivne stomatologije koja, između ostalog, uključuje upotrebu kirurškog mikroskopa, računalne tomografije (CT) i softvera za planiranje. Ova grana dentalne medicine usmjerena je na prevenciju, ranu dijagnostiku, minimalne intervencije te očuvanje tvrdih zubnih tkiva i parodontnih struktura. Uz minimalno invazivne tehnike, drugi važan aspekt suvremene stomatologije je estetika. Lijep i skladan osmijeh želja je većine pacijenata. Narušena estetika osmijeha može se negativno odraziti na kvalitetu života, samopouzdanje, a osobito na emocionalni i psihički razvoj adolescenata i mladih ljudi. Pritom treba naglasiti da osim boje, veličine, oblika i položaja zubi, na privlačnost osmijeha utječe i količina vidljive gingive pa se tako izgled mekih tkiva mora uzeti kao jednakovrijedan parametar za postizanje dentofacijalnog sklada. Idealno je da se prilikom osmijeha uz gornje prednje zube vidi od 1 do maksimalno 2 milimetra (mm) gingive, a veću vidljivost nazivamo *gummy smile*. Nerijetko je upravo nepovoljni odnos gingive i kliničke krune zuba razlog nezadovoljstva pacijenta. U ovakvim situacijama restauracija estetske zone zahtijeva parodontološko-kiruršku i protetsku terapiju. Kliničke krune zubi sve se češće produljuju primjenom minimalno invazivnih kirurških tehnika koje daju odlične rezultate i osiguravaju brži oporavak s minimalnim postoperativnim komplikacijama (1). U protetskoj sanaciji prednjih zuba, prvenstveno gornje fronte, keramičke ljuskice postale su prvi izbor jer uz minimalno brušenje zuba pružaju izvanredni estetski rezultat.



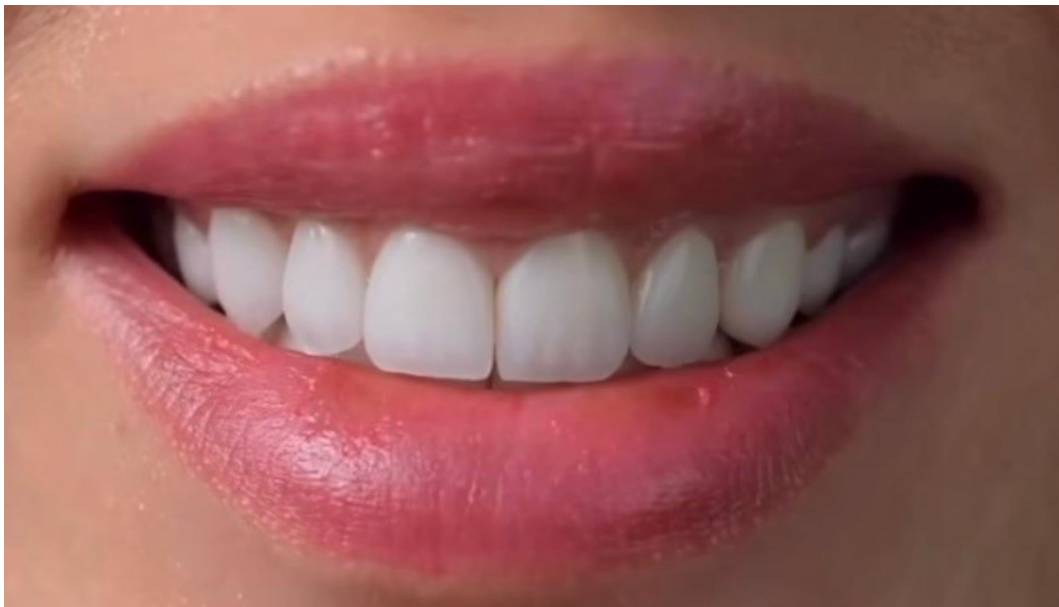Slika 1. Restauracija estetske zone keramičkim ljuskicama s produljenjem kruna. Preuzeto s dopuštenjem autora: izv. prof. dr. sc. Andreja Carek

Svrha ovog rada je prikazati prednosti minimalno invazivne stomatologije, razlike klasičnih i minimalno invazivnih tehnika i opisati postupak restauracije estetske zone u pacijenata s gingivnim osmijehom i kratkim kliničkim krunama.

**2. RESTAURACIJA ESTETSKE ZONE KERAMIČKIM LJUSKICAMA S
MINIMALNO INVAZIVNIM KIRURŠKIM PRODULJENJEM KRUNA**

2.1. Keramičke ljuskice

Estetske ljuskice terapijsko su sredstvo kojim se mijenja oblik, veličina, boja, nagib ili zaštićuje zub od različitih trošenja. Iziskuju minimalnu preparaciju vestibularne plohe te se primarno koriste za poboljšanje estetike osmijeha. Zahvaljujući razvoju adhezivne tehnike cementiranja, koja je uz mikromehaničko omogućila i kemijsko svezivanje protetskog nadomjeska za površinu zuba, postale su čest zahvat u ordinacijama dentalne medicine. Osim vestibularnih, postoje i palatinalne te okluzalne ljuske, koje se osim za estetsku korekciju izrađuju i u svrhu funkcijske rehabilitacije. Ovisno o materijalu razlikujemo kompozitne i keramičke ljuske. Ipak, zbog lošije estetike, bržeg trošenja kompozita i čestih diskoloracija, većina se pacijenata i stomatologa odlučuje za izradu keramičkih ljuskica. Keramičke ljuskice dugotrajni su protetski nadomjesci iznimnih estetskih svojstva. Karakterizira ih biokompatibilnost, trajnost i stabilnost. Površina ljuskica neporozna je, glatka i sjajna, što se postiže glaziranjem keramike. Tim se postupkom i sam nadomjestak štiti od trošenja i obojenja, dok smanjeno nakupljanje plaka na glatkoj površini ljuskice pridonosi očuvanju parodontnog zdravlja.



Slika 2. Keramičke ljuskice. Preuzeto s dopuštenjem autora: izv. prof. dr. sc. Andreja Carek

2.1.1. Materijali

Dentalne keramike mogu se podijeliti prema kemijskom sastavu na (2):

1. silikatne keramike
 1. konvencionalna (glinična) keramika
 2. staklokeramika
2. oksidne (polikristalinične) keramike
 1. aluminij-oksidna keramika
 2. staklom infiltrirana aluminij-oksidna keramika
 3. cirkonij-oksidna keramika.

Najčešće korištene keramike za izradu ljuskica su glinična keramika te staklokeramika (3).

- Glinični keramički materijal

Osnovu glinične keramike čine glinica, kvarc i kaolin uz dodatak različitih pigmenta, katalizatora i plastifikatora. Ova vrsta keramike najčešće se koristi kao obložni materijal u dvoslojnim sustavima te za izradu keramičkih ljuskica u punoj debljini (4). Tanke ljuskice od glinične keramike odličan su izbor ukoliko je primarni zahtjev estetika zbog iznimnih optičkih svojstava. Takav se nadomjestak izrađuje slojevanjem na vatrostalnom bataljku ili platinskoj foliji te najvjernije oponaša prirodan zub. Glavni nedostatak glinične keramike je mala savojna čvrstoća, do 120 megapaskala (MPa), zbog čega su ljuske sklonije lomu. Za njihovu dugotrajnost u usnoj šupljini presudna je dobra adhezija. Danas postoje i blokovi glinične keramike koji se koriste za računalno potpomognuto oblikovanje i izradu (CAD/CAM). CAD/CAM sustav omogućava doktoru dentalne medicine izradu nadomjeska izravno u ordinaciji te njegovu probu u ustima pacijenta neposredno nakon glodanja. Keramički blokovi mogu biti monokromatski ili polikromatski. Prednost polikromatskih blokova je integracija triju slojeva različitog intenziteta boje i translucencije (5). Integriranjem različitih slojeva, od najmanje pigmentiranog i najtransparentnijeg na vrhu do najviše pigmentiranog i najmanje translucentnog na dnu, moguće je postići efekt prirodne boje i translucencije koji odgovara prirodnim zubima. Ljuskice izrađene strojno mogu se dodatno individualizirati slojevanjem ili samo pigmentirati i glazirati.

- Staklokeramički materijal

Staklokeramički materijal proizvodi se kontroliranom kristalizacijom stakla pri čemu se staklo zagrijava na visoku temperaturu, a zatim hladi, što rezultira stvaranjem kristala unutar

staklene matrice(6). Omjer kristala i staklene faze izravno utječe na optička i mehanička svojstva materijala. Staklo doprinosi prozirnosti, dok kristali pridonose čvrstoći. Staklokeramika je izdržljiv i otporan materijal s izvrsnim estetskim svojstvima. Ako su u pacijenta prisutne parafunkcije, nepovoljna okluzija (dubok zagriz, strm nagib vođenja) ili jake žvačne sile, prednost pred luskama od glinične keramike svakako imaju staklokeramičke ljuske. Za izradu estetskih ljuski koristi se leucitima ojačana staklokeramika, ali u novije vrijeme i litij-disilikatna staklokeramika (7). Osnovu leucitima ojačane staklokeramike čini aluminosilikatno staklo s dodatkom leucitnih kristala u određenom volumnom udjelu, obično 35-45% (8). Savojna čvrstoća leucitima ojačane staklokeramike iznosi 250-300 MPa i pogodna je za izradu ljuskica i krunica u fronti. Osnovu litij-disilikatne staklokeramike čine kristali litijeva-disilikata čiji volumni udio obično iznosi 60-70%. Zbog većeg udjela kristala savojna čvrstoća materijala iznosi preko 400 MPa pa je ova keramika otpornija na lomove i manje translucetna u odnosu na gliničnu ili leucitima ojačanu staklokeramiku. Zbog toga se može koristiti kod prekrivanja jačih diskoloracija zuba, ali i za izradu tročlanih mostova u prednjem dijelu zubnog luka. Radovi od staklokeramike danas se najčešće izrađuju tlačnom tehnologijom ili upotrebom CAD/CAM sustava nakon čega se nadomjestak dodatno slojeva ili pigmentira i glazira s ciljem postizanja bolje estetike.

2.1.2. Indikacije i kontraindikacije

Indikacije za izradu estetskih ljuski uključuju promjenu boje, oblika, nagiba i duljine zuba, zatvaranje dijastema i zaštitu zuba od trošenja (9). Unutar pojedinih indikacija postoje i određena ograničenja.

- Promjena boje zuba

Kod promijenjene boje zuba, izbjeljivanje zuba ponekad je bolji, a ujedno i manje agresivan oblik terapije koji treba uzeti u obzir. Ljuskice se izrađuju kod diskoloriranih vitalnih zuba, hipoplazije cakline i blagih tetraciklinskih diskoloracija. Kod jačih diskoloracija tankom, translucentnom ljuskom teško je ostvariti dobar estetski rezultat pa je u takvim slučajevima ipak potrebno zub opskrbiti krunicom. Endodontski liječeni zubi ne predstavljaju kontraindikaciju za izradu ljuskica, no kod takvih je zuba teško dugoročno zadržati boju. Ukoliko se planira izrada ljuskica na avitalnim zubima, potrebno je prethodno napraviti unutarnje izbjeljivanje zuba, rub preparacije smjestiti unutar cakline te što veća površina preparacije mora biti u caklini. Nedostatak cakline rezultirat će slabijom adhezijom, što može

dovesti do odcementiranja nadomjeska. Zbog toga se većina stomatologa odlučuje za izradu krunica na avitalnim zubima.

- Promjena duljine zuba

Promjena dužine zuba estetskim ljuskama rizik je za njihovu funkcijsku trajnost. Zubi skraćeni zbog atricije ili abrazije ukazuju na postojanje nepodesnih navika u pacijenta. Incizalno produljenje krune zuba moglo bi rezultirati odcementiravanjem ili pucanjem ljuske. S druge strane kirurško produljenje kliničke krune zuba u cervikalnom dijelu zahtijeva da rub ljuske bude u caklini, što je često nemoguće osigurati zbog ekspaniranja cementa korijena zuba. Ova indikacija kao i sve sljedeće zahtijeva dobar plan terapije.

- Promjena nagiba zuba

Kod promjene nagiba zuba estetskim ljuskama potrebno je obratiti pažnju na opseg brušenja. Jako izbačen zub zahtijeva opsežno brušenje i ekspaniranje velike količine dentina, a slabija adhezija i veća savitljivosti dentina u funkciji negativno utječu na trajnost nadomjeska u ustima pacijenta. Također zubi u kompresiji nemaju usklađene gingivne profile s estetskim standardima. Ako takve zube izravnamo pomoću ljuski, zubi će biti različite veličine upravo zbog razine gingive što često nije prihvatljivo za pacijenta. Prema tome kod jačih kompresija prednost dajemo ortodontskoj terapiji kojom ujedno i štedimo tvrda zubna tkiva.

- Zatvaranje dijastema

Vrlo često ljuskice se izrađuju kako bi se zatvorile dijasteme. Kod ovog se postupka mijenja omjer visine i širine zuba, što može bitno utjecati na osmijeh. Pravilan omjer širine i visine zuba je oko 80%, kod većih omjera, gdje se širina zuba približava njegovoj visini, zubi nemaju zadovoljavajući izgled. Pomno planiranje, izrada navoštavanja i proba plana u ustima pacijenta nužni su za dobar rezultat.

- Zaštita zuba

Ljuske se mogu primjenjivati i za zaštitu zubi od erozije, iako erozija nije česta indikacija za njihovu primjenu. Egzogene erozije nastaju djelovanjem kiselina koje u organizam unosimo iz okoline, obično u obliku hrane i pića. Takve erozije u početnoj fazi prvenstveno zahvaćaju labijalne plohe prednjih zuba. Ukoliko je površina ekspaniranog dentina mala, izradom keramičkih ljuski zubi se mogu zaštititi od daljnjeg trošenja. Procijenimo li da je dentin jako ekspaniran, adhezija ljuske bit će kompromitirana i indicirana je izrada krunica. Također i

endogene erozije zahtijevaju izradu krunica zbog zahvaćenosti okluzalnih i lingvalnih ploha zuba.

Kontraindikacije primjene keramičkih ljuskica su gingivitis, parodontitis, nezadovoljavajuća oralna higijena, zubi s velikim ispunima i manjkom cakline te bruksizam.

2.2. Pretprotetska priprema pacijenta

Estetske ljuste često se izrađuju isključivo zbog kozmetičkih razloga. Pri dolasku u ordinaciju pacijenti već imaju predodžbu svog idealnog osmijeha, što se ne mora uvijek poklapati s našim estetskim kriterijima ili mogućnostima terapije. Doktor dentalne medicine treba uvažiti pacijentove želje, ali ujedno ima i ulogu edukatora. Pacijentu je potrebno dati realnu sliku o tome što može očekivati od zahvata, upoznati ga s dostupnim alternativnim tretmanima te objasniti sve prednosti, nedostatke i rizike pojedinih postupaka (10). Uspješna komunikacija temelj je povjerenja, razumijevanja i postizanja zadovoljstva kako pacijenta tako i stomatologa. Prema tome konačni plan terapije trebao bi zadovoljavati ne samo estetske već i okluzijske, parodontne i funkcijske zahtjeve, a pacijent bi ga trebao potvrditi informiranim pristankom. Prvi korak pri izradi estetskih ljusta je preoperativna procjena i priprema pacijenta. Detaljni klinički i radiološki pregled, analiza osmijeha i dijagnostika estetskih odstupanja te planiranje zahvata njen su sastavni dio.

2.2.1. Analiza postojećeg stanja

Prije početka protetske terapije potrebno je procijeniti stanje tvrdih i mekih tkiva usne šupljine, sanirati postojeća patološka stanja i osigurati optimalne uvjete za izradu protetskog rada. Kvalitetna priprema počinje razgovorom s pacijentom te uzimanjem opće medicinske i stomatološke anamneze kako bi dobili uvid u njihovo zdravstveno stanje. Tijekom razgovora s pacijentom saznat ćemo njegove želje, očekivanja, motiviranost i financijske mogućnosti, što nam je važno za planiranje terapije, ali i njen ishod. Potom slijede ekstraoralni i intraoralni klinički pregled. Ekstraoralni pregled provodi se inspekcijom i palpacijom pri čemu se promatra simetrija lica, prisutnost oteklina, promjena na koži, žlijezdama slinovnicama, temporomandibularnom zglobu i slično. Intraoralnim pregledom promatra se cijela usna šupljina, što je od iznimne važnosti za rano otkrivanje oralnih bolesti uključujući *screening* na oralni karcinom (11). On uključuje i evaluaciju svakog pojedinog zuba, oralne higijene, parodontološki status i analizu okluzije. Njime se utvrđuje postojanje karijesnih lezija, stanje postojećih ispuna i protetskih nadomjestaka te procjenjuje zdravlje parodonta (2). Međučeljusni odnosi analiziraju se u ustima pacijenta i na studijskim modelima. Studijski modeli su anatomske modeli čeljusti koriste se u dijagnostičke svrhe i pri planiranju budućeg rada. Otisak za studijske modele uzima se alginatom u metalnoj konfekcijskoj žlici i izlijeva u tvrdi ili supertvrdi sadri. Nakon obrade, pomoću obraznog luka i međučeljusnog registrata,

modeli se montiraju u poluprilagodljivi artikulatork. Na taj naćin olakšana je analiza odnosa gornje i donje ćeljusti, horizontalnog i vertikalnog preklopa, kretnji mandibule i prijevremenih kontakata. Otisak za studijske modele mođe se uzeti i intraoralnim skenerom te se planiranje izvršiti digitalno ili se model printa pomoću trodimenzionalnog (3D) pisaća. Klinićki pregled upotpunjuje se analizom rendgenskih snimaka ćime se dobiva uvid u postojanje aproksimalnih ili sekundarnih karijesnih lezija, periapikalnih lezija, uspjeh endodontskog lijećenja, širinu parodontne pukotine i stanje okolne kosti. Nakon temeljitog pregleda pacijenta je potrebno uputiti u zahvate koje mora obaviti prije početka protetske terapije uz obrazloženje da za izradu protetskog nadomjeska usna šupljina mora biti u potpunosti sanirana, a gingiva zdrava bez upalnih promjena. U svih pacijenata provodi se uklanjanje mekih i tvrdih zubnih naslaga, a ovisno o klinićkom i rendgenskom nalazu pretprotetska priprema pacijenta mođe dodatno uključivati konzervativnu, parodontološku, kiruršku ili ortodontsku terapiju.

2.2.2. Analiza i estetski parametri osmijeha

Kako bi znali na koji naćin boja, oblik, proporcije zuba, vidljivost mekih tkiva i drugi ćimbenici utjeću na ukupan izgled osmijeha, doktori dentalne medicine moraju dobro poznavati općeprihvaćene estetske parametre osmijeha. Nakon analize postojećeg stanja, analizom osmijeha određuju se svi estetski parametri od kojih postoje odstupanja te se na temelju toga donosi konaćna odluka o pripremnim zahvatima.

· Središnja linija lica

Središnja linija lica definira se kao zamišljena linija koja se proteđe kroz toćke *nasion*, *subnasale*, interincizalnu toćku i *pogonion*. U idealnoj situaciji, središnja linija zuba, koja prolazi mezijalnim kontaktima gornjih i donjih središnjih sjekutića, poklapa se sa središnjom linijom lica. Međutim, važno je napomenuti da se u 75% slućajeva središnje linije gornjih i donjih zubi ne podudaraju (12). Uski i jednolićni donji incizivi i manja vidljivost donjih zuba tijekom osmijeha otežavaju vizualizaciju donje središnje linije zbog ćega se ona ne uzima kao važno estetski parametar u određivanju polođaaja središnje linije gornjih zubi. Pri analiziranju osmijeha manja odstupanja gornje središnje linije (do 2 mm) paralelne sa središnjom linijom lica ne narušavaju bitno estetiku osmijeha (13). Estetski problem javlja se kad su ta odstupanja veća, pod kutom ili postoje drugi nedostaci, primjerice, dijasteme ili preklapanje

gornjih zubi. Ovakvi problemi mogu se riješiti restaurativnim putem, protetski ili ortodontski, no ponekad je potreban i interdisciplinarni pristup.

- Incizalna duljina

Važan parametar u oblikovanju osmijeha je vidljivost gornjih sjekutića. U mirovanju, kod opuštenih usana i donje čeljusti, vidljivost gornjih središnjih sjekutića u mladih žena iznosi oko 3 mm, a u muškaraca oko 2 mm, dok donji zubi nisu ili su jedva vidljivi. Starenjem se mišići lica i usana opuštaju, a zubi troše pri čemu se vidljivost zuba u donjem zubnom luku povećava, a gornjih smanjuje. Promjenom duljine incizalnog brida može se izravno utjecati na izgled osmijeha. Mlađi osmijeh može se postići produljenjem gornjih prednjih zubi dok s druge strane incizivi koji nisu vidljivi u mirovanju, ali su vidljivi tijekom osmijeha doprinose starijem izgledu. Incizalnu duljinu moguće je skratiti ili povećati produljenjem kliničke krune zuba u gingivnom ili incizalnom smjeru. Pritom potrebno je uzeti u obzir fonaciju, vertikalni preklap i horizontalni pregriz (14).

- Položaj i nagib dužinskih osi zuba

U odnosu na središnju liniju zuba dužinska os gornjih središnjih sjekutića lagano otklanja prema distalno, dok svojim incizalnim bridovima središnji sjekutići dodiruju horizontalnu liniju (13). Kod lateralnih sjekutića taj je otklon još izraženiji, a incizalni bridovi nalaze se 0,5 do 1 mm iznad okluzijske ravnine (12). Očnjaci najviše naginju distalno. Zapravo dužinska os očnjaka prati paralelnu liniju koja spaja kut usana i oka prilikom smijanja. Vrh očnjaka nalazi se u razini incizalnih bridova središnjih sjekutića te je usmjeren oralno. U vestibulo-oralnom smjeru gornji središnji sjekutić je okomit ili lagano protrudiran, središnji sjekutić je manje nagnut dok je očnjak retrudiran. Zbog retrudiranog položaja, cervikalna trećina najprominentniji je dio krune očnjaka te ona, zajedno s cervikalnom trećinom krune središnjih sjekutića pruža glavnu potporu gornjoj usni. Svojim položajem očnjaci predstavljaju vezu prednjeg i stražnjeg segmenta zubnog luka i obično određuju širinu osmijeha. Ako su zubi pravilno postavljeni, tada je sprijeda vidljiva samo meziolabijalna polovica krune očnjaka dok se distolabijalna polovica nalazi u liniji s bukalnim plohama gornjih stražnjih zubi. Položajem i izgledom očnjaka određena je i širina bukalnog koridora. Bukalni koridor taman je prostor u predjelu kuta usana vidljiv tijekom osmijeha. Omeđen je obrazom i bukalnim plohama očnjaka i pretkutnjaka, a njegova izraženost daje nam informaciju treba li zubni luk proširiti ili suziti. Odstupanja u nagibu uzdužnih osi, pa čak i samo jednog zuba, mogu bitno narušiti sklad i simetriju osmijeha.

- Incizalni slobodni prostori

Incizalni slobodni prostori tamna su područja koja se javljaju između incizalnih bridova prednjih zubi. Najčešće su trokutastog oblika, a vidljivi su tek pri otvaranju usta zbog tamnije pozadine usne šupljine. Ti prostori utječu na privlačnost osmijeha kao i percepciju oblika zuba. U gornjoj čeljusti najmanji i najuži incizalni slobodni prostor nalazi se između središnjih inciziva dok se distalno njihov volumen i širina povećava. Trošenjem zubi incizalni slobodni prostori smanjuju se ili gube, što je vidljivo kod starijih pacijenata. U takvih pacijenata produljenjem krune zuba i oblikovanjem incizalnih slobodnih prostora moguće je ponovno dobiti mladenački izgled osmijeha.

- Oblik, proporcije i boja zuba

Oblik, proporcije i boja zuba ključni su parametri koji utječu na privlačnost, simetriju i prirodan izgled osmijeha. Oblik zuba povezan je sa spolom, dobi, karakterom pacijenta te oblikom zubnog luka. Razlikujemo tri osnovna oblika zubi koji se obično javljaju u jednako oblikovanim zubnim lukovima: trokutasti, ovalni i četvrtasti. Ovalni, zaobljeni zubi, translucenatnijih bridova pridonose nježnijem, mekšem izgledu osmijeha i uobičajeni su za ženski spol dok četvrtasti zubi pridonose muškom izgledu. Dugačak, šiljasti očnjak pridaje dojam agresivnosti, za razliku od očnjaka koji je jednake duljine kao lateralni sjekutić te ima tupi zaobljeni vršak i stvara dojam pasivnosti.

U skladnom odnosu zuba gornji središnji incizivi dominiraju svojim položajem, oblikom i veličinom. Duljina gornjih središnjih sjekutića najčešće varira između 10,4 i 11,2 mm, a najbolji odnos visine i širine postiže se kada širina zuba iznosi 80% njegove visine (12). Prema teoriji zlatnog reza ili proporcije, prednji zub smatra se estetski lijepim ako mu širina iznosi 60% veličine njegovog mezijalnog susjednog zuba. Konkretno širina gornjih prednjih zuba treba biti u omjeru 1,6 za središnji sjekutić, 1 za lateralni sjekutić i 0,6 za očnjak (12). U stvarnosti zlatna proporcija rijetko se pojavljuje u prirodnom osmijehu te je se ne treba striktno pridržavati, već je koristiti kao vodilju, a konačan osmijeh oblikovati sukladno vlastitom znanju i željama pacijenta.

Sljedeći važan parametar je boja zuba. Boja zuba kombinacija je svjetlosti koja se raspršuje ili odbija od površine cakline i dentina. Dentin je uglavnom narančasto - žućkaste boje i visokog opaciteta, dok je caklina translucetna, plavkasto bijele boje i filtrira boju dentina. Zbog različite građe pojedinih dijelova krune, zubi su polikromatski. U gingivnom dijelu zuba caklina je tanka pa dominira boja dentina. Središnji dio zuba doima se svjetliji zbog deblje

cakline, dok je incizalni dio građen isključivo od cakline i veoma transparentan. Općenito, prednji su zubi svjetliji od stražnjih te su središnji sjekutići svjetliji od lateralnih sjekutića i očnjaka. Boja zuba mijenja se pod utjecajem različitih faktora kao što su: dob, spol, vitalitet zuba, karijes, trauma, osobne navike pojedinaca (pušenje, loša higijena, konzumiranje određene hrane i pića), sistemske bolesti (hiperbilirubinemija, porfirija, genetski poremećaji) te primjena određenih skupina lijekova (15). Kod mladih pacijenata zubi su svjetliji, a caklina polutransparentna i sjajna s blagim površinskim nepravilnostima. U incizalnom dijelu krune vidljivi su mameloni, odnosno razvojne jezgre dentina, dok se između njih nalaze labijalni žljebovi. Očnjaci i središnji sjekutići posjeduju 3 mamelona, a lateralni sjekutići 2. Središnji je mamelon u očnjaka najduži dok su u sjekutića mameloni u istoj razini. Ispod mamelona vidljiva je incizalna transparentcija koja se proteže i do aproksimalnih površina zuba. U tom dijelu kruna zuba građena je isključivo od cakline pa dolazi do prosijavanja tamne pozadine usne šupljine, dok se na samom incizalno bridu nalazi opakna linija tzv. „halo efekt“. Starenjem, zbog trošenja cakline i odlaganja sekundarnog dentina, gubi se incizalna transparentcija, mameloni nestaju a zubi postaju žući i tamniji. Boju zuba moguće je odrediti konvencionalno, ključevima boja ili digitalno spektrofotometrom i kolorimetrom (16). Preporučuje se boju zuba odrediti prije preparacije, pod prirodnim svjetlom i što brže jer zub može dehidrirati pri čemu postaje neprozirniji i svjetliji. Kod izrade ljuskica izrazito je važno i mišljenje pacijenta koji obično žele svjetlije i bjelje zube, a posebnu pozornost treba posvetiti oblikovanju incizalne trećine nadomjeska koja sadrži najviše detalja.

- Interdentalne kontaktne točke i plohe

Interdentalne kontaktne plohe predstavljaju područje dodira između dva susjedna zuba. U gornjoj fronti najdulja kontaktna ploha nalazi se između središnjih inciziva, a najkraća između lateralnog inciziva i očnjaka. Prema pravilu 50:40:30, idealna zona dodira između gornjih središnjih inciziva iznosi 50% njihove duljine. Kontaktna ploha između središnjeg i lateralnog inciziva trebala bi iznositi 40%, a između lateralnog inciziva i očnjaka 30% duljine gornjih središnjih sjekutića. U idealnom osmijehu interdentalne papile ispunjavaju prostor između zubi, a udaljenost baze papile do interproksimalne kontaktne plohe iznosi između 30-50 % dužine krune zuba (17). Ukoliko kod pacijenta dođe do gubitka koštane potpore i povlačenja gingive, kontaktnu plohu potrebno je produžiti apikalno kako bi papila zatvorila interdentalni slobodni prostor. Kontaktna točka najincizalniji je dio kontaktne plohe i mjesto gdje se zubi razilaze. Idući od središnje zubne linije prema distalnom dijelu zubnog luka, kontaktne točke zauzimaju sve apikalniji položaj.

· Linija usnica

Pored estetskog izgleda zubi, pravilan oblik mekih tkiva koja ih okružuju imaju iznimno važnu ulogu u stvaranju privlačnog osmijeha pa ih kao takve treba analizirati. Pritom pozornost se obraća na zenitne točke i razinu gingive, liniju osmijeha i liniju usnica. Linija usnice, njena duljina i zaobljenost razlikuju se ovisno o anatomiji lica i dobi pacijenta. Razlikujemo liniju gornje usnice, o kojoj u osmijehu ovisi vidljivost gingive i gornjih zubi, te liniju osmijeha donje usnice, koja u osmijehu prati i blago dodiruje incizalne bridove gornjih prednjih zubi (13). Estetski poželjnom smatra se vidljivost između 75 i 100 % dužine zuba prilikom osmijeha, uz maksimalno 2 mm gingive (17). S obzirom na vidljivost gingive, linija gornje usne može biti visoka, srednja i niska. Niska linija usnice prekriva gingivu i gornje zube pa su prednji zubi vidljivi samo kad se pacijent smije. Najpoželjnijom se smatra srednja linija usnice kod koje su u punom osmijehu vidljivi vrhovi papila i manji dio gingive. Kod visoke linije usnice tijekom umjerenog smijanja vidljivo je više od 2 mm gingive te takav osmijeh nazivamo *gummy smile*. Linija osmijeha donje usne je konveksna te u lijepom osmijehu incizalni bridovi gornjih zuba prate njen oblik, a komisuralna linija poklapa se s linijom koja spaja vrhove gornjih očnjaka.

· Gingivni zeniti

Gingivni zeniti tvore rub kliničke krune zuba. Njihov je oblik i položaj određen morfologijom korijena, caklinsko-cementnim spojištem (CCS) i vrhom kosti. Zenitne točke su najapikalnije točke kliničkih kruna zubi i obično su smještene distalno od linije povučene vertikalno kroz središte svakog prednjeg zuba (14). Iznimka su lateralni incizivi čije su zenitne točke postavljene bliže ili na vertikalnoj liniji. Ta činjenica važna je pri zatvaranja dijastema estetskim ljuskama kada je gingivne točke potrebno pomaknuti mezijalno. U slučaju da se one ne premjeste iz svog originalnog položaja, zubi će se doimati mezijalno nagnuti i imati prenaplašen trokutast izgled. U idealnom osmijehu, zenitne točke gornjih središnjih sjekutića i očnjaka nalaze se u istoj razini, dok se zenitna točka lateralnog inciziva nalazi od 0,5 do 1 mm incizalnije. Takav odnos gingivnih razina oblikuje uzak trokut čiji se vrh nalazi u zenitnoj točki lateralnog sjekutića. Podudaranje lijevog i desnog trokuta zenita pridonosi skladu gingivne arhitekture (13). Ako je zenitna točka lateralnog inciziva postavljena visoko, u razini ili apikalnije od zenitnih točki središnjeg sjekutića i očnjaka, dobiva se obrnuti trokut što izgleda neestetski. Narušen je sklad gingive, a kruna lateralnog inciziva, iako normalnih proporcija, doima se kratkom. Takvo odstupanje može se ispraviti parodontno-kirurškim

zahvatom. Kod pacijenata s kratkim kliničkim krunama, apikalnim pomicanjem gingivnih zenita mogu se produljiti krune zuba.

- Gradacija i simetrija

Prirodan osmijeh posjeduje blagu gradaciju u veličini i obliku zubi s obostranom progresijom od središnjeg inciziva do posljednjeg vidljivog stražnjeg zuba. To znači da se zubi koji su bliže promatraču kao središnji incizivi doimaju većima, a oni udaljeniji manjima. Također, postoji i gradacija u boji zuba. Zubi bliže sredini zubnog luka obično su svjetliji, dok se prema distalno svjetlina smanjuje što pridonosi dubini i prirodnom izgledu osmijeha.

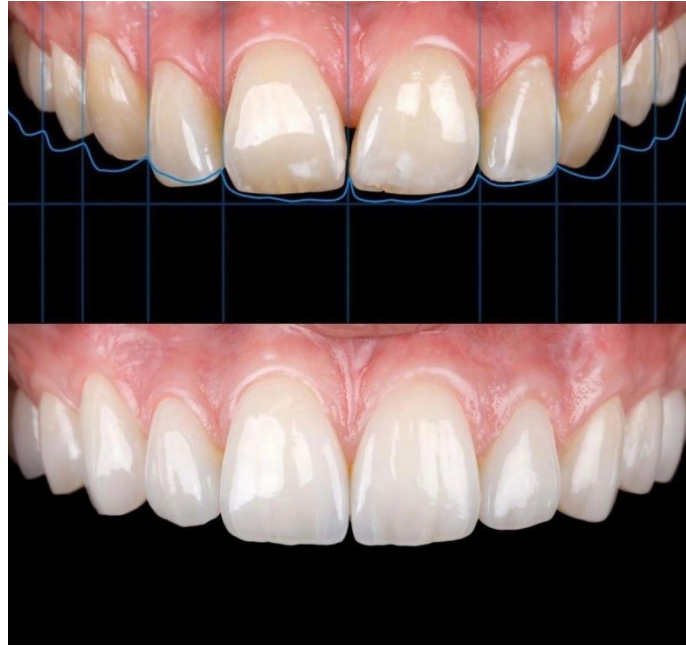
Simetrija označava ravnotežu i skladan raspored elemenata tako da su jedni u odnosu na druge slični ili identični. Može biti statička ili dinamička. U stomatologiji poželjnija je dinamička simetrija gdje se u određenom odnosu nalaze dvije vrlo slične, ali ne iste polovice. Tako će male devijacije i nepravilnosti lijeve i desne strane zubnog luka doprinijeti prirodnosti osmijeha. U konačnici, da bi osmijeh bio privlačan on mora biti u određenom skladu s estetskim parametrima i komponentama lica.

2.3. Planiranje i dijagnostika

Izrada protetskog rada koji zadovoljava estetske i funkcionalne standarde uvelike ovisi o dobroj komunikaciji i suradnji pacijenta, stomatologa i zubnog tehničara. Stomatolog je dužan informirati pacijenta o tome što može očekivati od protetske terapije i u kojoj mjeri može očekivati estetsko poboljšanje (18). Digitalnim dizajniranjem osmijeha (DDS) ili konkretno pomoću *wax up-a* i *mock up-a* moguće je lakše vizualizirati pacijentu konačan ishod terapije te time olakšati donošenje odluke o izradi definitivnog rada.

2.3.1. Dentalna fotografija

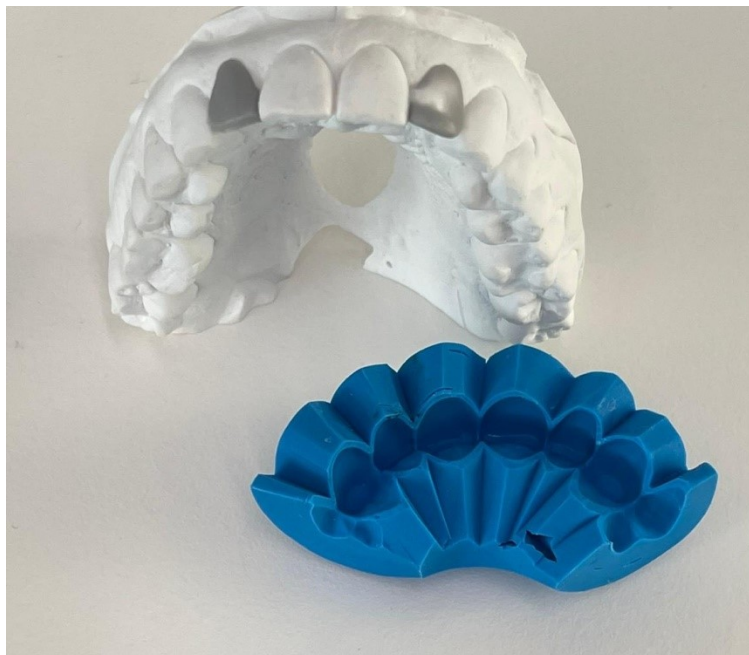Dentalna fotografija danas je neizostavni oblik komunikacije s laboratorijem i ima važnu ulogu u dokumentiranju, planiranju terapije te njenom praćenju. Ona pruža tehničarima i stomatolozima realan prikaz pacijentovog izgleda, uključujući oblik, proporcije, simetriju lica i osmijeha te njihov međusobni odnos. Za estetske korekcije gornjih prednjih zuba tehničaru je dovoljno dostaviti portretnu fotografiju pacijenta ozbiljnog izraza, s punim osmijehom i s retraktorima te od intraoralnih fotografija sliku fronte u zagrizu i odvojeno s upotrebom kontrastora (2). U komunikaciji s laboratorijem koriste se i videozapisi, što dentalnom tehničaru omogućuje promatranje estetskih parametara osmijeha tijekom govora, osmjehivanja i glasnog smijanja. Sve učestalije je i digitalno planiranje osmijeha. Ovaj koncept temelji se na analizi proporcija lica i zubi koristeći videosnimke i fotografije pacijenta (18). Zapisi se prenose u računalo te se fotografije obrađuju standardnim programima kao što su *Powerpoint*, *Keynote*, *Photoshop* ili pomoću specijalnog DSD softvera izrađenog u tu svrhu. U suradnji s pacijentom, uzimajući u obzir njegove želje, mišljenja i estetske preferencije, doktor dentalne medicine dizajniranjem izrađuje konačan izgled nadomjeska. Takav rad, s instrukcijama i točno određenim parametrima koje je zadao stomatolog, šalje se u laboratorij na temelju čega tehničar izrađuje dijagnostičko navoštavanje (*wax up*).



Slika 3. Digitalno planiranje osmijeha. Preuzeto s dopuštenjem autora: izv. prof. dr. sc. Andreja Carek

2.3.2. *Wax up*

Dijagnostički *wax up* je postupak navoštavanja planiranog nadomjestka na modelu kako bi se predvidio optimalan estetski i funkcijski rezultat (19). Izrađuje ga zubni tehničar na sadrenom modelu izlivenom iz situacijskog otiska pacijenta. Zubi se preoblikuju voskom, a prema potrebi model se ubrušava na određenim područjima kako bi se postigao pravilan oblik, veličina i položaj zuba. *Wax up* služi za planiranje protetske terapije - omogućuje određivanje najpovoljnijeg oblika i položaja nadomjeska, ukazuje na potrebnu pretprotetsku terapiju, omogućuje procjenu raspoloživog prostora i time olakšava odabir vrste nadomjeska te pomaže u analizi okluzijskih odnosa. Na temelju *wax up-a* pacijentu je moguće vizualno dočarati kako će izgledati njegovi zubi nakon terapije. Predloženi plan terapije zatim se korigira ovisno o zadovoljstvu stomatologa i pacijenta. Na temelju *wax up-a* izrađuje se silikonski ključ i potom *mock up* čime se plan terapije prenosi u usta pacijenta.



Slika 4. *Wax up* i silikonski ključ. Preuzeto s dopuštenjem autora: izv. prof. dr. sc. Andreja Carek

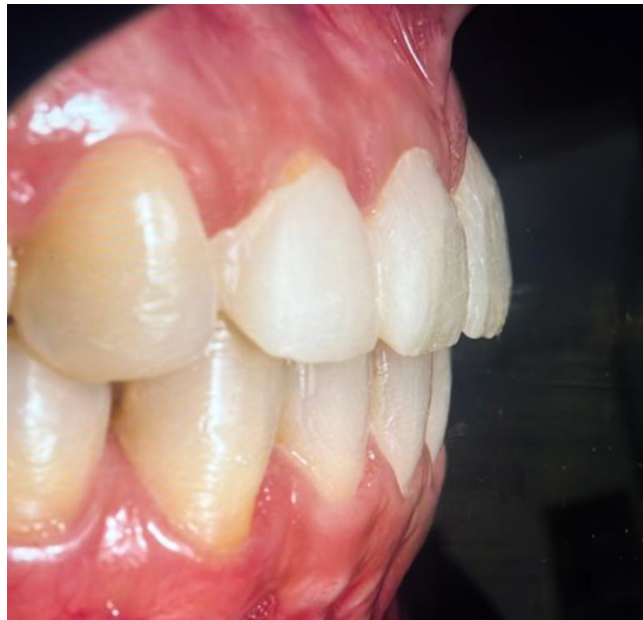Druga opcija je digitalno planiranje u laboratoriju gdje tehničar analizira fotografije i skenove iz usta te pomoću programa za dizajniranje napravi prijedlog protetskog rada. Potom prijedlog plana šalje doktoru koji može dodatno sugerirati preinake. Naposljetku plan se ispiše pomoću 3D pisača i služi svrsi kao i klasičan *wax-up*.

2.3.3. *Mock up*

Dijagnostički *mock up* je postupak intraoralnog preoblikovanja zubi najčešće kompozitom do postizanja željenog oblika. Ovisno o situaciji može se izrađivati na nebrušenim, djelomično ili potpunom brušenim zubima. Primjerice kod zatvaranja dijastema ponekad su dovoljne samo aditivne mjere. Tada je izrada *mock up-a* potpuno reverzibilan postupak jer se privremeni nadomjestak može ukloniti sa zuba bez trajnih posljedica na tvrdim zubnim tkivima. Međutim, češće je potrebno aditivne mjere (dodavanje materijala) naizmjenično kombinirati sa subtraktivnim mjerama (uklanjanje tkiva), pri čemu je potreban pristanak pacijenta budući da je postupak brušenja ireverzibilan. Nakon izrade *mock up-a* budući nadomjestak provjerava se funkcijski i estetski (19). U izradi estetskih ljuski *mock up* služi i kao vodič za brušenje zuba. Kako količina brušenja ovisi o završnoj debljini nadomjeska brušenje od finalnog oblika, a ne postojećeg, znatno smanjuje uklanjanje tvrdog zubnog tkiva.

Vrste dijagnostičkog *mock up-a*:

1. Direktni i indirektni *mock up* - direktni *mock up* izrađuje stomatolog izravno u ustima pacijenta, dok indirektni *mock up* izrađuje tehničar na modelu.
2. Preliminarni dijagnostički *mock up* - izrađuje ga stomatolog u ustima pacijenta i po završetku modelacije rad se fotografira ili se preko njega uzima otisak koji se šalje u laboratorij. Ova vrsta *mock up-a* služi tehničaru kao vodič pri oblikovanju dijagnostičkog *wax up-a*.
3. Sekundarni *mock up* - izrađuje se koristeći prethodno pripremljeni dijagnostički *wax up* kao referencu. Preko *wax up-a* prvo se uzima silikonski otisak. U dobiveni silikonski ključ aplicira se autopolimerizirajuća smola i ona se postavlja preko zubi te uklanja nakon završene polimerizacije materijala.
4. Demonstracijski *mock up* - modelira se direktno na zubima kompozitom, ali bez prethodnog jetkanja i primjene adhezijskog sustava. Adhezijskom tehnikom ova vrsta *mock up-a* može se fiksirati na zube, što je korisno kod ljuskica zbog njihove ograničene retencije. To omogućuje pacijentu da isproba rad u funkciji tijekom nekoliko dana. Drugi način dobivanja privremenog rada je posredan tako da se preko *mock up-a* uzme otisak koji služi kao kalup za izradu provizorija (19).



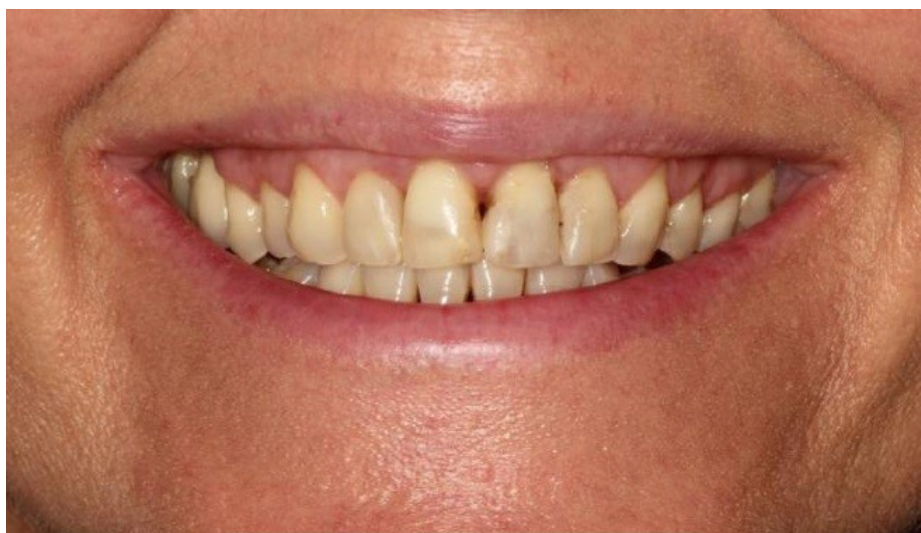Slika 5. *Mock up*. Preuzeto s dopuštenjem autora: izv. prof. dr. sc. Andreja Carek

2.4. Minimalno invazivno kirurško produljenje kruna

Pri restauraciji estetske zone keramičkim ljuskicama, stomatološki zahvat ne smije biti ograničen samo na poboljšanje izgleda zubi. Od iznimne su važnosti zdravlje i harmoničan odnos mekih tkiva jer će loše stanje gingive ugroziti završni rezultat. Ako postoji nesklad u obliku i položaju gingive, problem se može riješiti pomicanjem ruba gingive apikalno ili koronarno. Pomicanje ruba gingive prema korijenu zuba, indicirano je kod tzv. *gummy smile-a*, gdje su kliničke krune kratke, a vidljivost gingive u osmijehu velika te pri asimetričnoj konturi gingive (20).

2.4.1. Gingivni osmijeh

Gingivni osmijeh ili eng. *gummy smile* definira se kao od 2 milimetra veća vidljivost gingive prilikom osmijeha.



Slika 6. Gingivni osmijeh. Preuzeto s dopuštenjem autora: izv. prof. dr. sc. Andreja Carek

Terapijske mogućnosti su različite, a prvenstveno ovise o etiologiji. Gingivni osmijeh može biti posljedica pretjeranog vertikalnog rasta maksile ili rotacije maksile, kratke i hiperobilne gornje usne, lošeg položaja zuba, zakašnjele pasivne erupcije, hiperplazije gingive ili kombinacije ovih čimbenika (12,21).

Koštane deformacije dijagnosticiraju se procjenom proporcija lica i kefalometrijskom analizom (12). U pacijenata s pretjeranim vertikalnim rastom maksile, srednja trećina lica povećana je u odnosu na gornju i donju trećinu dok su veličina i oblik zubi najčešće normalni.

Ovakvi slučajevi rješavaju se ortognatskom kirurgijom uz suradnju maksilofacijalnog kirurga i ortodonta.

Kratka ili hiper mobilna gornja usna može se korigirati primjenom botulinum toksina, kirurškom repozicijom usne ili produljenjem kliničke krune i izradom estetskih ljuski.

U slučaju lošeg položaja zuba, predlaže se ortodontska terapija i kirurška korekcija.

Hiperplazija gingive najčešće se javlja kao posljedica uzimanja lijekova koji potiču povećanje tkiva gingive poput imunosupresiva, antiepileptika i blokatora kalcijevih kanala (22). Drugi uzroci uključuju upalna stanja, mehaničke traume, sistemske bolesti, hormonalni disbalans ili genetsku predispoziciju. Prvi izbor u liječenju hiperplazije uvijek je inicijalna parodontološka terapija i poboljšanje oralne higijene te ako je moguće zamjena lijeka koji uzrokuje hiperplaziju drugim lijekom. Ako konzervativna terapija ne daje željene rezultate, višak gingive odstranjuje se kirurški, gingivektomijom i gingivoplastikom.

Zakašnjelo pasivno izrastanje (eng. *altered passive eruption*, APE) zubi predstavlja stanje u odraslih osoba gdje je gingivni rub postavljen incizalnije ili okluzalnije na anatomskoj kruni zuba i ne nalazi se u području caklinsko-cementnog spojišta već je od njega udaljen 3 ili više mm (17). Pri nicanju zuba, kada zubi dosegnu svoje funkcijske antagoniste, gingivni sulkus i spojni epitel nalaze se još uvijek na caklini, a klinička kruna predstavlja oko dvije trećine anatomske krune zuba (12). Kasnije dolazi i do postupne apikalne migracije gingive prema caklinsko-cementom spojištu, što rezultira izduženjem kliničke krune. Zakašnjela apikalna migracija ruba gingive rezultirat će kvadratičnim oblikom zuba i kratkim kliničkim krunama, širokim papilama, debelom, fibroznom gingivnom i gingivnim osmijehom.

Zakašnjela pasivna erupcija klasificirana je u dva tipa i dva podtipa (17):

- tip 1 podtip A obilježavaju kratke kliničke krune, mukogingivna linija smještena apikalno od vrha alveolarnog grebena, a vrh alveolarnog grebena udaljen je 1-2 mm od CCS-a
- tip 1 podtip B obilježavaju kratke kliničke krune, mukogingivna linija smještena apikalno od vrha alveolarnog grebena, a vrh alveolarnog grebena u razini je CCS-a
- tip 2 podtip A obilježavaju kratke kliničke krune, mukogingivna linija smještena u razini ili koronalno od CCS-a, a vrh alveolarnog grebena udaljen je 1-2 mm od CCS-a
- tip 2 podtip B obilježavaju kratke kliničke krune, mukogingivna linija smještena u razini ili koronalno od CCS-a, a vrh alveolarnog grebena u razini je CCS-a.

Terapija zakašnjele pasivne erupcije isključivo je kirurška. Može uključivati gingivektomiju, koštanu kirurgiju i apikalno pomaknuti režanj ili najčešće njihovu kombinaciju. Ova klasifikacija pomaže nam u odabiru odgovarajućeg zahvata. Kod APE tip 1 A indicirana je gingivektomija, kod tipa 2 A apikalno pomaknuti režanj obično uz osteoplastiku, a kod tipova 1 B i 2 B uz apikalno pomaknuti režanj potrebno je napraviti i resekciju kosti kako bi se ponovo uspostavila biološka širina.

2.4.2. Biološka širina

Zdrav parodont prepoznaje se po blijedoružičastoj boji gingive s papilama koje ispunjavaju interdentalne prostore (17). Pravilan dosjed i dobra adaptacija rubova nadomjeska te poštivanje biološke širine važni su za očuvanje parodontnog zdravlja. Biološka širina predstavlja prostor od ruba alveolarnog grebena do dna gingivnog sulkusa potreban za smještaj epitelnog i vezivotkivog pričvrstka. Ako nekim terapijskim postupkom ugrozimo biološku širinu, doći će do kronične upale parodonta, gubitka epitelnog i vezivnog pričvrstka i resorpcije kosti. Dokazano je kako prosječna dubina gingivnog sulkusa iznosi 0,69 mm, spojnog epitela 0,97 mm, a supraalveolarnog vezivnog pričvrstka 1,07 mm prema čemu ukupni pričvrstak iznosi 2,04 mm i smatra se biološkom širinom (23,24). Važno je napomenuti da terminologija u stomatologiji može varirati među stručnjacima i autorima pa neki autori pod pojam biološke širine ubrajaju i dubinu gingivnog sulkusa, što onda iznosi oko 3 mm. Drugi pak u tom slučaju govore o dentogingivalnom kompleksu. Dimenzija biološke širine nije jednaka kod svih zuba, a može varirati i oko pojedinog zuba. Ovi podaci važni su ukoliko se rub nadomjestka smješta subgingivno te pri zahvatima poput gingivektomije i kirurškog produljenja krune zuba.

2.4.3. Biološki pojas

Biološki pojas ili biološka zona definira se kao udaljenost gingivnog ruba protetskog nadomjeska od ruba alveolarne kosti koja ne uzrokuje njenu resorpciju (20). Obuhvaća dimenziju biološke širine te 0,5 mm apikalnog dijela gingivnog sulkusa. Vestibularno i oralno širok je oko 2,5 mm, a interdentalno nešto širi. U slučaju upale, biološki pojas djeluje kao barijera koja sprječava prodor medijatora upale do alveolarne kosti. Drugim riječima, ako je prosječna dubina gingivnog sulkusa 1 mm, rub nadomjeska neće uzrokovati resorpciju kosti ako se smjesi do 0,5 mm ispod ruba gingive. Ako je dubina sulkusa manja od 1 mm,

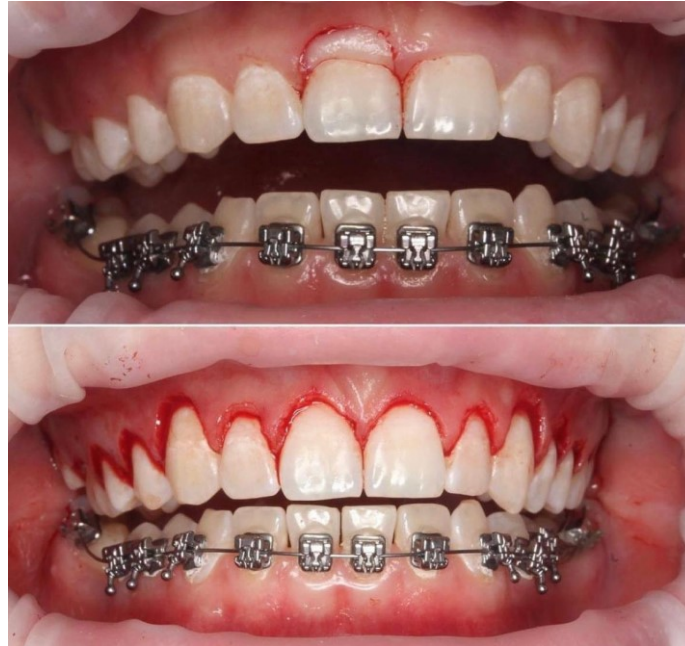postavljanje rubova nadomjeska 0,5 mm subgingivno ugrozilo bi biološku širinu i dovelo do stvaranja paradontnih džepova i gubitka alveolarne kosti. U tom slučaju rub nadomjeska postavlja se pliće u sulkus ili najbolje izvan njega.

2.4.4. Kirurško produljenje kruna

Kod kratkih kliničkih kruna i pretjerane vidljivosti gingive, potreban je zahvat kojim će se krune preoblikovati i produljiti, a vidljiva gingiva smanjiti. Odabir kirurške tehnike uvelike ovisi o odnosu gingive, CCS-a i alveolarne kosti, stoga je preoperativno potrebno učiniti sondiranje kosti (eng. *bone sounding*). Ovaj dijagnostički postupak izvodi se pod lokalnom anestezijom upotrebom paradontološke sonde. Prvo se mjeri dubina gingivnog sulkusa, a nakon toga sonda se gurne preko dna sulkusa kroz anestezirana meka tkiva sve dok ne dođe do kosti. U tom položaju ponovno se mjeri dubina sondiranja. U situacijama gdje od ruba gingive do vrha alveolarne kosti postoji prostor veći od 3 mm, ponekad je moguće produljiti kliničku krunu isključivo gingivektomijom. No većinom, postupak produljenja kliničke krune zahtjeva operaciju reznja s ili bez koštane resekcije (25).

- Gingivektomija i gingivoplastika

Gingivektomija je paradontološko-kirurški postupak odstranjenja viška gingive pomoću skalpela, posebnih noževa za gingivektomiju (nož po Kirklandu i Orbanu), elektrokautera ili lasera. Gingivoplastika je postupak preoblikovanja i rekonturiranja rubova gingive kako bi se postigao željeni oblik i izgled (21). Upotreba elektrokautera ne preporuča se kod ovih zahvata jer spaljuje meko tkivo pa rub gingive može biti neprecizan i neravan (26). S druge strane, laseri postaju sve zastupljeniji jer omogućuju veću preciznost pri rezanju i oblikovanju gingive, smanjuju krvarenje tijekom postupka zbog koagulirajućeg učinka i pridonose bržem cijeljenju tkiva. Gingivektomija se izvodi u slučaju hiperplazije gingive i postojanja pseudodžepova te kod APE tip 1 A gdje imamo dovoljan pojas keratinizirane gingive. Prije gingivektomije moguće je izraditi *mock up* koji će poslužiti kao kirurška šablona prilikom zahvata (17). Zahvat se izvodi pod lokalnom anestezijom te se prva inicijalna incizija radi u području CCS-a. Nakon toga slijedi intrasulkularna incizija i uklanjanje viška tkiva kiretom.



Slika 7. Gingivektomija – prije i poslije zahvata. Preuzeto s dopuštenjem autora: izv. prof. dr. sc. Andreja Carek

- Apikalno pomaknuti režanj

Postupak produljenja kliničke krune obično zahtijeva apikalno repositioniranje mukoperiostalnog reznja često u kombinaciji s ostektomijom i osteoplastikom. U pacijenata s nedovoljnom količinom keratinizirane gingive (pojas keratinizirane gingive manji od 3 mm), gingivektomija je kontraindicirana jer bi nakon zahvata zub bio okružen tankom alveolarnom mukozom (26,27). Osim što bi rezultat bio neestetski, nježna nekeratinizirana mukoza manje je otporna na traumu i sklonija upalama. Takve situacije zahtijevaju odizanje i apikalno pomicanje reznja kako bi se očuvao pojas keratinizirane gingive i uz to produljila klinička kruna. Apikalna repozicija reznja indicirana je kod APE tipa 2, a uz nju nerijetko je potrebna i osteoplastika kako bi se postigao valovit izgled kosti. Kod APE tipa 1 B i 2 B potrebna je rekonstrukcija biološke širine jer se rub alveolarnog grebena nalazi u razini ili iznad razine CCS-a. To znači da je uz apikalno pomaknuti režanj potrebno učiniti i resekciju kosti. Ako postoji širok pojas keratinizirane gingive (APE tip 1 B) prva incizija obično se radi u razini vrha kosti, odnosno CCS-a nakon čega slijedi intrasulkularna incizija i odizanje reznja pune debljine. U području papila mobilizira se režanj djelomične debljine kako bi papile ostale očuvane. Nakon toga ostektomijom uklanja se vestibularni višak kosti (2-3 mm) kako bi se stvorio prostor za epitelni i vezivni pričvrstak. Resekcija kosti obično se izvodi pomoću

kliješta, dlijeta za kost ili rotirajućih instrumenata s dijamantnim i karbidnim svrdlima te obaveznim vodenim hlađenjem (17,27). Ovaj zahvat zapravo je kombinacija gingivektomije, apikalno pomaknutog reznja i ostektomije. Kod tipa 2 B pojas keratinizirane gingive je normalan te bi gingivektomija rezultirala nedovoljnom količinom keratinizirane gingive. Kako bi se očuvala gingiva, prva incizija je intrasulkularna. Potom slijede dvije vertikalne incizije i mobilizacija mukoperiostalnog reznja. Resekcijom kosti osigurava se dostatan prostor za ponovno formiranje biološke širine. Režanj se repositionira tako da prekrije alveolarnu kost i fiksira šavovima.

Poželjno je nakon gingivektomije pričekati barem 6-8 tjedana da tkivo zacijeli. Kod apikalne repositionacije reznja potrebno je 8 do 10 tjedana da se reznj priljubi uz kost, a postava trajnog nadomjeska odgađa se barem 3 do 4 mjeseca kako bi se tkivo stabiliziralo i formirala odgovarajuća biološka širina. Tijekom tog razdoblja izrazito je bitna izvrsna oralna higijena (28).

2.4.5. Minimalno invazivna kirurška tehnika

U području stomatologije značajni naponi uloženi su u razvoj minimalno invazivnih kirurških tehnika kako bi se poboljšala kvaliteta stomatološke skrbi. Primjena naprednih tehnologija kao što su kirurški mikroskopi, operacije vođene CT-om i softveri za planiranje kao što je DSD, doprinijela je razvoju ultrakonzervativnih pristupa gdje se minimalno tkiva odstranjuje tijekom kirurških zahvata. Jedna od indikacija za primjenu minimalno invazivne kirurgije je produljenje kliničke krune zuba uslijed zakašnjele pasivne erupcije (29).

Kao što je prethodno opisano, APE tip 1 B obilježava širok pojas keratinizirane gingive, mukogingivalna linija smještena apikalno od CCS-a i rub alveolarnog grebena lokaliziran u području CCS-a. Jednostavno uklanjanje viška gingive dugoročno ne osigurava stabilan i predvidljiv rezultat (30). Minimalno invazivna tehnika produljenja kliničke krune modifikacije je konvencionalne kirurške tehnike u kojoj se gingiva i koštano tkivo remodeliraju bez odizanja mukoperiostalnog reznja (31). Ona pruža jednako uspješne i stabilne rezultate kao i klasičan kirurški postupak. Njezina prednost leži u atraumatskom pristupu i činjenici da ne zahtijeva odizanje reznja i šivanje. Kao rezultat toga, skraćeno je vrijeme trajanja zahvata, smanjena je postoperativna bol i nelagoda te je ubrzan proces cijeljenja. Kao i kod konvencionalne tehnike bitno je utvrditi odnos ruba gingive, CCS-a i ruba alveolarnog grebena. Osim sondiranjem kosti, ovi parametri mogu se precizno izmjeriti

pomoću računalne tomografije konusnim zrakama (CBCT). Tomografsko planiranje pokazuje gdje treba ukloniti kost i gingivno tkivo (30). Na temelju DSD-a i CBCT-a tehničar izrađuje *wax up* koji jasno prikazuje planirane promjene. U ordinaciji na temelju *wax up-a* i *mock up-a* pacijent procjenjuje predložene promjene prije nego što se izvedu stvarni kirurški postupci (30). Dijagnostički *mock up* potom služi kao kirurška šablona kod produljenja krune kako bi se postigla idealna gingivna arhitektura (32). On određuje visinu i tijek prve incizije. Nakon primarne incizije *mock up* se uklanja i slijedi intrasulkularna incizija te se ovratnik gingive odstranjuje smještajući novi rub gingive u područje CCS-a. Alveolarna kost uklanja se i rekonturira pomoću mikro dlijeta kroz napravljene incizije, bez odizanja režnja (31). Ostektomija se može izvesti i ultrazvučnim instrumentom s piezoelektričnim nastavkom. Piezoelektrični uređaji koriste ultrazvučne vibracije za resekciju kosti te mogu precizno i selektivno ukloniti koštano tkivo bez oštećenja površine korijena i okolnih mekih tkiva (30). Na kraju zahvata ponovnim sondiranje provjerava se rezultat ostektomije.

2.5. Brušenje zuba za ljsku

Brušenje za ljske koje se odlikuje minimalno invazivnim pristupom zahtijeva vrlo preciznu preparaciju, minimalno uklanjanje tvrdog zubnog tkiva i smještaj granice preparacije supragingivno ili u razini gingive. Vrijednosti preparacije obično se kreću se od 0,3 do 0,6 mm, a količinu brušenja potrebno je prilagoditi materijalu, boji zuba i količini cakline (4). Kako bi trajnost ljske bila što veća, tijekom brušenja potrebo je ostati što više u caklini. Preparacijom u caklini osigurava se deset puta jača adhezija i onemogućava se savijanje dentina u funkciji, a upravo je to ključno za sprječavanje lomova i odcementiranja ljsaka. Preduvjet za takvu preparaciju je dobar plan terapije koji uključuje *wax up* i *mock up*, a za maksimalnu preciznost i kontrolu rada preporučuje se upotreba crvenog koljičnika, dubinskih rezača i optičkih pomagala. Za kontrolu brušenja koristi se i silikonski indeks ili ključ. Preko wax up-a uzima se otisak od kondenzacijskog ili adicijskog silikona te se nakon polimerizacije silikonski indeks reže horizontalno ili vertikalno. Tijekom brušenja njegovi dijelovi postavljaju se na zub, što terapeutu omogućuje da procijeni koliko prostora ima, a koliko je još potrebno za buduće nadomjeske.

S obzirom na opseg preparacije razlikuju se tri tipa ljsaka (33):

1. konvencionalne ljske
2. *minimal-prep* ljske
3. *non-prep* ljske.

Za konvencionalne ljske vestibularna ploha brusi se 0,5 do 1 mm (33). Preparaciju je moguće podijeliti na preparaciju bez i s brušenjem incizalnog brida. Prozorska ili *window* preparacija podrazumijeva brušenje samo vestibularne plohe bez skraćivanja incizalnog brida. Eventualno se bruse i aproksimalne plohe, primjerice, ako je riječ o brušenju zuba za zatvaranje dijastema. Preparacija sa skraćivanjem incizalnog brida naziva se *butt joint* preparacija, a primjenjuj se ukoliko je potrebno postići translucenciju incizalnog brida ili ako nakon prozorske preparacije incizalni brid ostane vrlo tanak. Incizalni brid krati se ravno za 1-1,5 mm nakon čega se prijelaz od incizalno prema vestibularno zakošava ili zaobljuje kako se ne bi stvarao stres ispod keramike. Na taj način postiže se maksimalna estetika incizalnog brida jer tehničar ima potpunu slobodu u oblikovanju incizalnog dijela ljske. Postoji i treća opcija, slična *butt joint* preparaciji, ali zahtijeva dodatnu preparaciju stepenice na palatinalnoj plohi kako bi se povećala retencija ljske. Takva je preparacija danas kontraindicirana i potrebno ju je izbjegavati. Razlog je tomu tanka keramika i pucanje keramike na tim

dijelovima te komplicirana, preobilna i nepotrebna preparacija u doba adhezijske dentalne medicine (4).

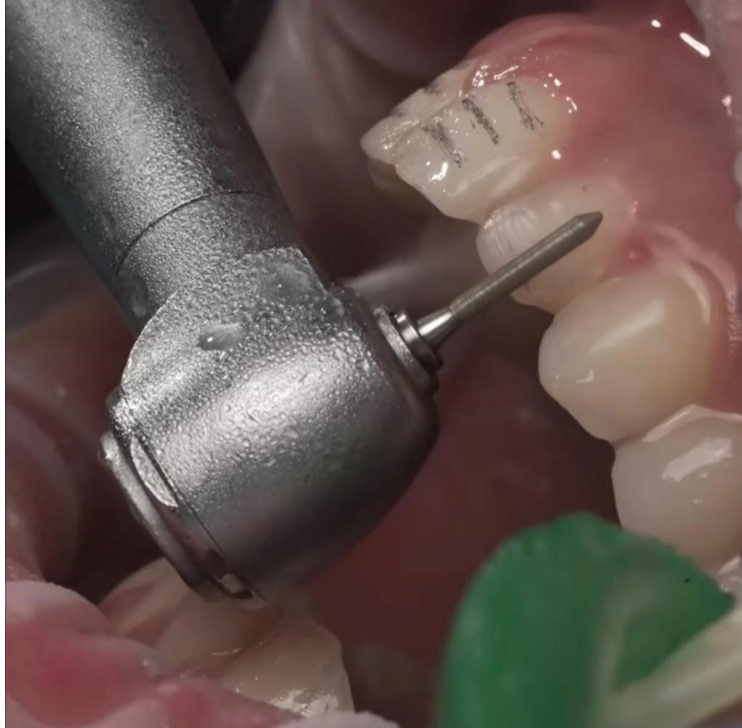
Minimal-prep ljuste ne zahtijevaju podjednako brušenje svih dijelova vestibularne plohe, već se brušenje provodi isključivo tamo gdje je potrebno stvoriti prostor za nadomjestak. Samim time neki dijelovi zuba bruse se više, a neki manje. Brušenje se provodi preko *mock up-a* tako da se dubinskim rezačem izrade horizontalne markacije na vestibularnoj plohi. Nakon toga zub se brusi samo na mjestima gdje su markacije završile u caklini. Mjesta gdje su markacije ostale u probnom radu ne zahtijevaju brušenje cakline jer prema učinjenom planu nema viška tkiva na tim područjima.

Non-prep ljuste ne zahtijevaju brušenje zuba i time predstavljaju potpuno neinvazivnu metodu korekcije osmijeha. Ipak, neki stručnjaci smatraju kako je potrebno prebrusiti površinski prizmatički sloj cakline koji je prezasićen. Takva caklina može biti otpornija na jetkanje kiselinom i potencijalno ugroziti adheziju. *Non-prep* ljustice izrazito su tanke. Debljina im se obično kreće oko 0,3 mm s tim da u ekstremnim slučajevima može iznositi tek 0,1 do 0,2 mm (33). Primjenjuju se za zatvaranje dijastema, promjenu boje, oblika, veličine ili povećanja vestibularnog volumena zuba, produljenje krune, popravak caklinskih defekata i za manje korekcije položaja zuba, a moguće je ovom vrstom ljustica i „osvježiti” stare fiksne nadomjeske koji su promijenili boju (33,34).

2.5.1. Princip preparacije

Kod preparacije zuba treba imati na umu da debljina cakline varira duž vestibularne plohe krune zuba. U gingivnoj trećini ona iznosi 0,3 do 0,5 mm, u srednjoj trećini od 0,6 do 1 mm, a u incizalnoj trećini 1,0 do 2,1 mm (35). Budući da je cervikalno caklina najtanja, standardna količina brušenja u gingivnoj trećini iznosi 0,3 mm, dok optimalno brušenje incizalne polovice vestibularne plohe i incizalnog brida iznosi 0,5 mm (36). Preparacija zuba započinje preko *mock up-a*. Upotrebom posebno dizajniranih dijamantnih dubinskih rezača na vestibularnoj se plohi urezuju horizontalni orijentacijski žljebovi. Ova markacijska svrdla posjeduju kotačiće određenog promjera koji postupno prodiru u dubinu cakline sve dok nerezujući dio svrdla ne dođe u kontakt sa zubom. Dubinski rezač primjenjuje se pod tri različita kuta. Prvo se označava dubina brušenja od 0,3 mm na gingivnoj trećini vestibularne plohe koristeći svrdlo s tri kotačića promjera 1,6 mm. Budući da promjer nerezujućeg držača iznosi 1 mm, polumjer kotačića koji strši iz njega iznosi 0,3 mm, ostavljajući tako

horizontalni žlijeb jednake dubine na površini zuba. Nakon toga na srednjoj i incizalnoj polovici vestibularne plohe dubinskim rezačem promjera 2 mm ubrušavaju se žljebovi dubine 0,5 mm. Horizontalni žljebovi označuju se grafitnom olovkom i potom se koničnim dijamantnim svrdlom zaobljena vrha uklanja preostali dio zubne strukture između žljebova.



Slika 8. Orijentacijski žljebovi i brušenje zuba. Preuzeto s dopuštenjem autora: izv. prof. dr. sc. Andreja Carek

Prateći konveksnost vestibularne plohe i mijenjajući nagib svrdla u tri različita položaja osigurava se ravnomjerno uklanjanje cakline. Istovremeno, prateći oblik mekih tkiva od njihovog mezo-aproksimalnog do disto-aproksimalnog dijela na gingivnom rubu oblikuje se zaobljena stepenica. Granica preparacije smješta se supragingivno jer tanka keramička ljuska i pažljivo odabrana boja kompozitnog cementa osiguravaju gotovo neprimjetan prijelaz između nadomjeska i tvrdog zubnog tkiva. Supragingivna preparacija ima brojne prednosti: ne oštećuje se gingiva, smanjuje se rizik od ekspaniranja dentina u cervikalnom dijelu zuba, čime se povećava vjerojatnost da će preparacija završiti u caklini. Također, rub preparacije jednostavnije je otisnuti, a supragingivni kavitet održati suhim tijekom cementiranja. Granicu preparacije moguće je smjestiti i u razini gingive te subgingivno, no subgingivnu preparaciju treba izbjegavati. Subgingivnim smještajem ruba preparacije ulazi se u prostor s vrlo tankom caklinom ili cementom korijena te se kompromitira cementiranje zbog vlaženja iz zubnog sulkusa (9). Postoji i rizik od prevelikog ulaženja u gingivni sulkus i potencijalnog

narušavanja biološke širine. Zbog tih razloga rub preparacije smješta se subgingivno samo kada je to potrebno. Interproksimalno brušenje izvodi se usmjeravanjem svrdla paralelno s uzdužnom osi zuba i obično se zaustavlja neposredno prije kontaktne plohe. Međutim, neke situacije, primjerice, zatvaranje dijastema ili značajnije promjene boje zuba, zahtijevaju dublje interproksimalno brušenje kako bi se rub preparacije smjestio izvan vidljivog područja, a tehničaru osigurao prostor za izradu nadomjeska. Nakon završenog brušenja preostali dio *mock up-a* skida se sondom, zaobljavaju se svi oštri prijelazi te se upotrebom finih dijamantnih svrdala, diskova i gumica brušena površina polira. Ako je na nekim mjestima eksponiran dentin, potrebno ga je zaštititi primjenom adheziva kako bi se spriječio prodor bakterija u dentinske tubuluse i izbjegla pojava postoperativne preosjetljivosti (1).

2.6. Otisak za estetske ljuste

Prilikom otiskivanja za estetske ljuste važna je upotreba preciznog i stabilnog otisnog materijala. U tu svrhu danas se najčešće koriste polieteri i adicijski silikoni. Prije otiska zubi se odvajaju metalnim stripsama kako bi u otisku ostale interdentalne pregrade od elastomera (4). To omogućuje tehničaru da pravilno odvoji bataljke bez da ošteti kontaktne točke. Ukoliko je rub preparacije smješten subgingivno, u sulkus se postavlja retrakcijski konac kako bi se zaustavilo istjecanje sulkusne tekućine i prikazala granica preparacije. Retrakcijski konac ostaje u sulkusu nekoliko minuta i uklanja se neposredno prije uzimanja otiska. Neovisno o materijalu, pri otiskivanju nužno je suho radno polje i uvijek se otiskuje cijela čeljust. Osim analogno, otisak se može uzeti i digitalno upotrebom intraoralnog skenera.

- Jednovremeni otisni postupak s dva materijala

Otisak se obično uzima konfekcijskom žlicom i adicijskim silikonom različitih konzistencija. Postupak se izvodi tako da stomatolog preko gingivnih rubova preparacije pištoljem s kartušama nanosi rjeđi materijal dok asistent istovremeno puni žlicu otisnim materijalom srednje konzistencije. Najbolje je rijetki materijal nanositi neprekidnim napredovanjem u istom smjeru. Po završetku, ispunjena žlica unosi se u usta pacijenta i postavlja na zube preko rjeđeg materijala. Riječ je zapravo o modificiranoj tehnici tzv. sendvič otiska, a osim opisane tehnike u praksi se koristi i jednovremeni otisni postupak s jednim materijalom i tehnika korekturnog otiska.

- Korekturni otisak

Korekturni otisak izvodi se slično prethodno opisanom otisku. U svrhu individualizacije konfekcijske žlice prvo se uzme otisak gušćim materijalom. Nakon toga otisak se obrađuje - skrate se rubovi, izrežu interdentalne pregrade oko nebrušenih zuba i odstrane podminirana područja. Zatim se u pripremljen otisak i oko brušenih zuba nanosi rjeđi materijal i potom se žlica vraća u usta do završetka polimerizacije materijala.

- Jednovremeni otisni postupak s jednim materijalom

Jednovremeni otisni postupak s jednim materijalom u individualnoj žlici predstavlja najprecizniji otisak u fiksnoj protetici (2). Prije otiskivanja individualnu žlicu potrebno je premazati adhezivnim sredstvom kako bi se osigurala bolja retencija otisnog materijala unutar žlice. Nakon što se otisni materijal zamiješa, dio materijala unosi se u individualnu žlicu dok

se preostali materijal u suvišku nanosi preko brušenih zuba. Žlica se potom unosi u usta pacijenta i uzima se otisak.

2.7. Cementiranje estetskih ljuski

Estetske ljuske svezuju se za tvrda zubna tkiva primjenom adhezivne tehnike cementiranja. Cjelokupni koncept adhezivnog cementiranja temelji se na ostvarivanju kemijske veze i stvaranju monobloka između površine zuba i nadomjeska. Ovakvo svezivanje dodatno ojačava keramiku i stabilizira cijeli sustav jer se veći dio mehaničkog opterećenja prenosi na zub, dok je keramika rasterećena (37). Na molekularnoj razini, adhezivno cementiranje dovodi do pojave fizikalnih, bipolarnih i Van der Waalsovih sila te ionskih i kovalentnih veza između zuba i nadomjeska (38). Također, prisutna je i mikromehanička veza nastala prodiranjem kompozitnog cementa u prethodno jetkanu strukturu zuba i keramičkog materijala.

2.7.1. Kompozitni cementi

Kompozitne cemente obilježava netopljivost, visoka vlačna čvrstoća, dobra fizikalno-mehanička svojstva i estetika. Sastoje se od organske smolaste matrice, anorganskih čestica punila, spojnog sredstva te različitih pigmenata, stabilizatora i inicijatora. Gotovo su identični restorativnim kompozitnim materijalima, ali sadrže manju količinu punila zbog čega su manje viskozni (39). Ovisno o način polimerizacije mogu biti kemijski, svjetlosno ili dvostruko stvrdnjavajući (eng. *dual cure*). Zbog visoke translucencije i male debljine, keramičke ljuske cementiraju se svjetlosno polimerizirajućim cementima. Upotreba kemijskih i dualno stvrdnjavajućih cemenata se ne preporučuje jer kemijska reakcija tijekom autopolimerizacije može uzrokovati promijene boje u cementu, što može dovesti do neželjenih estetskih posljedica. Kompozitni cementi mogu doći u dva oblika ovisno o adhezivu te tako razlikujemo konvencionalnu adhezivnu tehniku i samoadhezivnu tehniku, odnosno samoadhezivne cemente. Samoadhezivni cementi ne zahtijevaju prethodnu pripremu cakline i dentina jer se kiselina, *primer* i *bond* nalaze u sastavu samog cementa. Upotreba ovih sustava ne preporuča se kod cementiranja ljuski jer je snaga njihove veze s caklinom nije optimalna. Važan korak u cementiranju je i odabir boje cementa. Pogrešan izbor boje može narušit izgled konačnog rada. Da se to spriječi, uz različite boje cementa proizvođači nude i *try in* paste koje služe za procjenu utjecaja boje cementa na protetski rad prije cementiranja.

2.7.2. Postupak cementiranja

1. Priprema unutarnje površine keramičke ljuske
 - a. Dezinfekcija i jetkanje

Prije cementiranja keramička ljuska čisti se i odmašćuje alkoholom ili acetonom te se njena unutarnja površina jetka fluorovodičnom kiselinom. Ovisno o vrsti keramike i proizvođaču kiseline, kiselina se ostavlja 20-90 sekundi i potom ispiri (4). Ovim postupkom stvaraju se sitne mikroretencije koje omogućuju prodiranje cementa u keramiku i bolju vezu s nadomjeskom. Kod predugog jetkanja na površini zaostaju slobodne čestice keramike i remineralizirane soli koje mogu smanjiti snagu adhezije (40). Ove nečistoće mogu se očistiti nanošenjem 37% ortofosforne kiseline u trajanju od 15 sekundi.

b. Silanizacija

Nakon završenog jetkanja na suhu površinu ljuske u tankom sloju nanosi se sredstvo za silanizaciju. Silan pridonosi adheziji tako što ostvaruje kemijsku vezu silicijevog dioksida iz keramike i bisfenol-A-glicidil-metakrilata iz kompozitnog cementa. Nakon jedne minute silan se suši zračnim mlazom, a unutarnja površina ljuske premazuje slojem adheziva koji se potom ispuhuje. U tako pripremljeni nadomjestak može se nanijeti kompozitni cement.

2. Priprema zuba za adhezivno cementiranje

a. Izolacija radnog polja i dezinfekcija

Prije cementiranja radno polje potrebno je izolirati postavom koferdama. Kad to nije moguće suho radno polje osigurava se svitcima staničevine, a susjedni zubi izoliraju se teflonskom vrpcom. U gingivni sulkus postavlja se retrakcijski konac čime se sprječava prolazak viška cementa u dublja područja parodontnog ligamenta i sprječava dotok sulkusne tekućine. Površina zuba čisti se i dezinficira 2% klorheksidinom ili alkoholom. Oksidirajuća sredstva poput natrijevog hipoklorita i vodikovog peroksida potrebno je izbjegavati jer smanjuju snagu adhezivne veze.

b. Jetkanje cakline i dentina

Površina cakline jetka se 37% ortofosfornom kiselinom u trajanju od 30 sekundi. Tim postupkom uklanja se zaostatni sloj, demineralizira površina cakline te se stvaraju mikro i makroporoznosti, što je preduvjet za svezivanje kompozitnog cementa i cakline. Područje ekspaniranog dentina, ako postoji, jetka se 15 sekundi. Nakon toga slijedi ispiranje i sušenje jetkane površine.

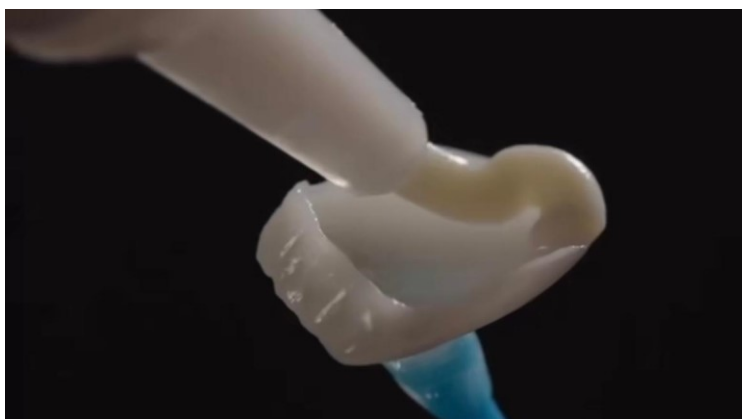c. Nanošenje adhezivnog sredstva

Adheziv se na površinu zuba nanosi prema uputama proizvođača. *Primer* i *bond* najčešće dolaze u jednoj bočici, no mogu biti i kao zasebne komponente. U tom slučaju, ako je

preparacija cijela u caklini, zub se može premazati samo *bondom* jer *primer* služi za pripremu dentina i nije potreban (9). Adheziv se ne polimerizira sve dok se keramička ljuska ne postavi pravilno na zub (1).

3. Cementiranje keramičke ljuske

Za cementiranje ljusaka upotrebljavaju se svjetlosno polimerizirajući kompozitni cementi koji omogućuju dulje vrijeme manipulacije, što je poželjno pogotovo ako se cementira više ljuski. U pripremljeni keramički nadomjestak unosi se cement i ljuska se pozicionira na zub.



Slika 9. Nanošenje kompozitnog cementa. Preuzeto s dopuštenjem autora: izv. prof. dr. sc. Andreja Carek

Najbolje je da se ljuska postavlja od incizalnog ruba i potom lagano pritišće u gingivno-apikalnom smjeru. Na taj način najbolje se izbjegavaju inkluzije zraka između cementa i keramike koje bi nakon polimerizacije bile vidljive kao sive mrlje. Nakon postavljanja ljuske kontrolira se njen položaj i rubni dosjed. Ako se cementira više ljuski preporuka je da se cementiraju dvije po dvije. Zatim slijedi kratkotrajno osvjetljavanje polimerizacijskom lampom kako bi se lakše uklonio višak cementa. Interdentalna područja najbolje je očistiti zubnim koncem. Nakon uklanjanja viška cementa, rubovi nadomjeska premazuju se glicerinom kako bi se spriječila inhibicija polimerizacije kompozita kisikom iz zraka. Svaka ljuska potom se svjetlosno polimerizira sa svih strana 60 do 90 sekundi. Ako je debljina ljuske veća od 0,7 mm ili je njena površina vrlo neprozirna, svjetlosno polimerizirajući kompozitni materijal ne doseže svoju maksimalnu čvrstoću (41). Preporuka je tada koristiti dualno stvrdnjavajuće kompozitne cemente. Završno slijedi poliranje ljuskica, a osobito spojnih mjesta sa zubom.

Estetika i minimalno invazivni postupci važan su aspekt suvremene stomatologije. Napredak materijala i razvoj adhezivne tehnike učinili su keramičke ljuskice poželjnom opcijom za restauraciju estetske zone. Keramičke ljuskice imaju visok stupanj translucencije i sposobnost refleksije svjetlosti, što ih čini idealnim za estetske korekcije i postizanje prirodnog izgleda zuba. U pacijenata s kratkim kliničkim krunama i pretjerano vidljivom gingivom, digitalno dizajniranje osmijeha, *wax up* i *mock up* pružaju sigurnost u izvođenju zahvata. DSD je koristan dijagnostički alat za planiranje dentogingivalnih promjena koji olakšava komunikaciju s pacijentom, omogućuje pacijentu da jasno vidi kako će izgledati nakon tretmana te da izrazi svoje želje i aktivno sudjeluje u planiranju svog budućeg osmijeha. *Mock-up* omogućuje analizu i procjenu oblika, veličine i izgleda budućih nadomjestaka u ustima pacijenta, kao i procjenu razine i arhitekture gingive prije izvođenja konačnog zahvata. Koristi se i kao vodič pri brušenju čime se izbjegava nepotrebno uklanjanje cakline te kao kirurška šablona kod produljenja krune zuba. Produljenje kliničke krune jedan je od najčešće izvođenih parodontološko-kirurških postupaka. Konvencionalna kirurška tehnika uključuje uklanjanje viška gingive i odizanje mukoperiostalnog režnja kako bi se izvela ostektomija do razine koja je potrebna za formiranje novog epitelnog i vezivnog pričvrstka. Međutim, odizanje režnja i ostektomija mogu imati neželjene učinke kao što su krvarenje, upala i postoperativna bol (29). Minimalno invazivna tehnika minimizira navedene učinke, skraćuje vrijeme trajanja zahvata i vrijeme potrebno za oporavak tkiva. Za razliku od konvencionalne ostektomije koja se izvodi rotirajućim instrumentima i zahtjeva odizanje režnja kako bi se smanjilo oštećenje mekog tkiva i površine korijena, ostektomija pomoću *piezo* nastavaka omogućuje precizno i selektivno uklanjanje kosti bez potrebe za odizanjem režnja i kasnijim šivanjem. Također, ostektomije izvedene s piezoelektričnim nastavcima imaju manju ekspresiju upalnih medijatora, što ide u prilog bržem cijeljenju i lakšem postoperativnom razdoblju (29, 39).

Pristup temeljen na preciznoj dijagnostici i planiranju omogućuje poboljšanje estetike osmijeha u pacijenata s *gummy smile-om*. Kombinacija minimalno invazivnog kliničkog produljenja krune i keramičkih ljuskica može biti vrlo dobra strategija za postizanje pravilnog odnosa gingive i krune zuba. Minimalno invazivno kirurško produljenje krune učinkovit je i predvidljiv zahvat koji omogućuje postizanje stabilnog ruba gingive za restorativne postupke (29).

1. Tomić T. Keramičke ljuste [master thesis]. Zagreb: Medicinski fakultet Sveučilišta u Rijeci; 2010.
2. Jakovac M, Kranjčić J. Pretklinička i laboratorijska fiksna protetika. Zagreb: Stega tisak; 2020. 240 str.
3. Šiljeg D. Načini preparacije zuba za fiksno-protetske radove ovisno o keramičkom materijalu [master thesis]. Zagreb: Stomatološki fakultet Sveučilišta u Zagrebu; 2017.
4. Tarle Z, i sur. Restaurativna dentalna medicina. Zagreb: Medicinska naklada; 2019. 380 str.
5. Barišić M. Nove tehnologije u dentalnoj protetici [master thesis]. Zagreb: Stomatološki fakultet Sveučilišta u Zagrebu; 2016.
6. Milardović Ortolan S, Medojević D, Bergman L, Viskić J, Mehulić K. Klinički i laboratorijski tijek izrade staklokeramičke krunice. Sonda. 2012.;13(24):88–91.
7. Menđušić M, Jelić K, Viskić J, Milardović Ortolan S, Mehulić K. Dentalne keramike-kako, kada i zašto? Sonda. 2015.;29(1):51–3.
8. Pavić D. Monolitni keramički nadomjesci [master thesis]. Zagreb: Stomatološki fakultet Sveučilišta u Zagrebu; 2017.
9. Čatović A, Komar D, Čatić A, i sur. Klinička fiksna protetika 1 - krunice. Zagreb: Medicinska naklada; 2015. 198 str.
10. Kapetanović G, Prskalo K. Komunikacija u stomatologiji - Poziv ili zanimanje? Sonda. 2014.;27(21):88–90.
11. Mehadžić K, Mehulić K. Pretprotetska priprema pacijenta u fiksnoj protetici. Sonda. 2014.;28(2):25–8.
12. Gurel G. Znanje i vještina u izradi estetskih keramičkih ljusti. Zagreb: Quintessence Publishing Co. Ltd; 2009. 528 str.
13. Štambuk M. Postupci analize i planiranja estetskih zahvata na gornjim prednjim zubima [master thesis]. Zagreb: Stomatološki fakultet Sveučilišta u Zagrebu; 2018.
14. Martinović J. Uloga boje, oblika i estetike zuba te odnos fizionomije lica i zubi u fiksnoj protetici [master thesis]. Zagreb: Stomatološki fakultet Sveučilišta u Zagrebu; 2017.
15. Zlatarić DK. Postupci određivanja prirodne boje zuba. Zagreb: Sveučilište u Zagrebu; 2020. 20 str.
16. Knezović Zlatarić D, Aurer A, Meštrović S, Pandurić V, Čelić R. Osnove estetike u dentalnoj medicini. 1. Hrvatska komora dentalne medicine; 2013. 206 str.
17. Pezer F. Utjecaj mekih tkiva na estetski izgled pacijenta [professional thesis]. Zagreb: Stomatološki fakultet Sveučilišta u Zagrebu; 2022.
18. Štruman K. Digitalno planiranje i dijagnostika u fiksnoj protetici [master thesis]. Zagreb: Stomatološki fakultet Sveučilišta u Zagrebu; 2017.

19. Radić T, Sablić V, Milardović Ortolan S, Mehulić K. Wax up i mock up u fiksnoprotetskoj terapiji. *Sonda*. 2012.;13(24):57–9.
20. Mladiček M. Biološki orijentirana preparacija zuba [master thesis]. Zagreb: Stomatološki fakultet Sveučilišta u Zagrebu; 2021.
21. Musić L, Ninčević A, Vražić D. Postupci produljenja kliničke krune. *Sonda*. 2013.;25(2):73–7.
22. Perković AL. Etiologija i terapija hiperplazije gingive [master thesis]. [Zagreb]: Stomatološki fakultet Sveučilišta u Zagrebu; 2021.
23. Delija B, Puhar I. Biološka širina - kako je definirati i čemu nam služi? *Sonda*. 2009.;17(1):40–2.
24. Jorgić-Srdjak K, Plančak D, Maričević T, Dragoo MR, Bošnjak A. Parodontološko-protetski aspekt biološke širine I. dio - Remećenje biološke širine. *Acta Stomatol Croat Int J Oral Sci Dent Med*. 2000.;34(2):189–93.
25. Talakić M. Parodontna plastična kirurgija u estetskoj zoni. [master thesis]. Zagreb: Stomatološki fakultet Sveučilišta u Zagrebu; 2015.
26. Jorgić-Srdjak K, Dragoo MR, Bošnjak A, Plančak D, Filipović-Zore I, Lazić D. Parodontološko-protetski aspekt biološke širine II. dio - Rekonstrukcija anatomije i funkcije. *Acta Stomatol Croat*. 2000.;34(4):435–9.
27. Bašić P. Kirurške opcije u rješavanju pasivne erupcije zuba [master thesis]. Zagreb: Stomatološki fakultet Sveučilišta u Zagrebu.; 2020.
28. Jorgić-Srdjak K, Dragoo MR, Bošnjak A, Plančak D, Filipović I, Lazić D. Parodontološko-protetski aspekt biološke širine II. dio - Rekonstrukcija anatomije i funkcije. *Acta Stomatol Croat Int J Oral Sci Dent Med*. 2000.;34(4):435–9.
29. Gomez A, Caselli R, Florio R. Minimally Invasive Aesthetic Crown Lengthening: A Piezoelectric Assisted Case Series With 4-Year Follow-Up. *Oral Health Dent Sci*. 2022.;6(1):1–8.
30. Marcantonio ACM, de Oliveira GJPL, Scardueli CR, Marcantonio CC, Marcantonio RAC, Marcantonio E. Minimally Invasive Surgery for Clinical Crown Lengthening Using Piezoelectric Ultrasound. *Case Rep Dent*. ;2020:7234310.
31. Ribeiro F, Hirata Y D, Reis F A, Santos R V, Miranda S T, Faveri M, i sur. Open-flap versus flapless esthetic crown lengthening: 12-month clinical outcomes of a randomized controlled clinical trial. *Periodontol*. 2013.;85(4):536–44.
32. Jurado CA, Parachuru V, Villalobos Tinoco J, Guzman-Perez G, Tsujimoto A, Javvadi R, i ostali. Diagnostic Mock-Up as a Surgical Reduction Guide for Crown Lengthening: Technique Description and Case Report. *Medicina (Kaunas)*. 2022.;58(10):1360.
33. Milardović S, Mehulić K, Soldo M. „NON-PREP“ ljuskice. *Sonda*. 2009.;10(19):78–9.

34. Pini NP, Aguiar FHB, Lima DANL, Lovadino JR, Terada RSS, Pascotto RC. Advances in dental veneers: materials, applications, and techniques. *Clin Cosmet Investig Dent.* 2012.;4:9–16.
35. Ferrari M, Patroni S, Balleri P. Measurement of enamel thickness in relation to reduction for etched laminate veneers. *Int J Periodont Rest Dent.* 1992.;12(5):407–13.
36. Shillinburg HT, Grace CS. Thickness of enamel and dentin. *J South Calif Dent Assoc.* 1973.;41(1):33–6.
37. Milardović S, Mehulić K, Viskić J, Jakšić A. Cementiranje potpuno keramičkih protetskih radova. *Sonda.* 2010.;20(1):52–5.
38. Zelić M. Konvencionalno vs. adhezivno cementiranje fiksnoprotetskih nadomjestaka [master thesis]. Zagreb: Stomatološki fakultet Sveučilišta u Zagrebu; 2016.
39. Lazić B, Komar D, Čatić A. Cementi i cementiranje u fiksnoprotetskoj terapiji. *Sonda.* 2014.;6(11):62–6.
40. Dijanić M, Jakovac M. Dentalna keramika i adhezivno cementiranje. *Sonda.* 2019.;36(2):68–71.
41. Linden JJ, Swift EJ, Boyer DB, Davis BK. Photo-activation of resin cements through porcelain veneers. *J Dent Res.* 1991.;70(2):154–7.

Nika Horvat rođena je 05.03.1998. u Čakovcu. Pohađala je Osnovnu školu Nedelišće i natjecateljski se bavila atletikom. Godine 2012. upisuje srednju školu Gimnaziju Josipa Slavenskog Čakovec. Maturirala je 2016. godine i iste godine upisala studij dentalne medicine na Stomatološkom fakultetu Sveučilišta u Zagrebu. Bila je članica studentske sekcije za protetiku te održala radionicu određivanja boje na 5. Simpoziju studenata dentalne medicine.