

Poslijeendodontska rekonstrukcija zubne krune

Mimica, Sarah

Master's thesis / Diplomski rad

2023

Degree Grantor / Ustanova koja je dodijelila akademski / stručni stupanj: **University of Zagreb, School of Dental Medicine / Sveučilište u Zagrebu, Stomatološki fakultet**

Permanent link / Trajna poveznica: <https://um.nsk.hr/um:nbn:hr:127:261155>

Rights / Prava: [Attribution-NonCommercial-NoDerivatives 4.0 International/Imenovanje-Nekomercijalno-Bez prerada 4.0 međunarodna](#)

Download date / Datum preuzimanja: **2025-04-02**



Repository / Repozitorij:

[University of Zagreb School of Dental Medicine Repository](#)





Sveučilište u Zagrebu

Stomatološki fakultet

Sarah Mimica

**POSLIJEENDODONTSKA
REKONSTRUKCIJA ZUBNE KRUNE**

DIPLOMSKI RAD

Zagreb, 2023.

Rad je ostvaren u Zavodu za endodonciju i restaurativnu stomatologiju Stomatološkog fakulteta Sveučilišta u Zagrebu.

Mentor rada: izv. prof. dr. sc. Paris Simeon, Zavod za endodonciju i restaurativnu stomatologiju, stomatološki fakultet, Sveučilište u Zagrebu

Lektor hrvatskog jezika: Ivona Đurin, mag. educ. philol. croat.

Lektor engleskog jezika: Katarina Stojković, mag. educ. philol. angl. et mag. educ. hist

Rad sadrži: 36 stranica

3 slike

1 CD

Rad je vlastito autorsko djelo, koje je u potpunosti samostalno napisano uz naznaku izvora drugih autora i dokumenata korištenih u radu. Osim ako nije drukčije navedeno, sve ilustracije (tablice, slike i dr.) u radu su izvorni doprinos autora diplomskog rada. Autor je odgovoran za pribavljanje dopuštenja za korištenje ilustracija koje nisu njegov izvorni doprinos, kao i za sve eventualne posljedice koje mogu nastati zbog nedopuštenog preuzimanja ilustracija odnosno propusta u navođenju njihovog podrijetla.

Zahvala

Zahvaljujem mentoru izv. prof. dr. sc. Parisu Simeonu na pomoći, svim pruženim stručnim i životnim savjetima i prenesenom znanju.

Hvala svim profesorima i kolegama s kojima sam imala priliku surađivati tijekom ovih šest godina.

Zahvaljujem prijateljima na nezaboravnim trenucima i stvorenim uspomenama tijekom ovog prekrasnog putovanja.

Najveća hvala mojoj obitelji, roditeljima i partneru Danku na ljubavi, razumijevanju i podršci, bez vas ovaj uspjeh ne bi bio moguć. Hvala vam!

POSILIJEENDODONTSKA REKONSTRUKCIJA ZUBNE KRUNE

Sažetak

Uspjeh endodontskog liječenja postiže se uklanjanjem ili značajnim smanjenjem broja bakterija, prevencijom ponovne bakterijske kontaminacije, zatvaranjem korijenskih kanala te kvalitetnom postendodontskom rekonstrukcijom zubne krune. Protokol kojim liječimo zub uključuje čišćenje i širenje korijenskih kanala zbog čega je narušena stabilnost samog zuba te su izmijenjena njegova mehanička i fizikalna svojstva. Upravo kako bi očuvali zubnu strukturu i osigurali joj dugotrajnost unutar stomatognatnog sustava koji je pod konstantnim opterećenjem vanjskih sila, bitno je provesti adekvatnu rekonstrukciju krune tog zuba. Uz temeljito provedenu dijagnostiku koja uključuje uzimanje anamnestičkih podataka pacijenta, detaljnu analizu radioloških snimki i provođenje intraoralnog i ekstraoralnog pregleda te određenih testova pristupamo kreiranju plana terapije. Ovisno o stanju preostalog zubnog tkiva, parodonta, smještaju zuba te ostalih zuba u ustima, suvremena stomatologija nam nudi brojne materijale kojima možemo opskrbiti krunu zuba. Također, bitan aspekt nam čine i pacijentove želje i mogućnosti koje svakako ne smijemo ignorirati. Kao postendodontsku opskrbu nude nam se izravne i neizravne restauracije te protetski nadomjesci. Od materijala možemo birati između kompozita, staklenoionomernog cementa, cirkona, keramike te drugih rjeđe zastupljenih u praksi. Nerijetko kod liječenih zubi je potrebno napraviti i nadogradnju radi povećavanja kliničke krune zuba koja može biti individualna ili konfekcijska. Postendodontska rekonstrukcija zubne krune predstavlja spektar brojnih postupaka i mogućnosti koje nam stoje na raspolaganju kako bi zubu vratili njegovu formu, funkciju, estetska svojstva te u konačnici i ulogu u stomatognatnom sustavu.

Ključne riječi: postendodontska opskrba, intrakanalni kolčići, krunice

POST-ENDODONTIC RECONSTRUCTION OF DENTAL CROWN

Summary

The success rate of endodontic treatment is achieved by removing or significantly reducing the number of bacteria, preventing repeated bacterial contamination, filling root canals, and high-quality post-endodontic reconstruction of dental crowns. Protocol used to treat the tooth includes cleaning and enlargement of root canals, due to which stability of the tooth itself is impaired and its mechanical and physical properties are changed. To preserve dental structure and ensure its longevity within the stomatognathic system, which is under constant load from external forces, it is essential to carry out an adequate reconstruction of the crown of that tooth. Through thoroughly performed diagnosis, which includes obtaining the patient's anamnestic data, detailed evaluation of radiological images, and conducting intra- and extraoral examination as well as particular tests, one approaches the creation of a therapy plan. Depending on the condition of the remaining dental tissue, periodontium, position of the tooth, and other teeth in the mouth, modern dentistry offers numerous materials that can supply the crown of the tooth. Moreover, the patient's wishes and possibilities are an imperative aspect that cannot be ignored. Direct and indirect restorations and prosthetic restorations are offered as post-endodontic care. One can choose from composite or glass ionomer resins, zirconia, ceramics, and others that are not common practice. Often in treated teeth, it is necessary to make the post-and-core system to increase the clinical crown of the tooth, which can be individual or ready-made. Post-endodontic reconstruction of the crown of the tooth represents a spectrum of numerous procedures and possibilities available to restore the tooth to its form, function, aesthetic properties, and, ultimately, its role in the stomatognathic system.

Key words: post-endodontic therapy, intracanal posts, dental crowns

SADRŽAJ:

1. UVOD	1
2. DIJAGNOSTIKA I PLANIRANJE POSTENDODONTSKE TERAPIJE.....	3
3. KARAKTERISTIKE ENDODONTSKI LIJEČENIH ZUBI.....	6
4. SVRHA I POSTUPAK POSTENDODONTSKE OPSKRBE ZUBA.....	8
5. NADOGRAĐNJE.....	10
5.1 Individualne nadogradnje.....	12
5.2 Konfekcijske nadogradnje.....	13
6. CEMENTI	15
7. PROTOKOL PRIPREME KORIJENSKOG KANALA I CEMENTIRANJE	18
8. POSTENDODONTSKA REKONSTRUKCIJA ZUBNE KRUNE	22
8.1 Izravne restauracije.....	23
8.2 Neizravne restauracije.....	23
8.3 Krunice.....	25
9. RASPRAVA	26
10. ZAKLJUČAK	30
11. LITERATURA.....	32
12. ŽIVOTOPIS.....	35

Popis skraćenica

MOD - meziokluzalnodistalno

SIC – staklenoionomerni cement

CAD – engl. *Computer-Aided Design*

CAM – engl. *Computer-Aided Manufacturing*

Endodontski liječeni zubi imaju značajno promijenjena fizikalna i mehanička svojstva u usporedbi s vitalnim zubima. Smatra se da su liječeni zubi slabiji i skloniji frakturama zbog isušivanja ili preranog gubitka vlage koju osigurava vitalna pulpa.

U postendodontskoj opskrbi i rekonstrukciji zubne krune važno je voditi računa upravo o svojstvima takvog zuba. Nadogradnje, odnosno intrakanalni kolčići se često koriste u opskrbi liječenog zuba kako bi raspodijelili sile unutar radikularnog dentina na potporno tkivo zuba duž njegovog korijena. Unatoč boljoj raspodjeli sila, kolčići mogu prouzročiti stres unutar zuba zbog čega raste rizik od frakture. (1)

Kraj endodontskog liječenja korijenskih kanala ne označava i kraj liječenja samog zuba. Endodontski liječenim zubima je potrebno vratiti formu, funkciju te estetiku, a kvaliteta koronarne restauracije će utjecati na uspjeh samog endodontskog liječenja.

Kvalitetna rekonstrukcija zubne krune s dobrim koronarnim brtvljenjem smanjuje rizik od mikropropuštanja te ulaska bakterija u endodontski prostor. Također, bitno je uspostaviti formu, funkciju te proksimalne kontakte kao i okluzalnu stabilnost jer time smanjujemo rizik od frakture i karijesa.

Pojava adhezivnih tehnika je ostavila veliki utjecaj u području cijele stomatologije, pa tako i na polju rekonstrukcije zubne krune endodontski liječenih zuba čime je uvelike zamijenila korištenje metalnih kolčića i amalgamskih restauracija bezmetalnim kolčićima i direktnim i indirektnim restauracijama na bazi kompozita ili keramike. (2)

2. DIJAGNOSTIKA I PLANIRANJE POSTENDODONTSKE TERAPIJE

Unatoč svim znanjima, testovima i metodama koje današnja suvremena stomatologija posjeduje, nije uvijek lako odrediti detaljnu, definitivnu i točnu dijagnozu nužnu za stvaranje plana terapije. Kako bi dijagnostika bila što preciznija uzima se pacijentova anamneza, provodi se ekstraoralni i intraoralni pregled uz primjenu određenih testova na zubima koji su potencijalni kandidati buduće terapije te se detaljno analiziraju dostupne radiološke snimke.

Anamneza obuhvaća opću i stomatološku anamnezu kojima se upoznajemo s pacijentovim općim stanjem, kroničnim bolestima i lijekovima koje uzima koji bi mogli interferirati s našim liječenjem te dobivamo uvid u dosadašnje stomatološke intervencije. Kroz ekstraoralni i intraoralni pregled analiziramo opći izgled, boju kože, diskoloracije, asimetriju lica, oticanje, usne, sluznicu, jezik, parodont, mišiće i zube. Za provjeru vitaliteta ili postojanja osjetljivosti zuba dostupni su nam testovi poput palpacije, perkusije i testova vitaliteta. Bolan podražaj na palpaciju ili perkusiju može upućivati na periapikalnu upalu, dok na patologiju vezanu uz parodont nam može upućivati veća pomičnost zuba, bol pri horizontalnoj perkusiji ili prevelika dubina gingivalnog sulkusa. Odabir testa vitaliteta se temelji na simptomima pacijenta. Postoje testovi na hladno, toplo, električni podražaj, stimulaciju dentina i test koji mjeri protok krvi kroz pulpu uzimajući u obzir činjenicu da je protok krvi kroz upaljenu pulpu veći. Lažno negativni odgovor se može dobiti kod kalcifikacija, a lažno pozitivan ako hladnoća dođe u doticaj s gingivom. (3, 4)

U terapiji postendodontske opskrbe zuba od iznimne važnosti su nam radiološke snimke koje nam mogu pokazati postojanje patologije u kosti. Unatoč brojnim greškama koje se mogu dogoditi i zbog same anatomije čeljusti i zuba gdje se detalji sakriju zbog superpozicije, kompletnu je dijagnozu nemoguće napraviti bez radiološke snimke. (3) Radiološki pregledi se rade ciljano, temeljem kliničke slike i pregleda, dok se nekad neki kronični procesi mogu otkriti slučajno. (5)

Periapikalne lezije nastaju resorpcijom kosti u području apeksa zuba, a na rendgenskoj snimci se vide kao radiolucencije. Odgovor organizma na kroničnu upalu može biti i povećana gustoća, odnosno sklerozacija kosti zbog čega treba biti oprezan kod interpretacije. Postoje 4 karakteristike periapikalnih lezija, a to su: lamina dura zubne čašice nestaje u apeksu, prosvjetljenje ostaje oko apeksa kod rendgenograma napravljenih s drukčijom angulacijom konusa, prosvjetljenje nalikuje na viseću kapljicu i zub očito ima nekrotičnu pulpu. (3) Općenito, periapikalni procesi se vrlo dobro prikazuju na radiološkim snimkama u obliku oštro ili neoštro ograničenih transparentija u alveolarnoj kosti. (5) Pulpne lezije mogu imati

promijenjen i uvećan pulpni prostor te može biti vidljiva interna resorpcija, a radiološke snimke nam mogu otkriti i kalcifikacije. (3)

Izradi plana terapije možemo pristupiti tek nakon detaljno provedene dijagnostike. Ona će nam biti nit vodilja tog plana, međutim moramo uzeti u obzir i pacijentove želje, financijske mogućnosti te vrijeme potrebno za rad. Nerijetko je nužno provesti sanaciju svih patoloških stanja uz parodontološku, oralno-kiruršku ili ortodontsku pripremu zuba. (6)

3. KARAKTERISTIKE ENDODONTSKI LIJEČENIH ZUBI

Endodontskom terapijom nepovratno mijenjamo strukturu zuba, pitanje je samo koliko ona kasnije utječe na mehanička svojstva zuba te u kojoj je mjeri on oslabljen. Na smanjenje mehaničke otpornosti zuba utjecaj imaju preparacija trepanacijskog otvora za 5%, a preparacija MOD (meziokluzalnodistalnog) kaviteta za 63%, gubitak aproksimalnih stijenki zbog čega je zub podložniji lomu te gubitak kolagenske strukture zbog prekida krvne opskrbe zuba. (7, 8)

S obzirom na to da zub na kojemu se provodi postendodonska opskrba je već oslabljen prethodnim intervencijama, važno je provoditi daljnji terapijski postupak oprezno i pažljivo kako bi se zadržala funkcija tog zuba te kako bi on izdržao što duže u ustima pacijenta. Izbjegavanjem opsežne preparacije trepanacijskog otvora i kanala, prekomjerne sile prilikom punjenja kanala, poštudnom preparacijom dentina kod postavljanja nadogradnje i adekvatnom izgradnjom nedostajućih stijenki zuba smanjujemo rizik od loma te čuvamo integritet zubnog tkiva. Ako prilikom neke posjete vidimo da je zbog terapijskog postupka nastala vertikalna fraktura, o tome moramo obavijestiti pacijenta te je taj zub indiciran za vađenje. (9)

4. SVRHA I POSTUPAK POSTENDODONTSKE OPSKRBE ZUBA

Endodontska terapija završava postendodontskom opskrbom zuba u obliku konačnog nadomjeska, bilo fiksnog ili restaurativnog, koji vraća funkciju liječenom zubu. Kako bi taj zadnji korak liječenja zuba bio uspješan, oblikovane su odrednice poslijeendodontske opskrbe:

1. Omogućiti potpuno brtvljenje pristupnog otvora restaurativnim nadomjeskom.
2. Osigurati rezistenciju preostale zubne strukture i retenciju i rezistenciju ispuna.
3. Zadovoljiti funkcijske i estetske zahtjeve.

Potpuno je brtvljenje važno kako ne bi nastale pukotine između restaurativnog materijala ili fiksnog nadomjeska čime bi materijal za punjenje korijenskih kanala bio u tom slučaju izložen oralnom miljeu uključujući i bakterijama. Opće smjernice nam govore da endodontski liječeni zubi mogu izdržati najviše 3 mjeseca bez da su opskrbljeni adekvatnim trajnim nadomjeskom, ako je to razdoblje duže od 3 mjeseca, obavezna je revizija punjenja. Rezistencija zubne strukture i retencija i rezistencija ispuna su nam preduvjet zadovoljavanja funkcije i estetike te vode do završetka postendodontske terapije. (10)

Ako postendodontska opskrba zadovoljava 3 navedene odrednice, možemo krenuti u njezino provođenje koje se temelji na sljedeća tri postupka (10, 11):

1. Okomita stabilizacija u obliku intrakanalnih i parapulpnih kolčića pruža zubnoj kruni retenciju konačnom ispunu.
2. U nadoknadi tvrdih zubnih tkiva najčešće se koriste aloplastični materijali. Ako su stijenke zuba maksimalno očuvane, izgubljeno zubno tkivo možemo nadoknaditi jednim od brojnih materijala dostupnih na tržištu, bez uporabe kolčića.
3. Konačni postupak koji vraća mehaniku, fiziologiju i estetiku zubu ovisi o stupnju gubitka tvrdih zubnih tkiva.

Nadogradnja predstavlja terapijsko sredstvo koje se postavlja na avitalnim i endodontski liječenim zubima. Razlikujemo njezin ekstraradikalni dio koji nadomješta zubnu krunu i intraradikalni dio koji se sidri u korijenu zuba. Svrha je nadogradnji osigurati retenciju koronarnog dijela trajnom nadomjesku čime se štiti zub od sila kojima će biti kasnije izložen. (6)

Prilikom izrade nadogradnje, bitno je imati apikalno brtvljenje korijenskog kanala od minimalno 4 mm gutaperke, također preparacija za nadogradnju treba biti poštedna za okolno zubno tkivo radi što veće dugotrajnosti zuba. Fenomen obruča (*ferrule*) nam također osigurava trajnost zuba. On cirkularno zahvaća zub te se na njega smješta krunica, a idealno bi bilo kad bi postojalo minimalno 2 mm obruča. (12)

Izrada nadogradnji prati pravila koja nazivamo “3R” (13):

1. *Retain* - učvršćivanje zuba
2. *Reinforce* - jačanje otpornosti zuba na opterećenje i lom
3. *Restore* – nadoknada izgubljenih tvrdih zubnih tkiva

Postava nadogradnji također slijedi jasno određene indikacije i kontraindikacije. One su idealne za korjenove koji su ravni i okrugli u presjeku i masivni jer time smanjuju mogućnost perforacija stijenki i vertikalnih fraktura. Kolčić se stavlja u najširi i najravniji kanal; u donjoj čeljusti to je najčešće distalni, a u gornjoj palatinalni ako se radi o višekorjenskim zubima. (6, 14)

Indikacije možemo podijeliti na (6,15,16):

PROFILAKTIČKE: zubi s visokim rizikom frakture zbog opsežnog gubitka tvrdog zubnog tkiva, tankih stijenki ili dubokog ispuna koji seže do predjela zubnog vrata.

ESTETSKE: ispravljanje položaja zubi kod pacijenata koji ne ulaze u ortodontsku terapiju, kod promijenjene boje liječenih zubi ili kod zubi sa slomljenom krunom.

PROTETSKE: zubi s kliničkom krunom koja nije dovoljno velika za retenciju protetskog nadomjeska te zubi koji su nosači mosta međutim nije uspostavljena paralelizacija.

FONETSKE: Zbog nedostatka kliničke krune, pacijenti mogu teže izgovarati određene riječi.

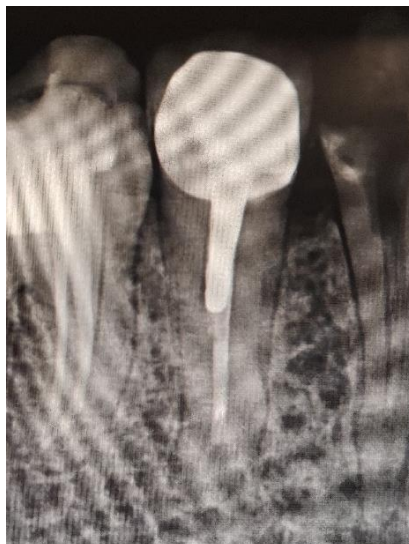FUNKCIJSKE: Nedostatak kliničke krune otežava fiziološke funkcije poput žvakanja.

Kontraindikacije dijelimo na relativne i apsolutne. Relativne se vežu uz anatomske-morfološke varijacije poput gracilnih i zavijenih korjenova, endodontske kontraindikacije koje predstavljaju neuspjelu endodontsku terapiju, obliterirane korijenske kanale, prisutne patološke promjene u području apeksa te na kraju imamo parodontološke kontraindikacije u koje spadaju parodontopatije prvog i drugog stupnja. Apsolutne kontraindikacije su svakako vitalni zubi, neliječeni zubi s otvorenom pulpom, parodontopatije trećeg i četvrtog stupnja u koje ubrajamo pomičnost zuba u aksijalnom smjeru i postojanje parodontnog džepa koji seže sve do apeksa, vertikalne frakture korijena te horizontalni lom krune zuba 2 mm ispod razine kosti. (6, 10)

5.1 Individualne nadogradnje

Kolčiće koje koristimo kako bi nadogradili kliničku krunu zuba možemo podijeliti prema načinu izrade na individualne (lijevane) i konfekcijske (tvorničke). Individualne dijelimo na metalne (zlatni, titanski i čelični) i bezmetalne (ojačani staklenim ili karbonskim vlaknima, keramički). S obzirom na izradu razlikujemo direktnu metodu gdje nakon preparacije korijenskog kanala iz voska ili akrilata modeliramo nadogradnju direktno u ustima te indirektnu metodu koja se radi u laboratoriju, na modelu dobivenom otiskom bataljka i korijenskog kanala. Odlika individualnih kolčića je upravo ta što točno odgovaraju obliku preparacije korijenskog kanala te su individualizirani za svaki zub za svakog pacijenta (Slika 1). (6, 17)

Unatoč učestalijoj uporabi kroz niz godina, danas se individualne metalne nadogradnje koriste sve rjeđe. Glavni nedostaci koji se navode su duže trajanje izrade i potreba za tehničarom i laboratorijem, veća cijena te prvenstveno loša estetska svojstva zbog mogućnosti prosijavanja metala uz rub protetskog nadomjeska.



Slika 1: Rendgenska snimka individualne metalne nadogradnje

5.2 Konfekcijske nadogradnje

Konfekcijske su nadogradnje tvornički izrađeni kolčići zadanih dimenzija i oblika (Slika 2). Korijenski se kanal treba preparirati te se kolčići uvijanjem ili cementiranjem umeću u korijenski kanal. Ekstraradikularni dio može biti izrađen od bilo kojeg restaurativnog materijala poput amalgama, kompozita ili staklenoionomernog cementa, a kolčići mogu biti metalni ili bezmetalni. Metalni kolčići zbog velike čvrstoće dobro podnose žvačne sile, međutim zbog različitog modula elastičnosti u odnosu na dentin, mogu uzrokovati preveliko naprezanje i povećavaju rizik od nastanka frakture korijena. Osim toga, neestetski su zbog čega se daje prednost bezmetalnim konfekcijskim kolčićima. (9) Bezmetalni kolčići mogu biti izrađeni od kompozita ili keramike. Kompozitni su ojačani karbonskim, polietilenskim ili staklenim vlaknima, a keramički su temeljeni na cirkonij-oksidnoj keramici. Svakako u odnosu na individualne nadogradnje, prednost im je zadovoljavajuća estetika, jednostavna i brza upotreba te se ugradnja kolčića uz cementiranje obavlja u jednoj posjeti. (6, 18)



Slika 2: Konfekcijski bezmetalni kompozitni intrakanalni kolčići

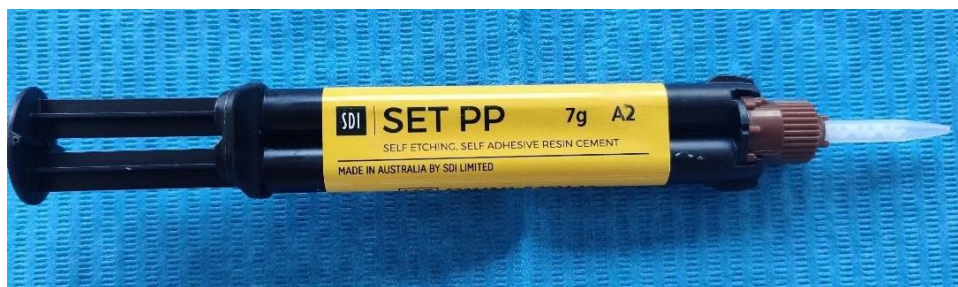
Cemente možemo podijeliti prema trajnosti na privremene i trajne te prema sposobnosti adhezije na adhezivne i neadhezivne. Privremeni cementi su bazirani na eugenolu, smolama ili polikarboksilatima, a dolaze u obliku dvokomponentnih sustava. (19) Trajne dijelimo u neadhezivne (cinkoksifosfatni, polikarboksilatni) i adhezivne cemente (kompozitni, SIC). (20)

Cinkoksifosfatni cement se dugo koristio u praksi, ima odgovarajuće vrijeme rukovanja te je kompatibilan s cink-eugenolom koji se nalazi u većini punjenja za korijenske kanale. Mana mu je što se topi.

Polikarboksilatni cement se u zadnje vrijeme ne koristi toliko često pored ostalih dostupnih cemenata zbog svog kratkog vremena rukovanja koje može biti problem za kliničara te zbog topljivosti.

Staklenoionomerni cement se veže za caklinu i za dentin te je biokompatibilan i bioaktivan materijal zbog svoje sposobnosti da otpušta fluor. Nedostatak mu je taj što je u prvih par minuta stvrdnjavanja izuzetno osjetljiv na vlagu što može otežati rad ili dovesti do smanjivanja mehaničkih sposobnosti cementa ako slina dođe u kontakt s cementom. Noviji staklenoionomerni cementi su modificirani smolom te su razvijeni kako bi se zadržale prednosti staklenoionomernih cemenata, a ispravili njihovi nedostaci. Ta vrsta cementa je manje osjetljiva na djelovanje vlage i sline u ranim fazama stvrdnjavanja, ali imaju mogućnost apsorpcije vode zbog čega su skloni ekspanziji (12, 21)

Kompozitni cementi stvaraju adhezijsku vezu s dentinom te se vrlo često koriste u praksi (Slika 3). Prednosti su im široka uporaba, dobra estetska svojstva, mala topljivost te velika vlačna i tlačna snaga. U praksi mogu se koristiti dvostrukostvrdnjavajući, svjetlosnostvrdnjavajući ili samostrdnjavajući kompoziti. S obzirom na to da svjetlo teže prodire u intrakanalni prostor, upotreba svjetlosnostvrdnjavajućih cemenata se ne preporučuje kod cementiranja kolčića već su nam tu materijal izbora oni koji se stvrdnjavaju kemijski. (21)



Slika 3: Kompozitni cement

7. PROTOKOL PRIPREME KORIJENSKOG KANALA I CEMENTIRANJE

1. Kako bismo započeli s postendodontskom terapijom i postavom intrakanalnog kolčića potrebno je imati adekvatno napunjen korijenski kanal te radiološku snimku zuba. Najčešće se koristi periapikalna snimka kojom se utvrđuje uspješnost endodontskog liječenja, stanje parodonta i prisutnost procesa u kosti, a dodatno nam daje informacije o dužini korijenskog kanala kako bi mogli izabrati ispravnu veličinu svrdla za preparaciju kanala. (22, 23)
2. Pripremu korijenskog kanala započinjemo s uklanjanjem materijala kojim je napunjen, a najčešće je to gutaperka. Za postupak možemo koristiti zagrijane instrumente (*plugger* ili ekskavator), otapala (kloroform, eukaliptol, ksilen) ili najčešće svrdla kojima mehanički uklanjamo punilo (Peesova svrdla, Gates Glidden svrdla). Za kolčić je potrebno ostaviti minimalno pola, a maksimalno $2/3$ duljine korijena te maksimalnu širinu od $1/3$ promjera kanala. (22)
3. Preparaciju korijenskog kanala započinjemo svrdlima. Konfekcijske nadogradnje, odnosno kolčići u većini slučajeva imaju svoj set svrdala koji odgovara promjeru kolčića, dok za individualne nadogradnje sami slažemo set. Na periapikalnoj snimci odredimo dužinu korijenskog kanala te uklanjanje gutaperke započinjemo pilot svrdlom. Ono je usko i ne bi smjelo dodirivati stijenke korijena, a stoperom na svrdlu kontroliramo dubinu preparacije koju smo odredili uz periapikalnu snimku. Postupak nastavljamo sa svrdlima većeg promjera dok ne uklonimo gutaperku sa svih stijenki, a tijekom cijelog procesa kontroliramo dubinu preparacije. (12)
4. Kolčiće dijelimo na individualne (lijevane) i konfekcijske (tvorničke). Dodatno se oni mogu podijeliti prema vrsti materijala (metalni, keramički, kompozitni, cirkonski), a tvornički dolaze u nekoliko oblika, dužina i širina.

Tri su oblika kolčića: konični s urezima, navojima ili glatkom površinom, paralelnih stijenki s ili bez ureza i paralelnih stijenki s urezujućim navojima. Kolčiće s urezujućim navojima nije potrebno cementirati jer se oni urezuju u dentin te tako postižu retenciju.

Dužina kolčića ovisi o preostaloj količini zubnog tkiva i gutaperki u kanalu te je bitno da iznosi $2/3$ dužine korijenskog kanala, da je u kanalu duži od krunskog dijela nadogradnje i da je ostavljeno 4-5 mm punjenja u apikalnom dijelu korijena.

Širina kolčića prati širinu kanala i punjenja te je potrebno osigurati najmanje 1 mm zubne strukture oko kolčića. (21)

Lijewane kolčiće izrađujemo direktnom ili indirektnom metodom. Intraradikularni dio je potrebno očistiti i dezinficirati, a koronarni dio izolirati vodom. U direktnoj metodi koristimo sporovezujući ili normovezujući akrilat. Otisak korijenskog kanala uzimamo tankim kolčićem od akrilata koji je premazan rijetko zamiješanim akrilatom. Nakon otiskivanja intraradikularnog dijela, dodatan akrilat koristimo za oblikovanje koronarnog dijela nadogradnje. Postupak završavamo vađenjem otiska, postavljanjem sterilne vaticice u kanal i zatvaranje jednim od privremenih materijala. Nadogradnja se izrađuje u laboratoriju.

Indirektnom metodom uzimamo otisak korijenskog kanala, otisak preostalog zubnog tkiva i otisak ostalih zubi. Otisci se zatim šalju u laboratorij u kojemu se izrađuje nadogradnja. (24)

5. Protokol pripreme intrakanalnih kolčića prije cementiranja ovisi o materijalu od kojeg su kolčići izrađeni te o cementu koji ćemo koristiti.

Radi jednostavnosti rukovanja, brze upotrebe i dobrih mehaničkih i estetskih svojstava, u svakodnevnoj praksi najčešće koristimo kompozitne kolčiće. Oni se jetkaju ortofosfornom kiselinom u vremenu od 60 sekundi, a nakon toga ih ispiremo vodom i sušimo. Idući korak je nanošenje sredstva za silanizaciju kroz 60 sekundi u svrhu postizanja kemijske veze te ih sušimo pusterom. Ovisno o proizvođaču postoje i kolčići koji su već silanizirani u tvornici te ne zahtijevaju predtretman i spremni su za cementiranje.

Keramički kolčići se također jetkaju i silaniziraju, međutim za jetkanje se koristi fluorovodična kiselina, dok se cirkonski kolčići prije cementiranja samo pjeskare.

Individualne metalne nadogradnje, nakon što dođu iz laboratorija, je potrebno pjeskariti kako bi bile spremne za cementiranje. (25)

6. Nakon preparacije korijenskog kanala, potrebno ga je dezinficirati, isprati i posušiti. Zbog sekundarnog zaostatnog sloja koji nastaje prilikom instrumentacije kanala za ispiranje bi trebalo koristiti EDTA uz ultrazvučnu instrumentaciju. Kanal zatim

ispiramo fiziološkom otopinom, sušimo ga papirnatim štapićima i zrakom te je on spreman za cementiranje. Cement u korijenski kanal stavljamo uz pomoć endodontskih iglica, papirnatih štapića ili lentulo spirala.

Ako za cementiranje koristimo kompozitni cement, korijenski kanal nije potrebno samo isprati i posušiti već provesti i predtretman kako bi se uspješno ostvarila adhezijska veza između cementa i dentina. Kod uporabe jetkajuće-ispirućih sustava se korijenski kanal jetka 15 sekundi ortofosfornom kiselinom, obilno se ispere vodom te se posuši zrakom i papirnatim štapićima. U kanal se nanosi adheziv, a zatim i kompozitni cement posebnim kanilama koje dolaze uz pakiranje. Kolčić unosimo pincetom u kanal, fiksiramo ga i polimeriziramo cement prema uputama proizvođača. (21)

Cinkfosfatni cement ima dugogodišnju primjenu kod cementiranja fiksnoprotetskih radova. Zub i nadogradnju je potrebno dezinficirati alkoholom te ih posušiti zrakom. Na staklenoj pločici miješamo prašak i tekućinu do konzistencije vrhnja, a zatim unosimo u kanal. Nadogradnju pažljivo uranjamo u cement te čekamo njegovo stvrdnjavanje. (25)

Staklenoionomerni cement je potrebno zamiješati jer se sastoji od krute i tekuće komponente. Nakon dobivanja adekvatne konzistencije, unosimo ga u kanal, stavljamo nadogradnju ili kolčić u cement i fiksiramo do stvrdnjavanja.

7. Prije završne rekonstrukcije zubne krune endodontski liječenih zubi potrebno je ukloniti 2 mm gutaperke čeličnim svrdlom, a preostalu gutaperku prekriti staklenoionomernim cementom kako bi se izbjegao izravan dodir kiseline ili adheziva niskog pH s korijenskim kanalom zbog čega bi moglo doći do otapanja paste u kanalu. Također, preporuka je postaviti sloj staklenoionomernog cementa na dno kaviteta kako bi se smanjila dubina kaviteta koji će biti prekriven kompozitnim ispunom jer je time njegov polimerizacijski stres manji. (21)

8. POSTENDODONTSKA REKONSTRUKCIJA ZUBNE KRUNE

8.1 Izravne restauracije

Izravne restauracije su idealne kod zuba s relativno očuvanom zubnom strukturom.

Najbolja svojstva nadomještanja zubne krune među restaurativnim materijalima imaju upravo kompozitni ispuni. Njihovo lako rukovanje, izvrsna veza s dentinom i caklinom, dobra fizikalno-mehanička svojstva te estetika ih čini materijalima s najučestalijom uporabom kod endodontski liječenih zubi. (21) Unatoč njegovim brojnim prednostima, kompoziti imaju i svoje nedostatke koje razvoj kompozitno-adhezijske tehnologije nastoji ukloniti. Uvođenjem vlaknima ojačanih kompozita, oni su dobili još bolja mehanička i estetska svojstva. Veća čvrstoća smanjuje mogućnost loma zbog čega se često koriste u postendodontskoj opskrbi. (26)

Staklenoionomerni cementi su hidrofilni bioaktivni restaurativni materijal sastavljeni od praška baziranog na topljivom kalcij fluoroamonosilikatnom staklu i tekućine s vodenom otopinom kopolimera poliakrilne kiseline. (21) Kruta komponenta je zadužena za fizikalna svojstva, a tekuća za adheziju na tvrda zubna tkiva. (27) Pozitivna svojstva zbog kojih su materijal sa širokom uporabom su: kemijska adhezija za tvrda zubna tkiva, aktivno karijesprotektivno djelovanje otpuštanjem fluora, biokompatibilnost, niska toksičnost, termička izolacija, jednostavna uporaba. Od lošijih svojstava možemo navesti krhkost i sklonost frakturama, otpornost na trošenje, osjetljivost na vlagu i manja estetska svojstva u odnosu na kompozite. Dijelimo ih na konvencionalne, visoko-viskozne smolom modificirane i metalima pojačane staklenoionomerne cimente. Konvencionalni su osjetljivi na vlagu prva 24 sata te ih je potrebno premazati zaštitnom niskoviskoznom smolom ili lakom. Visokoviskozni imaju kraće vrijeme stvrdnjavanja te nisu topljivi. Smolom modificiranim staklenoionomernim cementima su dodani monomeri i inicijatori polimerizacije u svrhu poboljšanja svojstava konvencionalnih cemenata. Oni se stvrdnjavaju istodobno acidobaznom reakcijom i polimerizacijom monomera imaju produženo vrijeme rada i poboljšana estetska i fizikalna svojstva. (21, 28)

8.2 Neizravne restauracije

Neizravne restauracije podrazumijevaju one koje se rade izvan pacijentovih usta, odnosno u laboratoriju te se nakon izrade cementiraju u usta pacijenta. Razvojem CAD-CAM uređaja one se u današnje vrijeme primjenjuju sve češće. To su kruti ispuni kojima nadoknađujemo

izgubljen fisurni sustav, jednu ili više kvržica. Prema količini izgubljenog i nadomještenog zubnog tkiva dijelimo ih na: *inlay*, *onlay*, *overlay* i ljuskice. (21)

Inlay nadoknađuje dio fisurnog sustava ili cijeli sustav, *onlay* fisurni sustav uz jednu kvržicu, a *overlay* nadoknađuje fisurni sustav i više kvržica. (12)

Estetske ljuske predstavljaju zahvat na vestibularnoj plohi prednjih zubi koji je zahtijevao minimalno invazivnu preparaciju. Ljuskama možemo mijenjati boju, oblik i nagib zuba, ili ga jednostavno zaštititi od trošenja. Keramičke ljuske su vrlo tanke, debljine od 0,3 do 0,6 mm, poštodne za zub, međutim moraju se poštivati određeni kriteriji za njihovu indikaciju. Pitanje koje se često nameće jest jesu li ljuskice adekvatno sredstvo postendodontske opskrbe u rekonstrukciji zubne krune. Svakako ako je kruna vrlo istrošena, preporuka je nadomjestiti zubno tkivo krunicom. Avitalni zubi skloni su promjeni boje što predstavlja izazov ako smo izabrali ljuske kao terapijsko sredstvo. Ono što možemo napraviti u tom slučaju je unutarnje izbjeljivanje, ili ako ono ne postigne zadovoljavajući rezultat, dublja preparacija ljuske te na kraju predimenzioniranje ljuske. (29, 30)

Materijali koje možemo koristiti prilikom izrade krutih ispuna su kovine (uglavnom visokoplemenite legure), kompozit i keramika. O vrsti materijala ovisi i način izrade preparacije. (12)

Kompozitni kruti ispuni izrađeni neizravno se u potpunosti polimeriziraju što je prednost u odnosu na ispune koje izrađujemo direktno u ustima, rukovanje njima je jednostavno, a preparacija je ista kao i za keramičke krute ispune. U odnosu na keramiku estetika im je lošija te se brže troše, međutim imaju veću elastičnost zbog čega su manje skloni frakturama, ako se one i dogode, reparacija takvih ispuna je jednostavna. (21) Indicirani su kod srednjih ili velikih defekata upravo kako bi se izbjeglo polimerizacijsko skupljanje, a eventualna rubna pukotina može biti kompenzirana debljinom cementa. (31) Cementira se na način da se ispuna pjeskari i premazuje adhezivom te se aplicira kompozitni cement s mogućnošću kemijske polimerizacije. (21)

Keramički kruti ispuni imaju vrhunska mehanička i estetska svojstva. Razvojem keramika, ali i tehnologije koja nam pruža CAD-CAM sustav, litij disilikatna keramika se nametnula kao izvrstan materijal izbora te je i najčešće upotrebljavana. Nakon što je izrađen kruti ispun, on se cementira tako da se tretira fluorovodičnom kiselinom i silanom, zub se jetka i na njega se aplicira adheziv te se zatim stavlja kompozitni cement.

Kovinski kruti ispuni (poput zlatnih) se ne vežu za zub kemijski preko adhezivnih sustava kao što je slučaj kod keramičkih i kompozitnih ispuna, već je za njih potrebno pratiti Blackove principe preparacije jer je retencija takvog ispuna primarno mehanička. Cementiranje kovinskih krutih ispuna se radi cinkoksifosfatnim ili staklenoionomernim cementima. (12)

8.3 Krunice

Krunice predstavljaju terapijsko sredstvo koje obuhvaća cijeli kliničku krunu zuba. Idealne su za zube kod kojih postoji veća destrukcija tvrdog zubnog tkiva, pogotovo ako se radi o devitaliziranim zubima. One moraju zadovoljavati funkcijske i estetske kriterije kako kliničara tako i pacijenta. (12)

Kod odabira vrste materijala i terapijskog sredstva kojim ćemo nadoknaditi izgubljeno zubno tkivo uzimamo u obzir količinu preostalog zubnog tkiva, vrijeme proteklo od endodontskog liječenja, dob pacijenta, okluziju, smještaj ruba preparacije te debljinu preostalih stijenki zuba. (32)

Dietschi i Spreafco predstavljaju sljedeće čimbenike kao bitne u donošenju odluke o položaju ruba preparacije i pokrivanju kvržica (33):

- odnos između okluzijskih kontakata i granice preparacije
- funkcijsko opterećenje preostalih stijenki/vrsta okluzije
- debljina stijenki kaviteta i prisutnost defekata kao što su erozija, abrazija i pukotine
- intrinzična svojstva odabranoga restaurativnog materijala
- aproksimalni prevjesi
- proširivanje preparacije u estetski kritična područja

Uspjeh endodontskog liječenja postiže se uklanjanjem ili značajnim smanjenjem broja bakterija tijekom čišćenja korijenskih kanala te kvalitetnim zatvaranjem korijenskih kanala. Na sam ishod utječu i izgled i veličina apikalne lezije, duljina i kvaliteta punjenja korijenskog kanala te kvaliteta konačne restauracije.

Unatoč tome što nekada nije moguće postići adekvatno endodontsko liječenje radi kompleksne anatomije ili dostupnih metoda instrumentacije koje ne odgovaraju konkretnom slučaju, bitno je poštivati sve smjernice protokola jer se time povećava šansa da ishod terapije bude uspješan. Generalno možemo reći da nepostojanje kliničkih simptoma kao ni apikalne lezije su glavni pokazatelji uspješnosti liječenja, međutim sama uspješnost ovisi o situaciji koja je prethodila liječenju.

Klinički kriteriji koji upućuju na uspjeh endodontskog liječenja su: odsutnost boli i otoka, nestanak sinus trakta i izostanak oštećenja mekih tkiva. Nepostojanje simptoma ne označava uvijek uspjeh te je potrebno napraviti kontrolnu radiološku snimku 6 mjeseci nakon provedene terapije.

Uspješno liječenje znači da se nije razvila nova lezija ili da je radiolucetna apikalna lezija koja je postojala prije liječenja nestala. Neuspjeh znači da je lezija koja je postojala prije liječenja ostala ista, povećala se ili je nastala nakon liječenja. Također zubi sa simptomima bez radiološke lezije se smatraju posljedicom neuspješnog liječenja. Na kraju imamo ishod upitnog statusa kojeg imaju funkcionalni zubi bez simptoma s radiolucetnom lezijom čija se veličina nije mijenjala ili se malo smanjila.

Unatoč jasnim smjernicama za ocjenu endodontskih liječenja, ne možemo kod svakog slučaja odrediti uspješnost ili neuspješnost terapije, pogotovo ako se radi o zubima kod kojih je prethodno postojala apikalna lezija. Ako je nakon provedene endodontske terapije zub asimptomatičan, a na rendgenskoj slici postoji određen stupanj radiolucencije, liječenje bi se trebalo smatrati neuspješnim. Međutim zub je funkcionalan te bi se za njega moglo reći da mu je prognoza neizvjesna.

Godine 1966. Bender i suradnici su uočili da sama interpretacija radioloških snimki vrlo subjektivna te da osim osobne pristranosti na ocjenu može utjecati promjena nagiba rendgenske cijevi koja mijenja izgled lezije čineći je manjom ili većom. Zbog toga Ørstavik i suradnici predlažu procjenu ishoda prema periapikalnom indeksu koji se temelji na usporedbi s pet referentnih radioloških snimki od kojih 1 bod nosi slika zdravog periapeksa, a 5 bodova velika periapikalna lezija.

Razvijen je sustav bodovanja koji analizira periapikalni status na rendgenskim snimkama, periapikalni indeks PAI. Skala s bodovima od 1 do 5 ocjenjuje težinu apikalnog procesa na snimkama.

PAI 1: normalan periapikalni parodont, PAI 2: postoje strukturalne promjene na kosti, ali radiološka snimka nije dovoljna za potvrdu dijagnoze, PAI 3: strukturalne promjene na kosti pokazuju gubitak kosti specifičan za apikalni parodontitis, PAI 4: radiolucencija sa značajnim granicama, PAI 5: radiolucencija karakterizirana značajnom destrukcijom kosti. (3)

Nakon analize rentgenske snimke, kod upitnih prognoza i dijagnoza postavlja se pitanje treba li zub protetski opskrbiti. Revizija će imati smisla ako će se zub bez simptoma protetski opskrbiti ili ukoliko mu se jave simptomi.

Kod revizije imamo kirurški i nekirurški pristup. Kirurški uključuju periapikalnu kiretažu, apikotomiju s retrogradnim punjenjem korijena ili hemisekciju. Nekirurški pristup predstavlja ponavljanje endodontske terapije te literatura tvrdi da se stopa uspješnosti kreće između 85 do čak 98%. On se provodi češće jer je manje invazivan te osigurava veliki postotak uspješnosti. (34)

Prilikom postendodontske rekonstrukcije zubne krune na zubu kod kojeg postoji subgingivalni defekt, najveći problem stvara izolacija suhog radnog polja. Rubovi takve preparacije često se smješteni dublje u biološkoj širini zbog čega se stvara potreba za kirurškim produljenjem kliničke krune. Razlikujemo tri načina kako to možemo postići:

- gingivektomija: premještanje ruba bez premještanja kliničkog pričvrška
- apikalni repozicijski režanj: premještanje ruba i kliničkog pričvrška
- apikalni repozicijski režanj s resekcijom kosti: premještanje ruba s uklanjanjem potporne kosti. (35)

Osim kirurške metode, moguće je izvesti i ortodontsku ekstruziju koja se posebno preporučuje u estetskoj zoni. Ona predstavlja prisilnu erupciju zuba ili korijena zuba u koronarnom smjeru te je za nju potrebno 6 do 8 tjedana te dodatna 4 tjedna za uspostavljanje retencije.

Kod obje metode potrebno je znati da razvoj gingivnog pričvrška traje otprilike 6 mjeseci, a kroz to razdoblje zub treba opskrbiti nadomjeskom koji savršeno rubno brtvi. Nakon stabilizacije tkiva, uklanjamo privremeni nadomjestak, a zub se preparira za trajni, tako da rubovi prate novostvorenu razinu mekog tkiva. (9)

Uklanjanje i smanjivanje bakterijske flore unutar korijenskih kanala, kao i njihova obrada ručnim ili strojnim instrumentima dodatno narušava integritet zubne strukture. Nakon čišćenja, obrade i punjenja korijenskih kanala potrebno je zub adekvatno opskrbiti kvalitetnom restauracijom. Jasno je iz prethodno navedenog da s obzirom na stanje liječenog zuba, postendodonska opskrba nije zahvat koji je manje zahtjevan od samog liječenja, naprotiv.

Za kvalitetnu rekonstrukciju zubne krune bitno je slijediti niz koraka i protokola, a počinjemo s uzimanjem anamneze, kliničkim pregledom i testovima vitaliteta. Oni su nam uz rendgenske snimke esencijalni u uspostavi dijagnostike koja će nam omogućiti kreiranje plana terapije.

Odabir mogućih rješenja i postupaka ovisi o anatomiji endodontskog sustava, preostalom zubnom tkivu, položaju zuba unutar zubnog luka, okluzijskom opterećenju te funkcijskim i estetskim zahtjevima, vremenu koje je potrebno za rad, a na kraju i financijskim mogućnostima pacijenta.

Kod zuba kod kojih imamo prevelik gubitak zubnog tkiva, kako bi osigurali retenciju nadomjeska potrebno je postaviti intrakanalni kolčić. Dugi niz godina koristile su se metalne nadogradnje koje imaju integrirani intraradikularni i ekstraradikularni dio. međutim zbog sve većih estetskih zahtjeva te mana koje su pratile metalne nadogradnje, one su postupno zamijenjene bezmetalnim konfekcijskih intrakanalnim kolčićima. Osim bolje estetike oni su pružili konzervativniji pristup gdje se retencija ostvarivala adhezijom, njihova upotreba smanjuje rizik od nastanka vertikalne frakture, nisu djelovali poput klina kao što je to slučaj kod metalnih kolčića te su stvarali manje naprezanje u dentinu.

Postendodontsku opskrbu završavamo nadomjestkom koji može biti direktni ili indirektni. Direktni se izvode nekim od materijala za izradu ispuna poput kompozita i staklenoionomernog cementa u pacijentovim ustima, a indirektni se izrađuju izvan pacijentovih usta. Njima pripadaju *inlay*, *onlay*, *overlay*, ljuskice i krunice.

Uz kvalitetno napravljeno endodontsko liječenje, adekvatan nadomjestak i redovito kontroliranje tretiranog zuba, možemo smatrati postendodontsku opskrbu gotovom.

Postendodontska rekonstrukcija zubne krune predstavlja završetak endodontske terapije i terapijski je postupak koji je u potpunosti individualan i jedinstven je za svakog pacijenta.

Postendodontskim zahvatom zuba se vraća forma, funkcija, estetika te u konačnici uloga u stomatognatnom sustavu.

Suvremena nam stomatologija pruža brojne mogućnosti opskrbe zubne krune poput restaurativnih i protetskih nadomjestaka. Restaurativne dijelimo na izravne i neizravne, a od protetskih nam glavno sredstvo rekonstrukcije zubne krune čine krunice.

U slučaju nepostojanja dovoljne količine tvrdog zubnog tkiva nakon endodontskog zahvata, koriste se nadogradnje koje dijelimo na individualne i konfekcijske i cementiramo ih u korijenski kanal zuba.

S obzirom na izazove s kojima se kliničar susreće tijekom terapije važno je slijediti kliničke protokole koji osiguravaju ujednačenu kvalitetu i smanjuju mogućnost komplikacija tijekom i nakon zahvata.

1. Zhi-Yue, L., & Yu-Xing, Z. (2003). Effects of post-core design and ferrule on fracture resistance of endodontically treated maxillary central incisors. *The Journal of Prosthetic Dentistry*, 89(4), 368–373. doi:10.1067/mpr.2003.73
2. Mannocci, F., & Cowie, J. (2014). Restoration of endodontically treated teeth. *British Dental Journal*, 216(6), 341–346. doi:10.1038/sj.bdj.2014.198
3. Torabinejad M, Walton R E. Endodoncija: načela i praksa. Zagreb: Naklada Slap; 2009.
4. Njemirovskij Z, i sur. Klinička endodoncija. Zagreb: Globus; 1987.
5. Krolo I, Zadravec D, i sur. Dentalna radiologija. Zagreb: Medicinska naklada; 2016.
6. Čatić A. Nadogradnje. In: Čatović A, Komar D, Čatić A. Klinička fiksna protetika – krunice. Zagreb: Medicinska naklada; 2015.
7. Reeh ES, Messer HH, Douglas WH. Reduction in tooth stiffness as a result of endodontic and restorative procedures. *J Endod*. 1989;15:512–6.
8. Helfer AR, Melnick S, Schilder H. Determination of the moisture content of vital and pulpless teeth. *Oral Surg Oral Med Oral Pathol*. 1972;34:661–70
9. Žarow M. Postendodontska opskrba zubi – vodič za kliničare. Zagreb: Media Ogled; 2017.
10. Šegović S, Galić N, Davanzo A, Pavelić B. Poslijeendodontska opskrba zuba - 1.dio: zadaća i plan postupka. *Acta Stomatol Croat*. 2004;38(1):73-86.
11. Wagnild G W, Mueller KI. Restoration of the endodontically treated tooth. U: Cohen S, Burns RC. *Pathways of the pulp*. 5th ed. St. Louis: Mosby; 2002.
12. Jakovac M, Kranjčić J, i sur. Pretklinička i laboratorijska fiksna protetika. Zagreb: Stega tisak; 2020.
13. Illeš D. Nadogradnje. *Sonda*. 2009;10(18):38–41.
14. Ahmetović A. Istraživanje dinamičke čvrstoće zuba opskrbljenog konfekcijskim i lijevanim nadogradnjama [Magistarski rad]. Zagreb: Stomatološki fakultet Sveučilišta u Zagrebu. 2000;20–7.
15. Čatović A. Klinička fiksna protetika: Ispitno štivo. Zagreb: Stomatološki fakultet Sveučilišta u Zagrebu. 1999;4;67–73.
16. Cohen S, Hargreaves KM. *Pathways of the pulp*. 9th ed. St Louis etc: CV Mosby Co; 2006.1080.p
17. Johnson JK, Schwartz NL, Blackwell RT. Evaluation and restoration of endodontically treated posterior teeth. *J Am Dent Assoc*. 1976;93(3):597-605.

18. Čatović A, Vukšić J, Seifert D, Bergman-Gašparić L. Suvremeni sustavi nadogradnje avitalnih zuba – estetska i biomehanička učinkovitost. *Medix*. 2007;71:157–8.
19. Ferracane JL, Stansbury JW, Burke JT. Self-adhesive resin cements - chemistry, properties and clinical considerations. *J Oral Rehab*. 2011;38(4):295-314.
20. Lazić B, Komar D, Čatić A. Cementi i cementiranje u fiksno protetskoj terapiji. *Sonda*. 2004; 6 (11): 62-6.
21. Tarle Z, i sur. *Restaurativna dentalna medicina*. Zagreb: Medicinska naklada; 2019.
22. Besner E, Ferrigno P. *Practical endodontics. A clinical guide*. Baltimore, London: Williams and Wilkins;1981. p.149:61., Weine FS. *Endodontic therapy*. St. Louis: The Mosby Company; 1986. p.444-75
23. Mehadžić K, Mehulić K. Individualne nadogradnje na višekorjenskim zubima. *Sonda*. 2014;15(27):54-7.
24. Čatović A. Mogućnosti nadogradnje frakturiranih kruna endodontski tretiranih zuba. *Acta Stomatol Croat*. 1983;17:331–7.
25. Watzke R. Pouzdano i univerzalno adhezivno cementiranje. *Dental Tribune*. 2015;1:32-3.
26. Peutzfeld A. Resin composites in dentistry: the monomer systems. *Eur J Oral Sci*. 1997;105:97-116.
27. Berg JH. Glass ionomer cements. *Pediatr Dent*. 2002;24:430-8.
28. Nicholson JW, Czarnecka B. The biocompatibility of resin-modified glassionomer cements for dentistry. *Dent Mater*. 2008;24:1702-8.
29. Friedman MJ. A 15-year review of porcelain veneer failure—A clinician’s observations. *Compend Contin Educ Dent*. 1998;19:625–32.
30. Magne P, Belser U. *Bonded Porcelain Restorations in the Anterior Dentition: A Biomimetic Approach*. Chicago: Quintessence, 2002.
31. Dukić W. Indirektne kompozitne restauracije. *Sonda*. 2011;12:59-60
32. Christiansen GJ. Restoration or crown. *J Am Dent Assoc*. 1997;128:771–2.
33. Dietschi D, Spreafco R. *Adhesive Metal-Free Restorations*: Chicago: Quintessence. 1999;173-99.
34. Friedman S, Abitbol S, Lawrence HP. Treatment outcome in endodontics: The Toronto Study. Phase 1: Initial treatment. *J Endod*. 2003;29:787–93.
35. Dietschi D, Spreafco R. Current clinical concepts for adhesive cementation of tooth-colored posterior restorations. *Pract Periodontics Aesthet Dent*. 1998;10:47–54.

Sarah Mimica rođena je u Zagrebu gdje završava osnovnu i srednju školu. Godine 2017. upisuje Stomatološki fakultet Sveučilišta u Zagrebu. Kroz studij aktivan je član Studentske sekcije za endodonciju i restaurativnu stomatologiju, volontira na Zavodu za oralnu kirurgiju i Zavodu za dječju stomatologiju te je demonstrator na predmetima Pretklinička endodoncija i Pretklinička restaurativna dentalna medicina. Dobitnica je Stipendije Grada Zagreba za izvrsnost.

Aktivno sudjeluje na znanstvenim projektima međunarodnog i javnozdravstvenog karaktera, a na kongresima Stomatološkog fakulteta u Rovinju i Dubrovniku izlaže svoje radove na temu „Nadoknada dentina biodentinom“ i „Morfologija mezijalnog korijena drugog donjeg kutnjaka-pilot studija“. Rad na temu „Varijacije endodontskog prostora drugog donjeg kutnjaka u zagrebačkoj populaciji – CBCT analiza“ prezentira na kongresu „Sinergija znanosti i kliničkog rada“ te dobiva nagradu najbolje poster prezentacije.

Svoje znanje i iskustvo upotpunjuje radom u nekoliko privatnih stomatoloških ordinacija, sudjelovanjima na raznim kongresima, seminarima i radionicama. Aktivno govori engleski i njemački jezik.

Popis objavljenih radova:

1. Hatipoğlu FP, Mağat G, Hatipoğlu Ö, Al-Khatib H, Elatrash AS, Abidin IZ, Kulczyk T, Ahmed Mohamed Alkhawas MB, Buchanan GD, Kopbayeva M, Surendar S BDS, MDS, Javed MQ, Madfa AA, Bürklein S, Mimica S, Bhatti UA, Maratovna TI, Palma PJ, Brochado Martins JF. Assessment of the Prevalence of Radix Entomolaris and Distolingual Canal in Mandibular First Molars in 15 Countries: A Multinational Cross-sectional Study with Meta-analysis. *J Endod.* 2023 Jun 30:S0099-2399(23)00365-5. doi: 10.1016/j.joen.2023.06.011. Epub ahead of print. PMID: 37393948.
2. Mimica S, Kulenović U, Brzović Rajić V. Nadoknada dentina biodentinom. *Acta stomatol Croat.* 2022;56(2):183-211.