

# Dijagnostika i liječenje najčešćih zloćudnih tumora kože u perioralnoj regiji

---

**Kovačević, Marija**

**Master's thesis / Diplomski rad**

**2023**

*Degree Grantor / Ustanova koja je dodijelila akademski / stručni stupanj:* **University of Zagreb, School of Dental Medicine / Sveučilište u Zagrebu, Stomatološki fakultet**

*Permanent link / Trajna poveznica:* <https://um.nsk.hr/um:nbn:hr:127:227832>

*Rights / Prava:* [In copyright](#) / [Zaštićeno autorskim pravom.](#)

*Download date / Datum preuzimanja:* **2024-11-04**



*Repository / Repozitorij:*

[University of Zagreb School of Dental Medicine  
Repository](#)





Sveučilište u Zagrebu

Stomatološki fakultet

Marija Kovačević

**DIJAGNOSTIKA I LIJEČENJE NAJČEŠĆIH  
ZLOĆUDNIH TUMORA KOŽE U  
PERIORALNOJ REGIJI**

DIPLOMSKI RAD

Zagreb, 2023.

Rad je ostvaren na Zavodu za dermatovenerologiju, u sklopu Kliničkog bolničkog centra Sestre Milosrdnice u Zagrebu.

Mentor rada: Marija Buljan, izv. prof. dr. sc., Klinički bolnički centar Sestre Milosrdnice.

Lektor hrvatskog jezika: Ivona Đurin, mag.educ. philol. croat.

Lektor engleskog jezika: Goranka Šimić, mag. philol. angl.

Rad sadrži: 46 stranica

16 slika

1 CD

Rad je vlastito autorsko djelo, koje je u potpunosti samostalno napisano uz naznaku izvora drugih autora i dokumenata korištenih u radu. Osim ako nije drukčije navedeno, sve ilustracije (tablice, slike i dr.) u radu su izvorni doprinos autora diplomskog rada. Autor je odgovoran za pribavljanje dopuštenja za korištenje ilustracija koje nisu njegov izvorni doprinos, kao i za sve eventualne posljedice koje mogu nastati zbog nedopuštenog preuzimanja ilustracija odnosno propusta u navođenju njihovog podrijetla.

## **Zahvala**

*Zahvaljujem svojoj mentorici, izv. prof. dr. sc. Mariji Buljan, na posvećenom vremenu, strpljenju i stručnim savjetima tijekom pisanja diplomskoga rada.*

*Posebne zahvale mojim kolegama na predivnim uspomenama koje smo stvorili tijekom ovog studija, a posebno Tei i Uni, koje su bile sa mnom od samog početka do kraja kroz sve teške i lijepe trenutke.*

*Najviše zahvaljujem svojim roditeljima koji su mi bili najveća podrška tijekom cijelog mog školovanja, koji su me naučili svim vrijednostima u životu i na neizmjernoj ljubavi.*

# **Dijagnostika i liječenje najčešćih zloćudnih tumora kože u perioralnoj regiji**

## **Sažetak**

Među najčešće zloćudne tumore kože ubrajaju se bazocelularni i planocelularni karcinomi, a sa stalnim porastom incidencije je i jedan od najzloćudnijih tumora kože, melanom. Dok je bazocelularni karcinom većinom samo lokalno invazivan, planocelularni karcinom i melanom imaju tendenciju stvaranja metastaza. Glavnim uzročnikom smatra se UV zračenje, a zbog izloženosti glave i vrata, 80 do 90% tumora nastaje u ovoj regiji. Porastu broja novootkrivenih slučajeva doprinosi i veća osviještenost pacijenata i odlazak na pregled kod dermatologa, čija je osjetljivost i specifičnost povećana primjenom dermatoskopa. Dijagnoza se postavlja na temelju anamneze, kliničke slike i dermatoskopske analize, a biopsijom ili ekscizijom u cijelosti se potvrđuje histološki. Zbog mogućnosti nastanka metastaza, kod većih planocelularnih tumora debljine  $>3$  cm i melanoma  $\geq 0,8$  mm te kada postoji invazija potkožnog masnog tkiva ili kosti nužno je napraviti i biopsiju limfnog čvora čuvara. Izbor liječenja svih zloćudnih tumora ovisi o lokalizaciji i veličini tumora, bolesnikovoj dobi i njegovoj podobnosti za kirurški zahvat. Potpuno kirurško odstranjenje uz uklanjanje 3-5 mm zdrave kože, zlatni je standard u liječenju PCC-a i BCC-a. Liječenje melanoma većinom je kirurško, uz primarnu eksciziju, a nakon patohistološke potvrde slijedi reekscizija ožiljka. U području lica, zlatni je standard kirurška ekscizija, a vrlo učinkovita je i Mohsova operacija, koja omogućuje očuvanje tkiva, odnosno njegove funkcije i estetike. Radioterapija se primjenjuje kod inoperabilnih tumora. Topikalna terapija, fotodinamička i krioterapija primjenjuju se kod površinskih bazocelularnih karcinoma i aktiničkih keratoza. Razvojem ciljanih i imunoterapija omogućeno je dulje ukupno preživljenje i razdolje bez progresije bolesti u bolesnika s metastatskim zloćudnim tumorima.

**Ključne riječi: bazocelularni karcinom, planocelularni karcinom, melanom, dijagnostika, terapija**

# **Diagnosis and treatment of the most common malignant skin tumors in the perioral region**

## **Summary**

Basal cell and squamous cell carcinomas are among the most common malignant skin tumors, and one of the most malignant skin tumors, melanoma, has a steady increase in incidence. While basal cell carcinoma is usually only locally invasive, squamous cell carcinoma and melanoma tend to metastasize. The main cause is considered to be UV radiation, and due to exposure of the head and neck, 80 to 90% of tumors arise in this region. The increase in the number of newly discovered cases is contributed by the greater awareness of patients and their visits to dermatologists, whose sensitivity and specificity have been increased using dermatoscopes. The diagnosis is made based on the medical history, clinical picture and dermatoscopic analysis, and it is confirmed histologically by biopsy or excision. Due to the possibility of metastases, in the case of larger planocellular tumors >3 cm in thickness and melanomas  $\geq 0,8$  mm and when there is invasion of subcutaneous fatty tissue or bone, it is necessary to perform a biopsy of the sentinel lymph node. The choice of treatment for all malignant tumors depends on the location and size of the tumor, the patient's age, and its suitability for surgery. Complete surgical excision with removal of 3-5 mm of healthy skin is the gold standard in the treatment of SCC and BCC. The treatment of melanoma is mostly surgical, with primary excision, followed by re-excision of the scar after pathohistological confirmation. In the area of the face, the gold standard is surgical excision, and a very effective method is Mohs surgery, which enables the preservation of tissue, i.e., its function and aesthetics. Radiotherapy is applied in inoperable tumors. Topical therapy, photodynamic and cryotherapy are used in superficial basal cell carcinomas and actinic keratoses. The development of targeted and immunotherapies enables longer overall survival and period without disease progression in patients with metastatic malignant tumors.

**Key words: basal cell carcinoma, planocellular carcinoma, melanoma, diagnostics, therapy**

## SADRŽAJ

<b>1. UVOD</b> .....	1
<b>2. DIJAGNOSTIKA I LIJEČENJE NAJČEŠĆIH ZLOĆUDNIH TUMORA</b> .....	3
<b>2.1. BAZOCELULARNI KARCINOM (BCC)</b> .....	4
2.1.1. Etiologija i epidemiologija bazocelularnog karcinoma .....	4
2.1.2. <i>Xeroderma pigmentosum</i> i <i>Sy. Gorlin Goltz</i> .....	4
2.1.3. Klinička slika i vrste bazocelularnog karcinoma .....	5
<b>2.2. PLANOCELULARNI KARCINOM (PCC)</b> .....	7
2.2.1. Etiologija i epidemiologija planocelularnog karcinoma .....	7
2.2.2. Intraepidermalni karcinomi kože .....	7
2.2.3. Klinička slika i vrste planocelularnog karcinoma .....	10
<b>2.3. MELANOM</b> .....	11
2.3.1. Etiologija i epidemiologija melanoma .....	11
2.3.2. Klinička slika i vrste melanoma.....	12
2.3.3. Metastaze melanoma.....	14
<b>2.4. DIJAGNOSTIKA BCC-A, PCC-A I MELANOMA</b> .....	15
2.4.1. Dijagnostika bazocelularnog karcinoma.....	15
2.4.2. Dijagnostika planocelularnog karcinoma .....	16
2.4.3. Dijagnostika melanoma .....	17
<b>2.5. LIJEČENJE BCC-A, PCC-A I MELANOMA</b> .....	21
2.5.1. Kirurško liječenje .....	21
2.5.2. Rekonstrukcija defekata perioralnog područja .....	23
2.5.3. Topikalno liječenje.....	24
2.5.4. Fotodinamička i krioterapija.....	25
2.5.5. Radioterapija .....	27
2.5.6. Sustavno liječenje uznapredovalih, zloćudnih tumora kože .....	28
2.5.6.1. Sustavno liječenje uznapredovalog BCC-a.....	28
2.5.6.2. Sustavno liječenje uznapredovalog PCC-a.....	29
2.5.6.3. Sustavno liječenje uznapredovalog melanoma.....	29
<b>3. RASPRAVA</b> .....	32
<b>4. ZAKLJUČAK</b> .....	36
<b>5. LITERATURA</b> .....	39
<b>6. ŽIVOTOPIS</b> .....	45

## **Popis skraćenica**

BCC - Bazocelularni karcinom

PCC - Planocelularni karcinom

LM - Lentigo maligna

LMM - Lentigo maligna melanom

PDT - Fotodinamička terapija

HPV - Humani papiloma virus

HIV - Virus humane imunodefiscijencije

PDH - Patohistološka dijagnoza

UV zračenje - Ultravioletno zračenje

PUVA - Psoralen + UVA zračenje

5-FU - 5-fluorouracil

MMCS - Mohsova mikrografska kontrolirana kirurgija

CT – Kompjuterizirana tomografija

PET/CT- Pozitronska emisijska tomografija

RT- Radioterapija



## **1. UVOD**

Među najčešće zloćudne tumore kože ubrajaju se bazocelularni i planocelularni karcinomi, a sa stalnim porastom incidencije je i jedan od najzloćudnijih tumora kože, melanom. Premda regija glave i vrata čini samo 10% ukupne površine kože tijela, većina zloćudnih tumora kože (80-90%) nastaje upravo u ovoj regiji. Stalni porast novootkrivenih slučajeva povezan je s demografskim trendovima, postojećim rizičnim čimbenicima i sve preciznijim dijagnostičkim metodama. Upravo je prepoznavanje sumnjivih lezija i rano postavljanje dijagnoze ključ prema smanjenju morbiditeta i mortaliteta od ovih oblika tumora, a tome mogu pridonijeti i educirani stomatolozi čije je područje rada regija glave i vrata, koja je najviše izložena štetnom Sunčevom zračenju, odnosno jednim od ključnih uzročnika nastanka kožnih promjena. S obzirom na to da se kod karcinoma najčešće radi o kumulativnom oštećenju kože, bolest progredira od blažih oštećenja, preko preinvazivnih do invazivnih tumora kože. Važno je educirati pacijente o fotoprotektivnom ponašanju, samopregledu te po potrebi dermatološkom pregledu kako bi se zloćudne promjene na koži dijagnosticirale i liječile pravovremeno.

Uz stalna istraživanja novijih modaliteta liječenja zloćudnih promjena kože, zlatni standard u liječenju i dalje ostaje kirurško uklanjanje lezije u cijelosti. U slučajevima kada je kirurška ekscizija kontraindicirana može se primijeniti radioterapija i ostale nekirurške metode, a to su fotodinamička i krioterapija te topikalne terapije 5% imikvimodom ili 5% 5-fluorouracilom. Proučavanje i nove spoznaje o genetskim promjena u zloćudnim tumorima omogućile su razvoj ciljane i imunoterapije, čime je postignut veliki napredak u liječenju bolesnika s uznapredovanim metastatskim tumorima.

Svrha ovog rada je prikazati dijagnostičke metode na temelju kliničke i dermatoskopske slike te metode liječenja najčešćih zloćudnih tumora kože u perioralnoj regiji.

## **2. DIJAGNOSTIKA I LIJEČENJE NAJČEŠĆIH ZLOĆUDNIH TUMORA**

## 2.1. BAZOCELULARNI KARCINOM (BCC)

### 2.1.1. Etiologija i epidemiologija bazocelularnog karcinoma

Bazocelularni karcinom nastaje od multipotentnih stanica bazalnog sloja epidermisa, folikula dlake ili lojnih žlijezda. S obzirom na to da registri za rak ne prikupljaju podatke o BCC-u, teško je procijeniti prevalenciju i incidenciju, ali smatra se najčešćim zloćudnim tumorom kože (70%) s incidencijom u stalnom porastu. Istraživanja pokazuju da povećani rizik za razvoj BCC-a imaju osobe koje su u djetinjstvu bile rekreacijski izložene suncu (11), dok kumulativna izloženost nije imala utjecaja. Ova poveznica bila je izraženija kod osoba svijetle puti i osjetljivih na Sunce s tendencijom nastanka opekline. Isto tako, korištenje solarija, posebice ako se koristio u mladosti prije 25. godine, povećava rizik za 40% (13). Umjereni utjecaj na rizik za razvoj BCC-a imaju visoke doze psoralena i UVA (PUVA) terapije, koja se često primjenjuje u liječenju psorijaze, ali i drugih dermatoza (12). Fotosenzibilizirajući lijekovi, kao što su tetraciklini, tiazidni diuretici, nesteroidni protuupalni lijekovi i retinoidi potiču nastanak fototoksične ili fotoalergijske reakcije nakon izlaganja UV zračenju, povećavajući osjetljivost kože na oštećenje te time i rizik za razvoj BCC-a (14). Ionizirajuće zračenje u obliku radioterapije te konzumacija arsenom kontaminirane vode ili lijekova koji sadrže arsen također se povezuju s većim rizikom za nastanak BCC-a (10). U imunosuprimiranih pacijenata s transplantiranim organima ili HIV pozitivnih osoba višestruko se povećava rizik za nemelanomske tumore kože (10). U genetski nasljedne sindrome koji dovode do razvoja BCC-a spadaju *Xeroderma pigmentosum* i Sy. Gorlin Goltz.

### 2.1.2. *Xeroderma pigmentosum* i Sy. Gorlin Goltz

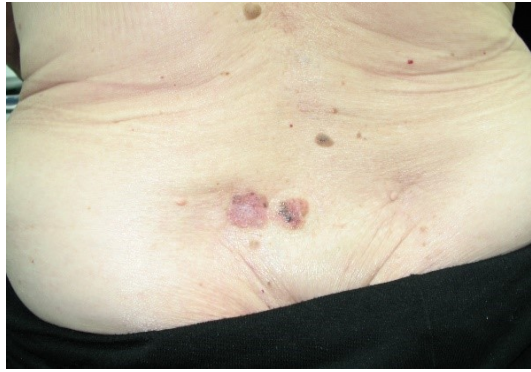*Xeroderma pigmentosum* je bolest koja se nasljeđuje autosomno-recesivno, a zbog oštećenja mehanizama popravka DNA uzrokovanih sunčevim svjetlom, na koži nastaju promjene od crvenila i prekanceroza do epidermalnih karcinoma te melanoma. Zahvaća brojne dijelove tijela, posebice glavu i vrat. Mogu biti prisutne oralne manifestacije poput izrazite boli u usnoj šupljini te smanjeno otvaranje usta ako dođe do nastanka perioralnih ožiljaka. (4)

Gorlin-Goltzov sindrom je autosomno-dominantna bolest kod koje dolazi do mutacije gena PTCH1, a uz vanjske čimbenike poput UV i ionizirajućeg zračenja već u adolescenciji dolazi do pojave mnogobrojnih bazocelularnih karcinoma. Bolest se češće vidi u svjetloputih osoba, a bazocelularni karcinomi su najčešće pigmentirani te se nalaze na licu, vratu, trupu i u

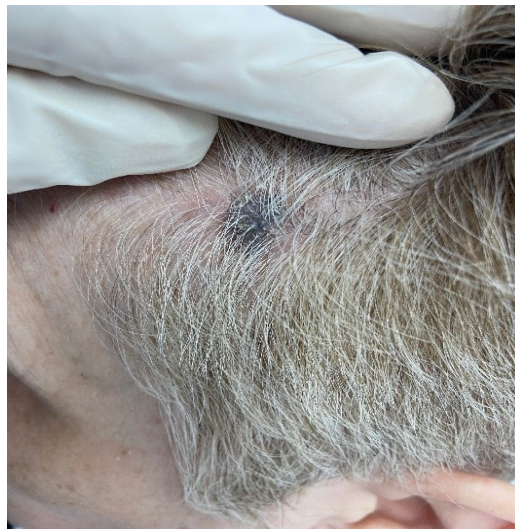pazušnim jamama. Vidljive su i udubine na dlanovima i tabanima zbog poremećaja keratinizacije. Nerijetko, prvi koji posumnjaju na ovu dijagnozu su stomatolozi zbog veće pomičnosti zubi, deformacija čeljusti te često multiplih odontogenih cista u gornjoj i donjoj čeljusti. Lice pacijenata je karakteristično s makrocefalijom i prominentnim čelom. Od drugih anomalija prisutne su anomalije rebara, intrakranijalne kalcifikacije, a od tumora meduloblastom te fibromi ovarija i srca.

### **2.1.3. Klinička slika i vrste bazocelularnog karcinoma**

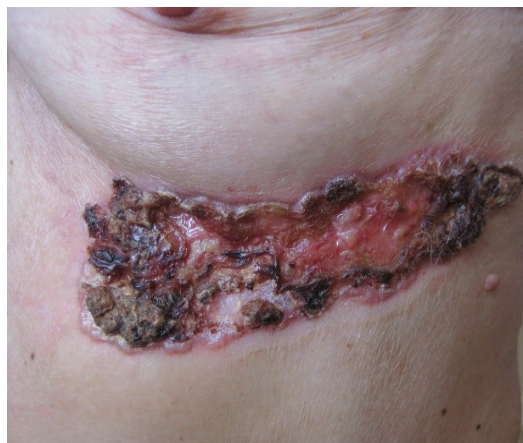U anamnezi se često doznaje o postojanju promjene (ranice) koja povremeno krvari, zatim nastane krusta koja spontano otpadne te se nakon nekog vremena ponovo pojavi. Iz takvih promjena tijekom nekoliko mjeseci ili godina može nastati tumorska promjena razolikih oblika, a to su: nodularni (*basalioma nodulare*), superficijalni (*basalioma superficiale multicentricum*), pigmentirani (*basalioma pigmentosum*), sklerozirajući (*basalioma morpheiforme, basalioma scrodermiforme*), cistični (*basalioma cysticum*), ulcerozni (*basalioma exulcerans*) i ekscesivni oblici ulceroznog bazalioma koji zahvaćaju podležće anatomske strukture (*ulcus rodens, ulcus terebrans*). Iako rijetko metastazira ili rezultira smrću, BCC može uzrokovati značajni morbiditet zbog destruktivnog lokalnog širenja. Većina, oko 90% nodularnih BCC-a razvija se u području glave i vrata, posebno na obrazima, nazolabijalnim brazdama, čelu i vjeđama (15). Nodularni oblik BCC (*basalioma nodulare*) prezentira se kao sjajna papula, svijetloružičaste boje ili boje okolne kože, s teleangiektazijama na površini. U 80% slučajeva BCC-a koji se nalazi iznad linije koja povezuje vanjski kut usana i donji dio ušne resice. U 30% slučajeva nalazi se na nosu, a dijagnosticira se i između nosa i gornje usnice, kad može zahvatiti i vermilion. Što se tiče perioralne regije, petogodišnjim retrospektivnim istraživanjem koje su proveli Queen i suradnici utvrđeno je da se bazocelularni karcinom češće nalazi na kožnom dijelu usnice, dok se planocelularni češće nalazi na vermilionu. Gledajući isključivo vermilion, BCC se češće nalazi na gornjoj, a PCC na donjoj usnici. S obzirom na kožni dio perioralne regije i BCC i PCC se češće nalaze na području kožnog dijela gornje usnice (2). Za razliku od planocelularnog karcinoma, BCC ne zahvaća oralnu sluznicu. Pušenje, imunosupresija, upotreba antikoagulansa ili hidroklorotiazida nije povezano s tipom ili lokacijom tumora u ovom istraživanju. Recidivi su rijetki, ali češće na vermilionu (6,6%) u odnosu na perioralne kožne tumore (0,8%).



Slika 1: Površinski bazocelularni karcinom. Preuzeto ljubaznošću izv.prof.dr.sc. Marije Buljan.



Slika 2: Pigmentirani bazocelularni karcinom. Preuzeto ljubaznošću izv.prof.dr.sc. Marije Buljan.



Slika 3: *Ulcus rodens*. Preuzeto ljubaznošću izv.prof.dr.sc. Marije Buljan.

## **2.2. PLANOCELULARNI KARCINOM (PCC)**

### **2.2.1. Etiologija i epidemiologija planocelularnog karcinoma**

Planocelularni karcinom drugi je najčešći zloćudni epidermalni tumor kože (20%), koji nastaje iz keratinocita. Naziva se još i *carcinoma spinocellulare*, što histološki opisuje sloj u kojem nastaje tumor, a to je spinozni sloj epidermisa. U razvoju planocelularnog karcinoma najveći čimbenik je UV zračenje, a osim njega za pojavu karcinoma odgovorni su i imunosupresija, izloženost ionizirajućem zračenju, pojedinim kemijskim spojevima (arsen, katran), kronični upalni procesi na koži i sluznicama, stari ožiljci, onkogeni virusi (HPV 16 i 18), ali i prekomjerno konzumiranje alkohola i pušenje. Za razliku od BCC-a, visoke doze psoralena i UVA (PUVA) terapije imaju značajan rizik za razvoj PCC-a (12). Isto tako, planocelularni karcinom, za razliku od BCC-a, najčešće se razvija na klinički promijenjenoj koži, iz prekursorske lezije, najčešće aktiničke keratoze, iako može nastati i na klinički nepromijenjenoj koži (*de novo*). Za razliku od BCC-a, PCC se češće razvija na sluznicama te ima znatno veću sklonost širenju u regionalne limfne čvorove te u visceralne organe. Češće obolijevaju muškarci, osobe starije od pedeset godina, osobe svijetle puti i kose te plavih očiju.

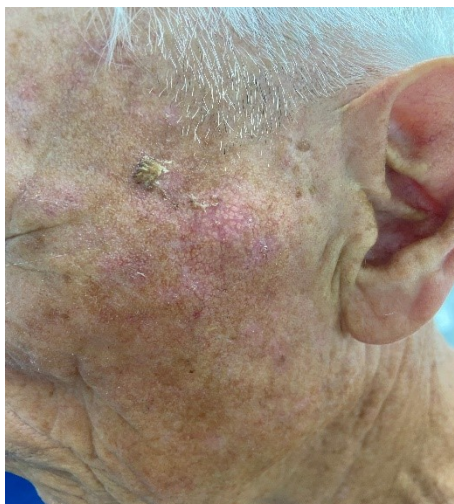### **2.2.2. Intraepidermalni karcinomi kože**

Zloćudni epitelni ili epidermalni tumori dijele se na intraepidermalne i invazivne epidermalne karcinome kože. Aktinička keratoza, aktinički heilitis, keratoakantom i Bowenova bolest se na temelju patohistologije svrstavaju u intraepidermalne karcinome kože (*in situ* karcinome), iako ih još uvijek ponegdje svrstavaju u prekanceroze.

#### **2.2.2.1. Aktinička keratoza i heilitis**

*Keratosis actinica* ili *solaris* su promjene na koži uzrokovane kumulativnim oštećenjem keratinocita UV zrakama, a iz kojih se može razviti invazivni planocelularni karcinom. S obzirom na biološki potencijal prelaska aktiničkih keratoza u invazivni PCC, neki autori ih smatraju prekancerozama, dok ih drugi klasificiraju kao PCC *in situ*. Aktinička keratoza češće se javlja u osoba svijetle puti, očiju i kose, muškog spola i starijoj životnoj dobi. Od vanjskih čimbenika koji doprinose razvoju su dugotrajno izlaganje UV zračenju (osobito UVB) i imunosupresivna terapija. Klinički su promjene vidljive kao ljuskavi keratotični areali ili papule na eritematoznoj podlozi, veličine 1-2 cm. Mogu biti i u pigmentiranom obliku hrapave površine. Nalaze se na licu, dorzalnim stranama šaka, ekstenzornim stranama podlaktica i

potkoljenica, a najčešće na tjemenu i obično kao multiple, konfluirajuće lezije. Iako dio ovih promjena može spontano regredirati, veći dio ostaje stabilan tijekom vremena, a 10-20% prelazi u invazivni PCC. Metode liječenja aktiničke keratoze uključuju kirurško odstranjenje (ekscizija, ekskohleacija), kriokiruršku ili elektrokiruršku terapiju te lokalnu primjenu imikvimoda ili fluorouracila.



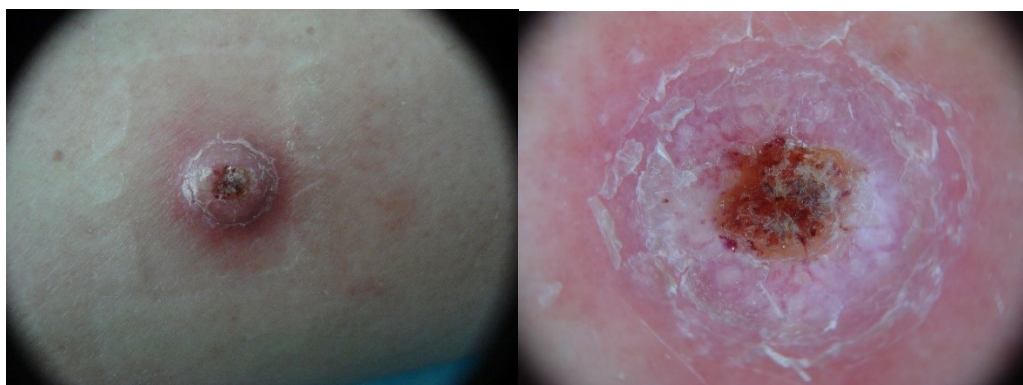
Slika 4: Aktinička keratoza. Preuzeto ljubaznošću izv.prof.dr.sc. Marije Buljan.

*Cheilitis actinica* ili *cheilitis solaris* predstavlja akutnu ili kroničnu upalu donje usnice uzrokovanu UV zračenjem. Klinički se u akutnoj fazi manifestira kao crvena, edematozna usnica s erozijama uz moguće subjektivne tegobe poput pečenja ili bolova. U kroničnoj fazi dolazi do zadebljanja s keratozama, fisurama i krustama. Kronični aktinički heilitis važno je razlikovati od heilitisa druge etiologije, a pri praćenju i pregledu izuzetno je važna i palpacija jer pojava infiltracije može upućivati na razvoj invazivnog PCC-a, kada je potrebno učiniti biopsiju i PHD analizu. Smatra se da 10% aktiničkih heilitisa prelazi u invazivni PCC, a znakovi koji upućuju na razvoj invazivnog PCC-a su početna infiltracija, promjena boje usnice, neoštro ograničen rub te pojava erozija koje ne cijele. Akutni aktinički heilitis liječi se prvenstveno s kortikosteroidnim kremama uz preporuku izbjegavanja izlaganja Suncu i nanošenja krema sa zaštitnim faktorom. U kroničnoj fazi primjenjuju se kriokirurške i elektrokirurške metode liječenja, uz lokalne epitelizirajuće pripravke. U terapiji se može koristiti i citostatik 5-fluorouracil, uz oprez zbog mogućih opsežnih erozija. Pacijente je nakon liječenja potrebno dalje pratiti.



### 2.2.2.2. Keratoakantom

Keratoakantom je intraepidermalni karcinom koji ima histološke značajke planocelularnog karcinoma, tipično obilježen brzim rastom. Iako su opisani slučajevi spontane regresije, prikazani su i slučajevi pojave metastaza i lokalno destruktivnih lezija. Razvija se iz folikula dlake na fotoekspoziranim dijelovima kože. Povezuje se i s imunosupresijom te onkološkom terapijom. Razvija se kao tvrda, okrugla papula, karakterističnog brzog rasta, a u središtu nastaje kraterasta udubina ispunjena roževinom. Na površini se mogu vidjeti sitne kapilare. Keratoakantom se primarno liječi kirurški, ekscizijom, a moguća je i intralezijska primjena 5-fluorouracila i fotodinamička terapija. Pacijente je nakon liječenja potrebno dalje pratiti.



Slika 5: Klinička (lijevo) i dermoskopska slika (desno) keratoakantoma. Preuzeto ljubaznošću izv.prof.dr.sc. Marije Buljan.

### 2.2.2.3. Bowenova bolest

*Morbus Bowen* ili Bowenova bolest predstavlja planocelularni karcinom *in situ*, koji u 3-5% slučajeva prelazi u planocelularni karcinom. Javlja se u starijoj dobi s podjednakom zastupljenošću među spolovima. U muškaraca se češće nalazi na licu i vratu, a u žena na obrazima i donjim ekstremitetima. Povezuje se s izloženošću arsenu ili ionizirajućem zračenju te HPV infekcijom. Klinički se vidi kao oštro ograničen plak veličine oko 1-3 cm, smečkasto-crvenkaste boje, prekriven žućkastim ljuskama i sitnim krustama. Pojava nodusa ili ulceracije upućuje na razvoj invazivnog karcinoma. Ako se pojavi na sluznici usne šupljine ili drugim sluznicama klinički slični leukoplakiji. U diferencijalnoj dijagnostici u obzir dolaze psorijaza ili

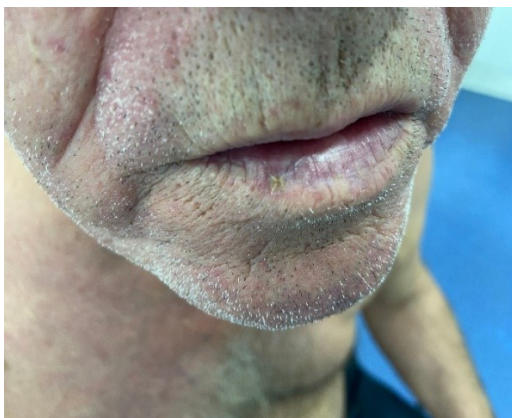dermatomikoze te *lichen planus*. U terapiji se primjenjuju kirurško liječenje, radioterapija, fotodinamička terapija, krioterapija te lokalna primjena 5-fluorouracila ili imikvimoda.

### 2.2.3. Klinička slika i vrste planocelularnog karcinoma

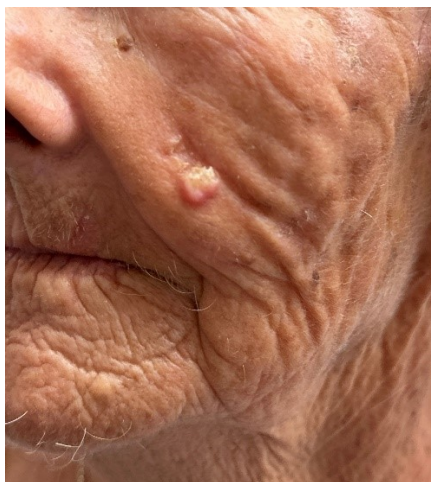Istraživanje u kojem je analizirana anatomska raspodjela zloćudnih tumora u području glave i vrata pokazuje da je PCC značajno češće lokaliziran u perioralnoj regiji, za razliku od BCC-a koji češće nastaje na nosu, a melanom na čelu i tjemenu (1). Utvrđeno je i da je planocelularni karcinom s obzirom na veličinu tumora u prosjeku znatno većeg promjera od bazocelularnog karcinoma (1).

Većina (oko 65%) planocelularnih karcinoma pojavljuje se na licu, uglavnom na donjoj usnici. Znatno češće obolijevaju muškarci u odnosu na žene (40:1). Na usnici su vidljivi otočići žute, crvene, smeđe i bijele boje koji nastaju kao posljedica različitog stupnja hiperkeratoze, proliferacije krvnih žila i upale. Klinički znakovi koji upućuju na invazivni rast tumora su erozija i induracija.

Osim kože, planocelularni karcinom zahvaća i sluznicu usne šupljine, pri čemu čini i više od 80% karcinoma usne šupljine. Najčešće se nalazi na rubu i s ventralne strane jezika. Glavnim etiološkim čimbenicima za razvoj PCC-a usne šupljine i usnice smatraju se alkohol i pušenje, a osobito njihov sinergistički učinak. Češće se pojavljuje u muškarca srednje dobi. U početku su vidljive bijele i eritematozne makule na sluznici, koje se često ne dijagnosticiraju jer su asimptomatske. Radi se zapravo o eritroplakiji, koja predstavlja *carcinom in situ*. Kasnije dolazi do induracije ili razvoja nodusa koji može biti ulceriran. Ovaj oblik PCC rano metastazira u limfne čvorove.



Slika 6: Planocelularni karcinom na donjoj usnici. Preuzeto ljubaznošću izv.prof.dr.sc. Marije Buljan.



Slika 7: Planocelularni karcinom na obrazu. Preuzeto ljubaznošću izv.prof.dr.sc. Marije Buljan.

## 2.3. MELANOM

### 2.3.1. Etiologija i epidemiologija melanoma

Melanom je zloćudni tumor kože koji nastaje iz melanocita, a pripada najagresivnijim zloćudnim tumorima zbog ranog limfogenog i hematogenog metastaziranja. Faktori rizika uključuju genetsku predispoziciju i vanjske čimbenike, naročito UV zračenje. Intermitentno izlaganje štetnom sunčevom zračenju pokazalo se kao najrizičnije (5). Posljedica takvog izlaganja suncu često su opekline, a povijest takvih izlaganja u djetinjstvu smatra se značajnim rizikom za razvoj melanoma (6). Iznimku čini *lentigo maligna* melanom kod kojeg je ključan kumulativan dugogodišnji učinak UV zračenja. U najvažnije čimbenike vezane za domaćina spadaju melanocitni nevusi (sindrom displastičnih nevusa) i pozitivna obiteljska anamneza za zloćudne tumore kože. Melanocitni nevusi su dobroćudne nakupine melanocita koje mogu biti kongenitalne ili stečene. Većina, odnosno oko 75% melanoma razvije se *de novo*, a 25% iz postojećih nevusa (7). Stopa incidencije melanoma u stalnom porastu je porastu diljem svijeta. Taj trend zamjećuje se i u RH, a praćen je i porastom stope mortaliteta.

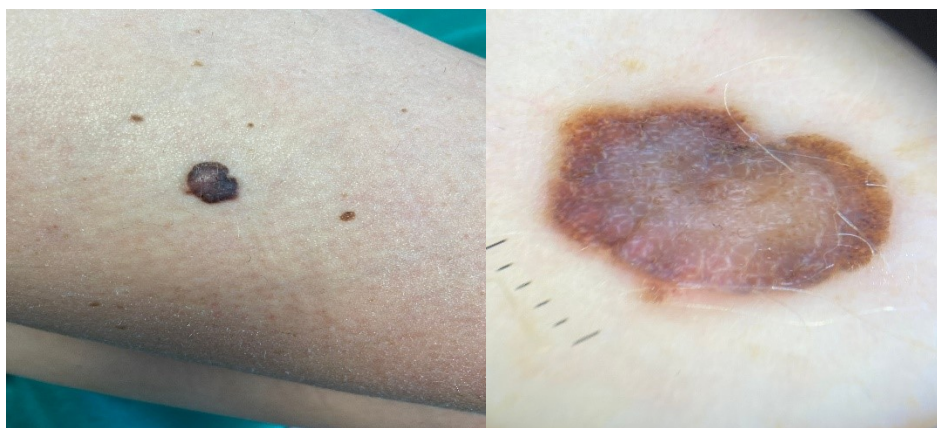
Prema zadnjim podacima Registra za rak Hrvatskog zavoda za javno zdravstvo u 2020. godini bilo je ukupno 382 novootkrivena slučaja melanoma u muškaraca i 324 u žena, odnosno melanom čini 3% svih novootkrivenih tumora. Odsakanje od uobičajenog rasta, odnosno pad broja dijagnosticiranih slučajeva u 2020. godini vjerojatno je rezultat kombinacije čimbenika

povezanih s Covid-19 pandemijom, odnosno smanjenom dostupnošću dijagnostičkih pretraga, djelomičnog zatvaranja bolnica, kao i rjeđeg traženja liječničke pomoći ili provođenja sistemskih pregleda.

### 2.3.2. Klinička slika i vrste melanoma

Četiri glavna histološka tipa melanoma su površinsko šireći, nodularni, lentigo maligna te akralni lentiginozni melanom. U području glave i vrata češće se pojavljuju površinskošireći, nodularni i lentigo maligna melanom, dok se akralni lentiginozni i sluznički melanom rijetko pojavljuju.

1. Površinskošireći melanom je najčešći tip melanoma, pri čemu čini čak 70% od ukupnog broja melanoma kože te više od 50% melanoma u području glave i vrata (52). Najveća pojavnost je između 30. i 50. godine života, a češće se razvija u žena *de novo*, nego iz postojećeg nevusa. U početnoj fazi raste površinski, šireći se po epidermisu, kao smeđecrna makula nepravilnih rubova, a vertikalnu fazu obilježava prodiranje melanocita u papilarni i retikularni sloj dermisa, kada površina promjene postaje bradavičasta i neravna, s prisutnim jezičastim izdancima (52). Kod muškaraca najčešće nastaje na trupu, a kod žena na nogama.

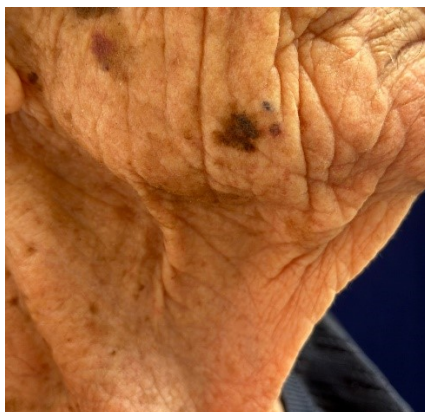

Slika 8: Klinička (lijevo) i dermoskopska slika (desno) površinskoširećeg melanoma. Preuzeto ljubaznošću izv.prof.dr.sc. Marije Buljan.

2. Nodularni melanom je drugi najčešći tip melanoma (15-30%), a agresivniji je i ima lošiju prognozu u usporedbi s površinskoširećim melanomom jer ima vrlo brz

vertikalni rast (52). Obično se javlja između 40. i 50. godine, s jednakom zastupljenošću između spolova. Najčešća lokalizacija su trup, glava i vrat, pri čemu čini 30% svih melanoma glave i vrata (52). Obično je jednolike, crnoplave pigmentacije, tamnije od površinskoširećeg melanoma, sjajne površine te oštro ograničen od okolne kože.

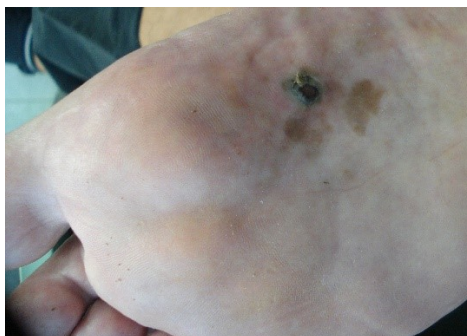3. Lentigo maligna melanom (LMM) čini 5-15% svih melanoma, a obično se javlja nakon 65. godine života, češće u žena. Nastaje zbog kumulativnog učinka UV zračenja, iz prekursorke lezije *lentigo maligna (in situ)* oblik LMM), koja se klinički očituje kao nejednoliko pigmentirana smeđa mrlja, različita oblika, veličine 3-6 cm, obično neoštro ograničena, koja traje dugi niz godina. Najčešće nastaje na otkrivenim dijelovima tijela, licu, vratu i udovima. Čini oko 20% melanoma glave i vrata, a u muškaraca se češće pojavljuje na nosu i uškama, a u žena na obrazima (52). U 5-50% slučajeva LM prelazi u invazivni LMM, a obilježen je pojavom tamnijih čvorića i/ili infiltriranih žarišta na površini.



Slika 9: Lentigo maligna melanom na obrazu. Preuzeto ljubaznošću izv.prof.dr.sc.

Marije Buljan.

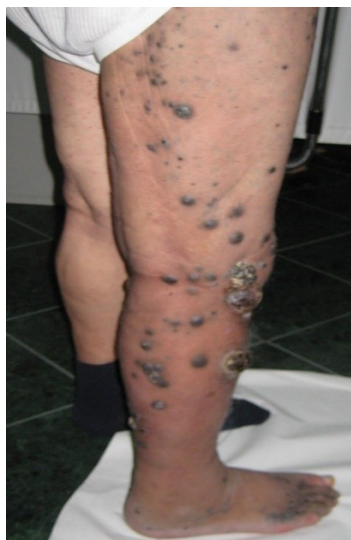4. Akrolentiginozni melanom je najrjeđi tip melanoma (2-8%), a tipično se pojavljuje u nakon 6. desetljeća života, na neobraslim dijelovima tijela, dlanovima i tabanima te subungvalno. Klinički se očituje kao smeđa ili crna linija na nokatnoj ploči (često na palcu stopala), čijim rastom dolazi do destrukcije i distrofije nokatne ploče uz pojavu ulceracija i krvarenja (52). U kasnijem stadiju dolazi do oteknuća cijelog prsta, tzv. melanomske paronihije (zanoktice). Ovaj se oblik melanoma iznimno rijetko javlja u području glave i vrata (52).



Slika 10: Akrolentiginozni melanom na tabanu. Preuzeto ljubaznošću izv.prof.dr.sc. Marije Buljan.

### 2.3.3. Metastaze melanoma

Specifičnost glave i vrata je u vrlo bogatoj mreži limfnih žila i čvorova. Zloćudni tumori većinom metastaziraju u ipsilateralne limfne čvorove, a ako se nalaze blizu medijalne linije mogu imati i kontralateralne metastaze. Melanomi prednje polovine glave dreniraju se u čvorove parotidne regije i u I., II. i III. skupinu limfnih čvorova vrata (52). Limfogeno metastaziranje prisutno je u 10% LMM-a, 30% površinskoširećih te 30-50% nodularnih melanoma (52). Pritom je najčešće kod melanoma nosa, paranazalnih sinusa i usne šupljine. Ako su prisutne ulceracije, koje se nalaze u 20% pacijenata s melanomima glave i vrata, nije se pokazala veća učestalost regionalnih metastaza, ali su dvostruko češće udaljene metastaze (52). Bolesnici koji imaju limfne metastaze, preživljenje je za 40-50% lošije u odnosu na one koji ih nemaju (52). Kod sumnje na razvoj metastatskih promjena kod melanoma viših stadija, provode se CT i PET/CT pretrage.

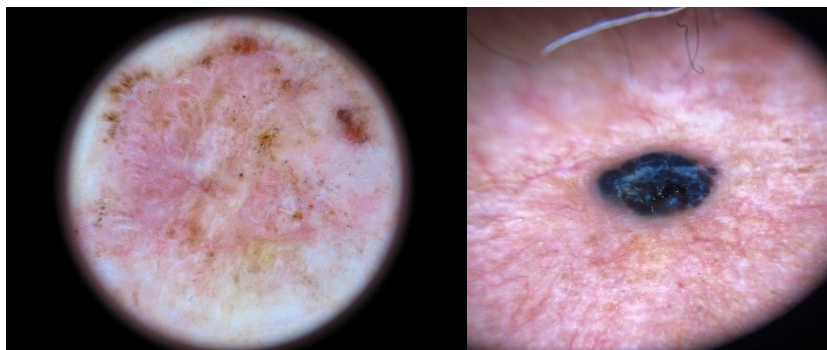


Slika 11: Metastatski melanom. Preuzeto ljubaznošću izv.prof.dr.sc. Marije Buljan.

## 2.4. DIJAGNOSTIKA BCC-A, PCC-A I MELANOMA

### 2.4.1. Dijagnostika bazocelularnog karcinoma

Dijagnostika se temelji na anamnezi, kliničkoj i dermatoskopskoj slici, a potvrđuje se ekscizijskom biopsijom kod manjih te incizijskom biopsijom kod većih lezija. Dijagnoza BCC-a se potvrđuje biopsijom, odnosno patohistološkom analizom bioptata. Dermatoskopija je vrijedna pomoćna metoda u dijagnostici, posebice pigmentiranog oblika tumora. Dermatoskopske karakteristike nepigmentiranog BCC-a uključuju: arborizirajuće krvne žile ili fine teleangiektazije s nekoliko ogranaka, multiple male erozije ili ulceracije, sjajna bijelo-crvena područja bez struktura te bijele kratke crte. Pigmentirani BCC-i otežavaju dijagnostiku jer mogu pokazivati dermatoskopske značajke melanocitnih lezija, a pod značajke se ubrajaju multiple plavosive točke/globuli, točke „u fokusu“, *maple-leaf-like* područja, *spoke wheel* područja, koncentrične struktura i plavo-siva ovoidna gnijezda. Infiltrativni BCC često pokazuje bijelocrvena područja bez strukture, dok sklerodermiformni BCC često pokazuje bjelkastu podlogu, što korelira s podležećom fibrozom.



Slika 12: Dermatoskopska slika površinskog (lijevo) i pigmentiranog (desno) bazocelularnog karcinoma. Preuzeto ljubaznošću izv.prof.dr.sc. Marije Buljan.

Histološka slika je raznolika poput kliničke, a vidljiva je proliferacija atipičnih epitelnih cilindričnih stanica koje imaju veliku jezgru i oskudnu citoplazmu. Na rubu tumora stanice su palisadno poredane. Bitno je istaknuti da osobe s BCC-om imaju i veći rizik za razvoj melanoma (24).

Diferencijalno dijagnostički kod površinskih BCC-a treba isključiti bolesti poput Bowenove bolesti (intraepidermalni planocelularni karcinom), psorijaze, dermatomikoze i ekcematoidnog dermatitisa. Kod pigmentiranog BCC-a treba najprije isključiti melanom, a zatim promjene poput plavog madeža (*naevus coeruleus*), pigmentirane seboroične i aktiničke keratoze i angiokeratoma. Morfeiformni BCC može sličiti keloidu, morfei te dermatomiofibrosarkomu. Kod ulceroznog BCC-a u obzir treba uzeti atipične, zloćudne rane te venske, arterijske, dijabetičke i traumatske ulkuse.

#### **2.4.2. Dijagnostika planocelularnog karcinoma**

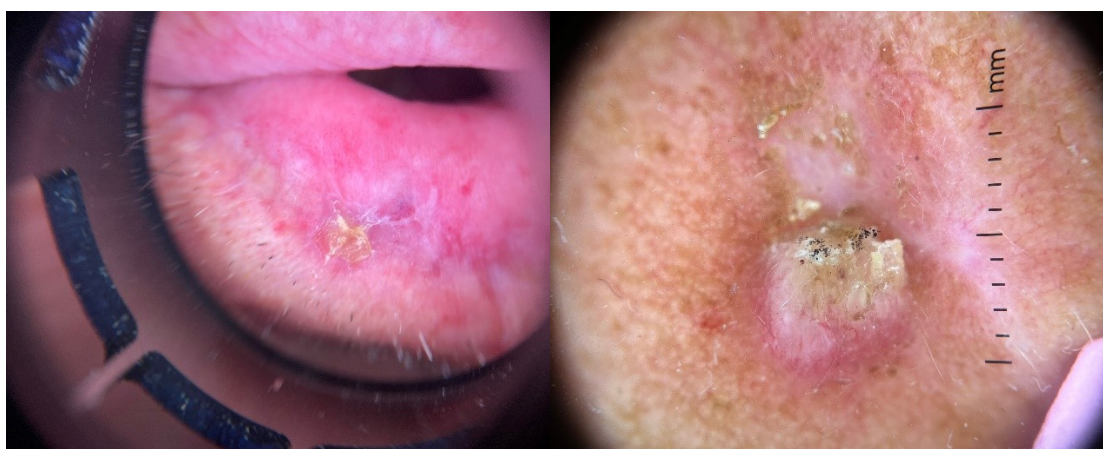Dijagnoza se postavlja na temelju anamneze, kliničke slike, dermatoskopske analize, a biopsijom ili ekscizijom u cijelosti se potvrđuje histološki. Dermatoskopske karakteristike PCCU praćenju je, osim dermatološkog pregleda (svakih 3-6 mjeseci), važno palpirati regionalne limfne čvorove, a njihov UZV treba obaviti kod tumora debljih od 2 mm.

Dermatoskopske karakteristike dobro diferenciranog PCC-a uključuju keratinizaciju (žute skvame), centralnu nakupinu keratina, bijela bestrukturna područja te žutobijele keratotične folikularne čepove okružene bijelim krugom. Također se mogu vidjeti linearne,



iregularne krvne žile poput ukosnice na periferiji tumora, osobito kod keratoakantoma. Suprotno tomu, kod slabo diferenciranih podtipova često nedostaju znakovi keratinizacije, a dominira crvena boja kao posljedica guste vaskularne mreže. Pigmentirani PCC pokazuje homogenu pigmentaciju, iregularne plavo-sive granularne strukture te tamno smeđe do crne kruste kod ulceracija.

Histološki je epidermis prekomjerno orožnjen, vidljiva je izrazita atipija epidermalnih stanica, dok su u dermisu vidljivi tračci atipičnih epitelnih pločastih stanica koje infiltriraju subepitelno tkivo. Tumorske stanice morfološki podsjećaju na stanice spinoznog sloja.



Slika 13: Dermatoskopska slika planocelularnog karcinoma na usnici (lijevo) i koži (desno). Preuzeto ljubaznošću izv.prof.dr.sc. Marije Buljan.

### 2.4.3. Dijagnostika melanoma

Kliničke značajke melanoma najčešće podrazumijevaju pigmentirane lezije na koži ili sluznici koje pokazuju vidljive promjene tijekom vremena. ABCD (EFG) pravilo opisuje kliničke promjene iz pravilnog, simetričnog nevusa u asimetričan (A- engl. *asymmetry*), neoštru ograničenost od okolne kože (B-engl. *border*), neravnomjernu pigmentaciju (C-engl. *colour*), povećanje promjera na više od 6 mm (D-engl. *diameter*), zadebljanje, uzdignuće ili nestajanje (E-engl. *elevation, evolution*), subjektivni osjećaj bola, svrbeža ili peckanja (F-engl. *feeling*) te općenito rast lezije (G-engl. *growth*). Vidljive mogu biti i erozije i krvarenja. Također sumnjive mogu biti i sve lezije na koži koje su drugačije od ostalih nevusa što se često naziva znakom ružnog pačeta (engl. *ugly ducking sign*). Usvajanjem ABCD(EFG) kriterija,

osjetljivost samopregleda kože kreće se od 57% do 90% (47). Iako ovo pravilo može biti korisno za velike ili debele melanome, ima nisku osjetljivost za male lezije i vrlo rani melanom.

Dermatoskopija je neinvazivna dijagnostička metoda za pregled kože i kožnih promjena. Ovaj uređaj radi na principu optičkog uvećanja koji omogućuje vizualizaciju morfoloških struktura koje nisu vidljive golim okom. Dermatoskopija je povećala točnost u dijagnostici melanoma s obzirom na to da omogućuje prikaz ranih promjena na pigmentiranim lezijama puno prije vidljivih kliničkih promjena (8). Klasični dermatoskopski algoritam je analiza oblika, a alternativni algoritmi su pravilo ABCDE, Menziesova metoda, Glasgow “7-point checklist” i “3-point checklist” (28). Glasgow “7-point checklist” pokazuje određene dermatoskopske kriterije specifične za melanom za postavljanje dijagnoze;

#### 1. Atipična pigmentna mrežica

Za razliku od nevusa, koji imaju pravilnu pigmentnu mrežicu, jednoliku u boji i obliku, atipična pigmentna mrežica kod melanoma karakterizirana je neujednačenim, debljim i tamnijim linijama, nepravilno raspoređenim preko cijele lezije, pri čemu završavaju naglo na rubu, odnosno ne blijede prema periferiji. Između njih se nalaze nepravilne pukotine. Ovakav oblik mrežice karakterističan je i za atipične i displastične nevuse (52).

#### 2. Nepravilne točke i globule

Točke i globule razlikuju se dimenzijski, pri čemu su točke manje, a globule veće od 0,1 mm. U pigmentiranim lezijama znaju se nalaziti nakupine točkica i globula. Ove strukture odgovaraju nakupinama melanocita ili melanina, a njihova boja ovisi o tome nalaze li se u epidermisu, epidermodermalnoj granici ili dermisu. U dobroćudnim melanocitnim lezijama točkice i globuli su pravilne veličine i oblika te jednoliko raspodijeljeni, dok su u zloćudnim lezijama nepravilni i asimetrično na rubu promjene.

#### 3. Negativna/inverzna pigmentna mrežica

Inverzna pigmentna mrežica dermatoskopski se sastoji od svjetlijih linija koje čine mrežu i tamnijih područja između mreže (pukotine), što histološki predstavlja izdužene epidermalne produljke uz velika gnijezda atipičnih melanocita u proširenim dermalnim papilama (52).

#### 4. Nepravilne linije/pruge

Razlikuju se zrakaste linije i pseudopodiji koji na vrhovima tračaka imaju bulbarno zadebljanje. Kod melanoma su asimetrične i nalaze se fokalno na rubu promjene. Međutim, pravilne i simetrične pruge se nalaze i u dobroćudnim lezijama kao što su *Reed nevusi*.

## 5. Regresija

Tijekom procesa regresije, koji je također karakterističan za zloćudne lezije, najčešće se prisutni i fibroza i melanoza u dermisu, koji su vidljivi kao bijela područja poput ožiljka, nježne, fokalne sivoplave točkice (*peppering*) ili njihove kombinacije.

## 6. Područja bez strukture

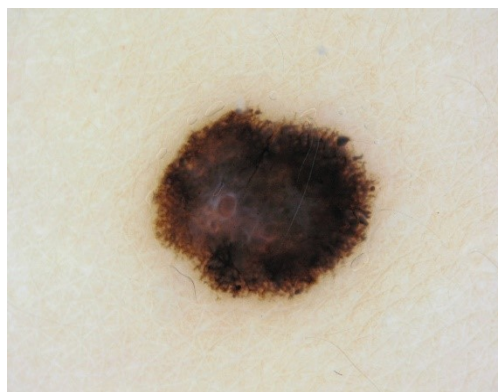
U područjima bez strukture, koji se kod melanoma nalaze uz rub promjene i uz asimetriju oblika, ne mogu se vidjeti strukture poput mrežice, globula, točaka i vela. Ta područja mogu biti svjetlija od ostatka promjene, ali za razliku od područja regresije, nikad nisu svjetlija od okolne kože (52). Područje tamnije od ostatka promjene se naziva mrljom.

## 7. Plavobijeli veo

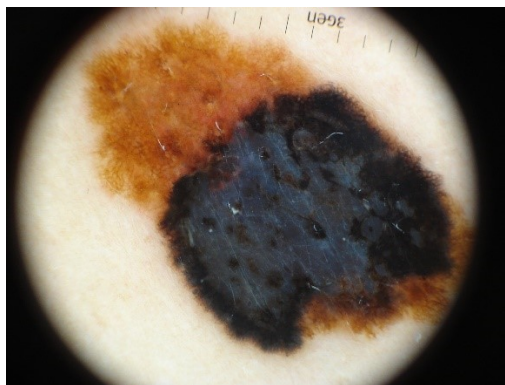
Plavobijeli veo je konfluentno, nepravilno područje bez strukture s difuznom bijelo-plavom pigmentacijom sa staklastim odsjajem, a predstavlja nakupini melanocita, melanofaga ili melanina u dermisu uz ortokeratozu i akantozu u epidermisu (52). Kod melanoma se nalazi fokalno i nepravilan je, dok je kod plavog nevusa jednolike boje i duž cijele promjene.

## 8. Vaskularni uzorak

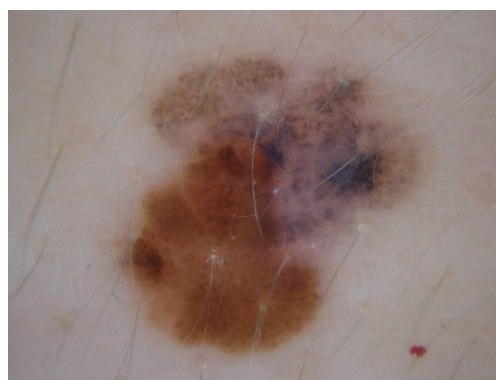Melanom kože se povezuje s nepravilnim krvnim žilama, poput linearno-nepravilnih krvnih žila (kod tankih melanoma), krvnih žila poput ukosnica (zadebljane i okružene ružičastim *haloom*), točkastih i glomerularnih krvnih žila.



Slika 14. Dermatoskopska slika melanoma - plavo bijeli veo, pseudopodiji, zrakaste linije. Preuzeto ljubaznošću izv.prof.dr.sc. Marije Buljan.



Slika 15. Dermatoskopska slika melanoma - veo, mreža, mrlje. Preuzeto ljubaznošću izv.prof.dr.sc. Marije Buljan.



Slika 16. Dermatoskopska slika melanoma - sive točkice, peppering. Preuzeto ljubaznošću izv.prof.dr.sc. Marije Buljan.

Dermatoskopija pigmentiranih promjena na koži lica i perioralnog područja specifična je zbog karakteristične građe kože, a to podrazumijeva relativno tanak epidermis, solarnu elastožu dermisa, ravnu dermoepidermalnu liniju te veće pilosebacealne jedinice (52). Ravna dermoepidermalna granica uzrokuje izostanak tipične pigmentirane mrežice, stanjen epidermis omogućuje bolju vizualizaciju dermalnih struktura, poput krvnih žila i melanofaga (sivkaste točkice zbog pohranjenog melanina), a pilosebacealne jedinice stvaraju svijetle, okrugle pukotine unutar homogenih pigmentacija (52).

Najveći izazov u dijagnostici pomoću dermatoskopa je razlikovanje početnog stadija lentigo maligna, lentigo maligna melanoma, pigmentirane aktiničke keratoze, lichen planus like keratoze te solarnog lentiga na licu (52). Navede promjene nazivaju se simulatorima melanoma jer mogu klinički i dermatoskopski nalikovati ranom stadiju melanoma.

Melanome koje je teško dermatoskopski dijagnosticirati teško je dijagnosticirati i klinički. Stoga je razvijeno dermatoskopsko praćenje selektiranih pigmentnih promjena koje nisu bile dovoljno ni klinički ni dermatoskopski suspektne za eksciziju. Fotografiranjem promjena na koži, one se mogu elektronički pohraniti, dijeliti, preuzimati i analizirati. Ovakav oblik praćenja posebno je koristan za pacijente s pozitivnom osobnom i/ili obiteljskom anamnezom za melanom, velikim brojem madeža te sindromom displastičnog nevusa.

## 2.5. LIJEČENJE BCC-A, PCC-A I MELANOMA

### 2.5.1. Kirurško liječenje

Izbor liječenja svih karcinoma ovisi o lokalizaciji i veličini tumora, bolesnikovoj dobi i njegovoj podobnosti za kirurški zahvat. Glavni je cilj kirurškog liječenja odstranjenje tumora u cijelosti (s patohistološki negativnim rubovima) te odgovarajuća rekonstrukcija novonastalog defekta, kako u funkcionalnom, tako i u estetskom smislu (26).

Potpuno kirurško odstranjenje uz uklanjanje 3-5 mm zdrave kože od vidljivog ruba tumora zlatni je standard u liječenju nemelanomskih tumora kože i sluznica. Preporučuje se da resecirani rubovi budu minimalno 3 do 5 mm za lezije promjera do 2 cm, a za veće lezije minimalno 5 mm (26). Ponekad je kod većih planocelularnih tumora (osobito na donjoj usnici i sluznicama) nužno napraviti i biopsiju limfnog čvora čuvara (SLNB; *sentinel lymph node biopsy*) (23). Biopsija *sentinel* čvora kod PCC-a izvodi se kada je tumor debljine >3 cm kada postoji invazija potkožnog masnog tkiva ili kosti (24).

Osnova početnog liječenja melanoma je kirurška, zadržavajući zračenje, kemoterapiju, imunoterapiju ili kombinacije ovih oblika liječenja za metastatsku bolest. Kod sumnje na melanom, radi se primarna ekscizija s uskim slobodnim rubovima od nekoliko milimetara, a nakon patohistološke potvrde potrebno je napraviti reeksciziju ožiljka, čiji opseg ovisi o debljini primarnog tumora, a preporučuje se unutar 4-6 tjedana od postavljanja dijagnoze (23). Ukoliko je tumor  $\geq 0,8$  mm potrebno je napraviti i biopsiju *sentinel* čvora (23).

S obzirom na to da nemelanomski kožni karcinomi glave i vrata rijetko metastaziraju (bazocelularni karcinom <1%, planocelularni karcinom 8-10%), ne provodi se elektivna disekcija vrata (26). U slučaju dokazanih metastaza u limfnim čvorovima vrata kod nemelanomskih karcinoma ili melanoma, obavezna je disekcija koja može biti radikalna, modificirana radikalna ili selektivna.

Terapijske opcije većinom su kirurške u formi elektrodisekcije i kiretaže, kirurške ekscizije i Mohsove operacije. BCC s niskim rizikom od recidiva najčešće se liječe elektrodisekcijom i kiretažom ili kirurškom ekscizijom. Drugi rjeđe korišteni oblici liječenja za lezije niskog rizika su lokalni 5-fluorouracil ili imikvimod, kriokirurgija i fotodinamička terapija.

Klasična ekscizija označava eliptični rez pri kojem se uklanja tumor. Petogodišnja stopa izlječenja primarnog BCC-a liječenog kirurškom ekscizijom iznosila je 95,2% u jednom istraživanju (48). Izrezivanje BCC-a lica sa standardnim rubovima od 4 mm često nije izvedivo zbog kozmetičkih i funkcionalnih razloga, pa prednost ima Mohsova mikrografski kontrolirana kirurgija. To potvrđuje istraživanje u kojem su facijalni, nodularni BCC-i izrezani s rubovima od 1-3 mm bili povezani s pozitivnim histološkim rubovima u 20% slučajeva, što je zahtijevalo dodatnu eksciziju (49).

Mohsova mikrografski kontrolirana kirurgija (MMCS) specijalizirani je kirurški postupak koji kombinira postupnu resekciju pod lokalnom anestezijom, pri čemu se tumor uklanja horizontalnim rezovima, sloj po sloj, a zatim se zamrznuti presjeci kompletnih epidermalnih i dubokih kirurških rubova mikroskopski analiziraju (10). Mohsova kirurgija predstavlja zlatni standard za sve nemelanomske karcinome u smislu stope izlječenja, kontrole granice i očuvanja tkiva. Ovom tehnikom postiže se najmanji postotak recidiva od svih oblika liječenja i maksimalno čuva okolno tkivo (10). Stoga je najčešće indiciran u području lica, gdje na najveći rizik za nastanak recidiva, a isto tako je i jako bitno očuvati funkcionalnost i estetiku područja. MMCS rezultira najnižom petogodišnjom stopom recidiva (5,6%) od svih oblika liječenja (21). Nasuprot tome, stope recidiva za kiruršku eksciziju iznosi 17,4%, elektrodisekciju i kiretažu 40% te za terapiju zračenjem 9,8% (21). Ekscizija, bez prednosti Mohsove mikroskopski kontrolirane metode, i radioterapija mogu biti prikladne alternative u kliničkom okruženju. MMCS se danas ipak ne preporučuje u liječenju melanoma, zbog mogućeg presijecanja tumora vrlo uskim ekscizijama. (52).

Elektrokirurgija koristi visokofrekventnu izmjeničnu struju koja u kontaktu s tkivom ostvaruje svoj učinak te izlazi iz organizma povratnom elektrodom. Kod elektrodisekcije elektroda se postavlja u direktni kontakt s tkivom. Tkivo pruža otpor prolasku izmjenične struje male jakosti i visokog napona, pri čemu se oslobađa toplina koja dovodi do smrti stanice te tromboze i ishemije malih krvnih žila. Kod elektrodisekcije, vrh elektrode je u kontaktu s tkivom, a kod elektrofulguracije postoji razmak od 1 do 2 mm. Elektrodisekcija ili fulguracija obično se koristi u liječenju BCC-a i PCC-a manjih od 2 cm u promjeru. Prilikom liječenja

odabranih BCC-a i PCC-a, kiretažu mora pratiti elektrodisekcija. Većinu tumora treba ukloniti snažnom kiretažom nakon koje slijedi lagana elektrodisekcija baze lezije s rubom okolne kože od 2 do 3 mm (41). Veliki, često multipli površinski BCC-i, koji se nalazi na trupu učinkovito se i jednostavno liječe kiretažom i elektrodisekcijom. Male lezije (5–20 mm), nodularni ili cistični tip može se zadovoljavajuće liječiti ovom metodom na većini mjesta. Središnji BCC lica, infiltrirajući, mikronodularni ili morfeiformni oblici BCC-a skloni su recidivu ako se liječe kiretažom i elektrodisekcijom, pa ih je bolje liječiti ekscizijom ili Mohsovom mikrokirurgijom (42). Kiretaža i elektrodisekcija mogu se koristiti za male PCC-e *in situ* i dobro diferencirane primarne PCC-e manje od 1 cm u promjeru. Za tumore većeg promjera i višeg rizika se preporučuje mikroskopski kontrolirana operacija (43). Visokorizični PCC-i uključuju lezije nastale na ožiljcima, ušima, usnicama, područja radijacijske ili toplinske ozljede, kronične ulkuse ili sinuse, Bowenova bolest, mjesta koja nisu izložena suncu te velike (>2 cm), debele (>4 mm), slabo diferencirane i rekurentne PCC-e ili oni koji su nastali u imunokompromitiranih pacijenata (44).

### 2.5.2. Rekonstrukcija defekata perioralnog područja

Dok se manji tumori mogu u potpunosti liječiti kirurškom ekscizijom uz primarno zatvaranje, veći tumori mogu ostaviti veće defekte i potrebni su zahtjevniji zahvati kako bi se održala funkcija i estetika perioralnog područja.

Ako se za rekonstrukciju u regiji glave i vrata koriste slobodni kožni transplantati, oni bi trebali biti pune debljine kože, budući da je kod njih manje učestala kontrakcija nego kod transplantata djelomične debljine. Glavne donorske regije su preaurikularna i retroaurikularna regija, kapci te supraklavikularna regija. Ipak zbog izražene kontrakcije, hiperpigmentacije te varijabilne reinervacije, slobodni kožni transplantati nisu prvi izbor u rekonstrukciji kožnih defekata u regiji glave i vrata (26).

U području glave i vrata defekti nastali ekscizijom zloćudnih kožnih tumora najčešće se rekonstruiraju okolnim tkivom, tzv. lokalnim režnjevima. Prednost primjene lokalnih režnjeva je vrlo slično tkivo (lokalno), minimalna kontrakcija i bolji izgled ožiljka zbog manje izražene tenzije te dobre vaskularizacije kože glave i vrata. Pri rekonstrukciji se ne prelazi u drugu estetsku jedinicu. Lokalni režnjevi uglavnom sadrže samo kožu i manji dio potkožnog masnog tkiva, a po potrebi mogu sadržavati i fasciju te mišić (26).

Usnice se sastoje od tri sloja, unutarnje sluznice, *orbicularisa orisa* i kože izvana. Vermilion čini prijelazni epitel između kože i sluznice usne šupljine, a pri rekonstrukciji treba

posebno paziti na njegov rub. Tumori koji zahvaćaju do  $\frac{1}{3}$  donje usnice mogu se klinasto ekscidirati i primarno zatvoriti po slojevima, dok se za rekonstrukciju defekata koji zahvaćaju  $\frac{1}{3}$  do  $\frac{3}{4}$  usnice koriste lokalni režnjevi (50). Za veće defekte na donjoj usni, najčešće se primjenjuju stepeničasti klizni režnjevi (engl. *staircase ili modified staircase technique*). Za totalnu, odnosno subtotalnu rekonstrukciju donje usnice, Websterovom metodom postiže se zadovoljavajuća funkcionalnost donje usnice (hranjenje, govor) zahvaljujući postignutoj visini i pokretljivosti. Klizni obrazni režanj (engl. *Cheek advancement flaps*) koristi se za zatvaranje defekta gornje usnice (3). Starija životna dob pacijenata u kojih se najčešće nalaze zloćudni tumori kože, brojni komorbiditeti, zahtijevaju kiruršku tehniku s kratkim trajanjem operacije i prilagođenim pristupima za zatvaranje defekta.

Tijekom ekscizije tumora kože treba nastojati uklopiti iste unutar prirodnih brazda i bora te na granici estetskih jedinica lica i vrata, kako bi ožiljak bio što manje uočljiv (26). Također, incizije treba inkorporirati u linije minimalne tenzije kože, tzv. Langerove linije, jer se time smanjuje tenzija ožiljka te smanjuje mogućnost nastanka hipertrofije ožiljka i keloida (26).

Kirurška ekscizija uznapredovanih zloćudnih kožnih tumora (T3, T4) rezultira opsežnim defektima koji, osim kože i potkožja, mogu zahvaćati i dublje strukture. Rekonstrukcija takvih defekata zahtijeva upotrebu regionalnih režnjeva. Oni zahtijevaju mobilizaciju tkiva koje se ne nalazi u neposrednoj blizini defekta, a peteljkom koja sadrži krvne žile vezano je za donorsko mjesto. Osim kože i potkožja mogu sadržavati fasciju, mišić, pa čak i kost. Najčešće korišteni regionalni režnjevi za rekonstrukciju defekata glave i vrata su *pectoralis major*, *latissimus dorsi* i *trapezius* režanj (26).

Napretkom kirurške tehnike i pratećeg instrumentarija veliki defekti glave i vrata u novije se vrijeme rekonstruiraju mikrovaskularnim (slobodnim) režnjevim. Mikrovaskularni režanj predstavlja otočasti režanj koji je zajedno s pripadajućim krvnim žilama (katkada i živcima) odvojen od donorske regije te spojen s krvnim žilama primajuće regije. Najčešće se koriste radijalni podlaktični i anterolateralni bedreni mikrovaskularni režnjevi, koji daju bolje estetske rezultate od regionalnih režnjeva, iako daleko od idealnog (26).

### **2.5.3. Topikalno liječenje**

Topikalno liječenje PCC-a i BCC-a provodi se primjenom 5% imikvimoda ili 5% 5-fluorouracila. Limfociti, dendritičke stanice i makrofagi aktiviraju se pomoću *toll-like*



receptora 7 i 8, koji prepoznaju imiquimod kao *ligand*, te otpuštaju citokine poput TNF- $\alpha$ , IFN- $\alpha$ , IL-6 i aktiviraju T-stanični imunološki odgovor, što rezultira apoptozom i regresijom tumora (22). Ovaj oblik terapije pokazao se učinkovit kod površinskih BCC-a na niskorizičnim mjestima, gdje je malo vjerojatno da će recidiv rezultirati značajnim morbiditetom. Isto tako pokazao se učinkovit kod višestrukih BCC-a koji nastaju u sklopu genetskih sindroma, poput Gorlin Goltz sindroma i *xeroderme pigmentosum*, čime se smanjila potreba za višestrukim kirurškim operacijama (10). No čini se da je lokalni imikvimod manje učinkovit u liječenju nodularnih BCC-a, koji se najčešće nalaze na licu (10).

Za istu indikaciju kao alternativa može se koristiti 5-fluorouracil, fluorirani pirimidin koji blokira metilaciju deoksiuridinske kiseline u timidinsku kiselinu, interferirajući sa sintezom DNK i RNK te ometajući rast tumorskih stanica, čime dovodi do stanične smrti. Njegova primjena izaziva jaku upalnu reakciju, bol, pečenje, eritem i edem liječenog područja (10). Učinkovitost ove metode nešto je slabija u usporedbi s ostalim načinima liječenja bazalioma, ali se može povećati kombinacijom s ekskohleacijom ili krioterapijom. S druge strane, postojeća malobrojna istraživanja nisu uspjela dokazati jednaku učinkovitost kod PCC-a, ako se isključi učinkovitost na preinvazivne lezije, odnosno aktiničku keratozu i heilitis te Bowenovu bolest (51). Pritom je doziranje imikvimoda za PCC komplicirano, zbog učinaka na tkivo, koji uključuju eritem, edem, erozije, ulceracije i kruste (51). Osim toga, primjena imikvimoda za veće površine može biti povezana sa sustavnim simptomima, uključujući umor, simptome slične gripi, mialgiju i glavobolju (51).

#### **2.5.4. Fotodinamička i krioterapija**

Fotodinamička terapija (PDT) dvodijelni je oblik liječenja koji se sastoji od lokalne primjene fotosenzibilizatora, 5-aminolevulinske kiseline (ALA) ili metilaminolevulinata (MAL), nakon čega slijedi jedan do nekoliko sati inkubacije svjetlosnim zračenjem, obično s plavim, crvenim ili širokopojasnim izvorom svjetlosti (51). Na taj se način stvaraju citotoksične tvari reaktivne kisikove vrste (ROS), što dovodi do kombinacije izravnog fotooštećenja tumorskih stanica, razaranja krvnih žila tumora i aktivacije imunološkog odgovora (35).

Tumori koje najbolje reagiraju na fotodinamičku terapiju su površinski BCC-i sa stopama izlječenja u rasponu od 72 do 100% (10). Stoga bi primjena PDT-a trebala biti ograničena na površinske BCC-e debljine od 1 mm do 2 mm, jer je u 50% debljih tumora nedovoljna penetracija fotosenzibilizatora, a manjim dijelom i izvora svjetlosti (34). Isto tako

zbog visoke stope recidiva, ovaj oblik terapije treba biti rezerviran samo za one tumore kod kojih druga terapija nije primjenjiva.

Primarno liječenje PCC-a s PDT-om treba biti rezervirano za ranu invazivnu bolest (<1 mm) u više tretmana i u visokim dozama dubokog prodornog crvenog svijetla. Također se može kombinirati s kirurškim zahvatom uz više PDT tretmana. Međutim, zabilježena je egzacerbacija ili indukcija dobro diferenciranog PCC-a ili keratoakantoma nakon PDT-a (51). U retrospektivnoj studiji u kojoj je 35 površinskih PCC-a liječeno ALA-PDT-om i praćeno do 47 mjeseci, dobivena je ukupna stopa primarnog odgovora od 54%. (36). Stoga se kod uznapredovanih PCC-a glave i vrata PDT treba smatrati dodatnim oblikom liječenja (45,46).

Fotodinamička terapija se ne koristi u liječenju melanoma kao dio standardnog liječenja, ali se može primjenjivati u uznapredovalim slučajevima kao palijativno liječenje. U takvim slučajevima, PDT se može kombinirati s kemoterapijom ili imunološkom terapijom.

Lokalna se fotodinamička terapija općenito dobro podnosi. Najčešće su nuspojave trnci i pekuća bol tijekom liječenja, a bol je jača kada se tretiraju usnice (33). Kozmetski ishodi s PDT-om su bolji od ekscizije (u 87% slučajeva „dobar do izvrstan“ kozmetski ishod s PDT-om naspram 54% s ekscizijom) (33).

Krioterapija označava primjenu tekućeg dušika koji isparava, a koji u kontaktu s lezijom na koži dovodi do njenog zamrzavanja, odnosno dolazi do oštećenja površinskog tkiva. Zloćudne stanice sadrže puno vode, imaju brz metabolizam i bogatu mikrocirkulaciju te su stoga vrlo osjetljive na krioterapiju, a s druge strane, vezivno je tkivo manje osjetljivo, dok su fibroblasti gotovo otporni na hladno. Preporučena temperatura je između 50 °C i 60 °C na bazi tumora, a vrijeme zamrzavanja je približno 45 sekundi za leziju od 1 cm. U literaturi je objavljeno da je petogodišnja stopa izlječenja 97% do 99% za nemelanomske karcinome kože (38,39).

Ovaj oblik liječenja koristi se za liječenje aktinične keratoze (AK), Bowenove bolesti, površinskog BCC-a, malih nodularnih BCC-a i malih, dobro diferenciranih PCC-a (37). Kriokirurško liječenje BCC-a daje stope izlječenja koje su povoljnije u usporedbi s ostalim načinima liječenja pod uvjetom da se koristi ispravna tehnika, a liječenje je ograničeno na male (<20 mm), dobro definirane, prethodno neliječene tumore, uz izbjegavanje BCC-a na unutarnjem kutu oka, nazolabijalnim i retro-aurikularnim borama te vlasištu s dlakama (38-39). Mane ovog oblika terapije uključuju hiperpigmentacijske ili hipertrofične ožiljke te visoku stopu recidiva.

S obzirom na nedostatak kontrole histoloških rubova s ovim pristupom, kao i rizik od subkliničkog proširenja PCC-a, kriokirurgiju treba razmotriti samo za lezije niskog rizika te kada su ostali oblici liječenja kontraindicirani. Neki liječnici preporučuju uklanjanje tumora kiretažom ili elektrokirurgijom prije krioterapije (37).

Anatomska područja u kojima je potrebno oprezno provođenje krioterapije su kutovi usta, rub vermilion, obrve, medijalni očni kutovi, slobodni rub nosnih krila te slušni kanal zbog rizika od nastanka ožiljaka ili retrakcije tkiva (40).

### **2.5.5. Radioterapija**

Radioterapija označava primjenu X-zraka i/ili elektrona iz linearnog akceleratora, uz 3D-konformalno planiranje zračenja (52). Pri prolasku elektromagnetskog zračenja kroz tkivo, dolazi do apsorpcije energije snopa u obliku topline, pri čemu dolazi do biološkog oštećenja. Ciljno mjesto ionizirajućeg zračenja je tumorska DNA, ali dolazi i do oštećenja stanica okolnog zdravog tkiva, a posebice stanica koje se brzo dijele. Zbog mogućih dugotrajnih komplikacija kao što su kronični radijacijski dermatitis, alopecija, pa čak i zračenjem izazvani karcinomi kože, bolesnici stariji od 60 godina su poželjni kandidati.

Radioterapija primarna je opcija za liječenje BCC-a, kad je operacija kontraindicirana. Zabilježeno je da terapija zračenjem rezultira niskim stopama recidiva i za primarni BCC (7,4%) i za rekurentni BCC (9,5%) (25). Loši kozmetski rezultati u obliku trajnih područja hipopigmentacije i hiperpigmentacije, suhoće, epidermalne atrofije, teleangiektazija i dermalne fibroze (kronični radijacijski dermatitis) su česti, a javljaju se u 37% pacijenata liječenih terapijom zračenjem (25). Što se tiče planocelularnog karcinoma, primarna ili adjuvantna terapija zračenjem, učinkovita je opcija liječenja za odabrane bolesnike, što rezultira dobrom kontrolom tumora i estetskim ishodom uz manje stope izliječenja u odnosu na kirurško liječenje (51). Manji i tanji tumori bolje reagiraju na terapiju zračenjem (51).

Radioterapija se kod melanoma može primjenjivati u nekoliko oblika, a to uključuje adjuvantno liječenje nakon kompletne resekcije primarnog tumora ili metastatskih regionalnih limfnih čvorova, elektivno liječenje regionalnih limfnih čvorova koji nisu operirani, a pod visokim su rizikom od subkliničke bolesti te kao palijativno liječenje udaljenih metastatskih sjela ili lokalnih recidiva (52). Vrlo rijetko se primjenjuje kao definitivna terapija primarnog melanoma. Adjuvantna RT primjenjuje se nakon kompletne kirurške operacije primarnog melanoma koji se povezuje s visokom stopom lokalnih recidiva te u slučajevima pozitivnih margina nakon operacije, uz nemogućnost reekscizije, što je osobito često kod melanoma glave

i vrata (52). Palijativna RT se primjenjuje u slučaju neresektibilnih regionalnih i udaljenih metastaza, kako bi se smanjili simptomi i poboljšala kvaliteta života bolesnika, a učinkovitost ovisi o stupnju tumora, odnosno veličini te njegovom mjestu.

Napredne RT tehnike poput stereotaksijske radiokirurgije (SRS – *stereotactic radiosurgery*) i stereotaksijske iradijacije tijela (SBRT – *stereotactic body radiotherapy*) omogućuju preciznije i koncentriranije doze zračenja na manjem volumenu (52). Ovim oblicima radioterapije može se postići izvrsna lokalna kontrola uz minimalnu toksičnost, a obično se koriste u liječenju metastaza na mozgu, plućima, kralježnici i jetri.

Mogućnost kombiniranja radioterapije s novim sustavnim oblicima liječenja, kao što su ciljana terapija ili imunoterapija, aktivno je istraživana u posljednje vrijeme. Provedena istraživanja pokazala su da je kod prethodno radiorezistentnih BRAF+ melanomskih staničnih linija, nakon terapije vemurafenibom, postignuta radiosenzitivnost zbog zaustavljanja staničnog ciklusa u G1-fazi (52). Istražuje se i primjena ipilimumaba nakon radioterapije, koja uzrokuje inflamatorni učinak, što bi moglo povećati učinak ipilimumaba, odnosno pojačati protutumorski imunološki odgovor (52).

## **2.5.6. Sustavno liječenje uznapredovalih, zloćudnih tumora kože**

### **2.5.6.1. Sustavno liječenje uznapredovalog BCC-a**

Bazocelularni karcinomi glave i vrata rijetko metastaziraju (<1%), ali u uznapredovalo fazi mogu biti lokalno destruktivni, kada je kirurška operacija kontraindicirana zbog nastanka velikih defekata i/ili zahvaćanja važnih struktura glave i vrata. Najčešće lokalizacije metastaza su kosti, pluća, jetra i regionalni limfni čvorovi.

Do nedavno su opcije liječenja bolesnika s uznapredovalim BCC-om bile ograničene na kirurgiju, radioterapiju i kemoterapiju, bez značajne učinkovitosti bilo kojeg protokola. Posljednjih godina u liječenju uznapredovalih BCC-a i Gorlin-Goltz sindroma primjenjuju se lijekovi koji inaktiviraju *Hedgehog* signalni put, odgovoran za diferencijaciju različitih tkiva tijekom fetalnog razvoja (23). Nekontrolirani *Hedgehog* signalni put dovodi do proliferacije BCC-a i drugih vrsta tumora, poput meduloblastoma, tumora mozga, pluća, dojke i prostate (53). Vismodegib je prvi inhibitor *Hedgehog* puta koji je pokazao kliničku učinkovitost u bolesnika s BCC-om. Prema provedenom istraživanju, u 33 bolesnika s metastatskim BCC-om, stopa odgovora bila je 30%, u 63 bolesnika s lokalno uznapredovalim BCC-om 43%, a

potpuni odgovor postignut je u 13 bolesnika (21%) (54). Nuspojave koje su se pojavile u više od 30% pacijenata bile su grčevi mišića, alopecija, disgeuzija (poremećaj okusa), gubitak težine i umor. Ozbiljne nuspojave prijavljene su u 25% bolesnika, sa sedam smrtnih slučajeva pri čemu nije dokazana povezanost s primjenom vismodegiba (54). U ovu skupinu lijekova ubraja se i sonidegib, sa sličnom učinkovitošću, ali proizvedeni su i drugi lijekovi koji su u različitim fazama testiranja.

Iako većina bolesnika s uznapredovalim BCC-om postigne kontrolu bolesti tijekom liječenja *Hedgehog* inhibitorima, neki bolesnici su intrinzično rezistentni na liječenje, a drugi postanu rezistentni tijekom liječenja. Stoga razlikujemo vismodegib rezistentne BCC-e (primarna rezistencija) te primarne tumore koji su inicijalno odgovorili na liječenje i nisu imali prisutne mutacije, ali su one bile prisutne u rekurentnom tumorskom tkivu (sekundarna rezistencija). Recidiv bolesti u bolesnika koji su inicijalno odgovorili na liječenje *Hedgehog* inhibitorima, uključujući one s potpunom rezolucijom tumora, može nastati zbog rezidualnih tumorskih stanica koje su izbjegle citotoksični učinak liječenja ili zbog pojave rezistencije.

#### **2.5.6.2. Sustavno liječenje uznapredovalog PCC-a**

Metastatski PCC se javlja u 8-10% slučajeva. Kod većine PCC-a pronađena je visoka ekspresija receptora PD-L1, pa se u liječenju počela primjenjivati imunoterapija anti-PD-1 monoklonalnim protutijelima. Vezanjem za PD-1 receptor na aktiviranim limfocitima T sprječavaju vezanje za ligande na tumorskim stanicama (PD-L1 ili PD-L2) i posljedičnu imunosupresiju, odnosno pojačavaju antitumorski imunološki odgovor (52).

Cemiplimab je monoklonsko protutijelo koje se veže na PD-1 receptor. Iako su cemiplimab i pembrolizumab nedavno odobreni za liječenje lokalno uznapredovalih i metastatskih PCC-a, u tijeku su istraživanja koja testiraju učinkovitost i sigurnost nivolumaba i ipilimumaba u liječenju ovih tumora.

#### **2.5.6.3. Sustavno liječenje uznapredovalog melanoma**

Sistemska terapija metastatskog melanoma uključuje kemoterapiju, ciljanu terapiju i imunoterapiju. Adjuvantna terapija BRAF i MEK inhibitorima i imunoterapija (PD-1 inhibitori) u potpuno resektiranom stadiju III i stadiju IV (samo nivolumab) postali su zlatni standard skrbi (32). Nakon dugo vremena, ove su terapije dovele do poboljšanih ishoda u stadiju III melanoma (preživljenje bez relapsa, ukupno preživljenje).

Primjena kemoterapije sve se više smanjuje otkrivanjem novih oblika ciljane i imunoterapije, ali i dalje ostaje opcija liječenja. U monoterapiji koriste se dakarbazin, temozolomid, derivati nitrozureje i taksani. Dakarbazin je jeftin lijek, jednostavan za primjenu te jednako učinkovit u mono- i polikemoterapiji, ali daje skromne rezultate i ne utječe na petogodišnje preživljenje. Za razliku od dakarbazina koji ne prelazi moždanu barijeru, temozolomid se može koristiti kod moždanih metastaza, kao i fotemustin (derivat nitrozureje), koji je učinkovit i kod jetrenih metastaza. Ovo je iznimno bitno jer je mozak u 15-20% bolesnika prvo mjesto povratka bolesti.

Brojni „pametni“ lijekovi razvijeni su za borbu protiv molekularnih defekata prisutnih u melanomu, pa je molekularno testiranje u inoperabilnim, metastatskim melanomima postalo dio standardne dijagnostičke obrade. Oko 40-60% bolesnika s melanomom ima aktivirajuću mutaciju BRAF V600 kinaze, koja je bitna za staničnu proliferaciju i rezistenciju na apoptozu. BRAF V600E mutacija češća je kod tumora u mlađih, dok je BRAF V600K mutacija češća u starijih pacijenata (52). BRAF mutacije vidljive su u 50-60% melanoma na kodonu 600 i u 90% slučajeva je došlo do supstitucije valina glutaminskom kiselinom (BRAF V600E). Druge manje uobičajene mutacije su one u kojima su supstituirane druge aminokiseline (V600K, V600D, V600R), a koje čine samo 5-6% slučajeva. Među najučinkovitije lijekove ove skupine spadaju BRAF (vemurafenib i dabrafenib) i MEK inhibitori (trametinib). Vemurafenib pokazuje dulje ukupno preživljenje u odnosu na kemoterapiju (unutar 6 mjeseci praćenja). Tijekom primjene bitno je pratiti elektrokardiogram zbog nuspojave produljenja QT intervala, ali i nuspojave poput nastanka keratoakantoma i BCC-a, koji mogu nastati i tijekom primjene dabrafeniba. Trametinib je selektivni MEK inhibitor koji koči aktivaciju i kinaznu aktivnost (MAPK i ERK kinaze) tako što zaustavlja stanicu u G1 fazi uzrokujući apoptozu. Međutim, iako su ti lijekovi vrlo učinkoviti za otprilike polovicu pacijenata s BRAF mutiranim melanomima, većina pacijenata razvije sekundarnu rezistenciju unutar relativno kratkog vremena. Tumori koji imaju BRAF mutaciju i koji su bili tretirani BRAF inhibitorima, mogu razviti rezistenciju i na trametinib, pa se ta dva lijeka često koriste u kombinaciji kada pokazuju veću učinkovitost u odnosu na monoterapije. Otkriveni su neki od mehanizama kojima se ta sekundarna rezistencija razvija te istraživači rade na razvoju novih lijekova i/ili njihovih kombinacija kako bi se postigao trajniji učinak. Uz BRAF mutaciju, često se analizira i NRAS mutacija. Mutacije u NRAS su identificirane u 15-30% melanoma, pri čemu je najčešća supstitucija glutamina na poziciji 61 s lizinom ili argininom. Pokazalo se da melanomi s NRAS mutacijom mogu imati promijenjen

odgovor na imunoterapiju, zbog imunosuprimiranih uvjeta u stanicama tumora uslijed smanjene limfocitne infiltracije (52).

Za razliku od ciljane terapije, za koju je preduvjet postojanje mutacije BRAF V600 u tumoru, svi bolesnici s metastatskom bolesti mogu biti kandidati za imunoterapiju (52). Ovaj oblik liječenja uključuje dulje vrijeme do pojave odgovora u odnosu na ciljanu ili citotoksičnu terapiju te početno pogoršanje bolesti prije njezine stabilizacije i regresije (52). Prve imunoterapije uključivale su primjenu interleukina 2 (IL-2) koji je u odabranoj skupini bolesnika dovodio do produljenja preživljenja, ali se povezivala i s brojnim nuspojavama drugih organskih sustava. Interferon  $\alpha$  (IFN-  $\alpha$ ) je citokin koji pridonosi boljem odgovoru na kemoterapiju, a veću ulogu ima u adjuvantnoj sustavnoj terapiji melanoma (52). Ipilimumab je monoklonalno protutijelo usmjereno protiv antigena 4 citotoksičnih limfocita T (CTLA-4). Njegova primjena dovodila je do produljenja ukupnog preživljenja od barem 3 godine (20-26%), odnosno bilo je moguće postići dugotrajnu kontrolu za razliku od ciljane terapije kod koje se često razvijala rezistencija (52). Danas se više primjenjuju manje toksični i učinkovitiji nivolumab i pembrolizumab, koji spadaju u anti-PD-1 monoklonalna protutijela. Vežanjem za PD-1 receptor na aktiviranim limfocitima T sprječavaju vezanje za ligande na tumorskim stanicama (PD-L1 ili PD-L2) i posljedičnu imunosupresiju, odnosno pojačavaju antitumorski imunološki odgovor (52). Rezultati provedenih istraživanja opisuju pembrolizumab kao superiorniji oblik terapije u usporedbi s kemoterapijom tijekom perioda praćenja od 12 mjeseci, ali i u odnosu na ipilimumab, zbog značajno dužeg perioda bez progresije bolesti, ukupnog preživljenja i izostanka ozbiljnijih nuspojava (52). Smanjeni učinak terapije pembrolizumabom, odnosno bez poboljšanja ukupnog preživljenja, uočen je kod tumora u kojih nije bila izražena ekspresija PD-L1.

### **3. RASPRAVA**



Najbolji rezultati u liječenju i prognozi kod bolesnika sa zloćudnim tumorima kože postižu se ranim otkrivanjem. Dermatološki pregled, koji podrazumijeva anamnezu i klinički pregled, danas je upotpunjen optičkim pomagalom, dermatoskopom, koji je povećao osjetljivost (do 35%) i specifičnost dijagnostike pigmentiranih lezija u usporedbi s kliničkom dijagnozom eksperata, što dokazuju provedena istraživanja. Kittler i sur. su u metaanalizi 27 studija uspoređivali točnost dijagnosticiranja melanoma dermatoskopijom i bez nje te se dokazali 49% ( $p=0,001$ ) veću dijagnostičku točnost u skupini gdje je primijenjena dermatoskopija (30). Isto tako, jedna retrospektivna studija pokazuje da se primjenom dermatoskopije u dermatološkom pregledu broj ekscizija melanocitnih lezija četverostruko smanjio (31).

Kod promjena koje je klinički i dermatoskopski teško dijagnosticirati, a osobito kod bolesnika s multiplim aktiničkim keratozama, moguće je provesti praćenje uz pomoć digitalne dermatoskopije. Digitalna dermatoskopija povećava osjetljivost dermatoskopske analize, što pokazuje i jedno istraživanje u kojem je 34% melanoma bilo dijagnosticirano isključivo digitalnom dermatoskopijom sa srednjom duljinom praćenja od 32 mjeseca (29). Ovi su melanomi bili tanji od melanoma otkrivenih drugim metodama, a polovica su bili melanomi *in situ*.

Biopsija je jedini način da se definitivno dijagnosticira sumnjiva lezija i odluči o odgovarajućem liječenju. Nijedna suspektna lezija ne bi se trebala liječiti bez histopatološke potvrde. Mogu se koristiti različite tehnike biopsije, uključujući biopsiju ekscizijom, incizijom, brijanjem ili „punch“ biopsija. Kod većine bolesnika poželjna metoda biopsije je biopsija koja uključuje punu dubinu i cijelu leziju.

Potpuno kirurško odstranjenje uz uklanjanje 3-5 mm zdrave kože od vidljivog ruba tumora zlatni je standard u liječenju nemelanomskih tumora kože i sluznica. Preporučuje se da resecirani rubovi budu minimalno 3 do 5 mm za lezije promjera do 2 cm, a za veće lezije minimalno 5 mm (26). Ponekad je kod većih planocelularnih tumora (osobito na donjoj usnici i sluznicama) nužno napraviti i biopsiju limfnog čvora čuvara (SLNB; *sentinel lymph node biopsy*) (23). Biopsija *sentinel* čvora kod PCC-a izvodi se kada je tumor debljine  $>3$  cm kada postoji invazija potkožnog masnog tkiva ili kosti (24).

Kod sumnje na melanom, radi se primarna ekscizija s uskim slobodnim rubovima od nekoliko milimetara, a nakon patohistološke potvrde potrebno je napraviti reeksciziju ožiljka, čiji opseg ovisi o debljini primarnog tumora, a preporučuje se unutar 4-6 tjedana od postavljanja dijagnoze (23). Ukoliko je tumor  $\geq 0,8$  mm potrebno je napraviti i biopsiju *sentinel* čvora (23).

Kirurška ekscizija tumora lica s rubovima od 4 mm često nije izvediva, uz očuvanje funkcionalnosti i estetike pa se u tim slučajevima preporučuje Mohsova mikrografski kontrolirana kirurgija. MMCS rezultira najnižom petogodišnjom stopom recidiva (5,6%) od svih oblika liječenja (21). Stopa recidiva za kiruršku eksciziju iznosi 17,4%, elektrodisekciju i kiretažu 40% te za terapiju zračenjem 9,8% (21).

Topikalno liječenje nemelanomskih karcinoma imikvimodom ili 5-fluorouracilom pokazalo se kao manje učinkovita metoda kod nodularnih oblika BCC-a koji se češće nalaze na licu, kao i PCC-a. Međutim, primjenjuju se i učinkoviti su kod preinvazivnih lezija, poput aktiničke keratoze, heilitisa, Bowenove bolesti. Ovaj oblik terapije pokazao se učinkovit kod površinskih BCC-a na niskorizičnim mjestima, gdje je malo vjerojatno da će recidiv rezultirati značajnim morbiditetom. Koristi se i kod genetskih sindroma, poput Gorlin Goltz sindroma i *xeroderme pigmentosum*, čime se smanjuje potreba za višestrukim kirurškim operacijama. Za istu indikaciju kao alternativa može se koristiti 5-fluorouracil, čija učinkovitost je slabija u usporedbi s ostalim načinima liječenja BCC-a, ali se može povećati kombinacijom s ekskoleacijom ili krioterapijom.

Lezije koje najbolje reagiraju na fotodinamičku terapiju su površinski BCC-i debljine od 1-2 mm, jer je u 50% debljih tumora nedovoljna penetracija fotosenzibilizatora, a manjim dijelom i izvora svjetlosti (34). Zabilježene stope izlječenja su u rasponu od 72-100% (10). Primarno liječenje PCC-a s PDT-om treba biti rezervirano za ranu invazivnu bolest (<1 mm) u više tretmana i u visokim dozama dubokog prodornog crvenog svjetla. U retrospektivnoj studiji u kojoj je 35 površinskih PCC-a liječeno ALA-PDT-om i praćeno do 47 mjeseci, dobivena je ukupna stopa primarnog odgovora od 54%. (36). Stoga se kod uznapredovanih PCC-a glave i vrata PDT treba smatrati dodatnim oblikom liječenja (45,46).

Krioterapija se preporučuje za liječenje aktiničnih keratoza (AK), Bowenove bolesti, površinskih BCC-a, malih nodularnih BCC-a i malih dobro diferenciranih PCC-a (37). Što se tiče liječenja BCC-a u perioralnom području, ono treba biti ograničeno na male (<20 mm), dobro definirane tumore, uz izbjegavanje BCC-a na nazolabijalnim brazdama, dok se vrlo oprezno treba provoditi na kutovima usta, rubu vermilionu te slobodnom rubu nosnih krila zbog ožiljaka ili retrakcije tkiva (40).

Kod terapije zračenjem, ciljno mjesto je tumorska DNA, ali dolazi do oštećenja i stanica okolnog zdravog tkiva, a posebice stanica koje se brzo dijele. Zbog mogućih dugotrajnih komplikacija kao što su kronični radijacijski dermatitis, alopecija, pa čak i zračenjem izazvanog tumora kože, pacijenti stariji od 60 godina poželjni su kandidati, a

posebice kada je kirurška operacija kontraindicirana. Manji i tanji tumori bolje reagiraju na terapiju zračenjem. Zabilježeno je da terapija zračenjem rezultira niskim stopama recidiva i za primarni BCC (7,4%) i za rekurentni BCC (9,5%) (10). Što se tiče planocelularnog karcinoma, primarna ili adjuvantna terapija zračenjem, učinkovita je opcija liječenja za odabrane bolesnike (51). Adjuvantna RT primjenjuje se nakon kompletne kirurške operacije primarnog melanoma koji se povezuje s visokom stopom lokalnih recidiva te u slučajevima pozitivnih margina nakon operacije, uz nemogućnost reekscizije, što je osobito često kod melanoma glave i vrata (52). Palijativna RT se primjenjuje u slučaju neresektibilnih regionalnih i udaljenih metastaza, kako bi se smanjili simptomi i poboljšala kvaliteta života bolesnika, a učinkovitost ovisi o stupnju tumora, odnosno veličini te njegovom mjestu.

Razvojem ciljane i imunoterapije postignut je napredak u liječenju bolesnika s uznapredovalim tumorima kože i metastatskom bolesti. Posljednjih godina u liječenju uznapredovalih BCC-a i Gorlin-Goltz sindroma primjenjuju se lijekovi koji inaktiviraju *Hedgehog* signalni put, vismodegib i sonidegib, koji su slične učinkovitosti. Kod većine PCC-a pronađena je visoka ekspresija receptora PD-L1, pa se u liječenju počela primjenjivati imunoterapija anti-PD-1 monoklinalnim protutijelima, cemiplimabom i pembrolizumabom. Molekularna istraživanja otkrila su da 40-60% bolesnika s melanomom ima mutaciju BRAF V600, što je dovelo do razvoja BRAF inhibitora (vemurafenib, dabrafenib), koji su znatno produljili preživljenje bolesnika s metastazama. Međutim, većina pacijenata razvije sekundarnu rezistenciju unutar relativno kratkog vremena. Za razliku od ciljane terapije melanoma, za koju je preduvjet postojanje mutacije BRAF V600 u tumoru, svi bolesnici s metastatskom bolesti mogu biti kandidati za imunoterapiju. U imunoterapiji se nekoć najviše primjenjivao ipilimumab, ali se danas više primjenjuju manje toksični i učinkovitiji nivolumab i pembrolizumab (anti-PD-1 monoklinalna protutijela), koji su doveli do dužeg perioda bez progresije bolesti i produljenja ukupnog preživljenja uz izostanak ozbiljnijih nuspojava. Mogućnost kombiniranja radioterapije s novim sustavnim oblicima liječenja, kao što su ciljana terapija ili imunoterapija, aktivno se istražuje u posljednje vrijeme. Provedena istraživanja pokazala su da je kod prethodno radiorezistentnih BRAF+ melanomskih staničnih linija, nakon terapije vemurafenibom, postignuta radiosenzitivnost zbog zaustavljanja staničnog ciklusa u G1-fazi (52). Istražuje se i primjena ipilimumaba nakon radioterapije, koja uzrokuje inflamatorni učinak, što bi moglo povećati učinak ipilimumaba, odnosno pojačati protutumorski imunološki odgovor (52).

## **4. ZAKLJUČAK**

Među najčešće zloćudne tumore kože ubrajaju se bazocelularni i planocelularni karcinomi, a sa stalnim porastom incidencije je i jedan od najzloćudnijih tumora kože, melanom. Glavnim etiološkim čimbenikom za ove vrste tumora smatra se UV zračenje. Stoga je potrebno educirati pacijente o fotoprotektivnom ponašanju, samopregledu i potrebi redovitih kontrola kod dermatologa kako bi se promjene dijagnosticirale i liječile pravovremeno.

Dijagnoza BCC-a i PCC-a postavlja se na temelju anamneze, kliničke slike i dermatoskopske analize, a po potrebi potvrđuje biopsijom i histološki. Dermatoskopija je neinvazivna dijagnostička metoda pomoću optičkog pomagala, koje omogućuje vizualizaciju morfoloških struktura koje nisu vidljive golim okom. Dermatoskopija smanjuje potrebu za biopsijom i omogućuje raniju detekciju tumora u usporedbi s kliničkim pregledima bez dermatoskopije. Ako sumnjiva promjena nije velika, primjenjuje se ekscizijska biopsija, kojom se lezija uklanja u cijelosti.

Izbor liječenja svih zloćudnih tumora kože i sluznice ovisi o lokalizaciji i veličini tumora, bolesnikovoj dobi i njegovoj podobnosti za kirurški zahvat. Terapijske opcije u području lica su u obliku kirurške ekscizije te Mohsove operacije, koja omogućuje maksimalno očuvanje tkiva te funkcionalnosti i estetike lica. Zlatni standard u liječenju nemelanomskih tumora kože je kirurška ekscizija u cijelosti uz uklanjanje 3-5 mm zdrave kože od vidljivog ruba tumora, nakon koje slijedi histološka analiza. Kod sumnje na melanom, radi se primarna ekscizija s uskim slobodnim rubovima od nekoliko milimetara, a nakon patohistološke potvrde potrebno je napraviti reeksciziju ožiljka, što se preporučuje unutar 4-6 tjedana od postavljanja dijagnoze. Biopsija sentinel čvora izvodi se kada su nemelanomski tumori debljine  $> 3$  cm i kada postoji invazija potkožnog masnog tkiva ili kosti te ako je melanom debljine  $\geq 0,8$  mm.

Nekirurške metode podrazumijevaju radioterapiju, topikalno liječenje imikvimodom ili 5-fluorouracilom, fotodinamičku i krioterapiju. Radioterapija je izbor kod neoperabilnih tumora i metastatske bolesti, a primjenjuje u obliku adjuvantnog ili palijativnog liječenja. Fotodinamička terapija indicirana je kod površinskog BCC-a debljine do 2 mm i ranog, invazivnog PCC-a ( $< 1$  mm). Krioterapija se primjenjuje u liječenju aktinичne keratoze (AK), Bowenove bolesti, površinskog BCC-a, malih nodularnih BCC-a i malih, dobro diferenciranih PCC-a. Topikalno liječenje 5% imikvimodom ili 5-fluorouracilom učinkovito je kod preinavazivnih lezija te kod površinskih BCC-a.

Bitno je istaknuti da je sve osobe kojima je dijagnosticiran bilo koji oblik zloćudnog tumora treba dalje pratiti, zbog mogućnosti nastanka recidiva, sekundarizma ili nekog drugog

zloćudnog tumora kože. Tako su recidivi kod BCC-a najčešći u prve 3 godine od odstranjenja tumora, a ti pacijenti imaju i veći rizik za razvoj melanoma. Kod bolesnika s PCC-om potrebne su redovne kontrole svakih 3-6 mjeseci tijekom 5 godina, ovisno o riziku za nastanak metastaza. Jednaka dužina praćenja potrebna je i kod bolesnika s melanomom, jer se 90% metastaza javlja unutar tog perioda. Brojna istraživanja i dalje nastoje razviti nove oblike liječenja ili njihove kombinacije kako bi se poboljšalo liječenje i kvaliteta života bolesnika s uznapredovalom i metastatskom bolesti.

## **5. LITERATURA**

1. Derebaşınlioğlu H. Distribution of skin cancers of the head and neck according to anatomical subunit. *Eur Arch Otorhinolaryngol.* 2022;279(3):1461-66.
2. Queen D, Knackstedt T, Polacco MA, Collins LK, Lee K, Samie FH. Characteristics of non-melanoma skin cancers of the cutaneous perioral and vermilion lip treated by Mohs micrographic surgery. *J Eur Acad Dermatol Venereol.* 2019;33(2):305-11.
3. Wollina U. Reconstructive surgery in advanced perioral non-melanoma skin cancer. Results in elderly patients. *J Dermatol Case Rep.* 2014;8(4):103-7.
4. Al Wayli H. Xeroderma pigmentosum and its dental implications. *Eur J Dent.* 2015;9(1):145-48.
5. Gandini S, Sera F, Cattaruzza MS, Pasquini P, Picconi O, Boyle P, et al. Meta-analysis of risk factors for cutaneous melanoma: II. Sun exposure. *Eur J Cancer.* 2005;41(1):45-60.
6. Elwood JM, Jopson J. Melanoma and sun exposure: an overview of published studies. *Int J Cancer.* 1997;73(2):198-203.
7. Bevona C, Goggins W, Quinn T, Fullerton J, Tsao H. Cutaneous melanomas associated with nevi. *Arch Dermatol.* 2003;139(12):1620-4.
8. Neila J, Soyer HP. Key points in dermoscopy for diagnosis of melanomas, including difficult to diagnose melanomas, on the trunk and extremities. *J Dermatol.* 2011;38(1):3-9.
9. Neila J, Soyer HP. Key points in dermoscopy for diagnosis of melanomas, including difficult to diagnose melanomas, on the trunk and extremities. *J Dermatol.* 2011;38(1):3-9.
10. Marzuka AG, Book SE. Basal cell carcinoma: pathogenesis, epidemiology, clinical features, diagnosis, histopathology, and management. *Yale J Biol Med.* 2015; 88(2):167-79.
11. Gallagher RP, Hill GB, Bajdik CD, Fincham S, Coldman AJ, McLean DI, et al. Sunlight exposure, pigmentary factors, and risk of nonmelanocytic skin cancer. I. Basal cell carcinoma. *Arch Dermatol.* 1995 ;131(2):157-63.
12. Stern RS; PUVA Follow-Up Study. The risk of squamous cell and basal cell cancer associated with psoralen and ultraviolet A therapy: a 30-year prospective study. *J Am Acad Dermatol.* 2012;66(4):553-62.
13. Wehner MR, Shive ML, Chren MM, Han J, Qureshi AA, Linos E. Indoor tanning and non-melanoma skin cancer: systematic review and meta-analysis. *BMJ.* 2012; 2;345.



14. Robinson SN, Zens MS, Perry AE, Spencer SK, Duell EJ, Karagas MR. Photosensitizing agents and the risk of non-melanoma skin cancer: a population-based case-control study. *J Invest Dermatol.* 2013;133(8):1950-5.
15. Scrivener Y, Grosshans E, Cribier B. Variations of basal cell carcinomas according to gender, age, location and histopathological subtype. *Br J Dermatol.* 2002 ;147(1):41-7.
16. Altamura D, Menzies SW, Argenziano G, Zalaudek I, Soyer HP, Sera F, et al. Dermatoscopy of basal cell carcinoma: morphologic variability of global and local features and accuracy of diagnosis. *J Am Acad Dermatol.* 2010;62(1):67-75.
17. Russell EB, Carrington PR, Smoller BR. Basal cell carcinoma: a comparison of shave biopsy versus punch biopsy techniques in subtype diagnosis. *J Am Acad Dermatol.* 1999 ;41(1):69-71.
18. Haws AL, Rojano R, Tahan SR, Phung TL. Accuracy of biopsy sampling for subtyping basal cell carcinoma. *J Am Acad Dermatol.* 2012;66(1):106-11.
19. Roozeboom MH, Mosterd K, Winnepenninckx VJ, Nelemans PJ, Kelleners-Smeets NW. Agreement between histological subtype on punch biopsy and surgical excision in primary basal cell carcinoma. *J Eur Acad Dermatol Venereol.* 2013;27(7):894-8.
20. Wolberink EA, Pasch MC, Zeiler M, Van Erp PE, Gerritsen MJ. High discordance between punch biopsy and excision in establishing basal cell carcinoma subtype: analysis of 500 cases. *J Eur Acad Dermatol Venereol.* 2013;27(8):985-9.
21. Rowe DE, Carroll RJ, Day CL Jr. Mohs surgery is the treatment of choice for recurrent (previously treated) basal cell carcinoma. *J Dermatol Surg Oncol.* 1989;15(4):424-31.
22. Schön M, Bong AB, Drewniok C, Herz J, Geilen CC, Reifenberger J, et al. Tumor-selective induction of apoptosis and the small-molecule immune response modifier imiquimod. *J Natl Cancer Inst.* 2003;95(15):1138-49.
23. Šitum M. i sur. *Dermatovenerologija.* 1. izd. Zagreb: Medicinska naklada; 2018.
24. Lugović Mihić L., Šitum M. i sur. *Bolesti kože s promjenama na licu i usnoj šupljini.* Zagreb: Medicinska naklada; 2017.

25. Silverman MK, Kopf AW, Gladstein AH, Bart RS, Grin CM, Levenstein MJ. Recurrence rates of treated basal cell carcinomas. Part 4: X-ray therapy. *J Dermatol Surg Oncol*. 1992 ;18(7):549-54.
26. Rogić M, Juretić M, Cerović R, Lučev A, Belušić-Gobić M, Petrić D. Kirurško liječenje malignih tumora kože glave i vrata. *Medicina Fluminensis*. 2012;48(2):193-201.
27. Soyer HP, Argenziano G, Zalaudek I, Corona R, Sera F, Talamini R, et al. Three-point checklist of dermoscopy. A new screening method for early detection of melanoma. *Dermatology*. 2004;208(1):27-31.
28. Malvehy J, Puig S, Argenziano G, Marghoob AA, Soyer HP; International Dermoscopy Society Board members. Dermoscopy report: proposal for standardization. Results of a consensus meeting of the International Dermoscopy Society. *J Am Acad Dermatol*. 2007 ;57(1):84-95.
29. Haenssle HA, Krueger U, Vente C, Thoms KM, Bertsch HP, Zutt M, et al. Results from an observational trial: digital epiluminescence microscopy follow-up of atypical nevi increases the sensitivity and the chance of success of conventional dermoscopy in detecting melanoma. *J Invest Dermatol*. 2006;126(5):980-5.
30. Kittler H, Pehamberger H, Wolff K, Binder M. Diagnostic accuracy of dermoscopy. *Lancet Oncol*. 2002;3(3):159-65.
31. Carli P, De Giorgi V, Crocetti E, Mannone F, Massi D, Chiarugi A, et al. Improvement of malignant/benign ratio in excised melanocytic lesions in the 'dermoscopy era': a retrospective study 1997-2001. *Br J Dermatol*. 2004;150(4):687-92.
32. Longo C, Pampena R, Lallas A, Kyrgidis A, Stratigos A, Peris K, et al. Adjuvant therapy for cutaneous melanoma: a systematic review and network meta-analysis of new therapies. *J Eur Acad Dermatol Venereol*. 2020;34(5):956-966.
33. Bahner JD, Bordeaux JS. Non-melanoma skin cancers: photodynamic therapy, cryotherapy, 5-fluorouracil, imiquimod, diclofenac, or what? Facts and controversies. *Clin Dermatol*. 2013;31(6):792-8.
34. Peng Q, Soler AM, Warloe T, Nesland JM, Giercksky KE. Selective distribution of porphyrins in skin thick basal cell carcinoma after topical application of methyl 5-aminolevulinate. *J Photochem Photobiol B*. 2001;62(3):140-5.

35. Baldea I, Giurgiu L, Teacoe ID, Olteanu DE, Olteanu FC, Clichici S, et al. Photodynamic Therapy in Melanoma - Where do we Stand? *Curr Med Chem*. 2018;25(40):5540-63.
36. Fink-Puches R, Soyer HP, Hofer A, Kerl H, Wolf P. Long-term follow-up and histological changes of superficial nonmelanoma skin cancers treated with topical delta-aminolevulinic acid photodynamic therapy. *Arch Dermatol*. 1998;134(7):821-6.
37. Burns T, Breathnach S, Cox N. Rook's textbook of dermatology, 8th edition. Oxford: Blackwell Science; 2010., 1–48.
38. Kuflik EG, Gage AA. The five-year cure rate achieved by cryosurgery for skin cancer. *J Am Acad Dermatol*. 1991;24(6):1002-4.
39. Holt PJ. Cryotherapy for skin cancer: results over a 5-year period using liquid nitrogen spray cryosurgery. *Br J Dermatol*. 1988;119(2):231-40.
40. Bologna JL, Jorizzo JL, Papini RP. *Dermatology*, 2nd edition. St. Louis: Elsevier Ltd; 2008., 2121–6.
41. Odom RB, James WD, Berger TG. *Andrews' diseases of the skin*, 9th edition. Philadelphia: WB Saunders Co; 2000., 1073–90.
42. Odom RB, James WD, Berger TG. *Andrews' diseases of the skin*, 9th edition. Philadelphia: WB Saunders Co; 2000., 800–68.
43. Bologna JL, Jorizzo JL, Papini RP. *Dermatology*, 2nd edition. St. Louis: Elsevier Ltd; 2008., 1627–59.
44. Burns T, Breathnach S, Cox N. Rook's textbook of dermatology, 8th edition. Oxford: Blackwell Science; 2010., 1–50.
45. Bologna JL, Jorizzo JL, Papini RP. *Dermatology*, 2nd edition. St. Louis: Elsevier Ltd; 2008. 2071–87.
46. Dilkes MG, DeJode ML, Rowntree-Taylor A. m-THPC photodynamic therapy for head and neck cancer. *Lasers Med Sci* 1996;11:23–9.
47. Rastrelli M, Tropea S, Rossi CR, Alaibac M. Melanoma: epidemiology, risk factors, pathogenesis, diagnosis and classification. *In Vivo*. 2014;28(6):1005-11.

48. Silverman MK, Kopf AW, Bart RS, Grin CM, Levenstein MS. Recurrence rates of treated basal cell carcinomas. Part 3: Surgical excision. *J Dermatol Surg Oncol.* 1992;18(6):471-6.
49. Kimyai-Asadi A, Alam M, Goldberg LH, Peterson SR, Silapunt S, Jih MH. Efficacy of narrow-margin excision of well-demarcated primary facial basal cell carcinomas. *J Am Acad Dermatol.* 2005;53(3):464-8.
50. Lukšić I i sur. *Maksilofacijalna kirurgija.* Zagreb: Ljevak; 2019. 255-258.
51. Kim JYS, Kozlow JH, Mittal B, Moyer J, Olenecki T, Rodgers P. Guidelines of care for the management of cutaneous squamous cell carcinoma. *J Am Acad Dermatol.* 2018 ;78(3):560-78.
52. Šitum M. i sur. *Melanom.* Zagreb: Medicinska naklada; 2016.
53. Meiss F, Andrlová H, Zeiser R. Vismodegib. *Recent Results Cancer Res.* 2018;211:125-39.
54. Sekulic A, Migden MR, Oro AE, Dirix L, Lewis KD, Hainsworth JD, et al. Efficacy and safety of vismodegib in advanced basal-cell carcinoma. *N Engl J Med.* 2012;366(23):2171-9.

## **6. ŽIVOTOPIS**

Marija Kovačević rođena je 26. prosinca 1996. godine u Zagrebu. Odrasta u Velikoj Gorici, gdje pohađa Osnovnu školu Eugena Kumičića, Umjetničku školu Franje Lučića te Zrakoplovnu tehničku školu Rudolfa Perešina. Završetkom srednje strukovne škole stječe zvanje Zrakoplovni prometnik. 2016. godine upisuje Stomatološki fakultet Sveučilišta u Zagrebu.