

Primjena mikroimplantata u ortodonciji

Rupčić, Silvija

Master's thesis / Diplomski rad

2016

Degree Grantor / Ustanova koja je dodijelila akademski / stručni stupanj: **University of Zagreb, School of Dental Medicine / Sveučilište u Zagrebu, Stomatološki fakultet**

Permanent link / Trajna poveznica: <https://um.nsk.hr/um:nbn:hr:127:192354>

Rights / Prava: [Attribution-NonCommercial-NoDerivs 3.0 Unported / Imenovanje-Nekomercijalno-Bez prerada 3.0](#)

Download date / Datum preuzimanja: **2024-07-22**



Repository / Repozitorij:

[University of Zagreb School of Dental Medicine Repository](#)



STOMATOLOŠKI FAKULTET SVEUČILIŠTA U ZAGREBU

Silvija Rupčić

**PRIMJENA MIKROIMPLANTATA U
ORTODONCIJI**

DIPLOMSKI RAD

Zagreb, rujan 2016.

Rad je ostvaren na Stomatološkom fakultetu Sveučilišta u Zagrebu, Zavod za ortodonciju.

Voditelj rada: prof.dr.sc. Sandra Anić-Milošević, Zavod za ortodonciju, Stomatološki fakultet Sveučilišta u Zagrebu.

Lektor hrvatskog jezika: Filip Kopanica, mag. educ. philol. croat.

Lektor engleskog jezika: Gabrijela Marić, mag. educ. philol. angl.

Rad sadrži:

46 stranica

32 slike

1 CD

Ovaj rad posvećujem svojim roditeljima koji su mi pružali neizmjernu ljubav i potporu. Od njih sam crpila energiju kroz sve ove godine studiranja.

Također bih se zahvalila svim svojim prijateljima i kolegama koji su učinili moje studentske dane sretnijima i nezaboravnima.

Posebno hvala mojoj mentorici prof. dr.sc. Sandri Anić Milošević na izdvojenom vremenu i trudu pri izradi ovog rada.

SADRŽAJ

1. UVOD	1
2. SVRHA RADA	2
3. SIDRIŠTE	3
3.1. Vrste sidrišta	3
3.2. Biomehanika	4
3.3. Direktno i indirektno sidrište	4
4. KARAKTERISTIKE MIKROIMPLANTATA (MI)	6
4.1. Gradivni materijal	6
4.2. Izgled MI	6
4.3. Dimenzije	8
4.4. Prednosti MI	10
4.5. Stabilnost mikroimplantata	10
5. MJESTO INSERCIJE MI	12
6. PODJELA MI PREMA KIRURŠKOM POSTUPKU IMPLANTACIJE	14
6.1. Self-tapping mikroimplantati	14
6.2. Samonarezujući (engl. self-drilling) implantati	14
7. TERAPIJSKA PRIMJENA MI	16
7.1. Intruzija stražnjih zubi sidrena mikroimplantatima	16
7.1.1. Intruzija stražnjih zubi kod terapije otvorenog zagriža	16
7.1.2. Intruzija supraeruptiranih zubi zbog nedostatka antagonista ...	17
7.2. Uspravljanje nagnutog zuba	19
7.3. Podizanje zagriža	20

7.4. Distalizacija zubi	20
7.5. Terapija klase III mikroimplantatima	23
7.6. MI kao potpora za intermaksilarne gumice klase II i III	25
7.7. Sidrište vijka za forsirano cijepanje nepčane suture	26
7.8. Sidrište distalizacijskih naprava	27
8. POSTUPAK PRIJE, TIJEKOM I POSLIJE POSTAVLJANJA MI ..	28
8.1. Predkirurško planiranje	28
8.1.1. Kontraindikacije za MI	30
8.2. Kirurški postupak	30
8.3. Postkirurški protokol	33
8.4. Komplikacije	34
9. FAKTORI KOJI UTJEČU NA USPJEŠNOST MI	36
10. UKLANJANJE MI	37
11. RASPRAVA	38
12. ZAKLJUČAK	41
13. SAŽETAK	42
14. SUMMARY	43
15. LITERATURA	44
16. ŽIVOTOPIS	46

POPIS KRATICA:

MI mikroimplantat

CBCT cone beam computed tomography

1. UVOD

Mikroimplantati su suvremeni trend u ortodonciji koji privlači sve više pažnje i zanimanja doktora dentalne medicine. Jedna od većih problematika ortodonata je pojava gubitka sidrišta koju ovi maleni vijci rješavaju s lakoćom. Uporabom mikroimplantata naša biomehanika postala je predvidljiva. Ti maleni vijci ugrađeni u područje alveolarnog grebena ili na nepce, potpuno su nevidljivi, ne smetaju pacijentu, osiguravaju predvidljiv i efikasan pomak zuba u sve 3 dimenzije i što je najbitnije, neovisni su o suradnji pacijenta (1).

Implantat u široj definiciji je strano tijelo ugrađeno u ljudski organizam trajno ili privremeno. Mikroimplantati su privremene sidrišne naprave, koje se jednostavno uklanjaju nakon što su odradile svoju ulogu u ortodontskoj terapiji (1).

U početku su se u ortodontske svrhe pokušali koristiti standardni protetski implantati, međutim oni imaju puno nedostataka. Period oseointegracije je 4 - 6 mjeseci prije nego što ih možemo ortodontski opteretiti. Zbog velike dimenzije često im smetaju anatomske strukture (sinusi, živci, zametci trajnih zubi i slično). Mogu se aplicirati jedino u retromolarno područje, područje palatinalne suture i pterigoida. Postupak je invazivan, kompliciran, skup, neugodan za pacijenta te kontraindiciran za maloljetnu djecu (2).

Wehrbein i Glatzmaier su prvi predstavili skeletno sidrište u obliku palatinalnih implantata u ortodonciji (1).

2. SVRHA RADA

Svrha rada bila je istražiti mehanizme sidrenja te opisati karakteristike i mogućnosti mikroimplantata, kao i proučiti koncept njihovog djelovanja i prikazati širok spektar terapijske primjene i indikacija. Nadalje, opisati protokol prilikom postavljanja i uklanjanja implantata te moguće komplikacije.

Mikroimplantati su svakako revolucija u ortodonciji, iako su budućnost ortodonske terapije, stomatolozi su još uvijek nedovoljno s njima upoznati. Upravo iz tog razloga, ovaj rad bi trebao biti koristan svima onima koji žele pobliže proučiti tu tematiku.

3. SIDRIŠTE

3.1. Vrste sidrišta

Da bismo pomaknuli neki zub, moramo imati sidrište, to jest čvrsto uporište, koje se odupire neželjenim pomacima zuba. Kao sidrište nam mogu poslužiti: zubi u istoj čeljusti (intramaksilarno sidrište), zubi suprotne čeljusti (intermaksilarno sidrište), kortikalne kosti, mišići (muskularno sidrište), ekstraoralne strukture (vrat, čelo, brada) te skeletno sidrište, kakvo imaju mikroimplantati.

Slučajevi u kojima se koristi dentalno sidrište u istoj čeljusti su primjerice, u terapiji protruzije prednjih zubi, koristeći sidrišnu potporu stražnjih zubi za njihovu retruziju. Zatim, kod zatvaranja dijastema upotrebom elastičnih lanaca, kao i kod transverzalne ekspanzije zubnog luka.

Terapija intermaksilarnim gubicama kod klase II i III primjer je sidrišta koje se nalazi u suprotnoj čeljusti, dok muskularno sidrište ima naprava *lip bumper*, a ekstraoralno *headgear* i obrazna maska (1, 3).

Neke od spomenutih naprava kao što su *headgear*, obrazna maska, intermaksilarne gumice, moraju se nositi u prosjeku 12 sati dnevno i potpuno su ovisne o pacijentovoj suradnji. Mikroimplantati ovdje imaju veliku prednost, jer su nevidljivi, ne ometaju pacijenta u svakodnevnim aktivnostima te su, što je najvažnije, potpuno neovisni o njegovoj suradnji (1, 3).

3.2. Biomehanika

Prema trećem Newtonovom zakonu mehanike na tijelo djeluju sila i protusila, što znači da aplikacijom sile na zube koje želimo pomaknuti, djelovati će protusila istog iznosa, ali suprotnog smjera na zube koji nam služe kao sidrište. To može dovesti do neželjenog pomaka sidrišnih zubi, a tu pojavu nazivamo gubitak sidrišta. Najbolji primjer za to je jaka zbijenost ili jaka protruzija, kada je potrebno izvaditi prve premolare da bismo bili u mogućnosti posložiti zube u idealan luk i klasu, tada, ukoliko nemamo fiksno sidrište, dolazi do mezijalnog pomaka drugog premolara i prvog molara što nam smanjuje potreban prostor dobiven vađenjem prvog premolara. Odnosno, dobivamo recipročan oblik sidrišta, koji nam u ovoj situaciji nije poželjan.

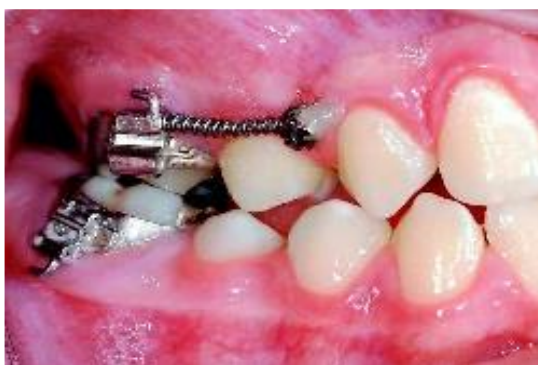Veličina pomaka sidrišnih zubi ovisi o broju zubi uključenih u sidrište, broju i dužini njihovih korijena, poprečnom presjeku i površini korijena, te o kvaliteti okolne kosti.

3.3. Direktno i indirektno sidrište

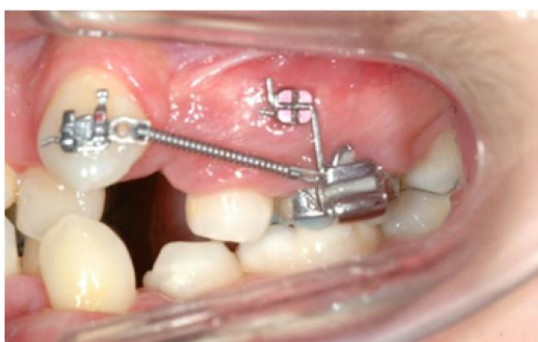Sidrište na MI se može podijeliti na direktno i indirektno.

Ukoliko su aktivne povezujuće naprave (u koje se ubrajaju opruge, elastični lanci, okrugle žice itd.) izravno povezane između zuba kojeg želimo pomaknuti i MI, tada se radi o direktnom sidrištu (Slika 1). Prednosti su mu jednostavna aktivacija, učinkovitost te odsutnost gubitka dentalnog sidrišta. Nedostatci direktnog sidrišta su veće opterećenje na implantatu nego kod indirektnog sidrišta te otežana kontrola sile u sve tri dimenzije.

Ako se između MI i zuba nalaze potporne naprave, kao što su četvrtasta ili pravokutna žica, tada MI služi kao indirektno sidrište (Slika 2). On u tom slučaju prevenira neželjene pomake zuba i zapravo njime dobivamo pojačano dentalno sidrište tj. stabilizaciju dentalnog sidrišta (1, 2).



Slika 1. Direktno sidrište na mikroimplantatu. Preuzeto: (1)



Slika 2. Indirektno sidrište na mikroimplantatima. Preuzeto: (5)

4. KARAKTERISTIKE MIKROIMPLANTATA

4.1. Gradivni materijal

Prvi implantati su bili izrađeni od Kobalt-Krom-Molibden legure, no danas se više ne koriste radi uočene koštane reakcije i odbacivanja implantata. Nadalje, neki implantati su se izrađivali od čelika, međutim uočena je oskudna oseointegracija i stvaranje vezivnog tkiva između implantata i kosti pa niti oni nisu zaživjeli.

Materijal izbora je titan i njegove legure. Zbog dobre biokompatibilnosti, otpornosti na koroziju i otpornosti na stres, pokazao se kao prikladan materijal (1).

4.2. Izgled MI

Mikroimplantati se sastoje od nekoliko dijelova: glave, transgingivalnog dijela (vrat) i tijela s navojima (Slika 3).

Glava MI bira se sukladno svrsi u terapiji. S njom se mogu povezati gumice, žice, opruge i druge pomoćne naprave. Prema obliku glave mikroimplantat možemo podijeliti na: vijak s kukom, vijak s okruglom glavom, s rupom u glavi, vijak s jednim utorom (engl. slotom) i s križnim utorom (Slika 4).

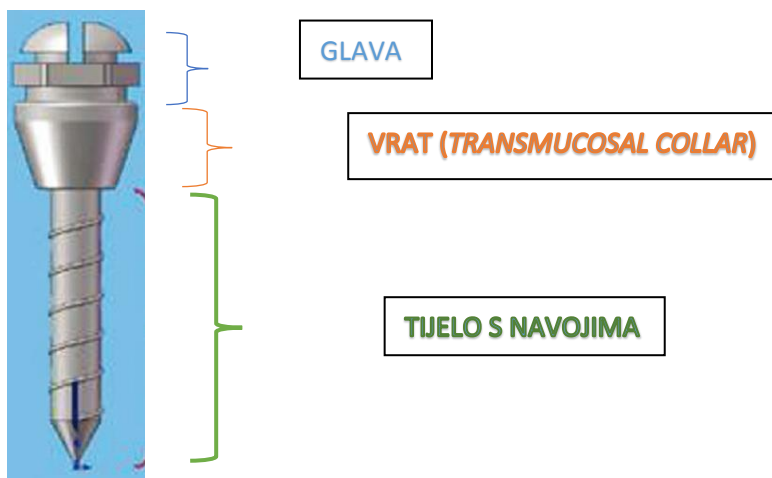
Važno je da je glava manjeg promjera od transgingivalnog dijela kako bi se omogućila adekvatna higijena i spriječila upala zubnog mesa oko glave implantata (Slika 5). Također, poželjno je da je glava što manje uzdignuta od razine sluznice, kako ne bi izazivala neugodu pacijentu. Pri odabiru oblika glave treba razmišljati o tome koje naprave ćemo tokom terapije za nju vezati te da li će se koristiti više različitih naprava. Iz tog razloga, najbolje je odabrati univerzalnu glavu kao što je ona s križnim

utorom, jer se može koristiti sa svim vezujućim elementima te je pogodna za sve indikacije terapije (1).

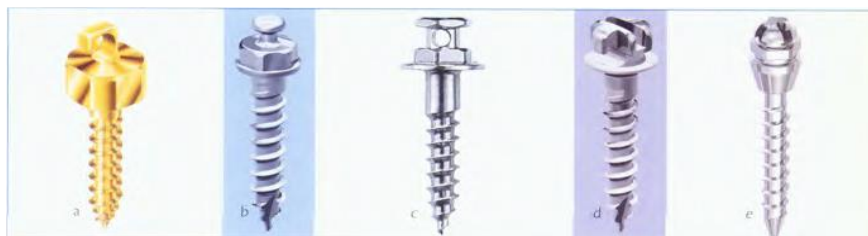Transgingivalni dio dizajniran je da osigura tijesan dodir s gingivom. Širi je u promjeru od samog vijka te na taj način sprečava prodor mikroorganizama koji dovode do mukozitisa, periimplantitisa te potencijalnog gubitka MI. Može imati cilindričan, koničan ili poligonalan oblik. Cilindričan pokazuje povećan otpor pri inserciji dok koničan smanjen otpor te se stoga više preferira (1).

Tijelo predstavlja potporu implantatu, a njegov promjer određuje otpornost na torzijske sile. Što je veći promjer tijela to je MI otporniji na pucanje. Tijelo je omotano navojima koji služe za urezivanje u kost (1, 2).

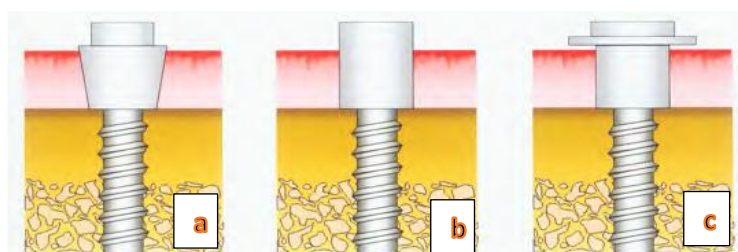
MI svojim dizajnom osiguravaju „stop“ implantata kada on dosegne željenu dubinu pri inserciji. Stop je na prijelazu navoja u transgingivni dio i na taj način je prevenirana preduboka penetracija implanatata (1).



Slika 3. Dijelovi mikroimplantata. Preuzeto: (6)



Slika 4. Različiti oblici glave MI. Preuzeto: (1)



Slika 5. Odnos promjera glave i vrata. Promjer glave je manji od vrata (a), promjeri su podjednaki (b), promjer glave je veći od vrata (c). Preuzeto: (1)

4.3. Dimenzije

Što se širine tiče, na tržištu imamo dimenzije MI u promjeru od 1.2 do 2.3 mm. Veličinu promjera MI biramo sukladno mjestu insercije, pa ćemo ukoliko pozicioniramo MI u uski prostor između korijenova (npr. frontalnih zubi) birati manje dimenzije kao što su 1.2 i 1.4 mm. Prilikom odabira treba u tu procjenu uračunati i budući pomak zuba koji ne smije biti ometan MI (1, 2).

Nadalje, gledamo kvalitetu i gustoću kosti, koja ukoliko je smanjena odabiremo MI šireg promjera (2).

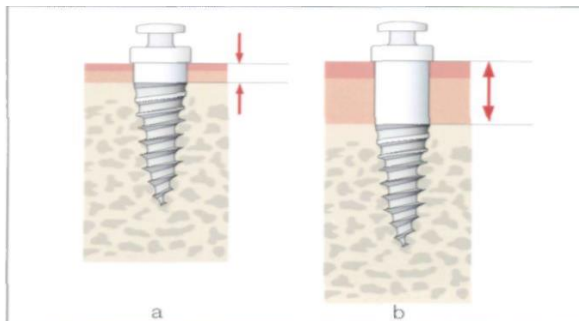
Implantate od 1.6 mm uzimamo kao zlatni standard i oni se najčešće koriste. Tanji od te dimenzije imaju veći rizik za pucanje a deblji su ograničeni u interradikulanom području te postoji rizik od ozljede korijena (1, 2).

Duljine im se kreću od 4 do 15 mm. Najčešće rabljene duljine su 6, 8 i 10 mm. Dulji MI predstavljaju opasnost za perforaciju i ozljedu korijena, sinusa, zametaka trajnih zubi te proboja na drugu stranu.

Za snagu veze zapravo nije bitna duljina implantata, već ona proporcionalno ovisi o debljini kortikalisa.

Dio MI koji je u kosti, naspram dijela koji je izvan kosti, moraju biti najmanje u omjeru 1:1. Smatra se da je minimalno 4 mm implantata u kosti dovoljno za njegovu stabilnost (1).

Prilikom odabira duljine, u obzir se uzima i debljina mekih tkiva. Primjerice, ukoliko imamo gingivu debljine 3mm, a potrebno nam je još 4 mm implantata u kosti, izabrati ćemo implantat duljine od 8 mm (Slika 6).



Slika 6. Izbor duljine implantata ovisno o debljini gingive. Preuzeto: (1)

4.4. Prednosti MI

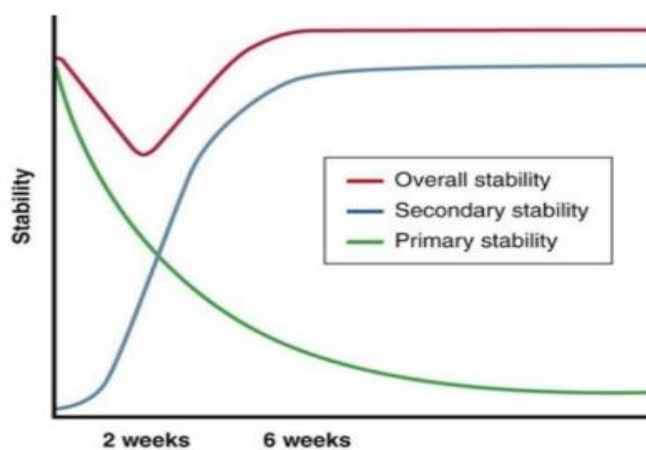
Mnogobrojne pozitivne karakteristike idu u prilog korištenju MI u ortodontskoj terapiji. Primjerice, stabilno su sidrište za upotrebu tipičnih ortodontskih sila, čime je omogućen predvidljiv i efikasan pomak zuba u sve tri dimenzije. Postupak postavljanja i uklanjanja je brz i jednostavan te uz pažljivo rukovanje i detaljno planiranje, moguće komplikacije su svedene na minimum. Ne postoje ograničenja u terapiji mikroimplantatim vezana za dob pacijenta. Upravo iz tog razloga, pogodni su u terapiji djece jer su mehanizam njihovog rada i učinkovitost neovisni o suradnji i angažiranosti pacijenta. Pacijenti ih vole jer su zbog malih dimenzija gotovo nevidljivi te ne izazivaju neugodu i iritaciju. Odlikuje ih dobra biokompatibilnost te u krajnjoj liniji i prihvatljiva cijena (1).

4.5. Stabilnost mikroimplantata

Pri samoj inserciji MI početna retencija je primarno mehanička, postignuta prodiranjem navoja implantata u kost. To nazivamo primarnom stabilnosti implantata i neophodno ju je osigurati. U suprotnom, velike su šanse da će doći do povećanja pomičnosti MI i njegovog gubitka. Osiguravanjem dobre primarne stabilnosti protusile koje djeluju na MI biti će apsorbirane okolnom kosti. Ona je proporcionalno ovisna o debljini i gustoći kortikalisa (1, 3).

Nakon implantacije dolazi do cijeljenja i povećanja gustoće kosti oko implantata što se naziva sekundarna stabilnost implantata.

Primarna stabilnost najveća je neposredno nakon implantacije, a postepeno opada nakon 4 - 6 tjedana, zbog remodelacije kosti. Sekundarna stabilnost raste između 2. i 3. tjedna uslijed oseokonduktivnog procesa (Slika 7). Sam proces cijeljenja odvija se u tri faze: faza upale, faza reparacije i faza remodelacije (1, 3).

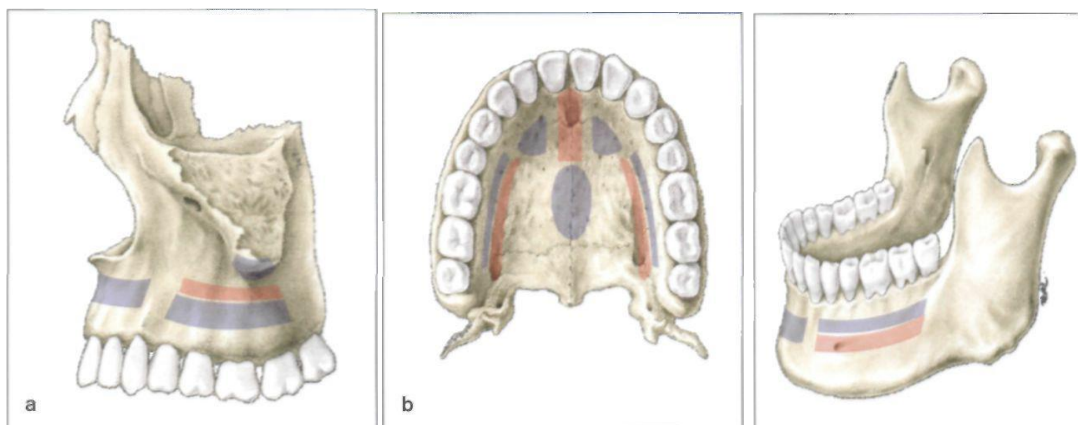


Slika 7. Promjene primarne i sekundarne stabilnosti ovisno o vremenu proteklome nakon implantacije. Preuzeto: (3)

5. MJESTO INSERCIJE MI

Mikroimplantat se može pozicionirati na različitim mjestima. Primjerice, u interradikularni prostor s bukalne ili palatinalne (odnosno lingvalne strane), retromolarnu regiju, u područje tvrdog nepca, ispod spine nazalis, u području kriste infrazigomatike, tubera maksile, simfize brade itd. (7).

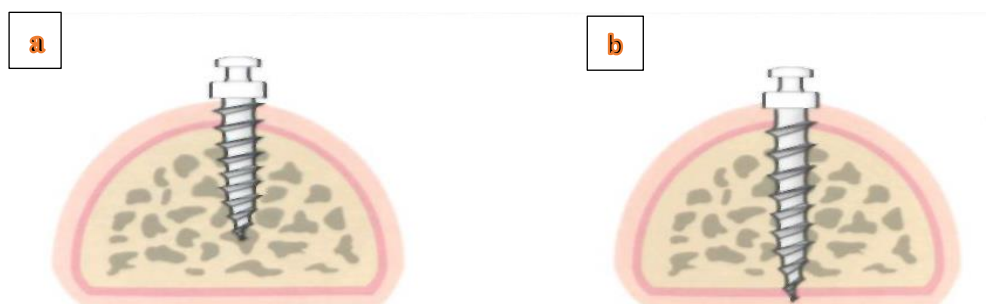
Mogućnosti izbora su široke, a koju ćemo odabrati ovisi o biomehanički najpovoljnijoj poziciji koja će omogućiti aplikaciju potrebnih sila za željeni pomak zubi. Nadalje, ovisi o anatomskim strukturama, prostoru između korijena zubi, kvaliteti i kvantiteti kortikalne kosti, stanju gingive, mogućnosti pristupa operacijskom području i slično (Slika 8) (2).



Slika 8. Sigurne (plavo) i nesigurne (crveno) zone za postavu mikroimplantata u maksili i mandibuli. Preuzeto: (2)

Najčešće mjesto insercije je između drugog premolara i prvog molara u maksili te prvog i drugog premolara u mandibuli.

Preferira se monokortikalna pozicija MI, kada on penetrira kroz kortikalis ili bukalne ili nepčane strane i kroz spongiozu. Međutim, u određenim slučajevima, potrebno je pribjeći bikortikalnoj inserciji, pri čemu MI penetrira kroz čitavu debljinu alveole, odnosno kroz bukalni i palatinalni kortikalis te spongiozu (Slika 9). Time je osigurana veća stabilnost i mogućnost većeg opterećenja MI. Međutim, rizik i popratne komplikacije su veće, pa se takvoj metodi pristupa jedino kada imamo nedostatnu debljinu kortikalisa ili kada je potrebno opteretiti MI većim silama (1, 2, 8).



Slika 9. Monokortikalno (a) i bikortikalno (b) sidrište mikroimplantata. Preuzeto: (2)

6. PODJELA MI PREMA KIRURŠKOM POSTUPKU IMPLANTACIJE

6.1. *Self-tapping* mikroimplantati

Glavna karakteristika ovih implantata je da zahtijevaju prethodnu izradu ležišta za implantat pilot svrdlom (Slika 10).

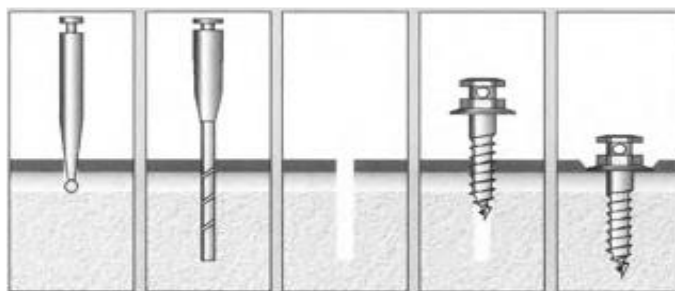
Imaju tup, ne narezujući vrh koji prevenira ozlijeđu korijena. Navoji su također zaobljeni, budući da im nije svrha zarezivanje i bušenje kosti. Ovaj tip MI se češće koristi kod tvrdog i debljeg kortikalisa kakav je u mandibuli, iz razloga što se preparacijom pilot svrdlom izbjegava mogućnost loma implantata ukoliko je kortikalis tvrd. Nadalje, kod takvog kortikalisa teško je zadržati isti smjer prilikom implantacije što također dovodi do loma MI. S obzirom da je pritisak i pomak kosti mali, manja je mogućnost nekroze kosti oko implantata, međutim povećana je mogućnost nekroze zbog pregrijavanja kosti prilikom preparacije svrdlima, ukoliko nedostaje adekvatno vodeno hlađenje. Bira se pilot svrdlo jednake duljine kao MI, a 15 – 30 % manjeg promjera kako bi se osigurala primarna stabilnost. Primjerice, ukoliko je implantat promjera 1.6 mm, pilot svrdlo mora biti 1.2 mm (1, 2).

6.2. Samonarezujući (engl. *self-drilling*) implantati

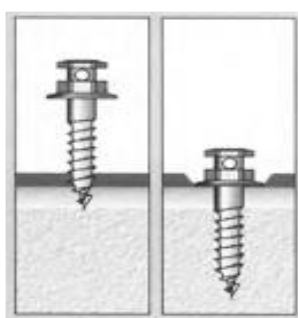
Self-drilling MI imaju oštar vrh te navoji prodiru i buše kost. Iz tog razloga ne zahtijevaju prethodnu pripremu alveolarnog grebena pilot svrdlom (Slika 11).

Mogućnost insercije ovakvog implantata ovisi o: promjeru implantata (koji mora biti veći), o gustoći kosti (poželjno je da je manja), tvrdoći kortikalisa (treba biti manja) i kutu pod kojim MI apliciramo. Upravo radi nabrojanih parametara *self-drilling* MI se češće postavljaju u maksili nego u mandibuli.

Zbog velike kompresije kosti implantatom pacijenti često osjećaju neugodu i bol kroz nekoliko dana. Može doći i do nekroze okolne kosti. Kako bismo izbjegli ove negativne posljedice, možemo prije same insercije, karbidnim svrdlom probiti kortikalis, a kroz spongiozu implantat dalje lako prolazi. Kod samonarezujućih MI postoji veća opasnost od ozljede korijena zuba, zbog oštrog vrha i teže kontrole smjera insercije (1, 2).



Slika 10. *Self-tapping* MI. Preuzeto: (1)



Slika 11. *Self-drilling* MI. Preuzeto: (1)

7. TERAPIJSKA PRIMJENA MI

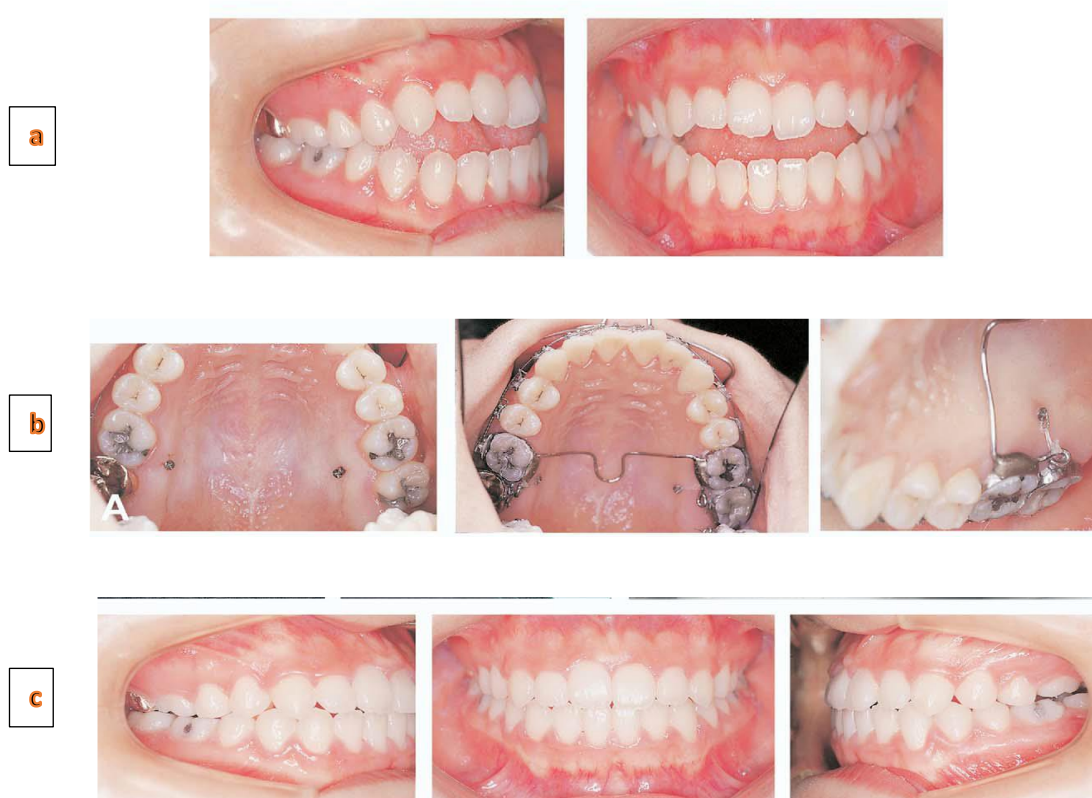7.1. Intruzija stražnjih zubi sidrena mikroimplantatima

Intruzija stražnjih zubi jedan je od najteže izvedivih pomaka zuba. Konvencionalnim ortodontskim napravama taj postupak je dugotrajan, kompliciran i ponekad neuspješan. Mikroimplantati nam omogućuju bržu, jednostavniju i efikasniju intruziju bilo pojedinog zuba ili svih distalnih zubi unilateralno i bilateralno.

Problem do kojeg može doći prilikom intruzije MI je naginjanje zuba. Izbjeći ćemo ga postavljanjem dodatnog implantata sa suprotne strane alveolarnoga grebena, ukoliko se radi o unilateralnoj intruziji ili povezivanjem molara transpalatinalnim lukom kod bilateralne intuzije (9).

7.1.1. Intruzija stražnjih zubi kod terapije otvorenog zagriz

U terapiji otvorenog zagriz ortodonti često moraju koristiti naprave kao što su bimaksilarne miofunkcionalne naprave i *high-pull headgear* u kombinaciji s fiksnim ortodontskim aparatom. Takva terapija je kompleksna i nimalo ugodna te iziskuje veliku suradnju i motiviranost pacijenta. Mikroimplantatima možemo liječiti dentoalveolarni, ali i skeletni otvoreni zagriz, što je velika revolucija u ortodonciji jer se izbjegava potreba za invazivnom ortognatsko-kirurškom terapijom skeletnog otvorenog zagriz (Slika 12).

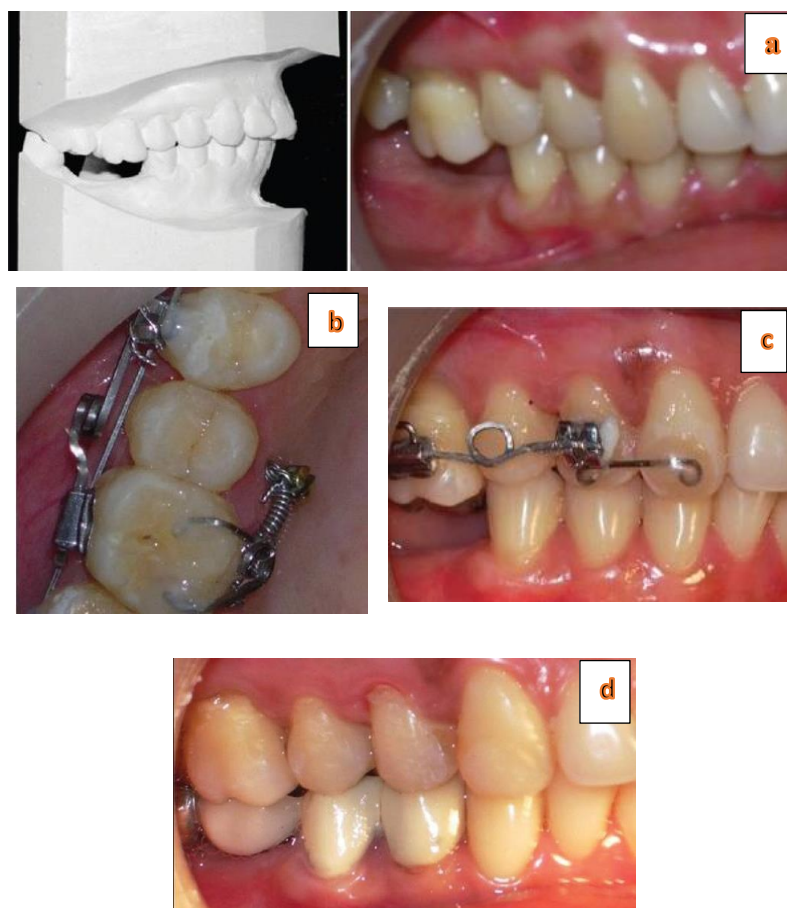


Slika 12. Terapija otvorenog zagriža mikroimplantatima. Prikaz stanja prije terapije (a). Mikroimplantati su postavljeni na nepce između korijena prvog i drugog molara, obostrano. Implantat je elastičnim gubicama povezan s kukicom zalemljenom na prstenove molara. Transpalatinalni luk je postavljen u svrhu sprječavanja lingvalnog naginjanja molara (b). Stanje nakon provedene ortodonske terapije (c). Preuzeto: (9)

7.1.2. Intruzija supraeruptiranih zubi zbog nedostatka antagonista

Supraeruptirani zubi nam predstavljaju problem prilikom protetske ili implantoprotetske terapije jer smanjuju prostor za smještaj antagonista pa je takve zube potrebno opsežno prebrusiti čime je ugrožen njihov vitalitet, a granica preparacije

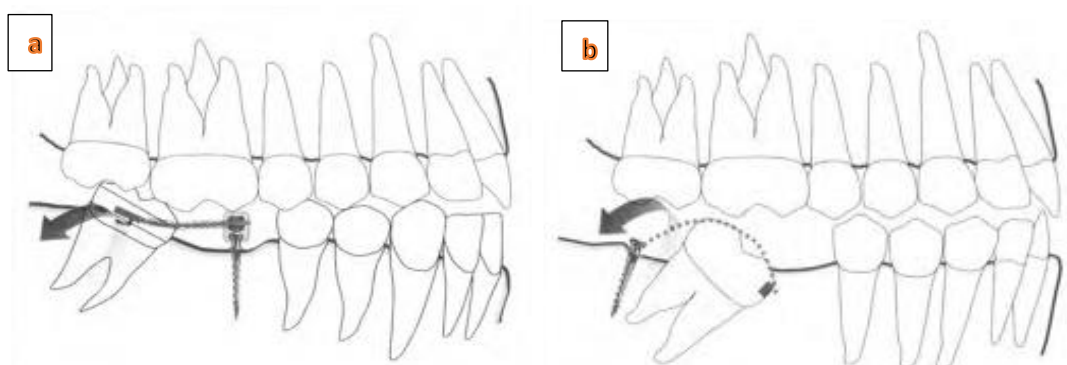
često je smještena u području korijenova. Mikroimplantatima se taj problem vrlo jednostavno rješava, izbjegavajući invazivne postupke (Slika 13).



Slika 13. Supraeruptirani gornji desni prvi molar. Vidi se nedostatak prostora u vertikalnoj dimenziji za smještaj protetskog rada u donjoj čeljusti (a). Mikroimplantat je postavljen na nepce u interradikularni prostor između drugog premolara i prvog molara. Žičana opruga povezuje MI i prvi molar proizvodeći intruzijske sile. Da bi se spriječilo palatinalno naginjanje bukalno je postavljena žica koja povezuje lateralni segment (b). Nakon završene ortodontske i protetske terapije (c). Preuzeto: (10)

7.2. Uspravljanje nagnutog zuba

Mikroimplantatima se može ispraviti nagnuti, mezijalizirani zub bez potrebe za stavljanjem bravica na ostale zube. Pritom, MI se može postaviti mezijalno od nagnutog zuba s kojim se povezuje potisnom oprugom ili distalno od nagnutog zuba te ga povezati vlačnim elementom sa zubom (Slika 14).

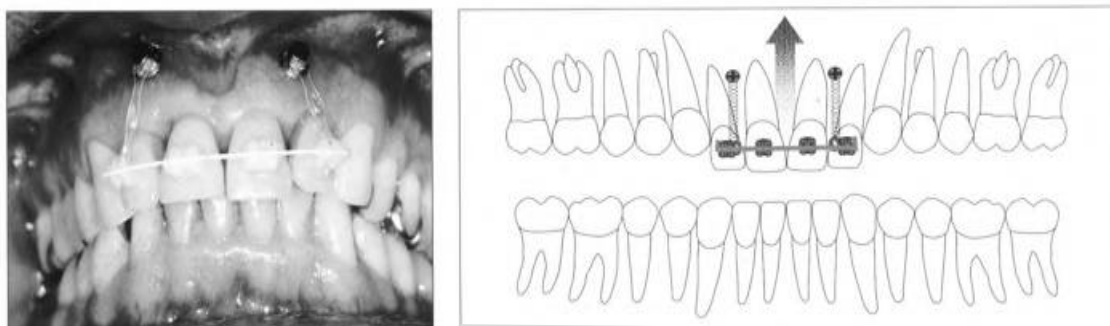


Slika 14. Uspravljanje mezijalno nagnutog molara postavljanjem MI mezijalno od nagnutog zuba koji je potisnom oprugom povezan s mikroimplantatom (a). MI je postavljen distalno od nagnutog zuba te je s njime povezan vlačnim elementom (b).

Preuzeto: (1)

7.3. Podizanje zagriza

Duboki zagriz možemo ispraviti bilo intruzijom gornjih prednjih zubi (ukoliko su oni ekstrudirani) (Slika 15) ili ekstruzijom molara (ako je problem u nedovoljno izraslim molarima).

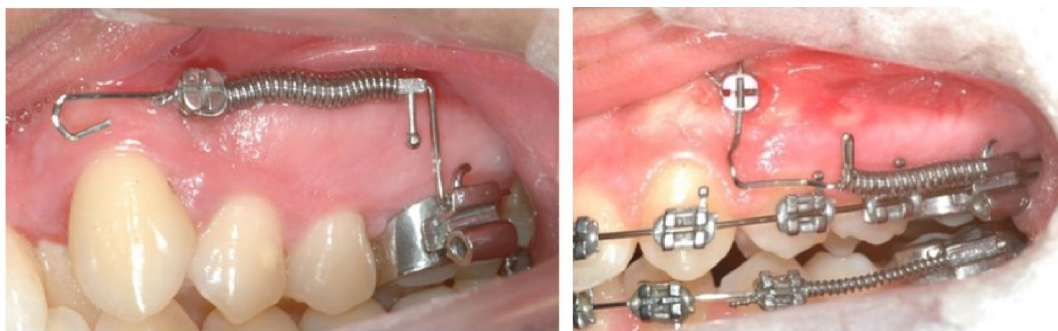

Slika 15. Intruzija prednjih zubi. Zubi su povezani segmentnim lukom, a vlačni elementi povezuju segmentni luk i mikroimplantat. Preuzeto: (1)

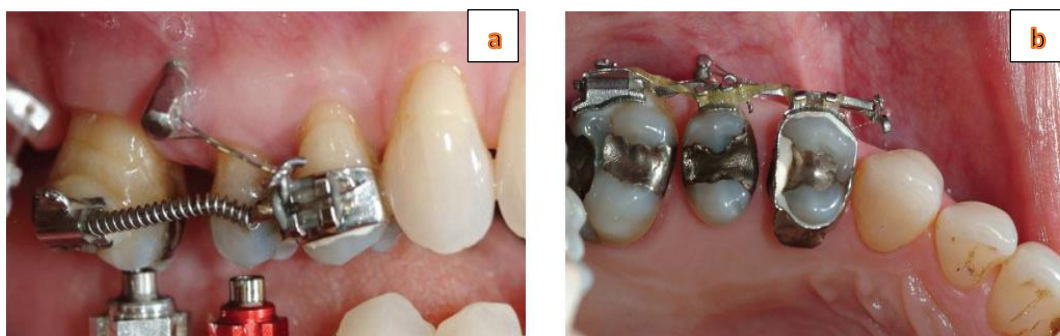7.4. Distalizacija zubi

Postupak distalizacije zubi primijeniti ćemo u terapiji klase II te u terapiji zbijenosti kod koje dobivamo željeni prostor bez potrebe za ekstrakcijom premolara.

Terapijski postupak se provodi postavljanjem MI u područje između prvog molara i drugoga premolara i pritom MI može djelovati kao direktno ili indirektno sidrište. Kod direktnog sidrišta između implantata i zuba rastegnuta je potisna opruga (Slika 16), a kod indirektnoga potisna opruga nalazi se na segmentnom luku između prvog molara i prvog premolara koji je stabiliziran mikroimplantatom (Slika 17).



Slika 16. Distalizacija molara direktnim sidrištem na MI. Preuzeto: (5)

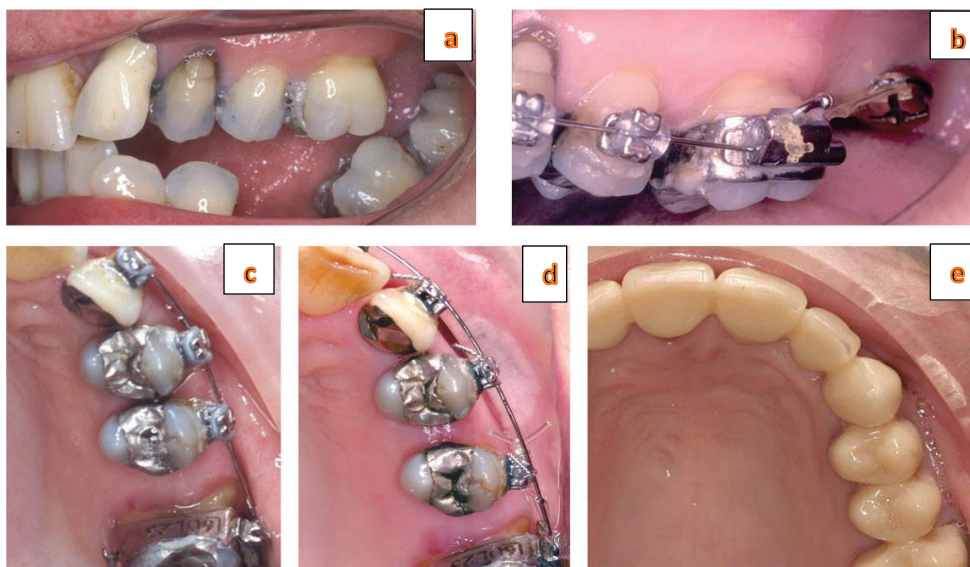

Slika 17. Distalizacija molara potisnom oprugom. MI služi kao indirektno sidrište za prvi premolar i sprječava njegov mezijalni pomak za vrijeme distalizacije molara (a).

Zatim slijedi distalizacija oba premolara, a MI i dalje pruža dodatno sidrište (b)

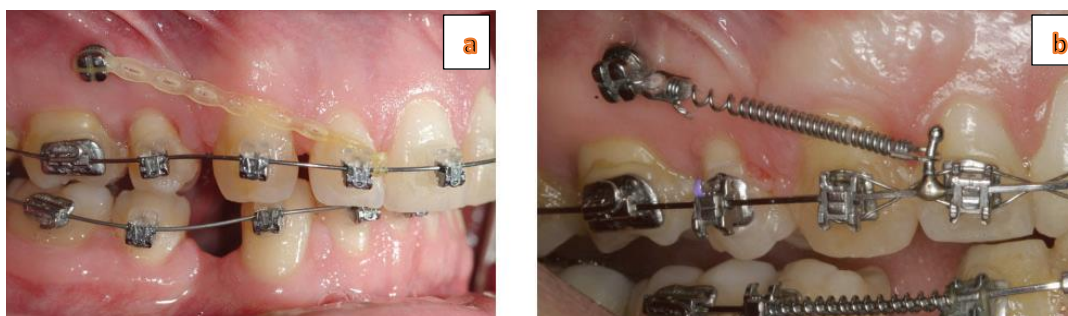
Preuzeto: (11)

Distalizacija molara se može provesti postavljanjem MI u područje distalno od molara s kojim se povezuje putem gumice ili vlačne opruge (11) (Slika 18).



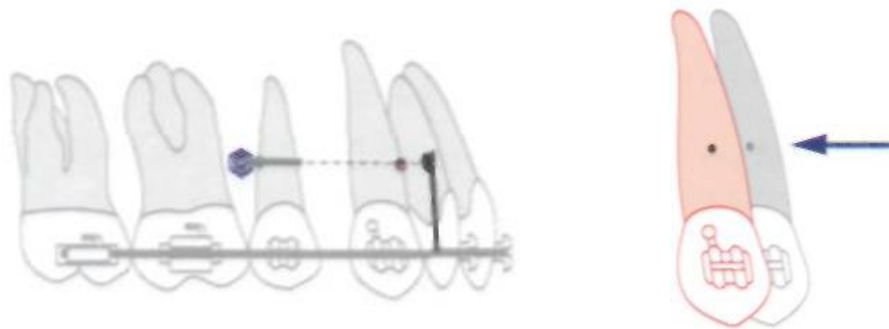Slika 18. Prikaz početnog stanja i MI u području distalno od molara koji je elastičnim gubicama povezan s implantatom (a i b). Prvo dolazi do distalnog pomaka molara (c), a zatim i premolara (d). Završni protetski rad (e). Preuzeto: (11)

Također, MI je odlično sidrište za *en masse* retrakcije kod ekstrakcijske terapije klase II. Mikroimplantat se postavlja u interradičularni prostor između drugog premolara i prvog molara te se povezuje elastičnim gubicama ili vlačnim oprugama za kukicu na bravici očnjaka ili drugog inciziva (Slika 19).



Slika 19. *En masse* retrakcija prednjih zubi direktnim sidrenjem na mikroimplantatu. Elastična gumica kao vezivni element (a) ili vlačna opruga (b). Preuzeto: (11)

Prilikom retrakcije prednjih zubi poželjan nam je *bodily* pomak zuba, međutim on je teško ostvariv te pomak zapravo dobivamo kombinacijom *tippinga* i *uprightinga*. Da bi *bodily* pomak bio ostvariv, potrebno je aplicirati silu kroz centar otpora zuba koji se nalazi, poprilično, na pola duljine korijena. Ukoliko MI postavimo između drugog premolara i prvog molara, u visini projekcije centra otpora prednjih zubi te ga povežemo vlačnim vezivnim elementima s *lever armom*, ostvarujemo *bodily* pomak (Slika 20) (2).

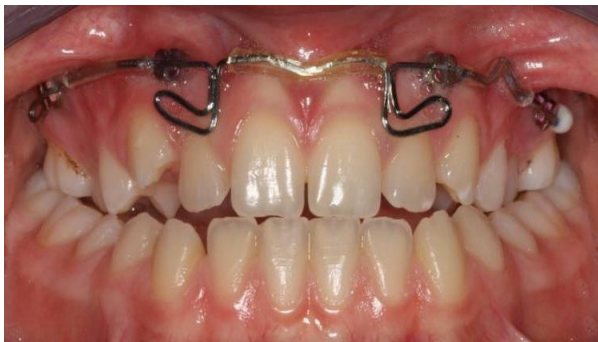

Slika 20. *Bodily* pomak zuba ostvaren pomoću mikroimplantata. Preuzeto: (2)

7.5. Terapija klase III mikroimplantatima

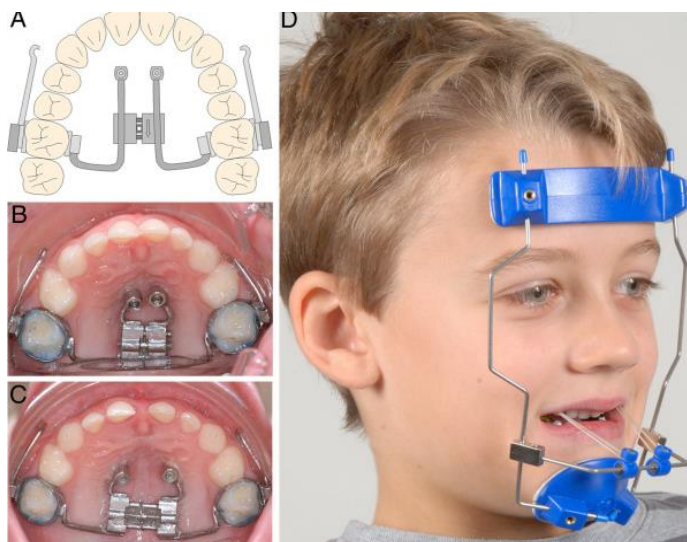
Terapiju maksilarnog retrognatizma moguće je provesti mikroimplantatima u kombinaciji s obraznom maskom (Slika 21). Vrlo često se kombinira i hyrax vijak sidren na MI s obraznom maskom (Slika 22). Mikroimplantatima je osigurano skeletno sidrište što uklanja neželjene dentalne posljedice kao što su protruzija gornjih sjekutića, ekstruzija gornjih molara i otvaranje zagrizu (12). Također sila koja djeluje na maksilu je u području centra otpora maksile pa je posteriorna rotacija maksile svedena na minimum (13). Na taj način povećana je skeletna komponenta u korekciji

klase III koja je kod konvencionalne terapije bila gotovo zanemariva i uglavnom se liječenje baziralo na dentoalveolarnom učinku.



Slika 21. MI postavljeni na više mjesta u gornjoj čeljusti u interrاديkularne prostore.

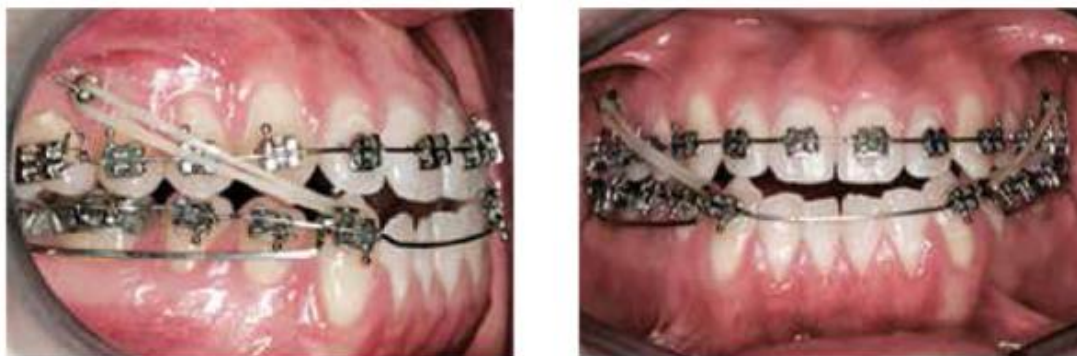MI su povezani čeličnom žicom, a u području prednjih zubi su formirane kukice za kačenje gumica povezanih s obraznom maskom. Preuzeto: (5)



Slika 22. Terapija maksilarnog retrognatizma hyrax vijkom sidrenom na MI i obraznom maskom. Preuzeto: (14)

7.6. MI kao potpora za intermaksilarne gumice klase II i III

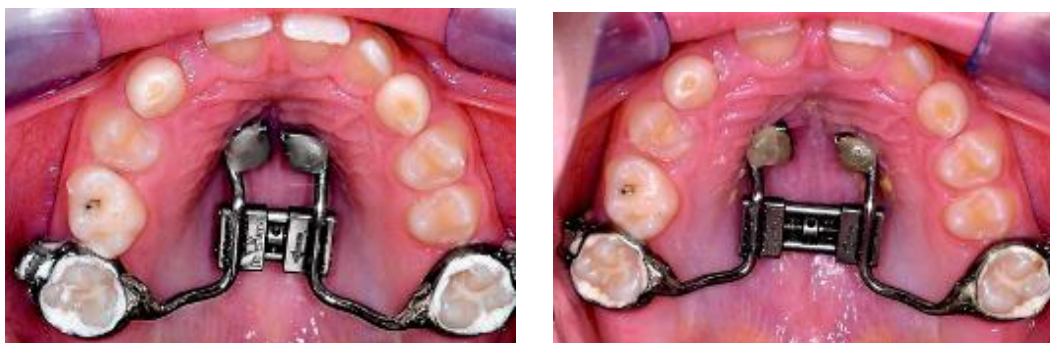Intermaksilarne gumice su sastavni dio svake fiksne ortodontske terapije anomalija klase II i III. Služe uspostavljanju pravilnih međučeljusnih odnosa koji su kod navedenih anomalija promijenjeni. Pritom, dolazi do nekoliko neželjenih efekata kao što su protruzija gornjih i donjih prednjih zubi te ekstruzija zubi za koje se veže gumica. Korištenjem MI u kombinaciji s intermaksilarnim gubicama otklanjaju se navedeni neželjeni pomaci zubi. U terapiji klase II MI se postavljaju između drugog premolara i prvog molara u mandibuli i povezuju se gubicom s očnjakom u gornjoj čeljusti. Obrnuta je situacija u terapiji klase III, gdje je intermaksilarna gumica rastegnuta između MI postavljenog u interradikularni prostor između drugog premolara i prvog molara u maksili te očnjaka u mandibuli (Slika 23).



Slika 23. Terapija klase III gubicama povezanima s MI. Preuzeto: (9)

7.7. Sidrište vijka za forsirano cijepanje nepčane suture

Hyrax vijak je naprava koja se koristi u terapijskom postupku transverzalnog širenja gornje čeljusti, poznatijem kao metoda distrakcijske osteogeneze, pri čemu dolazi do cijepanja nepčane suture. Originalni hyrax vijak zalemljen je na prstenove cementirane na prvim premolarima i prvim molarima, obostrano. Okretanjem vijka kidaju se veze unutar palatinalne suture i nepce se širi, što smatramo skeletnim učinkom vijka. Također, dolazi i do bukalnog naginjanja zubi što dodatno doprinosi širenju zubnog luka (dentoalveolarni učinak vijka). Konačan rezultat dobivene širine zubnog luka ostvaren je 50% na račun skeletnog pomaka, a 50% na račun dentoalveolarnog pomaka. Želja ortodonata je dobiti što veći skeletni učinak, a smanjiti dentoalveolarni. Sidrenjem hyrax vijka na dva mikroimplantata postavljena na nepcu, paramedijalno u projekciji prvih premolara, izbjegnut je prijenos sile na zube i samim time smanjen dentoalveolarni učinak naprave (Slika 24) (15).

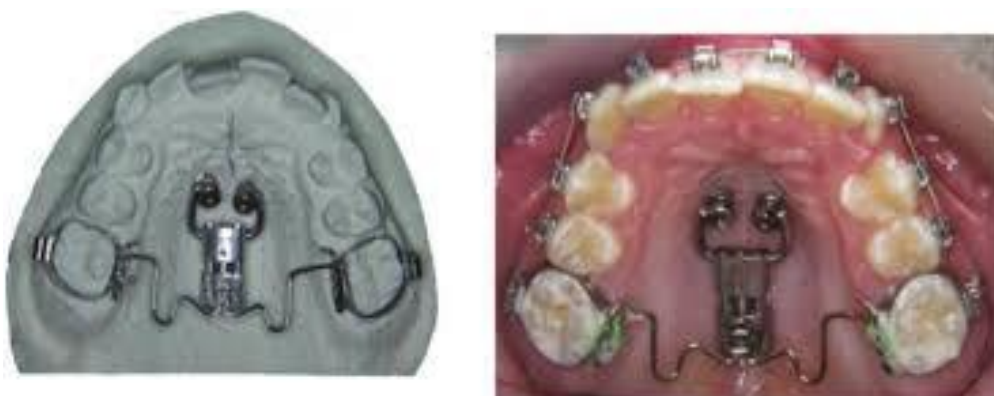

Slika 24. Forsirano širenje nepca Hyrax vijkom, sidreno na mikroimplantatima.

Preuzeto: (1)

7.8. Sidrište distalizacijskih naprava

Razne distalizacijske naprave (Distal Jet, Pendulum, Keles slide) sidrene su na MI (5). Jedna od njih je i Frogova naprava. Sidri se na dva mikroimplantata koji su postavljeni pod kutom od 45° na tvrdom nepcu u području drugih ruga palatina. Kod mlađih pacijenata treba biti oprezan i postaviti MI malo lateralnije od suture palatine mediane kako ne bi došlo do inhibicije rasta tvrdoga nepca (Slika 25).



Slika 25. Frogova distalizacijska naprava. Preuzeto: (15)

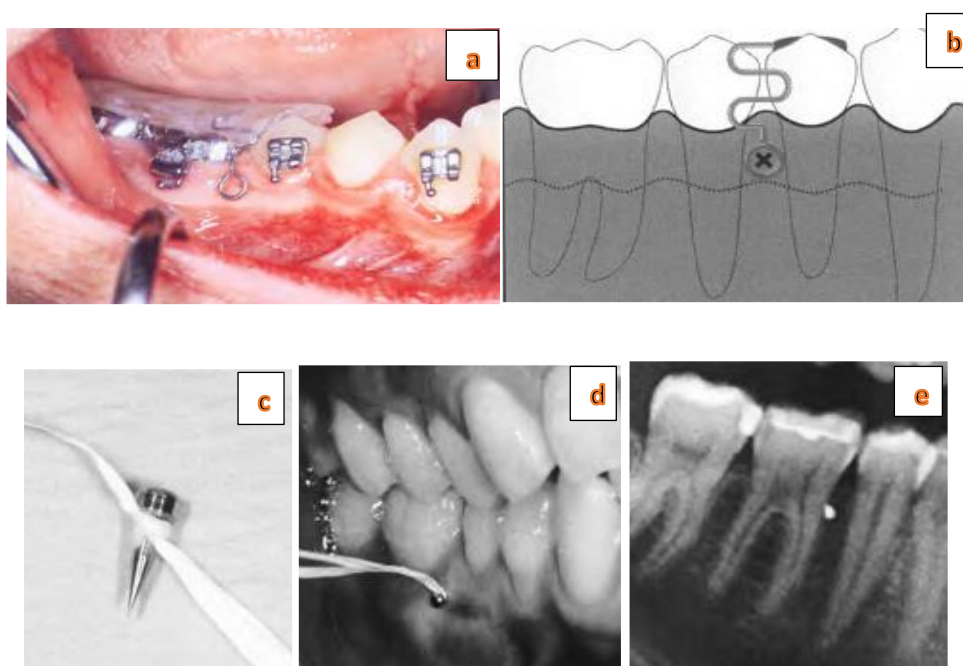
8. POSTUPAK PRIJE, TIJEKOM I POSLIJE POSTAVLJANJA MI

8.1. Predkirurško planiranje

Odabir mjesta insercije uključuje detaljnu radiološku analizu ortopantomograma i periapikalnih snimaka, kefalometrijsku analizu, analizu sadrenih modela, analizu intraoralnih fotografija te klinički pregled. Detaljnim proučavanjem odnosa zubi i širine pričvrzne gingive na sadrenim modelima i fotografijama bira se mjesto postavljanja MI, zatim na radiološkim snimkama provjerava se da li u tom području ima dovoljno mjesta, da li smetaju korijenovi, zametci trajnih zubi ili neke druge strukture. Potrebno je paziti na n. palatinus major i arteriju palatinu, n. incisivus, n. mentalis, n. alveolaris inferior te maksilarni sinus. Također se gleda gustoća kosti tog područja i debljina kortikalisa. Na sadrenim modelima ucrtavaju se dužinske osi okolnih zubi i gleda se njihova angulacija. Također, pri planiranju potrebno je pratiti mukogingivalnu granicu (ona se uglavnom mjeri u ustima, a zatim prenosi na model). Važno je MI postaviti u područje pričvrzne gingive jer ukoliko se MI nalazi u pomičnoj sluznici dolazi do prekrivanja implantata sluznicom, iritacije, upale i u konačnici do preranog gubitka MI. Zato se implantati postavljaju između korijenova u području pričvrzne gingive, to nazivamo „sigurnom zonom“ za implantaciju. Pri planiranju na umu treba imati da je ortopantomogram dvodimenzionalna snimka i da su moguće distorzije u slici, CBCT (Cone beam computed tomography) je jedini pouzdan, ali skup pa se rijede koristi (1).

Za pomoć pri odabiru mjesta implantacije možemo koristiti radioopaktne orijentacijske kolčiće (engl. *orientation pins*) koji se apliciraju kroz gingivu na mjesto gdje smo planirali staviti MI te se napravi radiološka snimka. Također, kao pomoć

nam mogu poslužiti žičani lokatori (engl. *locator wire guide*) koji se adhezivom lijepe na okluzalnu plohu zubi, a na RTG slici daju intenzivno zasjenjenje (Slika 26).



Slika 26: Akrilatni žičani lokatori (a i b), orijentacijski kolčići (c, d i e). Preuzeto: (1)

Prije samog kirurškog postupka, potrebno je uzeti anamnestičke podatke pacijenta. Baziramo se na sistemskim, metaboličkim, hematološkim bolestima, lijekovima i alergijama. Pacijentima koji imaju povećan rizik za razvoj bakterijskog endokarditisa potrebno je dati antibiotsku profilaksu. Dijabetičari imaju povećan rizik od infekcije MI, a cijeljenje rana i proces oseintegracije je sporiji. Dijabetičarima se sugerira zakazati termin nakon obroka, a zahvat izvesti uz anesteziju bez adrenalina. Kod pacijenata s vaskularnim bolestima i poremećajima u zgrušavanju krvi ili na terapiji lijekovima protiv zgrušavanja krvi, postoji rizik od krvarenja.

Bitno je konzultirati se s doktorom opće prakse, koji vodi pacijenta, o eventualnom prekidu terapije prije zahvata implantacije. Od lijekova koji nam mogu zadati probleme možemo spomenuti nifedipin i fenitoin koji uzrokuju hiperplaziju gingive te postoji opasnost od nastanka upale oko implantata (1).

8.1.1. Kontraindikacije za MI

Relativne kontraindikacije za MI su nedostatana suradnja pacijenta, ne održavanje oralne higijene, parafunkcije te pušenje. Određene sistemske bolesti, parodontitis, osteoporoza i lijekovi (posebice bisfosfonati) faktori su rizika za neuspjeh terapije mikroimplantatima. U takvim slučajevima MI se koriste jedino ako su neophodni i pritom se osigurava duže razdoblje cijeljenja prije nego se implantat optereti (1, 5).

8.2. Kirurški postupak

Sam kirurški postupak započinje topikalnom anestezijom. Ona je u pravilu dostatna za osiguravanje analgezije potrebnog područja i preferira se iz razloga što zubi i njihov parodont ostanu ne anestetizirani. To je važno iz razloga predostrožnosti od ozljede korijena, jer će pacijent, ukoliko MI dotakne korijen, odreagirati bolnom senzacijom.

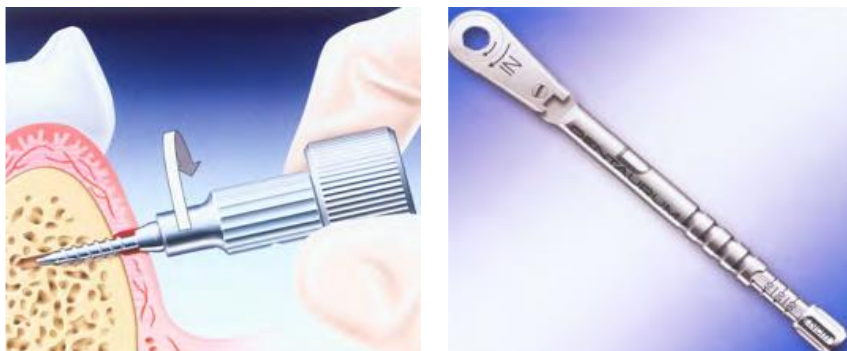Slijedi mjerenje debljine gingive parodontnom sondom. Uglavnom mjerenje radimo u retromolarnom području i stražnjem dijelu nepca, dok se u ostalim ragijama ne provodi rutinski. Razlog tomu je što debljina gingive u retromolarnom području i stražnjem dijelu nepca znatno varira među pacijentima, dok je u ostalim područjima u prosjeku podjednaka.

Zatim je potrebno napraviti preparaciju gingive, a postoji nekoliko načina na koje se može izvesti. Primjerice, incizijom gingive na mjestu implantacije ili odizanjem režnja. Te metode koriste se vrlo rijetko, gotovo nikada, iz razloga što kompliciraju i produljuju cijeli postupak. MI se može postaviti preko gingive, iako mu je zamjerka što trga gingivu i naliže na nju što kasnije često dovodi do mukozitisa. Najbolja metoda je odstranjivanje gingive biopsijskim nožem (*punchem*) ili ekscizija gingive skalpelom. Time je osigurana dobra vidljivost kosti i omogućeno cijeljenje gingive oko implantata. Taj tijesan dodir i priljublivanje gingive uz implantat sprječava prodor mikroorganizama i razvoj upale.

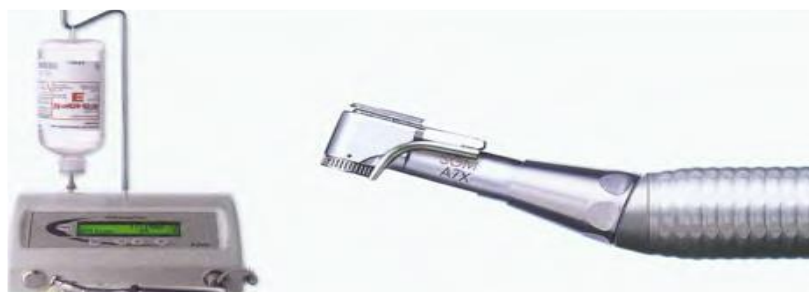Nakon što je kost prikazana, ukoliko se radi o *self-tapping* mikroimplantatu, potrebno je preparirati ležište za MI pilot svrdlom, a ako se radi o *self-drilling* MI, taj se korak preskače. Slijedi manualno navijanje ili strojna implantacija kirurškim koljičnikom s kontrolom brzine i toraka. Pri manualnoj inserciji možemo bolje kontrolirati silu i tork, jer osjetimo otpor kosti i njezinu tvrdoću. Instrumenti koji su nam pritom važni su ključ i račva koja kontrolira tork savijajući glavu kada on dosegne svoj maksimum (Slika 27). Strojna metoda je brža te je za nju potrebna strojna jedinica s mogućnosti kontrole i regulacije brzine i toraka te vodenim hlađenjem (Slika 28).

MI možemo postaviti pod kutom od 90 stupnjeva što je najjednostavnija metoda, te pod kutom od ± 45 stupnjeva čime se smanjuje mogućnost od ozlijede korijena i omogućuje više prostora za horizontalne pomake zubi (Slika 29). Također anguliranjem povećava se područje kontakta implantata s kortikalnom kosti, što posljedično doprinosi većoj stabilnosti (17).

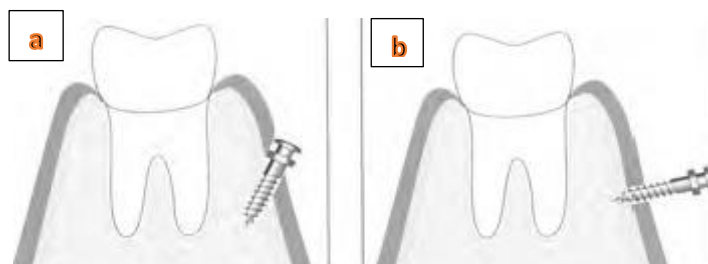
Nakon uspješne implantacije provjeravamo stabilnost MI. Ukoliko ne posjeduje primarnu stabilnost, bolje ga je izvaditi i ponovo implantirati na drugo mjesto, nego ga nepotrebno opteretiti (1, 2).



Slika 27. Ključ i račva za manualnu inserciju. Preuzeto: (1)



Slika 28. Aparatura za strojnu inserciju. Preuzeto: (1)



Slika 29. Postavljanje implantata pod kutom od 45° (a) i 90° (b). Preuzeto: (1)

8.3. Postkirurški protokol

Nakon uspješne implantacije MI se može imedijatno uključiti u ortodontsku terapiju i to kao direktno ili indirektno sidrište.

U početku je preporučljivo implantat opteretiti silom od 50 do 70 g, a nakon 2 mjeseca kada se poveća gustoća kosti oko implantata možemo primijeniti sile od 150 do 200 g (17).

Pacijentu treba dati detaljne upute. Potrebno mu je objasniti da bilo kakva mehanička iritacija može dovesti do gubitka implantata. Nakon implantacije potrebno je usta ispirati antiseptičkim vodicama ili klorheksidinom. MI se također treba četkati, mekanom četkicom i pastom, električne četkice nisu preporučljive. Nužno je izbjegavati jako tvrdu hranu jer ona može oštetiti MI. Također je potrebno izbjegavati dodirivanje MI jezikom. Pacijentu treba objasniti da je moguća pojava boli nakon popuštanja anestezije u trajanju dva do tri dana te mu savjetovati da uzme analgetik, ukoliko je potrebno. Moguća je pojava ulceracija zbog mehaničke iritacije, kao i reakcija organizma na strano tijelo, koja uglavnom prolazi spontano kroz tjedan dana. Antibiotici se rutinski ne daju (1, 2).

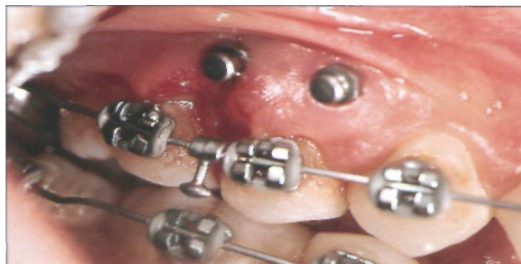Postoje određene hitne situacije nakon kojih se pacijent odmah mora javiti stomatologu. Pritom mislimo na primijećenu pomičnost MI, ekstruziju MI, kontinuiranu bol oko regije implantata te otok u toj regiji (1, 2).

8.4. Komplikacije

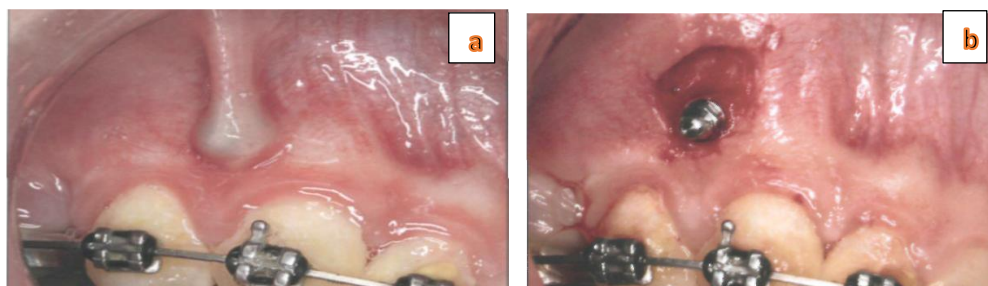
Tijekom i nakon implantacije moguća je pojava određenih komplikacija. Važno je pokušati ih spriječiti detaljnim planiranjem postupka, kao i pravovremeno odreagirati ukoliko do njih dođe. Neke od mogućih komplikacija su:

- Ozljede okolnih struktura: korijena, živaca, krvnih žila, sinusa, zametaka trajnih zubi. Stoga je važno da terapeut napravi dobro predkirurško planiranje.
- Upale (mukozitis i periimplantitis) kao posljedica lošeg održavanja higijene ili zbog pozicioniranja MI u područje pričvrstne gingive (Slika 30).
- Pucanje MI prilikom insercije ili vađenja. Bitna nam je kontrola toraka i primjena laganih sila.
- Povećana pomičnost MI ili njegov gubitak. Implantat je potrebno izvaditi ukoliko se primijeti pomičnost.
- Osjećaj boli i nelagode te iritacija jezika i gingive. Kako bismo te probleme umanjili, možemo prekriti glavu mikroimplantata kompozitom.
- Prerastanje gingive preko mikroimplantata. Do te pojave dolazi ukoliko pozicioniramo MI u područje pomične gingive. Potrebno je laganom ekscizijom prerasle gingive osloboditi glavu implantata (Slika 31).
- Apsces u regiji oko implantata. Ukoliko se pojavi, potrebno je parodontnom sondom ispitati džepove okolnih zubi. Ukoliko su oni normalne vrijednosti, radimo inciziju apscesa i pacijentu propisujemo sistemske antibiotike. MI nije potrebno uklanjati. Ako parodontnom sondom ulazimo duboko, do implantata tada je došlo do gubitka alveolarne kosti i implantat je potrebno izvaditi te provesti struganje i poliranje

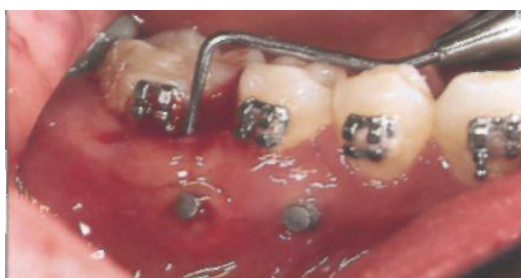korijena (Slika 32). Nakon cijeljenja vrijednosti sondiranja bi se trebale vratiti u normalu (1, 2, 5).



Slika 30. Upala gingive (mukozitis) oko implantata. Preuzeto: (2)



Slika 31. Gingiva prerasla preko MI (a), ekscizija gingive i prikazivanje implantata (b). Preuzeto: (2)



Slika 32. Duboko sondiranje, do implantata. Preuzeto: (2)

9. FAKTORI KOJI UTJEČU NA USPJEŠNOST MI

Uspješnost MI u ortodontskoj terapiji te njegov prerani gubitak ovisi o više parametara. Primarna stabilnost, a samim time i uspješnost MI, proporcionalno je ovisna o debljini i kvaliteti kortikalne kosti. Istraživanja su pokazala kako pacijenti mlađi od 15 godina, koji su u fazi rasta, imaju manju stopu preživljavanja MI. To je objašnjeno smanjenom gustoćom i kvalitetom kosti (2).

Primijećen je veći postotak uspješnosti mikroimplantata u maksili nego u mandibuli, a razlogom se smatra pregrijavanje kosti mandibule prilikom preparacije pilot svrdlom.

Do preranog gubitka MI može doći ukoliko se nalazi u kontaktu s korijenom zuba, jer će prirodni pomaci zuba uzrokovat njegovu mobilnost. Također, neadekvatno održavanje higijene s posljedičnim mukozitisom i periimplantitisom jedan su od uzroka preranog gubitkom MI (1, 2).

10. UKLANJANJE MIKROIMPLANTATA

Nakon što se postigao željeni pomak mikroimplantatom, on se odstranjuje. Postupak je vrlo jednostavan, najčešće se izvodi pomoću površinske anestezije. Infiltracijska anestezija je potrebna jedino u slučajevima kada gingiva preraste preko MI. Krvarenje je zanemarivo, dovoljan je pritisak sterilnom gazom. Rana cijeli kroz nekoliko dana (1, 2).

11. RASPRAVA

Ortodontska terapija često zahtijeva kompleksne pomake zubi prilikom kojih je potrebno osigurati maksimalno sidrište. U mnogo slučajeva to nije moguće isključivo dentalnim sidrištem pa se koriste dodatne naprave za pojačanje sidrišta. Mnoge od tih naprava su neugodne za pacijenta, nisu estetske, smještene su izvan usne šupljine (npr. *headgear* ili obrazna maska) i moraju se nositi u prosjeku 12 sati dnevno (1, 2). Mikroimplantati uklanjaju potrebu za takvim napravama, smješteni su u vestibulumu ili na nepcu što ih čini relativno nevidljivima. Sila koja djeluje je kontinuirana za razliku od ekstraoralnog sidrišta *headgearom* ili intermaksilarnog putem gumica, gdje je sila intermitentna. Možemo ih postaviti u razini projekcije centra otpora zuba, čime se izbjegava neželjeno naginjanje zuba prilikom pomaka (2). Zbog mnogobrojnih pozitivnih karakteristika kao što su biokompatibilnost, jednostavnost aplikacije i uklanjanja, efikasnost, široki spektar terapijskih mogućnosti, neovisnost o pacijentovoj suradnji te prihvatljiva cijena, MI zaokupljaju sve veći interes ortodonata. Postavljanje je vrlo jednostavno i minimalno invazivno, a implantat je moguće opteretiti odmah nakon implantacije. Razlog tome je što se MI retinira mehanički prodiranjem navoja u kortikalnu kost i spongiozu i nije potrebno čekati period osteointegracije kao kod protetskih implantata (1, 2, 3).

Prije postavljanja mikroimplantata potrebno je uzeti anamnezu pacijenta i eventualno prilagoditi terapiju zdravstvenom stanju. Detaljno planiranje mjesta implantacije neophodno je kako bi se izbjegle komplikacije. Rade se mjerenja na sadrenim modelima, povlače se okomice kroz krune i projicira se odnos korijenova susjednih zubi. Analiza mjesta implantacije na RTG snimci jedan je od ključnih

postupaka, jer daje informacije o raspoloživom prostoru za MI, okolnim strukturama (sinus, zametci mliječnih zubi, krvne žile i živci) koje se ne smiju oštetiti. Putem RTG snimke i lokatora možemo točno odrediti mjesto implantacije. Ponekad se radi i CBCT snimka koja je 3D uvid u ranije nabrojane strukture. Također je moguće odrediti debljinu kortikalne kosti CBCT-om koja je od krucijalne važnosti za stabilnost i uspješnost implantata (1).

Nakon planiranja slijedi kirurški postupak koji obuhvaća anesteziju gingive (uglavnom je topikalna anestezija dostatna), laganu inciziju gingive skalpelom ili biopsijskim nožem, te implantaciju.

Postupak same implantacije ovisi o tipu implantata. Razlikujemo *self-tapping* implantate koji zahtijevaju prethodnu izradu prostora za implantat pilot svrdlom. Drugi tip su *self-drilling* MI koji se samo navijaju u kost bez prethodne pripreme pilot svrdlom. U područjima debljeg kortikalisa poželjnije je koristiti *self-tapping* MI, pa se stoga *self-tapping* implantati češće koriste u mandibuli dok *self-drilling* u maksili (1, 2). Važno je implantaciju raditi polagano uz kontrolu torca i hlađenja ukoliko koristimo svrdla. Potrebno je pratiti reakcije pacijenta, ukoliko se požali na bol, implantaciju je potrebno odmah prekinuti jer postoji opasnost od oštećenja korijena ili živca.

Nakon uspješne implantacije provjerava se primarna stabilnost, koja ukoliko nije osigurana, MI se vadi i postavlja na pogodnije mjesto. Ukoliko je primarna stabilnost zadovoljena MI se imedijatno uključuje u ortodontsku terapiju kao direktno ili indirektno sidrište. Za glavu MI se kače razni vezivni elementi kao što su gumice, opruge ili žice.

Tijekom i nakon implantacije može doći do određenih neželjenih pojava kao što su: oštećenje korijena ili živca, pucanje MI zbog nekontroliranog torca, upala gingive i gubitak MI zbog loše higijene, prerastanje gingive preko implantata i slično.

Postotak uspješnosti terapije Mi je visok, a rizici od komplikacija uz pravilno rukovanje i dobro planiranje svedeni su na minimum (1).

12. ZAKLJUČAK

Mikroimplantati su suvremena pomagala u ortodontskoj terapiji. Mogu se postaviti u bilo kojem trenutku ortodontske terapije i skinuti nakon što su postigli željeni pomak. Terapija MI ima veliku prednost nad konvencionalnom ortodontskom terapijom. Njima pomaci zuba postaju predvidljivi, omogućuju nam kontrolu pomaka u sve tri dimenzije, sprječava se neželjena pojava gubitka sidrišta koja dodatno komplicira terapiju. Pacijentu su ugodni i relativno su nevidljivi. U nekim slučajevima omogućavaju pomake pojedinačnih zubi bez potrebe za stavljanjem bravica na cijeli zubni luk. Također omogućavaju distalizaciju zubi bez potrebe za nošenjem *headgear* naprave. Intruzija molara ne predstavlja problem kao kod konvencionalne ortodontske terapije, pa se skeletni otvoreni zagriz može tretirati mikroimplantatima bez potrebe za invazivnim ortognatsko-kirurškim zahvatom. Mogu se koristiti u liječenju svih ortodontskih anomalija, ubrzavajući i pojednostavljujući terapiju. Apsolutnih kontraindikacija za MI gotovo nema, koriste se u terapiji djece i odraslih. Njihova primjena je u sve većem porastu te će zasigurno u budućnosti postati neizostavan dio ortodontske terapije.

13. SAŽETAK

Mikroimplantati su maleni titanski vijci duljine od 4 do 15 mm, promjera od 1.2 do 2.3 mm. Sastoje se od glave za koju se kače vezivni elementi, vrata koji tijesno prijaja uz gingivu i tijela s navojima koji prodiru u kost. Služe kao privremeno skeletno sidrište. Retiniraju se mehanički u kosti, a njihova stabilnost ovisi o kvaliteti i kvantiteti kortikalisa. Najčešće se pozicioniraju u interradikularni prostor, na tvrdo nepce ili u retromolarno područje. Prednosti su mu osiguravanje apsolutnog sidrišta, kontrola pomaka zuba, jednostavno postavljanje i uklanjanje, neovisnost o suradnji pacijenta, nevidljivost i biokompatibilnost. Imaju široku terapijsku primjenu, uspješni su u liječenju dentoalveolarnih, ali i skeletnih anomalija. Koriste se u terapiji anomalija klase II i III, otvorenog zagriža, zbijenosti, dubokog zagriža, u kombinaciji s hyrax vijkom za terapiju forsiranog cijepanja nepčane suture i mnogim drugim. Mogu se postavljati ručno putem ključa i račve ili strojno mikromotorom uz vodeno hlađenje. Uklanjaju se vrlo jednostavno bez potrebe za anestezijom, a rana brzo cijeli.

14. SUMMARY

MICROIMPLANTS IN ORTHODONTICS

Micro-implants are small titanium screws whose length spans from 4 to 15 mm and diameter is from 1.2 to 2.3 mm. They consist of the head, to which connective elements are attached, the neck that adheres to the gingiva and the threaded body that pierces the bone. Micro-implants are used as a temporary skeletal anchorage. Micro-screws are mechanically retained into the bone and their stability depends on the quality and quantity of the cortical bone. They can be imbedded in the interradicular space, the hard palate or the retromolar area. The advantages of micro-implants are: maximal anchorage, control of tooth movement, easy replacement, invisibility, biocompatibility and no chief complain of the patient. They are used in a wide range of dental as well as skeletal malocclusions such as class II and III, open bites, crowding, deep bites, etc. They are also used in combination with hyrax screws for the treatment of distraction osteogenesis. Micro-implants can be inserted manually with a screwdriver and ratchet, or mechanically, using a micro motor with water cooling. Their removal is easy, there is no need for anesthesia and the wound heals quickly.

15. LITERATURA:

1. Ludwig B, Baumgaertel S, Böhm B, Bowman SJ, Glasl B, Johnston LE, et al. Mini-Implants in Orthodontics: Innovative Anchorage Concepts. London etc.: Quintessence Publishing Co Ltd; 2008.
2. Lee JS, Kim JK, Park YC, Vanarsdall RL. Applications of Orthodontic Mini-implants. Chicago etc.: Quintessence Publishing Co, Inc; 2007.
3. Proffit WR, Henry W. Fields, Jr., Sarver DM. Contemporary orthodontics. 4th ed. St. Louis : Mosby Elsevier; 2007.
4. Špalj S, Katalinić A, Varga S, Radica N. Ortodontski priručnik. Rijeka: Medicinski fakultet Sveučilišta u Rijeci; 2012.
5. Intech: Miniscrew Applications in Orthodontics [homepage on internet]. 2015; (pogledano 2. kolovoza 2016.). Dostupno na:
<http://www.intechopen.com/books/current-concepts-in-dental-implantology/miniscrew-applications-in-orthodontics>
6. Rastogi N, Kumar D, Bansal A. The role of implants in orthodontics. J Dent Implant. 2011;1:86-92.
7. Moon CH, Lee HS, Im JS, Baek SH. Factors associated with the success rate of orthodontic mini screws placed in the upper and lower posterior buccal region. Angle Orthod. 2008;78(1): 101-6.
8. Freudenthaler JW, Haas R, Bantleon HP. Bicortical titanium screws for critical orthodontic anchorage in mandible: a preliminary report on clinical applications. Clin Oral Implant Res. 2001;12(4): 358-363.
9. Park HS, Kwon OW, Sung JH. Nonextraction treatment of an open bite with microscrew implant anchorage. Am J Orthod. 2006; 130(3): 391-402.

10. Sivakumar I, Sivakumar A. Intrusion of an overerupted molar using orthodontic miniscrew implant: a preprosthodontic therapy. *Contemp Clin Dent.* 2014; 5(3): 422–424.
11. Mizrahi E, Mizrahi B. Mini-screw implants (temporary anchorage devices): orthodontic and pre-prosthetic applications. *J Orthod.* 2007; 34: 80–94.
12. Baek SH, Yang H, Kim KW, Ahn HW. Treatment of Class III Malocclusions Using Miniplate and Mini-Implant Anchorage. *Seminars in Orthodontics* 2011; 17(2): 98-107.
13. Suh H, Lee SJ, Park HS. Use of mini-implants to avoid maxillary surgery for Class III mandibular prognathic patient: a long-term post-retention case. *Korean J Orthod.* 2014; 44(6): 342-9.
14. Nienkemper M, Wilmes B, Pauls A, Drescher D. Maxillary protraction using a hybrid hyrax-facemask combination. *Progress in Orthodontics* 2013; 14:5.
15. MacGinnis M, Chu H, Youssef G, Wu K W, Machado AW, Moon W. The effects of micro-implant assisted rapid palatal expansion (MARPE) on the nasomaxillary complex- a finite element method (FEM) analysis. *Progress in Orthodontics* 2014; 15:52.
16. Hourfar J, Ludwig B, Kanavakis G. An active, skeletally anchored transpalatal appliance for derotation, distalization and vertical control of maxillary first molars. *J Orthod.* 2013; 41: 24-32.
17. Park HS. The usage of microimplants in orthodontics. In: R. Nanda and S. Kapila (ed.) *Current therapy in orthodontics* Mosby Inc. 2010; 291-300.

16. ŽIVOTOPIS

Silvija Rupčić rođena je 24.02.1992. u Zagrebu, gdje je završila osnovnu školu. Pohađala je VII. gimnaziju u Zagrebu te 2010. upisala Stomatološki fakultet Sveučilišta u Zagrebu. Tijekom studija asistirala je u privatnoj stomatološkoj ordinaciji.