

Prikaz patologije čeljusti na ortopantomogramu

Rogić, Sara

Master's thesis / Diplomski rad

2016

Degree Grantor / Ustanova koja je dodijelila akademski / stručni stupanj: **University of Zagreb, School of Dental Medicine / Sveučilište u Zagrebu, Stomatološki fakultet**

Permanent link / Trajna poveznica: <https://um.nsk.hr/um:nbn:hr:127:643487>

Rights / Prava: [Attribution-NonCommercial-NoDerivs 3.0 Unported / Imenovanje-Nekomercijalno-Bez prerada 3.0](#)

Download date / Datum preuzimanja: **2025-03-28**



Repository / Repozitorij:

[University of Zagreb School of Dental Medicine Repository](#)



SVEUČILIŠTE U ZAGREBU
STOMATOLOŠKI FAKULTET

Sara Rogić

**PRIKAZ PATOLOGIJE ČELJUSTI NA
ORTOPANTOMOGRAMU**

DIPLOMSKI RAD

Zagreb, rujan 2016.

Rad je izrađen na Katedri za opću i dentalnu radiologiju Stomatološkog fakulteta Sveučilišta u Zagrebu.

Voditelj rada: doc. dr. sc. Dijana Zadavec, dr.med., Sveučilište u Zagrebu, Stomatološki fakultet

Lektor hrvatskog jezika: Mislav Dević, diplomirani sociolog (profesor sociologije) i diplomirani kroatolog (profesor hrvatske kulture)

Lektor engleskog jezika: Marija Matić, magistra engleskog jezika i književnosti i magistra socijologije

Rad sadrži:

47 stranica

18 slika

1 CD

Zahvaljujem se mentorici doc.dr.sc. Dijani Zadravec, dr.med., na susretljivosti, stručnoj pomoći i savjetima tijekom izrade ovog rada.

Zahvaljujem se svojoj obitelji i dečku na nesebičnoj potpori i podršci tijekom mog školovanja.

SADRŽAJ

1. UVOD.....	1
2. SVRHA RADA.....	2
3. ORTOPANTOMOGRFIJA	3
3.1 Osnove ortopantomografije	3
3.2 Tehnika snimanja	4
3.3 Digitalna ortopantomografija	5
4. PRIKAZ PATOLOŠKIH PROMJENA ČELJUSTI.....	6
4.1 Ciste čeljusti	6
4.1.1 Odontogene ciste.....	6
4.1.1.1 Radikularna cista.....	7
4.1.1.2 Folikularna cista	8
4.1.1.3 Odontogena keratocista.....	9
4.1.2 Neodontogene ciste.....	11
4.1.2.1 Nazopalatinalna cista (cista incizalnog kanala)	11
4.1.2.2 Nazolabijalna cista (nazoalveolarna cista)	11
4.1.3 Pseudociste	12
4.1.3.1 Traumatska koštana cista	12
4.1.3.2 Stafneova cista	12
4.2 Tumori čeljusti	13
4.2.1 Benigni odontogeni tumori	14
4.2.1.1 Ameloblastom	14
4.2.1.2 Kalcificirajući epitelni odontogeni tumor (Pindborgov tumor)	15
4.2.1.3 Odontom.....	15
4.2.1.4 Odontogeni fibromksom	17
4.2.1.5 Cementom i cementoblastom	17
4.2.1.6 Periapikalna cementna displazija	17
4.2.2 Maligni tumori čeljusti.....	19
4.2.2.1 Osteosarkom.....	19
4.2.2.2. Metastaze u kostima čeljusti	20
4.2.3 Benigni neodontogeni tumori	21
4.2.3.1 Osteom	21

4.2.3.2 Hondrom	22
4.2.3.3 Hemangiom	23
4.2.4 Gigantocelularne promjene čeljusti	24
4.2.4.1 Centralni gigantocelularni granulom.....	24
4.2.4.2 „Smeđi tumor“ kod hiperparatireoidizma	25
4.2.4.3 Kerubizam	26
4.2.4.4 Fibrozna displazija	26
4.3 Traume čeljusti	28
4.3.1 Prijelomi donje čeljusti	28
4.4 Upalne bolesti čeljusti	30
4.5 Čeljusne manifestacije sistemskih bolesti	32
4.5.1 Osteoporoza	32
4.5.2 Pagetova bolest	33
4.5.3 Cushingov sindrom.....	34
4.5.4 Hipofosfatazija.....	35
4.5.5 Osteopetroza	35
5. RASPRAVA	37
6. ZAKLJUČAK.....	39
7. SAŽETAK	40
8. SUMMARY.....	42
9. LITERATURA	45
10. ŽIVOTOPIS.....	47

POPIS KRATICA

CBCT	<i>cone beam</i> kompjutorizirana tomografija
CCD	<i>charged couple device</i>
CGCG	centralni gigantocelularni granulom
CT	kompjutorizirana tomografija
DICOM	<i>Digital Imaging and Communications in Medicine</i>
MR	magnetska rezonancija
MSCT	višeslojna kompjutorizirana tomografija
OPG	ortopantomografija
PACS	<i>Picture Archiving and Communication System</i>
PHD	patohistološka dijagnostika
RIS	<i>Radiology Information System</i>

1. UVOD

Ortopantomogram je dvodimenzionalna ekstraoralna rendgenološka snimka koja se svakodnevno koristi u stomatološkoj praksi za orijentaciju o postojanju patoloških procesa na zubima i okolnoj čeljustnoj kosti. Brojne lokalne i sistemske bolesti izazivaju slične promjene na čeljustima. Alveolarna kost maksile i mandibule je dio koštanog sustava i sudjeluje u homeostazi minerala.

Struktura alveolarne kosti može biti narušena brojnim procesima poput cista čeljusti, pseudocista, tumora čeljusti i tumorima sličnih promjena, ali i jatrogenim uzrocima poput prijeloma koji se također prikazuju na ortopantomogramu. Od sistemskih bolesti mogu se vidjeti promjene kod osteoporoze ili Cushingovog sindroma te kod koštanih metaboličkih bolesti poput hipofosfatazije.

Upravo zbog rutinske uporabe ortopantomogramske snimke u svakodnevnoj praksi doktora dentalne medicine nužno je dobro poznavanje normalne anatomije i anatomskih varijacija koje se prikazuju na snimkama, ali i prepoznavanje patoloških procesa koji zahtijevaju daljnju dijagnostičku i specijalističku obradu.

2. SVRHA RADA

Svrha ovog rada je prikazati lokalne i sistemske bolesti koje mogu izazvati koštane promjene u alveolarnoj kosti. U prikazu svake lokalne i sistemske bolesti naglasak će biti stavljen na specifičan izgled promjene na ortopantomografskoj snimci te na diferencijalnu dijagnostiku promjena.

3. ORTOPANTOMOGRFIJA (OPG)

3.1. Osnove ortopantomografije

Ortopantomografija ili panoramsko snimanje je ekstraoralna dvodimenzionalna tehnika snimanja čeljusti koja nam pored strukture zuba i čeljusti daje uvid i u okolne anatomske strukture. Panoramsko snimanje pruža mogućnost analize četiriju područja: dentoalveolarno, maksilarno, mandibularno i područje temporomandibularnih zglobova (1). Zbog toga služi kao bazična snimka za dijagnostiku postojanja periapikalnih upalnih procesa, kontrolu visine kosti, dijagnostiku tumora i ostalih deformacija. Danas se ortopantomogram smatra neizostavnom snimkom u gotovo svim stomatološkim specijalnostima (2).

Prednosti ortopantomografije su:

- panoramski prikaz mastikatornog sustava s temporomandibularnim zglobovima i maksilarnim sinusima
- pregledna dokumentacija za planiranje i kontrolu liječenja
- smanjenje izlaganja zračenju (2)

Nedostatci ortopantomografije su:

- kod jake protruzije zubi u fronti gornja i donja čeljust ne mogu se istovremeno optimalno prikazati
- različiti faktori uvećanja kao rezultat različitog razmaka fokus-objekt i objektnosač što onemogućuje točno mjerenje
- superponiranje struktura, primjerice kralješnice preko središnjeg područja rendgenske slike te superponacija u području gornjih premolara (2)

Razlikuje se pet intenziteta zasjenjenja na radiogramu: zrak (pluća, probavni sustav), masno tkivo, meke česti (mišići, parenhimni organi), vapno (kosti, kalcifikati) i metal (strana tijela, kontrasti) (4).

3.2. Tehnika snimanja

Rendgenska cijev kreće se sinkrono sa nosačem kazete/senzora oko centara rotacije koji se za vrijeme ekspozicije klizno pomaknu unutar zubnog luka. Zrake se spajaju u snopove preko primarnog (bližeg fokusu) i sekundarnog (udaljenog od fokusa) otvora na zaslonu. Nakon što su prošle sekundarni zaslon nailaze na film/senzor koji se pomiče u suprotnom smjeru. Na taj način zabilježi se samo reljef zraka dotične regije (2, 3).

Osvjetljenje unutar kazete kod izrade rendgenskih slika na film se izvodi u kombinaciji s parom folija za pojačanje nanesenim na prednju i stražnju stranu kazete. Dolazeće rendgenske zrake pretvaraju se u zrake svjetlosti i tako se obostrano premazani film osvijetli samo sa minimalnom dozom zračenja. Konvencionalni filmovi osjetljivi su na plavo područje spektra s plavo-emitirajućim folijama i ne postižu visoku kvalitetu prikazivanja kao moderni sustavi. Moderni filmovi su osjetljivi samo na određeno područje spektra, s kojim je usklađena emisija odgovarajuće folije za pojačavanje (2, 3).

3. 3. Digitalna ortopantomografija

Digitalni sustav omogućuje prikaz rendgenske slike na ekranu. Za razliku od analognog sustava, umjesto filma i folije ima elektroničke receptore (1).

Sustav se sastoji od triju dijelova: izvora zračenja sa mjeračem vremena ekspozicije i senzorom za registraciju rendgenskih zraka, kamere te računalnog ekrana. Senzor je osjetljiviji na zrake od klasičnog filma. Sastoji se od malog receptorskog zaslona na kojem se događa fluorescencija. Senzori mogu biti scintilacijski kristali i fotostimulirajuće fosforne pločice. Informacija u obliku svjetla se prenosi optičkim vlaknima do kamere nalik CCD (*charged couple device*) video kamerama i pretvara u električni signal. Nakon toga se slika na računalskom zaslonu prikazuje kao skupina piksela. Na računalu se pojavljuje snimka koja se može povećati i do 250 puta uz 95% manje zračenja za pacijenta (2,3).

DICOM standard (*Digital Imaging and Communications in Medicine*) propisuje format radiološkog zapisa, način na koji se slike prenose i pohranjuju na različitim medijima. Telemedicina omogućuje slanje i povezivanje radioloških upita, nalaza i mišljenja, a za njezino funkcioniranje potrebni su PACS (*Picture Archiving and Communication System*) i RIS (*Radiology Information System*). PACS je osmišljen radi lakše pohrane i pristupa slikovnom materijalu, dok RIS omogućuje autorizaciju, pisanje nalaza u standardiziranom obliku, pristup ranijim radiološkim pregledima te povezivanje s bazama podataka drugih medicinskih sustava (1).

4. PRIKAZ PATOLOŠKIH PROMJENA ČELJUSTI

4. 1. Ciste čeljusti

Ciste su patološke šupljine s vlastitom stjenkom od potpornog tkiva i unutrašnjom prevlakom od epitela unutar koje se nalazi tekućina ili meki sadržaj (5). To znači da prava cista ima dvije ovojnice, vanjsku (vezivnu) i unutrašnju (epitelnu). Na radiografskom zapisu se prikazuju kao unilokularne ili multilokularne transparencije različite veličine, oštro ocrtanih kontura s prikazom tankog ruba intenzivnog zasjenjenja (6). Ciste u čeljusti mnogo su češće nego u drugim kostima zbog razvojnih, odontogenih, rezidualnih te epitelnih tkiva u tom području (7). Usljed razvoja cističnih lezija, dolazi do snažne destrukcije kostiju (8).

Prema klasifikaciji Svjetske zdravstvene organizacije (WHO) od 2003. godine, ciste čeljusti dijele se na odontogene i neodontogene.

4.1.1. Odontogene ciste

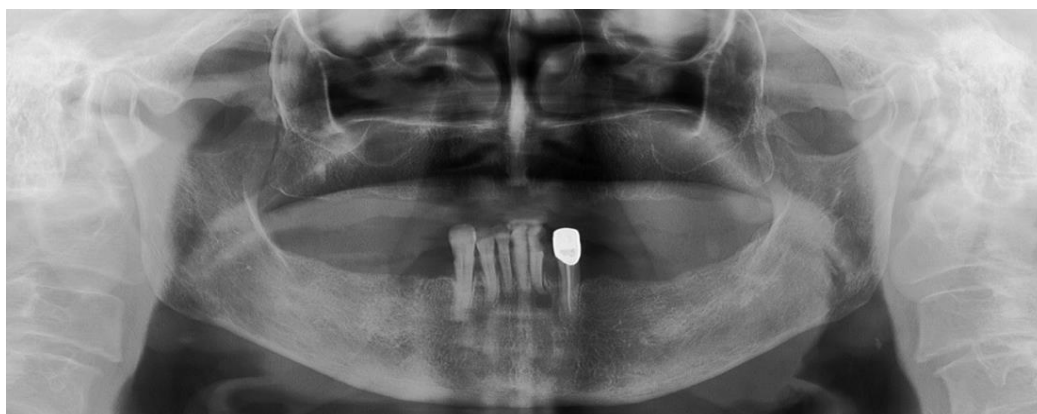Zub je izravni ili neizravni uzročnik odontogenih cista, neovisno o načinu njihova nastanka. Mogu nastati kao posljedica kronične upale zubnog kanala, potpornog aparata zuba ili elemenata njegova razvoja (5). Za nastanak ciste prije svega potreban je stimulans ili impuls koji iz zubnih elemenata stvori elemente što čine ovojnici odontogene ciste. Odontogene ciste predstavljaju 90% svih cista u čeljusti (7). Ovaj tip cisti dijeli se na radikularne, radikularne rezidualne, lateralne periodontalne, keratociste i folikularne ciste (6).

4.1.1.1. Radikularna cista

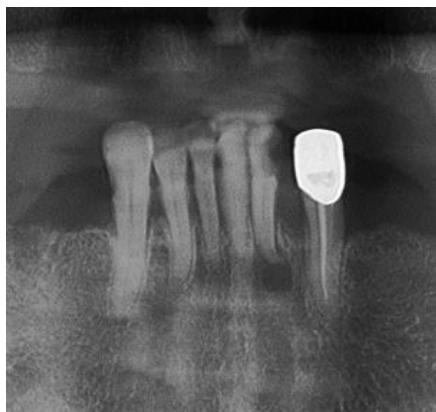
Radikularna cista najčešći je oblik, koji čini više od 85% svih odontogenih cista. Uglavnom nastaje iz periapikalnog patološkog procesa kada unutar granulacijskog tkiva počne bujati epitel, to jest Malassezovi epitelni ostatci (6). Najčešća lokalizacija radikularne ciste je prednji dio maksile (7). Vrlo često je asimptomatska. Moguća je pojava razmicanja korijena, naročito kod većih cisti. Obzirom na lokalizaciju, moguće je razlikovati apikalnu radikularnu cistu te lateralnu radikularnu cistu. Ukoliko radikularna cista zaostane u čeljusti nakon ekstrakcije zuba, naziva se rezidualna cista (6).

Rendgenski nalaz:

Oštro ograničena transparentcija u području apeksa zuba. Cista centralno ili lateralno okružuje apeks korijena. Mala radikularna cista se radiografski ne može diferencijalno dijagnostički razlikovati od dobro ograničenog periapikalnog granuloma (2, 3, 6).



Slika 1. Ortopantomogram: radikularna cista u području zuba 32. Preuzeto: (1)



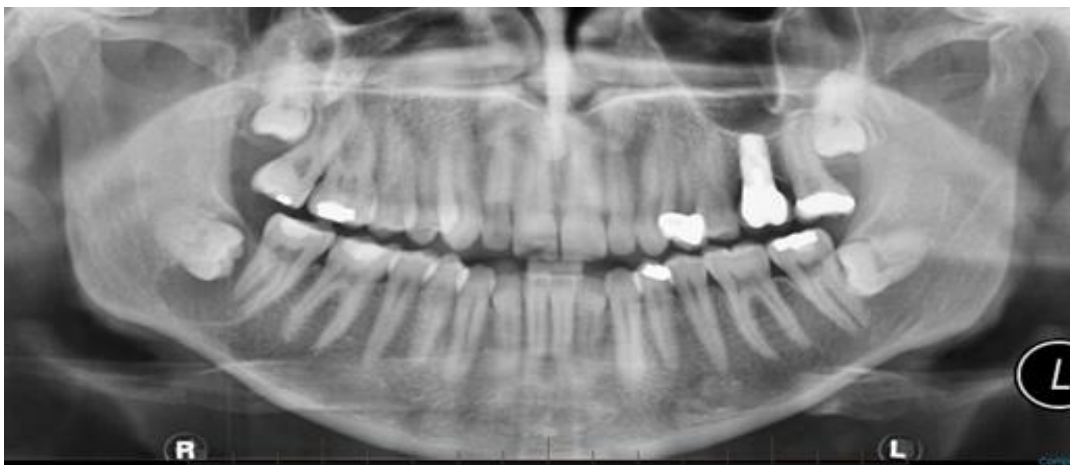Slika 2. Uvećan detalj ortopantomografske snimke. Preuzeto: (1)

4.1.1.2. Folikularna cista

Druga po učestalosti među odontogenim cistama je folikularna cista. Nastaje nakon stvaranja kalcificirane krune zuba, zbog čega je za nalaz karakteristična kruna zuba smještena unutar same ciste. Najčešće je smještena uz krunu impaktiranog ili retiniranog zuba. S obzirom na to da je najčešće impaktirani zub donji umnjak, folikularnu cistu se u najvećoj mjeri pronalazi u lateralnoj regiji mandibule. U početku cista ne stvara subjektivne ni objektivne smjetnje, ali tijekom rasta postupno uzrokuje deformaciju čeljusti i razmicanje zubi (6).

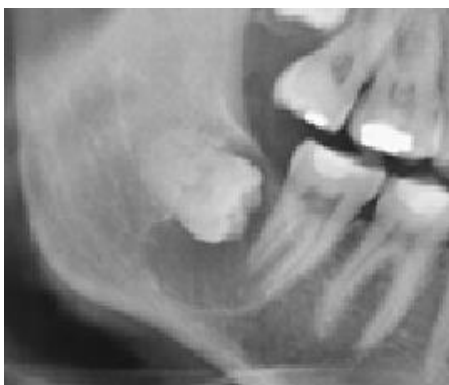Rendgenski nalaz:

Unilokularno ili multilokularno, okruglo ili ovalno prosvjetljenje u koje prominira cijela ili dio krune neizniklog zuba. Uvijek raste u smjeru najmanjeg otpora kosti, što je osnovna klinička razlika prema tumorima koji rastu ravnomjerno u svim smjerovima (2, 6).



Slika 3. Ortopantomogram: folikularna cista u području donjeg desnog umnjaka.

Preuzeto: (9)



Slika 4. Uvećan detalj ortopantomograma. Preuzeto: (9)

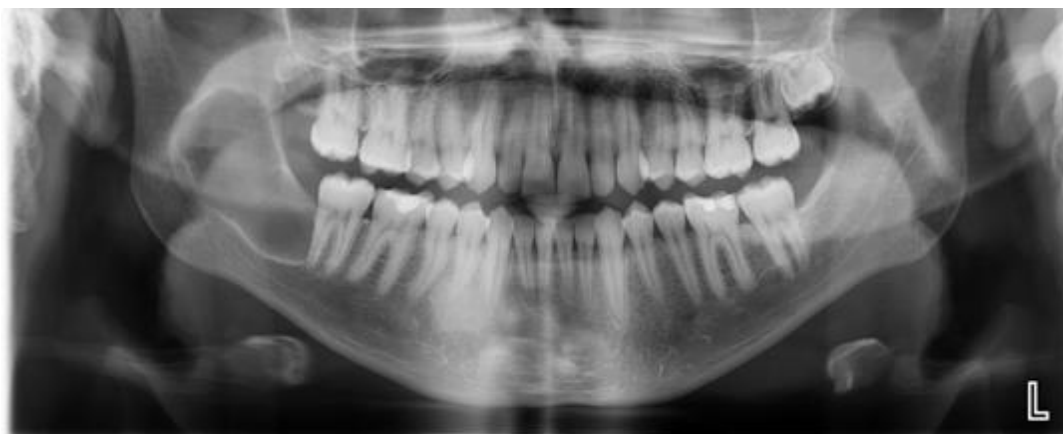
4.1.1.3. Odontogena keratocista

Odontogena keratocista nastaje iz ostataka dentalne lamine, dakle prije pojave kalcificiranog zubnog tkiva uslijed čega se kod nje ne pronalazi razvijenu krunu zuba. Često nastaje na mjestu nerazvijenog umnjaka u donjoj čeljusti. Specifične je histološke građe. Vanjska vezivna ovojnica je vrlo tanka, a unutrašnjost se sastoji od

višeslojnog pločastog epitela koji često pokazuje znakove keratinizacije. Uobičajeni su recidivi odontogene keratociste, a najčešće se pripisuju tankoj vezivnoj čahuri koja lagano puca prilikom enukleacije što uzrokuje zaostajanje epitelnih ostataka u koštanoj šupljini. Vrlo je bitna histološka analiza radi razlikovanja od ameloblastoma (6).

Rendgenski nalaz:

Najčešće se prikazuje kao transparentna, oštro ograničena, multilobularna struktura koja nije u vezi sa zubima. Može biti uzrok okolnog kortikalnog zadebljanja te gubitka koštane mase, posebno ukoliko dolazi do širenja u okolne strukture poput maksilarnog sinusa (1, 6).



Slika 5. Ortopantomogram: odontogena keratocista desno u dijelu tijela i uzlaznog kraka mandibule. Preuzeto: (10)

4.1.2. Neodontogene ciste

Neodontogene ciste su razvojne anomalije koje nastaju od ostataka ili inkulzija epitela koji prekriva čeljusne nastavke tijekom njihova razvoja. Nastaju na mjestima fuzije različitih kostiju. Klasificirane su prema anatomske lokalizaciji (6).

4.1.2.1 Nazopalatinalna cista (cista incizalnog kanala)

Nazopalatinalna cista nastaje od epitelnih ostataka u incizalnom kanalu, dakle na mjestu spajanja palatinalnih nastavaka s premaksilom i nosnim septumom. Cistična promjena se može razviti na bilo kojoj razini kanala, u nepčanoj sluznici ili koštanom dijelu. Cista je asimptomatska ukoliko ne izbočuje papilu incizivu ili nepce (6).

Rendgenski nalaz:

U središnjoj liniji se pronalazi ovalno ili srcoliko prosvjetljenje koje se projecira preko korjenova središnjih sjekutića. Moguća je pojava razmicanja korjenova pa oni poprimaju divergentan izgled (2, 6).

4.1.2.2. Nazolabijalna cista (nazoalveolarna cista)

Nazolabijalna cista nastaje na mjestu spajanja medijalnog i lateralnog nosnog nastavka s maksilarnim nastavkom. Cista u početku raste u mekom tkivu nazolabijalne brazde, a daljnjim rastom može zbog pristiska uzrokovati polumjesečastu impresiju na kosti gornje čeljusti (6).

4.1.3. Pseudociste

Pseudociste su cistama slične promjene čeljusti koje za razliku od pravih cista nemaju epitelnu ovojniciu, a najčešće su obavijene sa samo nešto veziva (3).

4.1.3.1. Traumatska koštana cista

Traumatska koštana cista ili šupljina nastaje kao posljedica udarca ili traume zbog čega nastaje krvarenje u kosti koje dovodi do nastanka koštane šupljine. Takve promjene su opisane i u drugim kostima tijela. U čeljustima se najčešće nalaze u lateralnim dijelovima ili uzlaznom kraku donje čeljusti. Traumatske ciste su asimptomatske i otkrivaju se slučajno nakon radiološkog snimanja (3, 6).

Rendgenski nalaz:

Nalazimo unilokularno lobularno prosvjetljenje koje se najčešće nalazi udaljeno od zuba (6).

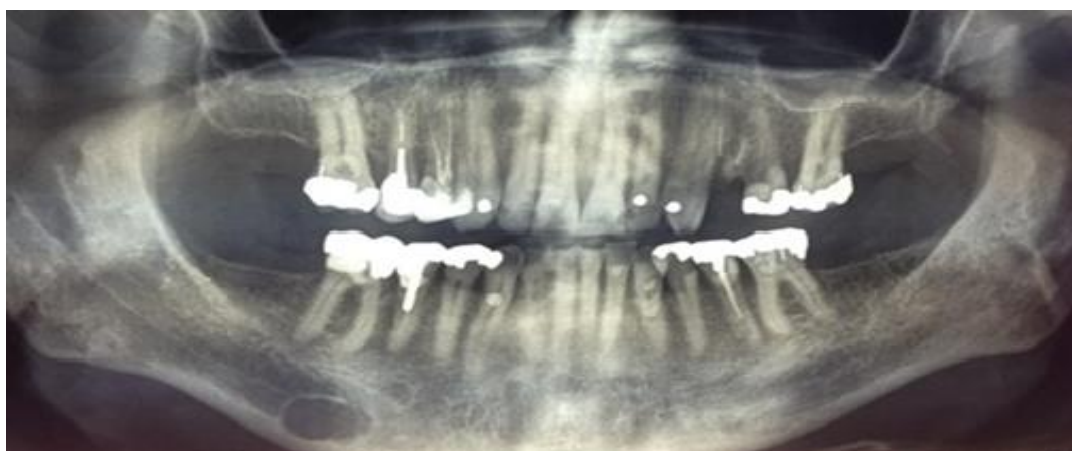4.1.3.2. Stafneova cista

Stafneova cista ili latentna koštana šupljina je malo okruglo ili ovalno koštano prosvjetljenje smješteno u lateralnom dijelu tijela mandibule, uvijek ispod mandibualnog kanala. Danas prevladava mišljenje da je riječ o ektopičnim

nakupinama žlijezdanog tkiva submandibularne žlijezde slinovnice. Asimptomatske su i obično ne rastu te stoga nije potrebno kirurško liječenje (6).

Rendgenski nalaz:

Okrugla ili ovalna transparentcija ispod mandibularnog kanala. U rijetkim slučajevima, može se naći medijalno od mentalnog otvora (2, 3).



Slika 6. Ortopantomogram: Stafneova cista. Preuzeto: (11)

4.2. TUMORI ČELJUSTI

Tumori čeljusti i usne šupljine dijele se prema nekoliko kriterija. Prema etiologiji razlikuju se odontogeni tumori, neodontogeni tumori i gigantocelularne promjene čeljusti. Prema histološkog građi odontogenih tumora dijele se na epitelne, miješane i mezodermalne tumore. Prema agresivnosti i sposobnosti metastaziranja razlikuju se benigni i maligni tumori čeljusti (3, 6).

4.2.1. Benigni odontogeni tumori

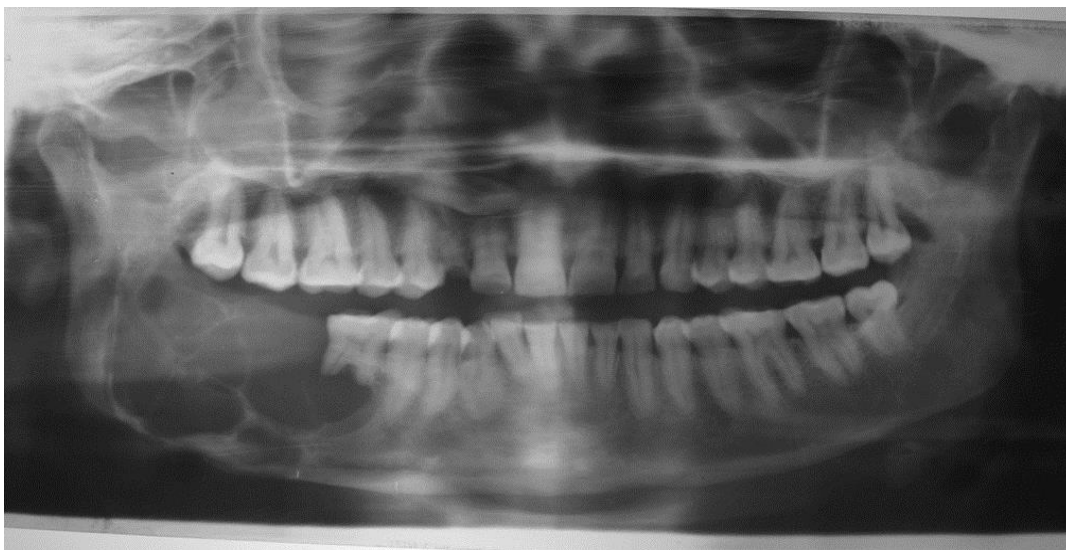Odontogeni tumori nastaju iz dentalne osnove koja može biti epitelna (dentalna lamina, caklinski organ, epitel usne šupljine, epitel zubnih cista, Malassezovi epitelni ostatci), ili mezenhimalna osnova (stanice zubne papile ili stanice zubnog folikla). Tumori benignog ponašanja su mnogo učestaliji od malignih (6).

4.2.1.1. Ameloblastom

Ameloblastom je benigni tumor porijeklom iz odontogenog epitela. Svrstava se u benigne tumore, iako ima lokalno invazivne karakteristike. Najzastupljeniji je odontogeni epitelni tumor. Njegovo predilekcijsko mjesto je donja čeljust u regiji molara i uzlaznog kraka. To je asimptomatičan, sporo rastući tumor što razara kost u svim smjerovima. Jedini simptom ovog tumora je oteklina (1, 3).

Rendgenski nalaz:

Unilokularna ili multilokularna transparentija kosti. Često se spominje multilokularan, to jest policističan izgled tumora kao tipičan nalaz za ameloblastom (izgled mjehura sapunice ili pčelinjeg saća). U manjem broju slučajeva se mogu pronaći ameloblastomi solidnog izgleda. Opisan je i ekstraosealni rast i ekspanzija u području mekih tkiva. Terapija je radikalna kirurška ekscizija tumora s odstranjenjem dijela zdrave kosti s ciljem sprječavanja postoperativnih recidiva (3, 6).



Slika 7. Ortopantomogram: tipičan nalaz ameloblastoma. Preuzeto: (12)

4.2.1.2. Kalcificirajući epitelni odontogeni tumor (Pindborgov tumor)

Pindborgov tumor je rijetki epitelni tumor koji se najčešće javlja u donjoj čeljusti u području kutnjaka. Terapija je radikalna kirurška ekscizija tumora (6).

Rendgenski nalaz:

Pravilna transparentija u kosti sa zonama kalcifikacije. Često se nalazi uz impaktirani zub (6).

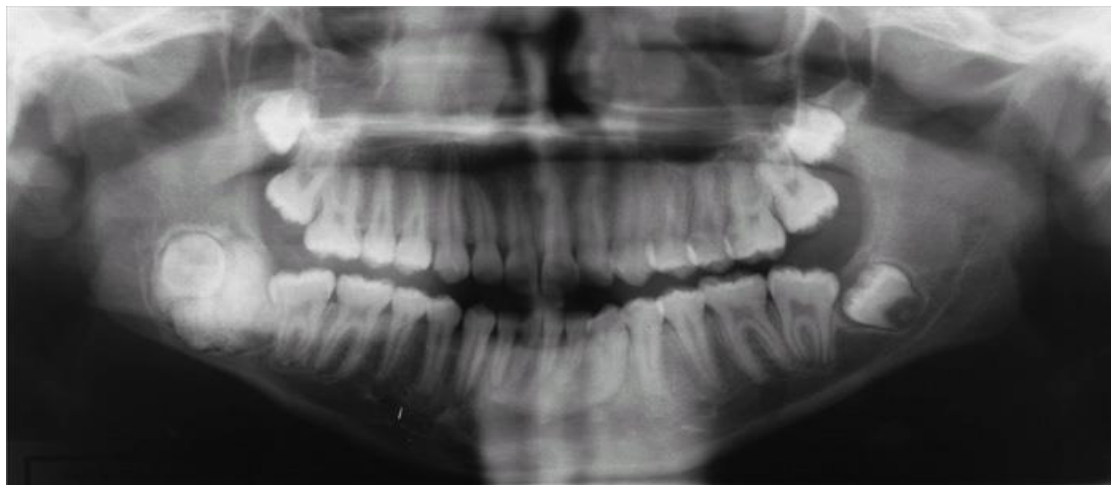4.2.1.3. Odontom

Odontomi su odontogeni tumori mješovitog porijekla, dakle imaju i epitelnu i mezenhimnu osnovu (6). To su najčešći odontogeni tumori (1). Dije se prema stupnju razvoja odnosno diferencijacije na jedinstveno složeni odontom i rastavljeno složeni

odontom. Rastavljeno složeni odontom je na višem stupnju razvoja od jedinstveno složenog. Kod njega se nalazi više rudimenata zuba i dijelova zubnih tkiva, za razliku od jedinstveno složenog odontoma sa jedinstvenom masom kalcificiranog tkiva (6). Sastoji se prvenstveno od cakline i dentina, a može sadržavati i cement te pulpno tkivo (13).

Rendgenski nalaz:

Oštro ograničene, pravilne amorfne mase sjene intenziteta kalcificiranih zubnih tkiva. Često se nalaze uz neiznikli zub, a leže u kosti od koje su odvojeni tankom vezivnom ovojnicom. U prednjem dijelu maksile u većini slučajeva nalazi se rastavljeno složeni odontom, dok se u posteriornoj regiji češće pronalaze jedinstveno složeni odontomi (6, 14).



Slika 8. Ortopantomogram: rastavljeno složeni odontom. Preuzeto: (15)

4.2.1.4. Odontogeni fibromiksom

Odontogeni fibromiksom je odontogeni tumor mezenhimnog porijekla, dakle razvija se iz stanica zubne papile ili folikula. Često ga nalazimo uz retinirani zub, podjednako učestalo u gornjoj i donjoj čeljusti (1, 6).

Rendgenski nalaz:

Pokazuju se multipla prosvjetljenja u kosti, cističnog, septiranog izgleda. Moguće je širenje iz kosti u okolna meka tkiva. Diferencijalna dijagnostika je zahtjevna i potrebno ga je razlikovati od ameloblastoma ili centralnog gigantocelularnog granuloma (1, 6).

4.2.1.5. Cementom i cementoblastom

Cementom i cementoblastom su mezehimanlni odontogeni tumori koji stvaraju sjenu intenziteta kosti pa je bitno ne zamijeniti ih s osteomom. Asimptomatski su, no ako dugo rastu mogu stvarati izbočenje kosti (6).

Rendgenski nalaz:

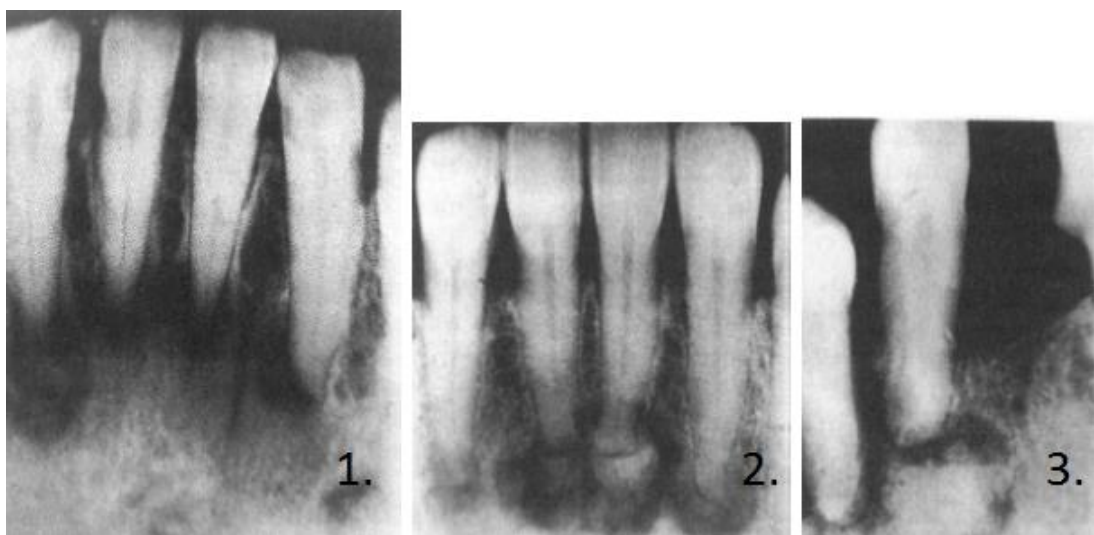
Zona kalcificiranog zubnoga tkiva vezana uz zubni korijen koji djeluje kao da je resorbiran ili kao da tvorba raste iz njega. Kalcificirano je područje sa zonom prosvjetljenja odvojeno od okolne kosti (6).

4.2.1.6. Periapikalna cementna displazija

Periapikalna cementna displazija je promjena čeljusti koja se učestalije pojavljuje kod osoba ženskog spola. U najvećem broju slučajeva nalazi se u predjelu fronte mandibule. Iako nije poznat pouzdan uzrok ovoj promijeni, najčešće se pripisuje proliferaciji parodontnog vezivnog tkiva. Cijelo zbijanje podsjeća na razvoj fibrozne displazije. Promjena je asimptomatska i nema maligni potencijal. Liječenje je potrebno isključivo u slučajevima deformacije ili stvaranja ulceracija sluznice. Razvijeniji oblik bolesti naziva se Floridna koštana displazija (3, 6)

Rendgenski nalaz:

Promjena prolazi kroz nekoliko stadija. U početku dolazi do transparencije uz korijene zuba, zatim pokazuje znakove lokaliziranog zasjenjenja, a u završnoj fazi dolazi do potpunog mineraliziranog zasjenjenja, to jest sklerozacije (6, 16).



Slika 9. Retroalveolarne snimke: Periapikalna cementna displazija (tri faze). Preuzeto: (16)

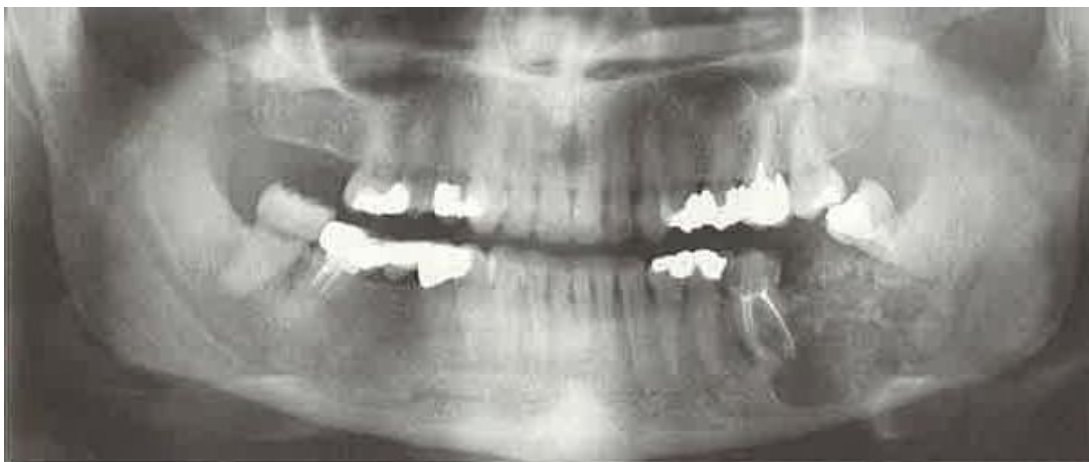4.2.2. Maligni tumori čeljusti

4.2.2.1. Osteosarkom

Osteosarkom je najčešći primarni maligni tumor kostiju koji čini približno 15% svih primarnih tumora kostiju potvrđenih biopsijom (17). Ovaj tumor karakterizira proizvodnja osteoida ili nezrele kosti. Češće se javlja u dugim kostima tijela. Samo 6.5% svih osteosarkoma se javlja u čeljustima (18). Postoje brojne varijacije osteosarkoma čeljusti, no općenito se dijele u dva tipa: primarni (genetski ili okološno uzrokovan) i sekundarni (kod bolesti gdje postoji brzi rast kostiju poput Pagetove bolesti kostiju ili fibrozne displazije) (19). Osteosarkomi čeljusti razlikuju se u odnosu na osteosarkome drugih kostiju pojavljivanjem u starijoj dobi, dužim prosječnim preživljenjem, rijetkim metastazama te lokalnim recidivima koje je teško kontrolirati i vode smrti pacijenta (17).

Rendgenski nalaz:

Pokazuje mnoge varijacije, no najčešće su to solitarne lezije sa neoštro omeđenim granicama koje mogu biti osteosklerotičnog, osteolitičnog ili mješanog izgleda (17). Ako se tumor proširi u periost, formira male nepravilne tračke nove kosti na površini lezije koje dobivaju izgled sunčevih zraka (*sun burst*) (19). Definitivna dijagnoza je moguća tek nakon dodatnih pretraga kompjuteriziranom tomografijom (CT) ili magnetskom rezonancijom (MR) (1).



Slika 10. Ortopantomogram: osteosarkom u lijevom posteriornom segmentu mandibule. Preuzeto: (2)

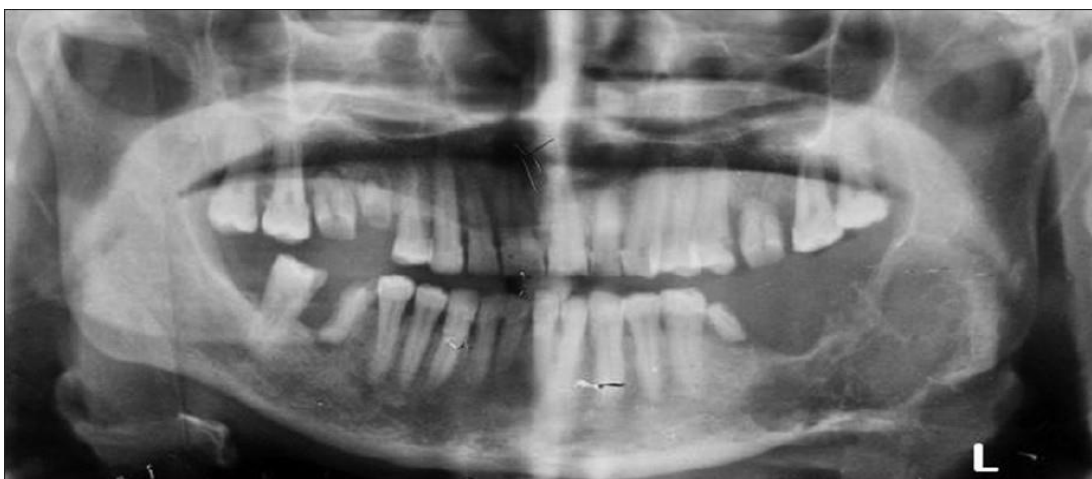4.2.2.2. Metastaze u kostima čeljusti

Metastaze su stanice malignih tumora koje su se proširile iz primarnog sijela bolesti. Metastatski tumori oralne regije nisu česti te čine samo 1-3% svih malignih oralnih neoplazmi. Od primarnih tumora koji predstavljaju česti izvor oralnih metastaza, najveći udio čine tumori dojke, pluća i bubrega. Mandibula je najčešće sijelo koštanih metastaza, i to posteriorna molarna regija mandibule (20).

Kliničke manifestacije variraju od lokaliziranog otoka kosti, bolova, ulceracija, hemoragija, paraestezija i patoloških fraktura (21).

Rendgenski nalaz:

Ne postoji patognomoničan rendgenski nalaz. Najčešće su to osteolitične lezije nepravilnog oblika i nepravilnih rubova. Tumori dojke i prostate imaju tendenciju stvaranja osteosklerotičnih metastaza (3, 20).



Slika 11. Ortopantomogram: metastatska osteolitična lezija lijevog posteriornog segmenta mandibule s patološkom frakturom (primarni tumor štitnjače). Preuzeto: (22)

4.2.3. Benigni neodontogeni tumori


4.2.3.1. Osteom

Osteom je tumor koštanog tkiva benigne naravi građen od kompakte i spongioze. S obzirom na lokalizaciju, razlikuju se periferni ili subperiostalni tip te centralni tip osteoma. Često su asimptomatski, no kod subperiostalnog tipa simptom može biti izbočina na čeljusti (6).

Rendgenski nalaz:

Radioopakne sjene intenziteta kosti sa gubitkom prirodne trabekularnosti alveolarne kosti, dobro ograničene od okolnog zdravnog tkiva. U slučaju većeg udjela spongioze kosti u tumoru, djelomično je očuvana trabekularna struktura kosti (2, 3).

U slučaju pojave multiplih osteoma čeljusti, radi se o Gardnerovom sindromu. Osim osteoma čeljusti, za Gardnerov sindrom su karakteristični stanjeni kortikalis dugih kostiju tijela, multipli fibromi, lojne i epidermalne ciste kože, polipoza crijeva, hiperdoncija te impaktirani zubi (6).



Slika 12. Ortopantomogram: osteom (istaknuto strelicama). Preuzeto: (2)

4.2.3.2. Hondrom

Hondrom je tumor hrskavičnog tkiva, histološki građen od nakupina hijaline hrskavice podijeljene pregradama vezivnog tkiva. Vrlo je rijedak u čeljustima. Pored hondroma u srednjem licu, opisani su i oni izvanskeletni u jeziku (6).

Rendgenski nalaz:

Prikazuje se relativno oštro ograničena koštana transparentija s mogućim multiplim zonama kalcifikacije. Diferencijalna dijagnostika od ostalih sličnih promjena u čeljusti moguća je tek nakon patohistološke dijagnostike (6).

4.2.3.3. Hemangiom

Hemangiom je benigni tumor krvnih žila koji se najčešće nalazi u mekim tkivima. Pored toga pronalazi se i u čeljusnim kostima. Omjer mandibule prema maksili je 3.3:1. Hemangiom je tri do pet puta češći kod žena (23). Lokaliziran u mekim tkivima je dijagnostički povoljniji zbog promjene boje sluznice iznad lezije. Najčešća klasifikacija hemangiome dijeli prema hemodinamičkim karakteristikama na arterio-venski (brzo protočni), kapilarno-venski (sporo protočni) te kavernom (sporo protočni) (6).

Rendgenski nalaz:

Najčešće nalazimo multilokularno prosvjetljavanje nalik saću ili mjehurima saponice (66%), a u literaturi su opisani slučajevi kod kojih je nađeno unilokularno prosvjetljavanje (3%), pa čak i slučajevi kod kojih nije nađeno prosvjetljavanje (1%). Resorpcija korijena zuba zabilježena je kod 30% slučajeva, no vitalnost zuba je najčešće očuvana (24).

Rendgenološki nalaz hemangioma nije specifičan, a vrlo je bitno razlikovati ga od periapikalne upale zbog moguće opasnosti od krvarenja u slučaju ekstrakcije zuba u blizini hemangioma (25). Za razlikovanje od periapikalne upale bitno je obratiti

pažnju na kliničke znakove poput oticanja, simptoma kompresibilnosti, pulsirajućeg krvarenja iz gingive i parestezija sluznice. Za točnu dijagnozu potrebno je napraviti pretrage opće i selektivne angiografije te CT i MR (6).

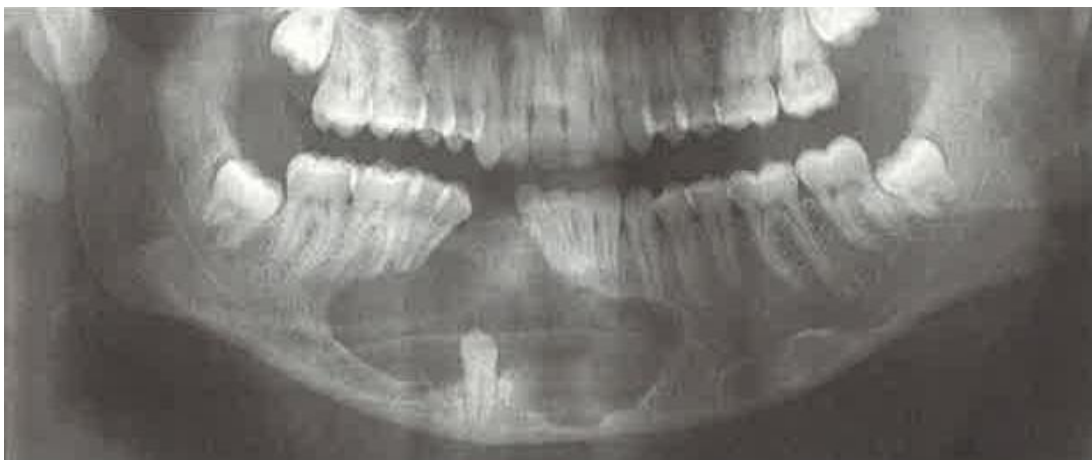4.2.4. Gigantocelularne promjene čeljusti

4.2.4.1. Centralni gigantocelularni granulom

Centralni gigantocelularni granulom (CGCG) nije prava neoplazma čeljusti, već je posrijedi lokalna reakcija organizma na neki podražaj, najčešće na koštano krvarenje. Tome u prilog govori i mikroskopska analiza koja pokazuje vezivno tkivo bez staničnih atipija sa divovskim stanicama oko mjesta krvarenja. Centralni gigantocelularni granulom se pojavljuje u mlađoj dobi. Najčešće je asimptomatski ukoliko ne stvara deformaciju zbog napuhivanja kosti (2, 6).

Rendgenski nalaz:

Nije patognomoničan za tvorbu. Prikazuje se uglavnom multilokularna transparentija, a ponekad može biti i monocistična. Zubni korijenovi uz tvorbu su razmaknuti ili resorbirani (2).



Slika 13. Ortopantomogram: centralni gigantocelularni granulom u tijelu mandibule.

Preuzeto: (2)

4.2.4.2. „Smeđi tumor“ kod hiperparatireoidizma

„Smeđi tumor“ kod hiperparatireoidizma nije pravi tumor, već je riječ o endokrino uzrokovanom centralnom gigantocelularnom granulomu od kojeg se ne može razlikovati ni po kliničkoj slici, ni po patohistološkoj dijagnozi, ni po rendgenskoj slici. Dakle, osnovni način razlikovanja ovih dviju tvorbi različitih uzroka su laboratorijska testiranja krvi i mokraće. U slučaju da je riječ o primarnom hiperparatireoidizmu, uz povišen parathormon nalazimo hiperkalcemiju, hipofosfatemiju i povišenu alkalnu fosfatazu. Liječenjem osnovne bolesti koštani defekti spontano regrediraju, to jest okoštavaju (2, 6).

4.2.4.3. Kerubizam

Kerubizam je bolest koja se tipično pojavljuje u dječaka rane dojenačke dobi. Najčešće se očituje kao bilateralno zadebljanje donje čeljusti u području angulusa i korpusa. Zadebljanja, koja potiskuju dno orbita prema gore, se javljaju i na maksili, zbog čega dolazi do zaobljenja lica. Dodatnoj punoći lica pridonose povećani limfni čvorovi submandibularne regije i vrata. U usnoj šupljini nalazimo proširene alveolarne nastavke, ektopične zube ili hipodonciju te druge razvojne anomalije zuba (6).

Rendgenski nalaz:

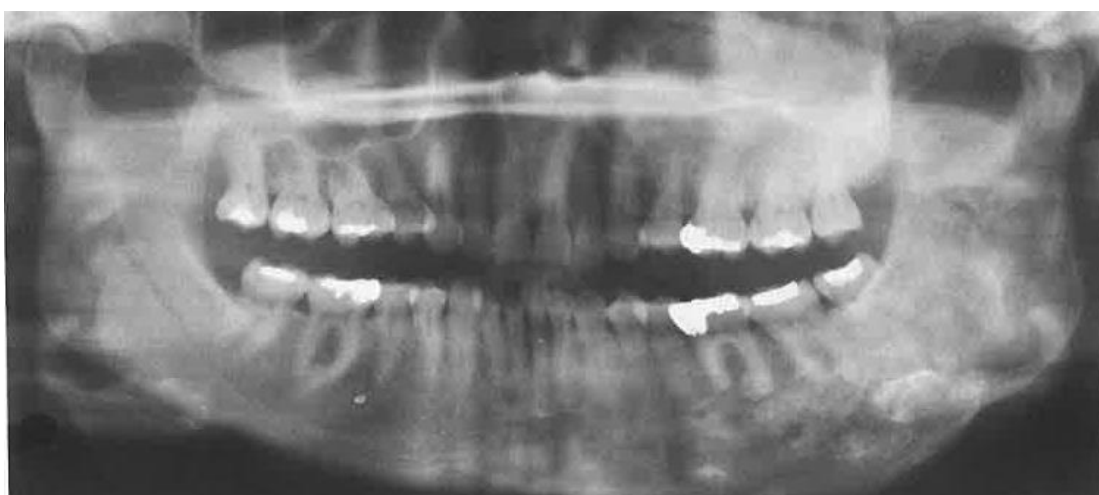Mnogobrojne cistične, septima ograničene šupljine u području molarne regije i angulusa koje podsjećaju na pjenu sapunice. Kirurška terapija dolazi u obzir tek nakon završetka rasta i razvoja. Većinom se radi remodelacija kosti na mjestima zaostalih deformacija (3, 6).

4.2.4.4. Fibrozna displazija

Fibrozna displazija je displastični koštani proces koji uzrokuje zamjenu koštanog tkiva vezivnim. U daljnjem razvoju bolesti može doći do metaplazije vezivnog tkiva i nastanka novog koštanog tkiva. Bolest može zahvatiti jednu kost (monoostotični oblik), više kostiju (poliostotični oblik) ili nekoliko kostiju u sklopu McCune-Albright sindroma (3,6). Oko 10% slučajeva monoostotične fibrozne displazije pojavljuje se u čeljusti. Prvi znak pojave je asimetrija ili deformacija čeljusti (6).

Rendgenski nalaz:

U ranijim stadijima bolesti prikazuje se prosvjetljenje koje nije oštro ograničeno već daje sliku mutnog stakla ili kore naranče. Prosvjetljenje može biti omeđeno difuznim sklerotičnim rubovima. Razvojem bolesti lezije dobivaju radioopakniji izgled, posebno u maksili (3, 6).



Slika 14. Ortopantomogram: unilaterálna fibrozná displázia sa zahvaćenom ľavým maxilóm i mandibulóm. Preuzeto: (3)

4.3. TRAUME ČELJUSTI

Kod analize prijeloma kostiju lica i čeljusti je nužan slikovni prikaz svih struktura i odnosa: mekih tkiva, koštanih struktura i zračnih puteva. Upravo zbog detaljnog prikaza frakturnih pukotina i odnosa frakturnih ulomaka glavna pretraga kod sumnje na prijelom kostiju lica i čeljusti je *multi slice computed tomography* (MSCT). Ortopantomogram je, kao konvencionalna radiološka dijagnostika, prije svega koristan za prikaz frakturnih pukotina kod prijeloma mandibule i za prikaz hematosinusa kod prijeloma maksile (1).

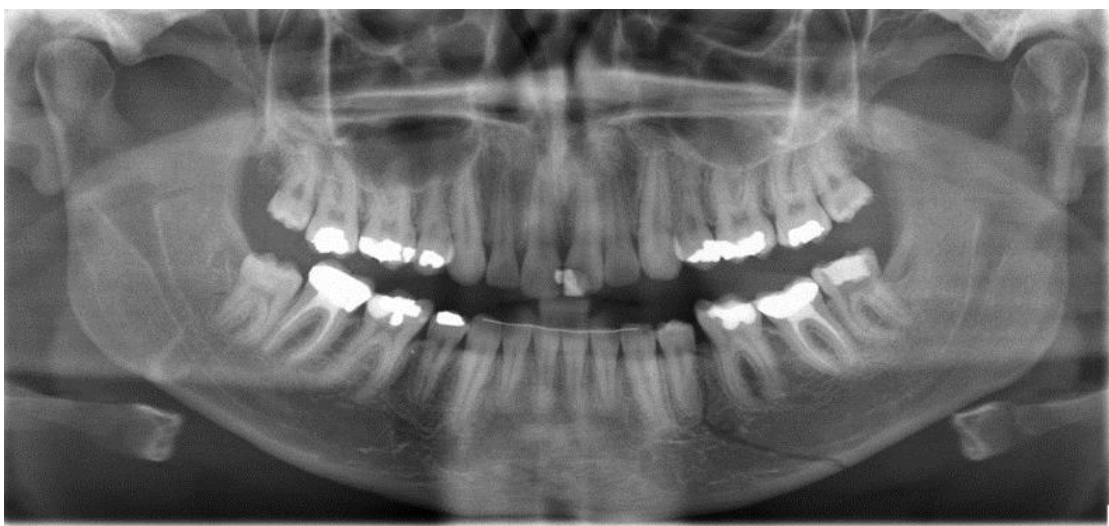
4.3.1. Prijelomi donje čeljusti

Uz ortopantomogram se za prikaz prijeloma donje čeljusti koriste i postrančana te kosa snimka. Za precizniju dijagnostiku koristi se MSCT (1). Prema mjestu prijeloma razlikuju se prijelom kondilarnog nastavka (36% slučajeva), prijelom korpusa donje čeljusti (21% slučajeva) te prijelom angulusa (20% slučajeva). Od rjeđih lokalizacija prijeloma razlikuju se prijelom simfize, ramusa donje čeljusti, alveolarnog te koronoidnog nastavka. Uzrok prijeloma može biti vanjska sila ili lokalno oboljenje čeljusti koje slabi strukturu čeljusti (tzv. patološki prijelomi). Prijelom može biti jednostavan ili kominutivan, otvoren ili zatvoren. Ukoliko se zub nalazi u frakturnoj pukotini, prijelom se smatra otvorenim. Dislokacija ulomaka ovisi o sili i smjeru udarca, broju i smjeru frakturnih pukotina te o vlaknu muskulature. Frakturu pri kojoj vlak mišića drži fragmente u kontaktu naziva se povoljnom, dok su kod nepovoljne frakture ulomci dislocirani zbog vlaka mišića (26).

Za pravilnu dijagnostiku prijeloma mandibule potrebno je obratiti pažnju na kliničke znakove poput otoka, deformiteta čeljusti te poremećene okluzije (26).

Rendgenski nalaz:

Uočava se prekid kontinuiteta mandibule u vidu radiolucetne linije. Prekid može biti poprečan ili kos ovisno o obliku frakture. Može se naći i veći broj ulomaka u slučaju kominutivne frakture (1, 26).



Slika 15. Ortopantomogram: prijelom tijela mandibule lijevo sa zubom 34 u frakturnoj pukotini. Preuzeto: (27)

4.4. Upalne bolesti čeljusti

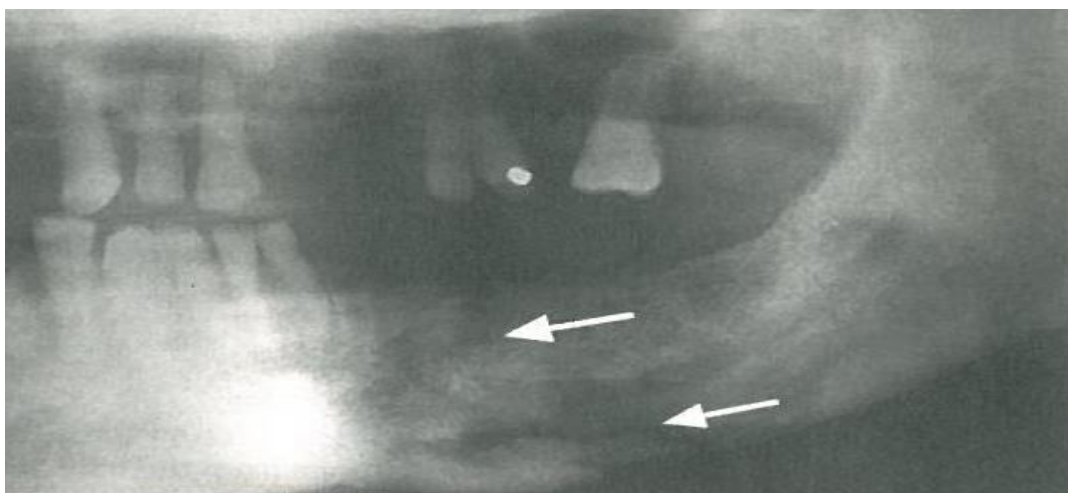
Upalna bolest čeljusti ili osteomijelitis je infekcija kosti najčešće uzrokovana stafilokoknim i streptokoknim bakterijama. Osteomijelitis zahvaća sve komponente kosti, dakle periost, kortikalis i spongiozu. Osteomijelitis je često uzrokovan odontogenom upalom, a može nastati i hematogenim širenjem ili *per continuitatem* uslijed prijeloma kosti ili ozlijede. Bitan čimbenik nastanka je i imunološki status organizma domaćina. Javlja se lokalizirana bol i osjetljivost s općim simptomima (uz akutni osteomijelitis) ili bez njih (uz kronični oblik). Liječenje je uvijek antimikrobno, a često i kirurško. Češća pojava osteomijelitisa je u mandibuli, vjerojatno zbog njene slabije vaskularizacije u odnosu na maksilu (26).

Razlikujemo pet specifičnih tipova bolesti:

- 1) *Rendgenski nalaz akutnog gnojnog osteomijelitisa*: prvih 1-3 tjedna bez promjena. U sljedećoj fazi resorpcija kosti na periferiji zahvaćene regije i odvajanje regija mrtve kosti (sekvestra). Nastaje granulacijsko tkivo između zahvaćene regije i zdrave kosti što stvara zonu transparentije.
- 2) *Rendgenski nalaz kroničnog gnojnog osteomijelitisa*: prozračnost kosti sa nepravilnim rubovima ili prozračnost sa jednim ili više sekvestara.
- 3) *Rendgenski nalaz kroničnog fokalnog sklerozirajućeg osteomijelitisa (kondenzirajući ostitis)*: pokazuje se periapikalno oštro ograničena sklerotična kost sa oštro ili neoštro definiranim rubovima uz korijen jednog zuba.
- 4) *Rendgenski nalaz kroničnog difuznog sklerozirajućeg osteomijelitisa*: vidljiva sklerozacija, odnosno zasjenjenje zahvaćenog dijela čeljusti sa dobro

definiranim rubovima ili nejasnim prijelazom od zdrave kosti. Ponekad se opisuje izgled poput smotuljka vate (*cotton wool*).

- 5) *Rendgenski nalaz kroničnog osteomijelitisa s proliferativnim periostitisom (Garreov osteomijelitis):* prikazuju se radiopakni dijelovi kosti u subkortikalnom dijelu s radiolucenim rubom koji novu proliferativnu kost odvaja od zdrave (3, 28).



Slika 16. Isječak ortomantograma: kronični osteomijelitis sa sekvestrom i spontanom frakturom (strelice). Preuzeto: (2)

4.5. ČELJUSNE MANIFESTACIJE SISTEMSKIH BOLESTI

Poremećaji endokrinološkog sustava, koštanog metabolizma i druge sistemske bolesti mogu imati utjecaj na strukturu i funkciju kosti i zuba. Funkcija kosti ne uključuje samo potporu, zaštitu i hematopoezu već služi i kao veliki rezervoar kalcija u tijelu. Bitno svojstvo kosti je konstantna remodelacija. Otprilike 5% do 10% koštane mase svake se godine zamjenjuje novom kosti (*internal turnover*) (2, 3).

Promjene koje se manifestiraju u čeljusnim kostima su generalizirane zbog toga što sistemske bolesti zahvaćaju cijelo tijelo. U najvećem broju slučajeva nije moguće točno identificirati bolest služeći se samo radiografskim karakteristikama. Promjene koje se pojavljuju na čeljusnim kostima uključuju sljedeće manifestacije: promjene u veličini i obliku kosti, promjene u broju, veličini i orijentaciji trabekula, promjene debljine i gustoće kortikalnih struktura te povećanje ili smanjenje ukupne koštane mase (2, 3).

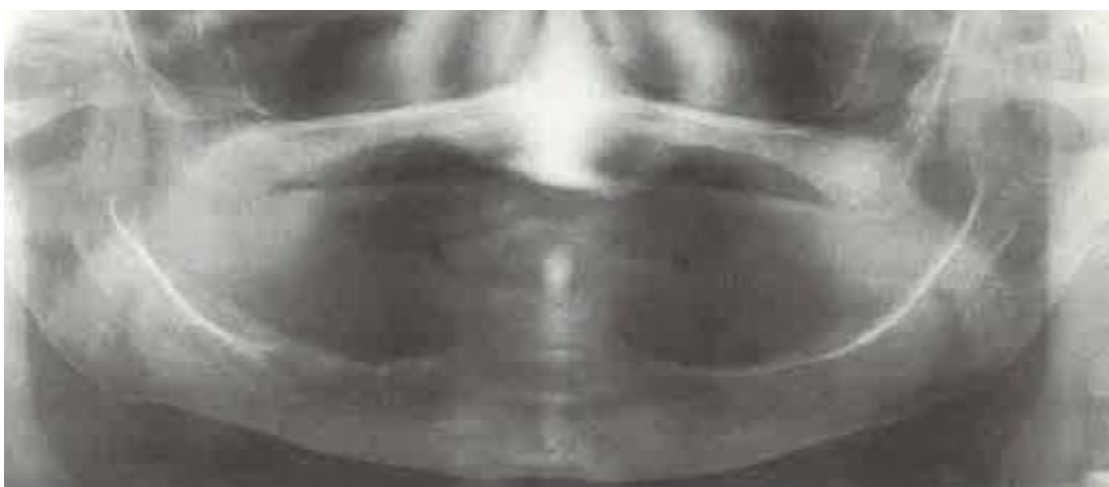
4.5.1. Osteoporoza

Smanjeno lučenje estrogenih hormona koje kod žena nastupa u menopauzi vodi smanjenju ukupne koštane mase pri čemu histološka struktura kosti ostaje nepromijenjena. Takvo stanje naziva se primarna osteoporoza. Sekundarna osteoporoza nastaje kao posljedica nutritivnih deficitarnosti, disbalansa hormona, tjelesne neaktivnosti i terapije kortikosteroidnim hormonima i heparinom. Najbitnije

kliničke manifestacije osteoporoze su frakture, najčešće radiusa, femura, rebara i kralješnice (2, 3).

Rendgenski nalaz:

Smanjena debljina i gustoća kortikalne granice mandibule, smanjen broj trabekula i stranjena lamina dura (3).



Slika 17. Ortopantomogram: primarna osteoporoza 93-godišnje pacijentice. Preuzeto: (2)

4.5.2. Pagetova bolest

Pagetova bolest ili osteitis deformans je stanje abnormalne resorpcije i apozicije koštanog tkiva jedne ili više kostiju. Početak bolesti je karakteriziran jakom osteoklastičnom aktivnošću s resorpcijom kosti nakon koje dolazi do pojačane aktivnosti osteoblasta. Zadebljanje cjelokupnog kostura očituje se i na kostima lica,

posebno maksile. Etiologija je nepoznata, no smatra se da postoji genetska predispozicija (2, 3).

Rendgenski nalaz:

Zubi u zahvaćenom području pokazuju značajke hiper cementoze s proširenjem apikalnog otvora koji može izgledati resorbiran. Kao posljedica koštane resorpcije vidljiva su neoštro ograničena radiolucetna područja, a u istom području, zbog istovremene koštane apozicije (*cotton wool effect*), nalaze se i radioopakna područja (2, 3).

4.5.3. Cushingov sindrom

Cushingov sindrom nastaje kada postoji povišena razina glukokortikoidnih hormona u krvi. Taj sindrom može nastati kao posljedica endogenog povećanog lučenja glukokortikoida ili kao produkt terapije egzogenim hormonima. Pacijenti s Cushingovim sindromom pokazuju simptome poput centralne pretilosti, grbe na leđima (*buffalo hump*), zaobljenog, okruglog lica (*moon face*), opće slabosti, hipertenzije, strija i dijabetesa (3).

Rendgenski nalaz:

Generalizirana osteoporoza kao produkt smanjene osteoblastične funkcije ili povećane osteoklastične aktivnosti. Vidljiv je gubitak lamine dure, a moguće su i patološke frakture (3).

4.5.4. Hipofosfatazija

Hipofosfatazija je rijetki nasljedni poremećaj uzrokovan smanjenom proizvodnjom ili defektnom funkcijom enzima alkalne fosfataze. Taj enzim je nužan za normalnu mineralizaciju osteoida. Bolest se nasljeđuje autosomno dominantno. Klinička slika varira ovisno o tome radi li se o homozigotima ili heterozigotima. U potonjem slučaju bolest pokazuje blaži tijek. U kliničkoj slici su vidljivi usporen rast, sklonost frakturama i deformacijama (3).

Rendgenski nalaz:

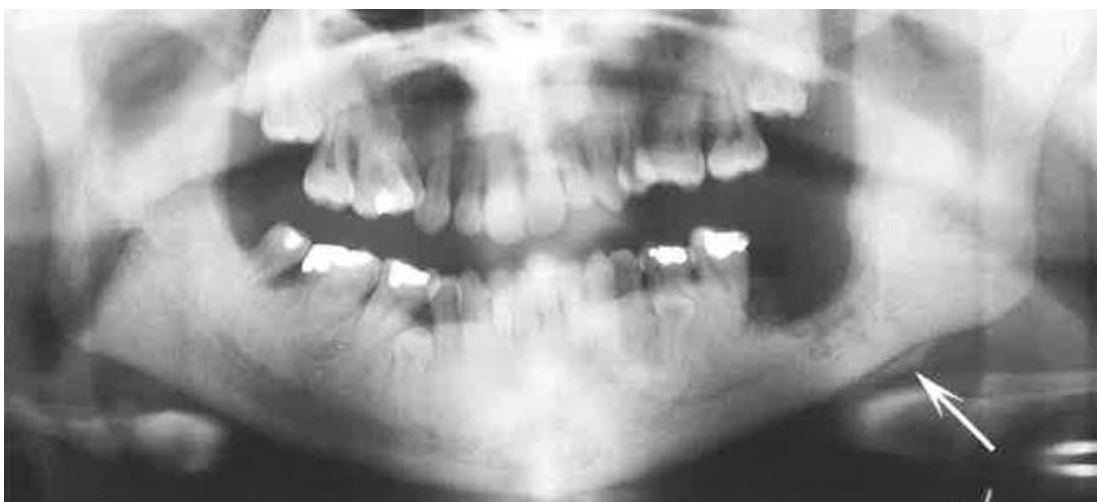Vidljive su generalizirane radiolucencije maksile i mandibule. Kortikalna kost i lamina dura su stanjene, a alveolarna kost je slabije mineralizirana (2, 3).

4.5.5. Osteopetroza

Osteopetroza ili Albers-Schönbergova bolest je poremećaj koji se javlja zbog defekta diferencijacije i funkcije osteoklasta. Manjak normalno funkcionirajućih osteoklasta rezultira abnormalnom formacijom kostura te generaliziranim povećanjem koštane mase. Nasljeđuje se autosomno dominantno (*osteopetrosis tarda*) ili autosomno recesivno (*osteopetrosis congenita*). Zbog nedostatne koštane modelacije kosti su guste, krhke, sklone lomovima i infekcijama. Dolazi i do obliteracije prostora koštane srži što onemogućuje normalnu hematopoezu (3).

Rendgenski nalaz:

Primjetna su homogena simetrična radioopakna područja sa gubitkom normalne trabekularne građe kosti. Kost može biti toliko radioopakna da korijenovi zuba uopće nisu vidljivi. Čest je nalaz odontogenog osteomijelitisa zbog slabije vaskularizacije kosti (3).



Slika 18. Ortopantomogram: osteopetroza čeljusti sa razvojem osteomijelitisa (označeno strelicom). Preuzeto: (3)

5. RASPRAVA

Patološke lezije čeljusti koje se prikazuju na ortopantomografskoj snimci pokazuju veliku varijabilnost u etiologiji, izgledu, veličini i invazivnosti. Nalazimo cistične promjene u čeljustima, benigne i maligne tumore različitog porijekla, tumorima slične lezije, upalne bolesti čeljusti te manifestaciju sistemskih bolesti na alveolarnoj kosti.

Radiološkoj analizi svake promjene treba pristupiti sistematično: odrediti *lokalizaciju* (anatomski položaj, lokalizirana/generalizirana, unilateralna/ bilateralna, izolirana/multifokalna), *oblik, odnos prema okolnoj kosti* (oštro/neoštro ograničena), *unutarnju građu* (radiolucetna, radiopakna, mješana) te *djelovanje na okolne strukture* (zube, parodontni ligament, mandibularni kanal, maksilarni sinus i gustoću kosti) (3).

Uz klinički pregled i anamnezu te uvid u ortopantomogram, može se postaviti konačna dijagnoza određenih promjena, primjerice cista poput radikularne, folikularne ciste te traume. Ipak, u većini slučajeva se ne može sa sigurnošću utvrditi o kojoj vrsti procesa se radi, već se konačna dijagnoza postavlja tek nakon dodatne radiološke i patohistološke dijagnostike, CT-a i/ili MR-a.

Benigni i maligni tumori pokazuju određene radiološke značajke što nam omogućuje postavljanje sumnje u prirodu procesa. Radiomorfološke karakteristike benignih tumora su: glatke, dobro definirane granice, homogena unutarnja struktura i spori rast. Maligni tumori pokazuju slabo definirane granice s agresivnijim rastom, destrukcijom okolnih struktura i sklonošću stvaranja metastaza. Međutim, ima primjera da se neke benigne lezije ponašaju lokalno invazivno, a isto tako maligne

znaju imitirati benigni tijek. Primjer benignog tumora jasnih granica i radioopaknog izgleda je osteom, dok je osteosarkom najčešće lezija radiolucetnog ili mješanog izgleda s iregularnim granicama prema zdravom tkivu.

Ciste čeljusti su patološke šupljine u kosti sa dvije ovojnice, vanjskom vezivnom i unutarnjom epitelnom. Radiografski se očituju kao oštro ograničene koštane transparencije sa širenjem u smjeru najmanjeg otpora kosti. Najčešća cista čeljusti je radikularna cista koja čini više od dvije trećine svih cisti (5). To je asimptomatska unilokularna lezija vezana uz apeks zuba, a nastaje kao produkt upalnih čimbenika iz pulpe. Za razliku od nje, folikularna cista i keratocista ne nastaju kao produkt upale već kao poremećaj u razvoju zuba. Najveći postotak tih cisti se javlja u posteriornom segmentu mandibule (5).

6. ZAKLJUČAK

Klinički pregled i anamneza osnove su dijagnostičkog postupka. Obuhvaćaju opći status te specifični ekstraoralni i intraoralni pregled. Na taj način prikupljaju se informacije ključne za pravilno očitovanje radioloških snimki.

Ortopantomografska snimka nam daje dovoljno podataka za postavljanje dijagnoze lezija koje imaju patognomoničnu radiografsku sliku poput radikularne ili folikularne ciste. Međutim, za diferencijalnu dijagnostiku kompleksnijih promjena poput malignih tumora ortopantomografska snimka ne pruža dovoljno podataka. Preciznije informacije o izgledu lezija i proširenosti dobivamo trodimenzionalnim tehnikama poput CBCT-a, *dental* CT-a i MR-a. Uz svu dostupnu slikovnu radiološku obradu te uz nezaobilazan klinički pregled i anamenu, vrlo često je potrebna i patohistološka analiza diferentnijih promjena.

7. SAŽETAK

Ortopantomografska snimka služi kao bazična snimka za dijagnostiku postojanja periapikalnih upalnih procesa, dijagnostiku tumora i cista čeljusti, patologije temporomandibularnog područja te ostalih deformacija. U današnje vrijeme analogni ortopantomogram sve češće biva zamijenjen digitalnim ortopantomogramom čija je prednost mogućnost obrade i dorade snimki na ekranu, a time i bolji prikaz detalja.

Ciste čeljusti su najčešće asimptomatske tvorbe koje se na radiografskom zapisu prikazuju kao unilokularne ili multilokularne transparencije različite veličine i oštro ocrtanih kontura.

Od tumora čeljusti javljaju se odontogeni tumori, neodontogeni tumori te gigantocelularne promjene čeljusti. Diferencijalna dijagnostika navednih promjena čeljusti je zahtjevna i često se tumor teško razlikuje od ciste pa se konačna dijagnoza postavlja tek nakon dodatnih radioloških dijagnostičkih metoda i patohistološke dijagnostike.

Ortopantomogram se kao konvencionalna radiološka dijagnostika može koristiti za prikaz prijeloma, i to prije svega za prikaz frakturnih pukotina prijeloma mandibule. Radiološkom snimkom uočava se transparentija koja odgovara prekidu koštanog kontinuiteta mandibule.

Budući da je alveolarna kost dio koštanog sustava i sudjeluje u homeostazi minerala, na čeljustima se često primjećuju promjene kod sistemskih bolesti u kojima postoje hormonski disbalansi i poremećaji koštanog metabolizma. Promjene su

vidljive i kod dugotrajnog liječenja sistemskim kortikosteroidnim lijekovima te kod promjena u koncentraciji estrogenih hormona u krvi.

8. SUMMARY

DISPLAY OF JAW PATHOLOGY ON ORTHOPANTOMOGRAPH

Orthopantomographic dental X-ray is often used to provide basic information on the existence of periapical inflammatory lesions, diagnostics of tumours and cysts of the jaw, pathology of temporomandibular area and other deformations. Today, dental X-ray radiology is moving from film technology to digital X-ray technology which has advantages such as the ability to enhance images on screen and, because of that, better display of details.

Cysts of the jaws are most often asymptomatic formations which appear on dental radiographic images as unilocular or multilocular transparencies of different sizes and sharp borders.

Of tumours that appear in the jaws, we differentiate between odontogenic tumours, non-odontogenic tumours and giant cell lesions of the jaw. Differential diagnosis of such lesions is very demanding and it is often hard to differentiate tumour from the cyst so the final diagnosis is set after additional diagnostic methods and pathohistological diagnosis.

Orthopantomograph as the conventional radiographic image can also be used to diagnose fractures, especially mandibular fractures and display of fracture fragments. On X-ray we perceive the loss of mandibular bone continuity.

The alveolar bones of maxilla and mandible are part of general skeletal system and they contribute to mineral homeostasis so the changes in the structure of the bone

become noticeable when diseases like hormonal imbalance or bone metabolism disorders appear. The changes are also noticed in patients who use long term systemic corticosteroid therapy and in patients with changes in the concentration of estrogenic hormones in the blood.

9. LITERATURA

1. Krolo I, Zadavec D. Dentalna radiologija. 1. izd. Zagreb: Školska knjiga; 2016.
2. Pasler FA, Visser H. Pocket Atlas od Dental Radiology. Stuttgart, New York: Thieme; 2007.
3. White SC, Pharoah MJ. Oral radiology: principles and interpretation. 5th ed. St. Louis: Mosby Inc; 2004; 23- 31., 366- 516.
4. Floyd P, Palmer P, Palmer R. Radiographic tehniques. Br Dent J. 1999;187(3):359-65.
5. Miše I. Oralna kirurgija. Zagreb: Jugoslavenska medicinska naklada; 1982.
6. Knežević G. Oralna kirurgija 2.dio. Zagreb: Medicinska naklada, 2003.
7. Pechalova PF, Bakardjiev AG. Cysts of the Jaws: a Clinical Study of 621 Cases. Acta Stomatol Croat. 2009;43(3):215-24.
8. Mosqueda-Taylor A, Irigoyen-Camacho ME, Diaz-Franco MA, Torres-Tejero MA. Odontogenic cysts. Analysis of 856 cases. Med Oral. 2002;7(2):89-96.
9. Radiopaedia: Dentigerous cyst [homepage on Internet]. (pregledano 15.kolovoza 2016.). Dostupno na:
<http://radiopaedia.org/articles/dentigerous-cyst> (Case courtesy of Dr Mark Holland , Radiopaedia.org, rID: 22890)
10. Radiopaedia: Keratocystic odontic tumor [homepage on Internet]. (pregledano 15. kolovoza 2016.). Dostupno na:
<http://radiopaedia.org/articles/keratocystic-odontic-tumour> (Case courtesy of Prof Oliver Hennessy, Radiopaedia.org, rID: 33674)

11. Radiopaedia: Stafne cyst [homepage on Internet]. (pregledano 15. kolovoza 2016.).
Dostupno na:
<http://radiopaedia.org/articles/stafne-cyst> (Case courtesy of Dr James Sheldon,
Radiopaedia.org, rID: 21725)
12. Contemp Clin Dent.: Unusual imaging appearance od unicystic ameloblastoma [homepage on Internet]. 2012; (pregledano 17. kolovoza 2016.). Dostupno na:
http://contempclindent.org/viewimage.asp?img=ContempClinDent_2012_3_4_475_107445_f2.jpg
13. Ikram R, Rashad AAA. Compoud odontomas in Saudi child- a case resport. Int J Health Sci. 2013;7(2):242-46.
14. Oliveira HB, Campos V, Marçal S. Compound odontoma-diagnosis and treatment: three case reports. Oral pathology. 2001;23(2):151-57.
15. Dentistryfac: Pathology of odontoma [homepage on Internet]. (pregledano 17. kolovoza 2016.). Dostupno na:
<http://dentistryfac.tbzmed.ac.ir/uploads/15/cms/user/file/32/komak%20amoozwshi/pathology/p1/odontoma-3.htm>
16. Blašković-Šubat V. Utjecaj sistemskih bolesti na radiološki nalaz alveolarne kosti gornje i donje čeljusti. Acta Stomatol. Croat. 1994;28(2):139-46.
17. Forteza G, Colmenero B, Lopez-Barea F. Osteogenic sarcoma of maxilla and mandible. Oral Surg Oral Med Oral Pathol. 1986;62:179-84.
18. Garrington GE, Scofield HH, Cornyn J, Hooker SP. Osteosarcoma of jaws, analysis of 56 cases. Cancer. 1967;20:377-91.

19. Chaudhary M, Chaudhary SD. Osteosarcoma of jaws. *J Oral Maxillofac Pathol.* 2012;16(2):233–38.
20. Kumar GS, Manjunatha BS. Metastatic tumors to the jaws and oral cavity. *J Oral Maxillofac Pathol.* 2013;17(1):71–5.
21. Hirshberg A, Shnaiderman-Shapiro A, Kaplan I, Berger R. Metastatic tumours to the oral cavity-pathogenesis and analysis of 673 cases. *Oral Oncol.* 2008;44:743–52.
22. Bhadage JC, Vaishampayan S, Umarji H. Mandibular metastasis in a patient with follicular carcinoma of thyroid. *Contemp clin dent.* 2012;3(2):212-14.
23. Marchuk DA. Pathogenesis of hemangioma. *J Clin Invest.* 2001;107(6):665-6.
24. Hayward JR. Central cavernous hemangioma of the mandible: report of four cases. *J Oral Surg.* 1981;39(7):526-32.
25. Yih WY, Ma GS, Merrill RG, Sperry DW. Central hemangioma of the jaws. *J Oral Maxillofac Surg.* 1989;47(11):1154-60.
26. Bagatin M, Virag M. Maksilofacijalna kirurgija. 1. izd. Zagreb: Školska knjiga; 1991; 115- 18., 189- 93.
27. Dr G's toothpix: How was that missed? (Mandibular Fracture) [homepage on Internet]. 2012; (pregledano 21. kolovoza 2016.). Dostupno na: <http://drgstoothpix.com/2012/11/07/how-was-that-missed-mandibular-fracture/>
28. Fullmer JM, Scarfe WC, Kushner GM, Alpert B, Farman AG. Cone beam computed tomographic findings in refractory chronic suppurative osteomyelitis of the mandible. *J Oral Maxillofac Surg.* 2007;45(4):364-71.

10. ŽIVOTOPIS

Sara Rogić rođena je 1. veljače 1992. u Beču. Osnovnu školu završava u Zadru, nakon čega 2006. godine upisuje gimnaziju Franje Petrića u Zadru. Maturira 2010. godine s odličnim uspjehom. Iste godine upisuje Stomatološki fakultet Sveučilišta u Zagrebu na kojem apsolvira 2016. godine.

Tijekom studija bila je članica Udruge studenata dentalne medicine Stomatološkog fakulteta u Zagrebu u čijem je okviru, pored sastanaka studentskih sekcija, sudjelovala i na izvedbi „Geronto projekta“ organiziranog s ciljem edukacije te evaluacije i unaprjeđenja oralnoga zdravlja starijih i nemoćnih osoba.

Završava tečaj specijaliziranog talijanskog za stomatologe te iTOP Curaprox tečaj. Sudjelovala je u StEPP edukaciji prve pomoći. Dobitnica je Dekanove nagrade za najbolji uspjeh na četvrtoj studijskoj godini. Posljednje dvije godine studija asistira u privatnoj stomatološkoj ordinaciji.