

Implantoprotetska terapija bezube mandibule individualnom prečkom - prikaz slučaja

Barišić, Zvonimir

Professional thesis / Završni specijalistički

2023

Degree Grantor / Ustanova koja je dodijelila akademski / stručni stupanj: **University of Zagreb, School of Dental Medicine / Sveučilište u Zagrebu, Stomatološki fakultet**

Permanent link / Trajna poveznica: <https://um.nsk.hr/um:nbn:hr:127:683427>

Rights / Prava: [Attribution-NonCommercial 4.0 International/Imenovanje-Nekomercijalno 4.0 međunarodna](#)

Download date / Datum preuzimanja: **2025-03-14**



Repository / Repozitorij:

[University of Zagreb School of Dental Medicine Repository](#)





Sveučilište u Zagrebu
Stomatološki fakultet

Zvonimir Barišić

**IMPLANTOPROTETSKA TERAPIJA
BEZUBE MANDIBULE INDIVIDUALNOM
PREČKOM – PRIKAZ SLUČAJA**

POSLIJEDIPLOMSKI SPECIJALISTIČKI RAD

Zagreb, 2023.

Rad je ostvaren na Stomatološkom fakultetu Sveučilišta u Zagrebu, Zavod za oralnu kirurgiju

Naziv ovoga poslijediplomskoga specijalističkog studija: Dentalna implantologija

Mentor rada: prof.dr.sc. Berislav Perić, Stomatološki fakultet Sveučilišta u Zagrebu

Lektor hrvatskoga jezika: Zdravko Nikić, prof.

Lektor engleskoga jezika: Magdalena Primorac Kvesić, prof.

Članovi Povjerenstva za ocjenu poslijediplomskoga specijalističkog rada:

1. _____

2. _____

3. _____

Članovi Povjerenstva za obranu poslijediplomskoga specijalističkog rada:

1. _____

2. _____

3. _____

4. _____

5. _____

Datum obrane rada: _____

Rad sadrži: 33 stranice

2 tablice

17 slika

1 CD

Ovaj je rad vlastito autorsko djelo i u cijelosti je napisan samostalno, uz naznaku izvora drugih autora i dokumenata koji su se koristili u izradi ovoga rada. Ako nije drukčije navedeno, sve ilustracije u radu (tablice, slike i dr.) izvorni su autorov doprinos poslijediplomskome specijalističkome radu. Autor je odgovoran za pribavljanje dopuštenja za korištenje ilustracija koje nisu njegov izvorni doprinos, kao i za sve eventualne posljedice koje mogu nastati zbog nedopuštenoga preuzimanja ilustracija, odnosno propusta u navođenju njihova podrijetla.

ZAHVALA

Najprije zahvaljujem svome pokojnom ocu Vjekoslavu koji me i uveo u svijet stomatologije, a njegova velika želja za mojim uspjehom u struci kao da me i danas još uvijek vodi u mojemu svakodnevnom radu, iako je prošlo točno 11 godina od naših zajedničkih radnih dana u ordinaciji. Zahvala ide i majci Ivici na podršci, sestri Anđeli za motivaciju u kritičnim trenucima te bratu Tomislavu i na kraju supruzi Jeleni na izdvojenom vremenu za čuvanje naših sinova Vjekoslava i Marka, kojima sam uskratio dosta zajedničkih trenutaka, slušajući dva mjeseca nastavu u Zagrebu, a zatim pišući ovaj rad. Zahvaljujem mentoru Berislavu Periću na razumijevanju i strpljenju te izdvojenom vremenu i pomoći kako bismo ovaj meni zanimljivi prikaz slučaja pretvorili u specijalistički rad. Zahvale idu još i Dragi Martinoviću, Ivanu Šaravanji, Mariju Sesaru, Anđi Tomić, Zdravku Nikiću, Darki i Magdaleni Kvesić, Mariji Sabljčić, Heleni Margić, Robertu Čeliću, Gordanu Čeliću, Borki Cvitanu te Josipu i Ivi Nižić.

IMPLANTOPROTETSKA TERAPIJA BEZUBE MANDIBULE INDIVIDUALNOM PREČKOM – PRIKAZ SLUČAJA

Sažetak

Prikazom slučaja želi se pokazati postupak implantoprotetskoga zbrinjavanja bezubosti mandibule uz pomoć individualne prečke, ujedinjujući kirurške i protetske aspekte implantologije. Nakon detaljnoga kliničkoga pregleda i rtg dijagnostike, uvažavajući sve novije tehnologije i mogućnosti odlučili smo pristupiti ugradnji implantata, kojim će se na predvidljiv, relativno siguran, protetski usmjeren način omogućiti pacijentu što brža funkcionalna i estetska rehabilitacija.

S obzirom na dosta veliki vertikalni gubitak kosti i mekoga tkiva, radije je odabrana individualna prečka kao jedno od mogućih rješenja bezubosti u mandibuli.

Predloženom metodom liječenja pacijent se usuglasio jer je htio riješiti bezubost sa što manjim kirurškim i protetskim zahvatima, opravdavajući navedeno svojom starošću.

Osim toga, pacijent već godinama ima u gornjoj čeljusti kombinirani rad s kojim je zadovoljan, te mu neće predstavljati problem privikavanja na novonastalu situaciju u donjoj čeljusti.

Svrha rada je ovim prikazom slučaja pokazati jednu od mogućnosti za relativno jednostavno rješenje totalne bezubosti u donjoj čeljusti kombiniranom implantoprotetskom terapijom.

Ključne riječi: individualna prečka, implantoprotetska rehabilitacija, oseointegracija implantata, dentalni implantati

IMPLANTOPROSTHETIC THERAPY OF EDENTULOUS MANDIBLE WITH INDIVIDUAL BAR - CASE REPORT

Summary

The case presentation aims to show the procedure of implantoprosthodontic treatment of the edentulous mandible with the help of an individual bar, uniting the surgical and prosthetic aspects of implantology. After a detailed clinical examination and X-ray diagnostics, taking into the account all the latest technologies and possibilities, we decided to proceed with implant installation, which will enable the patient to have the functional and aesthetic rehabilitation as quickly as possible in a predictable, relatively safe, prosthetically oriented way.

Considering a rather large vertical loss of bone and soft tissue, an individual crossbar was chosen as one of the possible solutions for toothlessness in the mandible.

The patient agreed to the proposed method of treatment because he wanted to solve the toothlessness with as few surgical and prosthetic procedures as possible, justifying this by his age.

Furthermore, the patient has had combined work in the upper jaw for years, with which he is satisfied, and it will not pose a problem for him to get used to the newly created situation in the lower jaw.

The purpose of the paper with this case report is to show one of the possibilities for a relatively simple solution of total toothlessness in the lower jaw with combined implant-prosthetic therapy.

Key words: individual bar, implant-prosthetic rehabilitation, osseointegration of implants, dental implants

SADRŽAJ

1. UVOD	1
2. ANATOMSKE POSEBNOSTI MANDIBULE.....	3
2.1. Anatomske posebnosti mandibule kod izraženih resorpcija.....	4
2.2. Fiziološka resorpcija kosti nakon gubitka zuba	5
2.3. Klinička i rendgenska dijagnostika u implantoprotetskoj rehabilitaciji mandibule	5
3. PRIKAZ SLUČAJA	7
3.1. Anamneza i klinički pregled	8
3.2. Planiranje ugradnje implantata	11
3.3. Kirurški postupak ugradnje implantata	12
3.4. Izrada individualne prečke i mobilnog implantoprotetskog rada	15
4. RASPRAVA	22
5. ZAKLJUČAK	26
6. LITERATURA	28
7. ŽIVOTOPIS	32

Popis kratica:

OPG – Ortopantomogram

CAD/CAM - računalno potpomognut dizajn/računalno potpomognuta izrada

(eng.Computer aided design/computer aided manufacturing)

CBCT- kompjuterska tomografija s konusnim zrakama (eng.cone beam computer tomography)

EOS - ekstraoralni (laboratorijski) skener (eng.extraoral scanner)

WAX-UP – digitalni voštani model

STL - Standard Tessellation Language

Ncm – Newton centimetar

CNC- computer numerical control

DICOM - Digital Imaging and Communications in Medicine

Postoje razne mogućnosti liječenja potpune bezubosti, od izrade klasičnih akrilatnih potpunih proteza do izrade fiksnih i mobilnih implantoprotetskih radova. Klasična terapija podrazumijeva izradu potpunih proteza s kojima bitno opada sila zagriža, a izbor hrane postaje dosta ograničen, što osim funkcijskoga i estetskoga nedostatka ima i psihološki učinak. Poteškoće u govoru, gubitak samopouzdanja i izbjegavanje socijalnih kontakata narušavaju kvalitetu čovjekova života. Resorpcijom alveolarnoga grebena opada retencija i stabilizacija što predstavlja poseban problem u donjoj čeljusti. Razvojem implantoprotetike bitno je poboljšana kvaliteta života bezubih pacijenata. Samom ugradnjom implantata stimulira se alveolarna kost te sporije dolazi do njezine resorpcije.

Povećana retencija i stabilizacija doprinose boljem prihvaćanju zubne proteze i većem zadovoljstvu; pacijent dobiva osjećaj prirodnih zubi i sigurniji govor, a visoki postotak uspješnosti motivira pacijente na implantoprotetsku terapiju. Nažalost, zbog straha od komplikacija prilikom i nakon ugradnje implantata, i zbog velikih troškova samoga zahvata određen broj pacijenata odustaje od ovoga oblika terapije. Ključ uspjeha terapije je detaljna anamneza i rtg dijagnostika te prepoznati pacijentove želje i očekivanja i optimalno ih ukomponirati u mogućnosti implantoprotetske terapije. Pacijent treba biti motiviran i detaljno informiran o svim aspektima planiranog rada, implantoprotetskim postupcima, potencijalnim komplikacijama, očekivanjima i finansijskom segmentu postupka.

Svrha rada je pokazati jednu od mogućnosti implantoprotetske rehabilitacije bezube donje čeljusti, uzimajući u obzir sve faze izrade rada od planiranja, implanatacije i izrade protetskog rada. Također je jako važno napomenuti suradnju između doktora dentalne medicine, dentalnih tehničara i pacijenta te na taj način možemo izbjeći potencijalno neugodne poteškoće u svakodnevnom radu.

2. ANATOMSKE POSEBNOSTI MANDIBULE

2.1. Anatomske posebnosti mandibule kod izraženih resorpcija

Kod ugradnje dentalnih implantata u donjoj čeljusti potrebno je obratiti pozornost na položaj i anatomski put n. alveolaris inferiora i na njegovo izlazište u kosti u području apeksa premolara – n. mentalisa. U slučaju oštećenja ovoga živca prilikom ugradnje implantata, pacijent može trajno izgubiti osjet u području usne i brade.

Oštećenje arterije lingvalis ili njezinih anastomoza na lingvalnoj stijenci mandibule prilikom preparacije alveole u području premolara i molara, može uzrokovati i po život opasna stanja zbog krvarenja u sublingvalnom području. Prije pojave CBCT-a ortopan je bio zlatni standard, interkanini prostor u donjoj čeljusti se smatrao najsigurnijim prostorom za implantaciju. U literaturi od 2008. pa na dalje u radovima se sve više spominje komplikacija tzv. sublingvalnog hematoma koji može nastati zbog perforacije intraosealne anastomoze sublingvalne i mentalne arterije koja se može nalaziti upravo u prostoru između 33 i 43. Na CBCTu su te strukture jasno vidljive i zato pojedini autori implantaciju u donjoj čeljusti ne preporučuju bez CBCTa.

Na žalost takav hematom često završi na liječenju u bolničkim uvjetima.

Bezubi alveolarni greben u području premolara i molara često je nagnut lingvalno, tako da je prilikom preparacije alveole u tome području potrebno obratiti pozornost i kako se ne bi oštetili lingvalna stijenka mandibule i a. lingvalis koja se može često nalaziti neposredno pored ili čak imati svoje anastomoze i svoja udubljenja na lingvalnoj plohi mandibule.

U slučaju lakšeg oštećenja n.alveolarisa ili probijanja mandibularnog kanala, klinički znakovi i simptomi su bol na perkusiju ili zagriz, parestezija usnice na navedenoj strani nelagoda i/ili neposredna bol kod žvakanja. Tako postavljeni implantati moraju se ukloniti, a prognoza za oporavak je neizvjesna. Ako simptomi potraju duže od godinu dana, onda se vjerojatno radi o trajnom oštećenju (1,2).

Uporaba trodimenzionalne kompjutorizirane tomografije omogućava bolju sliku i cjelokupnu orijentaciju prije zahvata i sve se više preporučuje i kod najjednostavnijih implantoloških zahvata, posebno kod manje iskusnih terapeuta. Razvojem suvremenih radioloških tehnologija pregled i analiza CBCT-a postaje sve češće prvi korak u planiranju terapije, kako bismo dobrim planiranjem smanjili potencijalne komplikacije i neuspjehe na minimum.

2.2. Fiziološka resorpcija kosti i mekih tkiva nakon gubitka zuba

Nakon gubitka zubi u prednjem dijelu čeljusti dominira resorpcija iz vestibularnoga smjera. Ona se uglavnom odvija horizontalno i u roku od nekoliko godina dovodi do suženja čeljusnog grebena. Sekundarno vertikalna resorpcija dovodi do gubitka visine, tako da su uski čeljusni grebeni vrlo često kliničko stanje kod pacijenata. Takve je defekte u pravilu moguće augmentirati na predvidljiv način (1,3,4).

Kod bezubog grebena mora se računati s relativno velikim estetskim kompromisom ako nije zadovoljen zahtjev optimalne količine i kvalitete tkiva. Često se moraju prihvatiti vrlo dugački zubi što ponekad može dovesti do fonetskih problema. Nedostatna koštana potpora usnicama i ovdje može biti kontraindikacija za fiksni nadomjestak.

Alternativno se s pacijentom mogu dogovoriti dodatni kirurški zahvati koji bi služili isključivo uspostavljanju tkivne potpore. Međutim, postizanje optimalnog rezultata isključivo kirurškim mjerama izrazito je teško, a rezultat nepredvidljiv. Ako se planira mobilni nadomjestak, nema potrebe vertikalno nadograđivati tkivo jer se na taj način prijelaz između nadomjestka i prirodnoga tkiva pomiče u nevidljivo područje (5,6,7).

2.3. Klinička i rendgenska dijagnostika u implantoprotetskoj rehabilitaciji

Kliničkim pregledom se detaljno procjenjuje visina i širina alveolarnog grebena u prednjem dijelu mandibule, te dovoljna visina i širina pričvrzne gingive. Potrebno je isključiti postojanje egzostoza, cističnih i sličnih promjena u području alveolarnog grebena. Nakon toga slijedi rtg dijagnostika, uobičajeno ortopantomogram, koji nam pokazuje stanje koštanog segmenta u mandibuli.

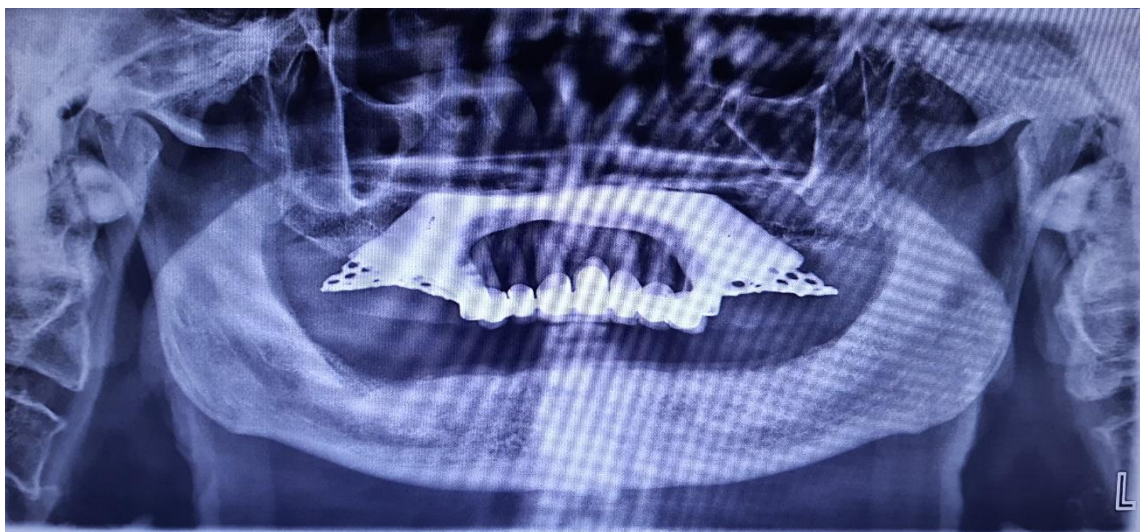Ukoliko postoji potreba, suvremenim rtg dijagnostikom CBCT-om se može još preciznije i detaljnije učiniti pregled planiranog koštanog statusa pacijenta. Na taj način smo bolje informirani o realnoj koštanoj strukturi te smanjujemo mogućnost greške kod ugradnje dentalnih implantata i omogućavamo precizniji plan terapije. Jedna od suvremenijih metoda u implantologiji je postupak računalno vođene implantologije (8,9,10). Manja je mogućnost akcidentalnih oštećenja susjednih vitalnih struktura poput živca ili sinusa. Također, u suvremenoj dentlanoj medicini sve se više koriste različiti oblici vodilica za ugradnju dentalnih implantata. U okviru protetske terapije, u novije vrijeme, primjenjuju

se i skeneri kojima osim standardnih konvencionalnih otiska dobivamo i digitalne otiske. Na taj način se smanjuje mogućnost grešaka prilikom uzimanju otisaka, radovi su sve precizniji. Krajnji cilj svake terapije je dobiti predvidljiv rezultat i estetski zadovoljavajući protetski nadomjestak (11,12,13).

3. PRIKAZ SLUČAJA

3.1. Anamneza i klinički pregled

Gospodin D.M, 80 godina javio se u ordinaciju radi potencijalne implantoprotetske terapije. Nakon detaljne anamneze i ispunjavanja upitnika o zdravlju slijede dijagnostički postupci radi planiranja same terapije. Kliničkim pregledom utvrđuje se stanje postojećih zuba, zdravlje potpornih zubnih tkiva, okluzijski odnosi, pregledavaju se bezuba područja i procjenjuje se stanje oralne higijene kod pacijenta. Učini se ortopantomogram pomoću kojega se mogu procijeniti stanje potpornoga aparata zuba te stanje okolne kosti i međusobni odnosi vitalnih anatomskih struktura (n. alveolaris inferior, n. mentalis). Negira alergije na lijekove i anestetike.



Slika 1. Ortopantomogram 3 mjeseca nakon gubitka donjih zuba

UPITNIK O ZDRAVLJU PO PREPORUCI FDI 1998

Pacijent neka lično ispuni Upitnik zaokruživanjem **DA** ili **NE**. Pri mogućim nejasnoćama neka zamoli za pomoć. Podaci su tajni i služe samo za medicinsku upotrebu.

Datum popunjavanja upitnika: _____ Ime i prezime: _____

Datum rođenja: _____ JMBG: _____ Zanimanje: _____

Adresa: _____ Telefon: _____

Ime, adresa i telefon najbližeg srodnika: _____

Ako upitnik ispunjava druga osoba, napišite njeno ime i prezime: _____

Molimo Vas da odgovorite na sva pitanja .

- | | | |
|---|----|----|
| 1. Bolujete li od neke bolesti? | NE | DA |
| 2. Ako da, od koje? _____ | | |
| 3. Da li Vas je u posljednje dvije godine liječio doktor medicine? | NE | DA |
| 4. Ako jest, od koje bolesti?) _____ | | |
| 5. Ime, prezime i telefon Vašeg doktora medicine _____ | | |
| 6. Da li ste se u posljednje dvije godine liječili u bolnici? _____ | | |
| 7. Koje lijekove uzimate - ponekad ili stalno? _____ | | |
| 8. Jeste li Vi ili neko u Vašoj porodici imali komplikacija pri lokalnoj ili opštoj anesteziji? | NE | DA |
| 9. Jeste li alergični na neki lijek ili na nešto drugo? _____ | | |
| 10. Je li u Vas ikad primijećen poremećaj zgrušavanja krvi? | NE | DA |
| 11. Jesu li Vas ikad liječili zračenjem glave ili vrata? | NE | DA |
| 12. Imate li nekakvu infektivnu bolest? | NE | DA |
| 13. Jeste li ikad primili transfuziju krvi? | NE | DA |
| Navedite tip i datum _____ | | |
| 14. Jeste li bili izloženi virusu AIDS-a (HIV)? | NE | DA |
| 15. Jeste li HIV seropozitivni? | NE | DA |
| 16. Za žene. Jeste li trudni? | NE | DA |
| Ako jeste kada očekujete porod? _____ | | |

17. Označite s X bolesti (stanja) što ste ih imali ili imate.

mane srčanih zalistaka	endokarditis	epilepsija (padavica)	alergične teškoće
urođene srčane mane	stalni kašalj	povećane žlijezde	virusni hepatitis
bronhiektazije	TBC	gastrointestinalni ulkus	astma
bolesti štitnjače	artritis	visoki krvni tlak	usna kandidijaza
diabetes (šećerna b.)	anemija	umjetni srčani zalistak	plućni ispljuvak
sinusitis	glaukom	srčani pacemaker	leukemija
malignom (rak)	žutica	psihijatrijsko liječenje	spolna bolest

Molimo napišite naziv bolesti koju imate, a nije upisana u Upitnik _____

Potpis :

Pregledao :

Tablica 1. Preslika Upitnika o zdravlju prema preporuci FDI-a. (Preuzeto sa službene internetske stranice Hrvatske komore dentalne medicine)

Osim popunjenog Upitnika o zdravlju, potrebno je dobiti i pisanu suglasnost pacijenta kojom prihvaća preporučeni dijagnostički, odnosno terapijski postupak, tj. pristaje na preporučeni oblik planirane terapije. Pacijentovo aktivno sudjelovanje i uključivanje u proces odluke o njegovom budućem stomatološkom liječenju ne samo što je poželjno nego se preporučuje upoznati ga na vrijeme sa svim potencijalnim rizicima koji taj zahvat nosi sa sobom. Također mu se na vrijeme, prije njegove konačne odluke o ugradnji implantata, predoči kompletna financijska konstrukcija te vrste terapije.

SUGLASNOST

Kojom se prihvaća preporučeni dijagnostički, odnosno

Terapijski postupak:

Izjavljujem da slobodnom voljom, utemeljenoj na potpunoj obaviještenosti i preporučenom dijagnostičkom, odnosno terapijskom postupku koju sa dobio/la u pisanom obliku prihvaćam:

(navesti preporučeni dijagnostički, odnosno terapijski postupak)

Naziv nositelja zdravstvene djelatnosti: _____

Ustrojstvena jedinica _____

Ime i prezime pacijenta _____

Datum rođenja _____

Spol M Ž

Mjesto rođenja _____

Adresa stanovanja _____

Matični broj osigurane osobe u obveznom zdravstvenom osiguranju _____

Ime i prezime zakonskog zastupnika, odnosno skrbnika _____

(za pacijenta koji nije pri svijesti, za pacijenta sa težom duševnom smetnjom te za poslovno nesposobnog ili maloljetnog pacijenta)

Potpis i faksimil doktora medicine _____

Mjesto i datum _____

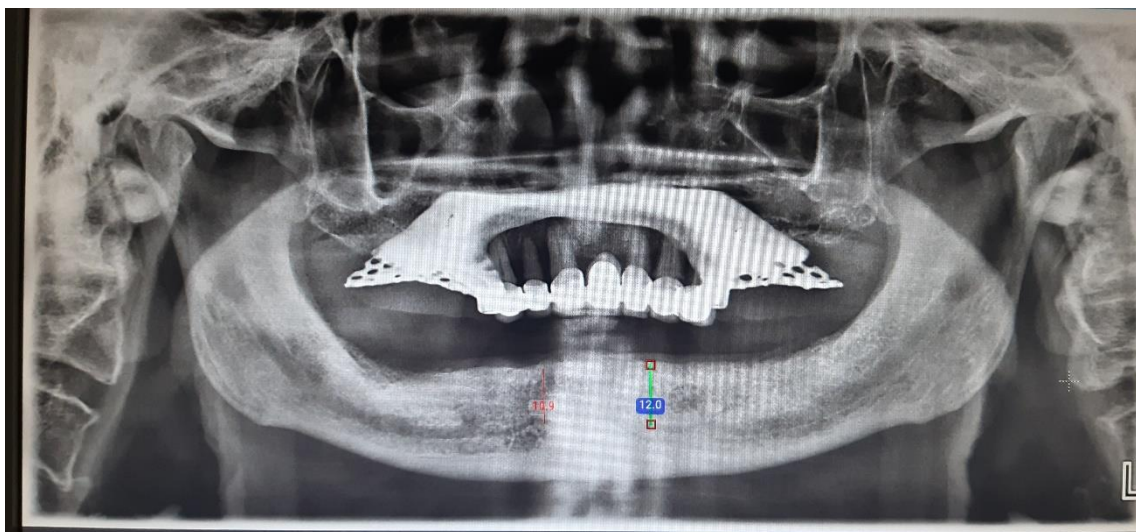
Potpis pacijenta/zakonskog zastupnika/skrbnika _____

Tablica 2. Obrazac o pristanku na preporučeni dijagnostički i terapijski postupak.

(Preuzeto sa službene internetske stranice Hrvatske komore dentalne medicine)

U ovom prikazu slučaja nakon uzimanja detaljne medicinske anamneze saznaje se kako je pacijent relativno dobroga zdravlja. Redovito se kontrolira kod interniste radi povišenog tlaka te redovito uzima antihipertenzive. Uz uobičajenu antihipertenzivnu terapiju tlak je u fiziološkim granicama. Od ostalih lijekova navodi da povremeno uzima i acetilsalicilnu kiselinu 100, ali je nije uzimao zadnjih nekoliko dana.

Pregledom digitalnoga OPG-a, mjeri se u donjoj čeljusti dovoljna visina kosti u interkaninom području, koja iznosi više od 15 mm, bez ikakvih suspektnih koštanih defekata na OPG-u, a kliničkim pregledom također se ustanovila dovoljna visina i širina alveolarnog grebena te dovoljna visina i širina pričvrstsne gingive.



Slika 2. Ortopantomogram prije zahvata

Za iskusnog kliničara to može biti sasvim dovoljno da se i bez pregledanog CBCT-a, bez vodilica, uz veliku dozu opreza, odluči za ugradnju implantata.

3.2. Planiranje ugradnje implantata

Prilikom planiranja implantoprotetske terapije u obzir je dolazilo nekoliko opcija.

Sustavom kugličnih spojki/lokatora omogućiti minimalnu pomičnost proteze, što znači kako bi ona trebala imati uporište i na implantatima i na sluznici. Takva je proteza jednostavna, a i jeftina za izradu te zahtijeva manji broj posjeta i manje opterećuje implantate. Bitno je to da implantati budu što paralelniji i da ne bude prevelikih vertikalnih defekata jer bi predugačke poluge s ekstraaksijalnim opterećenjem mogle uzrokovati preopterećenje elemenata (1, 5).

Druga mogućnost je opskrbom individualnom prečkom osigurati kruto ležište, što pacijentu daje osjećaj „pravih zuba“, a moguće je reducirati i bazu proteze. Prečke se mogu izraditi postupkom lijevanja od legure s visokim udjelom zlata ili s pomoću CAD/CAM tehnologije od titanija ili neplemenite legure (1,5). Moguće je kompenzirati divergentne osi implantata. Primarnim povezivanjem u blok smanjuje se opterećenje pojedinih implantata.

Treća mogućnost su sustavi dvostrukih krunica, tj. teleskopa, koji zbog krutoga ležišta pacijentu također daju osjećaj kao da ima svoje prirodne zube a baza proteze se može reducirati sve do oblika mosta. Ipak skidanje i stavljanje proteze pacijentu je složenije nego kod ostala dva sustava retencije, a opterećenje implantata u načelu je najveće upravo kod ovoga oblika opskrbe (14,15).

U ovom prikazu slučaja, tri mjeseca nakon ekstrakcije preostalih zuba u donjoj čeljusti koji su nosili kombinirani fiksno mobilni protetski rad , uzimajući u obzir sve okolnosti, predložena je terapija s 2 implantata i izrada individualne prečke koja će preko precizne veza biti sidrište za mobilni implantoprotetski rad.

3.3. Kirurški postupak ugradnje implantata

Nakon pleksus anestezije s bukalne i lingvalne strane započinje se planirani operativni zahvat rezom po hrptu alveolarnog grebena u području očnjaka. Podiže se mukoperiostalni režanj uz pomoć raspatorija te se postavljaju implantati u regiji 33 i 43. Planirana pozicija mora biti u interkaninom prostoru, između očnjaka i lateralnog sjekutića.

Ako bi implantat bio položen previše distalno, stvarala bi se poluga na mezijalnom dijelu prečke. Te bi sile djelovale nepovoljno na implantate i izvrtale ih prema naprijed u slučaju odgrizanja hrane prednjim dijelom proteze.

Kada bi se implantati ugradili mezijalnije od položaja lateralnog sjekutića, to bi ugrozilo retenciju i stabilizaciju proteze koja bi se izvrtala i iskakala iz ležišta pri žvakanju hrane na distalnim područjima proteze. Za pravi odabir točne pozicije implantata u donjoj čeljusti, dobro mogu poslužiti i međučeljusni odnosi, odnosno položaj pacijentovih gornjih zuba.

Zbog dosta tvrde kosti preparira se alveola na 12 mm dubine, 3.5 mm širokim svrdlom za dva implantata 3.5 – 10 Bredent blue sky*, Njemačka, uz obveznu završnu preparaciju svrdlom za glavu implantata.

Oba ova implantata potrebno je postaviti suprakrestalno, tj. da polirani vrat bude iznad razine kosti.

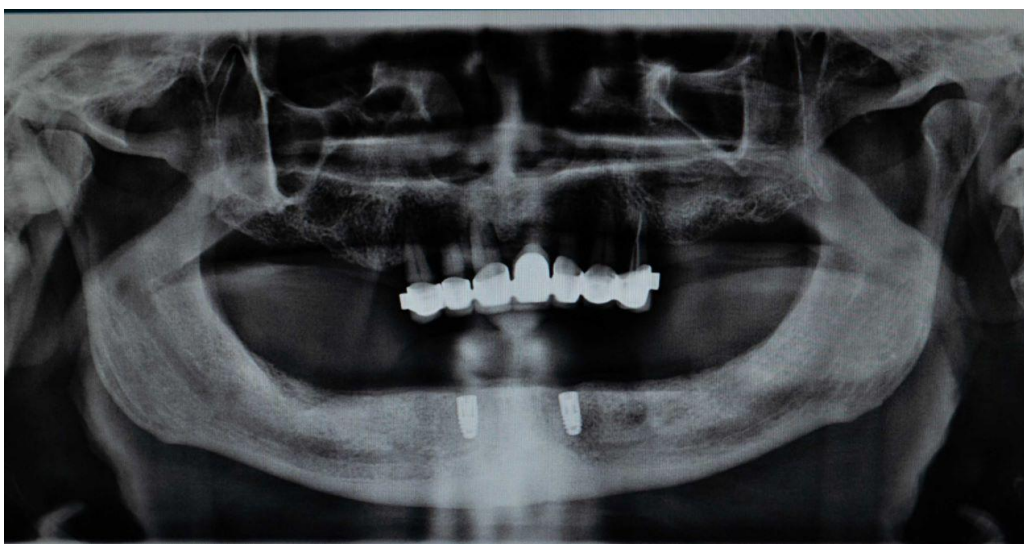
Nakon implantacije, mukoperiostalni režanj se vrati na fiziološki položaj šivanjem, pri čemu treba paziti da šavovi ne budu previše pod tenzijom, jer takvi nategnuti u slučaju blažega otoka tkiva lako potrgaju tkivo s jedne strane i ne drže rubove rane priljubljene jednu uz drugu i rana onda ne zacjeljuje primarno.

Pacijentu se ordinira amoksicilin od 500 mg idućih 5 dana 3x1, te hladni oblozi i analgetici po potrebi. Preporuča se ispiranje usta oralnim antisepticima- klorheksidinom i daju upute o čišćenju konaca štapićem za uši namočenim u klorheksidin.

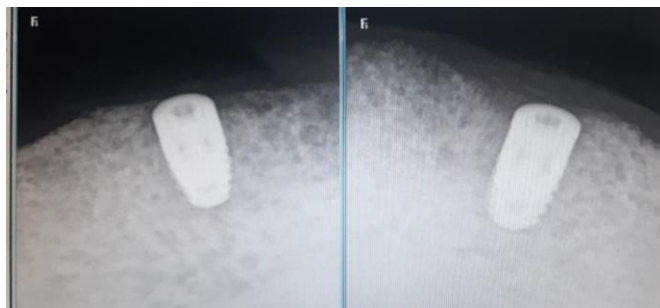Nakon 2 dana pacijent se naruči na kontrolni pregled. Kliničkim pregledom se nađe očekivani blaži hematoma na koži lica s obje strane na mjestima ugradnje implantata. Bolovi su bili minimalno izraženi. Konci su uredno držali rubove rane tijesno priljubljenima iako je bila prisutna blaga oteklina tkiva.

Osmi dan od postave dentalnih implantata pacijent je došao na vađenje konaca. Hematomi su regredirali, a rane su zacijelile primarno tako da su se konci mogli izvaditi. Pacijent je otpušten i naručen za tri mjeseca na pregled i kontrolu.

Tri mjeseca nakon implantacije dentalnih implantata u reg 33, 34, na kontrolnim snimkama- ortopantomogram, oseointegracija je bila zadovoljavajuća, nisu se vidjeli nikakvi znakovi upale i resorpcije kosti oko lijevoga niti oko desnoga implantata. Pričvrсна gingiva je sačuvana te su se ostvarili uvjeti za otvaranje implantata i postavljanje nadogradnji za cijeljenje (gingiva formera) od šest milimetara za modelaciju izlaznog profila gingive.



Slika 3. Ortopantomogram tri mjeseca nakon ugradnje implantata

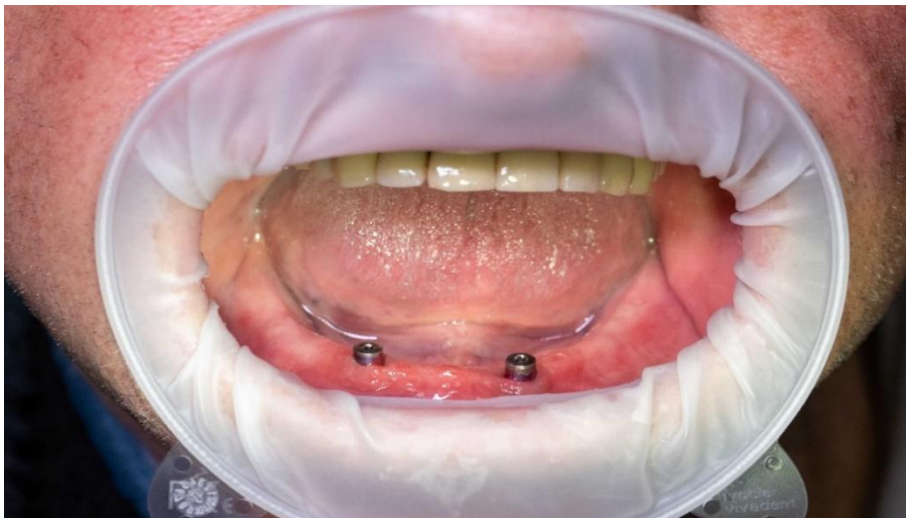

Slika 4. Kontrolne retroalveolarne intraoralne snimke implantata u reg. 33, 34

Implantati nisu bili klinički vidljivi i nisu „prosijavali“ kroz sluznicu zbog dosta debele pričvrrsne gingive i zbog prerastanja kosti preko implantata. Bredent blue sky implantat ima podudarnu vezu između implantata i nadogradnje. Zbog toga se mora prikazati čitava površina vrata implantata na koju naliježe gingiva former i maknuti višak kosti koja redovno ostaje u suvišku nakon micanja pokrovnog vijka. Zbog debele pričvrrsne gingive preko 5 mm visine, postavljaju se gingiva formeri od 6 mm (Slike 5 i 6).



Slika 5. Gingivaformer od 6 mm s vijkom



Slika 6. Postavljeni gingiva formeri u usnoj šupljini

Nakon postavljanja nadogradnji za cijeljenje u istom posjetu uzima se anatomski alginatni otisak preko postavljenih gingiva formera. Takav otisak se šalje u dentalni laboratorij gdje će se izraditi individualna žlica, i voštani bedem za donju čeljust, koji će poslužiti za nastavak protetske rehabilitacije. Uobičajeno vrijeme za formiranje gingive oko nadogradnji za cijeljenje je oko 2-3 tjedna.

3.4. Izrada individualne prečke i mobilnog implantoprotetskog rada

Tri tjedna nakon postave nadogradnji za cijeljenje gingiva se dodatno učvrstila, bez znakova upale. Nakon toga slijedi klinička faza uzimanja funkcijskoga otisaka tzv. otvorenom tehnikom otiskivanja individualnom žlicom, preko otisnih transfera tehnikom za otvorenu žlicu (slika 7). To je početak izrade pokrovnoga mobilnoga implantoprotetskoga rada retiniranoga prečkom. Potrebno se pridržavati istih načela kao kod uzimanja funkcijskoga otisaka prilikom izrade konvencionalnih potpunih proteza. To znači testirati individualne žlice u skladu s anatomijom bezubog alveolarnog grebena i funkcijom žvačne i mimične muskulature koja okružuje buduće ležište pokrovne proteze. Oslobode se rubovi individualne žlice 2 mm iznad pričvrzne sluznice, otiskuju se rubovi žlice kerom – termoplastičnim materijalom za ventilni rub.

Nakon toga skidaju se nadogradnje za cijeljenje iz implantata i postavljaju prijenosne nadogradnje (transferi) za otvorenu žlicu.



Slika 7. Transferi za zatvorenu i/ili otvorenu žlicu

Polieterskim hidrofilnim otisnim materijalom srednje konzistencije uzima se otisak. Nakon stvrdnjavanja otisne mase, odvijaju se transferi i uklanja se individualna žlica u kojoj su ostali fiksirani transferi. U istoj posjeti se uzima alginatni otisak gornjih zuba-kontra. Uz pomoć voštanog bedema određuju se međučeljusni odnosi, prvenstveno visina zagriža, koja služi dentalnom tehničaru kao orijentir za izradu visine prečke, te se sve šalje u dentalni laboratorij.



Slika 8. Laboratorijski analog

Dentalni tehničar postavlja analoge implantata u transfere i uz pomoć funkcijskih otisaka izrađuje radni modeli iz tvrde sadre. Nakon skeniranja gipsanih modela laboratorijskim skenerom dentalni tehničar dizajnira sekundarni dio prečke, u koju može uklopiti različite oblike „etečmena“ (npr. kugle, Locatore, klizne (T) veze). U ovom slučaju postavio je na distalnim krajevima prečke klizne vezne elemente sa svrhom dobivanja što bolje retencije pokrovne proteze.

Postoje dvije metode koje se koriste za izradu protetskog nadomjestka, suptraktivna (glodanje i brušenje) i aditivna (trodimenzionalno printanje). U ovom slučaju koristi se postupak izrade aditivnim printanjem (laserska fuzija metal) iz titanske legure (praha) pomoću trodimenzionalnog printera.

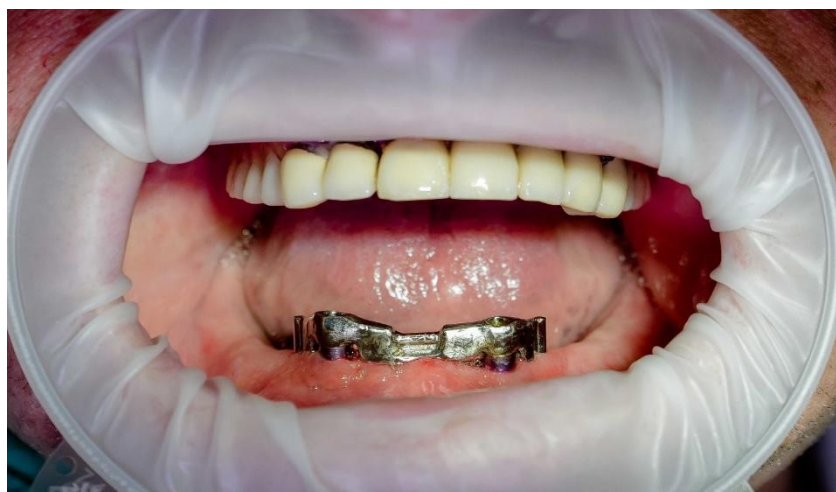Digitalni način izrade omogućuje pojednostavljen postupak naspram klasičnoga načina izrade. Prednosti su smanjena potrošnja materijala, povećana produktivnost, precizniji dosjed protetskih radova i lakši način izrade. (16,17).



Slika 9. Individualna printana prečka

Printane titanske prečke su obrađene i prilagođene na radnim modelima u dentalnom laboratoriju (Slika 9) . Bitno je da prečka naliježe pasivno. Nakon toga dentalni tehničar izrađuje zagrizne šablone u vosku, koje služe za rekonstrukciju vertikalne i horizontalne relacije okluzije (donje visine lica).

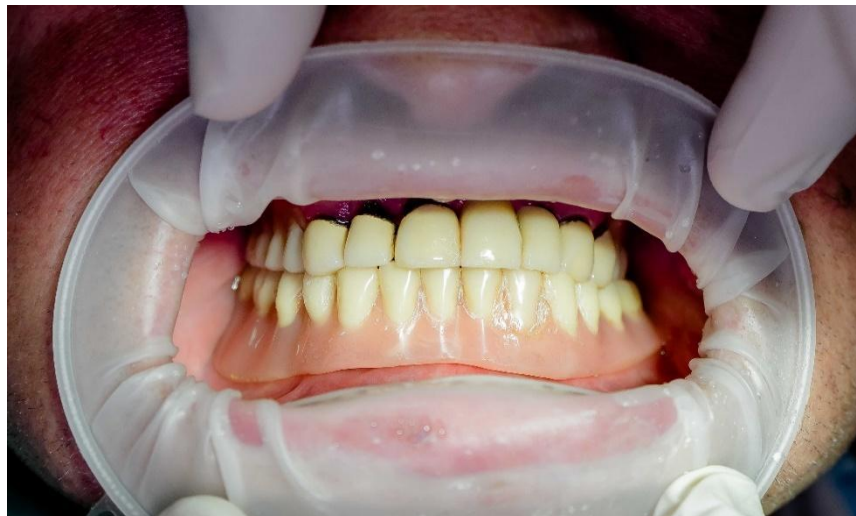Sada kliničar dobiva na radnim modelima titanski skelet zajedno s voštanim bedemima. Na nadogradnje – primarni dio prečke postavlja se i uvija vijcima njihov sekundarni dio – printana titanska prečka. Provjerava se i klinički pasivan dosjed printanog titanskoga skeleta – sekundarnog dijela prečke na implantatima. Treba paziti da prečka bude dovoljno odmaknuta od gingive kako ne bi došlo do hiperplazije i omogućilo se lakše održavanje higijene (slika 10).



Slika 10. Fiksirana individualna prečka na implantatima u ustima

Kliničkim postupkom ponovo se određuje vertikalna (fiziološko mirovanje) i horizontalna (centrična relacija) relacije okluzije – uzimanje zagriža u vosku preko prečke. Uzima se još jedan otisak individualnom žlicom preko primarnog i sekundarnog dijela prečke, radi što preciznije izrade tercijarnoga dijela prečke u sklopu pokrovne vironit proteze i njezinoga što boljeg odnosa prema mekim tkivima. Kroz otvore na žlici odvija se prečka, vadi se otisak i šalje nazad dentalnom tehničaru u laboratorij. Uz pomoć voštanih zagriznih šablona i obraznog luka ti odnosi prenose se u dentalni artikulatork. Titanske prečke se vraćaju na radne modele, na etečmene. Na klizače se postavljaju plastične matrice i sve se vraća u laboratorijski skener na skeniranje. Tako se dobiju „ sekundarne virtualne prečke“ na kojima zubni tehničar dizajnira skelet budućega metalnog dijela tercijarne komponente pokrovne proteze , koji će se kao i sekundarni dio prečke izraditi trodimenzionalnim printanjem iz praha titanske legure. Dentalni tehničar uklapa u tercijarni dio prečke na distalnim krajevima odgovarajuće klizne T vezne elemente, sa svrhom dobivanja što bolje retencije između sekundarnog dijela prečke fiksiranog na implantatima i tercijarnog dijela prečke u sklopu pokrovne proteze (18,19,20).

Dentalni tehničar u laboratoriju provjerava odnose sekundarnog i tercijarnog dijela prečke, zatim postavlja akrilatne zube u zagrizne šablone u vosku u kojem je uklopljen metalni dio tercijarne komponente pokrovne proteze. Nakon toga kliničar provodi probu postave zuba u pacijentovim ustima i posljednju probu proteze preko prečke fiksirane na implantatima, provjeravajući vertikalnu, horizontalnu i estetski izgled postave zubi i okluziju. Nakon probe postave zubi u ustima pacijenta, provjere vertikalne i horizontalne okluzije i fonacije, te nakon razmjene mišljenja s pacijentom glede estetskih zahtjeva, zaključilo se da su zadovoljeni kriteriji koji se provjeravaju i odlučeno je da dentalni tehničar završi pokrovni implantoprotetski nadomjestak (slika 11).

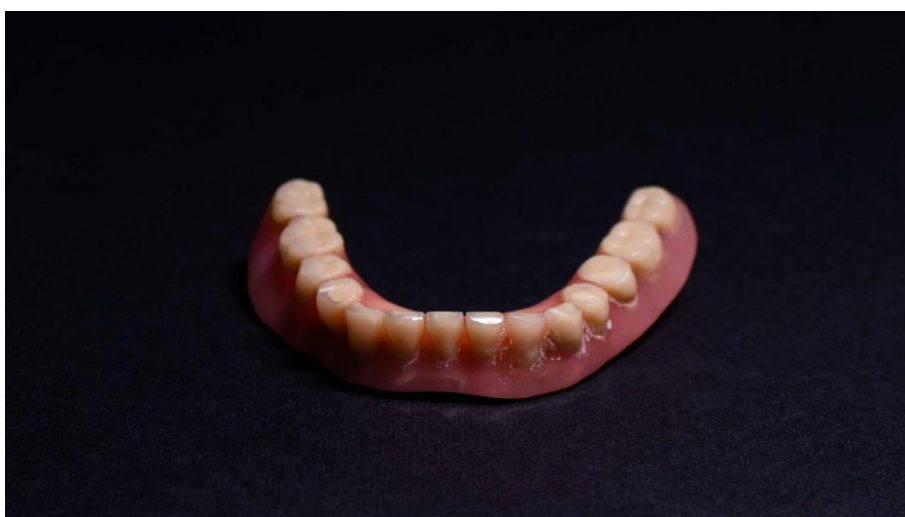


Slika 11. Proba postave zuba

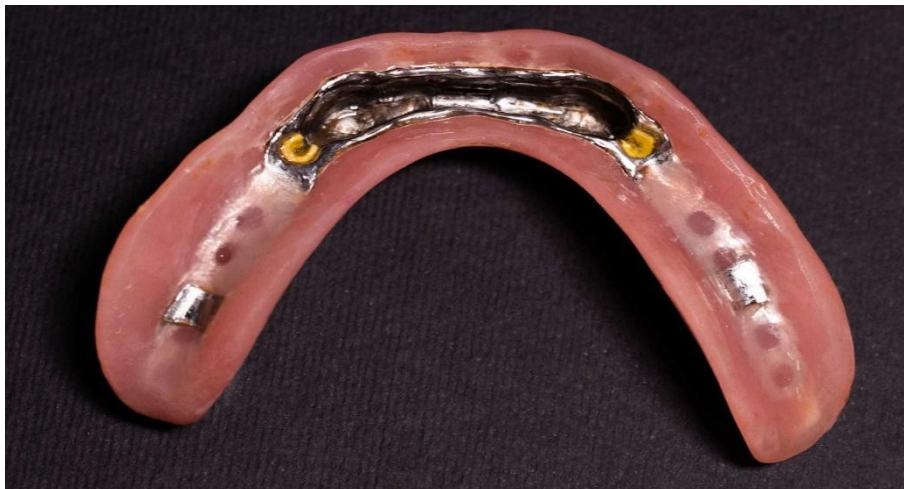Zatim slijedi konačna predaja proteze pacijentu i završno podešavanje okluzije. Vijci se kroz prečku i nadogradnju od 6 mm zatežu kilo ključem po preporuci proizvođača na 25 Ncm. Klizna veza između prečke i proteze u početku je bila prilično čvrsta i proteza se teško skidala. Međutim, već nakon nekoliko skidanja i stavljanja u ordinaciji, plastike u vezama su se malo prilagodile, tako da je pacijent sam mogao skidati i stavljati protezu bez većih problema.

Ostvareno je precizno nalijeganje proteze na prečku, odlična retencija i stabilizacija.

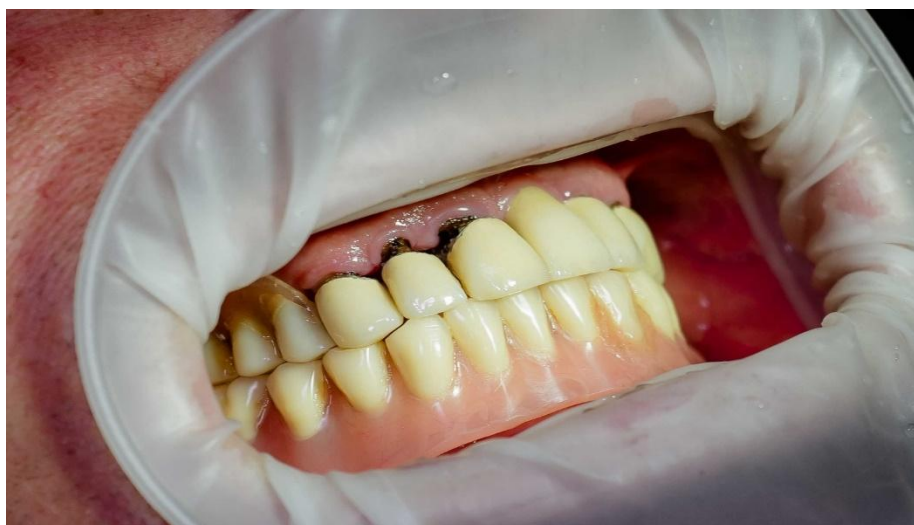Uz kvalitetno održavanje higijene očekuje se dugoročno poboljšanje kvalitete života s ovakvim implantoprotetskim radom, s izrazito boljom funkcijom, estetikom i fonacijom (slike 12–17).



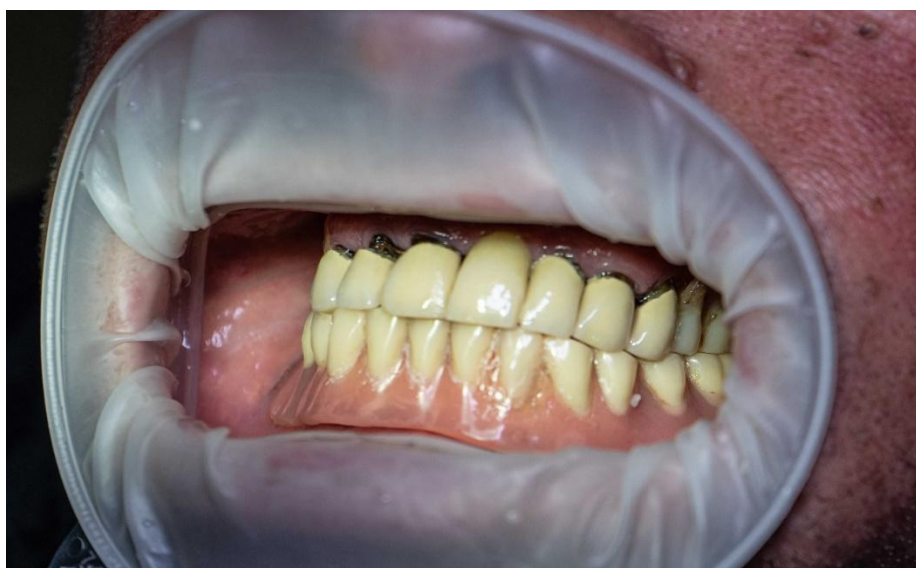Slika 12. Završni izgled mobilnoga implantoprotetskoga rada



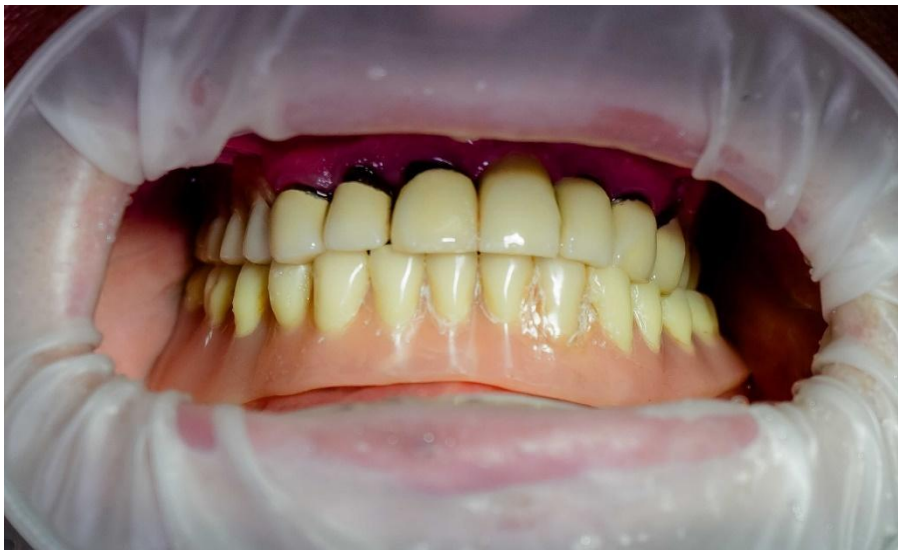Slika 13. Tercijarnii dio prečke unutar mobilnoga implantoprotetskoga rada



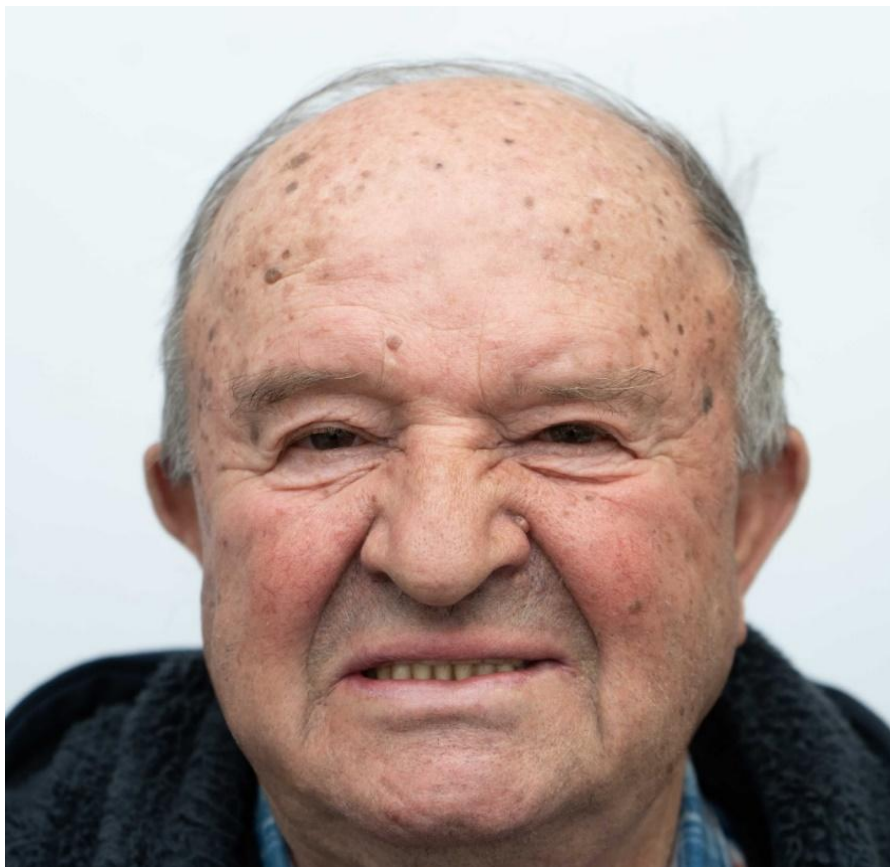Slika 14. Završni izgled okluzije, desni profil



Slika 15. Završni izgled okluzije, lijevi profil



Slika 16. Završni izgled implantoprotetskoga rada



Slika 17. Konačni izgled pacijenta nakon implantoprotetske rehabilitacije

U navedenom prikazu slučaja koristila se konvencionalna metoda otiskivanja sa transferima za otvorenu individualnu žlicu i digitalni ekstraoralni (tzv. laboratorijski) skener u zubotehničkom laboratoriju, nakon prethodno izlivenih radnih modela (18).

Kod većih gubitaka tvrdog i mekog tkiva u donjoj čeljusti i izrazito loše retencije totalne proteze, najprikladniji dio mandibule za postavu implantata je interkanini prostor. Atrofijom stražnjeg dijela alveolarne kosti postoji opasnost ozljede n.alveolarisa.

U ekstremnim slučajevima resorpcije alveolarnog grebena može se koristiti konvencionalna tehnologija izrade mobilnog protetskog rada.

Za manje iskusne terapeute naročitu pomoć osiguravaju kirurške vodilice, koje omogućavaju uspješnu, točnu i predvidljivu ugradnju implantata, ali njihova sama primjena zahtjeva i dodatne edukacije doktora dentalne medicine i zubnih tehničara (11,21,22).

Postoji nekoliko načina kako najbolje protetski nadoknaditi ta područja; all on four tehnikom, protezom usidrenoj na mini implantatima s kugličnim spojkama, protezom usidrenoj na teleskopima ili pokrovnom protezom usidrenoj na prečki ili lokatorima. Odluku treba donijeti terapeut u suradnji sa pacijentom uzimajući u obzir detaljnu anamnezu, klinički nalaz, stanje tvrdog i mekog tkiva u usnoj šupljini, pacijentovu motiviranost i njegova očekivanja (14,22,23,24).

Linkevičius i aut. (15) preporučaju izbjegavanje augmentacije ukoliko je moguće pojedine slučajeve riješiti na manje agresivan pristup.

Uzimajući u obzir sve prednosti i mane pojedinih postupaka, u prikazanom slučaju smo se u suradnji s pacijentom odlučili na prikazanu implantoprotetsku rehabilitaciju individualnom prečkom usidrenoj na dva implantata u interkaninom području.

Održavanje higijene interdentalnim četkicama mora biti omogućeno jer inače može doći do upale i hiperplazije gingive.

Individualne prečke povezuju najmanje 2 implantata u blok u donjoj čeljusti i četiri u gornjoj i omogućuju kruto ležište. Mogu biti izrađene konvencionalno lijevanjem, ili glodanjem i printanjem uz pomoć CAD/CAM tehnologije (5,25).

Današnja suvremena implantologija omogućuje potpuno nov koncept ugradnje implantata. Idealno, protetski navođeno trodimenzionalno pozicioniranje implantata daje dugoročno uspješne i predvidljive rezultate. Kako bi konačni rezultati bili zadovoljavajući, kod ovakvoga načina ugradnje implantata neophodna je pretkirurška procjena stanja kosti i mekoga tkiva te multidisciplinarna suradnja laboratorija, korisničke podrške za programski softver i samoga stomatologa. Takva suradnja

uključuje pripremu digitalnih snimaka, rad sa softverom koji omogućuje digitalno navođenu implantologiju, izradu kirurške vodilice i digitalno navođenu ugradnju implantata (11).

Razvojem suvremenih tehnologija konvencionalni postupci u skorije će vrijeme sve više biti zamjenjivani digitalnim radnim postupcima, kako u planiranju terapije tako i u izradi protetskih radova. Uporaba trodimenzionalne kompjutorizirane tomografije, koja omogućava bolju sliku i cjelokupnu orijentaciju prije zahvata, postaje prvi korak u planiranju terapije ne samo u implantologiji nego i u drugim granama stomatologije, Intraoralni i laboratorijski skeneri zamijenili su konvencionalnu tehniku otiskivanja elastičnim otisnim materijalima. Osim digitalnog skeniranja u usnoj šupljini i na radnim modelima, postoji mogućnost digitalnog skeniranja lica u svrhu dijagnostike, planiranja i praćenja rezultata terapije implantoprotetskih i drugih stomatoloških (kirurških, ortodontskih) zahvata (CAD/CAM - računalno potpomognut dizajn/računalno potpomognuta izrada. - eng.Computer aided design/computer aided manufacturing) (12,13). Iako se sve više važnosti pridaje digitalizaciji koja nesumnjivo ima svoje prednosti poput prijenosa podataka putem interneta, trenutne laboratorijske kontrole točnosti, preciznosti, udobnosti za pacijenta, mogućnosti arhiviranja, također postoje i nedostaci ovakvih postupaka kao što su troškovi nabave i održavanje uređaja (skenera), dodatna edukacija doktora dentalne medicine i zubnih tehničara, poteškoće pri radu gdje su potrebne duboke preparacije (prikaz preparacijske linije na brušenim prirodnim zubima ili implantatnim nadogradnjama), održavanje suhog radnog polja (vlaga i krv u sulkusu) koje izrazito utječu na preciznost otiska (24). Nasuprot tome, konvencionalnim metodama postoji mogućnost otiskivanja dubljih subgingivnih preparacija i ekonomičnije su. Međutim, točnost konvencionalnog otiskivanja ovisi o kvaliteti otiska (izbor materijala), načinu i vremenu prijenosa u zubotehnički laboratorij, načinu izlivanja radnih modela iz sadre i negativni utjecaj ljudskog faktora na točnost otiskivanja je veći (13,26,27).

Iskusni kliničar mora razlučiti prednosti i nedostatke kompjutorski navođene implantacije. Visoka preciznost, očuvanje anatomskih struktura, minimalna invazivnost, brži poslijeoperativni oporavak, olakšavajući su čimbenici za pacijenta i kliničara kod kompjutorski navođene implantacije (8,28).

S druge strane, zbog smanjenoga operativnoga polja, te uskoga ulaza za kirurško svrdlo kroz vodilicu postoji mogućnost pregrijavanja kosti, smanjena je vidljivost i manualna

kontrola svrdla, a zbog opsežnog volumena vodilice pacijent može smanjeno otvarati usta (20).

Za povezivanje dentalnih implantata s mobilnim protetskim radovima (djelomičnom protezom) koriste se vezni elementi poput prečki, pričvrstaka ili etečmena (npr. lokatori, kuglasti elementi), sustavi dvostrukih krunica (teleskop ili konus krunice) ili sustavi magneta (1,29).

Visok stupanj retencije i stabilizacije koju pružaju prečke omogućavaju pacijentima osjećaj sigurnosti i nesmetanosti.

Postoje brojne znanstvene studije u kojima se procjenjuje i uspoređuju retencijsko stabilizacijski efekti različitih najčešće korištenih i ispitivanih veznih elemenata (prečke, kugle, locatori, magneti, teleskop-konus krunice i drugi) za pokrovne proteze na dentalnim implantatima i njihov utjecaj na zadovoljstvo pacijenata takvim protetskim radovima, koje uglavnom navode da su pacijenti najzadovoljniji upravo s radovima na prečkama. (14,29). U estetskom području s velikim deficitom volumena tkiva često je mobilno rješenje metoda izbora kako bi se postigao estetski optimalan rezultat. Na taj način može se rekonstruirati defekt tvrdog i mekog tkiva. Osim toga, takva rekonstrukcija s pomoću ružičastog akrilata koji čini vestibularno krilo pacijentu pruža optimalnu potporu usnice. U takvim slučajevima može doći do toga da ne možemo ispuniti sve pacijentove želje. Stoga prije početka terapije pacijenta treba detaljno informirati o svim aspektima planiranog rada, također i potencijalnim neuspjesima i komplikacijama. Naravno, treba procijeniti koliko su realne pacijentove želje i očekivanja.

Uporaba implantata i novih metoda planiranja terapije u dentalnoj medicini omogućili su nam da se postižu sve bolji rezultati u terapiji djelomične ili totalne bezubosti. Zato je važna stalna edukacija doktora dentalne medicine i dentalnih tehničara kao bi se takvi izazovi mogli riješiti na najoptimalniji način. Suradnja između doktora, tehničara i pacijenta te osobito razumijevanje i poštivanje optimalnih mogućnosti i ograničenja raznih terapijskih metoda mogu dovesti do postizanja zadovoljavajućih rezultata u estetskom i funkcionalnom smislu.

Primjena individualne prečke u implantoprotetskoj rehabilitaciji osigurava dobru retenciju i stabilizaciju proteze.

Potrebno je uz dobru anamnezu i rtg dijagnostiku odlučiti se na najoptimalnije rješenje s kojim će biti zadovoljni i pacijent i terapeut.

Osobito je važno dobro planiranje i provođenje implantoprotetskih postupaka kako bi se potencijalne komplikacije smanjile na najmanju moguću mjeru.

Za uspjeh planirane terapije osobito su važni iskustvo terapeuta, dobra suradnje sa dentalnim laboratorijem i korištenje suvremenih metoda dijagnostike i terapije. Također bitno je uključiti i pacijenta u planiranje i odluku o načinu rehabilitacije, uvažavajući realne okvire u kojima se mogu postići zadovoljavajući rezultati.

Pokrovna proteza na prečki usidrenoj na dva implantata je jedno od rješenja koje nam daje dobre rezultate.

U ovom radu prikazali smo kako se ugradnjom dva implantata i izradom individualne prečke u bezuboj donjoj čeljusti mogu postići funkcionalni, estetski i fonetski zadovoljavajući rezultati, a time i bolja kvaliteta pacijentovoga života.

6. LITERATURA

1. Wolfart S. Implantoprotetika, Zagreb: Media ogled, 2015.
2. Galasso L, Favero GA. Atlas komplikacija i neuspjeha u dentalnoj implantologiji. Zagreb: Media ogled, 2013.
3. Chen P, Nikoyan L. Guided Implant Surgery: A Technique Whose Time Has Come. *Dent Clin North Am* 2021 Jan;65(1): 67 – 80.
4. Misch CE. Dental implant prosthetics. Philadelphia: Elsevier Mosby, 2005.
5. Grunder U. Implantati u estetskoj zoni. Zagreb: Media ogled, 2016.
6. Blatz MB, Hürzeler MB, Strub JR. Reconstruction of the lost interproximal papilla-presentation of surgical and nonsurgical approaches. *Int J Periodontics Restorative Dent* 1999; 19:395–406.
7. Grunder U, Strub JR. Implant-supported suprastructure design. *Int J Periodontics Restorative Dent* 1990; 10:18–39.
8. Jacobs R, Salomon B, Codari M, Hassan B, Bornstein M. Cone beam computer tomography in implant dentistry: recommendations for clinical use. *BMC Oral Health* 2018; May 15;18(1):88.
9. Shimizu S, Shinya A, Kuroda S, Gomi H. The accuracy of the CAD system using intraoral and extraoral scanners for designing of fixed dental prostheses. *Dent Mater J* 2017;36(4):402–7.
10. King GN, Hermann JS, Schoolfield JD, Buser D, Cochran DL. Influence of the size of the microgap on crestal bone levels in non-submerged dental implants: A radiographic study in the canine mandible. *J Periodontol* 2002; 73:1111–7.
11. Sabljčić M. Mogućnost zbrinjavanja lateralne gornje bezubosti s M-guide sustavom – prikaz slučaja. Zagreb: Stomatološki fakultet, Poslijediplomski specijalistički rad, 2022.
12. Mangano F, Gandolfi A, Luongo G, Logozzo S. Intraoral scanners in dentistry: A review of the current literature. *BMC Oral Health*. 2017;17(1).
13. Lukačević F, Lukić N. Usporedba konvencionalnih i digitalnih intraoralnih otisaka. *Sonda*. 2015;16(29):54-7.
14. Lindhe J, Lang N, Karring PT. Klinička parodontologija i dentalna implantologija. Zagreb: Nakladni zavod Globus, 2010.

15. Linkevičius T. Zero bone loss, koncept bez gubitka kosti, Zagreb: Media ogles, 2021.
16. What is Additive Manufacturing? [Internet]. GE Additive. 2019 [cited 29 August 2019]. Available from: <https://www.ge.com/additive/additive-manufacturing>.
17. Susić I, Travar M, Susić M. The application of CAD/CAM technology in Dentistry. IOP Conf Ser Mater Sci Eng 2017;200(1).
18. Shankari V, Chacko Y. Computer Aided Designing/Computer Aided Manufacturing in Dentistry (CAD/CAM) – A Review. Int J Curr Res Rev 2018;10(20):20–4.
19. Lee SJ, Kim SW, Lee JJ, Cheong CW. Comparison of Intraoral and Extraoral Digital Scanners: Evaluation of Surface Topography and Precision. Dent J 2020;8(2):52.
20. Pozzi A, Polizzi G, Moy PK. Guided surgery with tooth-supported templates for single missing teeth: A critical review. Eur J Oral Implantol 2016; Suppl 1: 35–53.
21. Begić I. Digitalni radni postupak u izradi mobilnog implantoprotetskog rada. Zagreb: Stomatološki fakultet diplomski rad, 2020.
22. Bjelica R, Viskić J, Batinjan G., Filipović Zore I. Implantoprotetičko zbrinjavanje kompjutorski navođenom implantologijom (M-guide): prikaz slučaja. Acta stomatol Croat 2022;56(1):89-94.
23. Sotošek J, Krmek Jukić S, Simeon P, Prpić Mehičić G, Blažić Potočki Z. Opće zdravstveni status stomatoloških pacijenata. Acta Stomatol Croat. 2007;41(2):122–31.
24. Lee SJ, Gallucci GO, Digital vs. Conventional implant impressions; efficiency outcomes. Clin Oral Implants Res 2013;24(1):111-5.
25. Ericsson I, Berglundh T, Marinello C, Liljenberg B, Lindhe J. Long-standing plaque and gingivitis at implants and teeth in the dog. Clin Oral Implants Res 1992; 3:99–103.
26. Glavina D, Škrinjarić I. Novi postupak za izradbu keramičkih ispuna: CAD/CIM sustav tehnologija 21. stoljeća. Acta stomatol Croat 2001; 35:1:53-58.

27. Su TS. Comparison of repeatability between intraoral digital scanner and extraoral digital scanner: An in-vitro study. *J Prosthodont Res* 2015; 59(4): 236-42.
28. Seelbach P, Brueckel WB. Accuracy of digital and conventional impression techniques and workflow. *Clin oral investig* 2013; 17(7): 1759-64.
29. Krennmair G. Removable implant-prosthetic rehabilitation of the edentulous mandible : five-year results of different prosthetic anchorage concepts . *Int J Oral Maxillofac Implants* 2010;25(3):589-97.

Zvonimir Barišić rođen je u Metkoviću 30. ožujka 1981. g. kao drugo od troje djece, od oca Vjekoslava - Petra i majke Ivice. Osnovnu školu završio je u Čerinu, a gimnazijsko obrazovanje u Čitluku - Brotnju. Stomatološki fakultet upisuje 1999. g. u Zagrebu i završava ga 2007. g. Tijekom studija nastupa za nogometnu ekipu Stomatološkoga fakulteta sa zapaženim nastupima i osvojenih nekoliko medalja na humanijadama. Nakon završetka studija stažira u Mostaru u Domu zdravlja i zapošljava se u očevoj privatnoj stomatološkoj ordinaciji u Čitluku, BiH, gdje radi i danas. Od 2009.g. u suradnji sa dr. Gordanom Čelićem sa bavi i implantoprotetikom. Od 2010. g. nastupa za Hrvatsku liječničku nogometnu reprezentaciju – Crodoc'se. Godine 2011. sklapa kršćanski brak s Jelenom r. Božić s kojom dobiva dva sina – Vjekoslava 2012. i Marka 2017. Pohađa seminare endodoncije, parodontologije i implantologije u Splitu, Zagrebu i Matuljima. Poslijediplomski studij implantologije upisuje u Zagrebu 2020. g.