

# Usporedba uspješnosti mobilnih i fiksnih radova na implantatima kod potpune bezubosti - prikaz slučajeva

---

Gašparac, Ivo

Professional thesis / Završni specijalistički

2023

Degree Grantor / Ustanova koja je dodijelila akademski / stručni stupanj: **University of Zagreb, School of Dental Medicine / Sveučilište u Zagrebu, Stomatološki fakultet**

Permanent link / Trajna poveznica: <https://um.nsk.hr/um:nbn:hr:127:799285>

Rights / Prava: [Attribution-NonCommercial 4.0 International/Imenovanje-Nekomercijalno 4.0 međunarodna](#)

Download date / Datum preuzimanja: **2025-03-24**



Repository / Repozitorij:

[University of Zagreb School of Dental Medicine Repository](#)





Sveučilište u Zagrebu

Stomatološki fakultet

Ivo Gašparac

**USPOREDBA USPJEŠNOSTI  
MOBILNIH I FIKSNIH  
RADOVA NA IMPLANTATIMA  
KOD POTPUNE BEZUBOSTI –  
PRIKAZ SLUČAJEVA**

POSLIJEDIPLOMSKI SPECIJALISTIČKI RAD

Zagreb, 2023.

Rad je ostvaren u: Stomatološki fakultet sveučilišta u Zagrebu, Zavod za fiksnu protetiku

Naziv poslijediplomskoga specijalističkog studija: Dentalna implantologija

Mentor rada: izv.prof.dr.sc. Marko Jakovac, Zavod za fiksnu protetiku Stomatološkog fakulteta  
Sveučilišta u Zagrebu

Lektor hrvatskoga jezika: Dorica Blažević, prof.

Lektor engleskoga jezika: Irina Krlić, prof.

Sastav Povjerenstva za ocjenu poslijediplomskoga specijalističkog rada:

1. \_\_\_\_\_

2. \_\_\_\_\_

3. \_\_\_\_\_

Sastav Povjerenstva za obranu poslijediplomskoga specijalističkog rada:

1. \_\_\_\_\_

2. \_\_\_\_\_

3. \_\_\_\_\_

4. \_\_\_\_\_

5. \_\_\_\_\_

Datum obrane rada: \_\_\_\_\_

Rad sadrži: 63 stranica

0 tablica

59 slika

1 CD

Rad je vlastito autorsko djelo, koje je u potpunosti samostalno napisano uz naznaku izvora drugih autora i dokumenata korištenih u radu. Osim ako nije drukčije navedeno, sve ilustracije (tablice, slike i dr.) u radu su izvorni doprinos autora poslijediplomskog specijalističkog rada. Autor je odgovoran za pribavljanje dopuštenja za korištenje ilustracija koje nisu njegov izvorni doprinos, kao i za sve eventualne posljedice koje mogu nastati zbog nedopuštenog preuzimanja ilustracija odnosno propusta u navođenju njihovog podrijetla.

## **Zahvala**

Zahvaljujem mentoru izv. prof. dr. sc. Marku Jakovcu na stručnoj pomoći, strpljenju i razumijevanju.

## Sažetak

### USPOREDBA USPJEŠNOSTI MOBILNIH I FIKSNIH RADOVA NA IMPLANTATIMA KOD POTPUNE BEZUBOSTI - PRIKAZ SLUČAJEVA

Sve duža životna dob pacijenata i želja za funkcionalnijim životom, a usporedo s razvojem, kako tehnike u stomatologiji, tako i same implantologije dovela je do toga da danas pacijenti u kasnijoj životnoj dobi mogu dobiti vrlo kvalitetne, dugotrajne, a posebice funkcionalne protetske radove koje im olakšavaju svakodnevni život. Do nedavno terapija totalne bezubosti najčešće se svodila na totalnu protezu. Propulzivnim i brzim razvojem implantoprotetike dobila su se terapijska rješenja gdje se totalna bezubost može sanirati fiksnim mostovima, cementiranim ili pričvršćenim vijcima ili mobilnim rješenjima u vidu totalne proteze nošene i retinirane na prečki ili sa lokatorima.

Najčešći izbor u zbrinjavanju bezube čeljusti je ugradnja 4 ili 6 implantata s poligonalnim opterećenjem.

Od najčešćih i prihvaćenih rješenja u upotrebi su fiksni radovi „All-on-4“ i „All-on-6“, a kao mobilna rješenja nude se spomenute proteze s prečkama ili lokatorima. Njihov izbor i najbolje rješenje za pacijenta u najvećoj mjeri trebalo bi ipak prepustiti terapeutu. Pacijentove želje svakako treba saslušati te im detaljno objasniti, kako negativne tako i pozitivne strane preporučenog rada i plana terapije. Rad ovisi i o financijskim mogućnostima pacijenta.

U radu su prikazana četiri terapijska rješenja bezube čeljusti, njihove prednosti i nedostaci, napravljena je funkcionalna usporedbe i trajanost rada u ustima.

Doprinos rada je olakšavanje izbora i bolje razumijevanje protetskih rješenja implantoprotetskog zbrinjavanja bezubih pacijenata.

**Ključne riječi:** dentalna implantologija; mobilna i fiksna protetička rješenja; bezuba čeljust

## **Summary**

### COMPARISON OF THE SUCCESS OF MOBILE AND FIXED DENTAL WORK ON IMPLANTS IN CASES OF COMPLETE TOOTHLESSNESS - REPORT OF CASES

The increasing life expectancy of patients, and the desire for a more functional life alongside with the development of the technology in dentistry, as well as the development of the branch of implantology itself, has led to the fact that today patients at an older age want and can get very high-quality, long-lasting and especially functional dental-prosthetic works that make their everyday life easier. Until recently, the established therapy of total toothlessness was reduced to total dentures. With the propulsive and fast development of implant prosthetics, therapeutic solutions were obtained where total toothlessness can be repaired with fixed bridges, cemented or fixed with screws, or semi-fixed solutions in the form of total dentures worn and retained on the crossbar or with locators.

The most common choices for the toothless jaw are 4 or 6 placed implants with the polygonal load.

Among the most common and most accepted solutions in use are fixed works "All-on-4" and "All-on-6", and as mobile solutions there are already mentioned prosthesis with bars or with locators. Their choice and the best solution for the patient should be left to the therapist. Of course, you should listen to the wishes of the patient, and explain everything to him in detail - both negative and positive sides of the recommended dental work and therapy plan. It all depends on the financial capabilities of a patient.

The paper presents all four versions of the rehabilitation of toothless jaws, their advantages and disadvantages; there are functional comparisons and the duration of the work in the mouth.

The contribution of the work is the facilitation and better understanding of some prosthetic solutions during the treatment of total edentulism with implants.

**Key words:** dental implantology, mobile and fixed prosthetic solutions, toothless jaw

## SADRŽAJ

|  |    |
|--|----|
| 1. UVOD .....  | 1  |
| 2. POVIJEST IMPLANTOLOGIJE .....                                 | 5  |
| 3. INDIKACIJE I KONTRAINDIKACIJE ZA UGRADNJU IMPLANTATA .....    | 9  |
| 3.1. INDIKACIJE .....  | 10 |
| 3.1.1. Nedostatak jednog zuba .....                              | 10 |
| 3.1.2. Djelomična bezubost .....                                 | 10 |
| 3.1.3. Potpuna bezubost: .....                                   | 10 |
| 3.2. KONTRAINDIKACIJE .....                                      | 11 |
| 4. FIKSNI NAČIN ZBRINJAVANJA BEZUBOSTI PACIJENATA .....          | 13 |
| 4.1. „All-on-4” koncept .....                                    | 14 |
| 4.2. „All-on-6” koncept .....                                    | 20 |
| 5. MOBILNI NAČIN ZBRINJAVANJA BEZUBOSTI PACIJENATA .....         | 24 |
| 5.1. Proteza retinirana prečkom .....                            | 25 |
| 5.2. Pokrovna proteza retinirana lokatorima .....                | 32 |
| 6. PRIKAZ SLUČAJEVA .....  | 35 |
| 6.1. Terapija „All-on-4” .....                                   | 36 |
| 6.2. Terapija „All-on-6” metodom .....                           | 41 |
| 6.3. Proteza retinirana sa 4 lokatora .....                      | 44 |
| 6.4. Parcijalna proteza retinirana prečkom na 4 implantata ..... | 48 |
| 7. RASPRAVA .....  | 52 |
| 8. ZAKLJUČAK .....   | 55 |
| 9. LITERATURA .....  | 57 |
| 10. ŽIVOTOPIS .....  | 62 |

## **Popis skraćenica**

RTG - rendgenski snimak

CAD - engl. *computer-aided design*

CAM - engl. *computer-aided manufacturing*

PEEK - engl. *polyether ether ketone*

CBCT - engl. *Cone-Beam Computed Tomography*



## **1. UVOD**

Potpuni gubitak zubi kod pacijenata uzrokovan je mnogim faktorima, od bolesti samih zubi, loše i neadekvatne higijene, izraženih i opsežnih parodontnih bolesti, neredovite posjete stomatologu, ali i zbog mogućih posljedica trauma.

Kod takvih pacijenata nastaju mnoge posljedice gubitka zuba, kako funkcijske, estetske, fonetske pa i socijalne. Ne tako davno, takvi pacijenti bili su osuđeni na potpune proteze na koje se neki nikada nisu naviknuli, što zbog loših anatomskih uvjeta u čeljusti, a što zbog nestručnosti terapeuta.

Najčešći problem totalnih proteza, pogotovo u donjoj čeljusti, je njena retencija i stabilizacija prilikom funkcije žvakanja.

Kada se govori o indikacijama za postavljanje implantata one su usko povezane sa gubitkom jednog zuba, više njih ili svih kod totalne bezubosti. Indikacije za ugradnju implantata moraju biti strogo definirane kako od strane oralnog kirurga tako i od strane stomatologa/protetičara. Zadnjih godina svjedoci smo prekomjerne, agresivne i nepotrebne ugradnje implantata, a sve u svrhu brze i povećane zarade sa posljedičnim nezadovoljnim pacijentima, tužbama i sl. Umjesto toga trebalo je pribjeći jednostavnijim protetskim rješenjima koja dovode do dugotrajnosti radova i zadovoljnih pacijenata terapijom koju im je objasnio stomatolog, a koja je najbolja za pacijenta obzirom na njegovu dob, stanje kosti i higijenu.

Danas postoje mnogi načini upotrebe implantata u bezubim čeljustima u svrhu stabilizacije i pričvršćenja protetskih radova. Naravno, kada se govori o totalnoj bezubosti, bitna je alveolarna kost, da li jednakomjerno raspoređena duž cijelog koštanog grebena ili samo u području prednjih zuba, da li postoji mogućnost povećanja iste kao podizanje dna sinusa u gornjoj čeljusti i slično.

Najčešća metoda kod potpune bezubosti je „All-on-4“ ili „6“ metoda gdje se ugradnjom u bezubu čeljust pacijenata ugrađuje 4 ili 6 implantata, pod strogo određenim pravilima. Rad je zamišljen kao fiksno rješenje. Ta metoda je u svijetu dosta raširena, zbog svojih prednosti, prvenstveno zato što pacijent ipak ima osjećaj svojih vlastitih zubi, rad se ne može skinuti i ne postoji potreba za prekrivanjem nepca.

S obzirom na povijest gubitka zubi kod mnogih pacijenata (nehigijena, nebriga za zube, površnost posjeta stomatologu) javlja se jedna dilema; je li takvim pacijentima uopće treba preporučiti fiksni rad na implantatima ili mu ponuditi, jednako kvalitetan mobilan rad retiniran na četiri implantata.

Dakle, javlja se bojazan hoće li se takav pacijent održavati zadovoljavajuću higijenu i da li će bakterije koje su uzrokovale možebitni parodontitis dovesti i do propadanja kosti oko implantata. Zna se da vađenjem svih zuba iz usta se smanjuju i neke vrlo agresivne bakterije koje su dovele do parodontitisa, ali nisu potpuno nestale (1, 2). Osim toga fiksni radovi na implantatima, uz vrlo često loše izvedene oblike samo čišćenja, mogu dovesti ponovno do neuspjeha. Zbog toga neki terapeuti ne preporučuju fiksne radove na četiri ili više implantata, jer je kod njih otežana ili onemogućena idealna higijena, toliko potrebna i poželjna kod implantoloških radova. Kao rješenje tu se nameću radovi na četiri implantata koja nose protetske radove, a mogu se od strane pacijenata skinuti. Kod tih radova je higijena znatno olakšana što pridonosi trajnosti cjelokupnog rada jer se teže razvija mukozitis i periimplantitis. Tu se postoje vrlo kvalitetni radovi retinirani prečkom, teleskopima ili lokatorima. To su radovi kod kojih implantati služe samo za retenciju i stabilizaciju, a sam rad je nošen i sluznicom.

Prednosti su mnogobrojne. Od već prije spomenute higijene koja je ovdje pacijentu znatno olakšana, reparatura samog rada je uvelike pojednostavljena. Rasterećenje sluznice kod ne nošenja, tj. rad preko noći nije u ustima, što je mnogo povoljnije za sluznicu i kontrolu implantata. Osim toga, olakšana je kontrola dubine džepova, lakše se rad skida (prečka, lokatori) u svrhu kontrole i dezinfekcije, eventualne kirurške potrebe za nekim korekcijama te eventualne potrebe za zamjenom nekih protetskih dijelova. Sve to je potrebno detaljno objasniti pacijentu, prezentirati mu prednosti i nedostatke, kako fiksnih tako i mobilnih radova.

Izabrati samo jedan oblik terapije implantatima kod bezubih pacijenata je potpuno pogrešno i nepotrebno uz vrlo veliki rizik da se dobije neadekvatan rezultat i nezadovoljan pacijent.

Potrebno je detaljno procijeniti stanje, dob, zdravstveni profil i manualnu spretnost pacijenta prilikom odabira terapije. Pacijenti nekada prije ugradnje imaju zadovoljavajuće mobilne radove, takvim pacijentima je najbolje ponoviti sličan rad koji se može skinuti, održavati bolja higijena oko implantata, a dobiti istu ili bolja stabilizaciju rada.

Problem odabira rada su pacijenti sa visokim stadijem parodontitisa, gdje postoji potreba vađenja svih zuba. Takvi pacijenti u pravilu teško prihvaćaju mobilne radove i najčešće traže fiksno rješenje, ali ovdje treba biti jako oprezan jer ako se pacijent doveo do stanja da svi zubi moraju biti ekstrahirani, pitanje je kakva je budućnost ugrađenih implantata s obzirom na njegovu higijenu i povijest parodontne bolesti.

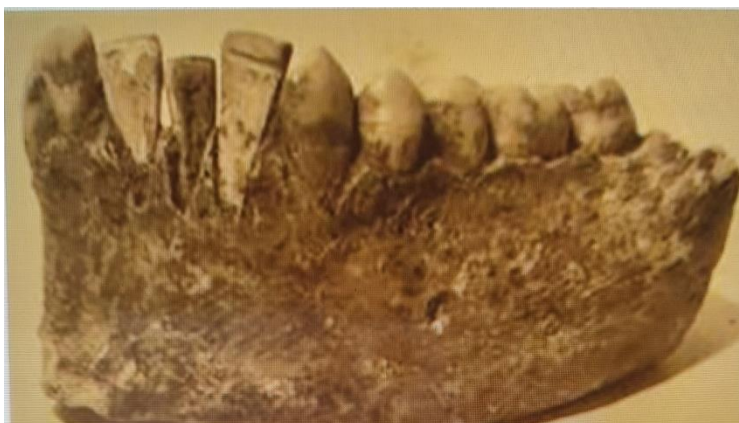Fiksna terapija opciju s četiri ili više implantata nosi veće i opsežnije operacije, ali naravno

zahtijeva dodatnu i pojačanu higijenu. To često dovodi do mukozitisa, otežanog čišćenja, zaostajanja hrane i plaka, s druge strane pacijent ima osjećaj da ponovno ima svoje trajne zube.

Svrha rada je da se prikažu opcije protetičke opskrbe bezubih čeljusti, njihov način izrade kao i vodilja u izboru terapije.

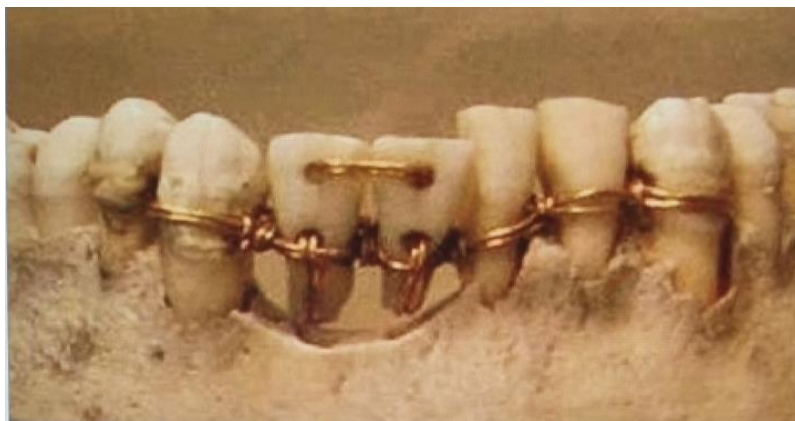## **2. POVIJEST IMPLANTOLOGIJE**

Želja da se izgubljeni zub kod čovjeka nadoknadi seže unazad osam tisuća godina. Arheološki podaci iz Centralne Amerike, Kine, Azije i Afrike, gdje su nađeni ostaci lubanja i čeljusti kod kojih su izgubljeni zubi pokušavani nadoknađeni različitim materijalima, najčešće od kamena, keramike, zlata i mnogih drugih. Pokušavali su se ugrađivati i izvađenih zubi (3, 4). Tako je u muzeju Sveučilišta Harvard izložen segment donje čeljusti iz doba 7. i 8. stoljeća sa ugrađena tri klinasta implantata školjke. Kasnije je talijanski implantolog Amadeo Bobio dokazao da su ovi implantati ugrađeni za vrijeme života (Slika 1.) (3).



Slika 1. Donja čeljust sa ugrađenom školjkom 600 godina prije Nove ere. Preuzeto sa dopuštenjem prof. dr. Vladimira Biočanina (Stomatološki fakultet Univerziteta Pančevu) (3).

U doba između 10. i 11. stoljeća u arapskim zemljama opisane su razne tehnike zamjene ili kompletne nadoknade cijelih zuba izvađenim zubima ili od oblikovanih koštanih fragmenata drugih sisavaca koji su učvršćeni zlatnom žicom (Slika 2.) (3, 4).



Slika 2. Nedostatak zuba nadoknađen izvađenim zubima povezanim zlatnom žicom. Preuzeto sa dopuštenjem prof. dr. Vladimira Biočanina (Stomatološki fakultet Univerziteta Pančevu) (3).

U 16. stoljeću anatom iz Padove, Gabriel Falopius predlaže da se svaki izvađeni zub zamjeni slonovačom oblikovanog u oblik zuba. Kako su se tehnike polako razvijale u 19. stoljeću dolazi do upotrebe implantata. Prve implantate od zlata u Evropi ugrađivao je Maggiolo (Slika 3.) (3, 4).



Slika 3. Od zlata preteča implantata. Preuzeto sa dopuštenjem prof.dr. Vladimira Biočanina (Stomatološki fakultet Univerziteta Pančevu) (3).

U Americi, oko 1840. godine, Haris i Heiden, osnivači Baltimorskog Sveučilišta, ugradili su implantate od željeza, a krajem 19. stoljeća primjenjuju se implantati od olova sve dok se nije doznalo za njegovu toksičnost. Poslije su se počeli ugrađivati biokompatibilniji implantati od keramike sa zlatnom jezgrom (3).

Godina 1947. označava se kao era moderne implantologije kada je Formigini ugradio prvi implantat u obliku spirale od tantala, a 1963. godine Siolom prvi primjenjuje igličaste implantate (4).

Kao početak subperiostalnih implantata smatra se prva polovica 20. stoljeća, a krajem šezdesetih godina Linkow ugrađuje prvi lisnate implantate. Prije otprilike pedeset godina razvoj implantologije kao kirurške grane stomatologije počeo se snažno razvijati i istraživati kako u smjeru nadoknade aloplastičnim materijalom jednog ili više zubi tako i kao pomoćno sredstvo za retenciju i stabilizaciju potpunih proteza. Tome je svakako pridonio Per-Ingvar Braenemark otkrivši biokompatibilnost titanija kao materijala za implantate. Tako je 1976. prvi puta ugrađen dentalni implantat, a iste godine švedski zdravstveni savjet potvrđuje ovu terapiju kao proceduru kod liječenja bezubosti. Kasnijih godina i na brojnim sveučilištima i studijima potvrđen je Brenemarkova teorija o oseintegraciji i od tada slijedi vrtoglavi razvoj implantata (3,5).



### **3. INDIKACIJE I KONTRAINDIKACIJE ZA UGRADNJU IMPLANTATA**

### 3.1. Indikacije

#### 3.1.1. Nedostatak jednog zuba

Ugradnjom implantata na mjesto zuba koji nedostaje nadomješta se zub što je jednostavnije, ugodnije i brže rješenje za pacijenta od traumatskog brušenja susjednih zubi za izradu mosta. Postoji mogućnost odgođene i imedijatne ugradnje implantata u alveolu ekstrahiranog ili izbijenog zuba. Kod imedijatne implantacije potrebno je procijeniti stanje kosti i analizom CBCT snimke utvrditi postoji li adekvatna kost za ugradnju implantata i odsustvo periapekalne upale ili ciste. Kod imedijatne implantacije treba pričekati duže s fazom cijeljenja. Vrijeme zacjeljivanja ovisi o *toque* ugradnje, oni preko 25 Ncm mogu biti opterećeni za 4 mjeseca, dok oni do 25 Ncm nakon 6 mjeseci (6, 7). Isto tako produženo vrijeme čekanja potrebno je i kod odgođene implantacije tj. kada se čeka da se prvo kost regenerira kako bi bila pripremljena za ugradnju implantata (6).

#### 3.1.2. Djelomična bezubost

Djelomična bezubost je jedna od najčešćih indikacije za postavljanje implantata jer se pacijentima omogućuje da imaju fiksne protetske konstrukcije koje su ugodnije za nošenje od djelomičnih proteza.

#### 3.1.3. Potpuna bezubost:

##### *Gornja čeljust*

Kod gornje bezube čeljusti, u pravilu, vidi se manja atrofija kosti nakon gubitka svih zubi (8). Njen oblik, raspored atrofije kosti, želje i mogućnosti pacijenta uvelike ovise o mjestu i broju potrebnih implantata za buduće protetske radove. Za retenciju gornje totalne proteze s kugličnim ili lokator vezama potrebna su minimalno četiri implantata (9–13).

Za izradu fiksnog, ovisno o kvaliteti koštanog tkiva, trebalo bi se upotrijebiti 4 ili više poligonalno raspoređenih implantata. Posebno je bitna lateralna regija i pneumatizacija alveolarnog sinusa jer ako je on spušten tada je potrebno izvesti dodatne kirurške predradnje za uspješnu ugradnju imaplantata u tu regiju (13–15).

##### *Donja čeljust*

Izrazita atrofija donje čeljusti predstavlja veliki izazov u smislu ugradnje implantata. Kod atrofije mandibularni živac i mentalis su blizu grebena, a i često je prisutna izrazito uska kost.

Ovdje također kao i u gornjoj čeljusti, raspored, broj implantata kao i socioekonomske osobitosti pacijenta ovise kakav će protetski rad biti ponuđen pacijentu. Mogućnosti su stabilizacija totalne proteze kroz dva implantata, fiksni rad u smislu „All on 4“ metode ili četiri implantata u interforaminalnoj regiji pri izradi prečke koja retinira parcijalnu protezu. Uz to, postoji mogućnost nekada i za ugradnju šest i više implantata koji nose fiksnu protetsku konstrukciju (13, 16).

### **3.2. Kontraindikacije**

Kontraindikacije se dijele na apsolutne i relativne.

#### *Apsolutne*

AIDS, infektivne bolesti, karcinomi (terminalni), nekontrolirani dijabetes, sistemske bolesti, oslabljenje imunološkog sustava. Takve bolesti mogu biti kahektičnost i hemoragične bolesti. Kod takvih bolesnika ne može se sa sigurnošću prognozirati ishod ugrađenih implantata (15).

Bolesti kardiovaskularnog sustava, bolesnici s umjetnim srčanim zaliscima i ugrađenim premosnicama te osobe koje su preboljele infektivni endokarditis zbog povećanog rizika od bakterijske infekcije. Zatim, razne hematološke bolesti kao što su hemoragične dijateze, bolesti eritrocita i leukocita (anemije, leukopenije itd.). Kod sniženih leukocita smanjena je mogućnost obrane tkiva od infekcija što je posebno važno kod ugrađenih implantata zbog veće mogućnosti nakupljanja bakterija na površini implantata i uzrokovanja periimplantitisa (17). Kod anemije onemogućen je prijenos kisika kroz tkiva zbog smanjenja eritrocita. Metaboličke bolesti i koštane bolesti; osteogenesis imperfect, osteoporoza, osteomalacija. Psihičke bolesti zbog mogućnosti za prihvata i održavanja rada (18).

Određeni lijekovi poput imunosupresiva ili kortikosteroida pripadaju skupini privremenih kontraindikacija. Dok je pacijent na terapiji takvom vrstom lijekova, nije indicirana ugradnja implantata. Imunosupresivni lijekovi smanjuju obranu domaćina od infekcija dok se pacijentima na kortikosteroidnoj terapiji smanjuje upalna reakcija, što može negativno djelovati na pregradnju kosti tijekom ugradnje implantata jer je svaka resorpcija i odlaganje nove kosti jedna vrsta slabe upalne reakcije, a kortikosteroidi svojim djelovanjem sprječavaju takve reakcije. Bisfosfonati svojim djelovanjem sprječavaju pregradnju kosti i mogu uzrokovati osteonekrozu te je kod osoba, koje su na terapiji bisfosfonatima kontraindicirana ugradnja implantata (18–23).

Kod životne dobi pacijenta gornja granica nije determinirana ali se implantati ne bi smjeli ugrađivati osobama mlađim od osamnaest godina jer nije završen rast i razvoj čeljusti.

#### *Relativne*

Pušenje- relativna kontraindikacija povezana sa lošijom oralnom higijenom i posljedičnim implantološkim neuspjehom.

Koštani anatomske uvjeti - nedovoljan interokluzijski odnos potrebit za normalnu implantoprotetsku terapiju je 6 mm, zatim bruksizam.

Trudnoća ubraja se u privremene kontraindikacije.

Patološke promjene u čeljusti – zaostali korijeni, periapikalni procesi, nesanirani zubi, ciste. Sve takve patološke promjene potrebno je sanirati prije implantološke terapije jer mogu kompromitirati cijeli tok terapije i cijeljenje (18–23).

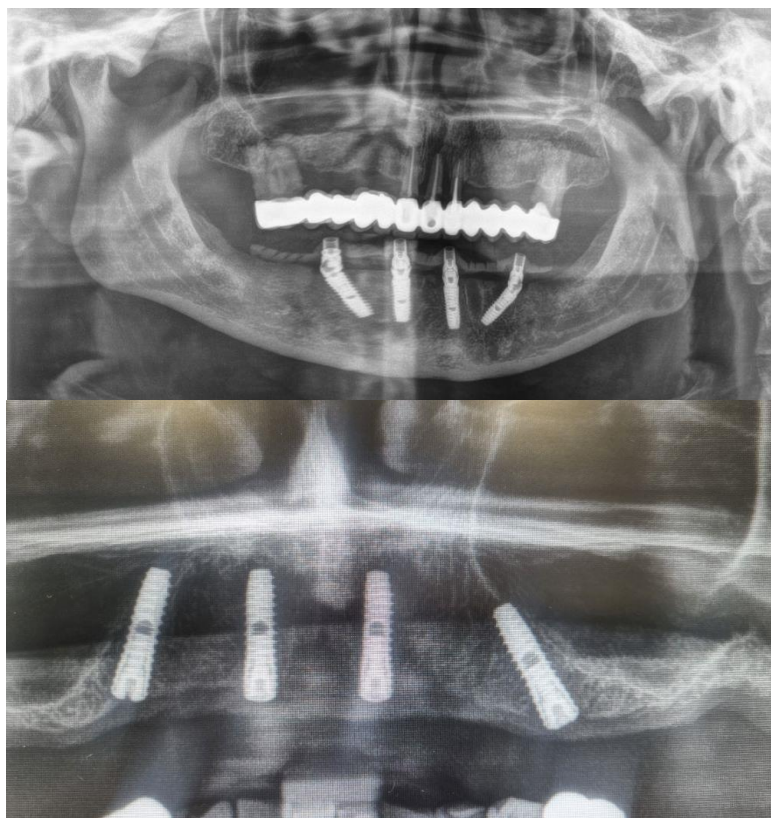
#### **4. FIKSNI NAČIN ZBRINJAVANJA BEZUBOSTI PACIJENATA**

#### **4.1. „All-on-4“ koncept**

„All-on-4“ koncept bezube čeljusti, kako i sam naziv govori, protetsko je rješenje gdje se protetski rad pridržava na četiri implantata postavljenih u gornju ili donju bezubu čeljust. Takav terapijski koncept razvio je portugalski stomatolog Paolo Malo. Ne favorizirajući posebno neki implantološki set, izvorna ideja prof. Maloa bila je bazirana na tome da se ova tehnika radi s Nobel implantatima. Sam proizvođač je i razvio implantate posebno za ovu tehniku s većom primarnom stabilnošću, samim time i većom sigurnošću kod imedijatnog opterećenja za što je i tehnika predviđena. Kako je ova tehnika izrazito popularna, gubitkom patenata gotovo svi implantološki proizvođači nude u svom proizvodnom programu dijelove i sredstva za ovu tehniku opskrbe bezube čeljusti (22, 24, 25).

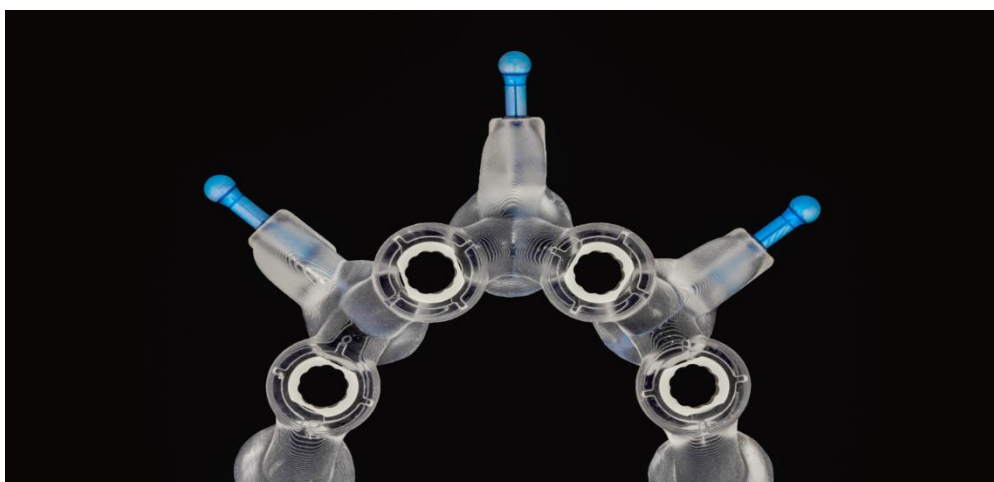
Koncept je predviđen tako da se u bezubu gornju ili donju čeljust ugrade 4 implantata i to dva paralelna u frontalnoj regiji i dva lateralna nagnuta do 30-35 stupnjeva (Slika 4.). Tako se izbjegavaju neke anatomske strukture, veći kirurški postupci kao što je podizanje dna sinusa u gornjoj čeljusti, a u donjoj čeljusti se izbjegava mandibularni živac jer se u interforaminalnoj regiji i nagnjanjem implantata postiže veće poligonarno polje za implantate. Omogućuje se veća dužina implantata i samim time mogu se implantati odmah opteretiti (5, 26).

To je jednostavno, financijski često prihvatljivo protetsko rješenje koje pruža bolju kvalitetu života pacijentu sa minimalnom raspoloživom kosti (27).



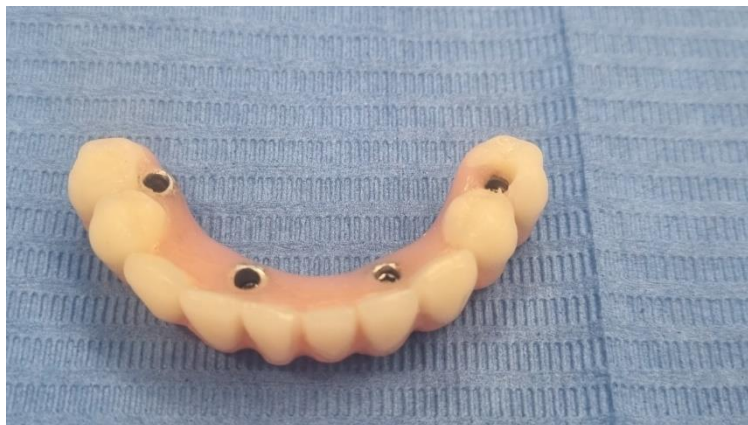Slika 4. RTG snimka „All-on-4“ postave implantata u donjoj i gornjoj čeljusti.

Nagib i položaj ugradnje implantata postiže se ili unaprijed programiranom, isprintanom i laboratorijski izrađenom šablonom sa vodilicama (Slika 5.) ili jednostavnijom savitljivom kirurškom šablonom koja se u incizalnoj regiji utakne u bušeno mjesto i pričvrsti pinom. Njome se dobiju jednostavni i poprilično točni parametri za ugradnju implantata po pravilima za „All-on-4“ tehniku (22).



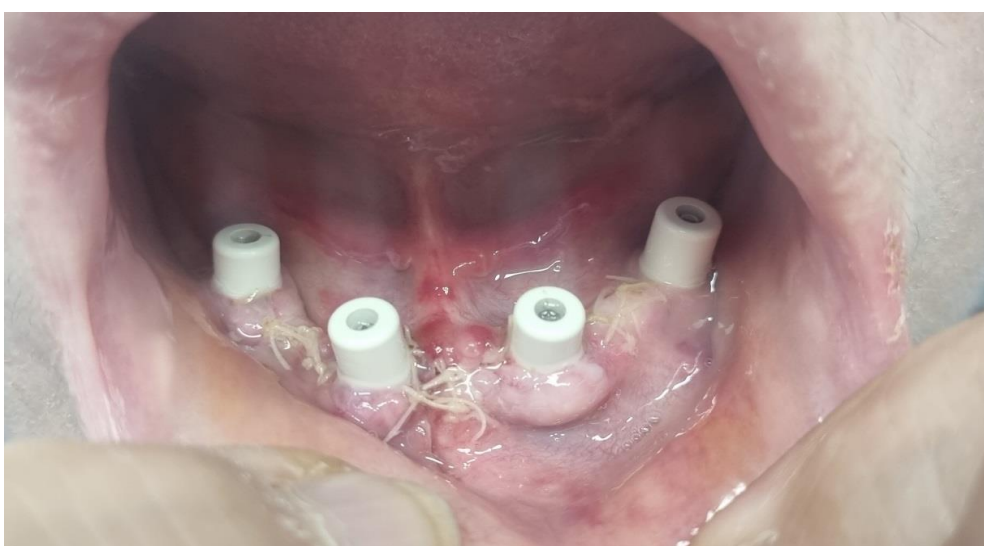Slika 5. Isprintana kirurška udjela sa vodilicama. Preuzeto sa dopuštenjem zubnog tehničara Igora Galića i Primus dentala.

Kod izrade privremenog nadomjestka (najčešće akrilatne osnove sa akrilatnim zubima) ne izrađuju se privjesci na stražnje implantate. Okluzija se postiže u idealnoj poziciji s obostranim i ravnomjernim rasporedom pritiska privremeni fiksni akrilatni rad. Pacijent dobiva upute o hrani, higijeni i sugestiji da smanjeno opterećuje privremeni fiksni rad (Slika 6.) (28).



Slika 6. Privremeni akrilatni „All-on-4“ most.

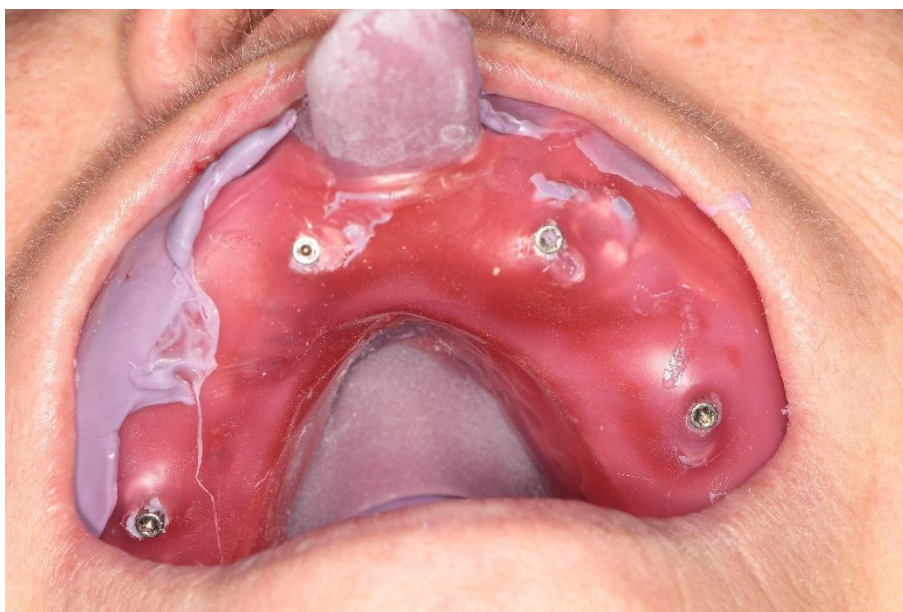
Cijeli protokol je zamišljen tako da se pacijentu odmah nakon vađenja kompromitiranih zubi ili nakon faze cijeljenja u koštani alveolarni greben ugrade četiri implantata po spomenutim pravilima te se po ugradnji postavljaju nadogradnje za vijčanu vezu ("*multiunit*"). U dva prednja ugrade se ravne ili lagano zakošene nadogradnje, a zakošenje stražnjih implantata ispravlja se s nadogradnjama pod većim kutevima (Slika 7.) (24).



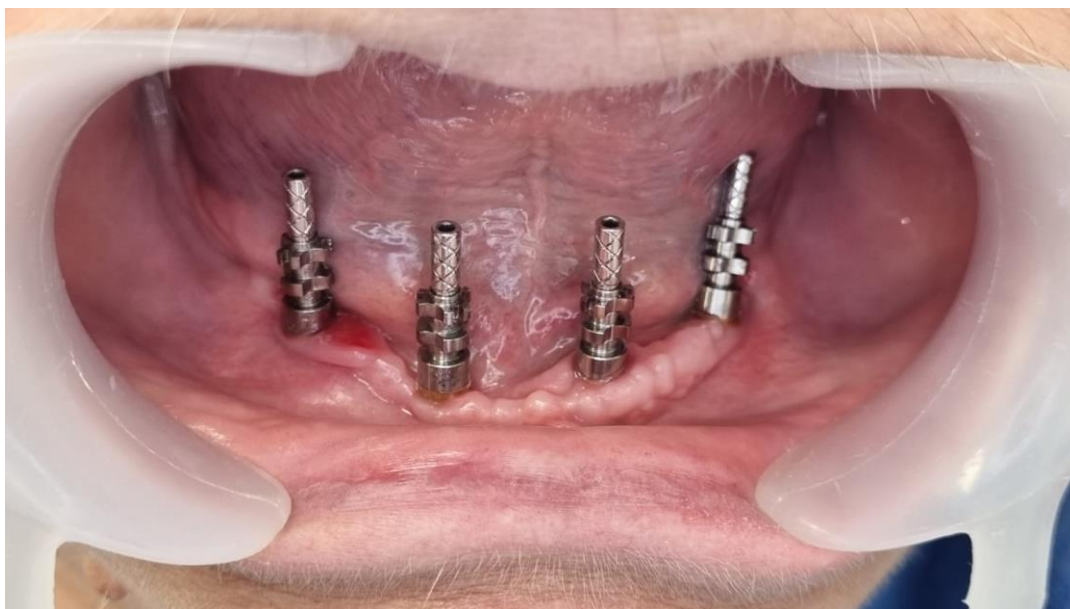Slika 7. Stanje u ustima odmah nakon operacije sa ugrađenim nadogradnjama i zaštitnim kpicama.



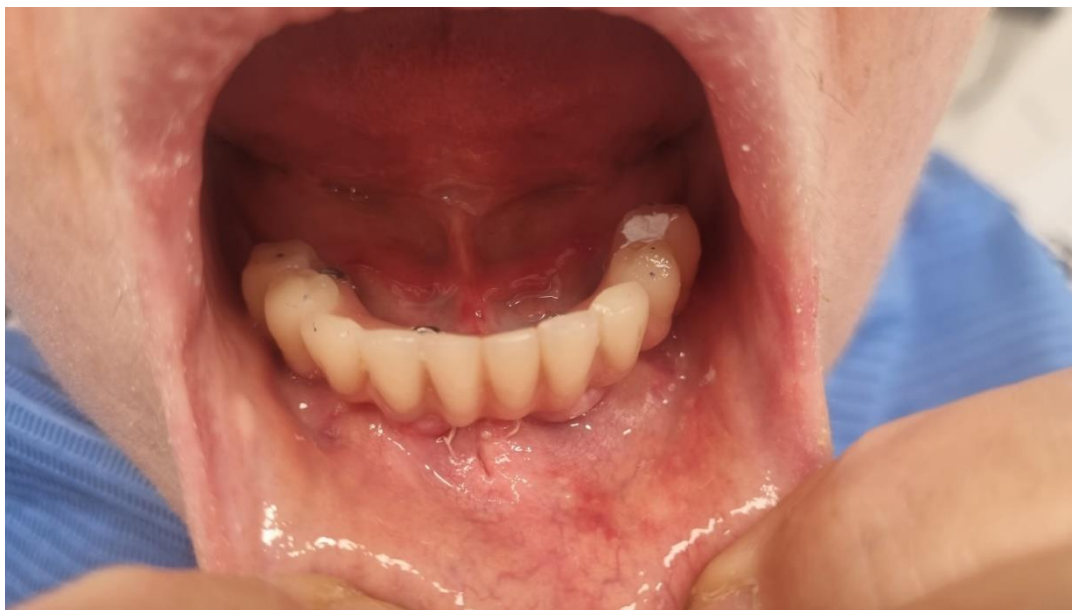Njihov izbor, naravno, ovisi o smjeru ugrađenih implantata i preostaloj visini gingive. U toj fazi, nakon šivanja operacijskog polja, uzima se otisak perforiranom žlicom (Slika 8.) te uz provjeru dosjeda otisnih transfera (Slika 9.) i uzimanja zagriža, tj. odnosa donje i gornje čeljusti, odmah ili najkasnije drugi dan ugrađuje se vijčano pričvršćeni fiksni akrilatni rad (Slika 10.). Provjera dosjeda se može napraviti i rendgenskom snimkom (RTG) (Slika 11.). Trajni se rad izrađuje nakon tri do šest mjeseci.



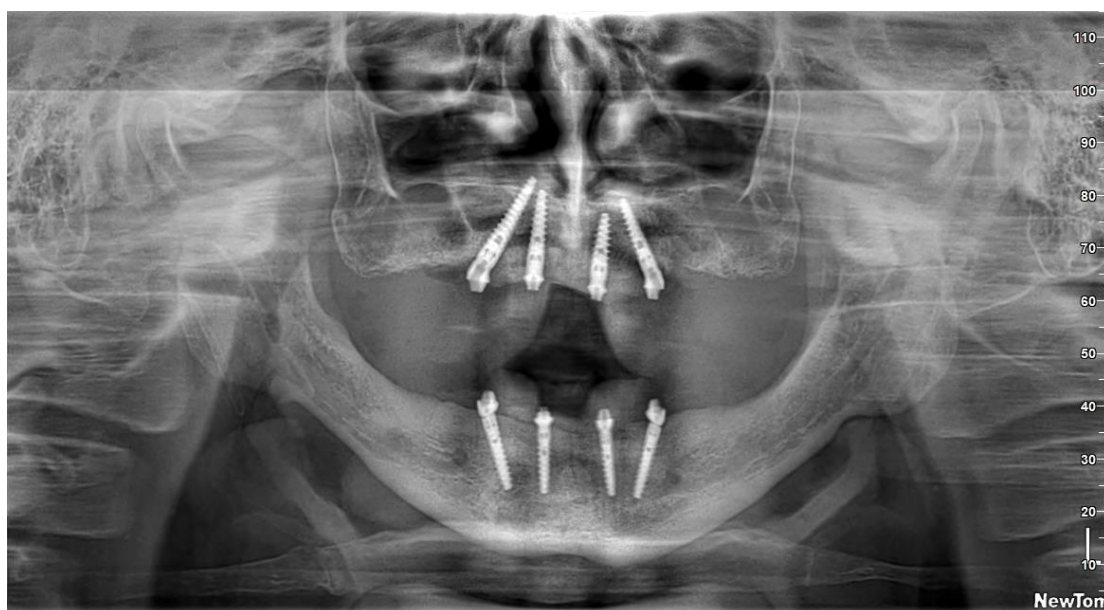
Slika 8. Otisak sa perforiranom žlicom.



Slika 9. Provjera dosjeda otisnih transfera.

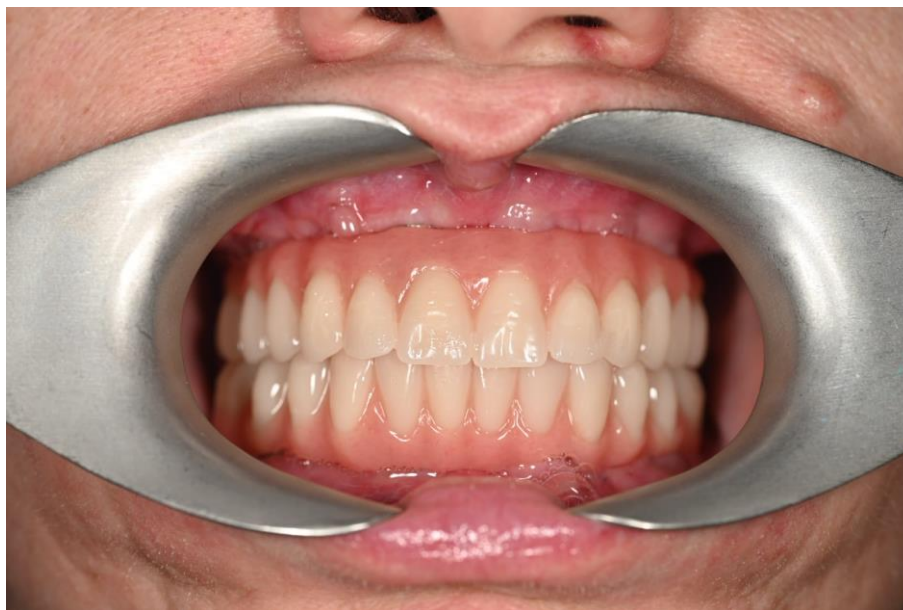

Slika 10. Postavljen privremeni akrilatni „All-on-4“ provizorij drugi dan nakon operacije.



Slika 11. RTG snimka „All-on-4“ tehnike u gornjoj i donjoj čeljusti i provjera dosjeda.

Njihovim nagnjanjem dobiva se što distalniji izlaz implantata (25, 29). Izlazni profil implantata na taj način je idealno u visini drugog premolara čime se omogućuje da samo prvi molari budu privjesci i tako se izbjegava opterećenje previše nagnutih implantata i cijele konstrukcije, a dobiva se protetsko rješenje sa dvanaest zubi, što estetski i funkcijski potpuno zadovoljava (Slika 12.) (29).



Slika 12. Gotov „All-on-4“ u ustima. Gornja i donja čeljust.

Što se tiče izbora materijala za privremeni protetski dio upotrebljava se već spomenuti akrilat. On se dobiva manualno ili sve češće danas digitalno iz CAD-CAM diskova. Rad svakako mora imati funkcijsku trajnost tri do šest mjeseci. Osim funkcijski, rad treba zadovoljavati i estetski, kao i mogućnost dobrog poliranja kako bi se pacijentu omogućila dobra higijena u ovoj osjetljivoj fazi rada. Privremena faza je jako zahtjevna za pacijenta, posebice u prvim danima nakon operacije kada je higijena otežana i prisutan je još otok i bolovi.

Postoji širok izbor materijala za trajni protetski rad kod ove tehnike. Njihov izbor ovisi i o anatomskim uvjetima u čeljusti, ali i o financijskim mogućnostima pacijenta. Naravno, ni jedan rad ne smije pokazivati značajne nedostatke, a izbor materijala sugerira stomatolog.

Od materijala nudi se opcije :

1. Metalna konstrukcija (baza) sa kompozitnim zubima i gingivom
2. Metalna konstrukcija obložena keramikom
3. Cirkonij oksidna konstrukcija s cirkonskim oksidnim krunicama
4. *Polyether ether ketone* (PEEK) konstrukcija sa cirkonskim krunicama

Svaki materijal izbora za ovu tehniku ima svoje prednosti i nedostatke.

Kod izbora materijala treba se gledati posebno njena mogućnost reparature, jer kod rigidnih, konstrukcija koja se ne smiju dodatno zagrijavati, vrlo je teško izvesti reparaturu i eventualno popraviti moguće lomove ("*chipping*").

Kod metalne baze sa kompozitnim zubima dugotrajno može doći do promjene estetike radi vrste upotrijebljenog materijala i njenih svojstava. S druge strane taj izbor materijala uvelike olakšava eventualne reparature. Jednostavnije se vadi iz usta i reparira. Može se cijeli zub zamijeniti ili se njegov dio nadoda kompozitom. Eventualni lom crvenog (gingivnog) djela također se lako zamjeni ili reparira.

#### **4.2. „All-on-6“ koncept**

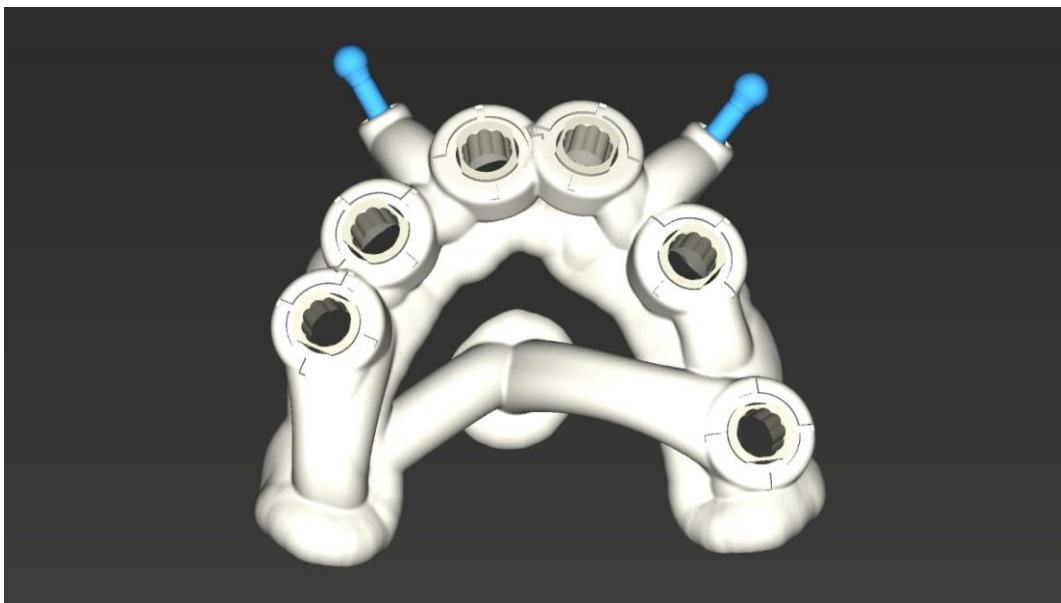
Tehnika „All-on-6“ je varijacija tehnike „All-on-4“, bazirana na istom konceptu i izradi, samo se ugrađuju u bezubu čeljust šest, a ne četiri implantata. Implantati kod ove tehnike ugrađuju se u više raspoložive kosti kod bezubih grebena.

Tehnika se upotrebljava kod pacijenata koji imaju dovoljnu širinu i visinu raspoložive kosti kroz cijeli bezubi greben. U distalnim regijama se ugrađuju kraći implantati kao dodatna potpora cijelom protetskom radu. Tehnika je idealna kada imamo dovoljno širine kosti duž cijelog košanog grebena, ali često nedostatnu visinu pa se ugrađuje šest ili više kraćih implantata. Ovdje se uz idealan položaj implantata, minimalne troškove i nepotrebne augmentacije kosti postižu dobri rezultati, kako u maksili tako i u mandibuli (24).

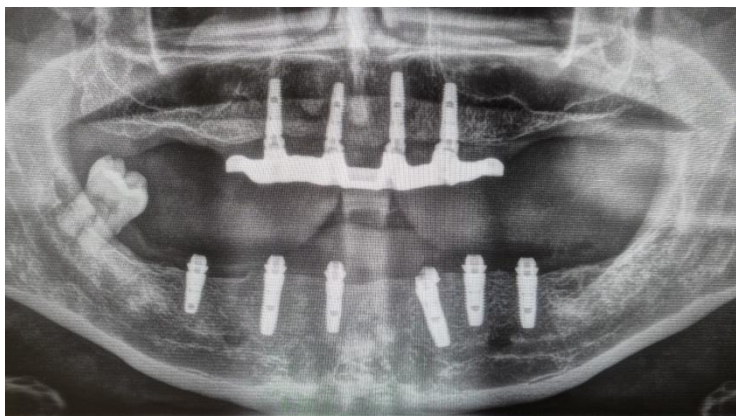
Kod ovog koncepta s obzirom na broj i raspored implantata svakako bi se u fazi cijeljenja trebala izbjeći totalna privremena mobilna proteza. Privremeni akrilatni fiksni rad svakako može biti potpomognut odmah ugrađenim implantatima. Kod ove tehnike smanjuju se ili potpuno izbjegavaju distalni prevjesci kao kod „All-on-4“ tehnike. Time se izbjegavaju preopterećenja zadnjih nagnutih/zakošenih implantata (30, 31).

Kirurški dio vrlo je sličan „All-on-4“ konceptu. Provodi se nakon detaljne RTG i *Cone-Beam Computed Tomography* (CBCT) analize. Kako se ugrađuje veći broj implantata, oni bi trebali biti u što pravilnijem poligonalnom rasporedu i zbog toga bi bilo idealno kada bi se prilikom operacije ugradnja izvodila u unaprijed isplaniranim položajima putem laboratorijski izrađene šablone (Slika 13.). U dogovoru s pacijentom odabire se najbolja solucija rješenja njegove bezubosti. Ako nisu financijska ili druga ograničenja, tada je ova tehnika idealna jer pruža najbolji, najsigurniji i najbrži put do fiksnog rješenja potpune bezubosti.

Kod ovog koncepta radi većeg broja implantata dolazi do ravnomjernije raspodjele žvačnih sila (32).



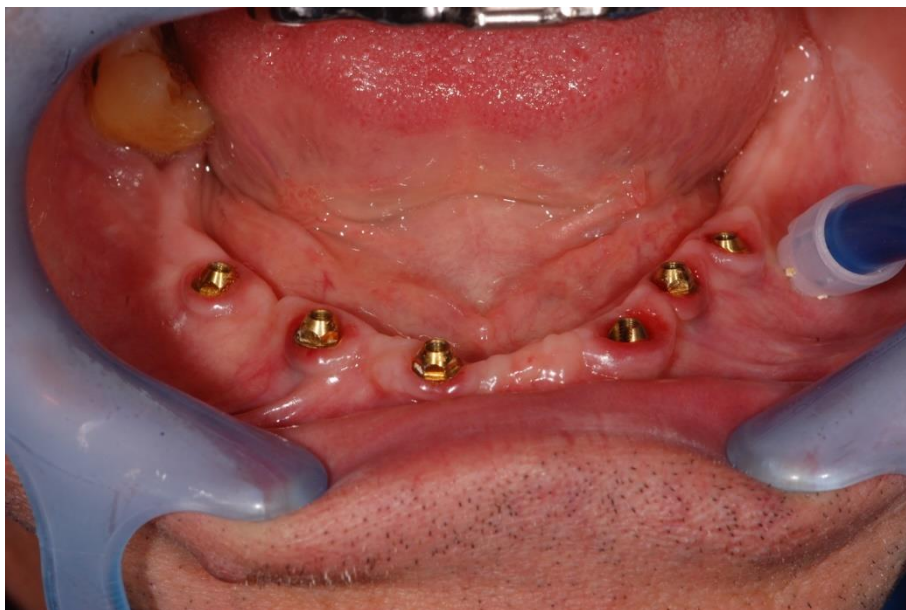Slika 13. Šablona na vodilicama za „All-on-6“. Preuzeto sa dozvolom zubnog tehničara Igora Galića i Primus dentala.



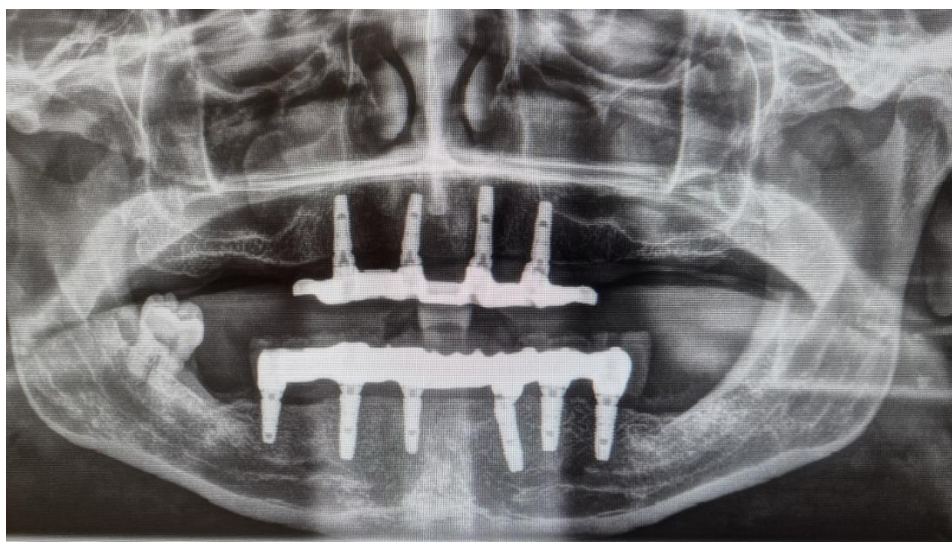
Slika 14. RTG slika tehnike „All-on-6“ u donjoj čeljusti s postavljenim nadogradnjama.

Otisci kod svih implantoprotetskih radova vrlo su važni i ovdje bi se eventualne greške trebale svesti na minimum, a otisni nastavci bi trebali biti povezani radi smanjenja pomaka u samom elastomeru (33, 34).

Protetska nadgradnja izvodi se također s nadogradnjama na vijak kojima se ispravljaju eventualna neparalelnost implantata, a najvažnije je da se postiže pasivan dosjed cijele konstrukcije (Slika 14. - 16.).

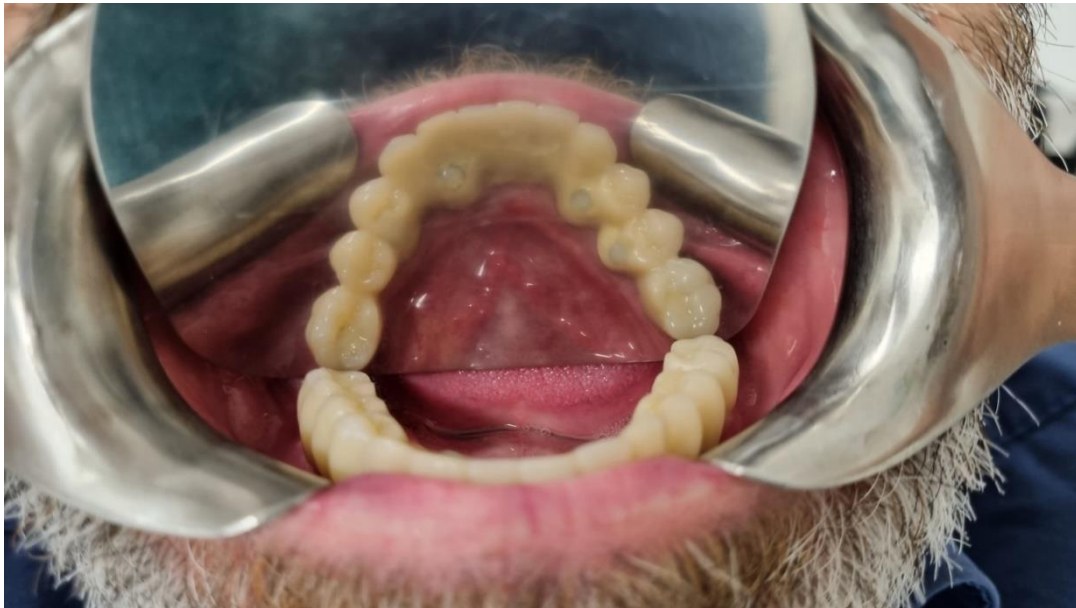

Slika 15. Nadogradnje na implantatima prije završnog postavljanja protetskog rada.



Slika 16. Provjera RTG snimkom dosjeda gotovog rada u donjoj čeljusti.

Privremeni radovi izrađeni su najčešće od akrilata, a trajna rješenja su opisana kod „All-on-4“ tehnike i najčešće su metalne konstrukcije s keramikom ili akrilatnim te kao jednokomadne cirkonij-oksidge konstrukcije s ili bez slojevanja keramikom (Slika 17.).



Slika 17. Gotov „All-on-6“ rad u ustima sa zatvorenim otvorima za vijke.

## **5. MOBILNI NAČIN ZBRINJAVANJA BEZUBOSTI PACIJENATA**



### 5.1. Proteza retinirana prečkom

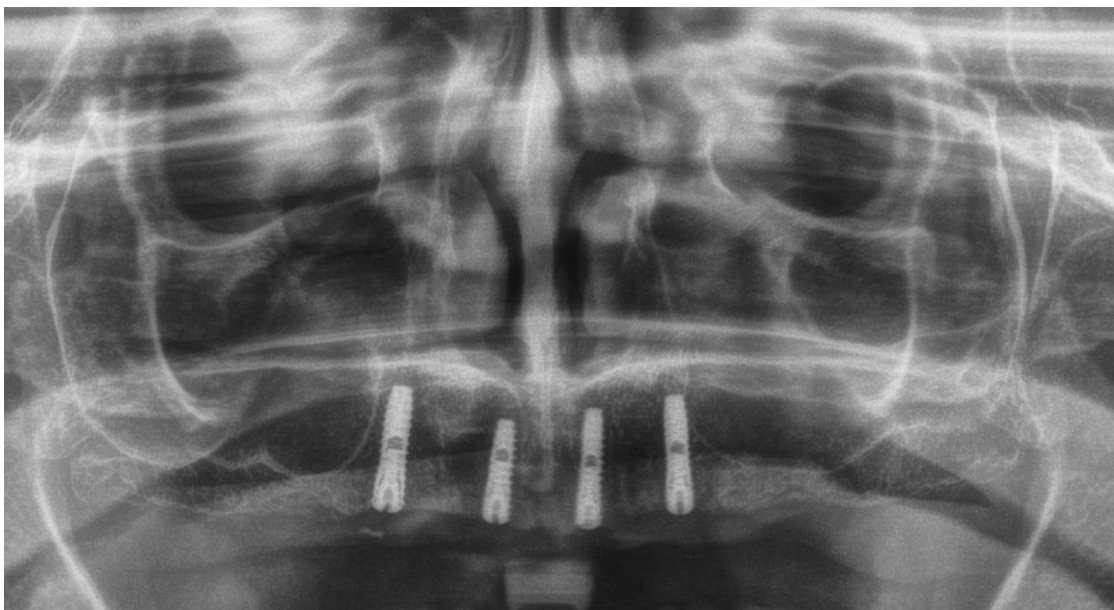
Ova protetska terapija kod bezubih pacijenata predstavlja dobro, kvalitetno, jednostavno i financijski povoljno rješenje (35). Ovaj oblik terapije indiciran je kod jače resorpcije alveolarnog grebena gdje je još postoji potreba za velikim nadomjestkom vertikalne kosti. Njome se rješavaju i slučajevi kada je financijski faktor odlučujući u odabiru definitivne terapije. Radi se o pokrovnoj protezi kojom se osigurava dobra stabilizacija i pacijent ima osjećaj kao da ima fiksnog rada, a ipak se zbog održavanja higijene može skinuti (24, 30).

Dostupnost periimplantatnom tkivu ima brojne prednosti od čišćenja oko same prečke do eventualnih kirurških zahvata u slučajevima periimplantitisa. Prednost radova s prečkom je i taj što ona povezuje dva ili više implantata čime se postiže veća otpornost na žvačne sile i smanjuje samo opterećenje implantata. To je posebno bitno kod upotrebe kraćih implantata, kad nam anatomske strukture kosti ne dozvoljavaju upotrebu duljih implantata (36).

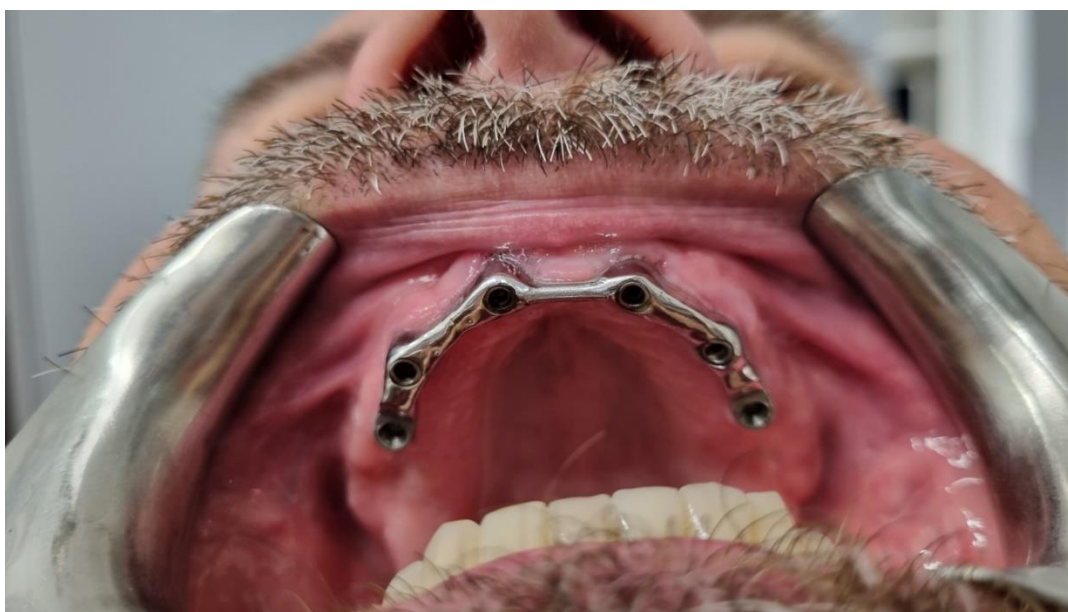Prečka kao pričvrtni element ima i svoje nedostatke i limite. Ona nije indicirana kod smanjene vertikalne dimenzije jer pokrovna proteza zahtjeva minimalno 12 mm prostora između mekog tkiva i protetske plohe, tj. gotovo 15 mm od ruba implantata zbog visine same prečke. Kod pacijenata sa smanjenom motoričkom spretnošću ipak svakodnevno skidanje takvog rada zahtjeva određenu spretnost. Može se pojaviti i nedostatak u održavanju higijene oko prečke u vidu retencije plaka i hiperplazije gingive ispod prečke, ali to je najčešće uzrokovano neadekvatnom modelacijom prečke tj. njenim smještajem preblizu grebenu i time onemogućenoj higijeni i prolasku interdentalnih četkica (37, 38).

Što se tiče odabira ovakve terapije totalne bezubosti, ona se primjenjuje i kod pacijenata koji su imali neki oblik parcijalne proteze s manjim brojem zuba. Kod takvih pacijenata često nema potrebe raditi neki oblik „fiksno“ rješenja, jer su oni i tako navikli na mogućnost skidanja proteze. Naravno da postoje iznimke, ali u principu pacijenti vrlo rado prihvaćaju ovaj oblik implantoprotetskog rješenja pogotovo ako im se objasni da će takav rad biti još stabilniji i čvršći. Kroz brojne studije, bez obzira koji tip prečke upotrebljavali, na dva ili četiri implantata, rezultati takve terapije su gotovo izuzetno uspješni kroz petogodišnje praćenje (39–41).

Implantati se kod ovog tipa terapije ugrađuju po mogućnosti okomito na greben i međusobno paralelni u regiji premolara i drugih incisiva (Slika 18. i 19.).

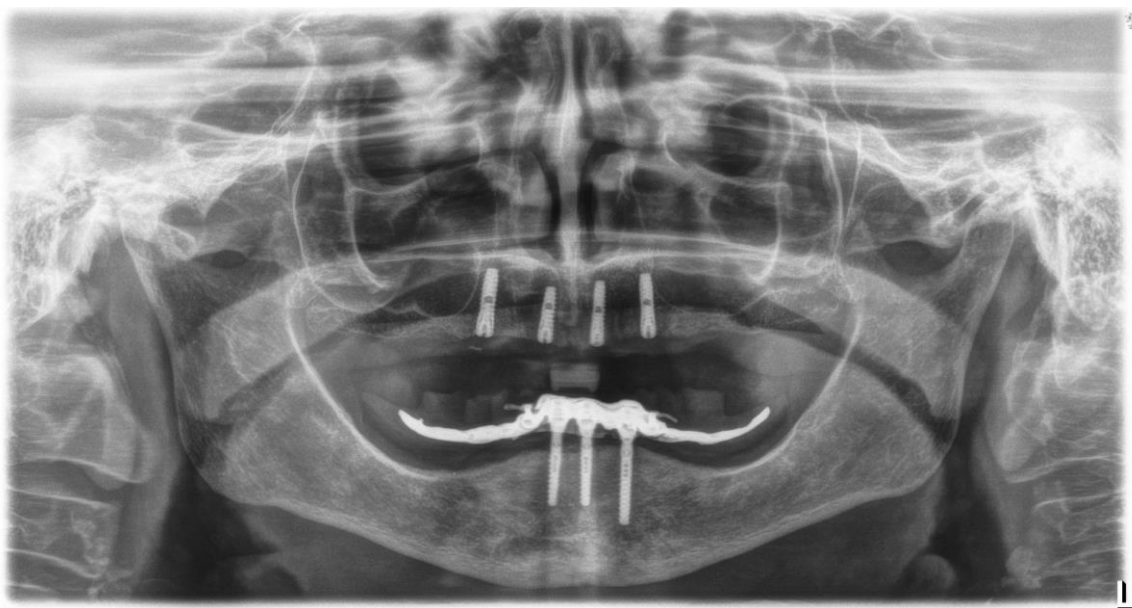


Slika 18. Paralelno ugrađeni implantati za tehniku retencije sa prečkom.



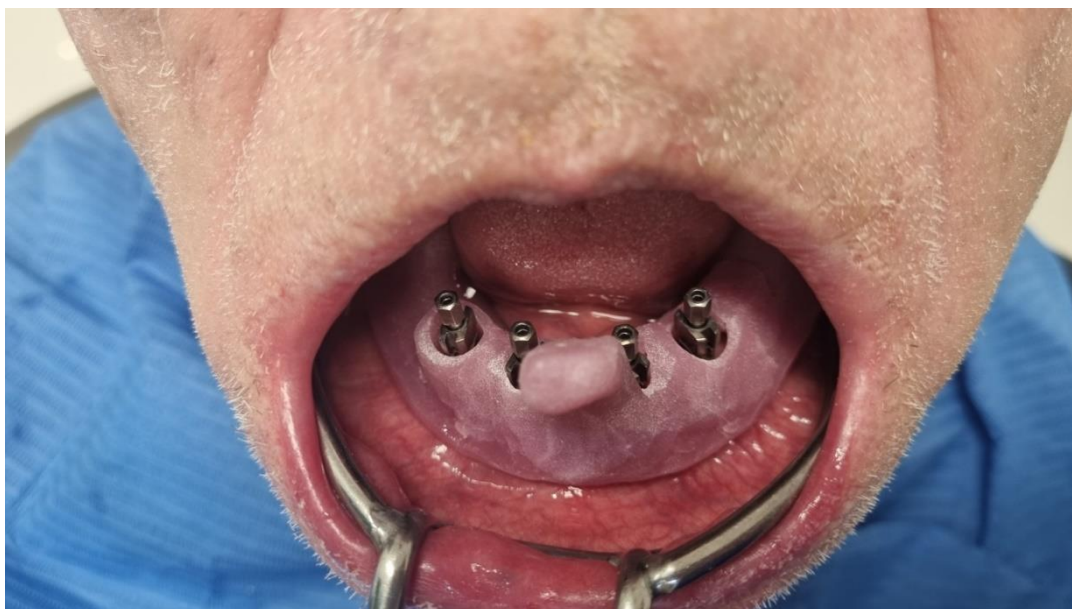Slika 19. Izgled prečke u ustima sa idealno rasporedom implantata.

Takvim rasporedom treba se postići što šira poligonalna prečka da sa svojim tijelom što više obuhvati greben i time postigne veća retencija. Posebno je to važno u gornjoj čeljusti kada se tako može izraditi pokrovna proteza bez nepca, ali s obuhvaćenim tuberima. U donjoj čeljusti za postizanje solidne retencije, dovoljna su i dva ili tri intraforaminalna implantata (Slika 20.).



Slika 20. Tri intraforaminalna implantata povezanih sa prečkom.

Po isteku tri mjeseca za mandibulu i četiri do šest mjeseci za gornju čeljust, ovisno o kvaliteti kosti, pristupa se otvaranju implantata i uzimanju otiska. Otisak se uzima individualnom žlicom, otvorenom tehnikom (Slika 21.).

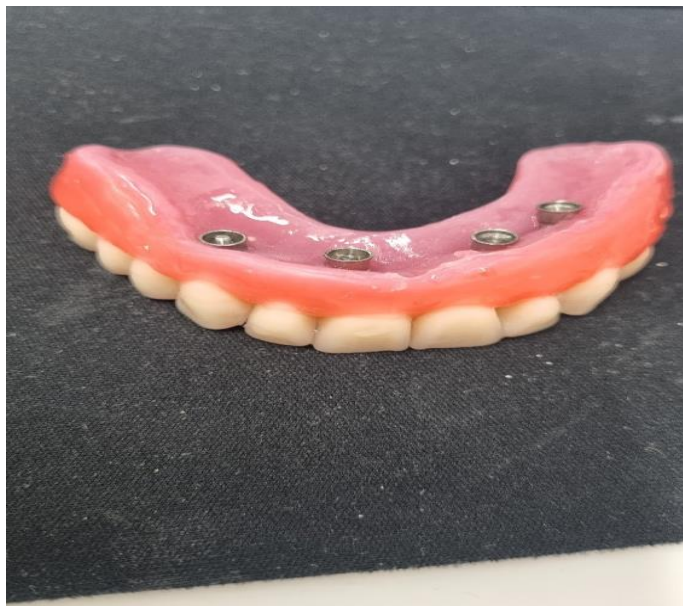

Slika 21. Uzimanje otiska perforiranom individualnom žlicom.

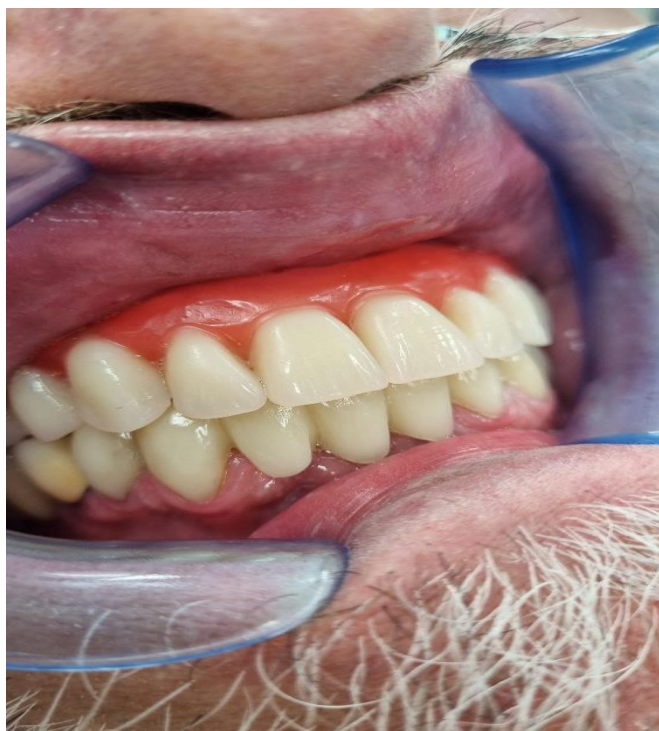Kako se radi o totalnoj bezubosti, otisak na implantatima ujedno služi i kao funkcijski otisak na kojem se izrađuju sve faze do završne proteze.

Kako prečka svojim dimenzijama ne bi smetala u vertikali kao i u horizontali, prvo se kod pacijenta radi proba postave zubi u vosku u svrhu fonacije, estetike, idealne postave zubi i provjerava se okvirna okluzija, a tek tada se pristupa modelaciji prečke. Bitno je da prečka bude idealne veličine kako bi na nju stala sekundarna konstrukcija proteze i akrilat sa zubima.

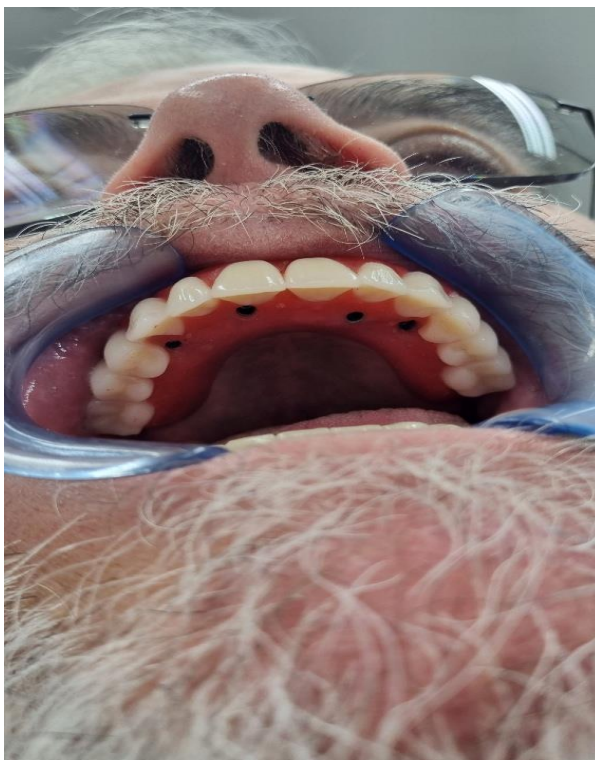Na slikama 22. – 24. prikazane su probe u vosku.



Slika 22. Šablona za provjeru dosjeda i postave zubi u vosku.

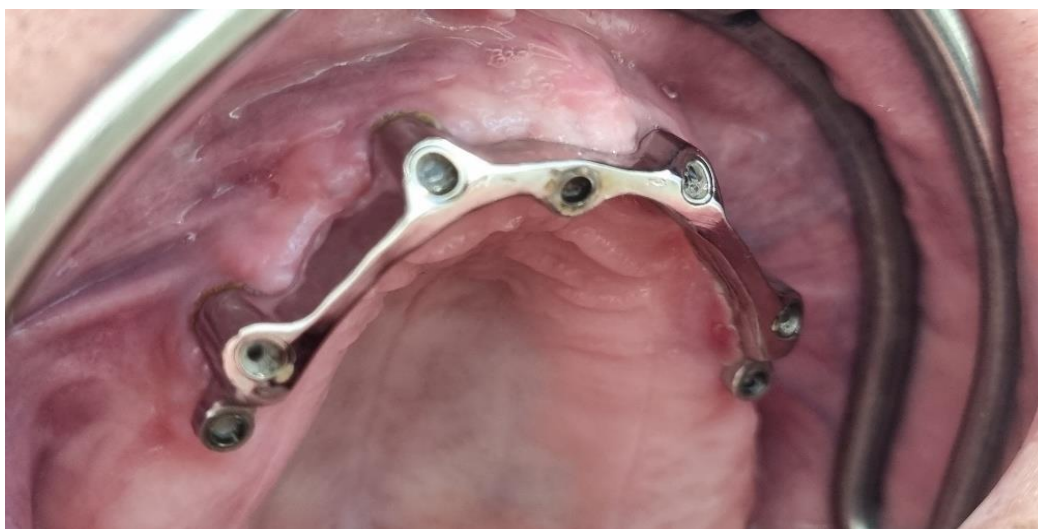

Slika 23. Voštana šablona u zagrizu.

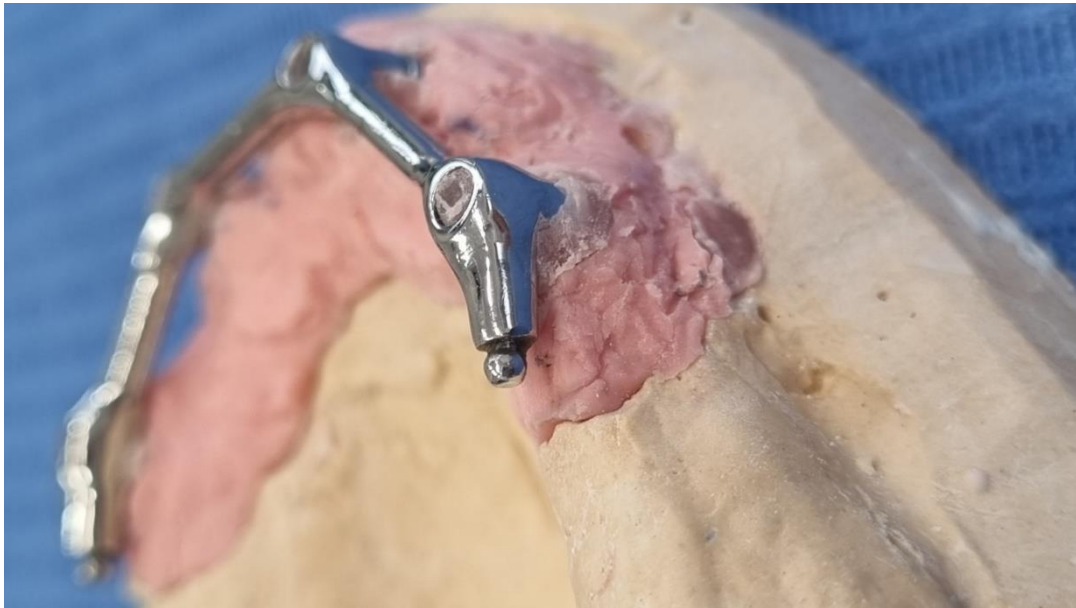

Slika 24. Voštana šablona u gornjoj čeljusti.

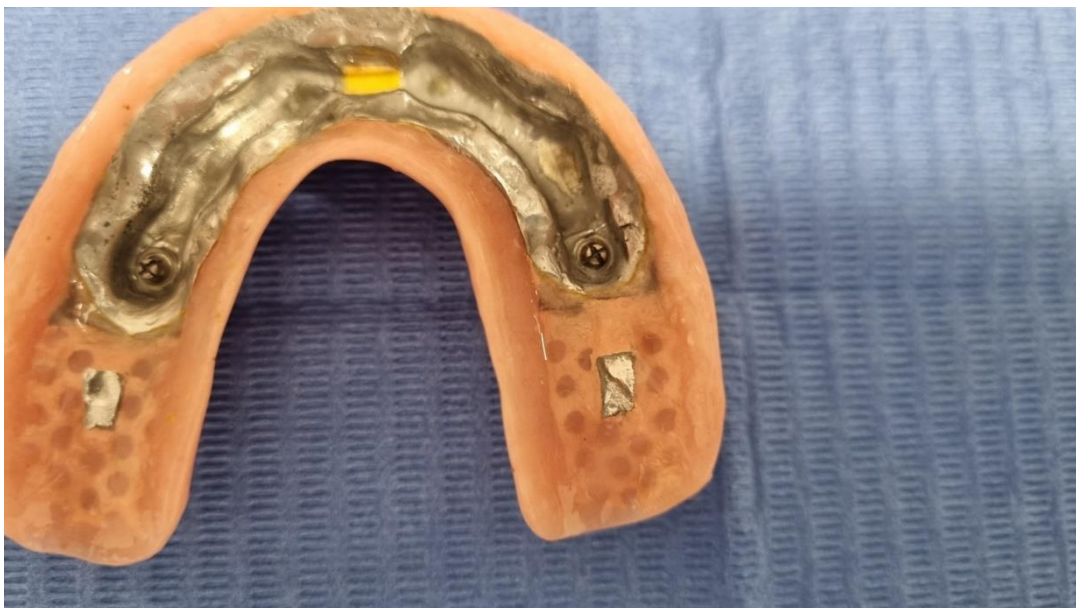Od prečki se danas najčešće izrađuju frezane prečke (Slika 25.) i okrugle, lijevane (Slika 26.) koje ostvaruju rigidnu vezu. Već sam njen oblik omogućava frikciju između prečke i proteze. Dodatni retencijski elementi se stavljaju na kraj prečke i na njenu sredinu, ako ima mjesta, ali oni se ne trebaju aktivirati u početku predaje proteze nego tek kada frikcija prečke popusti. Potrebno je i spomenuti da na 4 implantata je moguće napraviti i dvije prečke kada postoji nedostatak prostora (Slike 27. - 28.).



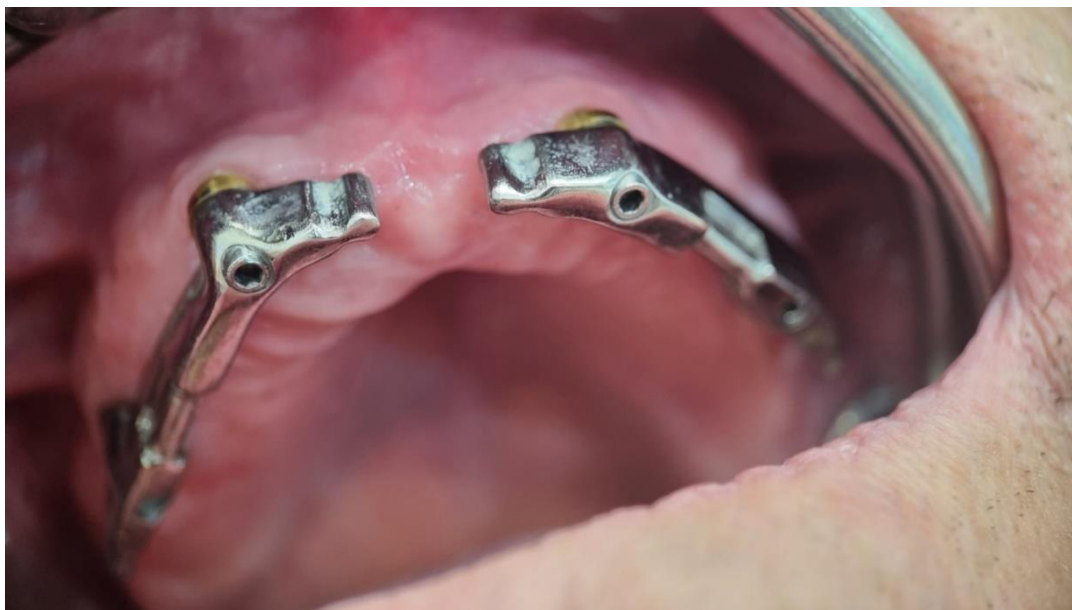Slika 25. Frezana prečka.



Slika 26. Liješana okrugla prečka sa dodatnim retencijskim elementima.

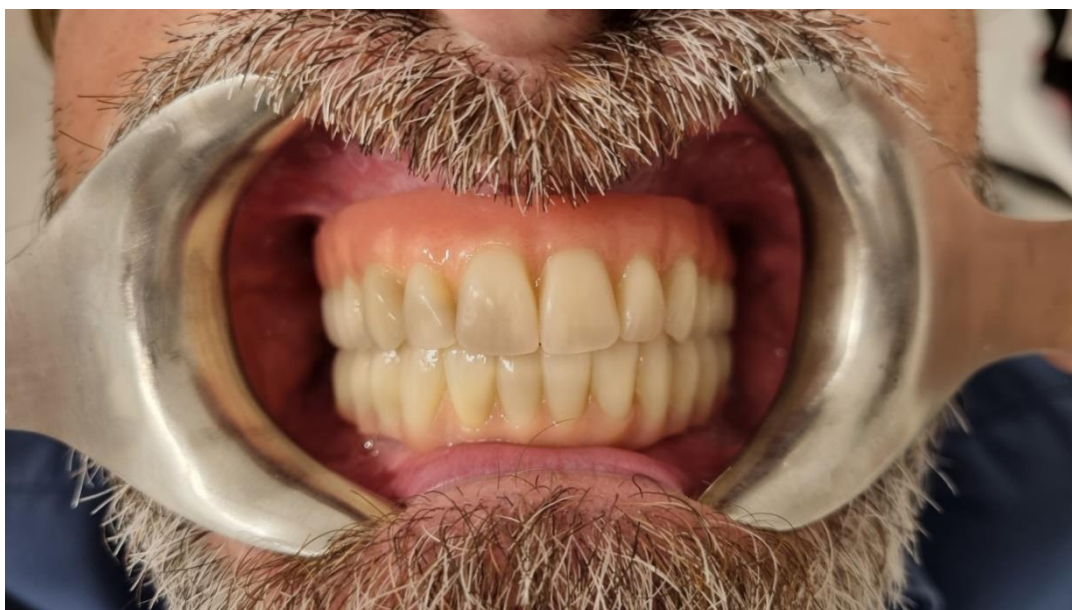

Slika 27. Proteza s utorima za retencijske elemente.



Slika 28. Dvije prečke u istoj čeljusti.

Po probi dosjeda prečke, koja mora pasivno nalijegati na nadogradnje, te konstrukcije proteze i probe definitivne postave zubi (okluzija, fonacija, izgled) rad se završava i predaje pacijentu uz upute o skidaju proteze, higijeni i održavanju cijelog rada. Obavezno se pacijenta obavijesti i uputi o potrebama redovitih šest mjesečnih kontrola gdje se gleda periimplantatna kost, gingiva, čišćenje tj. higijena te se sve prati i RTG analizom (Slika 29.).



Slika 29. Gotov rad u ustima. Gornja proteza retinirana prečkom.

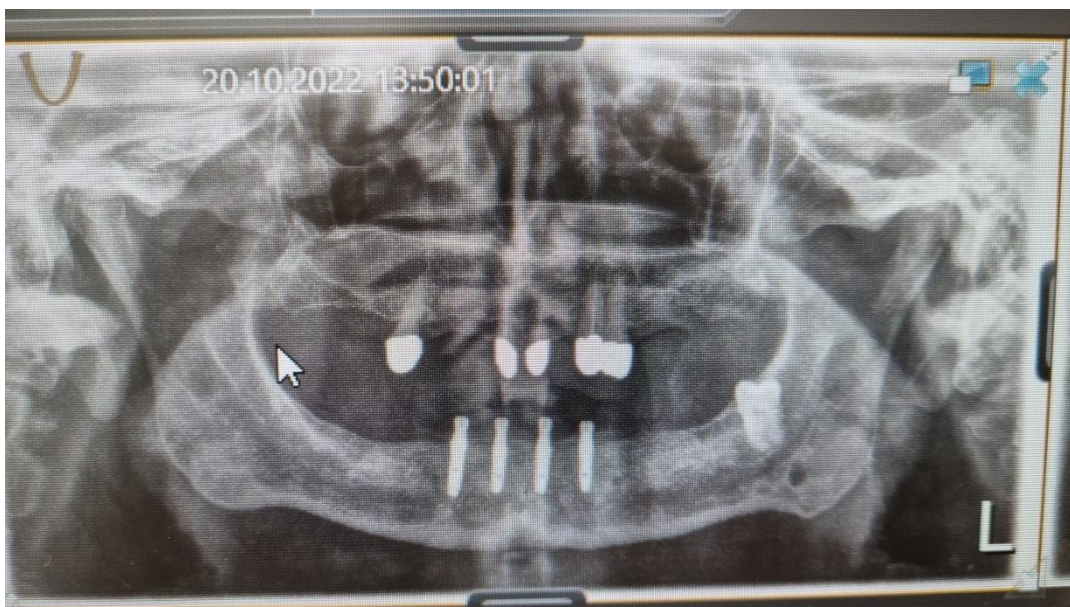
Ta pravila pacijent mora ozbiljno shvatiti (kao i kod svakog implantoprotetskog rada), jer samo redovitim kontrolama i pregledima mogu se uočiti mukozitisi i početne faze periimplantitisa i pravodobno reagirati.

## 5.2. Pokrovna proteza retinirana lokatorima

Pokrovna proteza retinirana sa dva ili više lokatora je terapijsko sredstvo kojom se uvelike poboljšava retencija i stabilizacije proteze u bezubim ustima. Ona se primjenjuje kada stabilizacija i retencija klasične totalne akrilatne proteze ne zadovoljava ili se jednostavno ne može postići. Financijski, kako s kirurške tako i s protetske strane, najjeftinije je i jednostavnije rješenje. Ovdje nije potrebno posebno kirurško planiranje oko postave implantata, nisu potrebne velike augmentacije kosti, već pravilan i dobar raspored dva ili više implantata koji se u kvalitetnoj kosti mogu odmah i opteretiti i tako brže završiti terapija (42).

Ona je pogodna za starije pacijente, sa insuficijentnom klasičnom protezom, gdje se i oralna higijena lako održava (24).

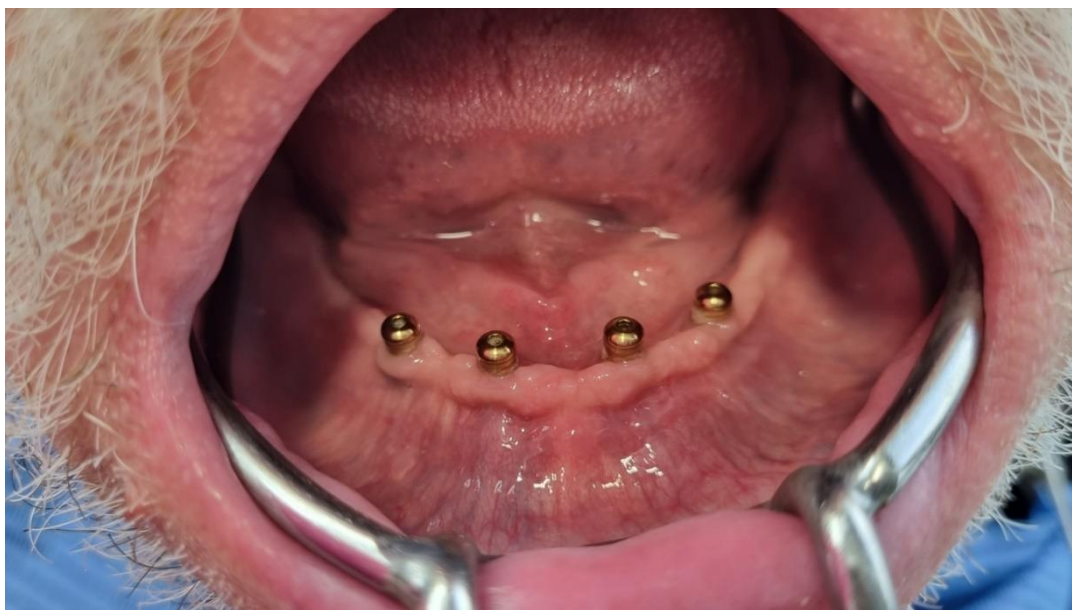To je jednostavno rješenje gdje se u donjoj čeljusti koriste dva ili više implantata, a lokatorima se pridržava totalna proteza. Implantati se najčešće ugrađuju kod ovog tipa terapije na mjestu trojki i četvorki, intraforaminalno (Slika 30.) (42).



Slika 30. Postavljeni implantati sa lokatorima.

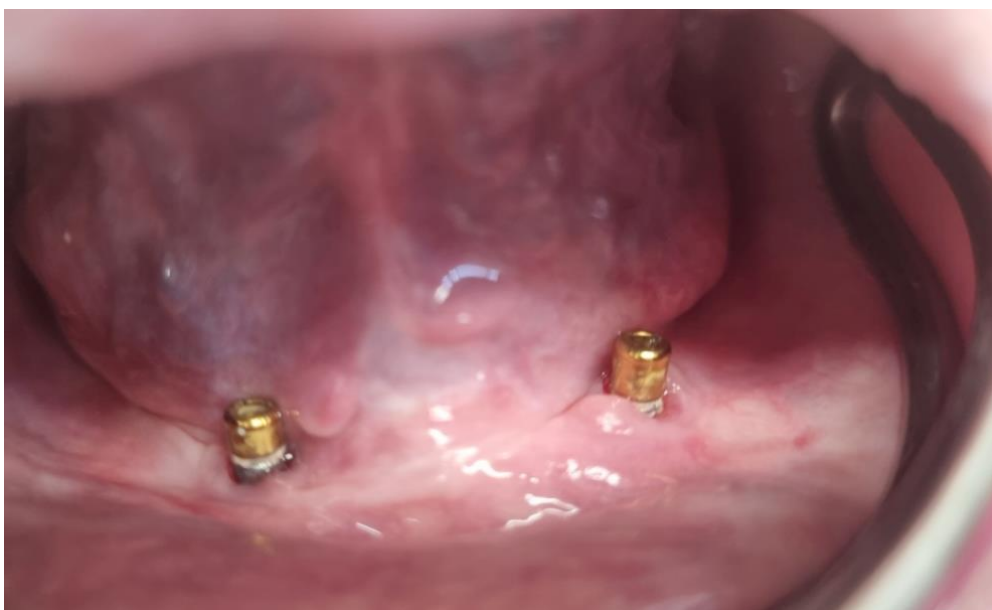

Implantati bi trebali biti što više razmaknuti da se smanji rotacija tj. ljuhanje proteze te da se dobije što šire poligonalno opterećenje. Implantati moraju biti što više paralelni da se spriječi povećana potrošnja kako retencijskih matrica u protezi (Slika 31.).




Slika 31. Lokatori u ustima.

Tu se radi o protezi s gingivnim opterećenjem, a implantati s lokatorima služe za samu retenciju. Kod ovih radova i s dva lokatora postižu se dobri rezultati i pacijenti su često zadovoljni, iako retencija proteze nije tako čvrsta kao kod frezane (glodane) prečke (Slika 32.).



Slika 32. Donja čeljust sa dva lokatora.

Vratimo li se na same sveze, sistemom lokatora je samostalni, rezilijenti tipom veze (42). Sastoji se od titanskog dijela koji je fiksiran u implantat i titanskog dijela koji je ugrađen u protezu. Dio koji je u protezi u sebi omogućava ugradnju najlonskog retencijskog sredstva kojim se obuhvaća fiksni dio na implantatu i njena različita koloracija osigurava različitu retencijsku snagu (Slika 33.).



Slika 33. Razne vrste lokatora sa teflonskim matricama. Preuzeto sa dopuštenjem zubnog tehničara Igora Galića i Primus dentala.

Nadogradnje na tržište dolaze u različitim visinama kako bi se kompenzirala različita visina gingive oko implantata. (Slika 33.). Nadogradnja ima svoj retencijski tj. radni dio koji je u biti kao ekvator kugle, znači iskorišten je najvažniji dio kugle kao retencijskog sredstva. Kako kod lokatora nedostaje onaj „gornji“ dio kugle oni su vrlo niskog profila i pogodni u nedostatku protetskog prostora. Lokatorom se mogu ispraviti divergencije do 15 stupnjeva jer kod većih divergencija dolazi do povećanog trošenja kako najlonskog tako i metalnog dijela lokatora. Povećanom neparalelnošću implantata retencija se gubi dosta brzo i tada postoji potreba za čestim zamjenama teflonskih matrica.

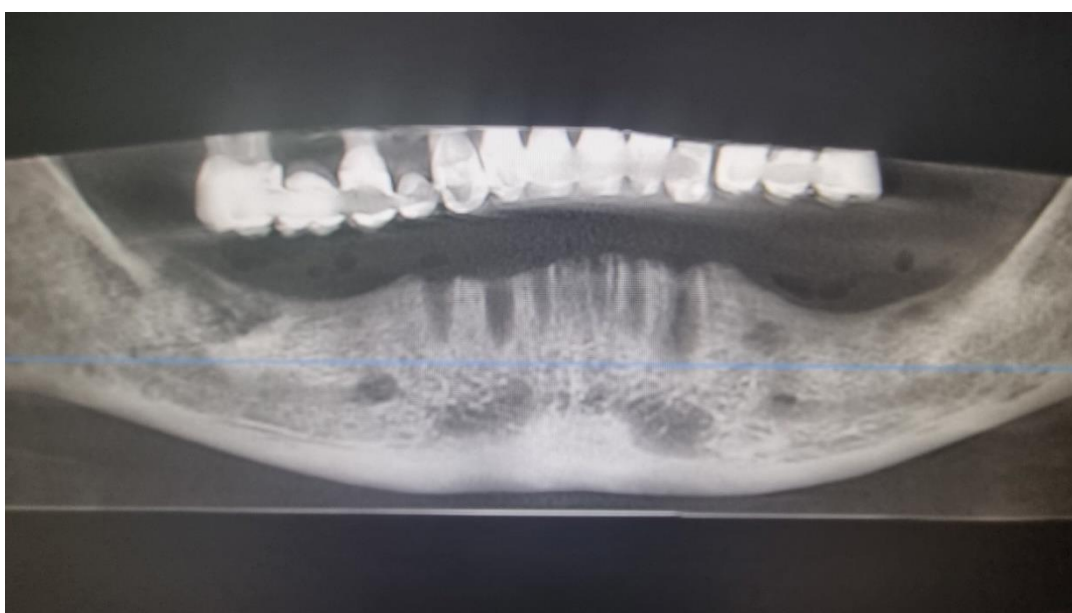## **6. PRIKAZ SLUČAJEVA**

## 6.1. Terapija „All-on-4“

Pacijentica, šezdeset četiri godine, dolazi u ordinaciju zbog nezadovoljstva sa započetim radom u donjoj čeljusti.

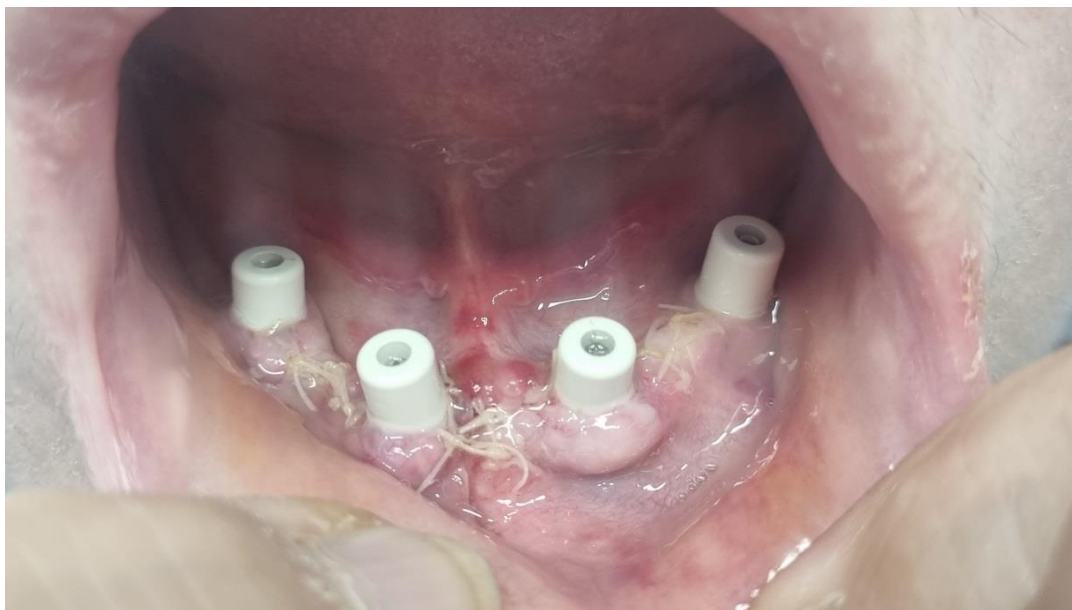Kako zubi nisu bili prikladni za kombinirani protetski rad, odlučuje se o ekstrakciji zuba. Nakon 2 mjeseca pacijentici se uz detaljan CB-CT pregled snimke, ugrađuju četiri implantata s privremenim fiksnim radom (Slika 34.).

Ugrađena su četiri implantata Straumann dužine 10 mm i 12 mm, promjera 4,1 mm.

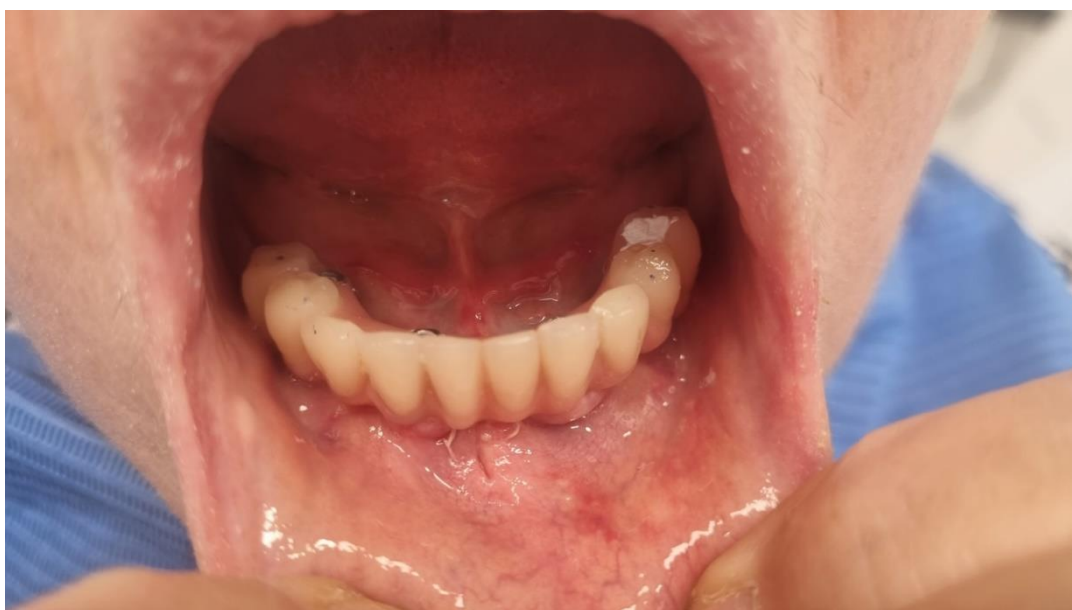

Slika 34. RTG slika pacijentice na početku rada.

Nakon kirurškog protokola i ugrađenih nadogradnji pacijentici se izrađuje privremeni rad (Slike 35. i 36.).



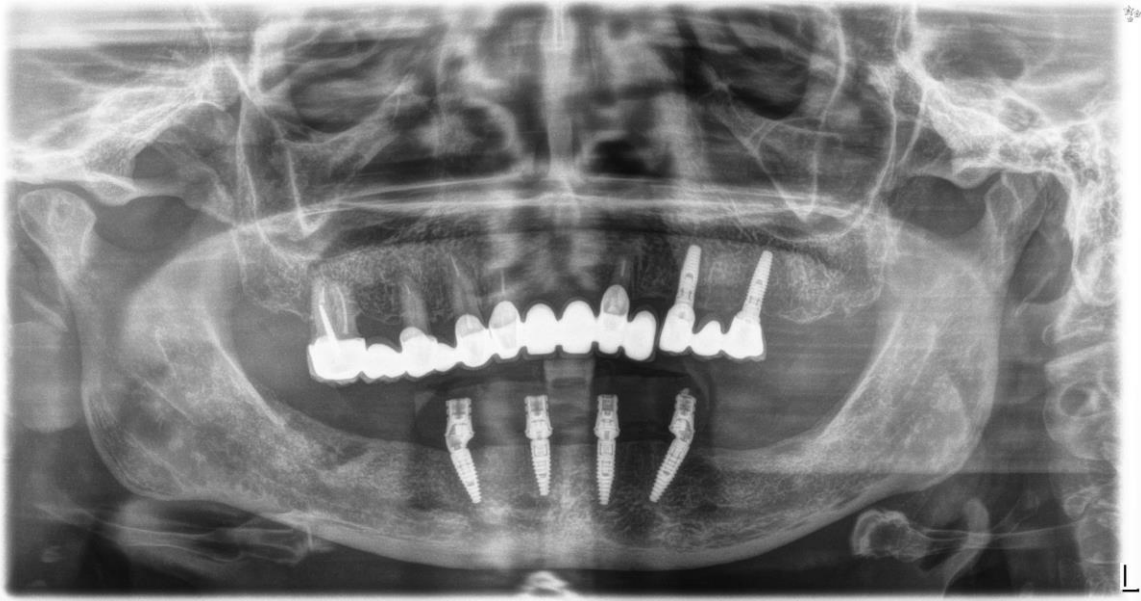Slika 35. Stanje nakon operacije i privremeni rad u ustima.



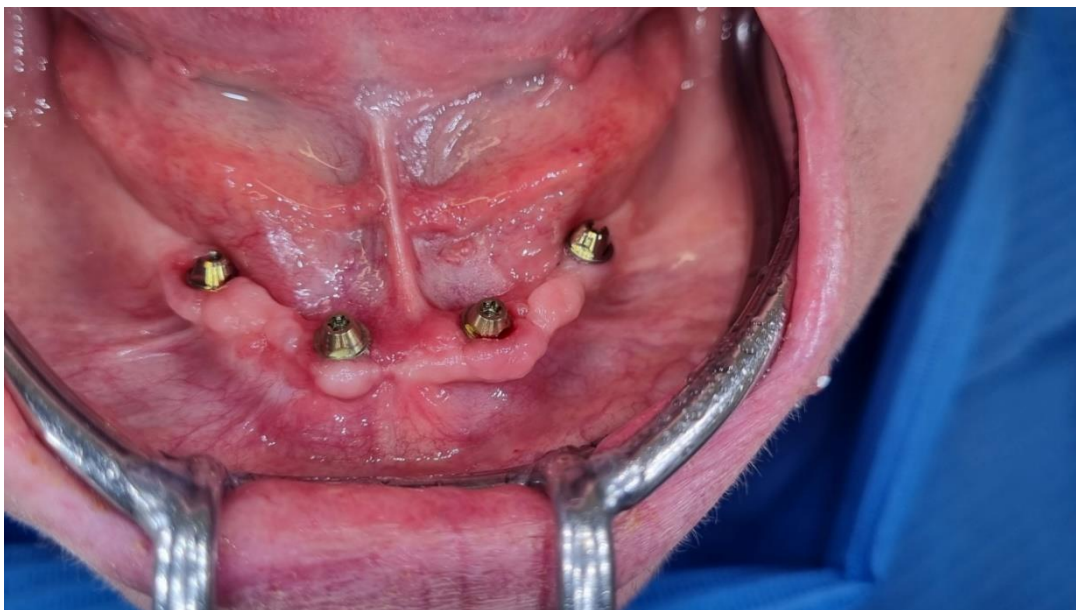Slika 36. Privremeni akrilatni rad u ustima.

Po proteku šest mjeseci, pacijentici se izrađuje trajni rad.

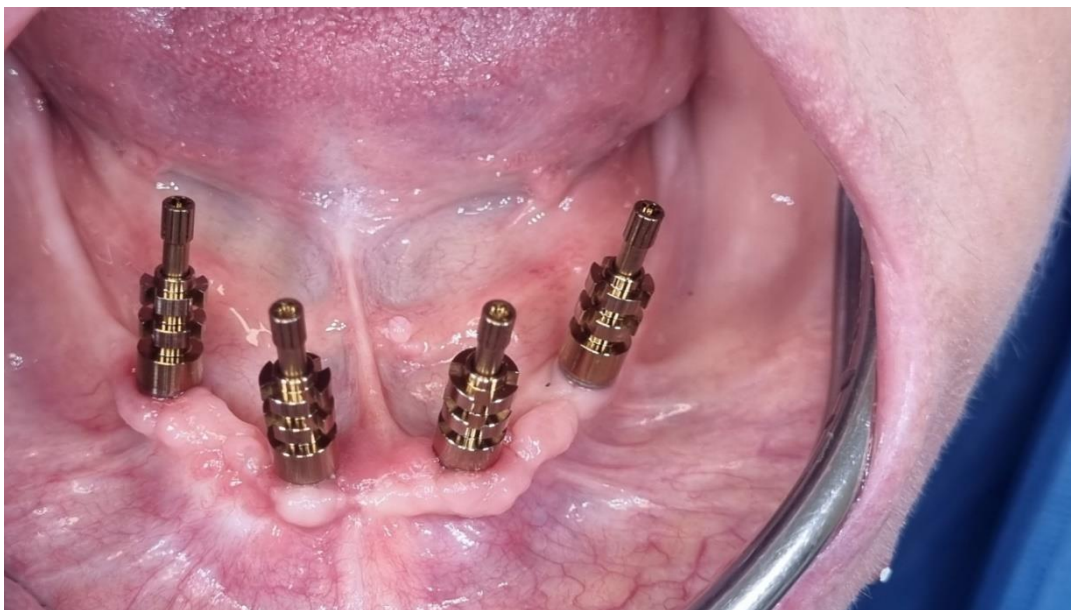Po skidanju privremenog rada i RTG kontrole periimplantatne kosti kao i mekog tkiva oko nadogradnji, pacijentici se uzima otisak otvorenom žlicom da bi se dobila zagrizna šablona (Slika 37. - 41.).



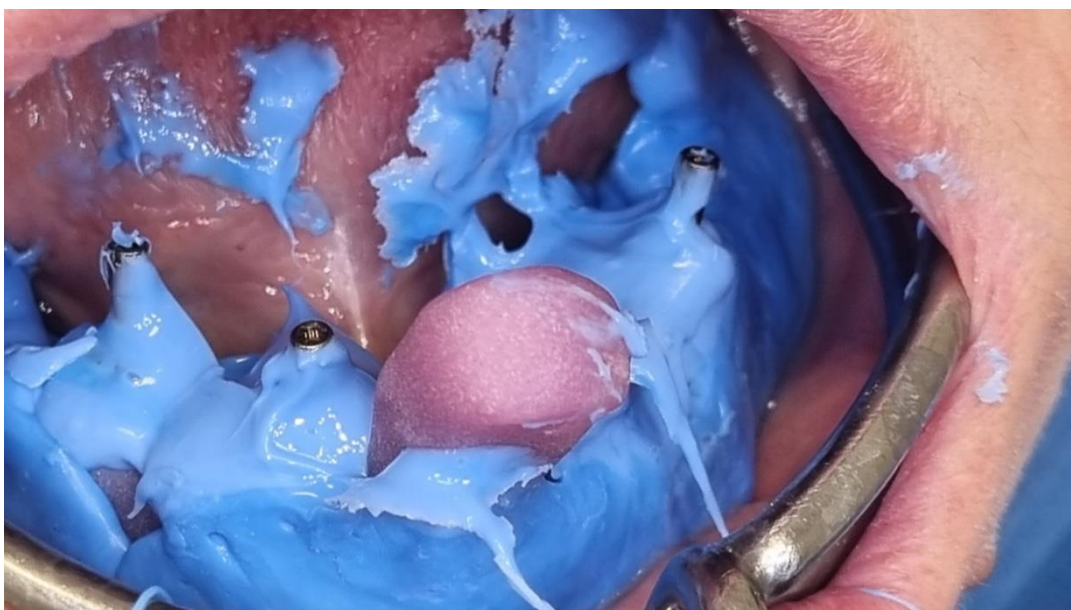
Slika 37. RTG kontrola nakon 6 mjeseci.



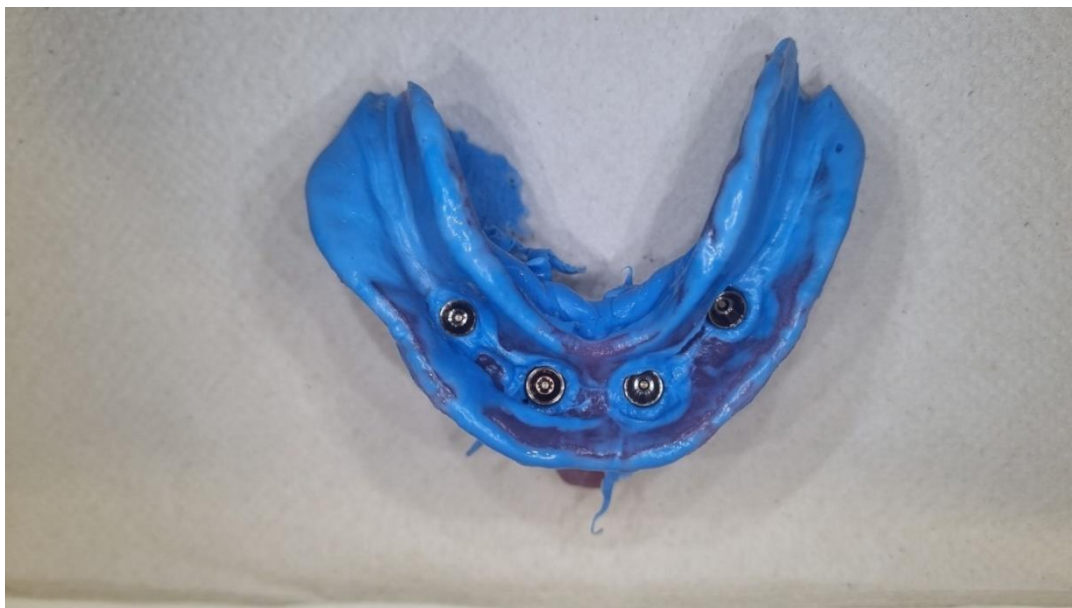Slika 38. Nadogradnje u ustima po skidanju privremenog rada.



Slika 39. Transferi na razini nadogradnji prije otiska.

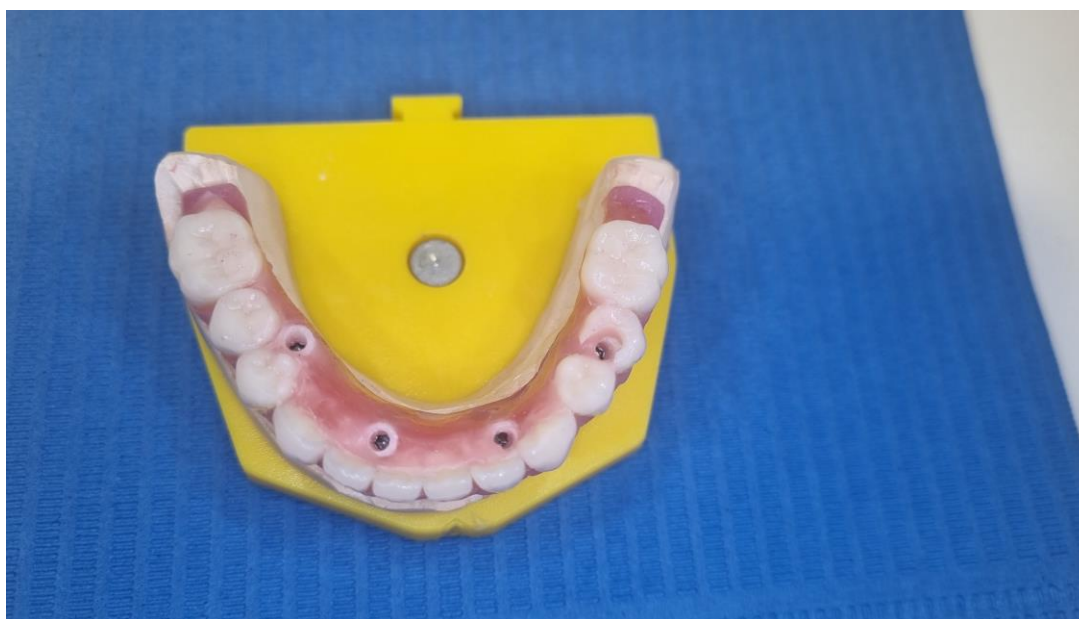

Slika 40. Otisak otvorenom žlicom.



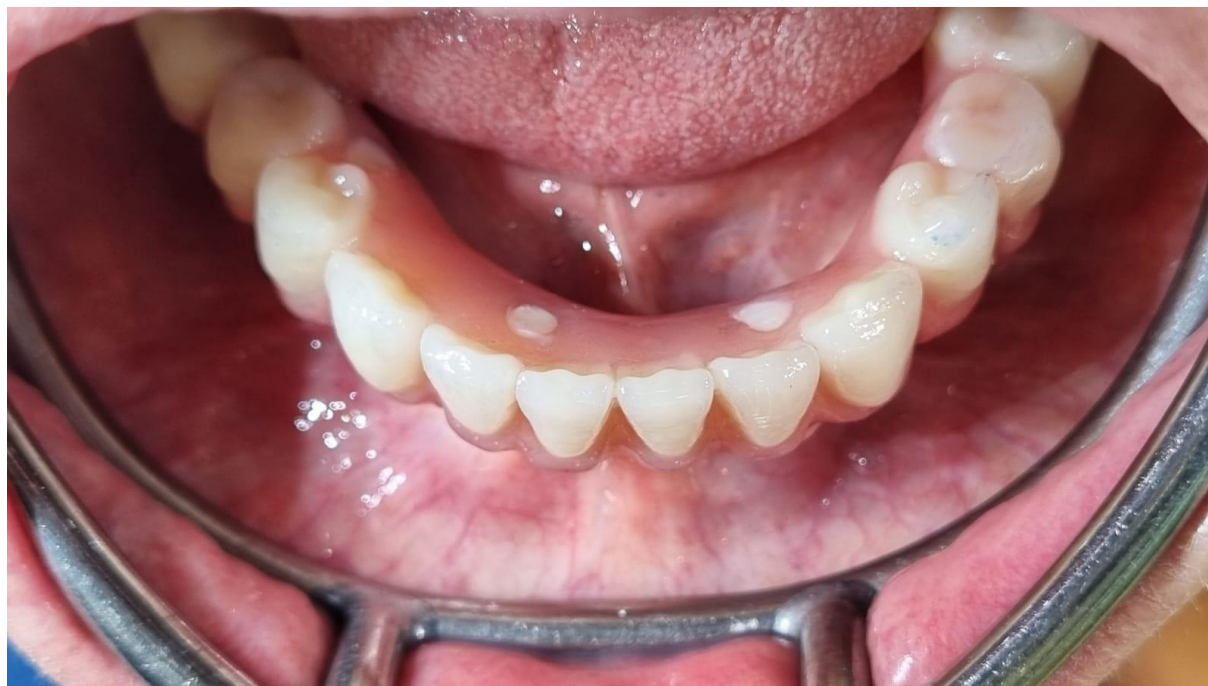Slika 41. Silikonski otisak.

Nakon probe postave zubi u vosku, kontrole visine zagriziva, okluzije, fonacije i estetike, rad se završava (Slika 42. - 43).



Slika 42. Proba postave u vosku.





Slika 43. Gotov rad sa zatvorenim otvorima od vijaka.

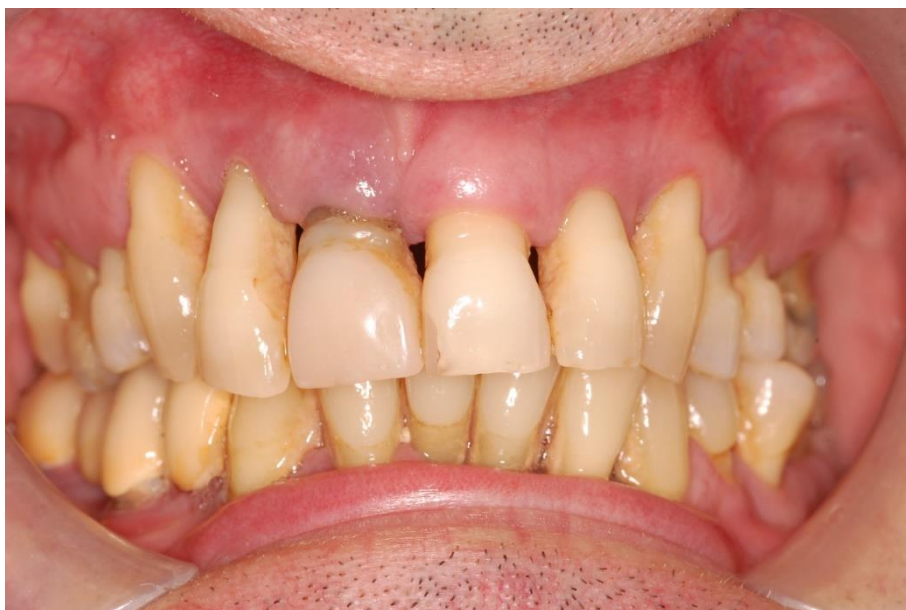Pacijentica dobiva detaljne upute o higijeni i obaveznoj kontroli koja bi se trebala provoditi svakih šest mjeseci kada se rad skida, čisti, a RTG kontrole periimplantatne kosti provode se jednom godišnje.

## **6.2. Terapija „All-on-6“ metodom**

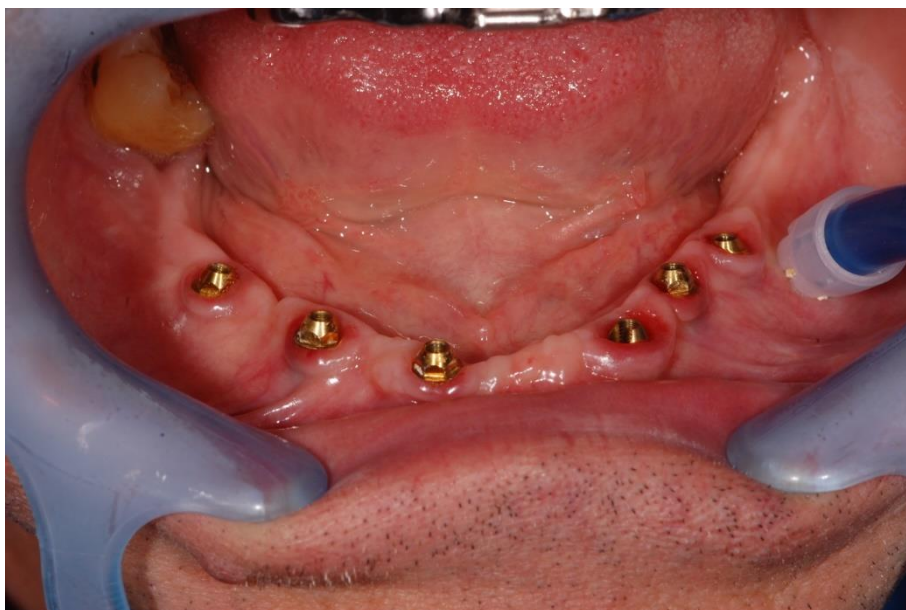Pacijentu, pedeset četiri godine, radi parodontitisa u gornjoj i donjoj čeljusti, uz detaljnu anamnezu te objašnjenje terapije su izvađeni svi zubi (Slika 44.). Nije se pristupilo imedijatnoj ugradnji implantata obzirom na stanje parodontitisa. Kod pacijenta se prvo pristupilo izradi privremenih totalnih proteza a tek nakon šest mjeseci, uz detaljnu CB-CT snimku za gornju čeljust je dogovorena opskrba parcijalnom protezom retiniranom prečkom. Odlučeno je to iz razloga da se izbjegne obostrano dizanje dna maksilarnog sinusa što pacijent nije htio. U donjoj čeljusti je napravljena opskrba tehnikom „All-on-6“ jer je raspoloživa kost svojom širinom i visinom dozvoljavala ugradnju šest implantata.

Implantati su ugrađeni bez šablone, samo sa dubliranom privremenom totalnom protezom, a sve u svrhu idealnog rasporeda implantata. Implantati su 4,0 mm promjera dužine 12 mm, Dentium proizvođača. Kako su implantati i njihov raspored idealno postavljeni, za vrijeme

operacije stavljene su istovremeno i nadogradnje radi ispravljanja nepravilnost i dobivanja paraleliteta kao i pasivnog dosjeda kako privremenog tako i trajnog rada (Slika 45).



Slika 44. Pacijent na početku terapije.



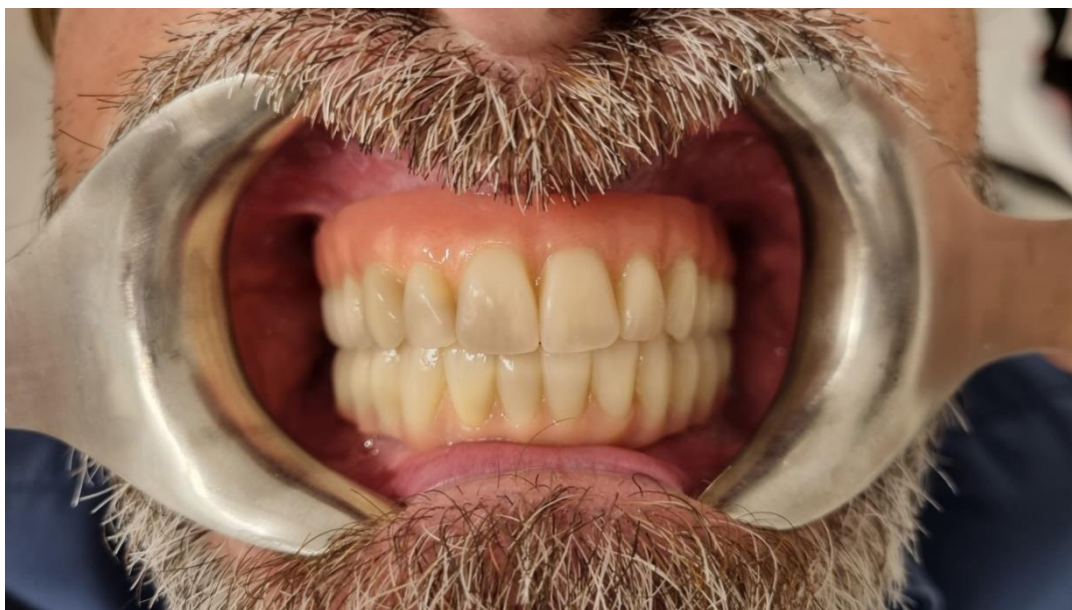Slika 45. Nadogradnje za „All-on-6“ terapiju.

U gornjoj čeljusti ugrađeni su Dentium implantati 12 mm dužine i 4,0 mm promjera. Pacijent je do prolaska vremena oseintegracije opskrbljen totalnom privremenom protezom. U donjoj čeljusti je izrađeno privremeno fiksno rješenje. Nakon pet mjeseci implantati u gornjoj čeljusti

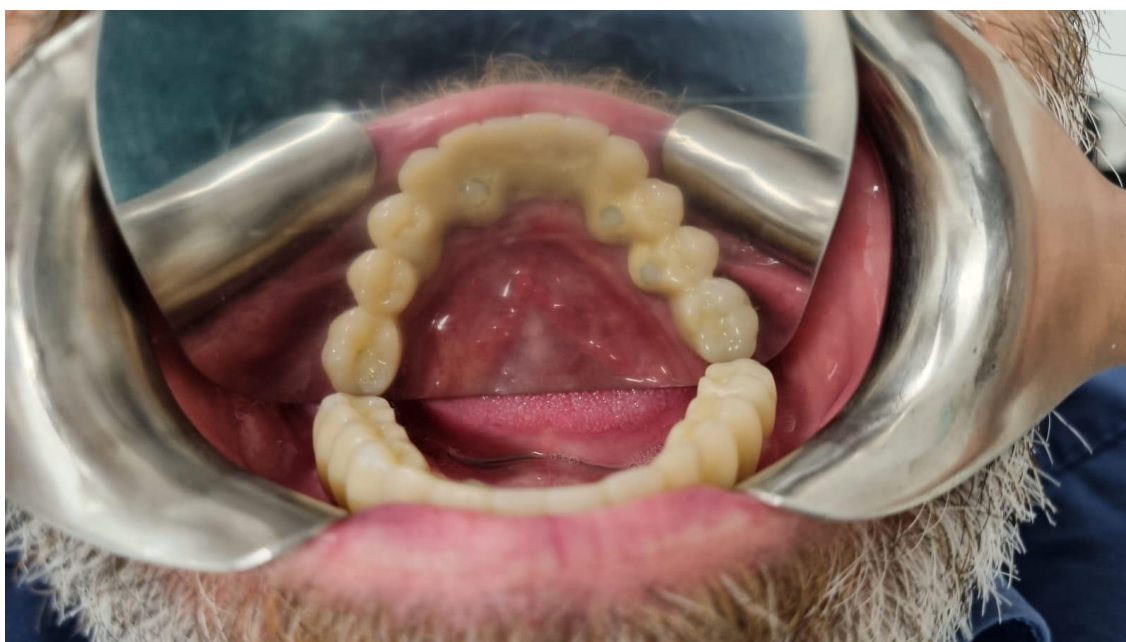su otvoreni i postavljene nadogradnje za cijeljenje kako bi se dobio izlazni profil, a dolje se na nadogradnje postavljaju transferi i uzima otisak tehnikom otvorene žlice.

Slijedi proba postave sa šablonama, postava zubi u vosku radi provjere vertikalne dimenzije, fonacije i estetike.

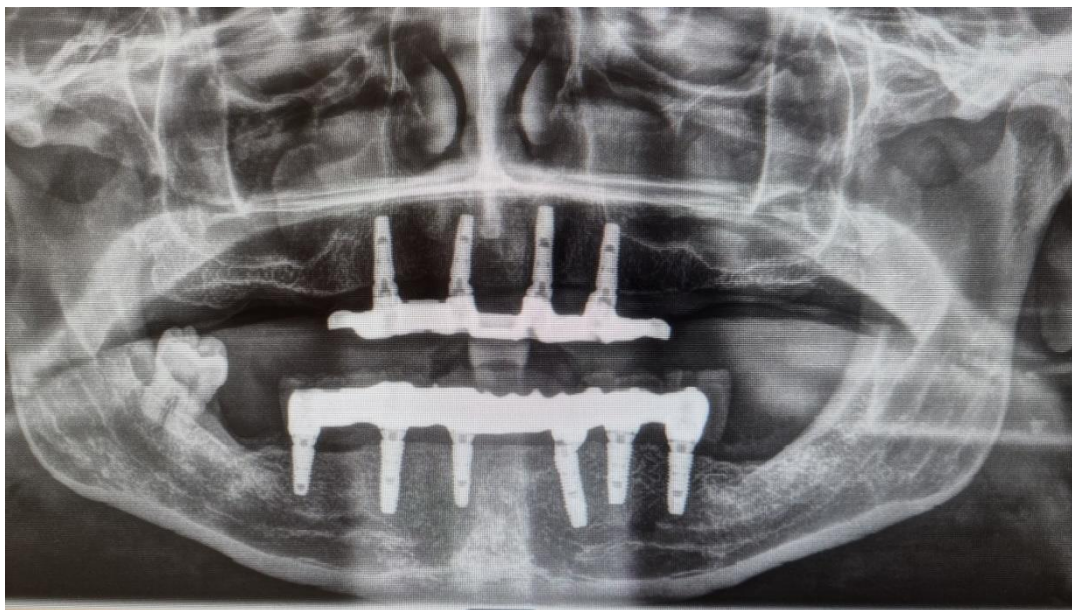
Rad je završen kao metalna konstrukcija sa kompozitnim zubima (Slike 46. - 48.).



Slika 46. Gotov rad u ustima. Gornja čeljust proteza na prečki, donja čeljust „All-on-6“.



Slika 47. Gotov rad u ustima sa zatvorenim otvorima od vijaka. Prikaz intraoralno.



Slika 48. RTG snimka gornje i donje čeljusti po završetku rada.

Pacijent dobiva upute o higijeni kao i o obavezama dolazaka i RTG kontrole. RTG kontrole obavljaju se svake godine.

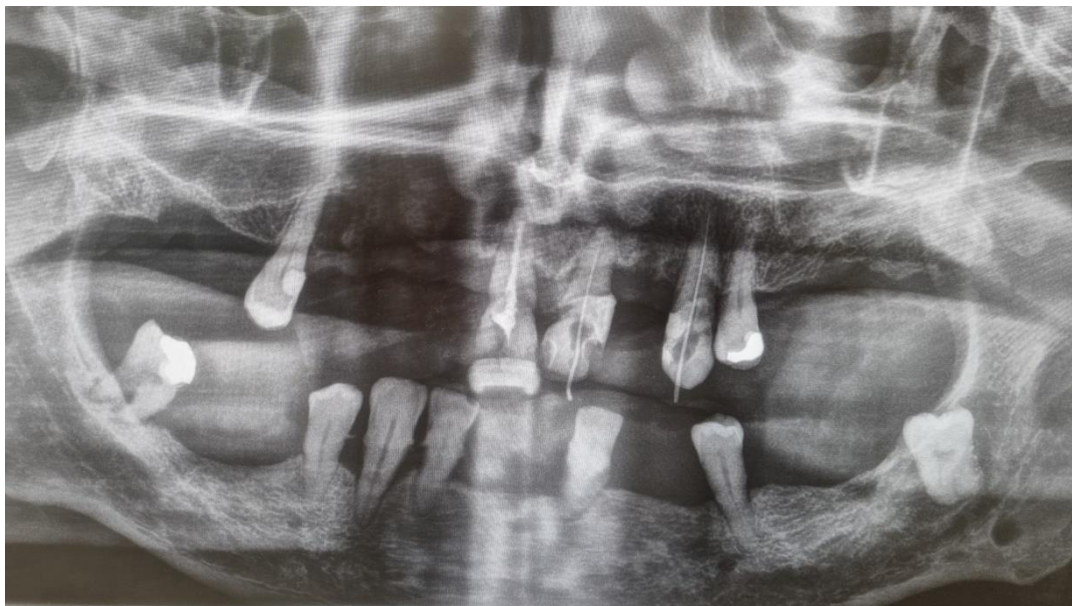### **6.3. Proteza retinirana sa 4 lokatora**

Pacijent, pedeset sedam godina dolazi na specijalistički protetski pregled sa željom nadoknade izgubljenih zubi. Kako je svjestan da svi zubi u donjoj čeljusti moraju biti odstranjeni (Slika 49.) radi jednostavnosti protetskog rada, financijske situacije kao i mogućnost eventualne retarature proteze, pristaje na rješenje u donjoj čeljusti s četiri implantata i lokatorima kojima se retinira totalna proteza. Obzirom na dobru prognozu zubi u gornjoj čeljusti kao i njihovog povoljnog rasporeda, u gornjoj čeljusti se izrađuje parcijalna proteza retinirana zlatnim teleskopima (Slika 50.).

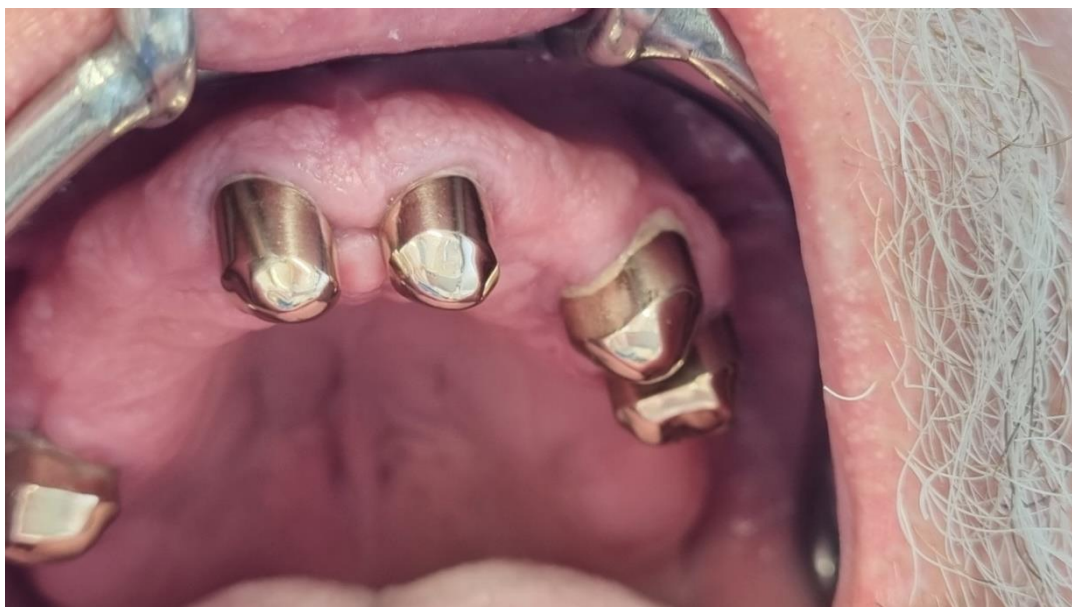Nakon pretproteske opskrbe i sanacije gornjih zubi što je uključivalo parodontološku obradu, devitalizaciju, saniranje karijesa te detaljan pregled CBCT snimke donje čeljusti, implantati su ugrađeni odmah po vađenju donjih zubi, kost je minimalno nivelirana i ugrađeni su Dentium implantati promjera 4 mm i dužine 12 mm.

Nakon vađenja konaca pacijentu je izrađena privremena totalna proteza za period potreban da implantati oseointegriraju. Nakon četiri mjeseca implantati su otvoreni, postavljene nadogradnje za cijeljenje na period od tjedan dana, čime se oblikovao izlazni profil. Funkcijski

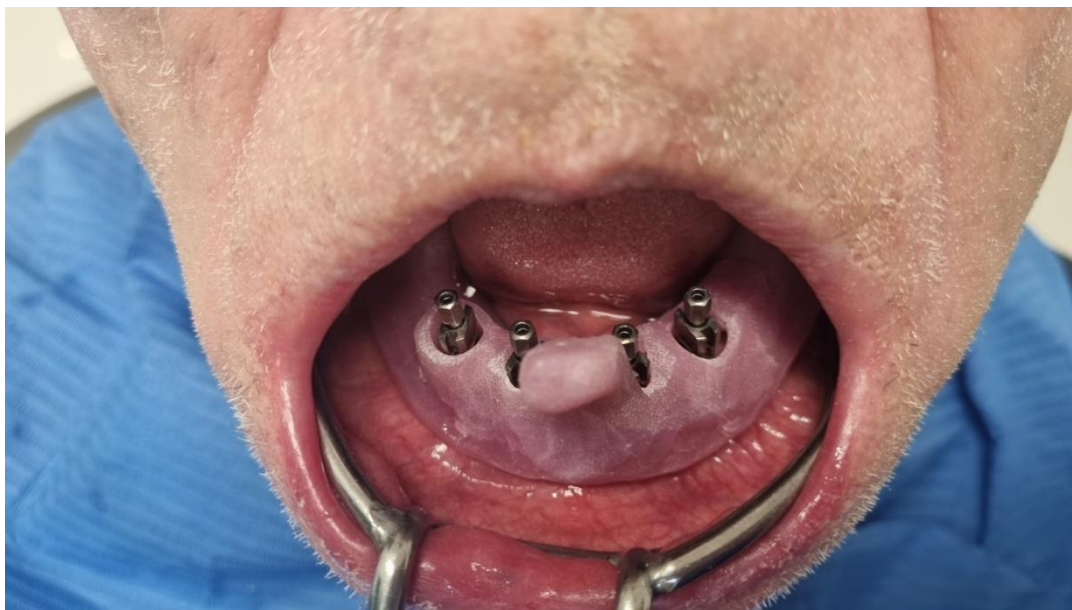otisak uzet je s transferima tehnikom otvorene žlice (Slika 51.). Kako se takvim otiskom dobivaju i funkcijski rubovi, nije potreban drugi otisak već se na ovom radnom modelu izrađuje metalna konstrukcija totalne proteze, zagrizna šablona, proba postave zubi u vosku i završava rad (Slika 52.).



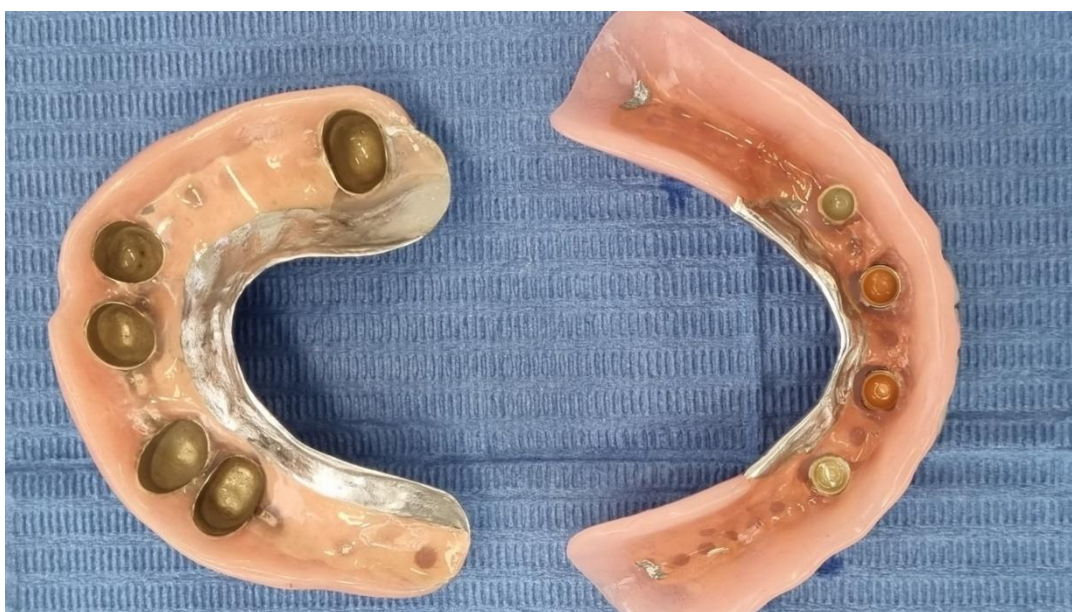Slika 49. Početno stanje pacijenta.



Slika 50. Zlatni teleskopi u gornjoj čeljusti.



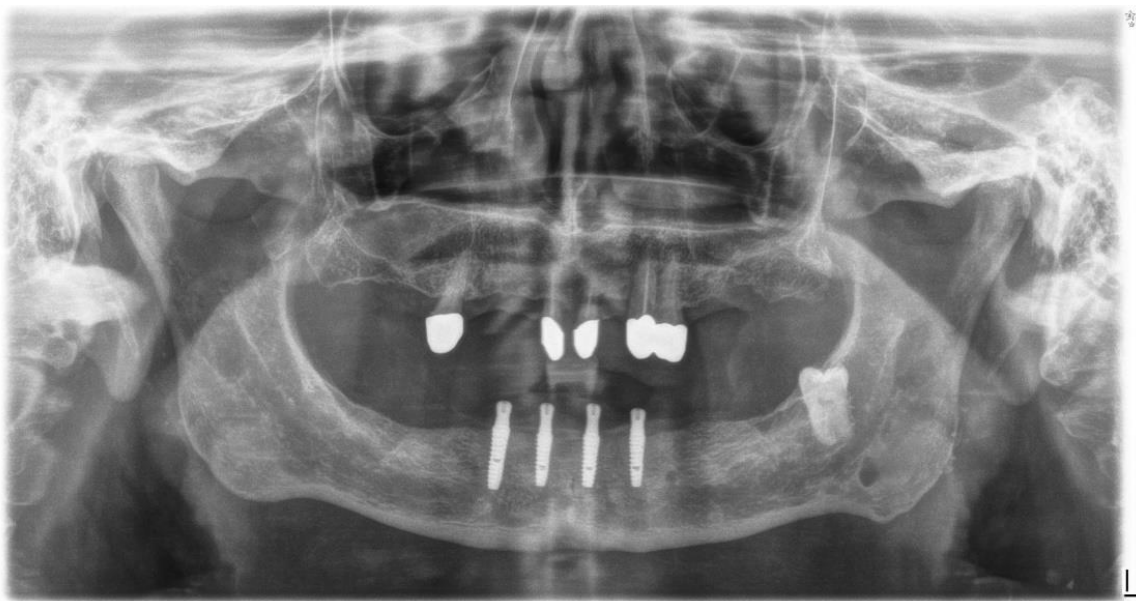
Slika 51. Otisak otvorenom žlicom za lokatore.



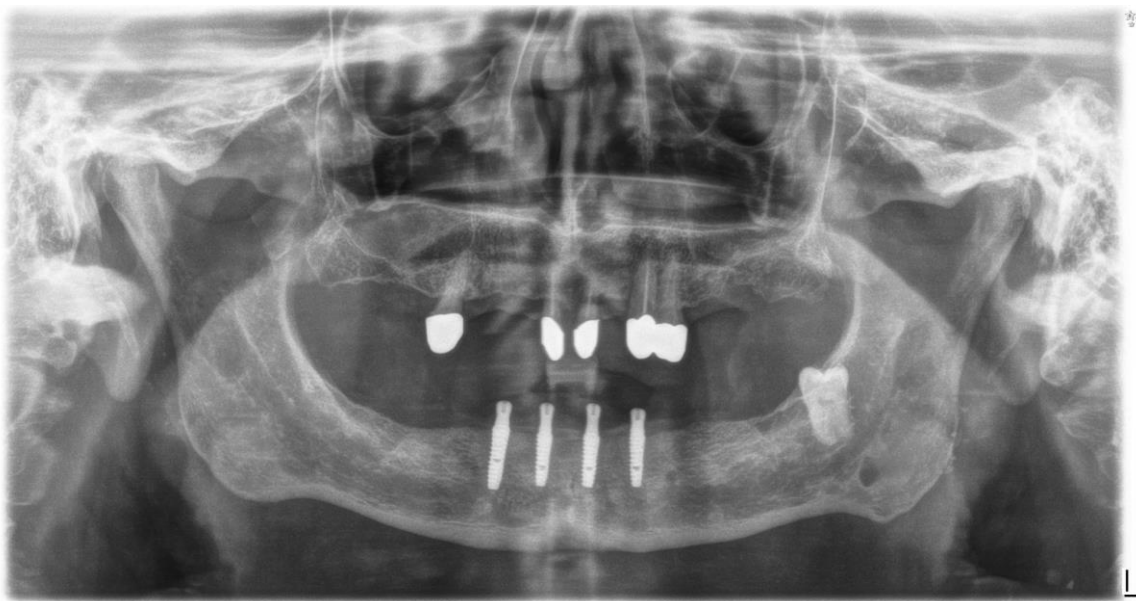
Slika 52. Gotov rad. Gornja proteza retinirana teleskopima, a donja retinirana na lokatorima.

U gornjoj čeljusti je nakon sanacije zubi pacijent dobio parcijalnu protezu retiniranu zlatnim teleskop krunicama.

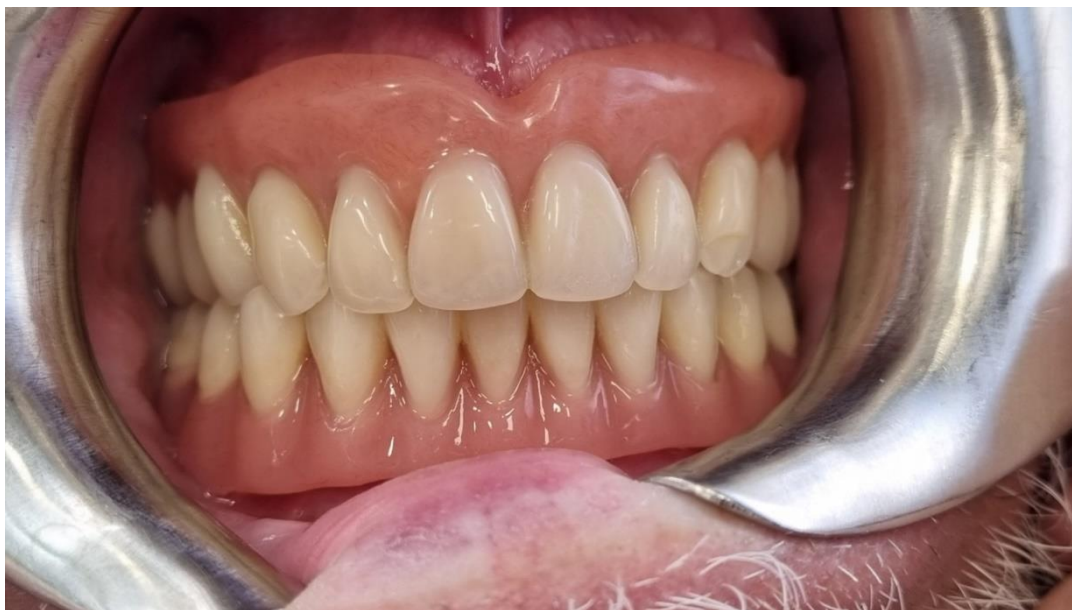Slika rada u ustima i panoramska snimka nakon tri i pet godine (Slika 53. - 55.).



Slika 53. Panoramska snimka nakon 3 godine.



Slika 54. Panoramska snima pacijenta nakon 5 godina.



Slika 55. Gotov rad u ustima nakon 5 godina.

#### **6.4. Parcijalna proteza retinirana prečkom na 4 implantata**

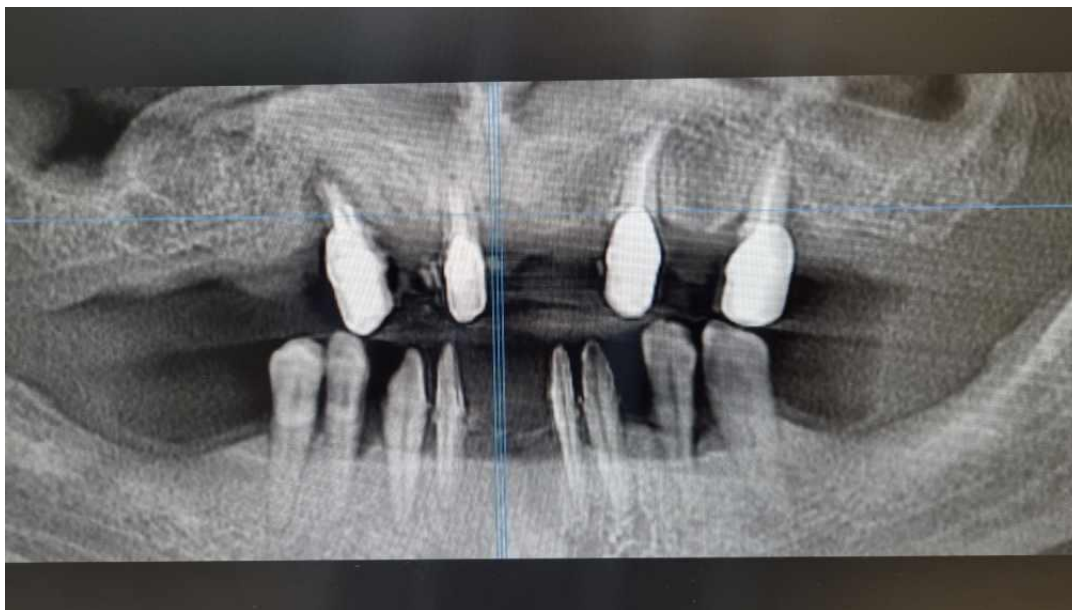Pacijent, šezdeset osam godina, dolazi u ordinaciju sa željom sanacije totalne bezubosti gornje čeljusti i opskrbe i sanacije donje čeljusti s kronicama.

Nakon obilaska nekoliko ordinacija gdje mu je nuđeno fiksno rješenje na četiri ili više implantata, a pacijent pristaje na terapiju parcijalne proteze kao mobilnog rješenja retinirano prečkom na četiri implantata zbog dobrog iskustva sa postojećom parcijalnom protezom (Slika 56.).

Kako su u donjoj čeljusti zubi bili u zadovoljavajućem parodontološkom stanju, pacijentu je objašnjeno da je jedino moguće, ali s određenim rizikom, napraviti polukružni metal-keramički most.

Nakon detaljnog pregleda CB-CT snimke gornje čeljusti, dogovora s pacijentom te parodontološke terapije u donjoj čeljusti, ugradila su se četiri implantata.



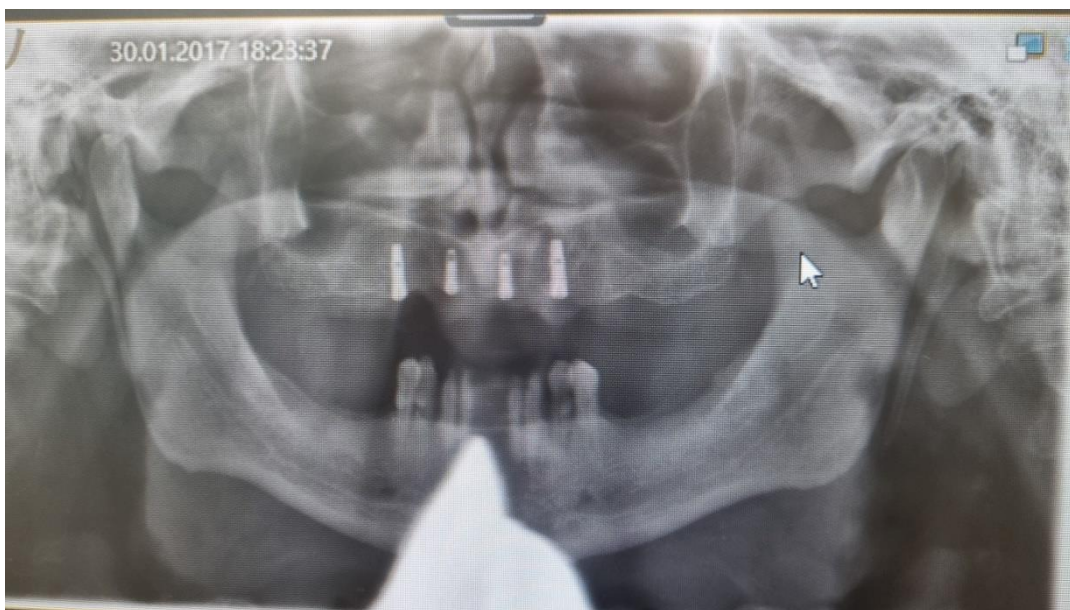


Slika 56. Početni ortopan pacijenta.

Nakon ugradnje četiri Dentium implantata promjera 4,2 mm i dužine 10 mm a na mjesto prvih premolara dužine 12 mm, pacijentu je izrađena privremena totalna proteza za period sraštanja implantata.

Po otvaranju implantata stavljeni su nadogradnje za cijeljenje na period od tjedan dana. Tada je uzet otisak tehnikom otvorene žlice na nivou nadogradnje kojima se mogu ispraviti eventualne neparalelnosti implantata kako bi se dobio pasivni dosjed prečke.

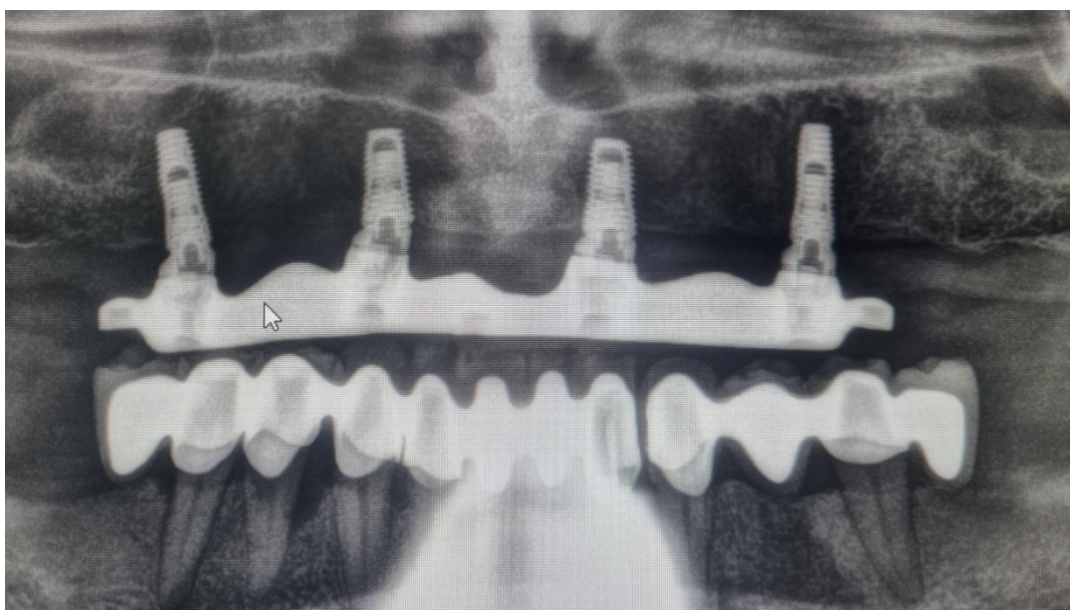
Slika 57. pokazuje stanje odmah nakon operacije.



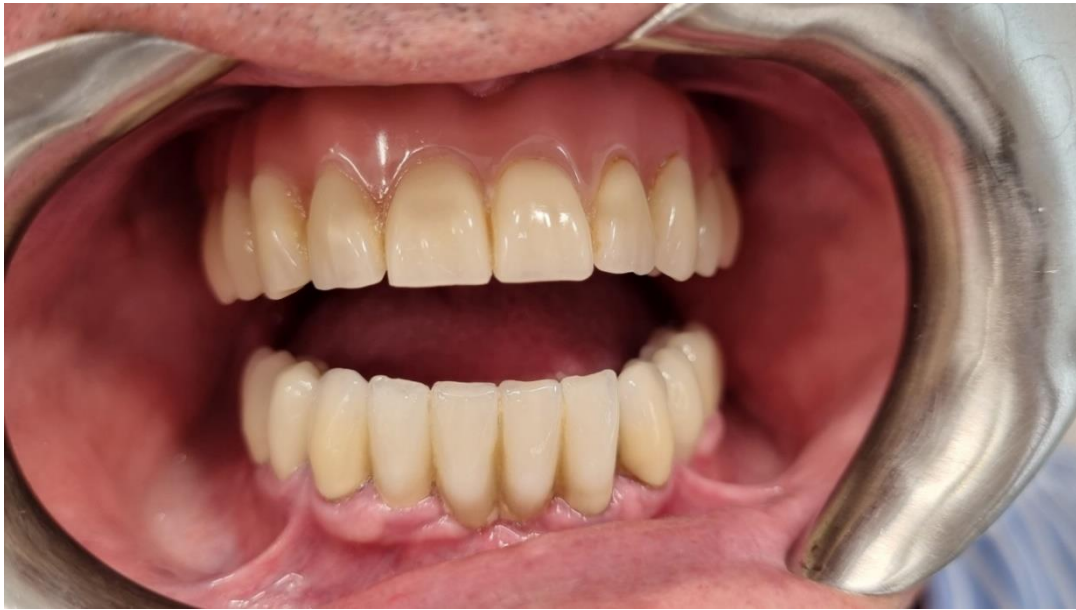Slika 57. RTG snimka odmah nakon ugradnje implantata.

Na istom radnom modelu prvo se izradila zagrizna šablona. Zatim, provjerava se postava zubi u vosku kako bi se vidjela funkcija i fonacija pacijenta te kako bi i tehničar vidio koliko ima mjesta za izradu frezane prečke.

Stanje pokazuje savršenu periimplantatnu kost i nakon tri godine. Nažalost, u donjoj čeljusti je došlo do progresije parodontnih džepova, ali uz inicijalnu terapiju, održavanje higijene, praćenja i kontrole pacijenta to stanje je i dalje stabilno (Slike 58. i 59.).



Slika 58. RTG snimak nakon 3 godine.



Slika 59. Gotov rad i stanje pacijenta nakon 3 godine.

## **7. RASPRAVA**

Kako su se kod potpune bezubosti izgubili svi parametri u usnoj šupljini, od vertikalne dimenzije, horizontalne i anterio-posteriorne, ovaj način rehabilitacije je jedan od najtežih. Kod pacijenta treba ponovno uspostaviti fonaciju, estetiku i funkciju i zato kod ovog oblika bezubosti postoje više načina terapije od totalne akrilatne proteze, tehnike s jednim, dva i više implantata, rješenja koja su mobilna i rješenja koja su fiksna.

Rehabilitacija totalnim protezama je jedno od rješenja, ali često pacijenti nisu zadovoljni takvim oblikom terapije. U gornjoj čeljusti to je zbog prekrivenog nepca koji je potreban zbog ventilnog učinka, a u donjoj zbog slabe retencije, posljedično nestabilnosti. Naravno, kod nekih se javlja i socijalni faktor gdje pacijent ne prihvaća mobilne proteze.

Kakav oblik terapije će dobiti pacijent uvelike ovisi o njegovim socijalnim, kulturološkim i ekonskim specifičnostima i iz tog razloga ne postoji jedno idealno rješenje za bezubu čeljust (43).

S obzirom na specifičnosti u građi kosti kako gornje i donje čeljusti, potrebno je posebno vidjeti terapijska rješenja za svaku čeljust posebno.

Kod donje čeljusti postoje opcije s jednim, centralno smještenim implantatom, ali ova terapija nije ovdje obrađena iako postoje brojna istraživanja koja pokazuju da jedan, centralno smješten implantat uspješno može retinirati pokrovnu protezu (13, 44).

Radi jednostavnosti dva interforaminalna implantata predstavljaju jedno jednostavno terapijsko rješenje. Najčešća opcija je s dva lokatora koji su idealni kod nedostatka visine, financijski su povoljno i dobro rješenje, a ipak postižu solidnu retenciju (45). Što se tiče samih implantata, njihovo preživljavanje kod ovog tipa terapije je vrlo visoko i radi toga se ova tehnika opskrbe donje čeljusti smatra kao sigurno terapijsko rješenje s mnogo znanstvenih istraživanja i dokaza (46, 47).

Interesantno je istraživanje o retenciji proteze i njena usporedba s dva i četiri implantata. U ispitivanju tridesetak pacijenata koji su nosili proteze retinirane lokatorima i prečkama došlo se do zaključka da su pacijenti izrazili veće zadovoljstvo kod proteze retinirane lokatorima tj. kugličnim spojkama (48).

Što se tiče terapije gdje četiri implantata nose protezu u donjoj čeljusti klasični terapijski koncept je prečka. Ona pruža krutu vezu kod koje je potreba za naknadnim, eventualnim, reparaturama i komplikacijama znatno smanjena (39).

Jedna od velikih prednosti kod ove terapije je ta što se pacijenti brzo naviknu na ovaj oblik

protetskog rješenja i pruža im sigurnu retenciju i stabilizaciju. Proteza se lagano skida i ponovno postavlja, a implantati su međusobno povezani u blok pa lakše primaju različitu distribuciju žvačnih sila (13, 21, 49, 50). Kod prečki jedan od nedostataka je povećano nakupljanje plaka i kamenca (49, 50).

Od fiksnih rješenja u mandibuli svakako jedna od najčešćih i najrasprostranjenijih tehnika je „All-on-4“ i „All-on-6“. U usporedbi s maksilom ovdje je sveukupno preživljavanje nešto višeg prosjeka. Malo i suradnici (51) su 2019. godine proveli veliko istraživanje o preživljavanju i uspjehu terapije potpune bezubosti ovom tehnikom nakon deset i osamnaest godina. Istraživanje je obuhvaćalo četiristo sedamdeset jednog ispitanika s tisuću osamsto osamdeset četiri ugrađena implantata u donjoj čeljusti. Uspješnost implantata je iznosila 98,8%.

Zbog različitih anatomskih osobitosti, kvalitete same kosti gornje čeljusti te postojeća načela i konsenzus iz 2010. godine u Aerzenu nije do kraja znanstveno utemeljeno koja je opcija i terapijski koncept optimalan za terapiju bezube gornje čeljusti (9–12).

Treba razmotriti koliki broj implantata je potreban za koju vrstu terapije u gornjoj čeljusti, zatim koji je idealan raspored implantata te koje je preživljavanje istih s obzirom na vrstu protetskog rada.

Zanimljivo, autori Malo i suradnici (51) su izvijestili kod „All on 4“ metode o petogodišnjem preživljavanju dvije stotine četrdeset dva ugrađena implantata sa stopom od 98% i 2019. godine nakon dugoročnog praćenja, nakon pet do trinaest godina četiri tisuće dvjesto osamdeset osam ugrađenih implantata s protetskim uspjehom od 99,2%, a preživljavanje implantata 94,7% (52). To pokazuje da je ovaj terapijski koncept siguran, dostupan, lako provediv i bez velikih augmentacija, ali neki autori na četiri implantata ne mogu dati preporuku za fiksnu opskrbu, a s pet ili šest implantata preporučuju fiksno ili mobilno rješenje (13, 16).

Obzirom na implantate te protetska rješenja na njima vrlo su bitne komplikacije koje se događaju u praksi.

Od komplikacija s implantatima tu su gubitak implantata zbog upale pri ugradnji, slaba oseointegracija i jedna od najčešćih kasnijih komplikacija u vidu periimplantitisa. Kod komplikacija na suprastrukturama najviše se spominju popuštanje vijaka, lom prečki, zuba i akrilata u protezi, pucanje veza, kao i promjene boje na rubu zuba sa akrilatom (13, 53).

## **8. ZAKLJUČAK**

Totalna bezubost je jedno od najtežih stanja kako za pacijenta tako i za terapeuta. Pacijent bez zubi ima funkcijski, estetski i fonetski problem. Kod takvog stanja postoje brojne terapijske opcije koje ovise o mnogim faktorima. Od raspoložive kosti, iskustva terapeuta, pacijentovih želja i financijskih sposobnosti do psihosocijalnih osobitosti.

Totalna proteza je nekada najjednostavnija opcija i kada je dobro isplanirana i izrađena ona je kvalitetno rješenje. Naravno, ona ima i svojih nedostataka, od pokrivenog nepca do nedostatka stabilnosti donje proteze.

Rješenja sa implantatima mogu pružiti zadovoljavajuća rješenja. S obzirom na ta terapijska rješenja ovdje treba svaku čeljust posebno gledati i to zbog različite kvalitete kosti, ali i zahtjeva pacijenata.

Ako se želi postići minimalna stabilnost proteze potrebna su dva ili četiri implantata s lokatorima koji pridržavaju protezu. Kada se teži prema krutim ležištima bolje opcije su prečke na četiri u donjoj i više implantata u gornjoj čeljusti.

Terapija s fiksnim rješenjima trebala bi uključivati minimalno četiri implantata u donjoj čeljusti dok bi u gornjoj trajnost takvog rada trebala biti osigurana i sa šest i više implantata.

To je katkada teško postići, što radi opsega operacija tako i zbog ekonomskih razloga. Ako se ide u kompromis mogu nastupiti veliki neuspjesi s obostranim razočaranjima i stoga bi se svakom pacijentu trebalo pristupati u terapiji potpune bezubosti individualno i pokušati pronaći optimalno rješenje.



## **9. LITERATURA**

1. Quirynen M, Van Assche N. Microbial changes after full-mouth tooth extraction, followed by 2-stage implant placement. *J Clin Periodontol.* 2011;38(6):581–9.
2. Van Assche N, Van Assche M, Pauwels M, Teughels W, Quirynen M. Do periodontopathogens disappear after full-mouth tooth extraction? *J Clin Periodontol.* 2009;36(12):1043–7.
3. Aleksić E, Biočanin V, Borotić N, Gajić M, Jevremović A, Kalevski K, et al. *Osnovi oralne implantologije.* Pančevo: Stomatološki fakultet u Pančevu; 2002. 220 p.
4. Knežević G. *Osnove dentalne implantologije.* Zagreb: Školska knjiga; 2002. 96 p.
5. Branemark PI, Zarb GA. *Tissue-Integrated Prostheses: Osseointegration in Clinical Dentistry.* 1st edition. Albrektsson T, editor. Chicago: Quintessence Pub Co; 1985. 350 p.
6. Chen J, Cai M, Yang J, Aldhohrah T, Wang Y. Immediate versus early or conventional loading dental implants with fixed prostheses: A systematic review and meta-analysis of randomized controlled clinical trials. *J Prosthet Dent.* 2019;122(6):516–36.
7. Felice P, Zucchelli G, Cannizzaro G, Barausse C, Diazzi M, Trullenque-Eriksson A, et al. Immediate, immediate-delayed (6 weeks) and delayed (4 months) post-extractive single implants: 4-month post-loading data from a randomised controlled trial. *Eur J Oral Implantol.* 2016;9(3):233–47.
8. Tolstunov L. Combination syndrome: classification and case report. *J Oral Implantol.* 2007;33(3):139–51.
9. Andreiotelli M, Att W, Strub JR. Prosthodontic complications with implant overdentures: a systematic literature review. *Int J Prosthodont.* 2010;23(3):195–203.
10. Bryant SR, MacDonald-Jankowski D, Kim K. Does the type of implant prosthesis affect outcomes for the completely edentulous arch? *Int J Oral Maxillofac Implants.* 2007;22:117–39.
11. Kern JS, Wolfart S. Which prosthetic treatment concepts present a reliable evidence-based option for the edentulous maxilla related to number and position of dental implants? *Eur J Oral Implantol.* 2011;4:31–47.
12. Rocuzzo M, Bonino F, Gaudio L, Zwahlen M, Meijer HJA. What is the optimal number of implants for removable reconstructions? A systematic review on implant-supported overdentures. *Clin Oral Implants Res.* 2012;23 Suppl 6:229–37.
13. Wolfart S. *IMPLANTOPROTETIKA: koncept usmjeren na pacijenta.* Zagreb: MEDIA OGLED; 2017. 712 p.
14. Gabrić D, Katanec D. Elevacija dna maksilarnog sinusa. *Acta Stomatol Croat.* 2007;41(1):57–65.
15. Molnar B. Umijeće podizanja dna sinusa – predvidljivi lateralni i krestalni protokol liječenja. *Acta stomatol Croat.* 2017;51(4):350–65.

16. Heydecke G, Zwahlen M, Nicol A, Nisand D, Payer M, Renouard F, et al. What is the optimal number of implants for fixed reconstructions: a systematic review. *Clin Oral Implants Res.* 2012;23(6):217–28.
17. Čatić A, Sušić M, John O. Bitne značajke implantoprotetičkih sustava iz perspektive stomatologa protetičara. *Acta Stomatol Croat Int J Oral Sci Dent Med.* 2005;39(3):266.
18. Kobler P. Indikacije za primjenu dentalnih implantata. In: Knežević G, editor. *Osnove dentalne implantologije.* Zagreb: Školska knjiga; 2002. p. 26-35.
19. Gabrić Pandurić D, Kuna T, Katanec D. Dentalna implantologija kod onkoloških pacijenata. *MEDIX (1331-3002).* 2007;XIII(72/73):184.
20. Krolo I, Simeon P. Mjerni parametri u implantologijskom postupku. In: Krolo I, Zdravec D. *Dentalna radiologija.* Zagreb: Medicinska naklada; 2016.p.197-212.
21. Lubina L, Romić M, Illeš D. Terapija potpune bezubosti implantatima. *Sonda List Studenata Stomatološkog Fak Sveučilišta U Zagrebu.* 2009;10(18):47–51.
22. Malo P, de Araujo Nobre M, Lopes A. The use of computer-guided flapless implant surgery and four implants placed in immediate function to support a fixed denture: preliminary results after a mean follow-up period of thirteen months. *J Prosthet Dent.* 2007;97(6):S26-34.
23. Paliska J, Božić D, Aurer A. Ishod imedijatno postavljenih implantata. *Sonda List Studenata Stomatološkog Fak Sveučilišta U Zagrebu.* 2011;12(22):27–34.
24. Maló P, de Araújo Nobre M, Lopes A, Moss SM, Molina GJ. A longitudinal study of the survival of All-on-4 implants in the mandible with up to 10 years of follow-up. *J Am Dent Assoc* 1939. 2011;142(3):310–20.
25. Maló P, Rangert B, Nobre M. All-on-4 immediate-function concept with Brånemark System implants for completely edentulous maxillae: a 1-year retrospective clinical study. *Clin Implant Dent Relat Res.* 2005;7(1):S88-94.
26. Chiapasco M, Zaniboni M. Methods to Treat the Edentulous Posterior Maxilla: Implants With Sinus Grafting. *J Oral Maxillofac Surg.* 2009;67(4):867–71.
27. Patzelt SBM, Bahat O, Reynolds MA, Strub JR. The all-on-four treatment concept: a systematic review. *Clin Implant Dent Relat Res.* 2014;16(6):836–55.
28. Agliardi EL, Pozzi A, Stappert CFJ, Benzi R, Romeo D, Gherlone E. Immediate fixed rehabilitation of the edentulous maxilla: a prospective clinical and radiological study after 3 years of loading. *Clin Implant Dent Relat Res.* 2014;16(2):292–302.
29. Malhotra AO, Padmanabhan TV, Mohamed K, Natarajan S, Elavia U. Load transfer in tilted implants with varying cantilever lengths in an all-on-four situation. *Aust Dent J.* 2012;57(4):440–5.
30. Bhering CLB, Mesquita MF, Kemmoku DT, Noritomi PY, Consani RLX, Barão VAR. Comparison between all-on-four and all-on-six treatment concepts and framework material

- on stress distribution in atrophic maxilla: A prototyping guided 3D-FEA study. *Mater Sci Eng C Mater Biol Appl.* 2016;69:715–25.
31. Krekmanov L, Kahn M, Rangert B, Lindström H. Tilting of posterior mandibular and maxillary implants for improved prosthesis support. *Int J Oral Maxillofac Implants.* 2000;15(3):405–14.
  32. Duyck J, Van Oosterwyck H, Vander Sloten J, De Cooman M, Puers R, Naert I. Magnitude and distribution of occlusal forces on oral implants supporting fixed prostheses: an in vivo study. *Clin Oral Implants Res.* 2000;11(5):465–75.
  33. Chee W, Jivraj S. Impression techniques for implant dentistry. *Br Dent J.* 2006;201(7):429–32.
  34. Dulčić N. Otisni postupci u implatoprotetskoj terapiji. *Sonda List Studenata Stomatološkog Fak Sveučilišta U Zagrebu.* 2011;22:61–3.
  35. Attard NJ, Zarb GA, Laporte A. Long-term treatment costs associated with implant-supported mandibular prostheses in edentulous patients. *Int J Prosthodont.* 2005;18(2):117–23.
  36. Preoteasa E, Florica L, Obadan F, Imre M, Preoteasa C. Minimally Invasive Implant Treatment Alternatives for the Edentulous Patient — Fast & Fixed and Implant Overdentures. In: Turkyilmaz I, editor. *Current Concepts in Dental Implantology.* Rijeka: IntechOpen; 2015.p. Ch.4.
  37. Cakarar S, Can T, Yaltirik M, Keskin C. Complications associated with the ball, bar and Locator attachments for implant-supported overdentures. *Med Oral Patol Oral Cirugia Bucal.* 2011;16(7):e953-9.
  38. Krennmair G, Seemann R, Fazekas A, Ewers R, Piehslinger E. Patient preference and satisfaction with implant-supported mandibular overdentures retained with ball or locator attachments: a crossover clinical trial. *Int J Oral Maxillofac Implants.* 2012;27(6):1560–8.
  39. Krennmair G, Krainhöfner M, Piehslinger E. The influence of bar design (round versus milled bar) on prosthodontic maintenance of mandibular overdentures supported by 4 implants: a 5-year prospective study. *Int J Prosthodont.* 2008;21(6):514–20.
  40. Krennmair G, Krainhöfner M, Piehslinger E. Implant-supported mandibular overdentures retained with a milled bar: a retrospective study. *Int J Oral Maxillofac Implants.* 2007;22(6):987–94.
  41. Weinländer M, Piehslinger E, Krennmair G. Removable implant-prosthodontic rehabilitation of the edentulous mandible: five-year results of different prosthetic anchorage concepts. *Int J Oral Maxillofac Implants.* 2010;25(3):589–97.
  42. Preoteasa E, Marin M, Imre M, Lerner H, Preoteasa CT. Patients' satisfaction with conventional dentures and mini implant anchored overdentures. *Rev Med Chir Soc Med Nat Iasi.* 2012;116(1):310–6.
  43. Fitzpatrick B. Standard of care for the edentulous mandible: a systematic review. *J Prosthet Dent.* 2006;95(1):71–8.

44. Cordioli G, Majzoub Z, Castagna S. Mandibular overdentures anchored to single implants: a five-year prospective study. *J Prosthet Dent.* 1997;78(2):159–65.
45. Naert I, Alsaadi G, Quirynen M. Prosthetic aspects and patient satisfaction with two-implant-retained mandibular overdentures: a 10-year randomized clinical study. *Int J Prosthodont.* 2004;17(4):401–10.
46. Feine JS, Carlsson GE, Awad MA, Chehade A, Duncan WJ, Gizani S, et al. The McGill consensus statement on overdentures. Mandibular two-implant overdentures as first choice standard of care for edentulous patients. *Gerodontology.* 2002;19(1):3–4.
47. Naert I, Alsaadi G, van Steenberghe D, Quirynen M. A 10-year randomized clinical trial on the influence of splinted and unsplinted oral implants retaining mandibular overdentures: peri-implant outcome. *Int J Oral Maxillofac Implants.* 2004;19(5):695–702.
48. Burns DR, Unger JW, Coffey JP, Waldrop TC, Elswick RK. Randomized, prospective, clinical evaluation of prosthodontic modalities for mandibular implant overdenture treatment. *J Prosthet Dent.* 2011;106(1):12–22.
49. Krennmair G, Sütö D, Seemann R, Piehslinger E. Removable four implant-supported mandibular overdentures rigidly retained with telescopic crowns or milled bars: a 3-year prospective study. *Clin Oral Implants Res.* 2012;23(4):481–8.
50. Krennmair G, Krainhöfner M, Waldenberger O, Piehslinger E. Dental implants as strategic supplementary abutments for implant-tooth-supported telescopic crown-retained maxillary dentures: a retrospective follow-up study for up to 9 years. *Int J Prosthodont.* 2007;20(6):617–22.
51. Maló P, de Araújo Nobre M, Lopes A, Ferro A, Nunes M. The All-on-4 concept for full-arch rehabilitation of the edentulous maxillae: A longitudinal study with 5-13 years of follow-up. *Clin Implant Dent Relat Res.* 2019;21(4):538–49.
52. Maló P, de Araújo Nobre M, Lopes A, Francischone C, Rigolizzo M. ‘All-on-4’ immediate-function concept for completely edentulous maxillae: a clinical report on the medium (3 years) and long-term (5 years) outcomes. *Clin Implant Dent Relat Res.* 2012;14(1):e139-150.
53. Schley J, Terheyden H, Wolfart S. Implantatprothetische Versorgung des zahnlosen Oberkiefers. S3-Leitlinie. AWMF-Registernr. 083-010. *Dtsch Zahnärztl N.* 2013;68:28–41.

## **10. ŽIVOTOPIS**

Ivo Gašparac rođen je 1971 godine u Zagrebu. Osnovnu i srednju zubotehničku školu završio je u Zagrebu. Diplomirao je na Stomatološkom fakultetu u Zagrebu 1997 godine. Iste godine otvara svoju stomatološku ordinaciju a specijalizaciju iz stomatološke protetike specijalizirao je 2004 godine na Stomatološkom fakultetu u Zagrebu. Stručno se kontinuirano usavršava na raznim predavanjima, kongresima i radnim tečajevima. Opisao je postdiplomski specijalistički studij Dentalna implantologija. Radi u vlastitoj poliklinici više od 20 godina. Govori engleski i njemački jezik. Otac jedne kćeri.