

Mikroinvazivno liječenje početne karijesne lezije infiltracijom smole

Neziri, Edin

Master's thesis / Diplomski rad

2016

Degree Grantor / Ustanova koja je dodijelila akademski / stručni stupanj: **University of Zagreb, School of Dental Medicine / Sveučilište u Zagrebu, Stomatološki fakultet**

Permanent link / Trajna poveznica: <https://um.nsk.hr/um:nbn:hr:127:707750>

Rights / Prava: [Attribution-NonCommercial-NoDerivs 3.0 Unported / Imenovanje-Nekomercijalno-Bez prerađivanja 3.0](#)

Download date / Datum preuzimanja: **2025-03-22**



Repository / Repozitorij:

[University of Zagreb School of Dental Medicine Repository](#)



SVEUČILIŠTE U ZAGREBU
STOMATOLOŠKI FAKULTET

Edin Neziri

**MIKROINVAZIVNO LIJEČENJE POČETNE
KARIJESNE LEZIJE INFILTRACIJOM
SMOLE**

DIPLOMSKI RAD

Zagreb, rujan 2016.

Rad je ostvaren na Zavodu za dječju i preventivnu stomatologiju Stomatološkog fakulteta Sveučilišta u Zagrebu.

Voditelj rada: doc. dr. sc. Kristina Goršeta, dr. med. dent.

Zavod za dječju i preventivnu stomatologiju

Stomatološki fakultet

Sveučilište u Zagrebu

Lektor hrvatskog jezika: Sanja Grgurević, prof. hrvatskog jezika i književnosti

Lektor engleskog jezika: Duško Pijuko, dipl. anglist i povjesničar umjetnosti

Rad sadrži:

- 32 stranice
- 6 slika
- 1 CD.

Hvala mojoj obitelji koja me vodila tijekom svih ovih godina.

Zahvaljujem se i mentorici doc. dr. sc. Kristini Goršeti na njezinom vodstvu i stručnim savjetima pri izradi diplomskog rada.

SADRŽAJ

1. UVOD	1
1.1. Nastanak bijele točkaste lezije	2
1.2. Aproksimalni karijes	3
1.3. Kontrola aproksimalne karijesne lezije	6
1.4. Detekcija aproksimalnog karijesa	7
1.5. Klinički postupci kontrole početne aproksimalne lezije	8
1.6. Kontrola inicijalne aproksimalne lezije	9
1.7. Liječenje kavitirane karijesne lezije	10
2. SVRHA RADA	11
3. KLINIČKI POSTUPAK INFILTRACIJE LEZIJE SVJETLOSNO- POLIMERIZIRAJUĆOM SMOLOM	12
4. RASPRAVA	17
5. ZAKLJUČAK	20
6. SAŽETAK	21
7. SUMMARY	22
8. LITERATURA:	23
9. ŽIVOTOPIS	32

Popis kratica:

SDF – engl. Silver diamine fluoride – srebro-diamin fluorid

ART- engl. Atraumatic restorative treatment – atraumatski restaurativni tretman

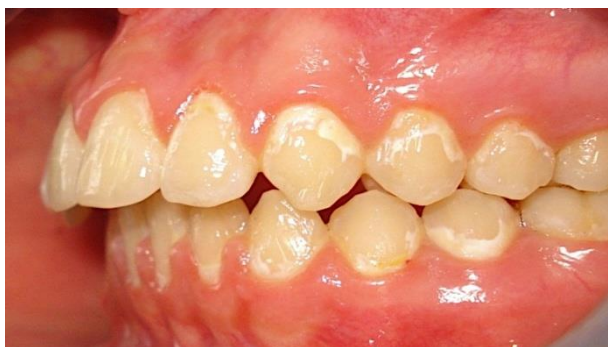GIC- engl. Glass ionomer cement – stakleno-ionomerni cement

1. UVOD

Iako je zadnjih nekoliko desetljeća prisutan trend pada dentalnog karijesa u zapadnim razvijenim zemljama, prevalencija karijesa cakline još je uvijek visoka. Bijele caklinske lezije rani su znak demineralizacije ispod intaktne cakline koja može, ali i ne mora prethoditi razvoju karijesa. Uobičajena metoda liječenja početne caklinske demineralizacije usmjerena je na remineralizaciju koja se postiže dobrom oralnom higijenom, uklanjanjem dentalnog plaka te topikalnom primjenom preparata fluora i kazein fosfo peptida-amorfnog kalcijeva fosfata (CPP-ACP). Liječenje remineralizacijom nije učinkovito ako nije prisutna adekvatna oralna higijena. Svaka će remineralizacija izostati ako je prisutan dentalni plak. To se posebno odnosi na interdentalna područja gdje se adekvatno uklanjanje plaka ne može postići samo četkicom, već i redovitom primjenom zubnog konca i/ili interdentalnih četkica. U slučajevima kada nije moguće zaustaviti progresiju karijesa, indiciran je invazivni postupak liječenja. Ako se radi o aproksimalnoj površini, često će biti potrebno odstraniti površinu čak i zdrave cakline bez obzira što se primjenjuje tehnika minimalno-invazivne preparacije kaviteta. U suvremenoj dentalnoj medicini umjesto takvog invazivnog operativnog postupka, primjenjuje se infiltracija karijesne lezije niskoviskoznom svjetlosno-polimerizirajućom smolom (1, 2, 3).

1.1. Nastanak bijele točkaste lezije

Rani klinički znak demineralizacije ispod intaktne cakline bijele su točkaste lezije (engl. *white spot lesion*) na površini cakline. Takva bjelkasta lezija često može voditi razvoju karijesa. Bijele demineralizirane caklinske lezije nastaju zbog nakupljanja plaka duž cervikalnog dijela zuba, neadekvatne oralne higijene, učestale konzumacije hrane bogate rafiniranim ugljikohidratima te stalne niske pH-vrijednosti u usnoj šupljini. Organske kiseline koje nastaju kao produkt bakterija otapaju kalcijeve i fosfatne ione koji mogu, ali i ne moraju biti nadomješteni u procesu remineralizacije. Gubitak mineralnog sloja stvara poroznost cakline i time mijenja indeks loma cakline koja je inače translucetna. Demineralizirana caklina gubi sjaj i uočava se kao neprozirna bjelkasta mrlja na površini cakline. Površinska zona inicijalne karijesne lezije posjeduje od 10 do 50 puta više pora nego što to ima zdrava caklina na svojoj površini. Bijele caklinske lezije često su prisutne kod ortodontskih pacijenata nakon skidanja fiksnih ortodontskih bravica (slika 1).



Slika 1. Početne karijesne lezije na glatkim ploham nakon ortodontske terapije.

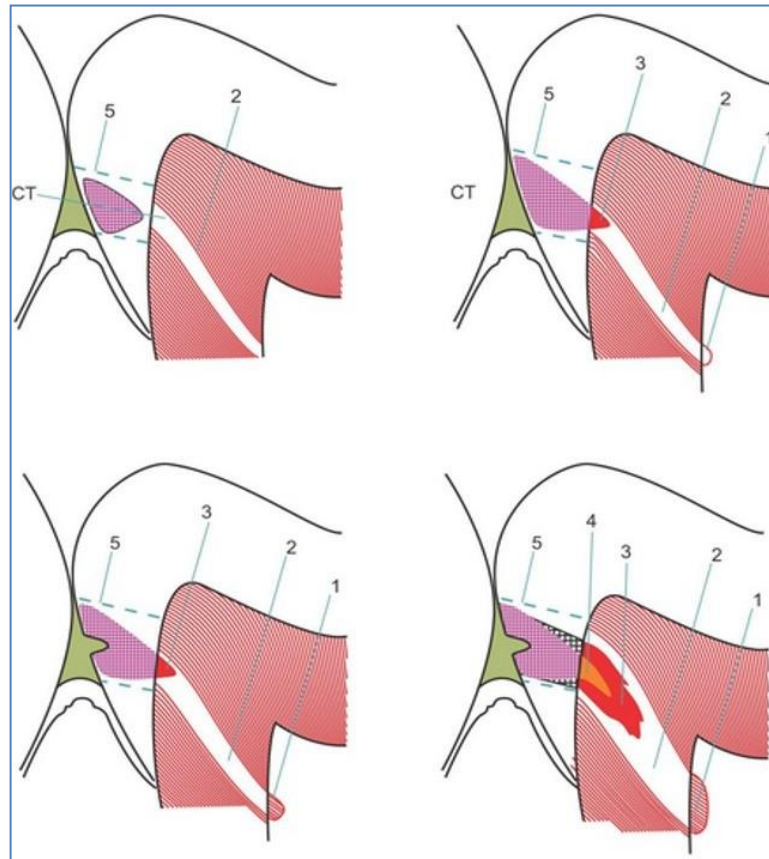
Preuzeto iz: (4).

Progresija bijelih lezija može se usporiti ili zaustaviti neinvazivnim postupcima koji uključuju utjecaj na etiološke faktore kao što su održavanje oralne higijene te upotreba preparata za remineralizaciju poput topikalnih fluorida, amorfnog kalcijeva fosfata (ACP), kazein-fosfopeptida i amorfnog kalcijeva fosfata (CPP-ACP) (5,6). Iako provedbom navedenih mjera lezija može biti zaustavljena, još uvijek može ostati estetski problem poznat kao “caklinski ožiljak” (7). Često navedene preventivne mjere ne mogu zaustaviti napredovanje demineralizirane lezije. U takvim situacijama, gdje se nastoji odgoditi restaurativno liječenje karijesne lezije koja nije kavitirana, indiciran je suvremeni postupak infiltracije karijesne lezije s nisko viskoznom svjetlosno-polimerizirajućom smolom. Za liječenje svake nekavitirane lezije, gdje se ne očekuje njezino zaustavljanje ili remineralizacija, može se provesti postupak infiltracije smolom (8).

1.2. Aproksimalni karijes

Ključni faktor nastajanja karijesnih lezija prisutnost je kiseline koja pospješuje nastanak biofilma na površini zuba (9 – 12). Minerali iz sline i s površine zuba najčešće su u ravnoteži. Međutim, kada je na površini zuba neko vrijeme prisutan biofilm, dolazi do promjene pH-vrijednosti koja je uzrokovana bakterijskim metabolizmom (9). Fluktuacije pH-vrijednosti u biofilmu zuba mogu uzrokovati mineralni gubitak kada se pH smanjuje (demineralizacija) ili mineralni dobitak kada se pH povećava (remineralizacija) (13). Kada prevladava demineralizacija nad remineralizacijom, dominira gubitak minerala, a to dovodi do nastanka karijesne lezije (1, 9). Dakle, karijesna lezija počinje gubitkom minerala s površine zuba, a ako

se biofilm ne ukloni, dolazi do kavitacije i propadanja zuba. S obzirom na to da se demineralizacija i remineralizacija javljaju na biofilmu zuba, posebnu pozornost treba posvetiti okluzalnim površinama, aproksimalnim i glatkim površinama duž ruba gingive. Ta su područja zaštićena od mehaničkog trošenja, jezika, obraza, abrazivne hrane i četkanja (1). Ako izostane mehaničko uklanjanje stagnacijskog biofilma, mliječna kiselina koju je on proizveo djeluje na caklinu i može doći do demineralizacije. Caklina se sastoji od kristala hidroksiapatita koji su odvojeni malim interkristalnim prostorima ispunjenih vodom i organskim materijalom (14). Karijesom uzrokovan gubitak minerala rezultira povećanjem interkristalnih prostora i povećanjem caklinske poroznosti (15). Gubitak minerala veći je ispod površine karijesne lezije i debljina površinskog sloja lezije u rasponu je od 35 do 130 μm . Taj histopatološki proces klinički je vidljiv kao nastanak bijele točkaste lezije (16). Na aproksimalnim površinama ove promjene odvijaju se između kontaktne točke i ruba gingive, gdje se plak najviše nakuplja. Napredovanje karijesa cakline odvija se uz caklinske prizme, a na aproksimalnim površinama poprima stožasti oblik (slika 2). Lezija može napredovati do caklinsko-dentinskog spojišta i progredirati u dentin (12). Napredovanje caklinske lezije u dentinu na mliječnim zubima brže je nego kod trajnih zubi (17).



Slika 2. Shematski prikaz progresije aproksimalnog karijesa. Različiti brojevi označavaju različita područja napredovanja karijesne lezije: 1 – terciarni ili reparatorni dentin; 2 – dentinski tubulusi; 3 – karijes dentina; 4 – inficirani sloj karijesnog dentina; 5 – caklinska lezija. Preuzeto iz: (14).

Demineralizacija dentina može se uočiti unatoč nedostatku kavitacije (18). Ako se napredovanje karijesa u dentin nastavi, demineralizirana caklina može se urušiti i netaknuta površina može postati kavitacija. U dentinskoj karijesnoj leziji postoje dvije izmijenjene zone dentina: površinski inficirani i dublji zahvaćeni sloj (19). Inficirani dentin sastoji se od ireverzibilnog, kiselinom demineraliziranog dentina gdje je kolagen razgrađen i visoko kontaminiran bakterijama (20). Zahvaćeni dentin samo je minimalno inficiran bakterijama i ima potencijal za remineralizaciju u prikladnim uvjetima (21, 22).

1.3. Kontrola aproksimalne karijesne lezije

Aproksimalne površine mliječnih molara pokazuju specifičnosti koje ih izlažu većem riziku za razvoj karijesa (23, 24). Kod djece obično su prisutni širi aproksimalni prostori koji ne dozvoljavaju čišćenje samo četkanjem, već zahtijevaju i uporabu zubnog konca (25). Stopa korištenja zubnog konca kod djece vrlo je niska (26) jer imaju slabiju manualnu spretnost, stoga je veoma bitno uključiti roditelje i educirati ih o načinu provođenja oralne higijene.

Izazov postaje veći kada početna lezija napreduje do kavitacijske lezije. Dentin unutar kaviteta ima tendenciju postati još infektivniji (27) i progresija karijesa je brža. Inaktivacija karijesnih lezija obično se više promatra na glatkim i okluzalnim plohama.

U nekim populacijama karijesnim lezijama najviše su pogođene aproksimalne površine mliječnih kutnjaka (23, 28). Čak i u područjima u kojima se to ne događa, kontrola aproksimalnog karijesa još uvijek je izazov zbog otežane mehaničke kontrole biofilma. Zato su mnoge aproksimalne lezije aktivne iako ostale površine predstavljaju veću stopu napredovanja karijesa. Glatke površine lako se čiste i lezije se lakše kontroliraju.

1.4. Detekcija aproksimalnog karijesa

Otkrivanje aproksimalnog karijesa nije jednostavan zadatak. Najjednostavnija i najviše prihvaćena metoda za detekciju karijesa kod djece vizualni je pregled (29). Kontakt između zubi otežava detekciju karijesa vizualnom metodom. Pri ocjeni aproksimalne plohe u potrazi za karijesom, važno je vizualno ispitati okluzalnu plohu. Stomatolog mora obratiti pozornost na integritet i izgled rubnog grebena. Ako je karijesna lezija prisutna, na tom se području mogu vidjeti kaviteti ili sjene. Površina mora biti ispitana bukalno i lingvalno, a ako lezija dosegne ta područja, može se otkriti vizualnim pregledom. Izravni pregled moguć je ako nedostaje susjedni zub. Vizualni pregled pomoću bodovanja pokazao je visoku specifičnost u detekciji karijesa na aproksimalnim površinama (30). Najveći dio aproksimalnih nekavitiranih lezija, kao i neke druge kavitirane lezije, ne mogu se otkriti vizualnim pregledom. Neke kliničke smjernice preporučuju uzimanje zagriznih (*bitewing*) snimaka kod svih mliječnih kutnjaka (31). Detekcija karijesa samo vizualnim pregledom može dovesti do lažno negativnih rezultata. Takve lezije mogu se spriječiti preventivnim postupcima. S druge strane, rendgenske slike mogu rezultirati većim brojem lažno pozitivnih rezultata što može dovesti do nepotrebnog operativnog zahvata (32).

Neke nekavitirane lezije mogu imati radiografski izgled kavitiranih lezija koje mogu biti nepotrebno operativno zbrinute. Radiografska analiza može pomoći u procjeni dubine karijesa i stanju periapikalnog tkiva (33). Privremeno odvajanje pomoću ortodontskih gumica alternativna je tehnika koja omogućava izravan

vizualni pregled i taktilno ispitivanje aproksimalnih površina (34, 35). Interdentalni prostor nastao nakon privremenog razdvajanja iznosi 0,8 mm (25).

1.5. Klinički postupci kontrole početne aproksimalne lezije

Kontroliranje karijesne lezije podrazumijeva kontrolu zubnog plaka nad lezijom (36). Nekavitirane aproksimalne lezije lakše se mogu kontrolirati ako nema šupljina koje kompliciraju uklanjanje biofilma. Osim toga, ako su te lezije ograničene na caklinu, imaju sporiji napredak u odnosu na dentin (37). Nekoliko je mogućnosti za kontrolu aproksimalnih lezija – od čišćenja zubnim koncem do infiltracije smolom. Za kavitirane caklinske lezije očekuje se da će napredovati brže u odnosu na intaktne. Najveći dio tih lezija ne može se otkriti klinički, vizualno ni taktilno. Ako se lezije otkriju odvajanjem zubi, na raspolaganju su invazivni i neinvazivni tretmani, ali najbolja opcija ne postoji. Odabirom neinvazivnog tretmana čuva se tvrdo zubno tkivo i omogućuje se bezbolan restaurativni zahvat, posebno kod djece. Ako kavitacija nije lako vidljiva ili ju je nije moguće sondirati, privremena razdvojenost može pomoći u potrazi za kavitetima. Dentinska lezija gotovo uvijek napreduje brže nego caklinska lezija (27).

1.6. Kontrola inicijalne aproksimalne lezije

Čišćenje zubnim koncem nije dokazano najdjelotvornija metoda čišćenja aproksimalnih površina kod djece i adolescenata zbog slabe motivacije i manualne spretnosti. Pravovremeno zbrinjavanje početne karijesne lezije ima važnu ulogu u sprječavanju nastanka kavitacija i daljnjeg širenja u dentin. Inicijalne karijesne lezije moguće je zaustaviti remineralizirajućim agensima. Nedavno sustavno istraživanje pokazalo je da fluoridi u različitim otopinama predstavljaju najveću korist u kontroli inicijalne karijesne lezije (38). Međutim, ovo istraživanje nije uključivalo učinak fluorida na aproksimalne površine mliječnih zubi. Fluoridni lak reducirao je 25 % napredovanja karijesa na aproksimalnim plohama prvih molara (37). Druga fluoridna sredstva – gelovi i pjene – također su povezani sa smanjenjem karijesa na aproksimalnim plohama, kao i uporaba interdentalnih četkica te zubnog konca natopljenog fluoridnim gelom (39, 40, 41). Druga opcija, testirana za isti slučaj, bila je upotreba srebrovog diamin fluorida (SDF) za kontrolu aproksimalnih ploha na mliječnim zubima (42). Ispitivale su se i mogućnosti zaustavljanja karijesa cakline na okluzalnoj površini trajnog kutnjaka u nicanju (43). Neka su istraživanja pokazala da je SDF mnogo učinkovitiji u zaustavljanju karijesa od fluorida (44, 45, 46). U trenutku kada sredstva za remineralizaciju nisu učinkovita u zaustavljanju karijesne lezije, može se pristupiti infiltraciji početne karijesne lezije niskoviskoznom smolom. To je primjenjivo na nekavitirane lezije kod kojih se ne očekuju zaustavljanje i remineralizacija lezije primjenom remineralizacijskih sredstava.

1.7. Liječenje kavitirane karijesne lezije

Tretmani kavitiranih dentinskih lezija na aproksimalnim površinama određuju se prema dubini i opsegu lezija. U početku, kada je prisutna kavitacija na vanjskom sloju dentina aproksimalne plohe koja nije zahvatila marginalni greben, koristi se tehnika infiltracije (47) ili brtvljenja adhezivnim sustavom (28). Ovi materijali mehanički blokiraju nakupljanje biofilma na leziji. Oba tretmana pokazala su se dobrim izborom u kontroli karijesnog napredovanja u vanjskoj trećini dentina. Atraumatsko restaurativno liječenje (ART) rađeno s viskoviskoznim GIC-om (stakleno-ionomernim cementom) pokazalo je slične i zadovoljavajuće rezultate liječenja na mliječnim zubima.

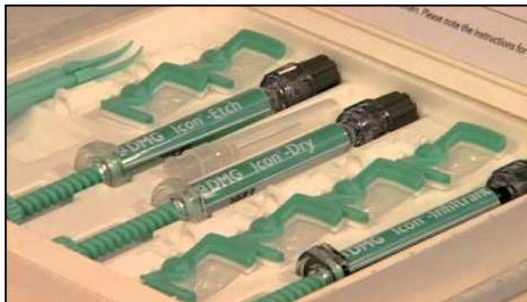2. SVRHA RADA

Svrha rada bila je prikazati zaustavljanje i remineralizaciju nekavitirane početne karijesne lezije infiltracijom smole.

3. KLINIČKI POSTUPAK INFILTRACIJE LEZIJE SVJETLOSNO-POLIMERIZIRAJUĆOM SMOLOM

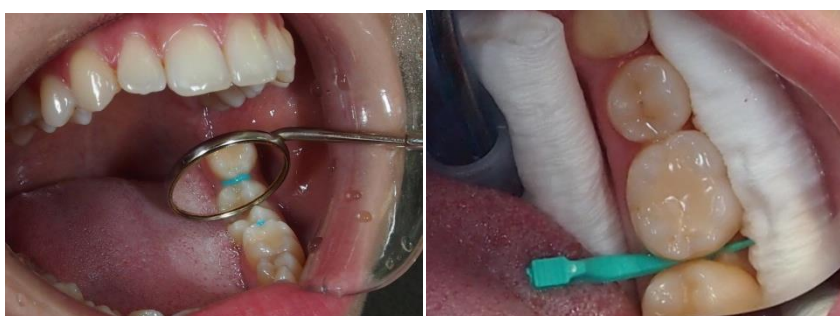Infiltriranje demineralizirane lezije u caklini ili početnom dijelu dentina uz caklinsko-dentinsko spojište jednostavna je, bezbolna, ultrakonzervativna tehnika koja omogućuje trenutno liječenje karijesne lezije. Na taj se način izbjegava nepotrebno odstranjenje porozne cakline kako bi se provelo restaurativno liječenje. Infiltracijom lezije zaustavlja se njezino napredovanje tako što se zatvaraju mikropore koje omogućavaju difuzijski put za kiseline i otopljene minerale (48, 49).

Koncept infiltracije karijesa razvijen je na Sveučilištu „Charite“ u Berlinu pod vodstvom prof. A. M. Kielbassa i nastavljeno je na Sveučilištu „Kiel“ s prof. dr. Christofom Doerferom. Kao rezultat uske suradnje tih dvaju sveučilišta i istraživanja dr. H. Meyer-Lueckela, dr. Sebastiana Parisa te nastanak DMG-a, razvijen je i klinički primijenjen proizvod ICON (rujan 2009). Infiltracija karijesa danas je aktualna tema i problematika kojom se bave mnoga istraživanja. Preparat ICON (DMG) sastoji se od 3 komponente: kiseline za jetkanje, alkohola za sušenje lezije i smole za infiltraciju karijesne lezije (slika 3).



Slika 3. Preparat niskoviskozne smole za infiltraciju inicijalne karijesne lezije ICON (DMG). Preuzeto: (doc. dr. sc. K. Goršeta)

Kliničko primjenjivanje smole za infiltraciju u postraničnoj regiji zahtijeva prostor za pristup aproksimalnoj regiji. Za razdvajanje zuba može se koristiti ortodontski elastični kolčić kako bi se omogućila lakša aplikacija smole na aproksimalnu plohu zuba. Već nakon nekoliko dana dobije se interdentalni razmak od 0,5 do 1 mm, a prostor je nešto lakše postići kod lateralnih zuba (slika 4).

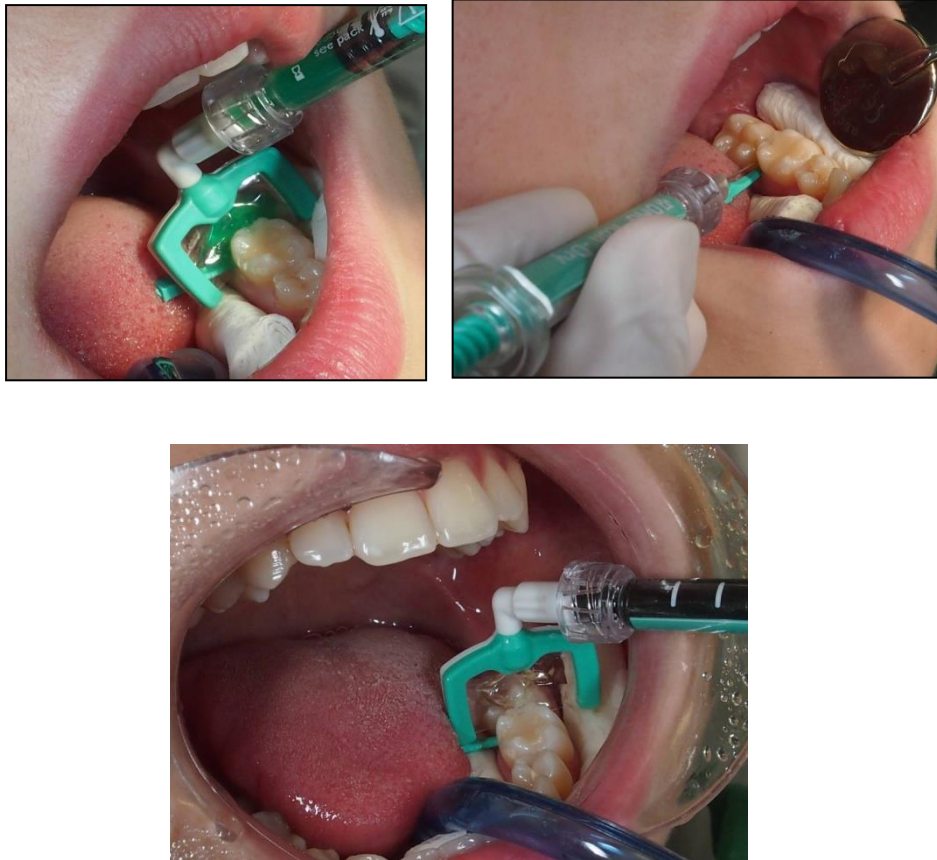


Slika 4. a) Privremena separacija zuba ortodontskom gomicom; b) Povećani interdentalni prostor nakon skidanja separatora. Preuzeto: (doc. dr. sc. K. Goršeta)

Djelomično mineralizirani intaktni površinski sloj može spriječiti ulazak smole u leziju. Zbog toga se taj sloj uklanja jetkanjem s 15 %-tnom hidrokloridnom

kiselinom (slika 5). Upotreba hidrokloridne kiseline za jetkanje pokazala se puno učinkovitijom od 37 %-tnog gela fosforne kiseline. Bolje uklanja navedeni površinski sloj ako se primjenjuje u trajanju od 120 sekundi (49). Postoje i drugi faktori koji mogu kompromitirati infiltraciju lezije smolom kao što je kontaminacija cakline slinom, pelikulom ili pH-vrijednošću koja također može imati utjecaja na uspješnost postupka. Jetkanjem se uklanja i površinska diskoloracija te visoko mineralizirani površinski sloj koji bi mogao spriječiti popunjavanje lezije smolom. Slične koncentracije hidrokloridne kiseline široko su prihvaćene u estetskoj dentalnoj medicini za uklanjanje površinskih diskoloracija korištenjem mikroabrazije cakline. Posebnu pažnju tijekom kliničkog rada treba usmjeriti na adekvatnu izolaciju mekog tkiva kako ne bi nastala oštećenja tijekom uporabe hidrokloridne kiseline (50). Primjena smole malim spužvicama ili kistićima pokazala se neprovedivom (2). Stoga su razvijene posebne interdentalne stripse perforirane na jednoj strani radi lakše aplikacije smole na aproksimalnu plohu zuba.

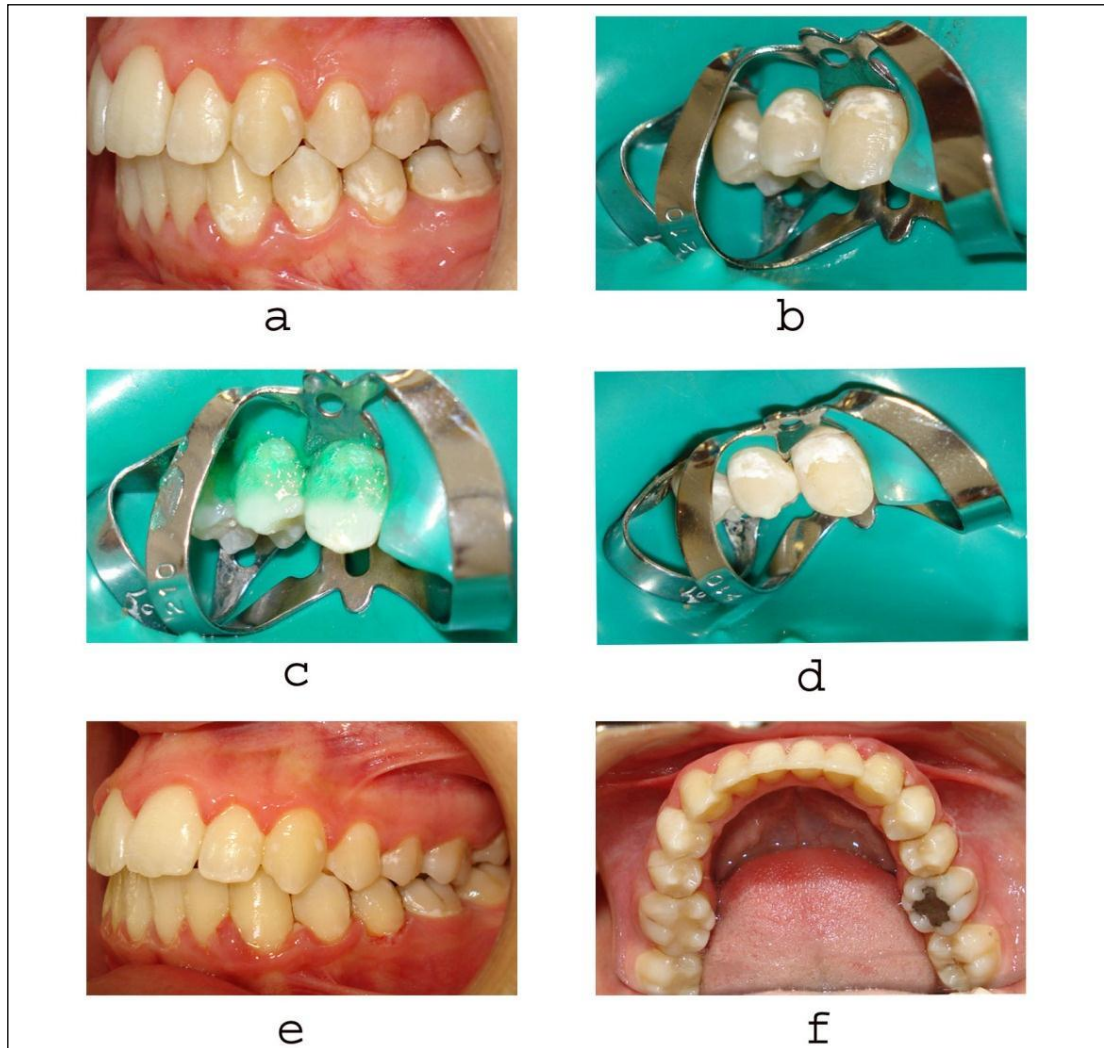
Preparat za infiltraciju lezije napravljen je na bazi svjetlosno-polimerizirajuće smole koja je optimizirana za brzo prodiranje u kapilarnu strukturu lezije. Tako smole za infiltraciju sadrže manje punila kako bi imale manju viskoznost i omogućile bolju prolaznost kroz pore u tijelo lezije (51).



Slika 5. Infiltracija inicijalne karijesne lezije niskoviskoznom smolom: **a)** primjena 15 %-tne hidrokloridne kiseline; **b)** dehidracija 95 %-tnim etanolom; **c)** infiltracija smolom. Preuzeto: (doc. dr. sc. K. Goršeta)

Manja viskoznost omogućuje primjenu smole i na površinama zubi koje su teško dostupne, kao što su aproksimalne površine lateralnih zubi. Sastav materijala posebno je prilagođen svojoj namjeni i boljoj učinkovitosti. Glavne su odlike ovih materijala jako niska viskoznost, mali kontaktni kut na caklinu i velika površinska napetost. Sva su ova obilježja neophodna za ulazak smole u leziju i postizanje popunjavanja pora unutar karijesne lezije cakline (3).

Infiltracije bijelih caklinskih lezija glatkih ploha nakon skidanja fiksnog ortodontskog aparata prikazane su na slici 6.



Slika 6. a) Desni bukalni segment s bijelim lezijama cakline nakon skidanja ortodontskog aparata; b) Postava koferdama prije infiltracije smolom; c) Jetkanje cakline 15 %-tnom HCl; d) Izgled cakline nakon aplikacije etanola; e) Bukalna površina zubi nakon infiltracije ICON-om; f) Pogled na okluzalne površine zubi nakon infiltracije smole. Preuzeto iz: (52).

4. RASPRAVA

Znanstvena su istraživanja pokazala da se neinvazivnim postupkom infiltracije smolom na aproksimalnim površinama može zaustaviti karijes koji zahvaća caklinu sve do onog koji se proteže do vanjske trećine dentina, s uvjetom da lezija nije kavitirana (53). Zdrava caklina ima indeks loma od 1,62. Mikropore cakline ispunjene vodenim medijem imaju indeks loma 1,33, dok one ispunjene zrakom imaju 1.0. Razlike u indeksima loma, ovisno o mediju koji ispunjava mikropore cakline, rezultira raspršenjem svjetlosti, pri čemu se opaža bjelkasti opakni izgled lezije, posebno kad se lezija osuši (1). Princip maskiranja lezije infiltracijom smole prvenstveno se bazira na promjeni u raspršivanju svjetla na površini cakline. Ova suvremena tehnika uključuje ispunjavanje karijesne lezije sa smolom koja ima indeks loma 1,46 i koja, za razliku od vodenih medija, ne može ispariti. Tako se postiže zanemariva razlika u indeksu loma svjetlosti smolom infiltrirane i intaktne cakline (54). Može se zaključiti da ima kameleonski efekt, stoga nije potrebno nijansiranje smole. Nakon primjene niskoviskozne smole prisutan je trenutni gubitak bijelih opaknih mrlja na caklini koje se svojom bojom više ne razlikuju od okolnih struktura zubi. Time se postižu i visoki zahtjevi pacijenata za trenutnim estetskim poboljšanjem. Koncept suvremene dentalne medicine usmjeren je očuvanju tvrdih zubnih tkiva. Moderna dentalna medicina sa svojom naprednom tehnologijom i sofisticiranim materijalima omogućava očuvanje tvrdih zubnih tkiva, zaustavljanje napredovanja caklinske lezije, a time i njezino liječenje. Za razliku od pečačenja fisura, gdje se ta barijera ostvaruje na površini cakline, u ovoj je tehnici cilj stvoriti difuzijsku barijeru unutar samih caklinskih

lezija. Povrh toga, smola može ojačati caklinsku strukturu i tako prevenirati kavitaciju i pucanje caklinske površine. Za početne caklinske lezije na glatkim površinama primjena infiltracijske smole može odgoditi prvu operativnu intervenciju za nekoliko godina. To je svakako opravdanje da je infiltracija smole u caklinske lezije klinički primjenjiva u dentalnoj medicini. Istraživanja su pokazala kako potpuna infiltracija lezije smolom pokazuje manju progresiju karijesa od lezije koja je samo površinski infiltrirana (3, 48, 53). Smole za pečačenje fisura ili adhezivi prilagođeni su za adheziju na površini pa nemaju mogućnost infiltracije lezije u dubinu. Zato su posebno osmišljene svjetlosno-polimerizirajuće smole za infiltraciju lezije koje su optimizirane za brzu penetraciju unutar caklinske lezije.

Kod pacijenata s neadekvatnom oralnom higijenom i slabom izloženosti preparatima s fluoridom, bijele caklinske lezije često će napredovati u karijes. S druge strane, restauracija caklinske i inicijalne dentinske lezije rezultira neželjenim popratnim skidanjem intaktnog tkiva. Stoga zatvaranje inicijalne caklinske lezije smolom perspektivan je postupak. To se može potvrditi tehnikom pečećenja fisura (Simonsen, 1991) gdje je dobro poznata fizička barijera između lezije i izvora nastajanja kiselina (55). Za postizanje zaustavljanja inicijalne lezije ključan je intaktan spoj između pečata i zuba. Davne 1976. prvi je put opisana infiltracija karijesne lezije organskom smolom (Robinson i suradnici) (56). Time je pokazana redukcija pora nakon primjene rezorcinol-formaldehid smole. Međutim, navedena smola neprimjerena je za kliničku uporabu zbog svoje toksičnosti. Brojni su autori pokazali kako površinsko zatvaranje početne lezije ima utjecaja, odnosno uspješno zaustavlja progresiju karijesne lezije (57). Također je pokazano kako karijes ne

napreduje zahvaljujući premazivanju smolom na površini lezije (58, 59, 60). Konveksne aproksimalne plohe cakline teško su dostupne za čišćenje četkicom i pastom, stoga je uporaba zubne svile i/ili interdentalnih četkica sastavni i obavezni dio svakodnevne oralne higijene. Klinička studija pokazala je kako nema progresije lezije u 77 % slučajeva infiltriranih smolom nakon dvije godine praćenja (61). Novi neoperativni pristup infiltracije karijesne lezije smolom metoda je izbora liječenja za situacije gdje nije moguće provesti remineralizaciju, a restaurativni postupak zahtijeva uklanjanje zdravog tvrdog zubnog tkiva.

Lohbauer i suradnici (62) zaključili su kako su infiltrirane vestibularne lezije manje podložne abraziji pri četkanju nego normalna caklina. Meyer-Lückel i Paris (63) uspoređivali su dvije smole s različitim koeficijentom penetrabilnosti, koje mogu ispuniti leziju ako je ona isušena s etanolom. Rezultati istraživanja pokazali su da smola s većim koeficijentom penetrabilnosti može skoro u potpunosti infiltrirati leziju ako je ona prethodno isušena etanolom. Kim S. i suradnici klinički su pratili učinkovitost infiltracije smole na kredasto bijele lezije nastale za vrijeme fiksne ortodontske terapije. Zubi su bili infiltrirani ICON smolom što je rezultiralo dobrim estetskim rezultatom. (64). Za postizanje dobrih rezultata primjenom ICON tehnike infiltracije lezije potrebno je pažljivo selektirati kliničke slučajeve s poroznom demineraliziranom caklinom, kako bi se osigurala infiltracija smole što dublje unutar same lezije. Da bi to bilo moguće, kod karijesa aproksimalne plohe potrebno je napraviti analizu zagrizne radiografske snimke kako bi se odredila dobra dijagnoza. Za vestibularne plohe primjena je puno jednostavnija i brža jer su plohe dostupne i pregledne.

5. ZAKLJUČAK

Infiltracija smolom primjenjuje se u kliničkoj praksi kao jednostavna, učinkovita, mikroinvazivna metoda liječenja nekavitiranih lezija na glatkim plohama zubi. Tim se postupkom istovremeno infiltrira cijela unutrašnjost lezije i zaustavlja se proces demineralizacije. Novi neoperativni pristup infiltracije karijesne lezije smolom metoda je izbora liječenja za situacije gdje nije moguće provesti remineralizaciju, a restaurativni postupak zahtijeva uklanjanje zdravog tvrdog zubnog tkiva.

Najbolji dugoročni rezultati infiltriranih lezija pokazali su se kod slučajeva gdje nije bilo kavitacije cakline. Pore unutar caklinske lezije omogućuju difuzijski put za kiseline i otopljene minerale. Cilj infiltracije karijesa jest zatvoriti navedene pore i tako prevenirati penetraciju kiseline u leziju te progresiju karijesne lezije.

6. SAŽETAK

Neinvazivnim postupkom infiltracije smole na aproksimalnim površinama može se zaustaviti karijes koji zahvaća caklinu, pod uvjetom da lezija nije kavitirana. Smola može ojačati caklinsku strukturu i tako prevenirati kavitaciju te pucanje caklinske površine. Bijele točkaste lezije na glatkim površinama remineralizirat će se samo pod uvjetom da pacijenti imaju dobru oralnu higijenu i čestu primjenu fluorida. Kod pacijenata s neodgovarajućom oralnom higijenom i slabom primjenom fluorida najvjerojatnije će bijele točkaste lezije napredovati u karijes. Brtvljenje početnih caklinskih lezija sa smolama obećavajuće je rješenje. Cilj infiltracije karijesa jest zatvoriti pore i tako prevenirati penetraciju kiseline u leziju i progresiju karijesne lezije. Infiltracija smole jednostavna je, bezbolna, ultrakonzervativna tehnika koja omogućuje trenutno liječenje karijesne lezije.

7. SUMMARY

Inhibition of early carious lesion progression by the infiltration of light-curing resin

A non-invasive procedure of resin infiltration on the proximal surface can stop tooth decay that affects the enamel, provided that the lesion is not cavitated. Resin can strengthen the enamel structure and thus prevent cavitation and cracking of the enamel surface. White spot lesions on smooth surfaces are only supposed to remineralize if patients have good oral hygiene and are frequently exposed to fluorides. In patients with poor oral hygiene and low exposure to fluorides, white spot lesions will most likely progress into caries. The infiltration of initial enamel lesions with light-cured resins might be a promising solution. The aim of caries infiltration is to close the pores and thus prevent penetration of acid into the lesion and the progression of carious lesions. Resin infiltration is a simple, painless and ultraconservative technique which allows for an immediate treatment of the caries lesion.

8. LITERATURA:

1. Kidd EA, Fejerskov O. What constitutes dental caries. Histopathology of carious enamel and dentin related to the action of cariogenic biofilms? *J Dent Res.* 2004;83(Spec No C):C35–8.
2. Mueller J, Meyer-Lueckel H, Paris S, Hopfenmuller W, Kielbassa AM. Inhibition of lesion progression by the penetration of resins in vitro: Influence of the application procedure. *OperDent.* 2006;31-3:338-45.
3. Gugnani N, Pandit IK, Gupta M, Josan R. Caries infiltration of noncavitated white spot lesions: A novel approach for immediate esthetic improvement. *Contemp Clin Dent.* 2012;3:S199–202.
4. Aghoutan H, Alami S, El Quars F, Diouny S, Bourzgui F. White spots lesions in orthodontic treatment and fluoride — clinical evidence, emerging trends in oral health sciences and dentistry. Prof. Mandeep Viridi (ed.). *InTech.* 2015.
5. Ambarkova V, Gorseta K, Jankolovska M, Glavina D, Škrinjarić I. Effect of the fluoride gels and varnishes comparing to CPP-ACP complex on human enamel demineralization/remineralization. *Acta Stomatol Croat.* 2013;47(2):99-110.
6. Ambarkova V, Goršeta K, Glavina D, Škrinjarić I. The effect of fluoridated dentifrice formulations on enamel remineralisation and microhardness after in vitro demineralization. *Acta Stomatol Croat.* 2011;45(3):159-65.
7. Hammad SM, El Banna M, El Zayat I, Mohsen MA. Effect of resin infiltration on white spot lesions after debonding orthodontic brackets. *Am J Dent.* 2012;25:3–8.

8. Wiegand A, Stawarczyk B, Kolakovic M, Hämmerle CH, Attin T, Schmidlin PR. Adhesive performance of a caries infiltrant on sound and demineralised enamel. *J Dent*. 2011;39:117–21.
9. Fejerskov O. Concepts of dental caries and their consequences for understanding the disease. *Community Dent Oral Epidemiol*. 1997 Feb;25(1):5-12.
10. Fejerskov O. Changing paradigms in concepts on dental caries: Consequences for oral health care. *Caries Res*. 2004;38(3):182-91.
11. Featherstone JD. The continuum of dental caries evidence for a dynamic disease process. *J Dent Res*. 2004;83(Spec No C):C39-42.
12. Bjørndal L, Mjör IA. Pulp-dentin biology in restorative dentistry. Part 4: Dental caries characteristics of lesions and pulpal reactions. *Quintessence Int*. 2001 Oct;32(9):717-36.
13. Manji F, Fejerskov O, Nagelkerke NJ, Baelum V. A random effects model for some epidemiological features of dental caries. *Community Dent Oral Epidemiol*. 1991 Dec;19(6):324-8.
14. Fejerskov O, Nyvad B, Kidd E. Pathology of dental caries. In: Fejerskov O, Kidd E, editors. *Dental caries: The disease and its clinical management*. 2nd ed. Oxford: Wiley; 2008.
15. Holmen L, Thylstrup A, Ogaard B, Kragh F. A scanning electron microscopic study of progressive stages of enamel caries in vivo. *Caries Res*. 1985;19(4):355-67.

16. Holmen L, Thylstrup A, Artun J. Clinical and histological features observed during arrestment of active enamel carious lesions in vivo. *Caries Res.* 1987;21(6):546-54.
17. Vanderas AP, Manetas C, Koulatzidou M, Papagiannoulis L. Progression of proximal caries in the mixed dentition: a 4-year prospective study. *Ped Dent.* 2003 May-Jun;25(3):229-34.
18. Pitts NB, Rimmer PA. An in vivo comparison of radiographic and directly assessed clinical caries status of posterior approximal surfaces in primary and permanent teeth. *Caries Res.* 1992;26(2):146-52.
19. Almahdy A, Downey FC, Sauro S, Cook RJ, Sherriff M, Richards D, et al. Microbiochemical analysis of carious dentine using Raman and fluorescence spectroscopy. *Caries Res.* 2012;46(5):432-40.
20. Banerjee A, Watson TF, Kidd EA. Dentine caries: take it or leave it? *Dent Update.* 2000 Jul-Aug;27(6):272-6.
21. Fusayama T. Two layers of carious dentin; diagnosis and treatment. *Oper Dent.* 1979 Spring;4(2):63-70.
22. Bjørndal L, Larsen T, Thylstrup A. A clinical and microbiological study of deep carious lesions during stepwise excavation using long treatment intervals. *Caries Res.* 1997;31(6):411-7.
23. Cagetti MG, Campus G, Sale S, Cocco F, Strohmer L, Lingström P. Association between interdental plaque acidogenicity and caries risk at surface level:

a cross sectional study in primary dentition. *Int J Paediatr Dent.* 2011 Mar;21(2):119-25.

24. Igarashi K, Lee IK, Schachtele CF. Comparison of in vivo human dental plaque pH changes within artificial fissures and at interproximal sites. *Caries Res.* 1989;23(6):417-22.

25. Novaes TF, Matos R, Celiberti P, Braga MM, Mendes FM. The influence of interdental spacing on the detection of proximal caries lesions in primary teeth. *Braz Oral Res.* 2012 Jul-Aug;26(4):293-9.

26. Martignon S, Ekstrand KR, Ellwood R. Efficacy of sealing proximal early active lesions: an 18-month clinical study evaluated by conventional and subtraction radiography. *Caries Res.* 2006;40(5):382-8.

27. Ratledge DK, Kidd EA, Beighton D. A clinical and microbiological study of approximal carious lesions. Part 1: the relationship between cavitation, radiographic lesion depth, the site-specific gingival index and the level of infection of the dentine. *Caries Res.* 2001 Jan-Feb;35(1):3-7.

28. Martignon S, Tellez M, Santamaria RM, Gomez J, Ekstrand KR. Sealing distal proximal caries lesions in first primary molars: efficacy after 2.5 years. *Caries Res.* 2010;44(6):562-70.

29. Novaes TF, Matos R, Raggio DP, Braga MM, Mendes FM. Children's discomfort in assessments using different methods for approximal caries detection. *Braz Oral Res.* 2012 Mar-Apr;26(2):93-9.

30. Abazov VM, Abbott B, Abolins M, Acharya BS, Adams M, Adams T, et al. Search for resonant pair production of neutral long-lived particles decaying to bb in pp collisions at square root(S)=1.96 TeV. Phys Rev Lett. 2009 Aug 14;103(7):071801.
31. Espelid I, Mejare I, Weerheijm K, Eapd. EAPD guidelines for use of radiographs in children. Eur J Paediatr Dent. 2003 Mar;4(1):40-8.
32. Mendes FM, Novaes TF, Matos R, Bittar DG, Piovesan C, Gimenez T, et al. Radiographic and laser fluorescence methods have no benefits for detecting caries in primary teeth. Caries Res. 2012;46(6):536-43.
33. Braga MM, Mendes FM, Ekstrand KR. Detection activity assessment and diagnosis of dental caries lesions. Dent Clin North Am. 2010 Jul;54(3):479-93.
34. Rimmer PA, Pitts NB. Temporary elective tooth separation as a diagnostic aid in general dental practice. Br Dent J. 1990 Aug 11-25;169(3-4):87-92.
35. Mialhe FL, Pereira AC, Pardi V, de Castro Meneghim M. Comparison of three methods for detection of carious lesions in proximal surfaces versus direct visual examination after tooth separation. J Clin Pediatr Dent. 2003 Fall;28(1):59-62.
36. Kidd EA. How 'clean' must a cavity be before restoration? Caries Res. 2004 May-Jun;38(3):305-13.
37. Peyron M, Matsson L, Birkhed D. Progression of approximal caries in primary molars and the effect of Duraphat treatment. Scand J Dent Res. 1992 Dec;100(6):314-8.

38. Tellez M, Gomez J, Kaur S, Pretty IA, Ellwood R, Ismail AI. Non-surgical management methods of noncavitated carious lesions. *Community Dent Oral Epidemiol.* 2013 Feb;41(1):79-96.
39. Jiang H, Bian Z, Tai BJ, Du MQ, Peng B. The effect of a bi-annual professional application of APF foam on dental caries increment in primary teeth: 24-month clinical trial. *J Dent Res.* 2005 Mar;84(3):265-8.
40. Sarner B, Lingstrom P, Birkhed D. Fluoride release from NaF and AmF impregnated toothpicks and dental flosses in vitro and in vivo. *Acta Odontol Scand.* 2003 Oct;61(5):289-96.
41. Sarner B, Birkhed D, Huysmans MC, Ruben JL, Fidler V, Lingstrom P. Effect of fluoridated toothpicks and dental flosses on enamel and dentine and on plaque composition in situ. *Caries Res.* 2005 Jan-Feb;39(1):52-9.
42. Mattos-Silveira J, Floriano I, Ferreira FR, Viganó ME, Frizzo MA, Reyes A, et al. New proposal of silver diamine fluoride use in arresting approximal caries: study protocol for a randomized controlled trial. *Trials.* 2014;15:448.
43. Braga MM, Mendes FM, De Benedetto MS, Imparato JC. Effect of silver diamine fluoride on incipient caries lesions in erupting permanent first molars: a pilot study. *J Dent Child (Chic).* 2009 Jan-Apr;76(1):28-33.
44. Chu CH, Lo EC, Lin HC. Effectiveness of silver diamine fluoride and sodium fluoride varnish in arresting dentin caries in Chinese pre-school children. *J Dent Res.* 2002 Nov;81(11):767-70.

45. Rosenblatt A, Stamford TC, Niederman R. Silver diamine fluoride: a caries "silverfluoride bullet". *J Dent Res.* 2009 Feb;88(2):116-25.
46. Beltrán-Aguilar ED. Silver diamine fluoride (SDF) may be better than fluoride varnish and no treatment in arresting and preventing cavitated carious lesions. *J Evid Based Dent Pract.* 2010 Jun;10(2):122-4.
47. Ekstrand KR, Bakhshandeh A, Martignon S. Treatment of proximal superficial caries lesions on primary molar teeth with resin infiltration and fluoride varnish versus fluoride varnish only: efficacy after 1 year. *Caries Res.* 2010;44(1):41-6.
48. Meyer-Lueckel H, Paris S. Progression of artificial enamel caries lesions after infiltration with experimental light curing resins. *Caries Res.* 2008;42:117–24.
49. Meyer-Lueckel H, Paris S, Kielbassa AM. Surface layer erosion of natural caries lesions with phosphoric and hydrochloric acid gels in preparation for resin infiltration. *Caries Res.* 2007;41:223–30.
50. Paris S, Dörfer CE, Meyer-Lueckel H. Surface conditioning of natural enamel caries lesions in deciduous teeth in preparation for resin infiltration. *J Dent.* 2010;38:65–71.
51. Fernandes KS, Chalakkal P, de Ataide Ide N, Pavaskar R, Fernandes PP, Soni H. A comparison between three different pit and fissure sealants with regard to marginal integrity. *J Conserv Dent.* 2012;15:146–50.
52. Basaran G, Veli I, Basaran EG. Non-Cavitated approach for the treatment of white spot lesions: a case report. *Int Dent Res.* 2011;2:65-9.

53. Paris S, Hopfenmuller W, Meyer-Lueckel H. Resin infiltration of caries lesions: An efficacy randomized trial. *J Dent Res.* 2010;89:823–6.
54. Paris S, Meyer-Lueckel H. Masking of labial enamel white spot lesions by resin infiltration - A clinical report. *Quintessence Int.* 2009;40:713–8.
55. Simonsen RJ. Retention and effectiveness of dental sealant after 15 years. *JADA.* 1991;122(10):34-42.
56. Robinson C, Hallsworth AS, Weatherell JA, Kunzel W. Arrest and control of carious lesions: A study based on preliminary experiments with resorcinol-formaldehyde resin. *J Dent Res.* 1976;55(5):812-8.
57. Goepferd SJ, Olberding P. The effect of sealing white spot lesions on lesion progression in vitro. *Pediatr Dent.* 1989;11(1):14-6.
58. García-Godoy F, Summitt JB, Donly KJ. Caries progression of white spot lesions sealed with an unfilled resin. *J Clin Pediatr Dent.* 1997;21(2):141-3.
59. Robinson C, Brookes SJ, Kirkham J, Wood SR, Shore RC. In vitro studies of the penetration of adhesive resins into artificial caries-like lesions. *Caries Res.* 2001;35(2):136-41.
60. Schmidlin PR, Zehnder M, Pasqualetti T, Imfeld T, Besek MJ. Penetration of a bonding agent into de- and remineralized enamel in vitro. *J Adh Dent.* 2004;6(2):111-5.
61. Ekstrand KR, Martignon S. Managing approximal carious lesions: A new non-operative approach. *Caries Res.* 2004;38(4):357-412.

62. Lohbauer U, Ebert J, Schubert EW, Petschelt A. In vitro rezistenz von kunststoff infiltrierter Initialkaries gegenüber Zahnburstabration. 2009.
63. Meyer-Lückel H, Paris S. Infiltration of natural lesions with experimental resins differing in penetration coefficients and ethanol edition. Caries Res. 2010;44:408-14.
64. Kim S, Shin JH, Kim EY, Lee SY, Yoo SG. The evaluation of resin infiltration for masking labial enamel white spot lesions. Caries Res. 2010;44:171-248.

9. ŽIVOTOPIS

Edin Neziri rođen je 3.8.1989. godine u Zagrebu. Osnovnu školu „Garešnica“ završio je u Garešnici. Nakon završene Opće gimnazije „August Šenoa“ u Garešnici, 2008. godine upisuje Stomatološki fakultet u Zagrebu.