

Materijali i tehnike za augmentaciju alveolarnog grebena

Grubešić, Anja

Master's thesis / Diplomski rad

2023

Degree Grantor / Ustanova koja je dodijelila akademski / stručni stupanj: **University of Zagreb, School of Dental Medicine / Sveučilište u Zagrebu, Stomatološki fakultet**

Permanent link / Trajna poveznica: <https://um.nsk.hr/um:nbn:hr:127:128949>

Rights / Prava: [In copyright](#) / [Zaštićeno autorskim pravom.](#)

Download date / Datum preuzimanja: **2024-07-23**



Repository / Repozitorij:

[University of Zagreb School of Dental Medicine Repository](#)





Sveučilište u Zagrebu

Stomatološki fakultet

Anja Grubešić

**MATERIJALI I TEHNIKE ZA
AUGMENTACIJU ALVEOLARNOG
GREBENA**

DIPLOMSKI RAD

Zagreb, 2023.

Rad je ostvaren u: Stomatološki fakultet Sveučilišta u Zagrebu, Zavod za oralnu kirurgiju

Mentor rada: Davor Brajdić, izv. prof. dr. sc., Stomatološki fakultet Sveučilišta u Zagrebu

Lektor hrvatskog jezika: Đurđica Vitković, mag. croat. et. mag. hist.

Lektor engleskog jezika: Stana Mihalj, mag.educ.philol.angl.

Rad sadrži: 48 stranica

0 tablica

6 slika

CD

Rad je vlastito autorsko djelo, koje je u potpunosti samostalno napisano uz naznaku izvora drugih autora i dokumenata korištenih u radu. Osim ako nije drukčije navedeno, sve ilustracije (tablice, slike i dr.) u radu su izvorni doprinos autora diplomskog rada. Autor je odgovoran za pribavljanje dopuštenja za korištenje ilustracija koje nisu njegov izvorni doprinos, kao i za sve eventualne posljedice koje mogu nastati zbog nedopuštenog preuzimanja ilustracija odnosno propusta u navođenju njihovog podrijetla.

Zahvala

Zahvaljujem svom mentoru, izv. prof. dr. sc., Davoru Brajdiću, na svom prenesenom znanju tijekom studija te na svojoj pomoći i izuzetnoj pristupačnosti prilikom izrade ovog diplomskog rada.

Zahvaljujem cijeloj svojoj obitelji koja mi je bila velika podrška tijekom studiranja, posebno svojim roditeljima na velikoj ljubavi i svemu što su mi pružili u životu.

Zahvaljujem svojoj mlađoj sestri koja me je uvijek bodrila.

Zahvaljujem svim prijateljima s fakulteta što su mi uljepšali ovih šest godina zajedničkog studiranja te ih učinili jednim nezaboravnim iskustvom.

Zahvaljujem i svojim izvanfakultetskim prijateljima, Lauri i Franu, na velikom prijateljstvu koje mi puno znači.

MATERIJALI I TEHNIKE ZA AUGMENTACIJU ALVEOLARNOG GREBENA

Sažetak

Augmentacija alveolarnog grebena obuhvaća terapijske postupke kojima se saniraju koštani defekti zbog kojih nije moguće provesti terapiju bezubosti ugradnjom implantata. Defekti koštanog tkiva alveolarnog grebena najčešće se javljaju kao posljedica bezubosti, infekcije, traume, tumora ili cista. Prije postave implantata potrebno je provesti kliničku i radiološku analizu prisutnog koštanog tkiva. U tu svrhu najbolje je koristiti CBCT (engl. *Cone Beam Computed Tomography*). Ako je utvrđeno da postoji nedostatak koštanog tkiva koji onemogućava implantološku terapiju, potrebno je odabrati adekvatnu tehniku augmentacije kojom će tkivo biti nadoknađeno. Ti se postupci mogu primijeniti prije ugradnje implantata kako bi se osigurao dovoljan volumen kosti ili za vrijeme ugradnje implantata ako je defekt manji i već postoji dovoljan volumen kosti koji će osigurati primarnu stabilnost implantata. Doktor dentalne medicine treba, u dogovoru s pacijentom, odabrati adekvatnu tehniku augmentacije koja će rezultirati uspješno provedenom terapijom. Uspješan zahvat rezultira novostvorenim volumenom kosti koji omogućuje ugradnju i funkciju implantata.

Ključne riječi: augmentacija alveolarnog grebena, nadomjesni materijali, tehnike augmentacije

MATERIALS AND TECHNIQUES FOR AUGMENTATION OF THE ALVEOLAR RIDGE

Summary

Alveolar ridge augmentation includes therapeutic procedures that reconstruct bone defects, which make it impossible to carry out edentulous jaw treatment with dental implant therapy. Bone tissue defects of the alveolar ridge most often occur as a result of edentulousness, infection, trauma, tumors or cysts. Before the implant placement, it is necessary to carry out a clinical and radiological analysis of the existent bone tissue. For this purpose, it is best to use CBCT (Cone Beam Computed Tomography). If it is determined that there is a lack of bone tissue that prevents implant therapy, it is necessary to choose an adequate augmentation technique that will compensate for the tissue. These procedures can be applied before implant placement to ensure adequate bone volume or during implant placement if the defect is smaller and there is already adequate bone volume that will ensure the primary stability of the implant. The doctor of dental medicine should, in agreement with the patient, choose an adequate augmentation technique that will result in a successfully implemented therapy. If the alveolar ridge augmentation procedure is successful, the newly created bone volume will enable the implant placement and function.

Key words: alveolar ridge augmentation, substitute materials, augmentation techniques

SADRŽAJ

1. UVOD	1
2. GRAĐA KOSTI.....	3
2.1. Osteoblasti	4
2.2. Osteoklasti	5
2.3. Osteociti.....	6
2.4. Pokrovne stanice.....	6
2.5. Pregradnja kosti	6
3. VRSTE KOŠTANIH DEFEKATA	8
3.1. Klasifikacije resorpcije alveolarnog grebena	10
4. MATERIJALI ZA AUGMENTACIJU ALVEOLARNOG GREBENA	12
4.1. Autologni materijali.....	13
4.2. Alogeni materijali	14
4.3. Ksenogeni materijali.....	14
4.4. Aloplastični materijali	14
4.5. Membrane.....	15
4.6. PRF i PRP	16
5. DONORSKA MJESTA ZA UZIMANJE AUTOLOGNOG KOŠTANOG TRANSPLANTATA.....	18
5.1. Intraoralna donorska mjesta.....	19
5.1.1. Ramus mandibule.....	20
5.1.2. Simfiza mandibule.....	22
5.2. Ekstraoralna donorska mjesta.....	23
6. KIRURŠKE TEHNIKE AUGMENTACIJE ALVEOLARNOG GREBENA	25
6.1. Augmentacija alveolarnog grebena prije postave implantata.....	27
6.1.1. GBR – Vođena regeneracija kosti.....	28

6.1.2.	Horizontalna blok augmentacija.....	28
6.1.3.	Vertikalna blok augmentacija.....	30
6.1.4.	Distrakcijska osteogeneza	31
6.1.5.	Prezervacija alveole.....	31
6.1.6.	Le Fort I osteotomija	32
6.2.	Augmentacija alveolarnog grebena za vrijeme postave implantata	32
6.2.1.	GBR.....	33
6.2.2.	<i>Ridge-split</i> tehnika.....	33
7.	RASPRAVA	34
8.	ZAKLJUČAK	36
9.	LITERATURA	38
10.	ŽIVOTOPIS	47

Popis skraćenica

ABBM - deprotenizirana goveđa kost – (engl. anorganic bovine bone mineral)

BMP - koštani morfogenetSKI protein (engl. bone morphogenetic protein)

CBCT – Cone Beam kompjutorizirana tomografija (engl. Cone Beam computer tomography)

DFDBA – demineralizirani suho smrznuti koštani alogeni transplantat (engl. demineralised freeze-dried bone allograft)

EGF – epidermalni faktor rasta (engl. epidermal growth factor)

FDBA – mineralizirani alogeni transplantat suho smrznute kosti (engl. freeze-dried bone allograft)

FGF - čimbenik rasta fibroblasta (engl. fibroblast growth factor,)

GBR – vođena regeneracija kosti (engl. Guided Bone Regeneration)

IGF - čimbenik rasta sličan inzulinu (engl. insulin-like growth factor)

M-CSF – makrofagni činitelj stimulacije kolonija (engl. macrophage colony-stimulating factor)

OPG – osteoprotegerin

PDGF – trombocitni faktor rasta (engl. platelet-derived growth factor)

PRF – trombocitima obogaćen fibrin (engl. platelet rich fibrin)

PRP – trombocitima obogaćena plazma (engl. platelet rich plasma)

RANK - receptor aktivator jezgrinog činitelja κ B (engl. receptor activator of nuclear factor κ B)

RANKL – receptor aktivator jezgrinog činitelja κ B ligand (engl. receptor activator of nuclear factor κ B ligand)

S-GBR – vođena regeneracija kosti potpomognuta vijkom (engl. Screw-Guided Bone Regeneration)

TGF- β – beta transformirajući čimbenik rasta (engl. transforming growth factor beta)

VEGF – vaskularni endotelni faktor rasta (engl. vascular endothelial growth)

Sanacija potpune ili djelomične bezubosti jedan je od najčešćih pothvata doktora dentalne medicine. Gubitkom zuba dolazi do gubitka vertikalne i horizontalne dimenzije kosti zbog izostanka stimulacije kosti (1).

Ako stimulacija kosti ne izostane, neće doći ni do resorpcije kosti. Dentalni implantati pružaju mogućnost stimulacije kosti, a samim time i mogućnost očuvanja njezinih dimenzija. Zbog toga su terapija izbora velikog broja pacijenata (2).

U slučaju da kost nema zadovoljavajuću širinu ili visinu kako bi se ugradio dentalni implantat, potrebna je augmentacija kosti. Može se provesti prije ili za vrijeme implantacije. Uspješno provedenom augmentacijom kosti nadoknadit će se izgubljeno tkivo čime se postižu adekvatni uvjeti za postavu implantata u optimalan položaj. Tada će kost biti dovoljne visine i širine za stabilnost implantata, te će davati potporu mekim tkivima (3).

Razvijene su mnoge tehnike za nadoknadu visine i širine kosti alveolarnog grebena. Mogu se podijeliti na one koje se provode prije ugradnje i na one koje se provode tijekom ugradnje implantata (4).

U svrhu augmentacije alveolarnog grebena su razvijeni i mnogobrojni materijali. Razlikujemo autologne koji su uzeti od pacijenta, alogene koji su uzeti od jedinke iste vrste i ksenogene koji su uzeti od jedinke druge vrste te aloplastične (5).

Svrha ovog rada je objasniti građu alveolarne kosti, načine na koje koštani volumen može biti izgubljen i prepreke koje gubitak koštanog tkiva predstavlja u sanaciji bezubosti. Rad pobliže opisuje tehnike i materijale kojima izgubljeni volumen alveolarnog grebena može biti nadoknađen, kao i komplikacije koje se mogu javiti kod navedenih zahvata.

Kost je mineralizirano tkivo koje ima različite funkcije u organizmu. Zrela se kost sastoji od spužvastog tkiva i tvrdog kortikalnog tkiva te je s vanjske strane obložena periostom. Spužvasto tkivo je šupljikavo te njegove šuplje dijelove ispunjava koštana srž koja može biti žuta ili crvena. U crvenoj koštanoj srži odvija se hematopoeza, dok je žuta koštana srž građena od masnih stanica. Spužvasto koštano tkivo obloženo je vezivnom ovojnicom, odnosno endostom koji, poput periosta, sadržava stanice iz kojih se mogu razviti osteoblasti (6).

Koštani sustav pruža mehaničku zaštitu unutarnjim organima, omogućava kretanje te podupire tijelo. Kost je također mjesto skladištenja minerala u organizmu, prvenstveno kalcija i fosfata. U svrhu održavanja homeostaze minerali se mogu mobilizirati iz kosti te tako kost ima i metaboličku ulogu u organizmu. Koštani matriks je i skladište čimbenika rasta. Osim navedenog, koštani matriks otpuštanjem ili taloženjem alkalnih soli ima ulogu reguliranja pH krvi. Koštano tkivo sadrži stanice mezenhimalnog podrijetla, osteoblaste, osteocite i pokrovne stanice te stanice monocitno-makrofagnog podrijetla – osteoklaste. Svaki od ova četiri tipa stanica ima svoju funkciju u oblikovanju, pregradnji i regeneraciji koštanog tkiva te u njegovom rastu i razvoju (7).

Postoje dvije vrste koštanog tkiva; primarno (nezrelo) koštano tkivo i lamelarno (zrelo) koštano tkivo. Primarno koštano tkivo ima manji udio minerala, a veći udio stanica te sadrži nepravilno raspoređena vlakna kolagena. Tijekom razvoja primarno se tkivo zamjenjuje lamelarnim. Lamelarno koštano tkivo je organizirano u odnosu na primarno koštano tkivo te sadrži koncentrično poredane lamele, pravilno raspoređena vlakna kolagena i manji udio stanica. Zbog pravilnijeg rasporeda vlakana zrelo je tkivo čvršće od nezrelog. Koštano se tkivo može podijeliti na kompaktno i spongiozno tkivo. Kompaktno je koštano tkivo čvrsto tkivo bez praznina te prekriva spongiozno tkivo. Spongiozno (trabekularno) tkivo je ispunjeno brojnim šupljinama u kojima se nalazi koštana srž. Lamele u kosti okružuju Haversove kanale koji sadrže živce i krvne žile. Haversovi kanali međusobno su povezani poprečnim, Volkmanovim kanalima koji također sadrže krvne žile i živce. Haversov kanal s lamelama koje ga koncentrično okružuju čini osteon, osnovnu građevnu jedinicu kompaktne kosti (6).

2.1. Osteoblasti

Osteoblasti su mononuklearne stanice koje sintetiziraju koštani matriks te sudjeluju u pregradnji i mineralizaciji kosti (8).

Osteoblasti se nalaze na površini koštanog tkiva te izlučuju koštani matriks koji se sastoji od organske tvari, prvenstveno od kolagena tipa 1. Tako nastaje nemineralizirani koštani matriks, odnosno osteoid koji odlaganjem kristala hidroksiapatita postaje mineraliziran. Alkalnu fosfatazu, enzim važan za proces mineralizacije, također izlučuju osteoblasti. Završetkom aktivne faze osteoblasta oni se diferenciraju u osteocite ili propadaju apoptozom (9).

Glavnu ulogu u diferencijaciji osteoblasta iz mezenhimalnih multipotentnih matičnih stanica ima transkripcijski činitelj povezan s proteinom runt (engl. *runt-related transcription factor 2*) te Osteriks (10).

Diferencijaciju osteoblasta također induciraju koštani morfogenetski proteini (BMP -2, -4, -6, -7), čimbenik rasta fibroblasta (engl. *fibroblast growth factor*, FGF) te čimbenik rasta sličan inzulinu I i II (engl. *insulin-like growth factor*; IGF I i IGF II) (11).

2.2. Osteoklasti

Osteoklasti su multinuklearne stanice koje resorbiraju koštano tkivo. Nalaze se u Howshipovim lakunama, udubljenjima koja nastaju resorpcijom kosti. Osteoklasti izlučuju proteolitičke enzime koji razgrađuju organski dio koštanog tkiva te kiseline koje otapaju minerale kosti. Osteoklasti se diferenciraju iz prekursorskih stanica monocitno-makrofagne linije. Ključnu ulogu u diferencijaciji osteoklasta ima RANKL / RANK / OPG sustav (engl. *RANKL/RANK/OPG system*). Sustav se sastoji od receptora aktivatora nuklearnog čimbenika κ B (engl. *receptor activator of nuclear factor κ B*, RANK), receptora aktivatora nuklearnog čimbenika κ B ligand (RANK ligand, RANKL) te osteoprotegerina (OPG). Za diferencijaciju osteoklasta bitan je i faktor stimulacije makrofagnih kolonija (engl. *macrophage colony-stimulating factor*; M-CSF) (12).

RANKL je glikoprotein kojeg sintetiziraju osteoblasti, a RANK je transmembranski protein kojeg na svojoj membrani ispoljavaju osteoklasti. Interakcijom, odnosno vezanjem, RANKL-a na RANK doći će do diferencijacije te aktivacije već diferenciranih osteoklasta. Osteoblasti izlučuju i glikoprotein osteoprotegerin. Osteoprotegerin se veže na RANKL, te time inhibira interakciju između RANKL-a i RANK-a, tako zaustavljajući diferencijaciju osteoklasta (13).

2.3. Osteociti

Osteociti su stanice koštanog tkiva koje se sastoje od tijela te mnogobrojnih izdanaka citoplazme. Izdanci osteocita pružaju se kroz mrežu kanalića koštanog matriksa. Pomoću ovih izdanaka osteociti su povezani s drugim stanicama i dijelovima kosti (14).

Osteociti su stanice koje imaju ulogu mehanoreceptora, odnosno detektiraju mehaničko opterećenje kojem je kost izložena. Sukladno tome reguliraju aktivnost osteoklasta i osteoblasta, a time i pregradnju kosti (15). Tekućina kroz kanaliće u kojima se nalaze izdanci osteocita podražuje osteocite te oni taj podražaj pretvaraju u električni signal koji stimulira pregradnju kosti (16).

2.4. Pokrovne stanice

Pokrovne stanice su osteoblasti u mirovanju koji prekrivaju površinu kosti u kojoj se ne odvija remodelacija. Budući da se mogu diferencirati u aktivne osteoblaste, ove stanice služe kao izvor osteoblasta (17). Uključene su i u proces resorpcije i apozicije kosti, sudjeluju u diferencijaciji osteoklasta te otpuštanju kalcija iz kosti u cirkulaciju (18).

2.5. Pregradnja kosti

Koštano tkivo je metabolički vrlo aktivno tkivo u kojem se promjene događaju i nakon završetka rasta. Modelacija kosti (engl. *bone modeling*) je proces kojim stvorena kost mijenja i postiže svoj oblik tijekom rasta. Remodelacija kosti (engl. *bone remodeling*) je proces pregradnje kosti u kojem se koštano tkivo resorbira i stvara u svrhu obnove kosti i njezine prilagodbe na određeno opterećenje te traje cijeli život.

U procesu remodelacije kosti dolazi do resorpcije i izgradnje koštanog tkiva. Ti su procesi rezultat interakcije nekoliko vrsta stanica – osteoblasta, osteoklasta i osteocita. U prvoj fazi remodelacije dolazi do selekcije dijela koštanog tkiva koje će biti pregrađeno, a nakon toga se odabrani dio tkiva odvaja od ostale koštane mase. Za taj proces su zaduženi osteociti. Sljedeći korak je diferencijacija i aktivacija osteoklasta te resorpcija koštanog tkiva. Resorpcija završava apoptozom osteoklasta i tada počinje faza obrata. Zatim slijedi faza apozicije koštanog matriksa koju vrše osteoblasti – izlučeni matriks se mineralizira i tako se stvara nova kost (19).

Na remodelaciju kosti mogu utjecati mehaničko opterećenje, razina vitamina D, razina kalcija i fosfata, paratireoidni hormon, kalcitonin, kalcitriol, androgeni hormoni te tireoidni hormoni. Vitamin D dovodi do resorpcije iona kalcija iz probavnog sustava. Ako u organizmu dođe do manjka vitamina D, doći će i do smanjene resorpcije kalcija. Smanjenje količine kalcija dovodi do povećanog lučenja paratireoidnog hormona koji dovodi do otpuštanja kalcija iz kostiju (20).

Paratireoidni hormon stimulira aktivaciju osteoklasta te resorpciju koštanog tkiva što za posljedicu ima otpuštanje kalcija iz kostiju u sistemski krvotok. Hormon kalcitonin ima suprotno djelovanje od paratireoidnog hormona i sprječava resorpciju kosti, a proizvode ga stanice štitnjače (21).

3. VRSTE KOŠTANIH DEFEKATA

Gubitak koštanog tkiva čeljusti može biti fiziološki ili patološki proces. Fiziološki gubitak kosti posljedica je gubitka zuba, a patološki može biti posljedica traume, cista i tumora čeljusti, zračenja, lijekova ili parodontne bolesti (22).

Postoje različite klasifikacije atrofije čeljusti. U slučaju gubitka kosti uzrokovanog gubitkom jednog ili više zuba, govorimo o djelomičnoj bezubosti. Ako je gubitak kosti uzrokovan gubitkom svih zuba, riječ je o potpunoj bezubosti. Prema dimenzijskim promjenama atrofija čeljusti se može klasificirati na horizontalne, vertikalne ili kombinirane defekte. Kod horizontalnog gubitka kosti dolazi do gubitka kosti koji na svim mjestima napreduje podjednakim intenzitetom, dok kod vertikalnog gubitka kosti dolazi do gubitka koštanog tkiva koji se od odvija različitim intenzitetom na različitim površinama zuba, te nastaju angularni koštani defekti. Nakon ekstrakcije zuba u maksili i mandibuli prvo dolazi do gubitka širine alveolarnog grebena, a zatim i do gubitka visine. U mandibuli se odvija centrifugalna resorpcija što znači da se lingvalna stijenka resorbira većom brzinom od vestibularne stijenke. U maksili se odvija obrnuti proces, odnosno vestibularna se stijenka resorbira brže od palatinalne te se takva vrsta resorpcije naziva centripetalna. Atrofija alveolarnog grebena može biti ravnomjerna, neravnomjerna ili kombinirana. Ako je atrofija alveola međusobno slična te ne postoje neravnine na alveolarnom grebenu, riječ je o ravnomjernoj atrofiji. Kada atrofija alveola međusobno nije slična te na alveolarnom grebenu nalazimo udubljenja i izbočenja, riječ je o neravnomjernoj atrofiji. Najčešći uzrok neravnomjerne atrofije alveolarnog grebena je ekstrakcija zuba u različitim vremenskim razmacima (23).

Parodontitis može dovesti do nastanka triju vrsta koštanih defekata; suprakoštanog, intrakoštanog i intraradikularnog, odnosno furkacijskog koštanog defekta (24).

Suprakoštani defekti se nazivaju i horizontalnim defektima te im je dno džepa smješteno koronarnije od vrha alveolarnog grebena. Intrakoštani defekti, odnosno vertikalni defekti, su defekti čije se dno nalazi apikalnije od vrha alveolarnog grebena. S obzirom na broj koštanih zidova, intrakoštani defekti dijele se na jednozidne, dvozidne, trozidne te kombinirane defekte. U intrakoštane defekte spadaju i krateri, defekti koji zahvaćaju dvije susjedne površine korijena te okružuju zub. Furkacijski defekti se mogu klasificirati horizontalnim i vertikalnim mjerenjem.

Horizontalno se mogu klasificirati na:

- klasu 1 gdje je horizontalna resorpcija kosti u furkaciji 1 – 3 mm,
- klasu 2 gdje je horizontalna resorpcija kosti u furkaciji veća od 3 mm,
- klasu 3 gdje sonda prilikom sondiranja prolazi na drugu stranu furkacije.

Vertikalno se mogu klasificirati na:

- potklasu A gdje je vertikalni gubitak kosti 1 – 3 mm,
- potklasu B gdje je vertikalni gubitak kosti 4 – 6 mm,
- potklasu C gdje je vertikalni gubitak kosti veći od 6 mm.

Dehiscencije i fenestracije su oblici gubitka koštanog tkiva koji nastaje na koronarnoj površini korijena. Dehiscencija je oblik potpunog gubitka kosti, a fenestracija je djelomičan gubitak kosti gdje kost ostaje prisutna u najkoronarnijem dijelu, te zbog toga defekt izgleda poput prozora (25).

3.1. Klasifikacije resorpcije alveolarnog grebena

Lekholm i Zarb su 1985. godine opisuju četiri tipa kvalitete kosti (26):

1. homogena kompaktna kost,
2. debeli sloj kompaktne kosti koji okružuje trabekularnu kost,
3. tanki sloj kompaktne kosti koji okružuje trabekularnu kost,
4. većinom trabekularna kost koja je okružena tankim slojem kompaktne kosti.

Također su opisali oblike resorpcije kosti;

Tip A. Većina alveolarnog grebena je očuvana,

Tip B. Umjerena resorpcija,

Tip C. Opsežna resorpcija (očuvana bazalna kost),

Tip D. Početak resorpcije bazalne kosti alveolarnog grebena,

Tip E. Ekstremna resorpcija bazalne kosti alveolarnog grebena.

Klasifikacija po Terheyden temelji se na opsegu resorpcije alveolarnog grebena i obrascu resorpcije. Defekti se dijele po četvrtinama, obrascu resorpcije i količini kosti koja je potrebna za implantaciju (27).

1/4 defekt je defekt kod kojeg je vestibularna stijenka reducirana do 50 %, te je potrebna horizontalna augmentacija alveolarnog grebena.

2/4 defekt je defekt kod kojeg je vestibularna stijenka reducirana preko 50 %, a redukcije visine još uvijek nema, te je potrebna horizontalna augmentacija alveolarnog grebena.

3/4 defekt je defekt kod kojeg postoji parcijalni gubitak visine kosti, odnosno postoji gubitak i visine i širine kosti, te je indicirana vertikalna augmentacija alveolarnog grebena ili ugradnja kratkih implantata i horizontalna augmentacija.

4/4 defekt označava potpuni gubitak visine i širine grebena, te je također indicirana vertikalna augmentacija grebena.

4. MATERIJALI ZA AUGMENTACIJU ALVEOLARNOG GREBENA

Svrha primjene augmentacijskih biomaterijala jest obnova izgubljene kosti kako bi se mogla provesti implantoprotetska terapija bezubosti. Materijali za augmentaciju mogu imati svojstvo osteoindukcije, osteokondukcije, osteogeneze ili kombinaciju navedenih svojstava. Osteogeni materijali su biokompatibilni materijali koji imaju sposobnost stvaranja nove kosti. Svojstvo tih materijala leži u činjenici da sadrže žive osteoblaste te matične stanice koje imaju sposobnost diferencijacije u osteoblaste. Svojstvo osteogeneze imaju jedino transplantati svježih autologne kosti. Žive stanice u transplantatu prehranjuju se preko krvnih žila koje urastaju u transplantat nakon transplantacije. Bez opskrbe krvi osteoblasti mogu preživjeti sedam do deset dana (28).

Svojstvo osteoindukcije imaju materijali koji imaju sposobnost inducirati diferencijaciju mezenhimalnih stanica u osteoblaste. Autogeni i alogeni augmentacijski materijali koji sadržavaju faktore rasta imaju ovo svojstvo. Osteokondukcija označava svojstvo nekog materijala da se ponaša kao nosač na koji će se odlagati nova kost. U ovakav materijal dolazi do urastanja krvnih žila te stanica koje stvaraju kost. Ksenogeni, autogeni, alogeni te aloplastični materijali posjeduju ovo svojstvo (29).

Koštani nadomjesne materijale dijelimo na autologne, alogene, ksenogene te na aloplastične materijale (30).

4.1. Autogeni materijali

Autogeni transplantati su jedni od najkorištenijih materijala za transplantaciju u kirurgiji. Pojam autogeni transplantat označava transplantat koji je uzet s donorskog mjesta jedinke te se presađuje na drugo mjesto te iste jedinke (29).

Autologna kost se smatra idealnim materijalom jer posjeduje svojstvo osteogeneze, osteoindukcije te osteokondukcije. Budući da se uzima i presađuje istoj osobi što omogućava odbacivanje transplantanta svodi na minimum, ovakva je kost potpuno biokompatibilna (31). Mjesta s kojih se uzima transplantat, odnosno donorska mjesta, mogu biti intraoralna ili ekstraoralna. Intraoralno se transplantat najčešće uzima sa simfize mandibule, ramusa mandibule ili tubera maksile. Ekstraoralno se transplantati uzimaju s kalvarije, rebra, kriste ilijake i metafiza tibije (32). Negativna strana autogenih materijala je ograničena količina materijala koji se može uzeti za transplantaciju te njihova česta resorpcija (33). Osim navedenog, potrebna su dva operativna polja, jedno na koje se će transplantat presaditi te jedno s kojeg se transplantat uzima što povećava mogućnost postoperativnih komplikacija (34).

Kao transplantat mogu se koristiti kortikalna ili spužvasta kost ili njihova kombinacija. Kortikalna kost je čvršća te prvenstveno služi kao mehanička barijera koja štiti spužvatu kost koja zbog svoje trabekularne građe omogućava revaskularizaciju transplantata, ali ima slabija mehanička svojstva (35).

4.2. Alogeni materijali

Alogeni koštani materijali uzimaju se s pripadnika iste vrste. Kod augmentacije na ljudskoj jedinki materijal za augmentaciju uzima se od preminulog donora. Materijal nakon uzimanja prolazi mnogobrojne kontrole u bankama tkiva prije same augmentacije kako bi se isključila mogućnost prijenosa infekcije te odbacivanja materijala (34). Alogeni materijali ne zahtijevaju dodatno operativno područje kao autologni transplantati, a dostupni su u neograničenim količinama (29). Negativne strane alogenih materijala su mogućnost prijenosa infekcija te odbacivanja materijala koje, iako su svedene na najmanju moguću razinu, i dalje postoje.

Alogeni koštani transplantati dostupni su u obliku demineraliziranih suho smrznutih koštanih transplantata (engl. *demineralized freeze-dried bone allograft*, DFDBA) te kao mineralizirani transplantat suho smrznute kosti (engl. *freeze-dried bone allograft*, FDBA). FDBA ima osteokonduktivno djelovanje, a DFDBA osteokonduktivno i osteoinduktivno djelovanje (36).

4.3. Ksenogeni materijali

Ksenogeni materijali su koštani graftovi koji se prenose s jedinke jedne na jedinku druge vrste. Nakon uzimanja graft se deproteinizira, odnosno uklanja se organska komponenta. Na taj se način pokušava smanjiti imunološka reakcija primatelja kako ne bi došlo do odbacivanja grafta. Ovi materijali imaju svojstvo osteokondukcije što znači da djeluju kao podloga u koju će urasti osteoblasti domaćina i stvoriti novu kost. Budući da posjeduju samo svojstvo osteokondukcije, često se kombiniraju s autogenim i alogenim materijalima (37). Kao ksenogeni materijal za transplantaciju najčešće se koristi deproteinizirana goveđa kost (engl. *Anorganic bovine bone mineral*, ABBM). Ova kost se obrađuje te joj se uklanja organski sadržaj, a zaostaje hidroksiapatitni granulat. Može se koristiti i skelet koralja. (38).

4.4. Aoplastični materijali

Aoplastični materijali su sintetski, umjetno proizvedeni, anorganski materijali. Resorptivni su, biokompatibilni te imaju svojstvo osteokondukcije. Za uporabu mogu biti granulirani, u bloku ili u štrcaljki. Njihova resorptivnost ovisi o njihovoj poroznosti, veličini i obliku čestica

te o kemijskom sastavu. Što je materijal porozniji, brže će se resorbirati, ali i omogućiti veći prostor za stvaranje nove kosti. Što je materijal gušći te što su gradivne čestice veće, to će se sporije resorbirati. Prema sastavu ovi materijali mogu biti: kalcij-fosfatni, kalcij-sulfatni, polimerni i bioaktivna stakla (39).

Kalcij-fosfatni materijali mogu se podijeliti na hidroksiapatit, beta-trikalcijev fosfat, kombinacija hidroksiapatita i beta-trikalcij fosfata te na nesintetizirani hidroksiapatit. Danas se vrlo često koristi kombinacija hidroksiapatita i beta-trikalcij fosfata. Hidroksiapatit je slabije topljiv od beta-trikalcij fosfata koji ima dobra osteokonduktivna svojstva. Nakon resorpcije beta-trikalcij fosfata kost urasta u mrežu hidroksiapatita (40).

Budući da aloplastični materijali imaju tendenciju potpune resorpcije te lošija mehanička svojstva, njihova je primjena indicirana kod defekata zatvorenog tipa kako ne bi bili pod direktnim utjecajem mehaničkih sila stomatognatog sustava. Koriste se za popunjavanje prostora između dentalnog implantata i alveolarne stijenke, kod podizanja dna sinusa, za intrakoštane defekte te u postupku prezervacije alveole (41).

4.5. Membrane

Membrane su materijali koji se koriste kod vođene regeneracije tkiva. U području transplantata potrebno je da se diferenciraju stanice koje mogu stvarati kosti. Budući da stanice vezivnog tkiva i epitela sluznice vrlo brzo proliferiraju, mogu urasti u područje transplantata i tako onemogućiti željenu diferencijaciju stanica koje stvaraju kost, te stvaranje kosti. Membrana služi kao fizička prepreka između transplantata i gingivnog vezivnog tkiva te sluzničkog epitela i onemogućuje im urastanje u područje transplantata. Na tome se temelji kirurški vođena regeneracija tkiva (engl. *guided tissue regeneration*, GTR) i kosti (engl. *guided bone regeneration*, GBR). Membrane sprječavaju i nakupljanje monocita iz kapilara reznja koji su prekursori osteoklasta. Nadalje, membrana stabilizira krvni ugrušak i transplantacijski materijal. Kao fizička barijera membrana također sprečava prodor mikroorganizama iz usne šupljine te štiti transplantat od infekcije (42).

Membrane se mogu podijeliti na neresorptivne i resorptivne. Moraju biti biokompatibilne, ne smiju prenositi bolesti, moraju držati mjesto, biti permeabilne i moraju se moći adaptirati. Membrane mogu biti napravljene od ksenogenog, aloplastičnog i alogenog materijala (43). Negativne strane neresorptivnih membrana su to što zahtijevaju drugi kirurški zahvat kojim se uklanja membrana, imaju visoku stopu dehiscijencija te zahtijevaju veće radno polje. Najzastupljenije neresorptivne membrane su titanski ojačane e-PTFE (engl. *expanded*

polytetrafluoroethylene, Gore-Tex) membrane i titanske mrežice (44). Resorptivne membrane imaju manju stopu komplikacija od neresorptivnih i ne zahtijevaju drugu operaciju uklanjanja membrane, te se zato češće koriste (45).

Najčešće se koriste kolagene membrane koje se dobivaju od perikarda, tetiva ili dermisa svinje. Po sastavu mogu biti građene od kolagena tipa 1 ili 3. Ako su vlakna kolagena gusto povezana, membrana će se sporije resorbirati. Što se membrana dulje resorbira, graft će imati bolju mehaničku potporu, ali će biti otežana penetracija krvnih žila iz periosta u graft. Ako je membrana manje gustoće, brže će se resorbirati, a revaskularizacija grafta i diferencijacija osteoblasta će također biti brža (46).

4.6. PRF i PRP

Trombocitima obogaćena plazma (engl. *Platelet Rich Plasma*, PRP) i trombocitima obogaćen fibrin (engl. *Platelet Rich Fibrin*, PRF) su preparati dobiveni centrifugiranjem krvi pacijenta koja se dobije vene-punkcijom. Takav materijal je autologan i biokompatibilan. Za tehniku PRF-a epruveta s pacijentovom krvi se nakon punkcije centrifugira te se dobiva troslojni koloid. Na dnu epruvete nalazi se sloj crvenih krvnih stanica, u sredini je fibrinski ugrušak, a na vrhu se nalazi sloj acelularne plazme. Fibrinski ugrušak nastaje koagulacijskom kaskadom – fibrinogen se pretvara u fibrin čije se niti povezuju u mrežicu koja sadrži leukocite i trombocite. Fibrinski je ugrušak bogat faktorima rasta; sadrži faktor rasta podrijetlom iz trombocita (PDGF), transformirajući faktor rasta β (TGF- β -1 i TGF- β -2), vaskularni endotelni faktor rasta (VEGF), epidermalni faktor rasta iz trombocita (PDEGF) te inzulinu sličan faktor rasta (IGF-1). PRF preparati se primjenjuju u GBR i GTR tehnici, kod elevacije dna sinusa, kod otežanog zacjeljivanja rana te kod prezervacije alveole nakon gubitka zuba. Ovi se preparati mogu koristiti i u kombinaciji s aloplastičnim, ksenogenim i alogenim materijalima (47).

PRP preparat, za razliku od PRF preparata, ne sadrži fibrinsku mrežicu te nekontrolirano otpušta faktore rasta. PRF preparat, koji u svojoj strukturi sadrži fibrinsku mrežicu, faktore rasta otpušta postupno, dok se mrežica razgrađuje tijekom deset dana. Budući da je cijeljenje dugotrajan proces, prednost imaju PRF materijali koji polagano i kontrolirano otpuštaju faktore rasta (48).

Priprema PRP transplantata zahtjeva korištenje antikoagulanasa, te je potrebno dva puta centrifugirati preparat. Kod pripreme PRF preparata ne koriste se antikoagulanski kako bi se

stvorila fibrinska mrežica, te je potrebno samo jedno centrifugiranje. Nakon centrifugiranja fibrinski se ugrušak sterilnim škalicama odreže od ostatka preparata te se pomoću posebnog instrumentarija oblikuje u membrane jednakog oblika koje se dalje mogu izrezati u željene oblike (49).

**5. DONORSKA MJESTA ZA UZIMANJE AUTOLOGNOG KOŠTANOG
TRANSPLANTATA**

Autologna je kost još uvijek najbolji materijal za postupak augmentacije u kirurgiji. Mogućnost infekcije i odbacivanja transplantata je minimalna jer se kost uzima s donorskog mjesta te se presađuje na drugo mjesto iste osobe od koje je i uzeta. Za uzimanje transplantata autologne kosti najčešće je potrebno sekundarno operativno područje, odnosno donorsko područje. To je jedna od negativnih strana autoloških transplantata jer raste mogućnost postoperativnih komplikacija (bol, infekcija) zbog postojanja dva operativna polja. Osim navedenog, količina transplantata koji se može uzeti je ograničena i produljeno je vrijeme rehabilitacije te su autološki graftovi skloni resorpciji. Kako bi se smanjila mogućnost pojave komplikacija, potrebna je preoperativna priprema pacijenta koja uključuje sanaciju usne šupljine, analizu koštanog defekta, pravilan odabir donorskog mjesta te preoperativnu primjenu antibiotika. Ako se dva dana prije zahvata pacijentu ordinira antibiotik, njegova će koncentracija u krvi porasti dovoljno da krvni ugrušak oko grafta eliminiira oralne patogene koji mogu dovesti do infekcije (50).

Mjesto s kojeg se uzima autološki koštani graft može biti intraoralno ili ekstraoralno. Količina, kvaliteta te kakvoća kosti koja se može uzeti razlikuju se za svako donorsko mjesto. Budući da je autološki graft sklon resorpciji, povoljno je uzeti kost u suvišku. S ekstraoralnih donorskih mjesta se može uzeti veća količina kosti nego s intraoralnih, te je zbog toga kod velikih defekata čeljusti indicirano uzimanje ekstraoralnog koštanog grafta. Kada govorimo o negativnim stranama ekstraoralnih transplantata potrebno je napomenuti da je kost većinom enhondralnog podrijetla te se teže revaskularizira, a samim time dolazi i do brže resorpcije grafta. Ekstraoralno se transplantat može uzeti s fibule, kalvarije, ilijačne kosti i rebra. S intraoralnih donorskih mjesta se može uzeti manja količina kosti nego s ekstraoralnih, no takva je kost intramembranoznog podrijetla i brže se revaskularizira, te su rezultati predvidljiviji i bolji (51). Također, oba su operacijska polja u pacijentovoj usnoj šupljini te je kirurški zahvat jednostavniji. Intraoralna donorska mjesta su tuber maksile, ramus mandibule te simfiza brade (52).

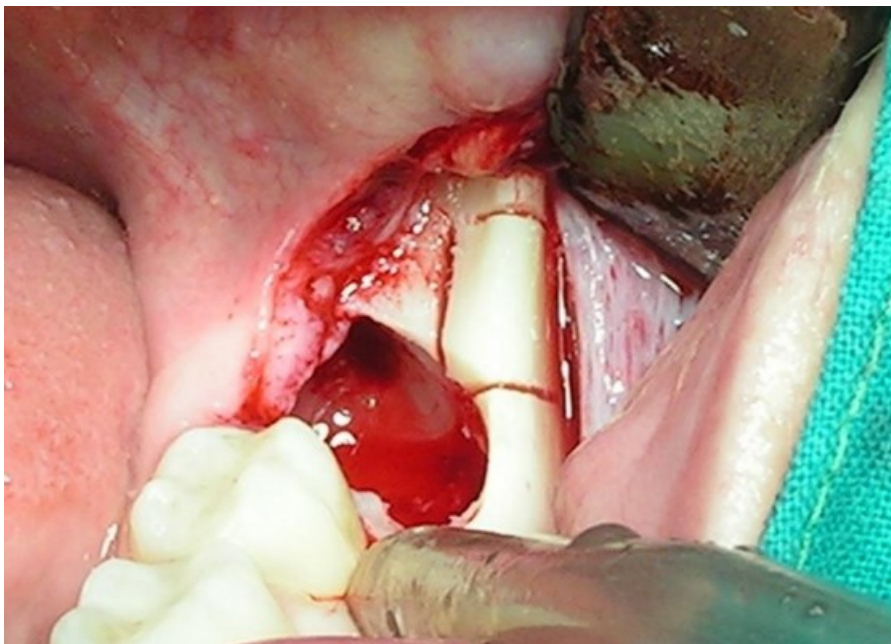
5.1. Intraoralna donorska mjesta

Intraoralno se autološki koštani graft najčešće uzima s ramusa ili simfize mandibule. Graft se rjeđe uzima s tubera maksile jer je operacijsko područje teško dostupno te je kvaliteta kosti lošija. Tuber maksile je indiciran kao donorsko mjesto kada je zubni niz u maksili skraćen i unutar istog operacijskog polja može se uzeti koštani graft s tubera te se augmentira mezijalno od tubera ili se podiže dno sinusa (53).

5.1.1. Ramus mandibule

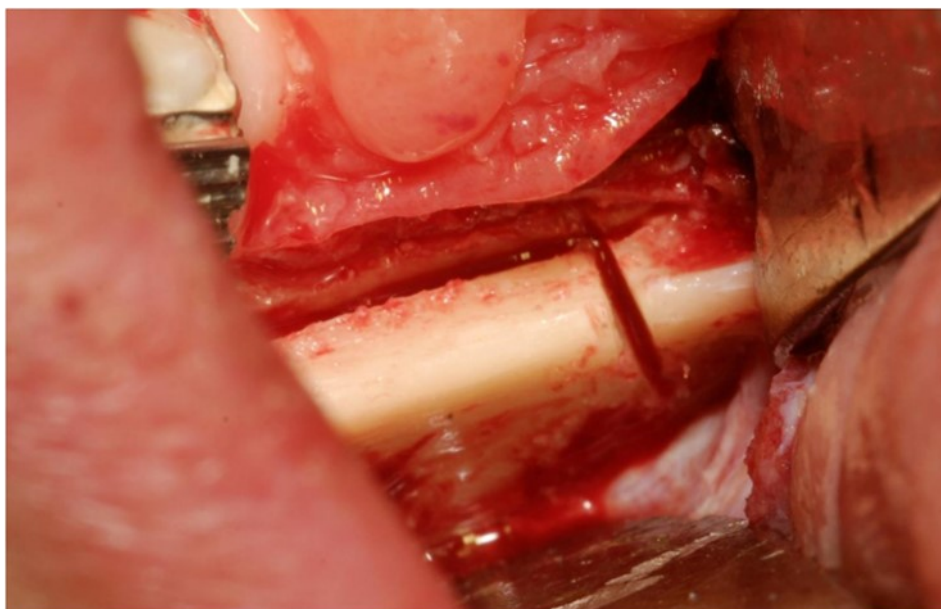
Graft s ramusa mandibule adekvatan je za augmentaciju regija gdje je potrebna čvrsta potpora. Kost koja se uzima s ramusa mandibule pretežno je kortikalna i čvrsta. Koštani transplantat pravokutnog je oblika, dimenzija do 30 milimetara dužine, 10 milimetara visine te 4 milimetra debljine. Takav graft dovoljan je za augmentaciju područja od jednog do tri zuba. Području ramusa mandibule u svrhu uzimanja koštanog transplantata kirurški se može pristupiti vestibularnim ili sulkularnim rezom. Vestibularni rez počinje u području prvog kutnjaka, tri milimetra kaudalnije od razine mukogingivnog spojišta te se produžuje prema distalno. Sulkularni rez započinje unutar sulkusa prvog molara, nastavlja se do distalne plohe zadnjeg molara i ide po hrptu alveolarnog grebena mandibule te po uzlaznom kraku mandibule sve do razine okluzalne ravnine donjih zuba. Ako se incizija produži previsoko, može oštetiti bukalni živac, arteriju ili tkivo obraza. Nakon adekvatnog reza odiže se režanj te započinje osteotomija. Načine se dva vertikalna reza te se odredi je li debljina zadovoljavajuća – duljina reza određuje visinu, a razmak između dva reza dužinu grafta. Za osteotomiju je preporučljivo koristiti tanka Lindemann svrdla. Preparacija ide samo kroz kortikalnu kost, a pojava krvarenja znači da je preparacija došla do spongioze, te da treba prekinuti s preparacijom kako se ne bi oštetio mandibularni živac. Vertikalni se rezovi povežu horizontalnim rezom, te se dobije preparacija koja nalikuje na ormarić. Nakon toga se pozicionira dijetlo između preparacije i mandibule te se ispreparirani koštani blok odlomi. Koštani se blok nakon toga stavlja u posudu s fiziološkom otopinom, dok se koštana rana zaostala nakon uzimanja transplantata popuni kolagenom spužvicom, a režanj se zašije (54).

Operativni zahvat uzimanja koštanog bloka s ramusa mandibule može imati i određene komplikacije, kao što su ozljeda *n. lingualisa* prilikom izvođenja reza po hrptu alveolarnog grebena, ozljeda *n. alveolaris inferiora*, trizmus, oteklina te infekcija (55).



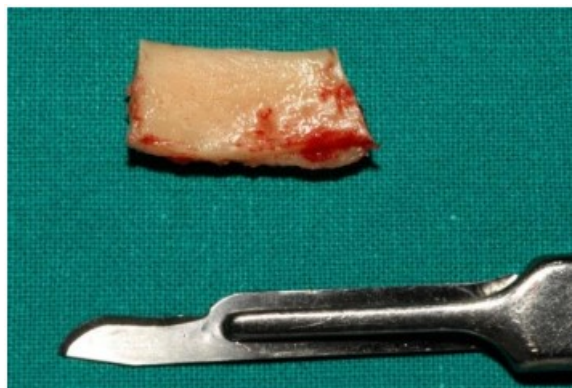Slika 1. Infekcija mjesta uzimanja transplantata

Preuzeto s dopuštanjem autora: Davor Brajdić, izv. prof. dr. sc.



Slika 2. Uzimanje koštanog transplantata s ramusa mandibule

Preuzeto s dopuštanjem autora: Davor Brajdić, izv. prof. dr. sc.



Slika 3. Koštani transplantat

Preuzeto s dopuštenjem autora: Davor Brajdić, izv. prof. dr. sc.

5.1.2. Simfiza mandibule

Simfiza mandibule građena je od kortikalne (65 %) i spongiozne kosti (35 %). Kortikalna kost daje joj čvrstoću, a spongiozna osigurava bržu revaskularizaciju. Sa simfize se uzima koštani blok dužine 15 milimetara, visine 10 milimetara te debljine 7 milimetara. Transplantat sa simfize deblji je od onog s ramusa zbog spongiozne kosti (56).

Prilikom uzimanja koštanog grafta postoji mogućnost ozljede *n. incisivusa* koji prolazi tim područjem. Također, postoji mogućnost ozljede korijena donjih frontalnih zuba, pa pacijenti s dugim korijenima nisu kandidati za ovaj zahvat. Kako bi se zahvat sigurno izveo potrebno je osigurati udaljenost od barem 5 milimetara niže od apeksa donjih zuba te 5 milimetara iznad donjeg ruba mandibule. Za uzimanje koštanog grafta sa simfize mandibule postoje tri reza – rez po mandibuli, intrasulkularni rez te rez po pričvrstnoj gingivi (39).

Rezom po pričvrstnoj gingivi zaobilaze se papile te je manja mogućnost nastanka recesija. Za ovakav rez potrebno je barem 3 milimetra pričvrstne gingive te je indiciran kod tankog biotipa gingive i barem 3 mm pričvrstne gingive. Ovakav rez je lakši za šivanje, ali je moguć nastanak ožiljka. Intrasulkularni rez je indiciran kada imamo plitak vestibulum i kratak musculus mentalis, a potreban je zdrav parodont. Kod ovog reza postoji mogućnost pojave recesija gingive.

Kod vestibularnog reza radi se horizontalna incizija kroz sluznicu i mentalni mišić, 1 – 2 milimetra ispod mukogingivne granice u području vestibuluma. Ovaj se rez može izvesti i ako postoji kompromitirano parodontno zdravlje. Negativne strane ovog pristupa uključuju obilnije krvarenje, oštećenje *n. mentalisa* te pojavu dehiscencije. Vestibularni rez je indiciran

kod dubokog vestibuluma i ne bi trebao ići distalnije od očnjaka kako se ne bi oštetio mentalni živac (57).

Nakon izvođenja odabranog reza odiže se režanj i pristupa se osteotomiji. Prvo je potrebno definirati omeđenja grafta. Distalno bi graft trebao biti udaljen barem 5 mm od mentalnog otvora, kaudalno 5 mm iznad donjeg ruba mandibule, a kranijalno 5 mm ispod korijena donje fronte. Prilikom određivanja debljine grafta treba uzeti u obzir položaj mentalnog živca te korijene donjih inciziva kako se ne bi oštetile te strukture. Potrebno je paziti da i ne dođe do perforacija lingvalne stijenke mandibule. Osteotomija se najčešće radi trepan svrdlima. Prilikom uzimanja koštanog grafta poželjno je izbjegavati središnju liniju brade jer je to najanteriorniji dio koji daje profil brade. Budući da autologni koštani graftovi imaju tendenciju resorpcije te da ih je nakon uzimanja potrebno preoblikovati, uzima se veća količina kosti nego je potrebna (58).

Nakon preparacije granica grafta dlijetom se ulazi između kosti i grafta te se graft nježno odlama. Prije nego se graft potpuno odlomi, svrdlom se naprave dvije preparacije za fiksaciju vijcima. Nakon odlamanja koštani se graft stavlja u fiziološku otopinu, a rana se zašije. Koštani defekt koji je nastao uzimanjem koštanog transplantata popuni se kolagenom spužvicom (50).

Komplikacije koje mogu nastati kod ovakvog zahvata su oštećenje mentalnog živca, oštećenje korijena donjih inciziva, oštećenje incizivnog živca i gubitak senzibiliteta donje fronte, dehiscijencije te ozljeda sublingvalne ili submentalne arterije (59).

5.2. Ekstraoralna donorska mjesta

Ekstraoralno se koštani graft može uzeti s ilijačne kosti, tibije, rebra i kalvarije. S ekstraoralnih donorskih mjesta može se uzeti više kosti nego s intraoralnih. Zbog toga su ekstraoralni graftovi metoda izbora kod većih koštanih defekata. Uzimanje ekstraoralnog transplantata prilično je složen zahvat koji zahtjeva bolničke uvjete i hospitalizaciju te vrlo često i opću anesteziju. Krista ilijačne kosti je kortikalno-spongiozne građe. Ova kost omogućava uzimanje grafta velikog volumena. Enhondralnog je podrijetla te je jako sklona resorpciji jer se slabo revaskularizira. Nakon uzimanja grafta s kriste ilijačne kosti često se javlja postoperativna bol. Kost uzeta s tibije je spongiozne građe što omogućava uzimanje većeg volumena kosti, no ne daje čvrstu potporu defektu te se također brzo resorbira. Može se koristiti samo u obliku granula i sadrži velik broj osteoprogenitornih stanica. Postoperativne komplikacije su rijetke. Kost kalvarije lubanje je izrazito gusta, mineralizirana i čvrsta kost,

otporna na resorpciju. Membranoznog je podrijetla. Koštani su graftovi debljine četiri do pet milimetara, a uzimaju se s parijetalne kosti. Komplikacije koje mogu nastati prilikom zahvata su intrakranijalna penetracija instrumentima te fraktura lubanje (60).

6. KIRURŠKE TEHNIKE AUGMENTACIJE ALVEOLARNOG GREBENA

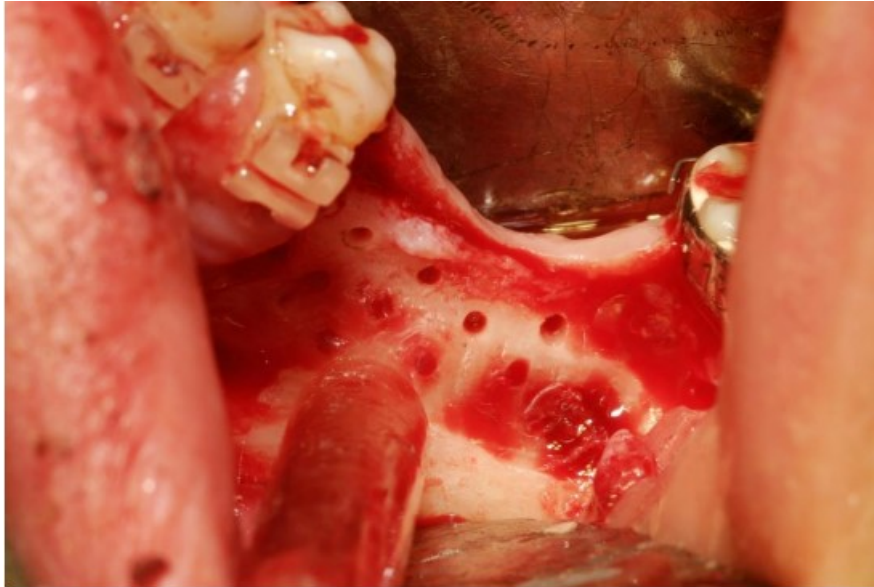
Upalni procesi, ciste, tumori, traume te resorpcija kosti kao posljedica bezubosti dovode do gubitka koštanog tkiva te do neadekvatnih anatomskih odnosa u usnoj šupljini. Takvo stanje onemogućava ugradnju implantata i protetsku terapiju, pa je potrebno nadoknaditi izgubljeno tkivo tehnikama augmentacije. Prije samog zahvata potrebno je napraviti detaljnu analizu defekta, pravilno odabrati tehniku augmentacije i donorsko mjesto radi smanjenja mogućnosti komplikacija. Osim navedenog, zahvat je potrebno izvesti atraumatski te pravilno dizajnirati mukoperiostalni režanj kako bi nakon zahvata operirano područje adekvatno zacijelilo. Mikrovaskulatura režnja treba biti očuvana jer u suprotnom može doći do nekroze, infekcije, dehiscijencije ili odbacivanja transplantata (61).

Vrh režnja bi trebao biti uži od baze režnja, dužina režnja manja od dvije širine baze, baza režnja okrenuta prema smjeru opskrbe krvlju te bi sam kirurški pristup trebao biti atraumatski kako se ne bi ugrozila krvna opskrba. Dizajn režnja također treba omogućiti pregledno radno polje (62).

Incizija ide po hrptu alveolarnog grebena kroz dio mukoze koji je slabije vaskulariziran, a naziva se *linea alba*. Oko zuba ide sulkularna incizija te jedna ili dvije rasteretne vertikalne incizije oko susjednih zuba. Ovakvim režnjem se postiže uspješnije cijeljenje te dobar estetski rezultat nakon cijeljenja, a mikrocirkulacija je minimalno ugrožena (63). Primarno cijeljenje rane postiže se šivanjem rubova rane bez napetosti. Kako bi se to postiglo potrebno je mobilizirati režanj incizijom veličine jednog milimetra kroz periost (64).

Primarno zatvaranje rane vrlo je bitno za uspjeh zahvata. Ono omogućava brže cijeljenje, smanjeno stvaranje ožiljnog tkiva, bolji estetski rezultat te štiti ranu od mikroorganizama iz sline i od nastanka infekcije i resorpcije (65).

Tijekom kirurškog zahvata augmentacije također se provodi dekortikacija radi omogućavanja boljeg prihvaćanja grafta. Prije aplikacije materijala za augmentaciju, svrdlom se učini nekoliko perforacija na kortikalnom dijelu kosti kako bi se potaknulo krvarenje iz spongioze. Tako se pospješuje formacija krvnog ugruška, omogućava bolja fiksacija grafta, bolje cijeljenje te migracija osteoprogenitornih stanica u graft (66).



Slika 4. Koštani transplantat

Preuzeto s dopuštanjem autora: Davor Brajdić, izv. prof. dr. sc.

Postoji nekoliko tehnika augmentacije: (1) GRB – Vođena koštana regeneracija, (2) Prezervacija alveole, (3) Augmentacija koštanim blokom, (4) Distrakcijska osteogeneza, (5) *Split-ridge* tehnika, (6) Le Fort osteotomija čeljusti). Tehnike su podijeljene na tehnike augmentacije alveolarnog grebena prije i tehnike augmentacije alveolarnog grebena za vrijeme postave implantata. Tehnike augmentacije prije postave implantata izvode se kada postoji neadekvatan volumen kosti koji onemogućava istodobnu postavu implantata. Tehnike augmentacije za vrijeme postave implantata izvode se kada postoje uvjeti u kojima se može postići primarna stabilnost implantata te volumen preostale kosti dozvoljava istovremenu implantaciju i augmentaciju kosti bez očekivanih komplikacija i narušavanja estetskog izgleda (67).

6.1. Augmentacija alveolarnog grebena prije postave implantata

Kod veće resorpcije kosti alveolarnog grebena gdje postoji velik gubitak vertikalne i horizontalne dimenzije kosti indicirana je koštana augmentacija prije početka ugradnje dentalnog implantata. Takva resorpcija najčešće nastaje kod dugotrajne bezubosti, upala ili traume, a zbog manjka koštanog tkiva tada nije moguće ostvariti primarnu stabilnost implantata niti postaviti implantat u adekvatan položaj. Augmentacijom kosti dobit će se dovoljna količina tkiva za pravilno pozicioniranje implantata. Tehnike augmentacije koje se izvode prije početka ugradnje implantata su: horizontalna blok augmentacija, vertikalna blok

augmentacija, GBR, distrakcijska osteogeneza, prezervacija alveole i Le Fort I osteotomija (68).

6.1.1. GBR – Vođena regeneracija kosti

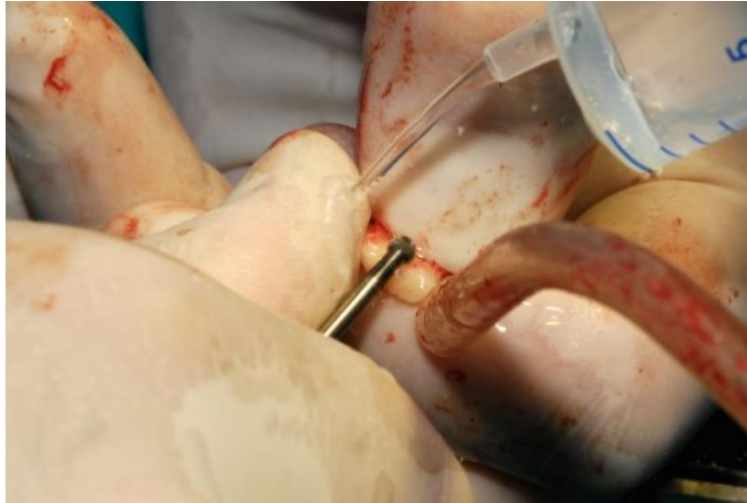GBR (engl. *Guided Bone Regeneration*), odnosno vođena regeneracija kosti je tehnika kod koje se koristi membrana kao mehanička barijera koja štiti augmentirano područje od brze proliferacije i urastanja stanica gingive i epitela sluznice. Tako se omogućava neometana proliferaciju osteoprogenitornih stanica i revaskularizacija augmentiranog područja (69). Koštani defekt se ispuni materijalom za augmentaciju, najčešće granuliranim koštanim nadomjeskom s ili bez autologne kosti. Bolje je koristiti koštane nadomjeske koji se sporo resorbiraju kako bi pružali mehaničku potporu defektu. GBR tehnika s odgođenom implantacijom je indicirana kada postoji defekt u horizontalnoj dimenziji koji ne dopušta postavu implantata. Ako zahvat prođe bez komplikacija, može se očekivati povećanje koštanog volumena u horizontalnoj dimenziji za više od 3 milimetra što osigurava širinu od 6 do 7 milimetara koja je potrebna za postavu implantata. Implantat se postavlja šest do devet mjeseci nakon provedene augmentacije. Nakon provedenog zahvata prostor defekta koji je sada popunjen materijalom za augmentaciju ispunjava se krvlju, te započinje formacija krvnog ugruška koji će kasnije biti zamjenjen granulacijskim tkivom. Granulacijsko tkivo štiti ranu te u njemu započinje angiogeneza. Novostvorene krvne žile dovode do migracije mezenhimalnih stanica koje se diferenciraju u osteogene stanice, te započinje stvaranje osteoida, odnosno organskog koštanog matriksa. Osteoid izlučuju osteoblasti te se on mineralizira odlaganjem kristala hidroksiapatita. Prvo nastaje primarna kost, a četiri mjeseca nakon augmentacije nastaje organizirana, lamelarna kost (70). Komplikacija koja se često javlja nakon augmentacije GBR tehnikom je pojava dehiscijencije i izloženosti membrane koja vodi do infekcije. Stopa komplikacija se smanjuje kod korištenja resorptivne membrane (71). GBR tehnika može se koristiti i kod manjka vertikalne dimenzije. Tada ova tehnika zahtjeva korištenje neresorptivne membrane. Kod vertikalne augmentacije očekuje se povećanje vertikalne dimenzije kosti za 4 do 5 milimetara (71). Budući da neresorptivne membrane imaju veću pojavnost komplikacija, kao alternativa mogu se koristiti titanski vijci za održavanje prostora, odnosno S-GBR tehnika (engl. *Screw-Guided Bone Regeneration*) gdje vijci pružaju potporu augmentiranom području, a membrana ih prekriva kao šator (72).

6.1.2. Horizontalna blok augmentacija

Horizontalna blok augmentacija podrazumijeva augmentaciju autolognim koštanim blokom te se još naziva lateralna ili *onlay* augmentacija. Blok kosti koji će se koristiti za augmentaciju uzima se intraoralno ili ekstraoralno s istog pacijenta što ga čini biokompatibilnim. Ako se radi o manjem defektu, koštani blok se uzima intraoralno, najčešće s ramusa ili simfize mandibule. Prednost je u tome što se oba operacijska polja tada nalaze intraoralno, te je stopa revaskularizacije veća. Horizontalna augmentacija alveolarnog grebena je indicirana u slučajevima manjka koštanog tkiva u horizontalnoj dimenziji, dok je vertikalna dimenzija očuvana. Za procjenu veličine defekta najbolje je koristiti CBCT (73). Tehnikom horizontalne blok augmentacije širina grebena može se povećati četiri do pet milimetara. Najčešća postoperativna komplikacija kod ove tehnike jest pojava dehiscijencije (74).

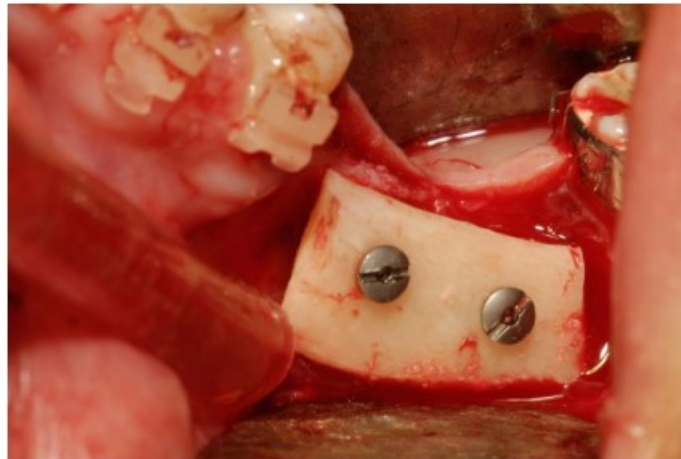
Budući da su autologni graftovi skloni resorpciji, bolje je za augmentaciju koristiti predimenzionirani koštani graft. Resorpcija je površinska te može iznositi do 50 % volumena. Stupanj resorpcije grafta može se smanjiti prekrivanjem grafta membranom i ksenogenim biomaterijalom. Autologni koštani blok vrlo brzo nakon ugradnje pokazuje visoku stopu integracije s tkivom. Kada je augmentacija učinjena kombinacijom koštanog bloka s ksenogenim materijalom i membranom, implantat se postavlja četiri do šest mjeseci nakon zahvata. Ako je za augmentaciju korišten samo autologni koštani blok, indicirana je postava implantata tri mjeseca nakon augmentacije kako bi se smanjila resorpcija koštanog bloka (75).

Autologni koštani blok uzima se s intraoralnog ili ekstraoralnog donorskog mjesta te se privremeno stavlja u posudu s fiziološkom otopinom. Zatim se pristupa mjestu gdje se nadoknađuje defekt. Prvo se područje anestezira, a nakon toga se odiže mukoperiostalni režanj. Incizija za oblikovanje režnja ide sulkularno oko susjednih zuba te se nastavlja krestalno preko dijela alveolarnog grebena koji je bezub. Zatim se s obje strane radi rasteretni rez u području susjednih zuba. Nakon odizanja režnja kiretira se površina koja će se augmentirati kako bi se uklonili ostatci tkiva. Sve neravnine i oštri rubovi se zaglade svrdlom te se napravi ležište za koštani graft. Nakon toga se pristupa već opisanoj dekortikaciji površine na koju će se postaviti koštani graft. Zatim se blok postavlja na kost te ga se pridržava pincetom, a svrdlom se kroz perforacije na bloku naprave dva utora u kosti. Kroz te utore se blok fiksira s najmanje dva vijka. Kada se blok čvrsto fiksira na kost provjeri se postoje li prazni prostori između bloka i kosti te se ispune strugotinama autologne kosti. Nakon toga se koštani blok prekrije granuliranim koštanim nadomjesnim materijalom i membranom koji ga štite od resorpcije. Idući korak je šivanje režnja koje mora biti učinjeno bez tenzije rubova rane. Ako je potrebno, režanj se mobilizira periostalnom incizijom (74).



Slika 5. Oblikovanje koštanog transplantata

Preuzeto s dopuštenjem autora: Davor Brajdić, izv. prof. dr. sc.



Slika 6. Fiksirani koštani transplantat

Preuzeto s dopuštenjem autora: Davor Brajdić, izv. prof. dr. sc.

6.1.3. Vertikalna blok augmentacija

Vertikalna blok augmentacija je postupak koji se koristi kada postoji gubitak visine, odnosno vertikalne dimenzije kosti. Najveći izazovi ovog zahvata su nepredvidiva resorpcija koštanog bloka i manjak mekih tkiva. Vertikalna blok augmentacija je indicirana kada je gubitak vertikalne dimenzije 4 milimetra ili veći. Uspješnim zahvatom visina alveolarnog grebena može se povećati do 5 milimetara. Najčešća komplikacija ovog zahvata je također dehiscijencija te ekspaniranje grafta koje vodi do infekcije (74). Kod većeg gubitka kosti i nedostatka više zuba indicirani su složeniji zahvati. Veći defekt može se sanirati

„Interpozicijskim graftom“. Prvo se izvodi krestalna incizija te se odiže vestibularni režanj, a oralno tkivo ostaje priljubljeno uz kost. Zatim se piezotomom napravi horizontalni rez te se gornji segment, spojen za meko tkivo, odvoji. Praznina se ispuni strugotinama autologne kosti, pa se gornji i donji segment fiksiraju osteosintetskim pločicama (76).

Još jedna tehnika koja se može koristiti kod velikih gubitaka tkiva je *Shell* tehnika („Sendvič graft“). Koštani se blok fiksira vestibularno, ali se ostavi razmak od nekoliko milimetara između kosti i bloka za augmentaciju. Taj se prazan prostor ispuni strugotinama autologne kosti te se cijeli defekt zatim prekrije ksenogenim nadomjesnim materijalom i membranom (77).

6.1.4. Distrakcijska osteogeneza

Distrakcijska osteogeneza je postupak kojim se kost pokušava formirati fiziološkim putem. Naprava za izvlačenje, distraktor, fiksira se na koštani segment i koštanu bazu te se koštani segment polagano i kontrolirano izvlači. Okretanjem vijka aktivira se naprava te se istežu fibrozne niti unutar ugruška koji se nalazi između baze kosti i segmenta. Taj podražaj dovodi do diferencijacije osteoprogenitnih stanica (81).

Ovom metodom vertikalna se dimenzija može povećati za 7 do 15 milimetara. Distrakcijska osteogeneza je indicirana kod velikih koštanih defekata s dovoljnom širinom baze. Ova tehnika daje bolje rezultate u mandibuli. Segment se s vestibularne strane svrdlom potpuno odvaja od bazalne kosti, a ostaje spojen s mukoperiostom. Nakon što je segment oslobođen distraktor se fiksira. Ova metoda ima brojne nedostatke, kao što su otežan govor i hranjenje, smanjena estetika te svakodnevna aktivacija naprave. Međutim, novostvorena kost ima jednaka svojstva kao prirodna kost. Također nema potrebe za korištenjem dodatnih materijala te je formacija nove kosti relativno brza. Od komplikacija najčešće nastaju fraktura segmenta ili bazalne kosti, a distrakcija je često nedovoljna te je potrebna dodatna augmentacija (82).

6.1.5. Prezervacija alveole

Tehnika prezervacije alveole je tehnika kojom se želi smanjiti dimenzijske promjene alveole nakon ekstrakcije zuba. Materijal koji se koristi u tu svrhu može biti bilo koji do sad opisani materijal. Materijal se može dodatno prekriti membranom, a u svrhu prezervacije alveole se može koristiti i sama membrana koja će, kao mehanička barijera, pružiti zaštitu postekstrakcijskoj alveoli i ugrušku (78). Autologni materijal je najbolji materijal koji se

može koristiti u svim tehnikama augmentacije, uključujući tehniku prezervacije alveole. Međutim, ako se radi o ekstrakciji samo jednog zuba, otvaranje još jednog operacijskog polja kako bi se uzeo autologni materijal bilo bi preinvazivno. Osim autolognog, mogu se koristiti i ksenogeni i aloplastični materijali. Unatoč prezervaciji alveole određena resorpcija vestibularne stijenke je neizbježna. Do toga dolazi jer nakon ekstrakcije zuba dolazi do prekida opskrbe krvi iz područja parodonta i gingive. Prije postave materijala za prezervaciju alveole nužno je kohleacijom ukloniti zaostalo tkivo iz postekstrakcijske alveole te je isprati fiziološkom otopinom. Biomaterijal se postavi u alveolu i kondenzira se nabijačem te se može, ali i ne mora, prekriti membranom. Ako se membrana postavi, potrebno ju je, zajedno s biomaterijalom, fiksirati šavovima. Također se preporučuje koristiti membranu koja se brže resorbira jer epitel počinje prekrivati ranu nakon četiri do pet tjedana (79). Ako je u alveolu postavljen aloplastični ili ksenogeni materijal, implantat se postavlja nakon četiri do šest mjeseci, a ako je postavljen autologni materijal, implantaciji se može pristupiti i nakon tri mjeseca (80).

6.1.6. Le Fort I osteotomija

Ako se u bezuboj maksili javlja znatan nedostatak koštanog tkiva, i to takav da narušava estetski izgled pacijenta, indicirana je Le Fort osteotomija (83). Kada visina kosti iznosi 4 milimetra ili manje te blok augmentacijom nije moguće ostvariti adekvatne međučeljusne odnose, može se izvesti Le Fort I osteotomija (84). Ovakav zahvat zahtijeva opću anesteziju i veliku količinu nadomjesne kosti koja se uzima s ekstraoralnog donorskog mjesta (85).

Maksila se fiksira anteriorno i inferiorno interpozicijskim graftovima, a prazna mjesta se ispune autolognim koštanim materijalom. Operacijsko područje se ostavi da cijeli tri do šest mjeseci nakon čega se ugrađuju implantati i vade osteosintetske pločice. Ovaj zahvat je opsežan te zahtijeva hospitalizaciju, ali omogućava uspostavu željenih međučeljusnih odnosa (86). Komplikacije koje se mogu javiti su dehiscijencija, fraktura maksile, edem te sljepoća koja nastaje ako dođe do ozljede optičkog živca (87)

6.2. Augmentacija alveolarnog grebena za vrijeme postave implantata

Augmentacija za vrijeme postave implantata moguća je ako postoji dovoljna količina kosti za postizanje primarne stabilnosti implantata. Također, u vertikalnoj dimenziji mora postojati dovoljno koštanog tkiva s barem tri strane implantata. Najčešći defekti koji se saniraju augmentacijom za vrijeme postave implantata su fenestracija s vestibularne strane i dehiscijencije (4).

6.2.1. GBR

GBR tehnika se vrlo često koristi tijekom postave implantata kako bi se sanirali manji koštani defekti te kako bi se postigao željeni estetski izgled alveolarnog grebena, posebice u fronti. Indikacije za ovu tehniku su fenestracija ili dehiscijencija veća od 2 milimetra. Potrebna širina grebena je barem 4 milimetra (88).

Principi GBR tehnike tijekom ugradnje implantata su isti kao i kod GBR tehnike prije ugradnje implantata. Koristi se membrana koja predstavlja mehaničku barijeru između defekta i epitela i vezivnog tkiva, te im tako onemogućava urastanje u prostor defekta (89).

Kod korištenja ove tehnike defekt je manjih dimenzija, a postoji dovoljna količina kosti da bi se implantat postavio u adekvatan položaj te da bi se ostvarila primarna stabilnost (90).

Prvo se odiže režanj s vestibularne strane te minimalno s oralne strane. Nakon toga se preparira ležište za implantat te se implantat postavlja u ležište. Ekspozirana površina implantata pokriva se nekim od nadomjesnih biomaterijala, najčešće ksenogenim. Ksenogeni koštani materijal se sporo resorbira, te tako daje prostornu stabilnost defektu. Preporučeno je površinu implantata prvo prekriti strugotinama vlastite kosti, a zatim ksenogenim materijalom (91).

6.2.2. Ridge-split tehnika

Ridge-split tehnika je tehnika u kojoj se alveolarni greben frakturira na dva jednaka dijela u longitudinalnom smjeru. Dolazi do frakture u krestalnom dijelu grebena, a apikalni dio ostaje nefrakturiran, te osigurava krvnu opskrbu koštanom segmentu kako bi moglo doći do oseointegracije implantata. Piezotomom se probije kortikalni dio alveolarnog grebena do dubine budućeg implantata. Osteotomija se izvodi nekoliko milimetara distalno i mezijalno od mjesta na koje će se postaviti implantat te maksimalno 1 milimetar od susjednog zuba. Zatim se dljetom polagano odvajaju koštani dijelovi slijedeći gradaciju promjera svrdla za prepariranje ležišta (92).

Kako bi se mogla izvesti *ridge-split* tehnika, potrebno je imati greben visine od minimalno 10 milimetara te širine od minimalno 4 milimetra. Alveolarni greben trebao bi biti građen od veće količine spongioze kako bi bio što elastičniji. Poželjno je da bukalna i oralna stijenka grebena budu što paralelnije. Radi što boljeg uspjeha tehnike preporučuje se frakturu pukotinu ispuniti materijalom za augmentaciju te prekriti membranom (93). Najčešća komplikacija je fraktura bukalnog segmenta (94).

Neadekvatna širina i visina alveolarnog grebena predstavlja problem implantoprotetskoj sanaciji bezubosti. Potrebno je nadoknaditi izgubljeno koštanog tkivo kako bi se implantati mogli postaviti u željeni položaj (3). Uzroci gubitka kosti su različiti – upala, trauma, ciste, tumori te resorpcija kosti kao posljedica bezubosti (61). Materijali koji se koriste za nadoknadu izgubljenog koštanog tkiva mogu biti autologni, alogeni, ksenogeni ili aloplastični(5). Idealan materijal za nadoknadu defekta je autologna kost pacijenta, a donorsko mjesto s kojeg je uzeta može biti smješteno intraoralno ili ekstraoralno (32). Tehnike za augmentaciju alveolarnog grebena mogu se podijeliti na tehnike koje se izvode prije ugradnje implantata i na tehnike koje se izvode za vrijeme ugradnje implantata. Ako je defekt veći, preporučaju se tehnike augmentacije koje se izvode prije ugradnje implantata, odnosno GBR, horizontalna blok augmentacija, vertikalna blok augmentacija, prezervacija alveole, distrakcijska osteogeneza te Le Fort I osteotomija . Za sanaciju manjih defekata mogu se koristiti tehnike augmentacije istovremeno s ugradnjom implantata – GBR s istovremenom postavom implantata te ridge-split tehnika (67). Svakom slučaju pristupa se individualno te kliničar na temelju svog iskustva i podataka dostupnih u suvremenoj literaturi odlučuje koju metodu i materijale će koristiti.

8. ZAKLJUČAK

U slučaju manjka koštanog tkiva prije postave dentalnih implantata kliničar se suočava s pitanjem kako to tkivo nadoknaditi. Postoje različiti oblici defekata alveolarnog grebena te različite tehnike i materijali za augmentaciju koji se mogu upotrijebiti prije ili za vrijeme postave implantata. Ne postoji idealan materijal niti tehnika, već svaka tehnika i materijal imaju svoje prednosti i nedostatke. Na kliničaru je da na temelju analize defekta, stručne literature i iskustva donese odluku kako pristupiti sanaciji. Terapijski pristup ovisi o vrsti defekta, o tome nadoknađuju li se svi zubi ili samo neki od njih, spretnosti kliničara te o mogućnostima pacijenta. Uspjeh terapije, odnosno izabrane metode augmentacije, najviše ovisi o pravilno postavljenoj indikaciji te o znanju i spretnosti kliničara.

1. Roberts WE, Turley PK, Brezniak N, Fielder PJ. Implants: Bone physiology and metabolism. *CDA J.* 1987;15(10):54-61.
2. Resnik R, Misch C. *Misch's Contemporary Implant Dentistry.* 4.izd. India: Elsevier; 2020. 1264 p.
3. Klokkevold PR. Localized bone augmentation and implant site development. *Carranzas's Clinical periodontology.* 10. izd. Philadelphia: Saunders; 2006. 1328 p.
4. Tolstunov L, Hamrick JFE, Broumand V, Shilo D, Rachmiel A. Bone Augmentation Techniques for Horizontal and Vertical Alveolar Ridge Deficiency in Oral Implantology. *Oral Maxillofac Surg Clin North Am.* 2019;31(2):163-191.
5. Sonick M, Hwang D. *Implant site development.* 1. izd. Chichester: John Wiley & Sons; 2012. 464 p.
6. Junqueira LC, Carneiro J. *Osnove histologije.* 1. izd. Zagreb: Školska knjiga; 2005. 524 p.
7. Zoričić Cvek S, Bobinac D, Đudarić L, Cvijanović O. Pregradnja koštanog sustava. *Medicina Fluminensis.* 2015;51(4):482-493.
8. Capulli M, Paone R, Rucci N. Osteoblast and osteocyte: games without frontiers. *Arch Biochem Biophys.* 2014;561:3-12.
9. Glimcher MJ. The nature of the mineral phase in bone. In: Glimcher MJ, editor. *Metabolic bone disease.* San Diego: Academic Press; 1998. 811 p.
10. Ducy P, Zhang R, Geoffroy V, Ridall AL, Karsenty G. *Osf2/Cbfa1: a transcriptional activator of osteoblast differentiation.* *Cell.* 1997; 89(5):747-54.
11. Matyas JR, Sandell LJ, Adams ME. Gene expression of type II collagens in chondroosteophytes in experimental osteoarthritis. *Osteoarthritis Cartilage.* 1997;5(2):9.
12. Boyce BF, Xing L. Functions of RANKL/RANK/OPG in bone modeling and remodeling. *Arch Biochem Biophys.* 2008; 473(2):139-46.
13. Milas-Ahić J, Prus V, Kardum Ž, Kovačević I. Patofiziologija osteoporoze. *Reumatizam.* 2014; 61(2):65-69.
14. Kamioka H, Sugawara Y, Honjo T, Yamashiro T, Takano-Yamamoto T. Terminal differentiation of osteoblasts to osteocytes is accompanied by dramatic changes in the distribution of actin-binding proteins. *J Bone Miner Res.* 2004;19(3):471-8.
15. Verborgt O, Gibson G, Schaffler MB. Loss of osteocyte integrity in association with microdamage and bone remodeling after fatigue in vivo. *J Bone Miner Res.* 2000;15(1):60-7.

16. Bonewald LF. Osteocytes as dynamic multifunctional cells. *Ann N Y Acad Sci.* 2007;1116:281-90.
17. Lee JY, Yang JY, Kim SW. Bone Lining Cells Could Be Sources of Bone Marrow Adipocytes. *Front Endocrinol (Lausanne).* 2021;12:766254.
18. Andersen TL, Sondergaard TE, Skorzynska KE, Dagnaes-Hansen F, Plesner TL, Hauge EM, et al. A physical mechanism for coupling bone resorption and formation in adult human bone. *Am J Pathol.* 2009;174(1):239–47.
19. Seeman E. Bone modeling and remodeling. *Crit Rev Eukaryot Gene Expr.* 2009;19(3):219-33.
20. Khazai N, Judd SE, Tangpricha V. Calcium and vitamin D: skeletal and extraskeletal health. *Curr Rheumatol Rep.* 2008; (2):110-7.
21. Wallach S, Carstens JB Jr, Avioli LV. Calcitonin, osteoclasts, and bone turnover. *Calcif Tissue Int.* 1990;47(6):388-91.
22. Barone A, Ricci M, Tonelli P, Santini S, Covani U. Tissue changes of extraction sockets in humans: a comparison of spontaneous healing vs. ridge preservation with secondary soft tissue healing. *Clin Oral Implants Res.* 2013;24(11):1231-7.
23. Evian CI, Rosenberg ES, Cosslet JG, Corn H. The osteogenic activity of bone removed from healing extraction sockets in human. *J Periodontol.* 1982;53:81-5.
24. Papapanou PN, Tonetti MS. Diagnosis and epidemiology of periodontal osseous lesions. *Periodontol 2000.* 2000;22(1):8-21.
25. Newman MG, Takei HH, Klokkevold PR, Carranza FA. Carranza's clinical periodontology. 12. izd. Philadelphia: Elsevier Saunders; 2014. 904 p.
26. Brånemark PI, Zarb GA, Albrektsson T, editors. Tissue integrated prosthesis: osseointegration in clinical dentistry. 1.izd. Chicago: Quintessence Books; 1985. 305 p
27. Wismeijer D, Chen S, Buser D, editors. ITI treatment guide series, volume 7. Ridge augmentation procedures in implant dentistry: A staged approach. 1.izd. Berlin: Quintessence Publishing; 2014. 232 p.
28. Marx RE, Ehler WJ, Peleg M. "Mandibular and facial reconstruction" rehabilitation of the head and neck cancer patient. *Bone.* 1996; 19(1):59-82.
29. Fillingham Y, Jacobs J. Bone grafts and their substitutes. *Bone Joint J.* 2016;98-B(1 Suppl A):6-9.
30. Wolf HF, Rateitschak-Pluss EM, Raiteitschak KH. Parodontologija. 3. izd. Jastrebarsko: Naklada Slap; 2009. 544 p.

31. Misch CE, Dietsch F. Bone-grafting materials in implant dentistry. *Implant Dent.* 1993; 2(3):158-67.
32. Lindhe J, Lang NP, Karring T. *Klinička parodontologija i dentalna implantologija*. 5. izd. Zagreb: Nakladni zavod Globus; 2010. 1340 p.
33. Nampo T, Watahiki J, Enomoto A, Taguchi T, Ono M, Nakano H, Yamamoto G, Irie T, Tachikawa T, Maki K. A new method for alveolar bone repair using extracted teeth for the graft material. *J Periodontol.* 2010; (9):1264-72.
34. Kumar P, Vinitha B, Fathima G. Bone grafts in dentistry. *J Pharm Bioallied Sci.* 2013; 5 (1):125-7.
35. Pape HC, Evans A, Kobbe P. Autologous bone graft: properties and techniques. *J Orthop Trauma.* 2010; 24 (1):36-40.
36. Tolman DE. Reconstructive procedures with endosseous implants in grafted bone: a review of the literature. *Int J Oral Maxillofac Implants.* 1995 ;10(3):275-94.
37. Zhao R, Yang R, Cooper PR, Khurshid Z, Shavandi A, Ratnayake J. Bone Grafts and Substitutes in Dentistry: A Review of Current Trends and Developments. *Molecules.* 2021 ;26(10):3007.
38. Jensen J, Sindet-Pedersen S, Oliver AJ. Varying treatment strategies for reconstruction of maxillary atrophy with implants: results in 98 patients. *J Oral Maxillofac Surg.* 1994;52(3):210-8.
39. Garg AK. *Bone Biology, Harvesting, Grafting for Dental Implants: Rationale and Clinical Applications*. Chicago: Quintessence Publishing; 2004. 279 p.
40. LeGeros RZ. Biodegradation and bioresorption of calcium phosphate ceramics. *Clin Mater.* 1993;14(1):65-88.
41. Solar P, Geyerhofer U, Traxler H, Windisch A, Ulm C, Watzek G. Blood supply to the maxillary sinus relevant to sinus floor elevation procedures. *Clin Oral Implants Res.* 2000;11(3):217-29.
42. Schenk RK, Buser D, Hardwick WR, Dahlin C. Healing pattern of bone regeneration in membrane-protected defects: a histologic study in the canine mandible. *Int J Oral Maxillofac Implants.* 1994; 9(1):13-29.
43. Bičanić M, Vražić D. Regenerativni materijali u parodontologiji. *Sonda.* 2011;12(22):48-54.
44. Rakhmatia YD, Ayukawa Y, Furuhashi A, Koyano K. Current barrier membranes: titanium mesh and other membranes for guided bone regeneration in dental applications. *J Prosthodont Res.* 2013;57(1):3-14.

45. Rothamel D, Schwarz F, Sager M, Herten M, Sculean A, Becker J. Biodegradation of differently cross-linked collagen membranes: an experimental study in the rat. *Clin Oral Implants Res.* 2005;16(3):369-78.
46. Schwarz F, Rothamel D, Herten M, Sager M, Becker J. Angiogenesis pattern of native and cross-linked collagen membranes: an immunohistochemical study in the rat. *Clin Oral Implants Res.* 2006;17(4):403-9.
47. Blašković M, Gabrić D, Katanec D, Brozović J, Gikić J, Sušić M. Primjena trombocitima obogaćenog fibrina u oralnoj kirurgiji. *Medix.* 2012;103;176-81.
48. Dohan Ehrenfest DM, Andia I, Zumstein MA, Zhang CQ, Pinto NR, Bielecki T. Classification of platelet concentrates (Platelet-Rich Plasma-PRP, Platelet-Rich FibrinPRF) for topical and infiltrative use in orthopedic and sports medicine: current consensus, clinical implications and perspectives. *Muscles Ligaments Tendons J.* 2014;4(1):3-9.
49. Sunitha Raja V, Munirathnam Naidu E. Platelet-rich fibrin: evolution of a second generation platelet concentrate. *Indian J Dent Res.* 2008;19(1):42-6.
50. Chiapasco M, Zaniboni M, Boisco M. Augmentation procedures for the rehabilitation of deficient edentulous ridges with oral implants. *Clin Oral Implants Res.* 2006 ;17 (2):136-59.
51. Kusiak JF, Zins JE, Whitaker LA. The early revascularization of membranous bone. *Plast Reconstr Surg.* 1985;76(4):510-6.
52. Clavero J, Lundgren S. Ramus or chin grafts for maxillary sinus inlay and local onlay augmentation: comparison of donor site morbidity and complications. *Clin Implant Dent Relat Res.* 2003;5(3):154-60.
53. Misch CM. Comparison of intraoral donor sites for onlay grafting prior to implant placement. *Int J Oral Maxillofac Implants.* 1997;12(6):767-76.
54. ITI Treatment Guide Series, Volume 7: Ridge Augmentation Procedures in Implant Dentistry: A Staged Approach. Berlin: Quintessence Publishing; 2014. 232 p.
55. Clavero J, Lundgren S. Ramus or chin grafts for maxillary sinus inlay and local onlay augmentation: comparison of donor site morbidity and complications. *Clin Implant Dent Relat Res.* 2003;5(3):154-60.
56. Neiva RF, Gapski R, Wang HL. Morphometric analysis of implant-related anatomy in Caucasian skulls. *J Periodontol.* 2004;75(8):1061-7.
57. Gapski R, Wang HL, Misch CE. Management of incision design in symphysis graft procedures: a review of the literature. *J Oral Implantol.* 2001;27(3):134-42.

58. Pikos MA. Mandibular block autografts for alveolar ridge augmentation. *Atlas Oral Maxillofac Surg Clin North Am.* 2005;13(2):91-107.
59. Clavero J, Lundgren S. Ramus or chin grafts for maxillary sinus inlay and local onlay augmentation: comparison of donor site morbidity and complications. *Clin Implant Dent Relat Res.* 2003;5(3):154-60.
60. Zouhary KJ. Bone graft harvesting from distant sites: concepts and techniques. *Oral Maxillofac Surg Clin North Am.* 2010;22(3):301-16.
61. Buser D, Martin W, Belser UC. Optimizing esthetics for implant restorations in the anterior maxilla: anatomic and surgical considerations. *Int J Oral Maxillofac Implants.* 2004;19 Suppl:43-61.
62. Sclar AG. *Soft Tissue and Esthetic Considerations in Implant Therapy.* Chicago: Quintessence Publishing; 2003. 282 p.
63. Miloro M, Larsen P, Ghali GE, Waite P. *Peterson's Principles of Oral and Maxillofacial Surgery.* 2. izd. Ontario, Canada: BC Decker; 2004. 1500 p.
64. Park JC, Kim CS, Choi SH, Cho KS, Chai JK, Jung UW. Flap extension attained by vertical and periosteal-releasing incisions: a prospective cohort study. *Clin Oral Implants Res.* 2012;23(8):993-8.
65. Burkhardt R, Lang NP. Role of flap tension in primary wound closure of mucoperiosteal flaps: a prospective cohort study. *Clin Oral Implants Res.* 2010;21(1):50-4.
66. Liu J, Kerns DG. Mechanisms of guided bone regeneration: a review. *Open Dent J.* 2014;8:56-65.
67. Milinkovic I, Cordaro L. Are there specific indications for the different alveolar bone augmentation procedures for implant placement? A systematic review. *Int J Oral Maxillofac Surg.* 2014;43(5):606-25
68. Farmer M, Darby I. Ridge dimensional changes following single-tooth extraction in the aesthetic zone. *Clin Oral Implants Res.* 2014;25(2):272-7.
69. Liu J, Kerns DG. Mechanisms of guided bone regeneration: a review. *Open Dent J.* 2014;8:56-65.
70. Buser, D. *20 Years of Guided Bone Regeneration in Implant Dentistry.* 2. izd. Chicago. Quintessence Pub. Co; 2009. 272 p.
71. Clementini M, Morlupi A, Agrestini C, Ottria L. Success rate of dental implants inserted in autologous bone graft regenerated areas: a systematic review. *Oral Implantol.* 2011;4(3-4):3-10.

72. Le B, Rohrer MD, Prasad HS. Screw "tent-pole" grafting technique for reconstruction of large vertical alveolar ridge defects using human mineralized allograft for implant site preparation. *J Oral Maxillofac Surg.* 2010;68(2):428-35.
73. Tan WL, Wong TL, Wong MC, Lang NP. A systematic review of post-extraction alveolar hard and soft tissue dimensional changes in humans. *Clin Oral Implants Res.* 2012;23 Suppl 5:1-21.
74. Jensen SS, Terheyden H. Bone augmentation procedures in localized defects in the alveolar ridge: clinical results with different bone grafts and bone-substitute materials. *Int J Oral Maxillofac Implants.* 2009;24 Suppl:218-36.
75. von Arx T, Buser D. Horizontal ridge augmentation using autogenous block grafts and the guided bone regeneration technique with collagen membranes: a clinical study with 42 patients. *Clin Oral Implants Res.* 2006;17(4):359-66.
76. Khoury F, Ponte A. The three-dimensional reconstruction of the alveolar crest with mandibular bone block graft: a clinical study. *Int J Oral Maxillofac Implants.* 2004;19:795-766.
77. Stimmelmayer M, Güth JF, Schlee M, Göhring TN, Beuer F. Use of a modified shell technique for three-dimensional bone grafting: description of a technique. *Aust Dent J.* 2012;57(1):93-7.
78. Lekovic V, Camargo PM, Klokkevold PR, Weinlaender M, Kenney EB, Dimitrijevic B, Nedic M. Preservation of alveolar bone in extraction sockets using bioabsorbable membranes. *J Periodontol.* 1998;69(9):1044-9.
79. Vittorini Orgeas G, Clementini M, De Risi V, de Sanctis M. Surgical techniques for alveolar socket preservation: a systematic review. *Int J Oral Maxillofac Implants.* 2013;28(4):1049-61.
80. Ten Heggeler JM, Slot DE, Van der Weijden GA. Effect of socket preservation therapies following tooth extraction in non-molar regions in humans: a systematic review. *Clin Oral Implants Res.* 2011;22(8):779-88.
81. Huang C, Ogawa R. Mechanotransduction in bone repair and regeneration. *FASEB J.* 2010;24(10):3625-32.
82. Saulacic N, Somoza-Martin M, Gándara-Vila P, Garcia-Garcia A. Relapse in alveolar distraction osteogenesis: an indication for overcorrection. *J Oral Maxillofac Surg.* 2005;63(7):978-81.

83. Kahnberg KE, Nilsson P, Rasmusson L. Le Fort I osteotomy with interpositional bone grafts and implants for rehabilitation of the severely resorbed maxilla: a 2-stage procedure. *Int J Oral Maxillofac Implants*. 1999;14(14):571-8.
84. Cawood JI, Howell RA. A classification of the edentulous jaws. *Int J Oral Maxillofac Surg*. 1988;17(4):232-6.
85. Att W, Bernhart J, Strub JR. Fixed rehabilitation of the edentulous maxilla: possibilities and clinical outcome. *J Oral Maxillofac Surg*. 2009;67(11 Suppl):60-73.
86. Chiapasco M, Brusati R, Ronchi P. Le Fort I osteotomy with interpositional bone grafts and delayed oral implants for the rehabilitation of extremely atrophied maxillae: a 1-9-year clinical follow-up study on humans. *Clin Oral Implants Res*. 2007;18(1):74-85.
87. Soehardi A, Meijer GJ, Hoppenreijns TJ, Brouns JJ, de Koning M, Stoeltinga PJ. Stability, complications, implant survival, and patient satisfaction after Le Fort I osteotomy and interposed bone grafts: follow-up of 5-18 years. *Int J Oral Maxillofac Surg*. 2015;44(1):97-103.
88. Chiapasco M, Zaniboni M.N. Clinical outcomes of GBR procedures to correct periimplant dehiscences and fenestrations: a systematic review. *Clin Oral Implants Res*. 2009 Suppl 4:113-23.
89. Liu J, Kerns DG. Mechanisms of guided bone regeneration: a review. *Open Dent J*. 2014 16;8:56-65.
90. Buser D, Halbritter S, Hart C, Bornstein MM, Grütter L, Chappuis V, Belser UC. Early implant placement with simultaneous guided bone regeneration following single-tooth extraction in the esthetic zone: 12-month results of a prospective study with 20 consecutive patients. *J Periodontol*. 2009;80(1):152-62.
91. Clementini M, Morlupi A, Agrestini C, Barlattani A. Immediate versus delayed positioning of dental implants in guided bone regeneration or onlay graft regenerated areas: a systematic review. *Int J Oral Maxillofac Surg*. 2013;42(5):643-50.
92. Bassetti MA, Bassetti RG, Bosshardt DD. The alveolar ridge splitting/expansion technique: a systematic review. *Clin Oral Implants Res*. 2016;27(3):310-24
93. Pandey KP, Kherdekar RS, Advani H, Dixit S, Dixit A. Mandibular Alveolar Ridge Split With Simultaneous Implant Placement: A Case Report. *Cureus*. 2022 6;14(11):e31156.

94. Altiparmak N, Akdeniz SS, Bayram B, Gulsever S, Uckan S. Alveolar Ridge Splitting Versus Autogenous Onlay Bone Grafting: Complications and Implant Survival Rates. *Implant Dent.* 2017;26(2):284-287.

Anja Grubešić rođena je 13. lipnja 1998. godine u gradu Zagrebu u Republici Hrvatskoj. Završila je Osnovnu školu Marina Držića. Nakon osnovne škole upisuje II. gimnaziju u Zagrebu 2013. godine. Stomatološki fakultet Sveučilišta u Zagrebu upisuje 2017. godine.