

Komplicirane frakture krune zuba: suvremeni pristup liječenju

Kazić, Petra

Master's thesis / Diplomski rad

2023

Degree Grantor / Ustanova koja je dodijelila akademski / stručni stupanj: **University of Zagreb, School of Dental Medicine / Sveučilište u Zagrebu, Stomatološki fakultet**

Permanent link / Trajna poveznica: <https://um.nsk.hr/um:nbn:hr:127:719291>

Rights / Prava: [In copyright](#) / [Zaštićeno autorskim pravom.](#)

Download date / Datum preuzimanja: **2024-12-12**



Repository / Repozitorij:

[University of Zagreb School of Dental Medicine Repository](#)





Sveučilište u Zagrebu
Stomatološki fakultet

Petra Kazić

**KOMPLICIRANE FRAKTURE KRUNE
ZUBA: SUVREMENI PRISTUP LIJEČENJU**

DIPLOMSKI RAD

Zagreb, 2023.

Rad je ostvaren u Zavodu za dječju i preventivnu stomatologiju Stomatološkog fakulteta Sveučilišta u Zagrebu.

Mentor rada: izv. prof. dr. sc. Tomislav Škrinjarić

Lektor hrvatskog jezika: Iva Samardžija, mag. croat. et mag. educ. croat.

Lektor engleskog jezika: Mirna Rukavina Bakšaj, prof. engleskog jezika i književnosti i njemačkog jezika

Rad sadrži: 39 stranica

2 tablice

12 slika

Rad je vlastito autorsko djelo, koje je u potpunosti samostalno napisano uz naznaku izvora drugih autora i dokumenata korištenih u radu. Osim ako nije drukčije navedeno, sve ilustracije (tablice, slike i dr.) u radu su izvorni doprinos autora diplomskog rada. Autor je odgovoran za pribavljanje dopuštenja za korištenje ilustracija koje nisu njegov izvorni doprinos, kao i za sve eventualne posljedice koje mogu nastati zbog nedopuštenog preuzimanja ilustracija odnosno propusta u navođenju njihovog podrijetla.

Zahvala

Zahvaljujem se svojem cijenjenom mentoru, izv. prof. dr. sc. Tomislavu Škrinjariću na prenesenom znanju i vremenu koje mi je posvetio tijekom izrade diplomskog rada.

Hvala mojim dragim roditeljima i prijateljima na podršci i motivaciji tijekom cijelog mojeg studiranja.

KOMPLICIRANE FRAKTURE KRUNE ZUBA: SUVREMENI PRISTUP LIJEČENJU

Sažetak

Dentalne traume predstavljaju ozljedu zuba i okolnih struktura nastalu kao posljedica djelovanja izravne i/ili neizravne sile. Obično nastaju u dječjoj i tinejdžerskoj dobi, a najčešće su zahvaćeni maksilarni sjekutići.

Svrha ovog rada je prikazati slučaj komplicirane frakture krune zuba i njezinu terapiju. Terapija ekspanirane pulpe prema sadašnjim smjernicama ide u korist pulpotomije koja pokazuje veći uspjeh nasuprot direktnog prekrivanja pulpe. U slučaju da se pulpa ne uspije održati vitalnom, terapijske metode uključuju apeksifikaciju ili revaskularizaciju s ciljem završavanja rasta i razvoja korijena.

Prevalencija komplicirane frakture krune zuba u trajnoj denticiji je 8 %, dok je u mliječnoj dosta niža i čini 2 %, a to se pripisuje slabijoj mineralizaciji i prema tome većoj rezilijenciji alveolarne kosti u dječjoj dobi. Komplicirane frakture krune zuba najčešće nastaju uslijed padova, sporta, prometnih nezgoda i nasilja, a činjenica da sportske aktivnosti čine visok udio uzroka, upućuje na potrebu za izradom i korištenjem sportskih udlaga za djecu pa i odrasle koji se time bave.

U ovom prikazu slučaja komplicirane frakture krune mladog trajnog zuba provodi se parcijalna pulpotomija po Cveku te izrađuje kompozitna restauracija nanohibridnim kompozitnim materijalom. Cilj terapije je omogućiti nastavak rasta i razvoja korijena, očuvati zub u čeljusti i povratiti mu originalan oblik, budući da se radi o maksilarnom incizivu koji je od velike važnosti u estetskom, fonetskom i funkcijskom aspektu za pacijenta.

Ključne riječi: dentalna trauma; komplicirana fraktura krune; parcijalna pulpotomija; sportske udlage

COMPLICATED CROWN FRACTURES: CONTEMPORARY APPROACH TO THE TREATMENT

Summary

Dental injuries represent damage to the tooth and surrounding structures caused by direct and/or indirect force. They usually occur during childhood and adolescence, with the maxillary incisors being the most commonly affected.

The purpose of this study is to represent a case of complicated crown fracture of a tooth and its therapy. According to current guidelines, the therapy for exposed pulp favours pulpotomy, which has shown greater success compared to direct pulp capping. In cases where the pulp cannot be maintained vital, therapeutic methods include apexification or revascularization, aiming to complete root growth and development.

The prevalence of complicated crown fractures in permanent dentition is 8%, while in primary dentition it is significantly lower at 2%. This can be attributed to weaker mineralization and consequently greater resilience of the alveolar bone during childhood. Complicated crown fractures most commonly occur due to falls, sports activities, traffic accidents and violence. The fact that sports activities account for a high percentage of causes emphasizes the need for the development and use of sports mouthguards for children and adults involved in such activities. In this case presentation of a complicated crown fracture in a young permanent tooth, partial pulpotomy applying Cvek technique is performed, followed by composite restoration using nanohybrid composite material. The goal of the therapy is to enable continued root growth and development, preserve the tooth in the jaw, and restore its original shape. This is particularly important for a maxillary incisor, as it has significant aesthetic, phonetic and functional implications for the patient.

Key words: dental injury; complicated crown fracture; partial pulpotomy; sport mouthguard

SADRŽAJ

1. UVOD	1
2.1. KLASIFIKACIJA DENTALNIH TRAUMA	3
2.2. KOMPLICIRANA FRAKTURA KRUNE – PRISTUP LIJEČENJU	6
2.2.1 Direktno prekrivanje pulpe (DPP)	7
2.2.2. Parcijalna pulpotomija po Cveku	8
2.2.3. Vitalna pulpotomija	8
2.2.4. Apeksogeneza	9
2.2.5. Apeksifikacija	9
2.2.6. Revaskularizacija	11
2.3. MATERIJALI	13
2.3.1. Kalcijev hidroksid	14
2.3.2. Mineralni trioksidni agregat (MTA)	15
2.3.3. Biodentin	16
2.4. PREVENCIJA DENTALNIH TRAUMA	17
2.4.1. Intraoralni štitnici	19
2.5. PRIKAZ SLUČAJA	21
3. RASPRAVA	28
4. ZAKLJUČAK	31
5. LITERATURA	33
6. ŽIVOTOPIS	38

Popis skraćenica

DPP – direktno prekrivanje pulpe

MTA – mineralni trioksidni agregat

EDTA – etilendiamintetraoctena kiselina

FDI – World Dental Federation

AAPD – American Academy of Pediatric Dentistry

1. UVOD

Usna šupljina malo je područje i čini ukupno 1 % tijela, ali unatoč tome 5 % sveukupnih tjelesnih ozljeda čine oralne ozljede. To je čini šestim najčešće ozlijeđenim dijelom tijela. Uobičajena komplikacija ozljeda usne šupljine su dentalne traume, a definiraju se kao ozljede zuba i potpornih struktura koje nastaju djelovanjem izravne i/ili neizravne sile. Učestalije su u dječjoj i tinejdžerskoj dobi. Prema meta-analizi iz 2018. godine, čak 90 % dentalnih trauma zahvaća osobe mlađe od 20 godina (1). Uglavnom se radi o maksilarnim incizivima, s obzirom na to da su oni najizloženiji. Ozljede u mliječnoj denticiji češće zahvaćaju potporne strukture, što se pripisuje rezilijenciji alveolarne kosti, koja je manje mineralizirana u toj dobi, dok su traume u trajnoj denticiji češće ograničene na frakture krune zuba (2). Najčešći uzroci dentalnih trauma su padovi, sportske aktivnosti, bicikliranje, prometne nezgode i nasilje. Sportske aktivnosti zauzimaju drugo mjesto najčešćih uzroka dentalnih trauma, čak 40 % (3). Zbog toga je bitno osvijestiti pacijenta i roditelje o važnosti štitnika za zube ako se dijete bavi sportom. Neke individualne anatomske karakteristike također mogu biti predisponirajući čimbenici za nastanak dentalne traume, kao što su inkompetencija usana i klasa II/1. Sve u svemu, dentalne traume predstavljaju teško i stresno stanje za dijete i roditelje, te s obzirom na to, stomatolog mora napraviti najbolji plan terapije kako bi se zub povratio u originalan oblik i ovisno o stadiju razvoja i stanju korijena, pokušao sačuvati vitalitet zahvaćenog zuba.

Svrha rada je prikazati slučaj liječenja komplicirane frakture krune mladog trajnog zuba. Komplicirana fraktura krune je ozljeda zuba koja zahvaća caklinu, dentin i pulpu. Ona čini 8 % dentalnih trauma u trajnoj denticiji te 2 % u mliječnoj denticiji (2). Uslijed eksponirane pulpe javlja se bol, osjetljivost na termičke podražaje i žvakanje. Ako se ne liječi, može doći do nekroze pulpe i razvitka periapikalnog procesa. Osim fizičke traume, veliku zabrinutost kod roditelja i djece izaziva gubitak estetike. Stoga liječenje takve traume podrazumijeva liječenje ozlijeđene pulpe te estetsku restauraciju frakturiranog zuba. Metode liječenja nisu se značajno promijenile tijekom godina, ali uvođenjem novih materijala, boljih fizičkih svojstva, specifično nanohibridnih kompozitnih materijala, restauracije imaju duži vijek i veću estetsku vrijednost za pacijenta.

2.1. KLASIFIKACIJA DENTALNIH TRAUMA

U prošlosti se koristilo više od 50 klasifikacija dentalnih trauma. Za ispravnost dijagnoze i terapije potrebna je jedinstvena klasifikacija. U prosincu 2018. poslan je novi prijedlog broj #2130 Platformi održavanja u sklopu 11. revizije Međunarodne klasifikacije bolesti (ICD). U ožujku 2022. godine Andreasenova klasifikacija cjelokupno je prihvaćena i postavljen je novi entitet NA0D, „Injury of teeth or supporting structures” (4).

Ozljede tvrdih zubnih tkiva i pulpe su sljedeće:

- infrakcija cakline (*infractio enameli dentis*) – nepotpuna fraktura (pukotina) cakline bez gubitka zubne supstance
- fraktura cakline (*fractura enameli dentis*) – fraktura s gubitkom zubne supstance ograničena na caklinu
- fraktura cakline i dentina (*fractura coronae dentis sine laesione pulpae*) – fraktura s gubitkom zubne supstance ograničena na caklinu i dentin, ali ne zahvaća pulpu
- komplicirana fraktura krune (*Fractura coronae dentis cum laesione pulpae*) – fraktura koja uključuje caklinu i dentin te ekspanziju pulpe
- nekomplicirana fraktura krune i korijena (*Fractura coronae et radice dentis sine laesione pulpae*)
- komplicirana fraktura krune i korijena (*Fractura coronae et radice dentis cum laesione pulpae*)
- fraktura korijena (*Fractura radice dentis*)
- ostale specifične ozljede tvrdog zubnog tkiva i pulpe.

Ozljede parodontnog tkiva su:

- kontuzija (*contusio dentis*) – ozljeda potpornih struktura zuba bez patološke pomičnosti ili dislokacije zuba, ali s osjetljivošću na perkusiju
- sublaksacija (*subluxatio dentis*) – ozljeda potpornih struktura zuba s patološkom pomičnošću, ali bez dislokacije zuba
- ekstruzijska luksacija (*extrusio dentis*) – djelomičan pomak zuba iz alveole
- lateralna luksacija (*luxatio dentis lateralis*) – pomak zuba u smjeru različitom od aksijalnog. Prisutna je i zdrobljena ili frakturirana alveola.
- intruzijska luksacija (*intrusio dentis*) – utisnuće zuba u alveolarnu kost. Udruženo je s drobljenjem ili frakturom alveole.

- avulzija (*avulsio dentis, luxatio dentis completa*) – kompletno izbijanje zuba iz alveole
- ostale specifične ozljede parodontnog tkiva
- ozljede parodontnog tkiva, nespecifične.

Ostale specifične ozljede zuba i potpornih struktura

Nespecifične ozljede zuba i potpornih struktura

2.2. KOMPLICIRANA FRAKTURA KRUNE – PRISTUP LIJEČENJU

Komplicirana fraktura krune zuba zahvaća caklinu i dentin uz ekspoziciju pulpe. Cilj je izolirati pulpu od bakterija te očuvati neinficiranu vitalnu pulpu kako bi se završio rast i razvoj korijena. Postupci indicirani kod traume zuba s vitalnom pulpom su direktno prekrivanje pulpe, parcijalna pulpotomija po Cveku i vitalna pulpotomija (5). Tim terapijskim postupcima omogućava se daljnja apeksogeneza. Alternativni postupci koji se izvode u slučaju nekroze pulpe su apeksifikacija ili revaskularizacija.

2.2.1 Direktno prekrivanje pulpe (DPP)

Direktno prekrivanje pulpe je postupak indiciran kod zuba s ekspozicijom pulpe manjom od 1 mm, vremenskog intervala od ekspozicije do dolaska stomatologu koji je manji od 12 sati, restauracija koje omogućuju hermetičko zatvaranje bez prisutnosti bakterija, kad ne postoji istodobna luksacijska ozljeda kojom bi se oštetila apikalna krvna opskrba te pulpa ne pokazuje znakove ireverzibilnog pulpitisa (5). Postupak se sastoji od primjene lokalne anestezije kako bi osigurali pacijentu bezbolan tretman, čišćenja površine sterilnom vaticom natopljenom u fiziološku otopinu, a ako je postignuta hemostaza, mjesto ekspozicije osuši se sterilnom vaticom i prekrije pastom $\text{Ca}(\text{OH})_2$ (Calasept, Dycal). Preko paste kalcijeva hidroksida postavi se staklenoionomerni cement te kompozitni zavoj. DPP se danas sve manje primjenjuje radi veće uspješnosti parcijalne pulpotomije. Prema istraživanju Wang et al. (6), DPP je imao pet puta veću stopu nekroze pulpe i infekcije u odnosu na parcijalnu pulpotomiju, a to se podudara s istraživanjem Hecova et al. (7), koji su pokazali tri puta veću stopu nekroze pulpe i infekcije kod primjene DPP-a u odnosu na parcijalnu pulpotomiju. Razlog može biti u ostavljanju površinskog kontaminiranog sloja pulpe i neadekvatnom brtvljenju, što omogućuje ulazak bakterija i time povećava mogućnost infekcije. Nešto veću stopu uspješnosti ima primjena MTA, ali unatoč njegovim izvrsnim biološkim svojstvima i dobrom brtvljenju, uzrokuje sivu diskoloraciju, čak i kad se koristi bijeli MTA (6).

2.2.2. Parcijalna pulpotomija po Cveku

Parcijalna pulpotomija postupak je koji je uveo Cvek, a njime se uklanja upaljeno pulpno tkivo. On je pokazao da se uklanjanjem 2 mm vitalnog pulpnog tkiva i postavljanjem kalcijeva hidroksida na preostalu neinflamiranu pulpu olakšano stvara dentinski mostić (8). Kod provođenja ovog postupka ozljeda pulpe mora biti minimalna. Najmanje oštećenje postignuto je uklanjanjem pulpe dijamantrnim svrdlom na većim brzinama uz adekvatno hlađenje (9). Za razliku od DPP-a, veličina mjesta ekspozicije ni razdoblje prošlo do dolaska stomatologu nisu presudni za prognozu (5). Zdrava pulpa kod mladih trajnih zubi može se oduprijeti bakterijskoj invaziji bez obzira na vrijeme tijekom kojeg je eksponirana (6).

Postupak se sastoji od primjene lokalne anestezije, izolacije zuba koferdamom, kako bi se eliminirala slina kao mogući izvor bakterija, te se površina zuba čisti sterilnom vaticom natopljenom u fiziološku otopinu. Sterilnim dijamantrnim svrdlom uklanja se površinski sloj pulpnog tkiva – prema Cveku uklanja se do dubine od 2 mm jer se pretpostavlja da će na toj dubini pulpno tkivo biti zdravo. Hemostaza se postiže preparatom željezova sulfata, koji djeluje kao hemostatik. Rana se prekriva pastom kalcijeva hidroksida i staklenoionomernim cementom. Preko cementa može se postaviti kompozitni zavoj do izrade trajne restauracije.

2.2.3. Vitalna pulpotomija

Vitalna pulpotomija ili amputacija postupak je kojim se odstranjuje koronarni dio pulpe s ciljem očuvanja vitaliteta radikularnog dijela pulpe. Tehnika je slična parcijalnoj pulpotomiji, a razlika je u tome da se površina rane nalazi na ulazima u korijenske kanale. Indicirana je kod zubi sa zdravom pulpom ili reverzibilnim pulpitisom bez kliničkih i radioloških znakova zahvaćenosti radikularnog dijela pulpe. Pritom nam je važan klinički znak krvarenja na mjestu amputacije. Ako je krvarenje svjetlocrvene boje te se može zaustaviti unutar pet minuta smatramo da je radikularna pulpa vitalna. U slučaju da se krvarenje ne može zaustaviti, radi se o infekciji i postupak se ne može provesti. Kontraindikacije također uključuju otok, fistulu, apsces, patološku pomičnost, internu ili eksternu resorpciju, kalcifikacije pulpe, periapeksnu ili interradičularnu radiolucenciju, spontane ili noćne bolove te osjetljivost na perkusiju ili palpaciju (10). Pulpotomija se smatra privremenom metodom kod nezrelih trajnih zuba sve dok se ne završi rast korijena, nakon čega se radi pulpektomija i trajno zatvaranje korijena gutaperkom. U odnosu na parcijalnu pulpotomiju, vitalna pulpotomija indicirana je kad je pulpa jače zahvaćena.

2.2.4. Apeksogeneza

Apeksogeneza je fiziološki proces rasta i razvoja korijena. Svrha apeksogeneze je (11):

1. održavanje Hertwigove ovojnice kako bi se omogućio nastavak rasta i razvoja korijena i postigao bolji omjer krune i korijena
2. održavanje pulpe vitalnom, čime se odontoblastima omogućuje daljnje odlaganje dentina s ciljem debljih korijenskih stijenki i manje mogućnosti frakture korijena
3. formiranje apikalne konstrikcije
4. stvaranje dentinskog mostića na mjestu amputacije, što nije toliko bitno za uspjeh terapije, ali upućuje na vitalnost pulpe.

Proces apeksogeneze traje 1 – 2 godine, ovisno o stupnju razvoja korijena. Pacijent svakih 6 tjedana dolazi na promjenu uloška kalcijeva hidroksida te kontrolu kako bi se provjerio vitalitet pulpe i stupanj apikalnog razvoja. U slučaju nastanka reverzibilnog pulpitisa, nekroze ili čak interne resorpcije, indicirana je ekstirpacija pulpe i apeksifikacija (12).

2.2.5. Apeksifikacija

Apeksifikacija je postupak kojim se inducira stvaranje kalcificirane barijere na apeksu avitalnog zuba s nezavršenim rastom i razvojem korijena. U slučaju da je Hertwigova ovojnica uništena, stvaranje tvrdog zubnog tkiva omogućeno je zbog cementoblasta prisutnih u apikalnoj regiji te fibroblasta dentalnog folikula i parodontnog ligamenta koji podliježu diferencijaciji. Kalcijev hidroksid najčešće je korišten materijal za ovu metodu, s visokim postotkom uspješnosti. Djeluje slično kao i na pulpno tkivo, odnosno dovodi do nekroze koja izaziva blagu iritaciju podležeg tkiva, što je dovoljno da nastane kolageni matriks koji podliježe mineralizaciji. Povećava koncentraciju kalcijevih iona koji djeluju na enzim pirofosfatazu, bitnog za sintezu kolagena. Za visok pH zaslužni su visokooksidativni i vrlo reaktivni hidroksilni ioni otpušteni iz Ca(OH)_2 , zbog čega djeluje i antimikrobno, a stvaranje apikalne barijere uspješnije je u području bez mikroorganizama (12). Svi ti učinci dovode do stvaranja tvrde tkivne barijere koja sužava apikalni foramen, a sastoji se od cementa i kosti. Pastu kalcijeva hidroksida potrebno je mijenjati svakih 6 tjedana, a postupak traje do 24 mjeseca. Faktori koji mogu utjecati na brzinu formiranja barijere tvrdog tkiva su intervali mijenjanja paste Ca(OH)_2 te stupanj apikalnog suženja (13).

Postupak apeksifikacije je sljedeći:

1. primjena lokalne anestezije
2. izrada trepanacijskog kaviteta
3. postavljanje koferdama za čisto i suho radno polje
4. za ekstirpaciju nekrotične pulpe koristi se Hedstroemov strugač
5. na rendgenu se određuje radna duljina nešto kraća od radiološkog apeksa kako ne bi došlo do ozljede tkiva odgovornog za nastanak barijere
6. instrumentacija počinje sa širokim instrumentima i blagim pokretima uz obilno ispiranje natrijevim hipokloritom i minimalno odstranjivanje dentina
7. sušenje papirnatim štapićima
8. postavljanje paste Ca(OH)_2 .

Nedostaci dugotrajne terapije s kalcijevim hidroksidom su varijabilno vrijeme terapije, nepredvidljivo formiranje apikalne barijere te poteškoće u praćenju pacijenta (14). Uzevši u obzir i velik broj fraktura kod nezrelih trajnih zubi s tankim korijenima, predložena je tehnika jednoposjetne apeksifikacije s MTA. Tehnika uključuje kondenzaciju biokompatibilnog materijala u područje apeksa korijenskog kanala kako bi se napravio apikalni stop i omogućilo neposredno punjenje kanala. Za dezinfekciju korijenskog kanala prije postave MTA koristi se kalcijev hidroksid, ali u kraćem periodu, od 7 do 14 dana (12). U sljedećem posjetu u kanal se postavlja MTA koji se u njega potisne endodontskim ravnim nabijačem tako da ispunjava apikalnu polovinu kanala. On stvara umjetnu barijeru na koju se materijal za punjenje korijenskog kanala može kondenzirati. MTA se stvrdnjava nekoliko sati u vlažnoj okolini pa se na njega postavlja navlaženi papirnati štapić i kavitet se privremeno zatvara. Radi se radiološka snimka kako bi se provjerilo adekvatno brtvljenje u području apeksa i prilikom sljedećeg posjeta kanal se završno napuni gutaperkom i cementom (15, 16).

2.2.6. Revaskularizacija

Revaskularizacija je postupak poticanja krvarenja iz periapiksa u prostor korijenskog kanala i stvaranja krvnog ugruška kako bi se daljnjim sazrijevanjem i diferencijacijom stanica postigao završni rast i razvoj korijena kod nezrelih trajnih zubi. Temelji se na tri koraka koja uključuju adekvatnu dezinfekciju korijenskog kanala, stvaranje krvnog ugruška s ciljem stvaranja mrežice za matične stanice i koronarno brtvljenje biokompatibilnim materijalom (17). Američko udruženje endodonata odredilo je tri cilja postupka revaskularizacije (18):

1. primarni cilj: eliminacija simptoma i dokaz koštanog cijeljenja
2. sekundarni cilj (poželjno): povećana debljina korijenskih stijenki i/ili duljina korijena
3. tercijarni cilj: pozitivan test vitaliteta.

Postupak se sastoji od dva ili više termina.

I. Prvi termin

Primjenjuje se lokalna anestezija, izrađuje se trepanacijski otvor i postavlja se koferdam. Inficirani sadržaj odstranjuje se obilnim ispiranjem korijenskog kanala otopinom 1,5-postotnog natrijeva hipoklorita, nakon čega slijedi ispiranje s fiziološkom otopinom ili EDTA-om. Prilikom ispiranja, igla mora biti 1 mm iznad apikalnog kraja korijena kako bi se minimalizirala citotoksičnost prema matičnim stanicama periapikalnog tkiva. Kanal se suši papirnatim štapićima i postavlja se triantibiotska pasta (ciprofloksacin, metronidazol i minociklin) ili kalcijev hidroksid. Kavitet se privremeno zatvara staklenoionomernim cementom na period od 1 – 4 tjedana. Kada se koristi triantibiotska pasta, ona se postavlja ispod caklinsko-cementnog spojišta kako bi se spriječila diskoloracija krune.

II. Drugi termin

Daje se lokalna anestezija bez vazokonstriktora te se radno polje izolira koferdamom. Slijedi obilno i nježno ispiranje sa 17-postotnom EDTA-om i sušenje papirnatim štapićima. Kada je kanal suh, rotacijom K file instrumenta veličine #25, 2 mm preko apeksa potakne se krvarenje. Cilj je dobiti krvarenje do razine caklinsko-cementnog spojišta. Alternativa dobivanju krvnog ugruška je primjena trombocitima obogaćene plazme (PRP) ili trombocitima obogaćenog fibrina (PRF). Krvarenje se zaustavlja na razini koja dopušta 3 – 4 mm restorativnog materijala i ako je potrebno, preko krvnog ugruška stavlja se resorptivni matriks. Preko ugruška ili resorptivnog matriksa stavlja se bijeli MTA. MTA je povezan s diskoloracijom krune zuba pa

se u estetskoj zoni može postaviti drugi biokeramički materijal poput Biodentina. Na kraju se preko MTA postavlja staklenoionomerni cement kako bi se osiguralo dobro brtvljenje (18).

EDTA, koja je preporučena u postupku revaskularizacije, ima slabu antimikrobnu aktivnost, ali inhibira stvaranje biofilma. Također demineralizira dentin i omogućuje oslobađanje faktora rasta iz dentinskog matriksa i vezanje novoformiranog tkiva na stijenke kanala (19). Ti faktori rasta uključuju faktor beta-1, vaskularni endotelni faktor rasta, trombocitni faktor rasta i fibroblastni faktor rasta, koji dovode do proliferacije i diferencijacije matičnih stanica. MTA je biokompatibilan materijal koji se koristi kao koronarna barijera krvnog ugruška. U kontaktu s tjelesnim tekućinama proizvodi kristale hidroksiapatita te ima izvrsnu sposobnost brtvljenja krvnog ugruška i sprječava propuštanje bakterija tijekom vremena. Osim toga, potiče diferencijaciju stanica i inducira stvaranje tvrdih tkiva (17). Prema histološkim istraživanjima, tkivo koje se formira u korijenskom kanalu ne odgovara pravom pulpnom tkivu, već je to parodontno tkivo koje se sastoji od fibroznog parodontnog ligamenta, kolagenih vlakana, krvnih žila te tkiva nalik cementu i kosti (17). Matične stanice u prostoru korijenskog kanala najvjerojatnije su porijeklom iz parodontnog ligamenta i koštane srži te imaju mogućnost diferencijacije u osteoblaste i cementoblaste (20).

2.3. MATERIJALI

2.3.1. Kalcijev hidroksid

Kalcijev hidroksid je biokompatibilan materijal koji je uveo Hermann 1915. godine, a postao je zlatni standard zbog antimikrobne aktivnosti i sposobnosti stimuliranja reparatornog dentina. Njegovo djelovanje temelji se na otpuštanju kalcijevih i hidroksilnih iona u dodiru s vodenim medijem. Pasta kalcijeva hidroksida smatra se jakom bazom i ima visok pH – oko 12,5 – koji je zaslužan za njezino antimikrobno djelovanje. Otpušteni hidroksilni ioni oštećuju bakterijsku citoplazmatsku membranu, denaturiraju proteine i oštećuju DNA. Visok pH pridonosi i stvaranju kalcificirane barijere jer hidroksilni ioni dovode do koagulacijske nekroze površinskog sloja do dubine od 2 mm. Ispod te zone nastaje blaga upalna reakcija odgovorna za stvaranje dentinskog mostića zbog migracije vaskularnih i upalnih stanica te proliferacije mezenhimalnih i endotelnih stanica iz kojih se diferenciraju odontoblastima slične stanice koje stvaraju reparatorni dentin. Alkalni uvjeti također neutraliziraju mliječnu kiselinu iz osteoklasta i time preveniraju otapanje mineralizirane komponente dentina te aktiviraju alkalnu fosfatazu. Alkalna fosfataza je hidrolitički enzim koji dovodi do oslobađanja iona fosfata koji reagiraju s ionima kalcija te se talože u obliku kalcijeva fosfata u organski matriks, što pridonosi mineralizaciji. Stvaranje mineraliziranog tkiva može se zapaziti od 7 do 10 dana od aplikacije kalcijeva hidroksida (21). Nedostatak kalcijeva hidroksida je nemogućnost vezanja na tvrda zubna tkiva i visoka topljivost, zbog čega može doći do izlaganja pulpnog tkiva bakterijskoj penetraciji. Stoga je bitno osigurati dobro brtvljenje staklenoionomernim cementom ili kompozitnim materijalom, kako bi terapija bila uspješna.

2.3.2. Mineralni trioksidni agregat (MTA)

Mineralni trioksidni agregat je biokeramički materijal temeljen na cementu Portland. Sastoji se od trikalcij silikata, dikalcij silikata, trikalcij aluminata, kalcij sulfata te bizmutova oksida koji je dodan u omjeru 4 : 1 radi bolje radioopaktnosti. Dolazi u dva komercijalna oblika, kao bijeli i sivi. Sivi oblik sadrži ione željeza, pri čemu se stvara tetrakalcijev aluminoforit, koji bijeli MTA ne sadrži. Općenito, sastoji se od hidrofilnih čestica koje se stvrđavaju u prisutnosti vlage. Reakcija vezivanja temelji se na reakciji hidracije koja se odvija u dvije faze. U inicijalnoj fazi dolazi do stvaranja etringita u reakciji između trikalcij aluminata i vode u prisutnosti kalcijeva sulfata. Zatim u reakciji između trikalcij silikata i dikalcij silikata s vodom nastaje kalcij silikat hidrat i kalcijev hidroksid koji se otpušta tijekom vremena (22). Prah i tekućina miješaju se u omjeru 3 : 1, osim ako se radi o sustavu pasta/pasta, kada se miješaju u jednakim količinama. Na postavljeni MTA stavlja se vatica namočena u fiziološku otopinu jer je za njegovo stvrđavanje potrebna vlaga. Tijekom hidratacije stvara se koloidni gel, koji je slabo kristaliziran i porozan, a učvršćuje se do tvrde strukture tijekom otprilike 4 sata. U početku pH iznosi 10,2, a nakon 3 sata poraste na 12,5 (23). Zbog oslobađanja kalcijeva hidroksida u reakciji s vodom, MTA i Ca(OH)_2 imaju slična svojstva. Prednost MTA je u tome što stvara vezu s tvrdim zubnim tkivom i u sposobnosti taloženja kalcijeva fosfata na površini otopine u kojoj su prisutni fosfati kao što je pulpna tekućina. Istaloženi kalcijev fosfat pomaže u stvaranju dentinskog mostića.

MTA pokazuje dobro brtvljenje usred oslobađanja kalcijevih iona, koji s fosfatnim ionima stvaraju hidroksiapatit. Djeluje antibakterijski zbog oslobađanja kalcijeva hidroksida te stvaranja visoke pH-vrijednosti. Osim toga, neosjetljiv je na vlagu i dimenzijski stabilan. Negativne strane uključuju dugo vrijeme stvrđavanja, težu aplikaciju, višu cijenu te diskoloraciju dentina.

2.3.3. Biodentin

Biodentin je novi materijal temeljen na kalcij-silikatu, koji djeluje na vitalne stanice pulpe i stimulira stvaranje terciarnog dentina, a u direktnom kontaktu s vitalnim pulpnim tkivom stimulira stvaranje dentinskog mostića. To je cement koji ima mehanička svojstva slična dentinu i može se koristiti kao zamjena za dentin, ali i za prekrivanje eksponirane pulpe. Sastoji se od praha i tekućine. Prah čini trikalcij i dikalcij silikat, kalcijev karbonat te cirkonijev dioksid kao kontrastno sredstvo. Tekućina se sastoji od kalcijeva klorida koji ubrzava vezivanje i polimera koji smanjuje sadržaj vode u cementu (24). Tijekom stvrdnjavanja dolazi do reakcije hidracije, pri čemu se stvaraju kalcij silikatni gel i kalcijev hidroksid. Brže se stvrdnjava od MTA. Inicijalna reakcija vezivanja traje 9 do 12 minuta, a konačno stvrdnjavanje traje dva tjedna. Ostvaruje adheziju na dentin otpuštanjem kalcijevih i hidroksilnih iona pa se između Biodentina i zubnog tkiva stvara kristalna mreža. Ima sposobnost prodiranja u dentinske tubuluse u većoj količini od MTA. Prednost mu je i stabilnost boje, a kao i MTA ima antimikrobnu aktivnost zbog visokog pH.

2.4. PREVENCIJA DENTALNIH TRAUMA

Prevenција dentalnih trauma može se podijeliti na primarnu, sekundarnu i tercijarnu. Primarna obuhvaća mjere koje sprječavaju nastanak dentofacijalnih ozljeda, a uključuje edukaciju pacijenata i roditelja o čimbenicima rizičnima za nastanak traume te uporabu štitnika za lice i usta. Sekundarna prevencija obuhvaća postupke liječenja zubi zahvaćenih traumom kako bi se očuvao vitalitet i spriječio gubitak zuba. Tercijarna prevencija usmjerena je na nadoknadu izgubljenog tkiva i rehabilitaciju kako bi se povratila normalna funkcija, a uključuje krunice, mostove, proteze, ugradnju implantata te transplantaciju zuba (25).

Ozljede orofacijalne regije pa tako i dentalne traume često se događaju prilikom sportskih aktivnosti. Kako je prije spomenuto, sport je drugi uzrok dentalnih trauma. To primarno uključuje kontaktne sportove: boks, hrvanje, borilačke vještine, američki nogomet, nogomet, hokej na travi i ledu, ali i ograničene kontaktne: košarku, odbojku, bejzbol i druge. Kako bi se smanjio ili uklonio rizik nastanka ozljeda preporučuje se nošenje štitnika za usta. AAPD preporučuje nošenje komfornih štitnika koji ne ograničuju disanje, jednostavni su za čišćenje i otporni na trganje, kod djece i odraslih koji se bave organiziranim, rekreativnim sportovima ili bilo kojim aktivnostima u kojima lice dolazi u kontakt s tvrdim objektom, drugom osobom ili kolnikom (26). Godine 1990. World Dental Federation (FDI) svrstao je sportove u dvije skupine po rizičnosti u kojima se preporučuje nošenje zaštitnih štitnika (27).

Tablica 1. Preporuke AAPD

Organizirani sportovi	Nogomet, hrvanje, košarka, bejzbol, odbojka, hokej na ledu, hokej na travi, američki nogomet
Rekreativni sportovi	Bicikliranje, skejtanje

Tablica 1. Sportovi po stupnju rizičnosti prema FDI

Visokorizični sportovi	Boks, borilački sportovi, nogomet, američki nogomet, hokej na ledu, hokej na travi, klizanje, letenje zmajem
Umjerenorizični sportovi	Košarka, gimnastika, padobranstvo, jahanje, skvoš, vaterpolo, skok u vodu, rukomet, kriket, bejzbol

Štitnici za usta su preventivne naprave napravljene s ciljem sprječavanja ili ublaživanja ozljeda stomatognatnog sustava. Mogu se podijeliti na:

I. Ekstraoralne

II. Intraoralne

III. Kombinirane

Ekstraoralni štitnici oblikovani su poput mrežica ili sličnih konstrukcija pričvršćenih na kacigu ili štitnik za glavu koje sprječavaju da sila dođe do stomatognatnog sustava. Klasični su dio opreme u sportovima poput američkog nogometa, hokeja i borilačkih sportova. Nedostatak im je smanjena učinkovitost pri trzajnim ozljedama koje nastaju pri nagloj promjeni smjera sile.

Kombinirani štitnici sastoje se od ekstraoralnog dijela koji čini kaciga za zaštitnom mrežom koja štiti lice i usne i intraoralnog dijela koji odgovara interdentalnom štitniku, a pričvršćen je za zaštitnu mrežu kacige.

2.4.1. Intraoralni štitnici

Intraoralni štitnici nazivaju se i sportskim udlagama. Njihov oblik odgovara jednom zubnom luku na koji se postavljaju, a najčešće se radi o gornjoj čeljusti. Uloga im je zaštita zubi i okolnih mekih tkiva, a osim toga stabiliziraju i čuvaju temporomandibularni zglob te amortiziraju sile udarca na donju čeljust i prenose ih na kosti lubanje u smanjenom iznosu. Time se smanjuje rizik potresa mozga i ozljede vratne kralježnice jer kada dođe do udarca u donju čeljust, a već postoji čvrst kontakt zubnih lukova sa štitnikom, dodatno se aktiviraju i kontrahiraju mišići glave i vrata te se pruža otpor rotacijskim silama koje nastaju kod takvih udaraca.

Intraoralni štitnici dijele se na konfekcijske, poluprilagodljive i individualne.

Konfekcijski štitnici mogu se kupiti u dućanima sportske opreme u raznim oblicima i bojama, a izrađuju se od gume i polivinil-klorida. Nisu prilagođeni individualnim karakteristikama žvačnog sustava pa se u ustima pridržavaju aktivnim stiskanjem zubi gornje i donje čeljusti zbog čega otežavaju disanje, što je za sportaše kod kojih su potrebe za kisikom velike, izrazito nepovoljno. Osim toga, češće izazivaju nadražaj na povraćanje te lakše ispadaju. Od svih intraoralnih štitnika ova skupina smatra se najlošijom.

Poluprilagodljivi štitnici su konfekcijski štitnici koji se mogu prilagoditi u ustima tako da omekšaju zagrijavanjem u vodi (engl. *boil and bite*), a izrađuju se od termoplastičnih materijala. Individualizacija se provodi zagrijavanjem u kipućoj vodi i prilagođavanjem na zubni luk, najčešće gornji, a može se i podložiti drugim materijalima. Preporučuje se da prilagodbu štitnika provodi stomatolog. Nedostaci ovih štitnika uključuju neugodu uslijed visoke temperature prilikom prilagodbe štitnika te posljedice nestručne individualizacije. Kratko vrijeme plastične faze može dovesti do neadekvatne prilagodbe i smanjene retencije, zbog čega pacijent poslije štitnik mora pridržavati jezikom ili donjom čeljusti. Osim toga, položaj koji donja čeljust zauzima prilikom udarca definiran je zagrizom za vrijeme prilagodbe. Ako je taj zagriz ekscentričan ili odudara od centrične relacije, uslijed nepravilnog položaja donje čeljusti distribucija sila prilikom udarca može biti usmjerena na neku s čeljustima povezanu strukturu (temporomandibularni zglob, tetive i mišići), prilikom čega dolazi do njezine ozljede.

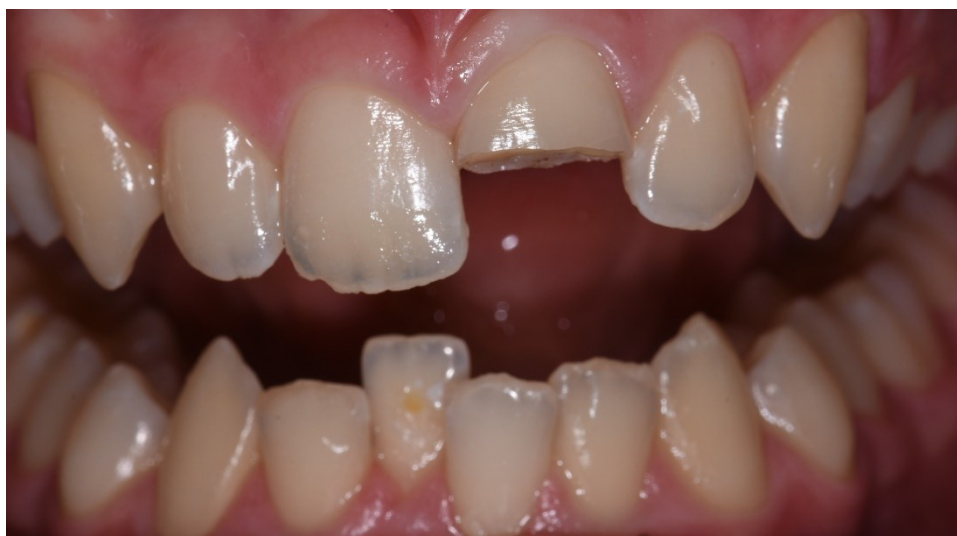Individualni štitnici smatraju se boljima od ostalih intraoralnih štitnika jer postižu najveći stupanj retencije, dobro priliježu uz meka tkiva i ne smetaju disanju. Mogu biti mono- ili bimaksilarni. Monomaksilarni štitnici obično se reteniraju na gornjoj čeljusti, osim u slučaju mandibularne progenije. Izrađuju se u stomatološkoj ambulanti ili zubnom laboratoriju na sadrenim modelima dobivenim anatomske otiskom. Najčešća tehnika izrade je prešanje poliuretanskih folija preko sadrenih modela u aparatima za vakuum. Bitno je da su napravljeni od rezilijentnih materijala koji se mogu čistiti i dezinficirati te da se radi o biološkim, netoksičnim materijalima koji ne izazivaju alergijske reakcije. Moraju posjedovati adekvatna fizikalna, mehanička i biološka svojstva kako bi apsorbirali i raspodijelili energiju te ublažili silu udarca. Za izradu se najčešće koriste silikoni, meki akrilati, polivinil klorid, polivinil-acetat polietilen kopolimer, etilen-vinil acetat kopolimer (EVA) i drugi. Kako bi se postigla zadovoljavajuća apsorpcija i ublažavanje sile udarca, izrađuju se u debljini od oko 6 – 8 mm. Mogu biti jednoslojni i višeslojni. Višeslojni su bolji u distribuciji sile i intrinzičnoj raspodjeli sile među slojevima, dok se jednoslojni koriste u sportovima manjeg rizika ozljede žvačnog sustava te kod pacijenata koji nose dentalna pomagala kao što su fiksne ortodontske naprave ili implantati. Prednost im je izrada u položaju centrične relacije, čime se sila udarca istovremeno prenosi preko zuba, kranijalnih trajektorija i temporomandibularnih zglobova i raspodjeljuje po jedinici površine što smanjuje mogućnost ozljede. Nedostatak im je viša cijena i duže vrijeme izrade s barem dva posjeta stomatologu (27, 28).

2.5. PRIKAZ SLUČAJA

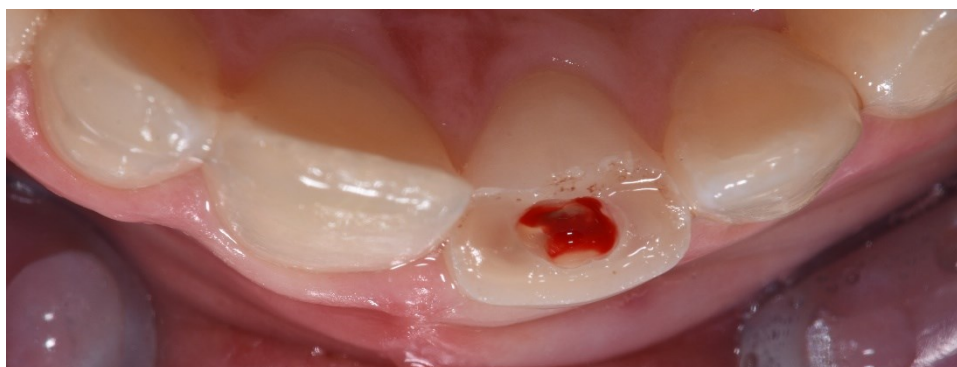
Pacijent E. M. (14) dolazi na Zavod za dječju i preventivnu stomatologiju Stomatološkog fakulteta nakon frakture krune zuba koja se dogodila uslijed udarca na košarkaškom treningu. Kliničkim pregledom uočava se komplicirana fraktura krune na zubu 21 privremeno sanirana kompozitnim zavojem (Slika 1). Na radiološkoj snimci vidi se nezavršen rast i razvoj korijena zuba zahvaćenog frakturom. Ispituje se senzibilitet zuba 12, 11, 21 i 22, koji ispada pozitivan na svim zubima. Odlučili smo se za provođenje parcijalne pulpotomije.

Kako bi se osigurao bezbolan zahvat, primjenjuje se lokalna infiltracijska anestezija. Uklanja se stari kompozitni zavoj sterilnim okruglim dijamantnim svrdlom do rubova cakline i prikazuje ekspanirana pulpa (Slika 2). Okruglim čeličnim svrdlom uklanja se površinski sloj pulpnog tkiva te se provjerava hemostaza. Površina se očisti sterilnom vaticom namočenom u fiziološku otopinu. Na ekspaniranu pulpu postavlja se ViscostatTM Clear (Ultradent Products, Inc., South Jordan, Utah, SAD) kako bi zaustavili krvarenje (Slika 3). Nakon pet minuta površina se očisti sterilnom vaticom namočenom u 2,5-postotni natrijev hipoklorit te ispere i osuši. Zatim se na pulpu postavlja jednokomponentna pasta kalcijeva hidroksida DC Cal® (DC Dental Central, Hamburg, Njemačka) (Slika 4). Površina se premaže vaticom namočenom u natrijev hipoklorit u trajanju od 20 sekundi, ispere i posuši. Kako bi se osiguralo dobro brtvljenje, na Ca(OH)₂ postavlja se podloga na bazi smolom modificiranog staklenoionomernog cementa preko paste kalcijeva hidroksida (Slika 5), nakon čega slijedi svjetlosna polimerizacija od 20 sekundi (Ivoclar Vivadent Bluephase, 1200 mW/cm²). Rubove cakline tretiramo 35-postotnom ortofosfornom kiselinom u trajanju od 30 sekundi. Kiselina se ispere, a površina zuba osuši. Za izolaciju susjednih zuba postavlja se celuloidna matrica. Slijedi premazivanje bondom putem aplikatora koji se posuši pusterom i svjetlosno polimerizira. Frakturirana površina prekrije se tekućim kompozitnim materijalom kako bi se osiguralo rubno brtvljenje, koji se nakon toga svjetlosno polimerizira (Slika 6). Slijedi poliranje dijamantnim polirerom.

Nakon šest tjedana pacijent dolazi na kontrolu i izradu trajne restauracije. Ispituje se senzibilitet zuba 21, koji opet ispada pozitivan. Pacijent nema subjektivnih smetnji te se kreće u izradu trajne restauracije. Skida se kompozitni zavoj kako bi se oslobodili rubovi cakline i osigurala mikromehanička veza kompozitnog materijala (Slika 7). Površina zuba se jetka 35-postotnom ortofosfornom kiselinom (Slika 8) u trajanju od 30 sekundi, nakon čega se ispere i posuši. Postavlja se celuloidna matrica oko zuba 21. Na površinu zuba nanosi se adheziv Futurabond U (Voco, Cuxhaven, Njemačka) putem aplikatora (Slika 9) te se adheziv posuši i polimerizira. Izrađuje se prvi caklinski sloj, pri čemu se izabire A2 boja GrandioSO (Voco, Cuxhaven, Njemačka). Tako postavljen sloj se polimerizira (Slika 10). Kao dentinska masa postavlja se tekući kompozit Final Touch (Voco, Cuxhaven, Njemačka) u narančastoj (Slika 11) i žutoj boji. Zatim se postavlja završni caklinski sloj do incizalne trećine krune zuba u boji A2 GrandioSO (Voco, Cuxhaven, Njemačka) te polimerizira. Na incizalnu trećinu i preko caklinskog sloja stavlja se translucetna boja GrandioSO (Voco, Cuxhaven, Njemačka) i polimerizira. Slijedi poliranje dijamantrnim polirerom, crvenim i žutim diskom i gumicom.



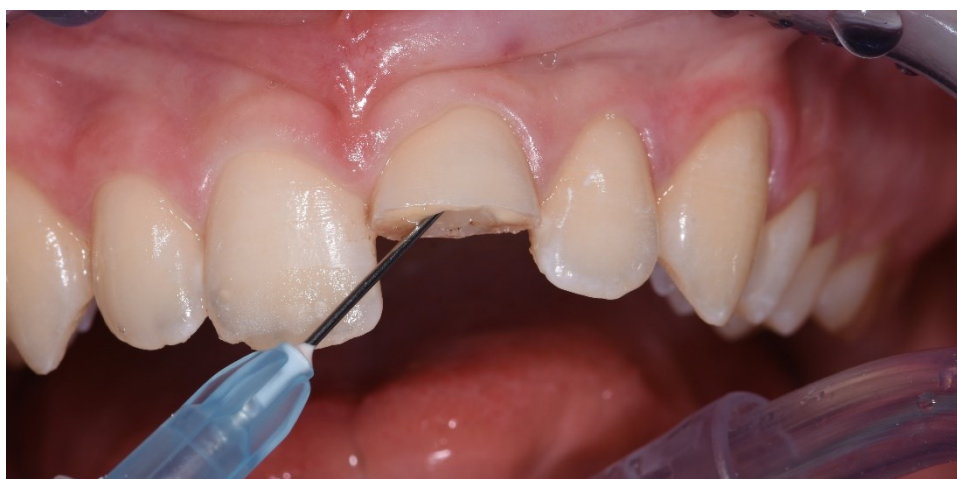Slika 1. KomPLICIRANA fraktura krune privremeno sanirana kompozitnim zavojem.



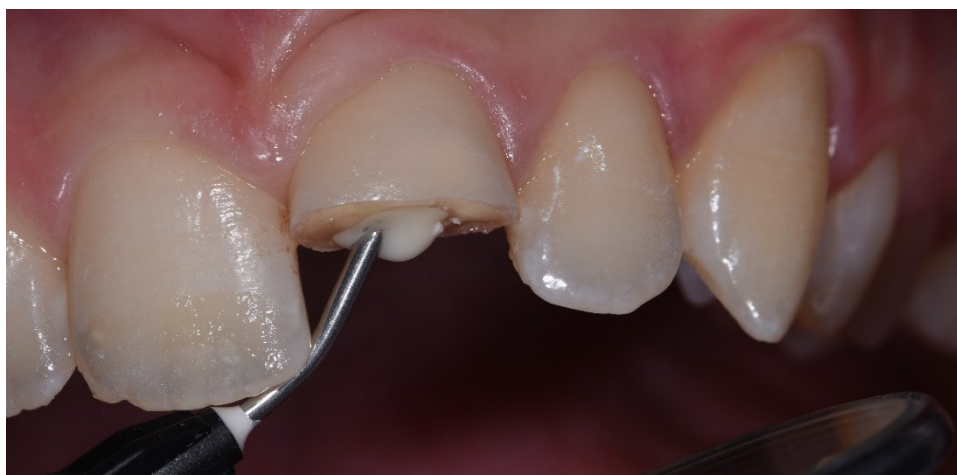Slika 2. Okluzalni prikaz eksponirane pulpe nakon skidanja kompozitnog zavoja.



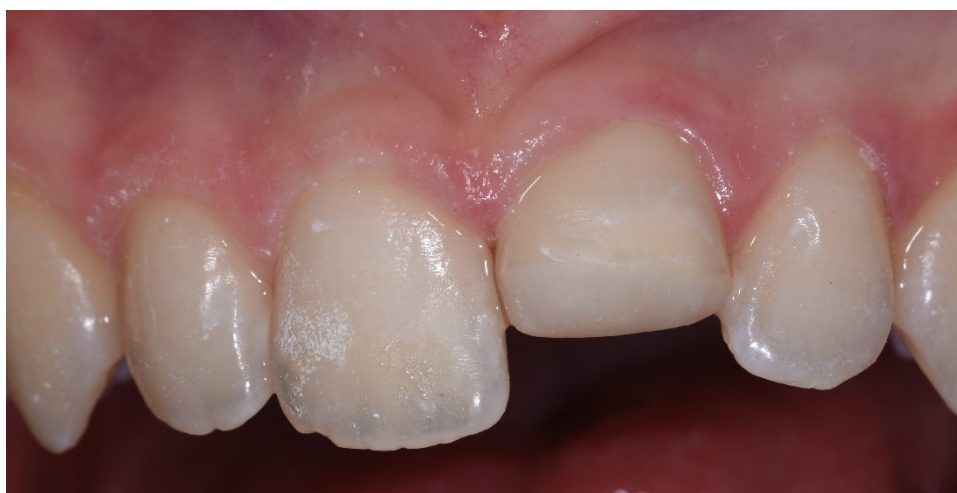Slika 3. Hemostatik korišten za postizanje hemostaze na bazi aluminijeva klorida.



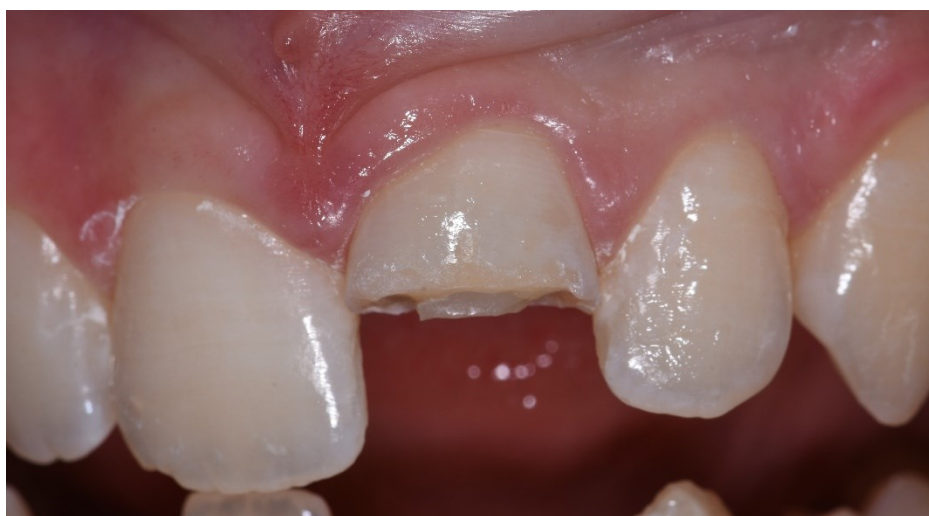Slika 4. Postava kalcijeva hidroksida na područje eksponirane pulpe.



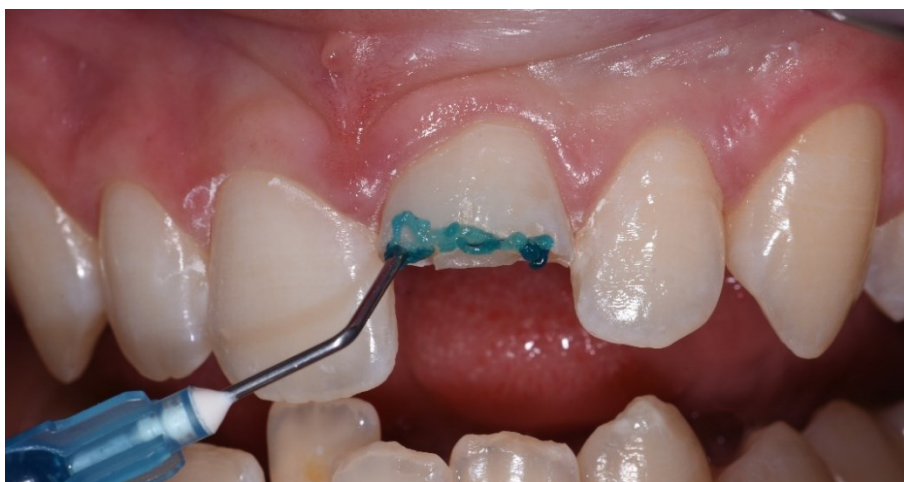Slika 5. Postava staklenoionomernog cementa preko paste Ca(OH)_2 .



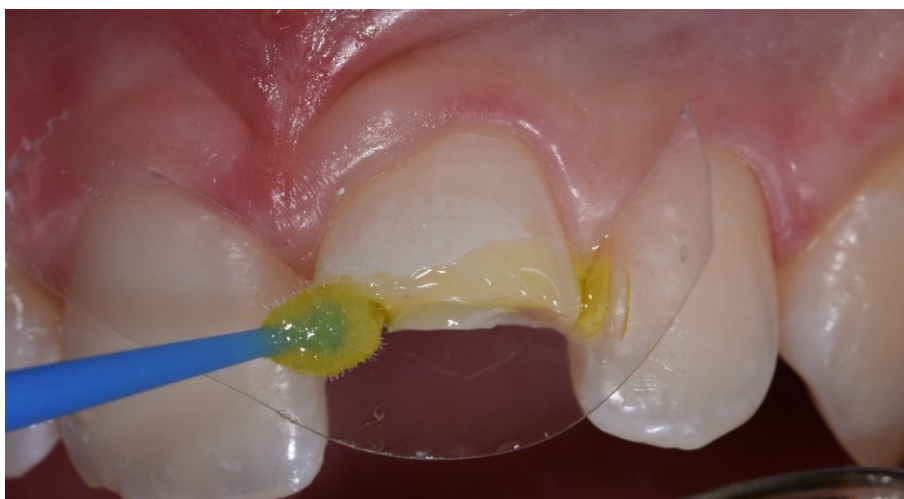Slika 6. Izgled kompozitnog zavoja nakon polimerizacije.



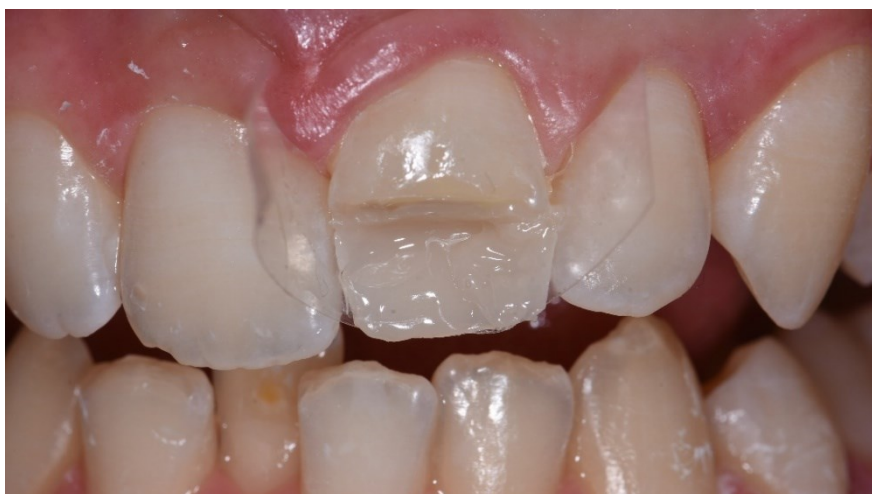Slika 7. Izgled krune nakon skidanja kompozitnog zavoja.



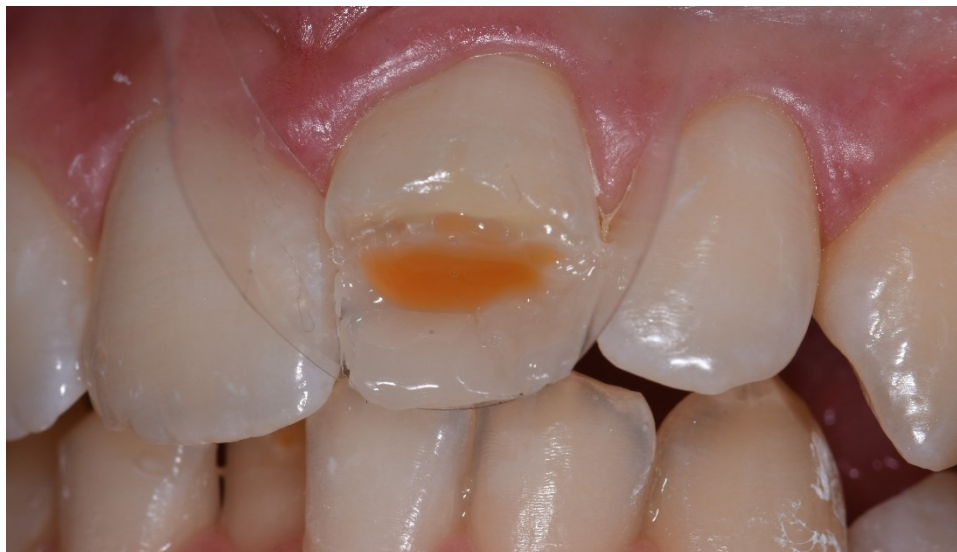Slika 8. Jetkanje 35-postotnom ortofosfornom kiselinom.



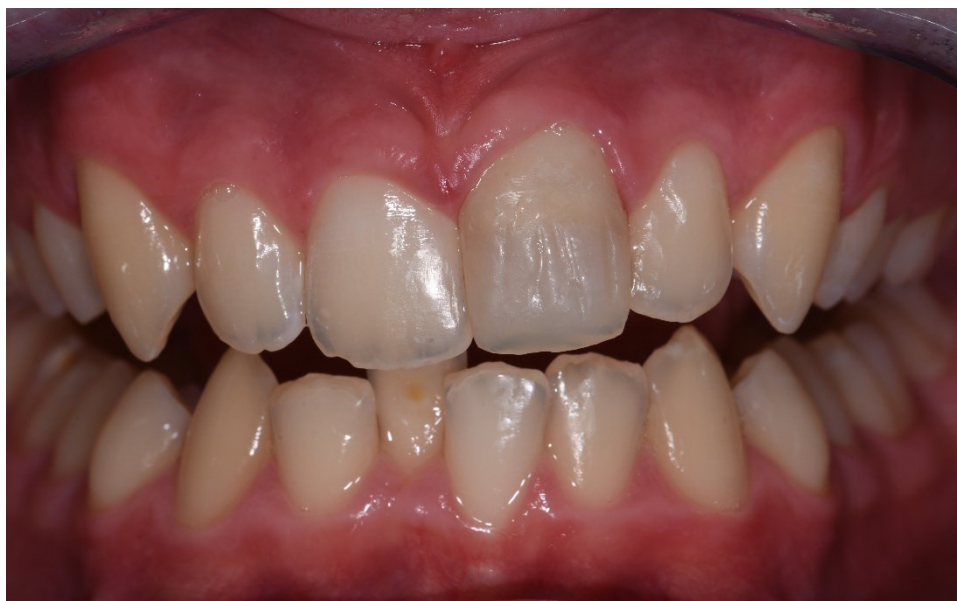Slika 9. Premazivanje adhezivom putem aplikatora (*Futurabond U*).



Slika 10. Prikaz prvog caklinskog sloja A2 boje nakon polimerizacije (*GrandioSO*).



Slika 11. Postava dentinske mase od tekućeg kompozita (*Final touch*).



Slika 12. Izgled završne kompozitne restauracije.

3. RASPRAVA

Komplicirana fraktura krune češća je kod trajnih zuba. Primarni cilj je očuvati vitalitet pulpe, pogotovo ako se radi o mladim trajnim zubima s nezavršenim rastom i razvojem korijena. Tanke stijenke korijena sa širokim kanalima i otvorenim apeksom mogu komplicirati liječenje tog zuba tijekom budućih zahvata. Ako je rast i razvoj korijena završen, očuvanje pulpe vitalnom omogućuje odlaganje sekundarnog i terciarnog dentina tijekom života i smanjuje mogućnost frakture i gubitka tog zuba u budućnosti (29).

Najčešća terapija izbora je parcijalna pulpotomija po Cveku. Mladi trajni zubi imaju šire apikalne otvore i obilnu krvnu opskrbu, što prevenira bakterijsku invaziju i širenje upale. Prema tome, cilj terapije je ukloniti površinski sloj inflamirane pulpe, ostavljajući dublji dio u kojem upala nije prisutna. Prema istraživanju koje je 1982. godine provedeno na majmunima, na otvorenim i netretiranim pulpama upalna reakcija je ostala ograničena na 2 – 3 mm koronarno nakon sedam dana. Stoga ostavljanje koronarnog dijela pulpe u kojem se nalazi sloj bogat stanicama pridonosi boljem cijeljenju i daljnjem odlaganju sekundarnog dentina u cervikalnom dijelu smanjujući rizik frakture, a omogućeno je i daljnje testiranje senzibiliteta što je nemoguće kod vitalne pulpotomije (30).

Faktori koji utječu na odabir terapije uključuju stupanj razvoja korijena, dob pacijenta i povezane luksacijske ozljede. Degenerativne promjene u pulpi povećavaju se s godinama uslijed procesa autofagije kako bi se održala funkcija stanice (31). Iako nema dobne granice koja bi utjecala na odluku bi li se pulpa trebala zadržati ili ne, uspjeh terapije reduciran je kod degenerativnih i upalnih promjena u pulpi, smanjenog volumena pulpe zbog traume ili godina te parodontnih bolesti. Nadalje, luksacijske ozljede povezane s kompliciranom frakturom krune uvelike utječu na očuvanje pulpnog tkiva jer poremećena krvna opskrba smanjuje njezinu mogućnost da se brani od bakterijske invazije. Kod pulpe koja je lišena svoje krvne opskrbe, za poticanje daljnjeg razvoja korijena potrebna je apeksifikacija ili revaskularizacija (16).

Tradicionalno, zubi s nekrotičnom pulpom kao posljedica traume tretirali su se apeksifikacijom uz kalcijev hidroksid, što je zahtijevalo više posjeta. Terapija ima visok postotak uspješnosti što se tiče formiranja apikalne barijere, ali dugoročno postava $\text{Ca}(\text{OH})_2$ u korijenski kanal povećava rizik frakture korijena (32). Vlačna čvrstoća korijena ovisi o vezi između kristala hidroksiapatita i kolagene mreže, a vezne agense između njih čini organska matrica koja se sastoji od kiselih proteina i proteoglikana koji sadrže fosfatne i karboksilne skupine. Alkalna priroda $\text{Ca}(\text{OH})_2$ dovodi do neutralizacije, otapanja i denaturacije kiselih komponenata koje djeluju kao vezni agens između kristala i kolagena te dolazi do slabljenja dentina. Međutim,

prema istraživanju Andreasen et al. (33), čvrstoća se neće značajno smanjiti aplikacijom kalcijeva hidroksida na 30 dana. Kao alternativa, počeo se koristiti MTA za postavljanje umjetne barijere u postupku apeksifikacije, čime se smanjio i broj posjeta. Naime, niti jedna od tih tehnika ne potiče kontinuiran razvoj korijena cijelom duljinom, što rezultira slabim korijenima potencijalno podložnima lomu (16). Revaskularizacija je novija, regenerativna metoda predstavljena s ciljem da se omogući kontinuiran razvoj korijena i jačanje njegove strukture. Prema istraživanju Jeeruphan et al. (34), liječenje nezrelih trajnih zubi postupkom revaskularizacije rezultiralo je znatno većim povećanjem u širini i duljini korijena u odnosu na zube koji su tretirani apeksifikacijom s MTA ili kalcijevim hidroksidom, što se podudara i s istraživanjem Bose et al. (35).

4. ZAKLJUČAK

Jasna klasifikacija dentalnih trauma i točna definicija pojedinih dentalnih ozljeda potrebna je kako bi se donijela ispravna dijagnoza, provele studije i odabrala terapija. Nova integralno prihvaćena Andreasenova klasifikacija koja je objavljena u ožujku 2022. mogla bi pridonijeti budućim istraživanjima i liječenju dentalnih trauma. Parcijalna pulpotomija po Cveku najčešći je izbor terapije komplicirane frakture krune koja često zahvaća mlade trajne zube. Prednost te metode u odnosu na direktno prekrivanje pulpe je bolja kirurška kontrola rane i retencija materijala za brtvljenje. U usporedbi s vitalnom pulpotomijom, kod parcijalne pulpotomije pulpa zadržava sposobnost kontinuiranog fiziološkog odlaganja dentina u područje krune i cervikalne regije zuba, što je bitno jer su ti zubi podložni kasnijim frakturama korijena. Tijekom terapije bitna je i suradnja pacijenta jer su redovite kontrole neophodne za ranu detekciju mogućih komplikacija. Za prevenciju ozljeda bitno je educirati roditelje i dijete o rizicima za nastanak traume, a od iznimne je važnosti savjetovati roditelje o korištenju sportskih udloga ako se dijete bavi sportom.

5. LITERATURA

- 1) Petti S, Glendor U, Andersson L. World traumatic dental injury prevalence and incidence, a meta-analysis-One billion living people have had traumatic dental injuries. *Dent Traumatol.* 2018 Apr;34(2):71-86. doi: 10.1111/edt.12389. PMID: 29455471.
- 2) Andreasen JO. Etiology and pathogenesis of traumatic dental injuries. A clinical study of 1,298 cases. *Scand J Dent Res.* 1970;78(4):329-42. doi: 10.1111/j.1600-0722.1970.tb02080.x. PMID: 4394635.
- 3) Zaleckiene V, Peciuliene V, Brukiene V, Drukteinis S. Traumatic dental injuries: etiology, prevalence and possible outcomes. *Stomatologija.* 2014;16(1):7-14. PMID: 24824054.
- 4) Petti S, Andreasen JO, Glendor U, Andersson L. NAOD - The new Traumatic Dental Injury classification of the World Health Organization. *Dent Traumatol.* 2022 Jun;38(3):170-174. doi: 10.1111/edt.12753. Epub 2022 Apr 28. PMID: 35481941; PMCID: PMC10234444.
- 5) Koch G, Poulsen S. Pedodoncija, klinički pristup. Jastrebarsko: Naknada Slap; 2005., str. 351-379.
- 6) Wang G, Wang C, Qin M. Pulp prognosis following conservative pulp treatment in teeth with complicated crown fractures-A retrospective study. *Dent Traumatol.* 2017 Aug;33(4):255-260. doi: 10.1111/edt.12332. Epub 2017 Apr 5. PMID: 28235162.
- 7) Hecova H, Tzigkounakis V, Merglova V, Netolicky J. A retrospective study of 889 injured permanent teeth. *Dent Traumatol.* 2010 Dec;26(6):466-75. doi: 10.1111/j.1600-9657.2010.00924.x. Epub 2010 Oct 14. PMID: 20946344.
- 8) Cvek M. A clinical report on partial pulpotomy and capping with calcium hydroxide in permanent incisors with complicated crown fracture. *J Endod.* 1978 Aug;4(8):232-7. doi: 10.1016/S0099-2399(78)80153-8. PMID: 283188.
- 9) Granath LE, Hagman G. Experimental pulpotomy in human bicuspid with reference to cutting technique. *Acta Odontol Scand.* 1971 Jun;29(2):155-63. doi: 10.3109/00016357109026511. PMID: 5283990.
- 10) Jurić H. Dječja dentalna medicina. Jastrebarsko: Naknada slap; 2015., str. 213-237.
- 11) Webber RT. Apexogenesis versus apexification. *Dent Clin N Am* 1984;28:669-97.
- 12) Rafter M. Apexification: a review. *Dent Traumatol.* 2005 Feb;21(1):1-8. doi: 10.1111/j.1600-9657.2004.00284.x. PMID: 15660748.

- 13) Abbott PV. Apexification with calcium hydroxide--when should the dressing be changed? The case for regular dressing changes. *Aust Endod J.* 1998 Apr;24(1):27-32. doi: 10.1111/j.1747-4477.1998.tb00254.x. PMID: 11431808.
- 14) Shabahang S. Treatment options: apexogenesis and apexification. *J Endod.* 2013 Mar;39(3 Suppl):S26-9. doi: 10.1016/j.joen.2012.11.046. PMID: 23439042.
- 15) Torabinejad M, Walton RE. *Endodoncija, načela i praksa.* Jastrebarsko: Naklada Slap; 2009., str. 21-37.
- 16) Jens O. Andreasen, Frances M. Andreasen, Lars Andersson. *Textbook and Color Atlas of Traumatic Injuries to the Teeth, 5th Edition.* Copenhagen: Munksgaard; 2019.
- 17) Nosrat A, Kolahdouzan A, Hosseini F, Mehrizi EA, Verma P, Torabinejad M. Histologic Outcomes of Uninfected Human Immature Teeth Treated with Regenerative Endodontics: 2 Case Reports. *J Endod.* 2015 Oct;41(10):1725-9. doi: 10.1016/j.joen.2015.05.004. Epub 2015 Aug 7. PMID: 26259646.
- 18) AMERICAN ASSOCIATION OF ENDODONTISTS. AAE, (2017), Clinical Considerations for a Regenerative Procedure. Dostupno na: <https://www.aae.org/specialty/wp-content/uploads/sites/2/2017/06/currentregenerativeendodonticconsiderations.pdf> (pristupljeno 5.6.2023.)
- 19) Lin LM, Shimizu E, Gibbs JL, Loghin S, Ricucci D. Histologic and histobacteriologic observations of failed revascularization/revitalization therapy: a case report. *J Endod.* 2014 Feb;40(2):291-5. doi: 10.1016/j.joen.2013.08.024. Epub 2013 Oct 9. PMID: 24461421.
- 20) Huang GT, Gronthos S, Shi S. Mesenchymal stem cells derived from dental tissues vs. those from other sources: their biology and role in regenerative medicine. *J Dent Res.* 2009 Sep;88(9):792-806. doi: 10.1177/0022034509340867. PMID: 19767575; PMCID: PMC2830488.
- 21) Mohammadi Z, Dummer PM. Properties and applications of calcium hydroxide in endodontics and dental traumatology. *Int Endod J.* 2011 Aug;44(8):697-730. doi: 10.1111/j.1365-2591.2011.01886.x. Epub 2011 May 2. PMID: 21535021.
- 22) Camilleri J. The chemical composition of mineral trioxide aggregate. *J Conserv Dent.* 2008 Oct;11(4):141-3. doi: 10.4103/0972-0707.48834. PMID: 20351970; PMCID: PMC2843533.

- 23) Roberts HW, Toth JM, Berzins DW, Charlton DG. Mineral trioxide aggregate material use in endodontic treatment: a review of the literature. *Dent Mater.* 2008 Feb;24(2):149-64. doi: 10.1016/j.dental.2007.04.007. Epub 2007 Jun 21. PMID: 17586038.
- 24) Nowicka A, Lipski M, Parafiniuk M, Sporniak-Tutak K, Lichota D, Kosierkiewicz A, Kaczmarek W, Buczkowska-Radlińska J. Response of human dental pulp capped with biodentine and mineral trioxide aggregate. *J Endod.* 2013 Jun;39(6):743-7. doi: 10.1016/j.joen.2013.01.005. Epub 2013 Apr 10. PMID: 23683272.
- 25) Škrinjarić I, Škrinjarić, T, Goršeta K, Čuković-Bagić I, Verzak Ž. Hitni i preventivni postupci kod trauma zuba u djece. *Paediatr Croat* 2010; 54 (Supl 1): 154-162
- 26) American academy of Pediatric dentistry. AAPD Choosing the mouth guard that's right for your sport and recreational activities. Dostupno na: https://www.aapd.org/globalassets/assets/1/7/choosing_mouth_guard_2014.pdf
- 27) Jerolimov V, Bubalo V. OROFACIJALNE OZLJEDE U SPORTU. *Hrvatski športskomedicinski vjesnik* [Internet]. 2014 [pristupljeno 11.06.2023.];29(2):43-59. Dostupno na: <https://hrcak.srce.hr/136931>.
- 28) Illeš D. Sportski štitnici za usta. *Sonda.* 2012;12(23):88-90.
- 29) Donnelly A, Foschi F, McCabe P, Duncan HF. Pulpotomy for treatment of complicated crown fractures in permanent teeth: A systematic review. *Int Endod J.* 2022 Apr;55(4):290-311. doi: 10.1111/iej.13690. Epub 2022 Feb 16. PMID: 35076954; PMCID: PMC9304243.
- 30) Cvek M, Cleaton-Jones PE, Austin JC, Andreasen JO. Pulp reactions to exposure after experimental crown fractures or grinding in adult monkeys. *J Endod.* 1982 Sep;8(9):391-7. doi: 10.1016/S0099-2399(82)80092-7. PMID: 6957533.
- 31) Ricucci D, Loghin S, Lin LM, Spångberg LS, Tay FR. Is hard tissue formation in the dental pulp after the death of the primary odontoblasts a regenerative or a reparative process? *J Dent.* 2014 Sep;42(9):1156-70. doi: 10.1016/j.jdent.2014.06.012. Epub 2014 Jul 5. PMID: 25008021.
- 32) Sheehy EC, Roberts GJ. Use of calcium hydroxide for apical barrier formation and healing in non-vital immature permanent teeth: a review. *Br Dent J.* 1997 Oct 11;183(7):241-6. doi: 10.1038/sj.bdj.4809477. PMID: 9364090.

- 33) Andreasen JO, Farik B, Munksgaard EC. Long-term calcium hydroxide as a root canal dressing may increase risk of root fracture. *Dent Traumatol.* 2002 Jun;18(3):134-7. doi: 10.1034/j.1600-9657.2002.00097.x. PMID: 12110105.
- 34) Jeeruphan T, Jantararat J, Yanpiset K, Suwannapan L, Khewsawai P, Hargreaves KM. Mahidol study 1: comparison of radiographic and survival outcomes of immature teeth treated with either regenerative endodontic or apexification methods: a retrospective study. *J Endod.* 2012 Oct;38(10):1330-6. doi: 10.1016/j.joen.2012.06.028. Epub 2012 Aug 15. PMID: 22980172.
- 35) Bose R, Nummikoski P, Hargreaves K. A retrospective evaluation of radiographic outcomes in immature teeth with necrotic root canal systems treated with regenerative endodontic procedures. *J Endod.* 2009 Oct;35(10):1343-9. doi: 10.1016/j.joen.2009.06.021. Epub 2009 Aug 15. PMID: 19801227.

6. ŽIVOTOPIS

Petra Kazić rođena je 25. 3. 1999. godine u Varaždinu, gdje je završila 6. osnovnu školu i potom Prvu gimnaziju Varaždin, jezični smjer. Stomatološki fakultet Sveučilišta u Zagrebu upisala je 2017. godine. Posljednje četiri godine studija asistira u privatnoj stomatološkoj ordinaciji.