

# Imedijatna implantoprotetska sanacija donje čeljusti "short" implantatima

---

**Burić, Tea**

**Master's thesis / Diplomski rad**

**2023**

*Degree Grantor / Ustanova koja je dodijelila akademski / stručni stupanj:* **University of Zagreb, School of Dental Medicine / Sveučilište u Zagrebu, Stomatološki fakultet**

*Permanent link / Trajna poveznica:* <https://um.nsk.hr/um:nbn:hr:127:027458>

*Rights / Prava:* [Attribution-NonCommercial-NoDerivatives 4.0 International/Imenovanje-Nekomercijalno-Bez prerada 4.0 međunarodna](#)

*Download date / Datum preuzimanja:* **2024-07-10**



*Repository / Repozitorij:*

[University of Zagreb School of Dental Medicine Repository](#)





Sveučilište u Zagrebu  
Stomatološki fakultet

Tea Burić

**IMEDIJATNA IMPLANTOPROTETSKA  
SANACIJA DONJE ČELJUSTI “SHORT”  
IMPLANTATIMA**

DIPLOMSKI RAD

Zagreb, 2023.

Rad je ostvaren u: Stomatološki fakultet Sveučilišta u Zagrebu, Zavod za oralnu kirurgiju

Mentor rada: dr. sc. Tomislav Katanec, Zavod za oralnu kirurgiju, Stomatološki fakultet

Sveučilišta u Zagrebu

Lektor hrvatskog jezika: Ana Dautović, univ. bacc. philol. angl. et univ. bacc. philol. croat.

Lektor engleskog jezika: Ana Dautović, univ. bacc. philol. angl. et univ. bacc. philol. croat.

Rad sadrži: 46 stranica

0 tablica

13 slika

Rad je vlastito autorsko djelo, u potpunosti samostalno napisano uz naznaku izvora drugih autora i dokumenata korištenih u radu. Sve ilustracije (tablice, slike i dr.) u radu izvorni su doprinos autora diplomskoga rada, osim ako nije drugačije navedeno. Autor je odgovoran za pribavljanje dopuštenja za korištenje ilustracija koje nisu njegov izvorni doprinos, kao i za sve eventualne posljedice koje mogu nastati zbog nedopuštenoga preuzimanja ilustracija, odnosno propusta u navođenju njihovoga podrijetla.

## **Zahvala**

Zahvaljujem se svojoj obitelji i prijateljima na iznimnoj podršci tijekom cijelog studija.

Hvala mojem mentoru dr. sc. Tomislavu Katancu na stručnoj pomoći prilikom pisanja ovog diplomskog rada.

# IMEDIJATNA IMPLANTOPROTETSKA SANACIJA DONJE ČELJUSTI „SHORT“ IMPLANTATIMA

## Sažetak

Potpuna bezubost u mandibuli predstavlja izazov u izboru terapijskog plana. Ne postoji univerzalan oblik terapije, pogodan za svakog pacijenta te superioran svim ostalim opcijama liječenja. Zahtjevi pacijenata individualni su te modificirani psihosocijalnim, ekonomskim, kulturološkim faktorima te spolom i dobi. Zbog nedostatka koštanog volumena te neposredne blizine donjeg alveolarnog živca kod ekstremne atrofije mandibule otežana je implantološka terapija konvencionalnim implantatima. U takvim kliničkim uvjetima indicirani su dodatni kirurški zahvati u kojima se prvo nadoknađuje volumen izgubljene kosti kao što su vođena koštana regeneracija, horizontalna i vertikalna augmentacija koštanim blokom, distrakcijska osteogeneza, transpozicija donjeg alveolarnog živca te ridge-split tehnika. Takvi zahvati produljuju tijek terapije, predstavljaju dodatan financijski izdatak, a mogu uzrokovati i brojne komplikacije. „Short“ implantati definirani su kao implantati sa 8 ili manje mm intrakoštane duljine. Djeluju kao predvidljiva minimalno invazivna alternativa augmentaciji grebena. Modifikacijom oblika i dizajna navoja, povećanjem mikroporoznosti površine donjeg dijela tijela implantata, te razvojem glatke cervikalne površine obogaćene ionima kalcija ili hidroksilapatita značajno se poboljšalo učinak oseointegracije. Dobra primarna stabilnost pri ugradnji implantata preduvjet je za protokol imedijatnog opterećenja te trenutnu obnovu funkcije stomatognatog sustava u potpuno bezubih pacijenata. Primarna stabilnost tijekom cijeljenja glavni je čimbenik koji utječe na kvalitetu oseointegracije te prognozu implantata. Primjenom osnovnih biomehaničkih principa u implantološkoj terapiji osigurava se predvidljiv i stabilan rezultat.

**Ključne riječi:** atrofija mandibule; short implantati; imedijatno opterećenje; primarna stabilnost; oseointegracija

# **IMMEDIATE IMPLANT PROSTHETIC REPAIR OF THE LOWER JAW WITH „SHORT“ IMPLANTS**

## **Summary**

Complete mandibular edentulism represents a challenge in choosing a therapeutic plan. There is no universal therapy form, suitable for every patient and superior to all other treatment options. Patient requirements are individual and modified by psychosocial, economic and cultural factors, as well as gender and age. Due to the lack of bone volume and the close proximity of the lower alveolar nerve in extreme mandibular atrophy, implant therapy with conventional implants is difficult. In such clinical conditions, additional surgical interventions are indicated in which the lost bone volume is first compensated for, such as guided bone regeneration, horizontal and vertical bone block augmentation, distraction osteogenesis, transposition of the lower alveolar nerve, and ridge-split technique. Such procedures prolong the course of therapy, represent an additional financial expense, and can cause numerous complications. "Short" implants are defined as implants with 8 or less mm of intraosseous length. They act as a predictable minimally invasive alternative to ridge augmentation. By modifying thread shape and design, increasing microporosity of the implant bodies' lower surface and developing a smooth cervical surface enriched with calcium or hydroxylapatite ions, the effect of osseointegration was significantly improved. Good primary stability during implant placement is a prerequisite for the immediate loading protocol and immediate restoration of the stomatognathic system function in completely edentulous patients. Primary stability during healing is the main factor affecting the quality of osseointegration and implant prognosis. By applying the basic biomechanical principles in implant therapy, a predictable and stable result is ensured.

**Key words:** mandibular atrophy; short implants; immediate loading; primary stability; osseointegration

## SADRŽAJ

1. UVOD .....	1
2. RESORPCIJA I ATROFIJA ALVEOLARNE KOSTI .....	4
2.1. Čimbenici resorpcije.....	6
3. TERAPIJSKE OPCIJE U ATROFIČNOJ ČELJUSTI .....	8
3.1. Vođena koštana regeneracija.....	10
3.2. Horizontalna augmentacija koštanim blokom.....	10
3.3. Vertikalna augmentacija koštanim blokom.....	11
3.4. Distrakcijska osteogeneza.....	11
3.5. Transpozicija donjeg alveolarnog živca .....	11
3.6. Ridge-split tehnika.....	12
4. „SHORT“ IMPLANTATI .....	13
4.1. Biomehanika.....	14
4.2.1. Primarna stabilnost implantata .....	14
4.2.2. Protokol opterećenja implantata.....	16
4.2.3. Položaj implantata .....	16
4.2.4. Promjer i duljina implantata .....	17
4.2.5. Omjer krune i implantata.....	17
4.2. Oseointegracija.....	17
4.3. Indikacije i kontraindikacije .....	19
5. PRIKAZ SLUČAJA.....	20
6. RASPRAVA .....	32
7. ZAKLJUČAK .....	35
8. LITERATURA .....	37
9. ŽIVOTOPIS.....	45

## Popis skraćenica

CBCT – kompjuterizirana tomografija konusnim zrakama (*eng. Cone-Beam Computed Tomography*)

d-PTFE – politetrafluoroetilen visoke gustoće (*eng. High-Density Polytetrafluoroethylene*)

e-PTFE – ekspanzirajući politetrafluoroetilen (*eng. Expanded Polytetrafluoroethylene*)

GBR – vođena regeneracija kosti (*eng. Guided Bone Regeneration*)

HU – Hounsfieldova jedinica (*eng. Hounsfield unit*)

ISQ – kvocijent stabilnosti implantata (*eng. Implant Stability Quotient*)

mm – milimetar

Ncm – Newton centimetar

PRF – fibrin obogaćen trombocitima (*eng. Platelet Rich Fibrin*)

PRGF – plazma obogaćena faktorima rasta (*eng. Plasma Rich In Growth Factor*)

PRP – plazma obogaćena trombocitima (*eng. Platelet Rich Plasma*)

rpm – okretaj po minuti (*eng. Revolution Per Minute*)

SSID – State of the Science in Implant Dentistry

% – posto

°C – Celzijev stupanj



## **1. UVOD**

Stomatognati sustav predstavlja funkcijsku cjelinu u ljudskom organizmu koja se sastoji od zuba, žvačnih mišića, temporomandibularnih zglobova te priležećih krvnih žila i živaca. Takav složeni sustav omogućuje organizmu funkciju žvakanja, gutanja i fonacije. Zubi gornje i donje čeljusti smješteni su unutar alveolarnog nastavka, građenog od unutarnje i vanjske lamine kortikalne kosti između kojih se nalazi spongiozna kost (1).

Gubitak zubi dovodi do narušenja integriteta stomatognatog sustava te posljedičnog smanjenja kvalitete života pacijenta uslijed narušene estetike te gubitka funkcije. Pritom zbog prestanka prijenosa žvačnih sila na alveolarnu kost započinje i progresivna resorpcija alveolarnog nastavka, uzrokovana smanjenom aktivnosti osteoblasta i osteoklasta, koja rezultira smanjenjem obujma kosti u svim dimenzijama, a posljedično i atrofijom alveolarnog grebena (1,2).

Potpuna bezubost u donjoj čeljusti predstavlja izazov u izboru plana terapije. Ne postoji univerzalan terapijski modalitet, pogodan za svakog pacijenta te superioran svim ostalim oblicima liječenja. Također, zahtjevi pacijenata individualni su te modificirani psihosocijalnim, ekonomskim, kulturološkim faktorima te spolom i dobi (3).

Dugotrajna potpuna bezubost uzrokuje opsežnu atrofiju alveolarnog grebena i dodatno otežava rehabilitaciju stomatognatog sustava. Atrofija u mandibuli odvija se centrifugalno i rub alveolarnog grebena pomiče se pritom ekscentrično, što je posebno izraženo u distalnom dijelu čeljusti. U uznapredovalim fazama može biti resorbiran čitav alveolarni nastavak, kad se na gornjem rubu korpusa donje čeljusti može pronaći mentalni otvor, a straga je rub kosti u visini milohoidnog grebena (2).

Protetske terapijske opcije u liječenju potpune bezubosti su klasična potpuna proteza, potpuna proteza retinirana implantatima te fiksno-protetski nadomjestak nošen implantatima (3).

Uslijed nedostatka pričvrstne sluznice i obujma kosti na atrofičnom grebenu mandibule javlja se problem retencije i stabilizacije donje potpune proteze, zbog čega su one često funkcijski neuspjele. Ležište proteze u tom slučaju trebalo bi se ekstenudirati van granice pomične i nepomične sluznice, što je protivno načelima izrade potpunih proteza. Neadekvatno izrađene donje potpune proteze sa neodgovarajućom okluzijom također mogu biti značajni faktor resorpcije i atrofije donje čeljusti(4).

Zbog neodstatka koštanog fundamenta te neposredne blizine donjeg alveolarnog živca kod ekstremne atrofije mandibule otežana je i implantološka terapija implantatima standardnih veličina, takozvanim konvencionalnim implantatima. Takva terapija zahtjeva dodatne kirurške zahvate u kojima se prvo nadoknađuje volumen izgubljene kosti kako bi implantat mogao biti optimalno smješten u vertikalnoj dimenziji. Osim što ti zahvati produljuju tijekom terapije te predstavljaju dodatan financijski izdatak, mogu i uzrokovati brojne popratne komplikacije te nisu uvijek indicirani kod pacijenata sa pojedinim sistemskim oboljenjima.

Prema definiciji „State of the Science in Implant Dentistry“ (SSID) konferencije 2006. godine „short“ implantati definirani su kao oni sa „8 ili manje mm intrakoštane duljine“. U slučajevima kad je volumen alveolarne kosti nedostatan za ugradnju implantata standardnih veličina, ova vrsta implantata nalazi svoju indikaciju (5).

Svrha ovog rada jest prikazati terapiju imedijatno opterećenim „short“ implantatima kao moguću minimalno invazivnu alternativu u implantoprotetskoj rehabilitaciji bezubih atrofičnih donjih čeljusti.

## **2. RESORPCIJA I ATROFIJA ALVEOLARNE KOSTI**

Tijekom života kontinuirano se odvija ciklus remodelacije kosti. To je uravnotežen metabolički proces posredovan aktivnošću osteoklasta koji resorbiraju mineraliziranu kost te osteoblasta koji stvaraju novi koštani matriks koji potom mineralizira (6). Nakon ekstrakcije zuba i cijeljenja postekstrakcijske alveole dolazi do poremećaja u ravnoteži između dvaju procesa u korist resorpcije. Klinički alveolarni greben preostao nakon ekstrakcije zuba te popratnog cijeljenja kosti i mekih tkiva naziva se rezidualni greben (7).

Resorpcija grebena može biti fiziološka, nastala gubitkom zuba te posljedičnim gubitkom prijenosa sila na kost, a može biti uzrokovana i različitim patološkim procesima, parodontopatijama, neoplazmama ili ostitičkim procesima. Prema obliku razlikuju se ravnomjerna i neravnomjerna atrofija rezidualnog grebena te kombinirani oblik. Najčešće je neravnomjeran oblik atrofije grebena povezan sa velikim vremenskim razmacima između ekstrakcija pojedinih zubi zbog čega se manje resorbirana kost u području gdje je ekstrakcija bila kasnija očituje kao koštano izbočenje, to jest egzostoza. Izraženije resorbirana kost u području ranije ekstrakcije vidi se kao udubljenje na rezidualnom grebenu.

Resorpcija rezidualnog grebena odvija se u horizontalnom i vertikalnom smjeru. Horizontalna resorpcija ravnomjerno resorbira površinu rezidualnog grebena u apikokoronarnom smjeru. Započinje u tanjem alveolarnom zidu gdje se odvija brže. Vertikalna resorpcija neravnomjerno resorbira površinu rezidualnog grebena, odnosno samo u jednom njenom dijelu stvara se vertikalni defekt dok su u drugim dijelovima promjene na grebenu minimalne (2).

Resorpcija rezidualnog grebena napreduje sporo tijekom cijelog života, a najizraženija je unutar prvih šest mjeseci u postekstrakcijskom razdoblju kada vertikalni gubitak kosti iznosi u prosjeku do 2 mm, a horizontalni gubitak kosti do polovine početne širine grebena (8).

Resorpcija u maksili odvija se centripetalno, što znači da se zbog jače resorpcije bukalne površine kosti rub rezidualnog grebena pomiče prema oralno. Također je u gornjoj čeljusti izraženiji horizontalni oblik resorpcije. U mandibuli interkanino resorptivni proces napreduje horizontalno i centripetalno, dok je u lateralnom segmentu čeljusti izražena vertikalna i centrifugalna resorpcija, zbog koje se koštani fundament resorbira jače s lingvalne strane i rub rezidualnog grebena pomiče se prema vestibularno (9).

Glavnina resorptivnih promjena unutar čeljusti odvija se u alveolarnom nastavku, dok tijelo čeljusti ostaje relativno intaktno. Progresijom resorpcije razvija se atrofija alveolarnog grebena. Atrofiju u kasnoj fazi karakterizira potpuna resorpcija alveolarnih nastavaka. Tad se na gornjem rubu tijela mandibule nađe foramen mentale u predjelu prekutnjaka uz površinski pozicioniran donji alveolarni živac, dok je u lateralnom segmentu gornji rub mandibule u razini ili ispod milohioidnog grebena. U maksili se rub rezidualnog grebena nađe u blizini alveolarnog recesususa maksilarnog sinusa ili dna nosa (2,10,11).

## 2.1. Čimbenici resorpcije

Faktore koji djeluju na resorptivne promjene kosti može se podijeliti na lokalne i sustavne.

Od lokalnih faktora razlikuju se:

- Početni volumen rezidualnog grebena
- Gustoća kosti – Misch dijeli kost prema gustoći na četiri vrste:
  - a) D1 – gusta kortikalna kost
  - b) D2 – porozna kortikalna i gusta trabekularna kost
  - c) D3 – porozna kortikalna i trabekularna kost
  - d) D4 – porozna trabekularna kost (12,13).
- Hvatišta mišića – u područjima insercije mišića kost perzistira
- Vrijeme – resorptivne promjene proporcionalne su vremenu proteklom od ekstrakcije
- Protetski nadomjestak – djelovanje funkcijskih sila preko protezne baze može uzrokovati bržu resorpciju rezidualnog grebena.

Sustavni faktori su:

- Dob i spol
- Metabolizam kalcija i fosfata – smanjen unos hranom, smanjena serumska koncentracija te smanjena renalna tubularna reapsorpcija djeluju na mobilizaciju tih iona iz kosti poticanjem resorpcije
- Osteoporoza
- Hormonska neravnoteža:

- a) paratiroidni hormon – održava serumsku koncentraciju kalcija potičući koštanu resorpciju i tubularnu reapsorpciju, povećava stvaranje kalcitriola u bubregu
- b) kalcitriol – povećava apsorpciju kalcija i fosfata iz probavnog sustava čime smanjuje resorpciju
- c) tiroidni hormoni – povećavaju koštani metabolizam, kad hipertireoidizma uzrokuju koštanu resorpciju
- d) glukokortikoidi – potiču diferencijaciju osteoblasta, a istovremeno i aktivaciju osteoklasta
- e) hormon rasta – povećava apsorpciju kalcija iz probavnog sustava, sintezu proteina i apoziciju kosti
- f) estrogeni – smanjuju nastanak osteoklasta i njihov životni vijek, istovremeno povećavajući stvaranje i produljujući životni vijek osteoblasta
- g) androgeni – preko vlastitih receptora potiču koštani rast i metabolizam (6,14–16).

### **3. TERAPIJSKE OPCIJE U ATROFIČNOJ ČELJUSTI**



Razlikuju se brojne kirurške tehnike koje za cilj imaju nadoknadu potrebne koštane visine i širine koja bi omogućila implantoprotetsku terapiju. Odabir terapijskog zahvata potrebno je prilagoditi s obzirom na individualnu kliničku sliku, opseg atrofičnih promjena, visinu i širinu preostalog rezidualnog grebena, blizinu anatomskih struktura kao što je maksilarni sinus ili donji alveolarni živac, sistemske faktore i želje pacijenta. Kao adjuvantna terapija metodama koštane augmentacije mogu se koristiti trombocitni koncentracije.

U atrofičnoj gornjoj čeljusti izvode se zahvati koji uključuju primjenu koštanih transplantata kao što su:

- podizanje dna sinusa,
- elevacija dna nosa
- horizontalna augmentacija koštanim blokom (lateralni/onlay graft)
- vođena koštana regeneracija
- Le Fort I osteotomija u kombinaciji sa vertikalnom augmentacijom koštanim blokom (interpozicijski/“sandwich“ graft)

Zahvati u atrofičnoj gornjoj čeljusti za koje nije potrebna koštana augmentacija su:

- postava kosih parasinusalnih implantata
- primjena bikortikalnih zigomatičnih implantata
- primjena „short“ implantata (17).

U atrofičnoj donjoj čeljusti izvode se sljedeći zahvati uz koštanu augmentaciju:

- vođena koštana regeneracija (GBR)
- horizontalna augmentacija koštanim blokom (lateralni/onlay graft)
- vertikalna augmentacija koštanim blokom (interpozicijski/“sandwich“ graft)
- distrakcijska osteogeneza
- transpozicija donjeg alveolarnog živca
- *ridge-split* tehnika

Zahvati u atrofičnoj donjoj čeljusti bez potrebe za koštanom augmentacijom su:

- primjena „short“ implantata (17,18).

Daljnji tekst daje poseban osvrt na terapijske opcije koje se primjenjuju u donjoj čeljusti.

### **3.1. Vođena koštana regeneracija**

Vođena regeneracija kosti kirurški je zahvat koji koristi membrane kao barijere koje razdvajaju koštani defekt od mekog tkiva te tako omogućuju regeneraciju kosti. Membrana sprječava urastanje migrirajućih stanica vezivnog i epitelnog tkiva u koštani defekt čime je omogućeno da osteoprogenitorne stanice stvore novu kost. GBR koristi se u implantološkoj terapiji u slučajevima kad je potrebno povećati volumen rezidualnog grebena. Dva su moguća pristupa vođenoj regeneraciji kosti u implantološkoj terapiji: GBR istovremeno sa postavom implantata te GBR i postava implantata nakon koštanog cijeljenja. Membrane se mogu podijeliti na resorptivne – kolagene i polimerne i neresorptivne – ekspanzirajući politetrafluoroetilen (e-PTFE), politetrafluoroetilen visoke gustoće (d-PTFE) te titanske membrane. Mogu se koristiti u kombinaciji sa koštanim nadomjestcima ili trombocitnim koncentratima (19,20).

U slučaju opsežne atrofije čeljusti kontraindicirane su membrane koje bi mogle kolabirati u koštani defekt te pritom smanjiti raspoloživi prostor za koštanu regeneraciju. Tada ima prednost uporaba titanske mrežice kao neresorptivne membrane koja održava potreban prostor (19).

Porast volumena kosti iznosi do 40% (21). Najčešća komplikacija je izlaganje membrane (38%) s posljedičnom upalom i gubitkom novostvorene kosti (22).

### **3.2. Horizontalna augmentacija koštanim blokom**

Horizontalna augmentacija koštanim blokom naziva se još lateralni ili onlay graft. Kao materijal za augmentaciju koristi se vlastita kost u bloku dobivena sa donorskog mjesta pa su nužna dva operacijska polja. Koštani blok pričvrsti se za rezidualni greben vijcima, njegovi rubovi se modeliraju i preostale praznine popune se usitnjenom autolognom kosti. Može se koristiti uz membrane. Povećanje volumena kosti iznosi u prosjeku 4,4 mm horizontalno i 3,7 mm vertikalno (23).

Indikacije su nedostatak širine rezidualnog grebena uz dovoljnu visinu i opsežna atrofija maksile s gubitkom volumena rezidualnog grebena (24).

Komplikacije uključuju resorpciju kosti (10 do 50%), dehiscijenciju rane te rijetko potpuni gubitak nadomjestka (17,21).

### **3.3. Vertikalna augmentacija koštanim blokom**

Vertikalna augmentacija koštanim blokom obuhvaća složene zahvate uporabe interpozicijskog i „sandwich“ grafta. Kao i u slučaju horizontalne augmentacije, koristi se transplantat autologne kosti u bloku. Postupak se također može izvoditi i upotrebom membrana. Interpozicijski graft uključuje horizontalnu osteotomiju rezidualnog grebena uz popunjavanje nastalog prostora koštanim nadomjestkom i fiksiranje vijcima na novostvorenoj visini. Postupak je alternativan distrakcijskoj osteogenezi. „Sandwich“ graft podrazumijeva fiksaciju koštanog bloka vestibularno uz popunjavanje nastalog prostora transplantatom kosti. Dobitak kosti iznosi do 5 mm (21,23).

Indikacije su postojanje vertikalnog defekta, odnosno nedovoljna visina rezidualnog grebena, no nisu prvi izbor u planu terapije već alternativne metode (25).

Komplikacije su učestale i nepredvidljive te uključuju resorpciju kosti i dehiscijenciju rane (8%) (17).

### **3.4. Distrakcijska osteogeneza**

Distrakcijska osteogeneza alveolarnog grebena zahvat je koji uključuje horizontalnu osteotomiju rezidualnog grebena uz postavljanje distrakcijske naprave na koštane segmente. Uloga je naprave da lagano razmiče dva dijela kosti i tako omogućuje stvaranje nove kosti na njihovim osteotomiranim rubovima te popunjavanje defekta. Nakon jednog tjedna od postave, počinje se sa razdvajanjem koštanih segmenata aktivacijom naprave. Razmicanje napreduje brzinom od 0,5 do 1 mm na dan dok se ne dobije dostatan volumen kosti. Koštani rast popraćen je rastom mekih tkiva. Nakon perioda cijeljenja naprava se uklanja te se u istom aktu postavlja implantat (24,26).

Vertikalna distrakcijska osteogeneza koristi se za produljenje visine rezidualnog grebena, u slučajevima kad postoji 5 do 7 mm kosti (27). Kontraindicirana je kod nedostatne širine grebena. Najčešće komplikacije su povratak početne koštane visine i promjena u osi distrakcije (21).

### **3.5. Transpozicija donjeg alveolarnog živca**

Transpozicija donjeg alveolarnog živca kirurška je tehnika koja se koristi u slučajevima uznapredovale atrofije donje čeljusti gdje je mandibuarni kanal u neposrednoj blizini gornjeg ruba

rezidualnog grebena te zbog toga ne postoji dovoljno prostora za smještaj implantata. Tijekom zahvata pristupa se mandibularnom kanalu sa vestibularne površine manibule te se eksponira donji alveolarni živac koji se posebnim instrumentom pomiče van kanala, a za to vrijeme postavlja se implantat. Implantat svojom duljinom mora biti van kanala. Nakon toga donji alveolarni živac se repositionira samostalno, uz postavu membrane ili koštanog nadomjestka.

Indikacije su postojanje manje do 10 mm kosti iznad mandibularnog kanala, preostala visina rezidualnog grebena od 0,5 do 1,5 mm te slučajevi kod kojih se očekuje da zbog smanjene gustoće kosti neće biti dostatna primarna stabilnost implantata (18).

Zahvat je tehnički zahtjevan i nosi rizik od komplikacija kao što su ozljeda živca tijekom operacije, postoperativne smetnje osjeta (90%), a moguća je i fraktura mandibule (17,26).

### **3.6. Ridge-split tehnika**

Ridge-split tehnika zahvat je koji omogućuje horizontalno širenje uskih rezidualnih grebena uz istovremenu implantološku terapiju. Greben se osteotomira sagitalno i dvije koštane stijenke se lagano razdvoje u vestibulooralnom smjeru kako bi u novostvoreni prostor mogao biti smješten implantat. Može se primjenjivati uz GBR i koštane nadomjestke. Dobitak kosti horizontalno u prosjeku je 4 mm (28).

Zahvat je indiciran u slučaju dovoljne visine, a neodstatne širine rezidualnog grebena. Uspješnost je veća u maksili. Komplikacije uključuju frakturu bukalne stijenke kosti (do 44%) i resorpciju kosti (17,29).

#### **4. „SHORT“ IMPLANTATI**

U literaturi nije postignut dogovor oko egzaktne definicije „short“ implantata.

Iako je najprihvaćenija teza da je to implantat koji ima 8 ili manje mm duljine, neki autori definiraju „short“ implantat kao onaj duljine do 10 mm. Međutim, danas se implantati duljine 10 mm smatraju onima standardne duljine, iz razloga što je u ranijim istraživanjima upravo ta duljina opisana kao minimalna potrebna za predvidljiv uspjeh terapije (5).

Još jedan vid definiranja „short“ implantata leži u različitim mogućnostima postavljanja tog implantata u odnosu na rub kosti, to jest njegove ukupne duljine unutar kosti pa je tada „short“ implantat definiran kao onaj čija je duljina unutar kosti od 7 do 8 mm, a „ekstra short“ onaj sa duljinom unutar kosti od 5 do 6 mm (30).

#### **4.1. Biomehanika**

Biomehanika je znanstvena disciplina koja promatra interakcije između tijela i sila koje na to tijelo djeluju, direktno ili putem medicinskih naprava (dentalni implantat) te odgovor tkiva na mehaničke podražaje. Složena mehanička opterećenja (žvačne sile) u stomatognatom sustavu uzrokuju naprezanja i deformacije unutar implantata i alveolarne kosti. Primjena biomehaničkih principa u implantologiji osigurava bolju dugoročnu terapijsku prognozu (31).

##### **4.2.1. Primarna stabilnost implantata**

Primarna stabilnost označava stabilnost implantata u alveolarnoj kosti neposredno nakon ugradnje. Uvjet je za nastanak sekundarne stabilnosti koja označava stvaranje kosti uz površinu implantata te oseointegracije. Smatra se da primarna stabilnost nastaje zbog kompresije kosti u procesu ugradnje implantata.

Primarna stabilnost opisuje se kvocijentom stabilnosti implantata (ISQ) koji se mjeri uz pomoć uređaja, analizom rezonantne frekvencije između implantata i alveolarne kosti. Vrijednost ISQ treba iznositi minimalno 60 da bi primarna stabilnost bila zadovoljavajuća (32).

Na primarnu stabilnost utječu:

- volumen i gustoća kosti

- geometrija i svojstva implantata – obuhvaća oblik implantata, vrstu navoja, spoj sa suprastrukturom te karakteristike površine implantata, odnosno njegovu hrapavost i hidrofilnost
- atraumatska kirurška tehnika
- okretni moment (*torque*) prilikom ugradnje (33,34).

Veća gustoća kosti znači i bolju primarnu stabilnost implantata. Uz pomoć radiološkog nalaza kompjuterizirane tomografije konusnim zrakama (CBCT) može se vizualno procijeniti gustoća kosti u pojedinom dijelu rezidualnog grebena, koja se tada izražava u Hounsfieldovim jedinicama (HU). Gusta kortikalna kost tipa D1 ima vrijednosti HU od 1250 do 1400, dok kod D2 tipa kosti sa tankim kortikalisom može imati vrijednost od 850 do 1250. Kortikalis sa poroznom spongiozom tipa D3 nosi oko 350 do 850 HU, a D4 tip porozne trabekularne kosti ima od 150 do 350 HU (35). Porastom gustoće kosti smanjuje se naprezanje unutar kosti uzrokovano implantatom (36). Ovisno o gustoći kosti, može se odabrati i oblik implantata. Cilindrični implantati stvaraju manje naprezanje u alveolarnoj kosti pa se stoga preporučuju u kostima manje gustoće kao što je D4 tip po Mischu (13).

Najbolju primarnu stabilnost postiže kvadratni profil navoja implantata. Veći broj navoja po jedinici duljine također poboljšava primarnu stabilnost. Povećana dubina navoja smanjuje naprezanja unutar kosti. Optimalan omjer dubine i širine navoja ovisi o vrsti navoja i obliku implantata (37).

Površinskom obradom implantata postiže se veća hrapavost površine, veći koeficijent trenja te posljedično i veći okretni momenta insercije što dovodi do veće primarne stabilnosti implantata. Veća hrapavost povećava kontaktnu površinu i mehaničku svezu sa kosti te omogućuje bolju oseointegraciju. Koničan oblik implantata u odnosu na cilindričan uzrokuje veći okretni moment insercije te veću primarnu stabilnost bez obzira na vrstu površinske obrade, no ima manju površinu u kontaktu s alveolarnom kosti, što je manje povoljno za oseointegraciju (38).

Unutarnji spoj implantata i suprastrukture s antirotacijskim elementom rezultira većim naprezanjem unutar alveolarne kosti, a manjim u suprastrukтури. Za razliku od toga, unutarnji spoj bez antirotacijskog elementa uzrokuje manje naprezanje alveolarne kosti, a veće naprezanje suprastrukture (39).

#### 4.2.2. Protokol opterećenja implantata

Prema vremenu proteklom od implantacije do funkcionalnog opterećenja, razlikuju se imedijatno, rano i konvencionalno opterećenje.

Imedijatno opterećen implantat je onaj opterećen manje od jednog tjedna nakon ugradnje. Rano opterećenje nastupa od jednog tjedna do dva mjeseca, a konvencionalno je svako opterećenje kasnije od 2 mjeseca nakon ugradnje (40).

Mogućnost imedijatnog opterećenja fiksno protetskim nadomjestkom u potpuno bezuboj čeljusti daje optimalna primarna stabilnost implantata koji ima minimalan okretni moment insercije od 30 Ncm te ISQ od najmanje 60. Osim toga, na odabir protokola opterećenja utječu čimbenici vezani za pacijenta i njegovu kvalitetu života.

Kod potpune bezubosti imedijatno opterećenje znači trenutnu obnovu funkcije i estetike stomatognatog sustava, smanjeno vrijeme cijeljenja i manju ozljedu tkiva (41). Dodatni zahvati kao što je augmentacija kosti onemogućuju imedijatno opterećenje implantata (40).

#### 4.2.3. Položaj implantata

Implantati mogu biti postavljeni vertikalno i pod kutem u odnosu na korpus čeljusti. Iako su im klinički rezultati usporedivi, biomehanički je nepovoljno povećano naprezanje u kosti koje se javlja uslijed opterećenja anguliranih implantata. Aksijalno opterećen implantat uzrokuje manji intenzitet koštane remodelacije i bolji prijenos sila na okolnu kost (12,42).

Položaj implantata u odnosu na marginalnu kost može biti subkrestalan, epikrestalan i suprakrestalan. Nema značajne razlike u debljini mekog tkiva i pojavi recesija između triju položaja, no manji gubitak kosti uočen je kod implantata smještenih 1 mm subkrestalno (43,44).

Kod istovremene postave više implantata i njihovog povezivanja protetskim radom bolja je raspodjela sila i smanjeno naprezanje na pojedini implantat, što je od posebne važnosti za implantate kraćih duljina (45).



#### 4.2.4. Promjer i duljina implantata

Povećanjem promjera implantata smanjuje se naprezanje u okolnoj alveolarnoj kosti. Naprezanje se značajnije smanjuje kod implantata izloženih aksijalnim silama u odnosu na one izložene kosim silama (36). Najveća naprezanja u implantatu pojavljuju se u prvih 5 mm duljine, odnosno prvih 3 do 5 navoja. U apikalnom dijelu implantata pojavljuje se nizak iznos naprezanja. Površina implantata u kontaktu s kortikalnom kosti najviše je izložena naprezanju uslijed djelovanja žvačnih sila. Zaključuje se da su maksimalna naprezanja u implantatu neovisna o njegovoj duljini (46). Za povećanje kapaciteta opterećenja pojedinog implantata stoga se umjesto povećanja duljine predlaže povećanje promjera (47).

#### 4.2.5. Omjer krune i implantata

„Short“ implantati zbog svoje smanjene duljine unutar kosti imaju nepovoljniji omjer krune i implantata u odnosu na standardne implantate (46). Međutim, istraživanja pokazuju kako nema značajnog utjecaja na preživljenje implantata, čak ni kad je omjer 2 do 3 puta veći, uz optimalan smjer sila na implantate uzduž aksijalne osi i raspodjelu opterećenja među implantatima. To se posebno odnosi na implantate povezane u blok fiksnim nadomjestkom kod kojih je zbog toga smanjeno djelovanje nepovoljnih kosih sila (45,48,49).

### **4.2. Oseointegracija**

Brånemark je 1950-ih godina opisao pojam oseintegracije kao izravan spoj titanijskog implantata sa okolnom vitalnom kosti bez stvaranja vezivnotkivne ovojnice.

Glavni faktori koji utječu na oseintegraciju su:

- Materijal izrade implantata – Najčešće je to titanij ili titanijeve legure. Taj materijal biološki je inertan i neće uzrokovati reakciju odbacivanja. Titanij je vrlo reaktivan te u dodiru sa zrakom na površini stvara sloj titanijevog oksida koji štiti implantat od okolne kosti i sprječava koroziju.

- Direktni kontakt kosti i implantata – Osigurava se preparacijom ležišta koja precizno odgovara obliku implantata. Važna je i sterilnost implantata prije ugradnje jer bilo kakvo onečišćenje njegove površine onemogućit će proces oseintegracije. Površinske karakteristike implantata kao što su hrapavost i hidrofilnost doprinose boljem kontaktu implantata sa kosti.
- Primarna stabilnost implantata – nepomičnost u odnosu na kost u fazi cijeljenja glavni je čimbenik koji utječe na prognozu implantata.
- Atraumatski kirurški postupak – mehanička i termička ozljeda kosti mora biti što je moguće manja. To se postiže korištenjem instrumenata za preparaciju kosti uz mali broj okretaja, veliki okretni moment i kontinuirano hlađenje fiziološkom otopinom. Potrebno je održati temperaturu kosti ispod 47°C jer u protivnom dolazi do gubitka oseintegracije zbog posljedične nekroze kosti (24,33,50,51).

Biološko bušenje konzervativan je pristup preparacije ležišta za implantat koji uključuje preparaciju sa niskim brojem okretaja – 150 okretaja po minuti (rpm) bez irigacije. To omogućuje odličnu kontrolu dubine preparacije, sprječava pregrijavanje i nekrozu kosti i prevenira stvaranje aerosola. Koštani debris dobiven takvom preparacijom sadrži žive stanice te se može upotrijebiti kao autologni koštani transplantat, samostalno ili u kombinaciji sa plazmom obogaćenom faktorima rasta (PRGF) (52,53).

Povećana hidrofilnost površine implantata dobivena površinskom obradom olakšava stabilizaciju krvnog ugruška, proliferaciju i diferencijaciju osteoprogenitornih stanica i ranu vaskularizaciju, što omogućuje bolju oseintegraciju (54). Uporaba trombocitnih koncentrata: plazme obogaćene trombocitima (PRP), fibrina obogaćenog trombocitima (PRF) te plazme obogaćene faktorima rasta (PRGF) dovodi do poboljšane oseintegracije implantata te stabilnijih rezultata koštane augmentacije uz istovremenu implantaciju (55).

Ako dođe do gubitka oseintegracije i stabilnosti implantata, nemoguće ju je ponovno uspostaviti pa se implantat mora ukloniti (50).

### 4.3. Indikacije i kontraindikacije

Indikacije i kontraindikacije za terapiju „short“ implantatima ne razlikuju se značajno od onih za implantate standardnih duljina.

„Short“ implantati najčešće se primjenjuju u potpuno bezubim čeljustima povezani u blok protetskim nadomjestkom ili u nedostatku jednog zuba u distalnoj regiji čeljusti kada implantat nosi solo kunicu. Rezidualni greben ima dovoljnu širinu, ali nedovoljnu visinu za ugradnju standardnog implantata, završen je rast kosti, gustoća kosti je dostatna, kao i pojas keratinizirane gingive, a okolne anatomske strukture poput donjeg alveolarnog živca ili maksilarnog sinusa su u neposrednoj blizini. Visina alveolarne kosti od 8 mm onemogućuje primjenu standardnih implantata bez prethodnih postupaka augmentacije rezidualnog grebena, no u tim slučajevima moguća je primjena „ekstra short“ implantata od 5 do 6 mm. Indikacije za ovakvu vrstu implantoprotetske terapije modificirane su individualnim zahtjevima pacijenta.

U slučaju nepovoljne morfologije rezidualnog grebena, moguće je neposredno prije implantacije učiniti modelaciju grebena kako bi se postigla ujednačena širina rezidualnog grebena na mjestu implantacije. Kod nedovoljne širine pričvrstne sluznice prije ugradnje implantata može se učiniti dodatan zahvat vestibuloplastike slobodnim vezivnim transplantatom uzetog s nepca ili tvornički proizvedenom biološkom membranom kako bi se osigurala bolja dugoročna prognoza (5,56,57).

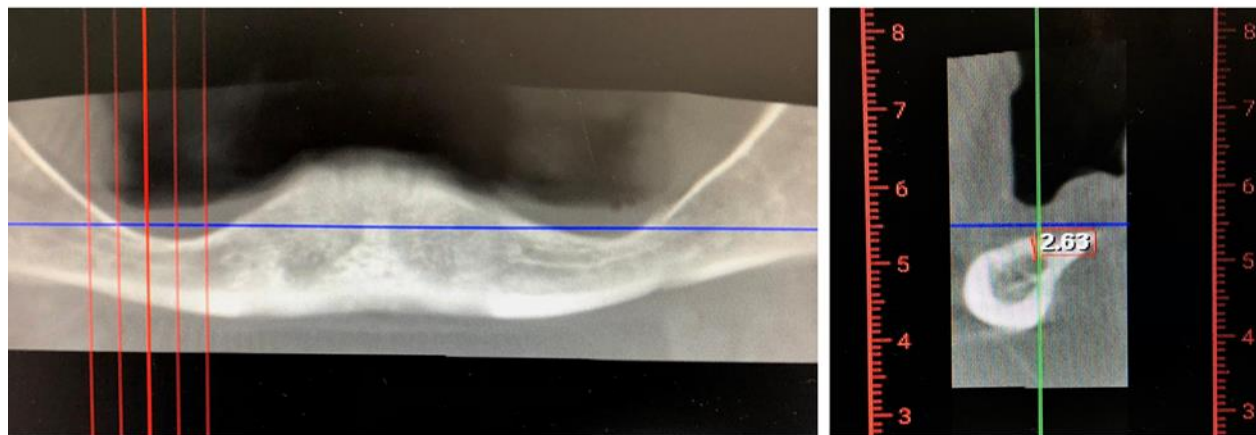
Apsolutne kontraindikacije odnose se na nekontrolirane te uznapredovale sistemske bolesti. Tu se ubrajaju pacijenti sa nekontroliranim dijabetesom, imunosuprimirani pacijenti, pacijenti liječeni bisfosfonatima sa razvijenom osteonekrozom čeljusti, pacijenti liječeni radioterapijom u području glave, pacijenti kod kojih je nemoguće primijeniti anesteziju te pacijenti alergični na materijal od kojeg je implantat izrađen.

Relativne kontraindikacije obuhvaćaju nedovoljan volumen kosti, lošu oralnu higijenu, gubitak zubi uslijed parodontne bolesti, pušenje i parafunkcije. Kontrolirane sistemske bolesti nisu kontraindikacija za terapiju, no mogu nositi povećan rizik od komplikacija i neuspjeha, stoga se odluka o terapiji donosi u konzultaciji s nadležnim liječnikom (5,58).

## **5. PRIKAZ SLUČAJA**

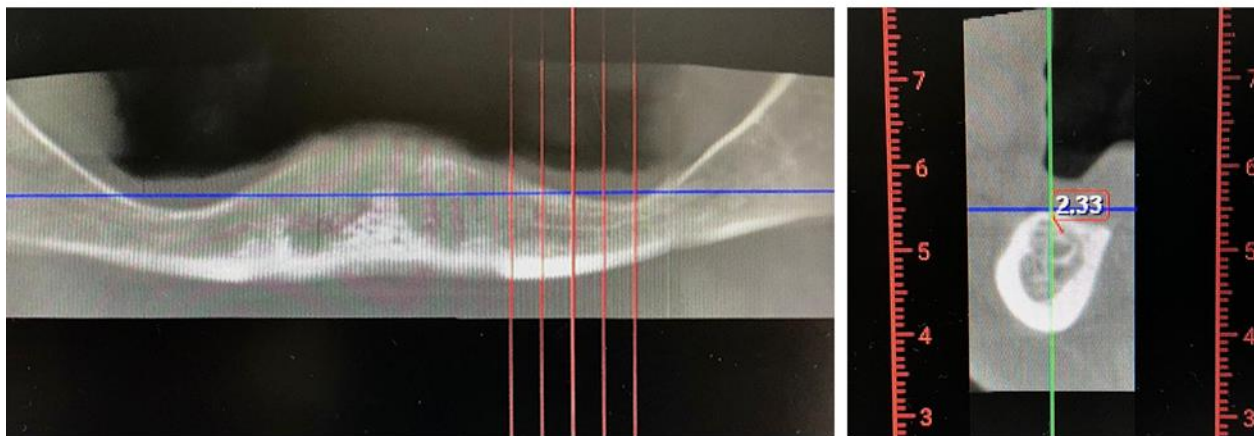Pacijentica u dobi od 60 godina dolazi na Zavod za oralnu kirurgiju Stomatološkog fakulteta u Zagrebu radi implantoprotetske terapije u donjoj čeljusti. Anamnestički je bez osobitosti te navodi kako već dugi niz godina nosi mobilnu protezu. Kliničkim pregledom nađe se izrazita atrofija donjeg bezubog grebena koji je tanak poput noža te hiperplazija priležećih mekih tkiva. Promjene su uzrokovane dugotrajnom mehaničkom iritacijom neodgovarajuće donje potpune proteze.

Učini se CBCT snimka čeljusti kojom se izmjeri visina rezidualnog grebena do mandibularnog kanala u iznosu od 2,6 mm u regiji zuba 46 (Slika 1.) te 2,3 mm u regiji zuba 36 (Slika 2.). U anteriornom području mandibule u regiji zuba 42 izmjeri se visina rezidualnog grebena od 5,8 mm (Slika 3.).

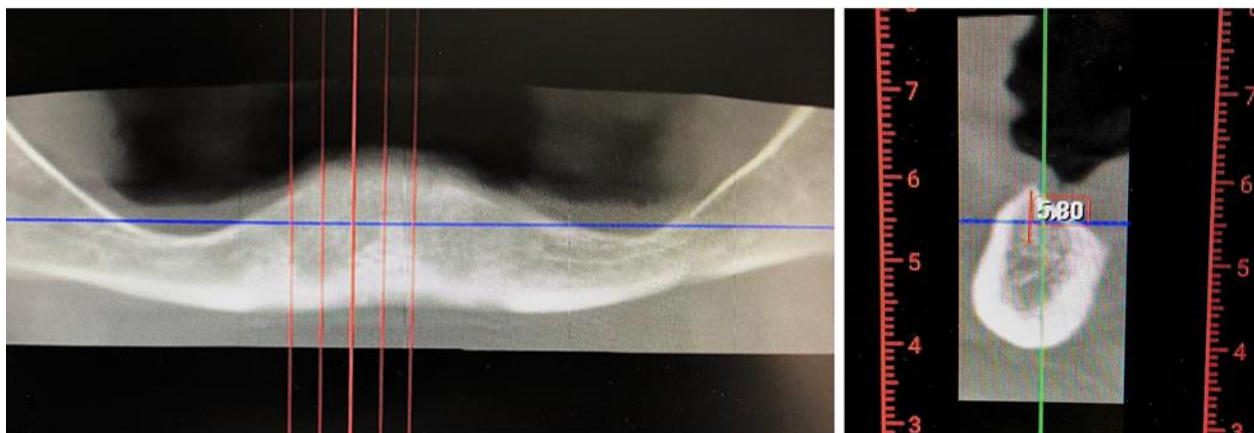

Slika 1. CBCT snimka s prikazom visine rezidualnog grebena u regiji zuba 46 u sagitalnom presjeku (lijevo) i koronarnom presjeku (desno). Preuzeto s dopuštenjem autora: dr. sc. Tomislav

Katanec



Slika 2. CBCT snimka s prikazom visine rezidualnog grebena u regiji zuba 36 u sagitalnom presjeku (lijevo) i koronarnom presjeku (desno). Preuzeto s dopuštenjem autora: dr. sc. Tomislav Katanec

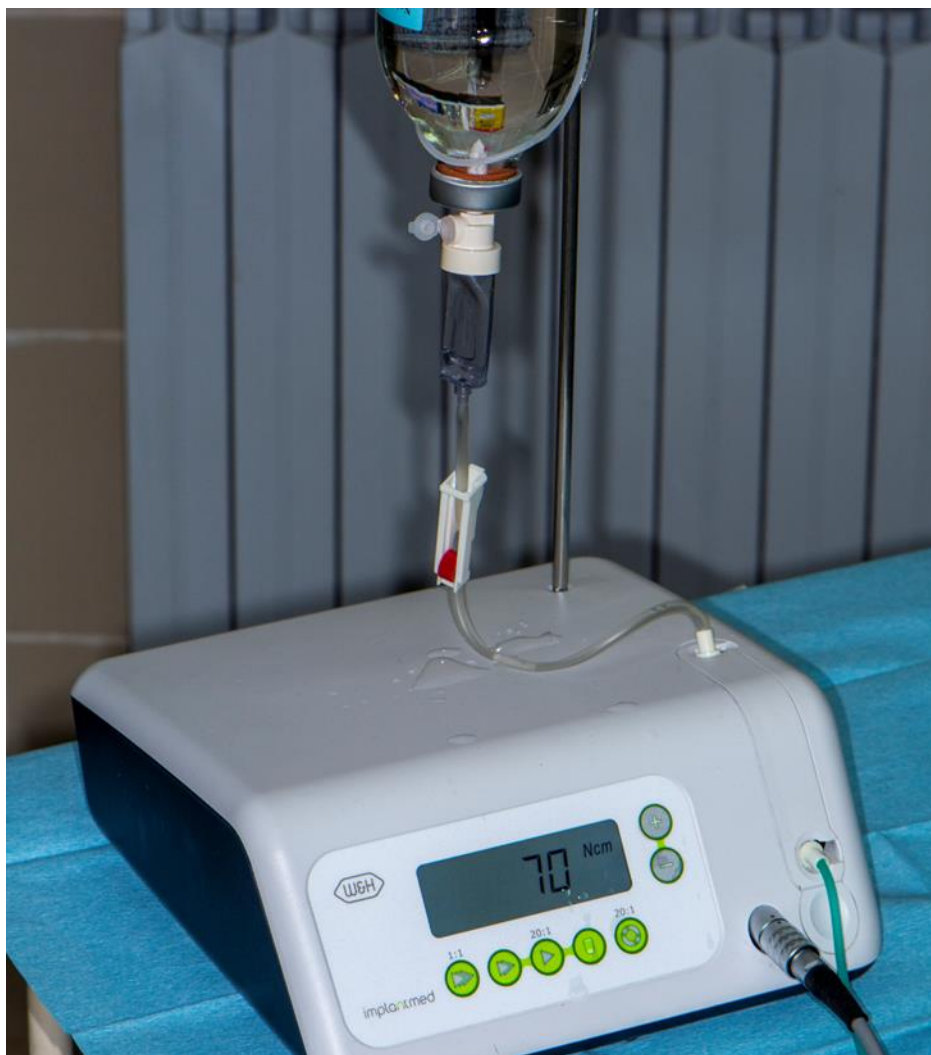

Slika 3. CBCT snimka s prikazom visine rezidualnog grebena u regiji zuba 42 u sagitalnom presjeku (lijevo) i koronarnom presjeku (desno). Preuzeto s dopuštenjem autora: dr. sc. Tomislav Katanec

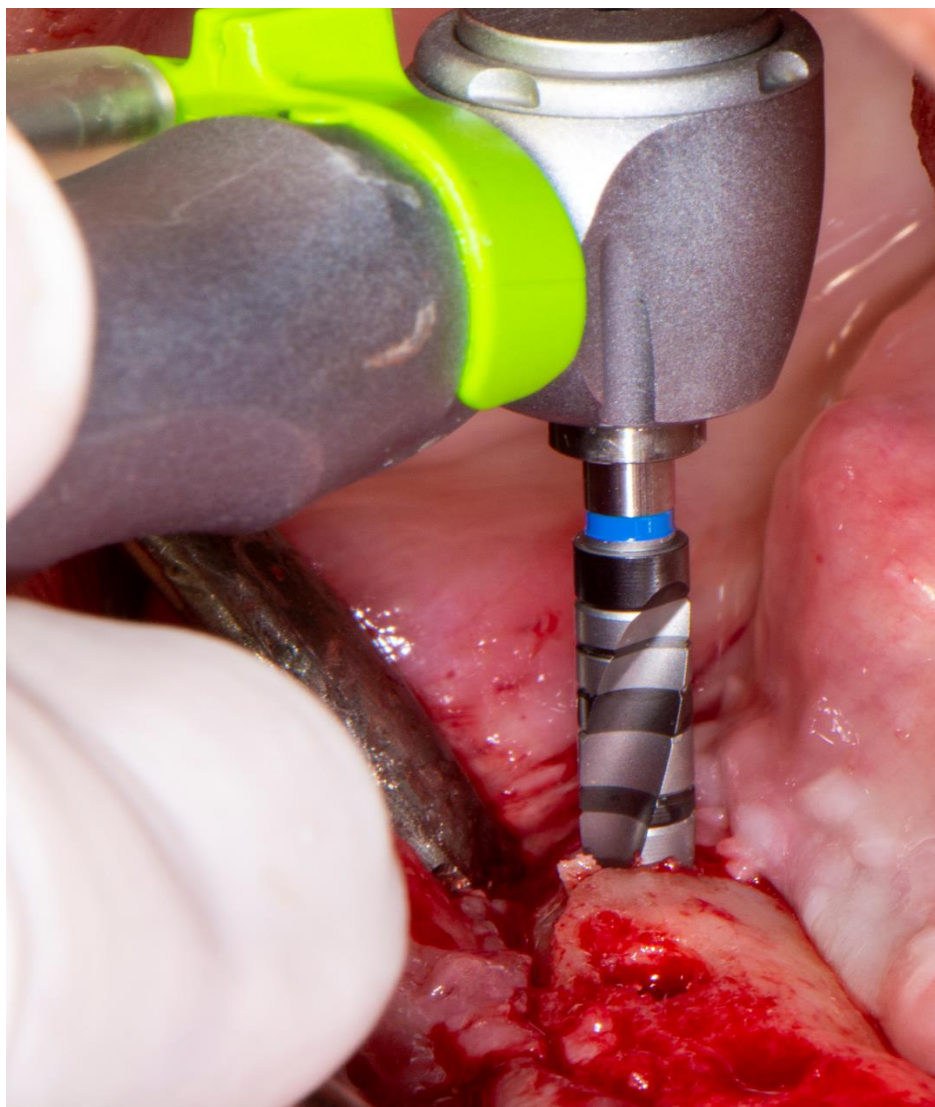
S obzirom na visinu rezidualnog grebena donje čeljusti, planirani terapijski zahvat je ugradnja četiri „ekstra short“ implantata duljine 5 mm te širine 4,5 mm.

Operativno područje se lokalno anestezira, učini se krestalna incizija duž rezidualnog grebena i odigne se režanj pune debljine uz prikazivanje alveolarne kosti. U prvom aktu učini se modelacija rezidualnog grebena svrdlom za kost uz hlađenje fiziološkom otopinom.

Potom se pristupa preparaciji ležišta za implantate u donjoj čeljusti. Pilot svrdlom uz irigaciju napravi se preparacija do dubine 5 mm, nakon čega slijedi biološko bušenje bez vodenog hlađenja na niskom broju okretaja od 150 rpm uz torque od 70 Ncm (Slika 4.). Ležište za implantat preparira se do veličine svrdla 4,0 (Slika 5.).



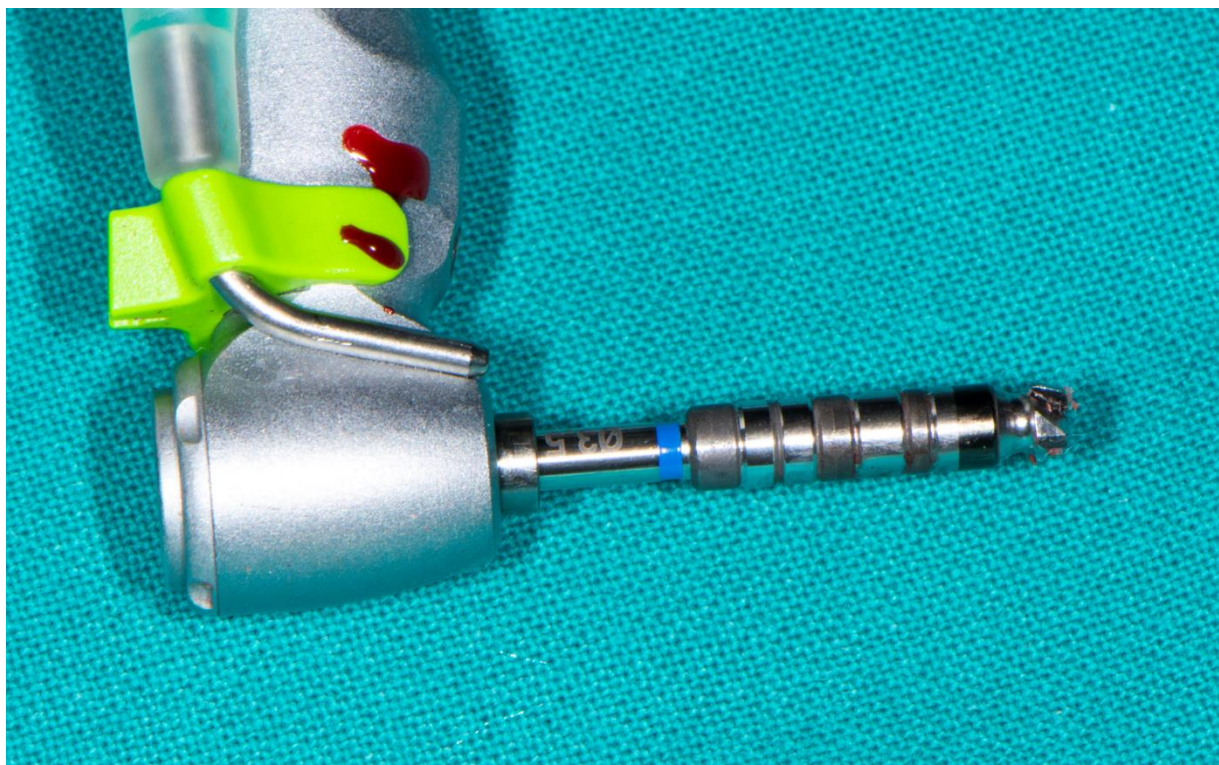Slika 4. Biološko bušenje s okretnim momentom od 70 Ncm. Preuzeto s dopuštenjem autora: dr. sc. Tomislav Katanec



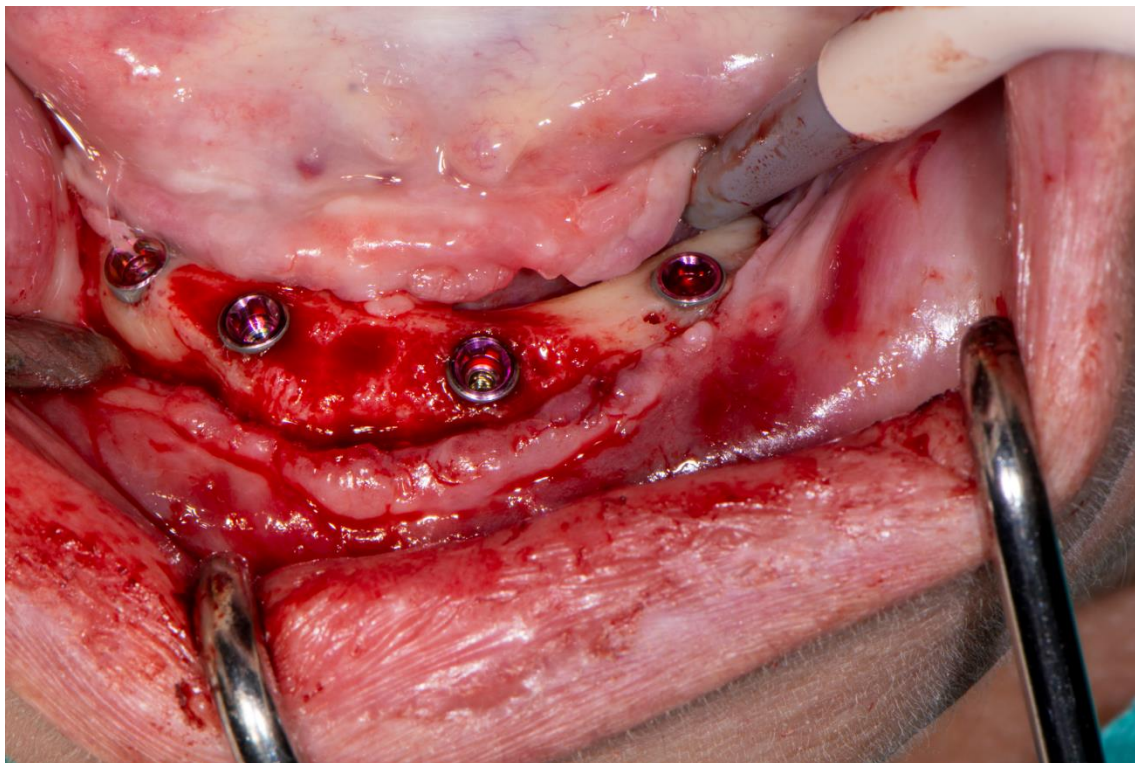
Slika 5. Preparacija ležišta za implantat. Preuzeto s dopuštenjem autora: dr. sc. Tomislav Katanec

U posljednjem koraku preparacije uz pomoć završnog svrdla promjera 3,5 mm preparira se ležište implantata do pune radne duljine od 5 mm (Slika 6.). Implantati se potom ugrađuju strojno te se uz pomoć uređaja izmjeri ISQ vrijednost primarne stabilnosti implantata od 70, što je dovoljno za protokol imedijatnog opterećenja. Implantati su ugrađeni u pozicijama zubi 45, 43, 33 i 35 (slika 7.).



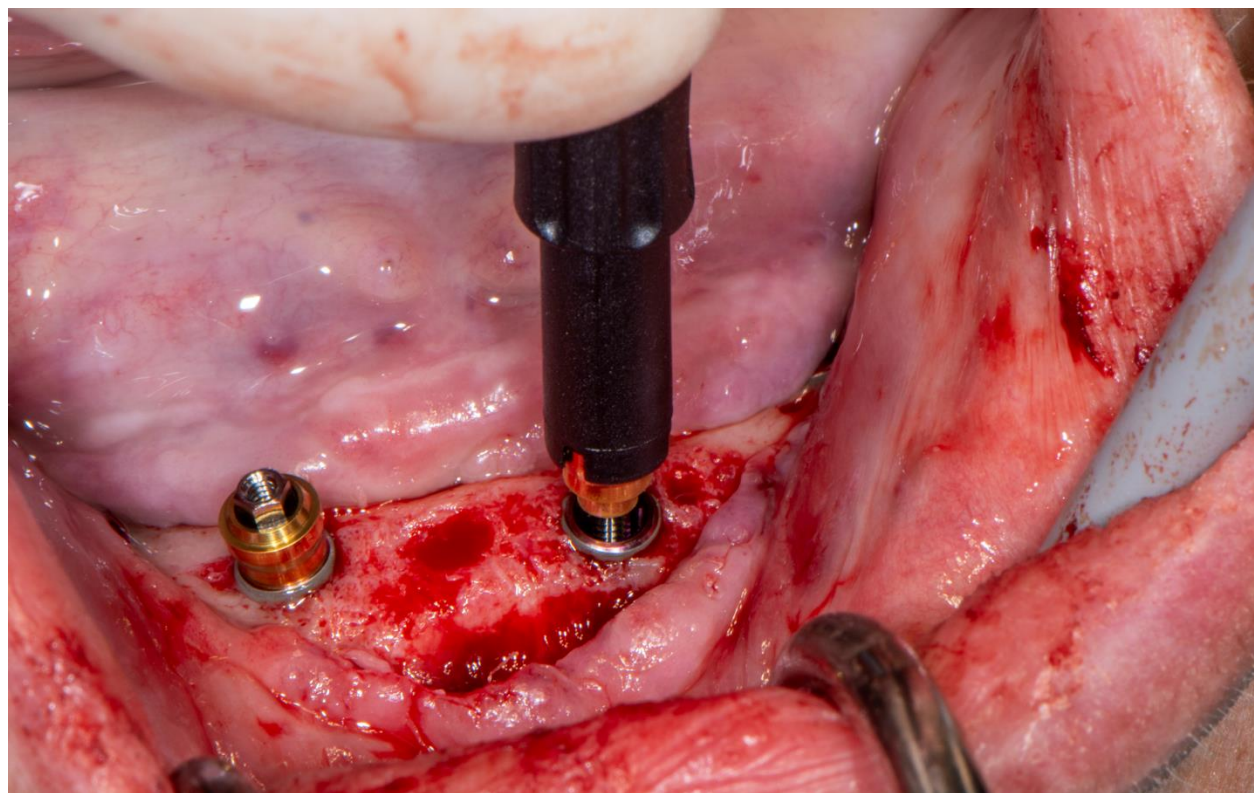


Slika 6. Završno svrdlo za preparaciju ležišta implantata. Preuzeto s dopuštenjem autora: dr. sc. Tomislav Katanec

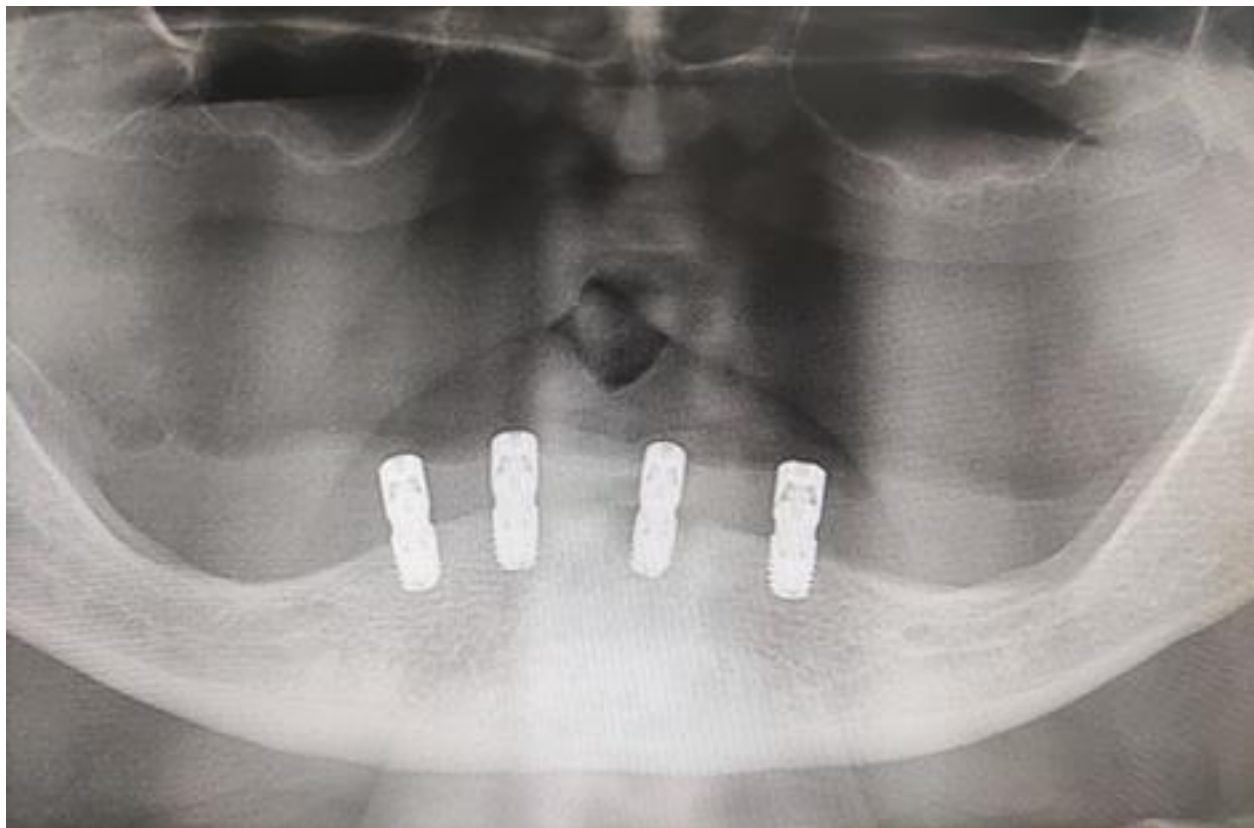


Slika 7. „Ekstra short“ implantati ugrađeni u donju čeljust. Preuzeto s dopuštenjem autora: dr. sc. Tomislav Katanec

Na implantate se imedijatno postave multi-unit abutmenti, a operativno područje primarno se zašije pojedinačnim šavovima (Slika 8.). Po završetku kirurškog zahvata snimi se kontrolni ortopantomogram kako bi se provjerila pozicija implantata te udaljenost od donjeg alveolarnog živca (Slika 9.).

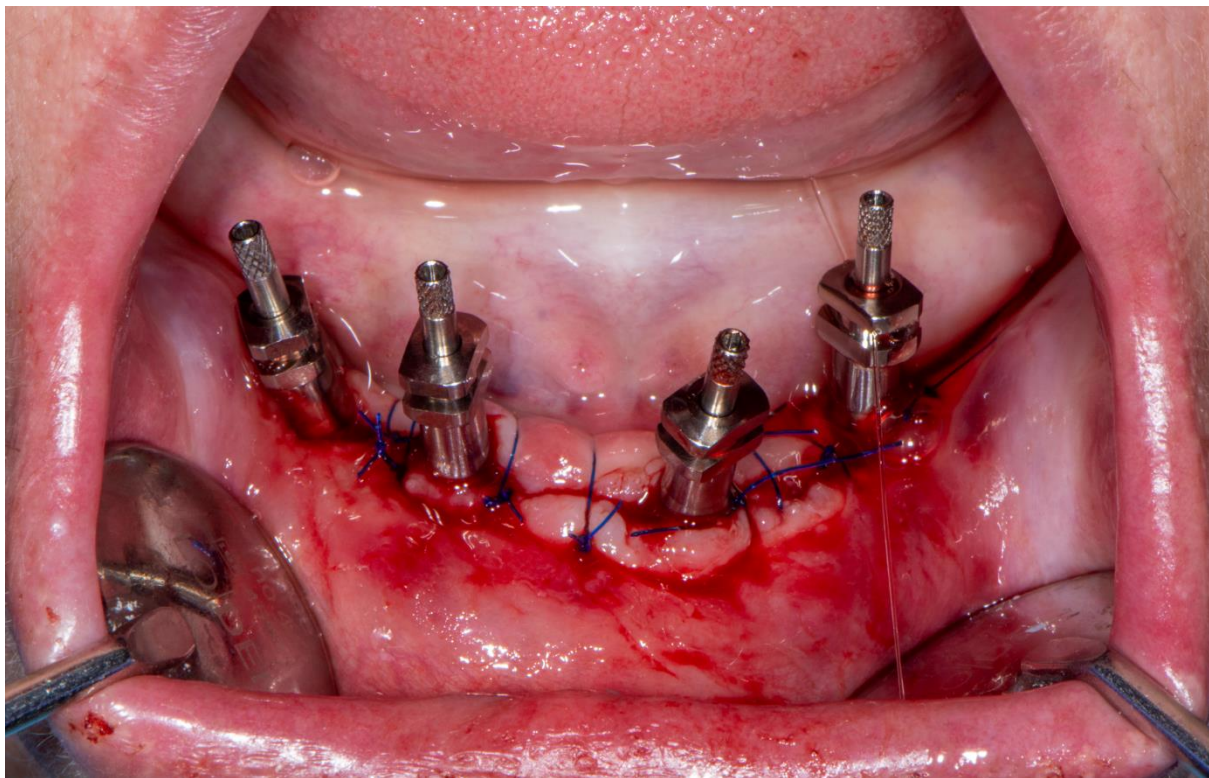


Slika 8. Postava multi-unit abutmenta. Preuzeto s dopuštanjem autora: dr. sc. Tomislav Katanec



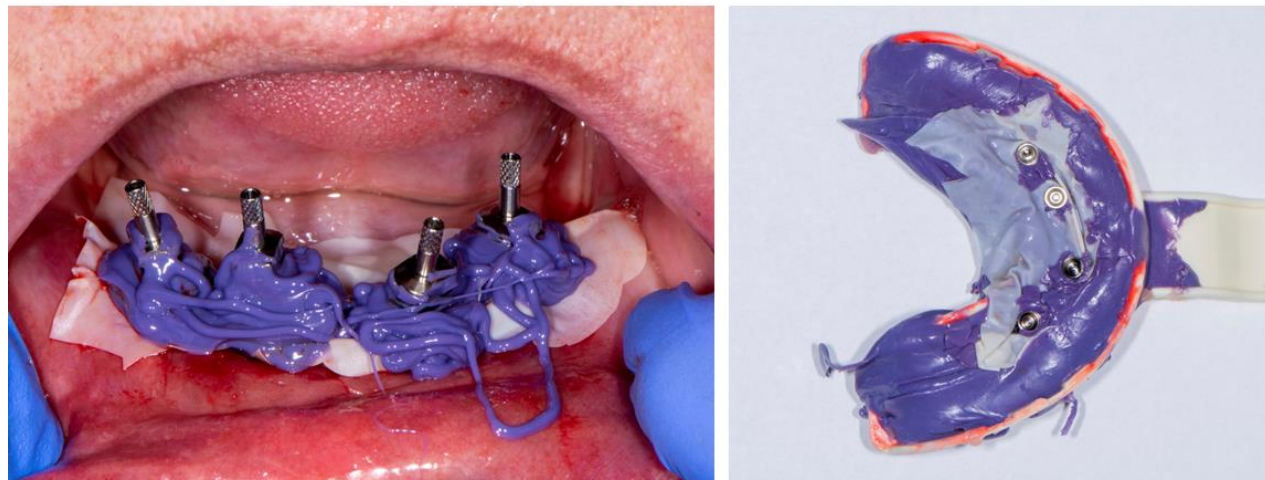
Slika 9. Kontrolni ortopantomogram nakon postave implantata. Preuzeto s dopuštanjem autora:  
dr. sc. Tomislav Katanec

Na multi-unit abutmente postave se transferi kako bi se uzeo otisak (Slika 10.). Niskoviskozni polieter nanese se u suvišku oko transfera i u konfekcijsku žlicu te se uzme jednovremeni otisak donje čeljusti. Nakon stvrdnjavanja otisnog materijala, žlica se vadi iz usta, a u njoj ostaju transferi (Slika 11.).



Slika 10. Transferi postavljeni na multi-unit abutmente. Preuzeto s dopuštenjem autora: dr. sc.

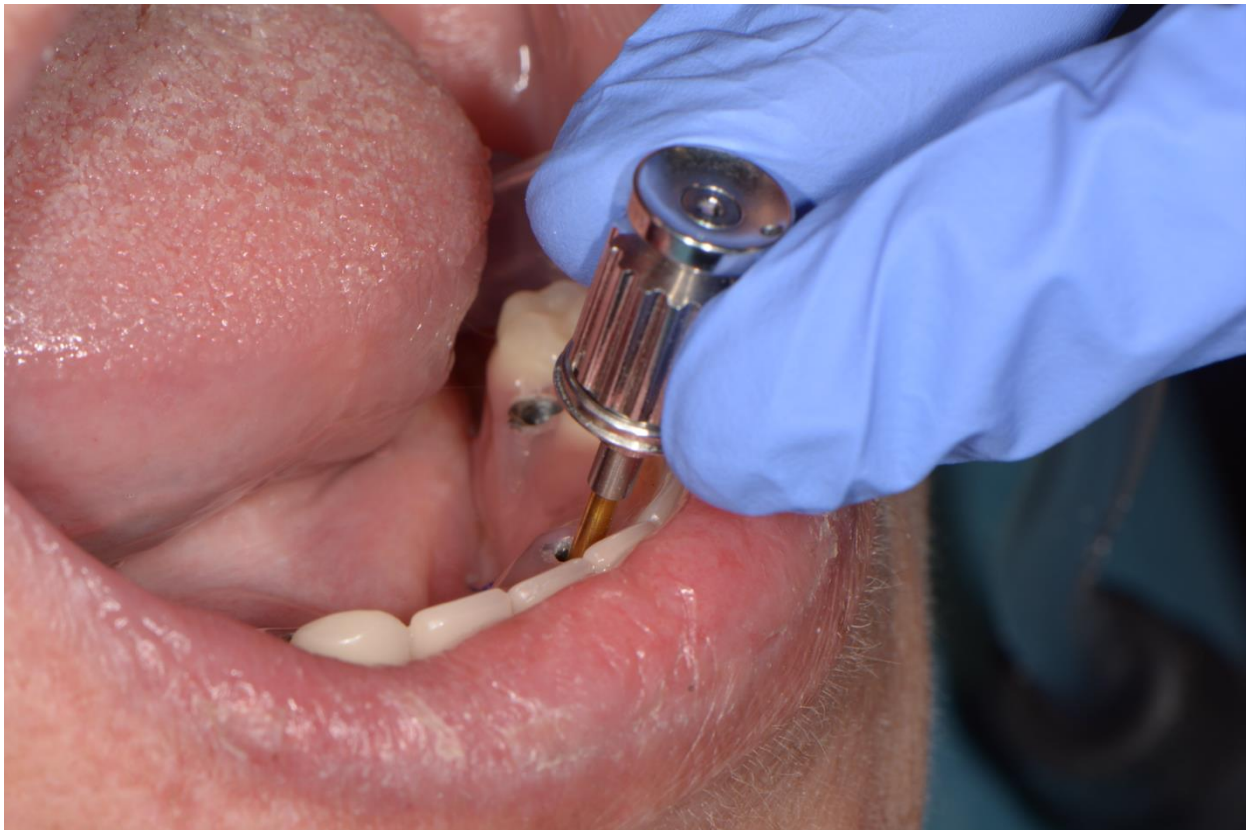Tomislav Katanec



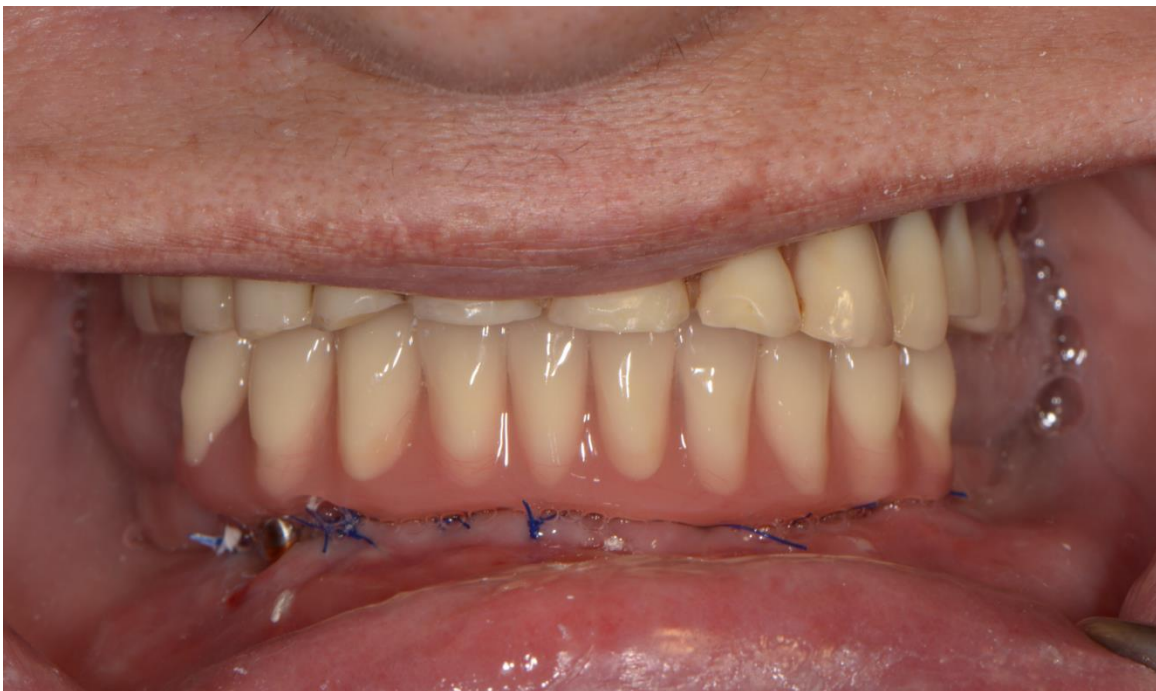Slika 11. Otiskivanje ležišta za fiksni nadomjestak polieterskom otisnom masom niske viskoznosti (lijevo). Gotovi jednovremeni otisak (desno). Preuzeto s dopuštenjem autora: dr. sc.

Tomislav Katanec

Privremeni akrilatni fiksni most izradi se imedijatno u glodalici te se površinski obradi. Pričvrsti se vijcima za implantate u donjoj čeljusti (Slika 12.). Na kraju se provjere okluzijski odnosi sa protezom suprotne čeljusti (Slika 13.).



Slika 12. Imedijatna postava privremenog fiksnog mosta na vijcima. Preuzeto s dopuštenjem autora: dr. sc. Tomislav Katanec



Slika 13. Gotovi privremeni most u okluziji s gornjom potpunom protezom. Preuzeto s dopuštanjem autora: dr. sc. Tomislav Katanec





Implantološka terapija već desetljećima predstavlja najviši standard u zbrinjavanju potpune bezubosti (59). Godinama se smatralo kako primjena implantata većih promjera i duljina osigurava dugoročno preživljenje i uspjeh terapije zbog veće površine implantata koja dolazi u dodir s kosti, što zatim omogućuje bolju oseointegraciju i stabilnost. Upotreba „short“ implantata izbjegavala se zbog visoke stope neuspješnosti koja se pripisivala njihovoj glatkoj površini. Razvojem modifikacija oblika i površine implantata, poboljšanom hrapavosti i dizajnom navoja doslo je do značajnog poboljšanja u preživljenju implantata (30,59). Implantati veće hrapavosti, poboljšane geometrije i sa većim brojem navoja ostvaruju viši okretni moment insercije te bolju primarnu stabilnost, što omogućuje uspješnu oseointegraciju (38).

Renouard i Nisand u svojem su istraživanju ispitali utjecaj duljine i promjera implantata na njegovo preživljenje. Pokazalo se da nema značajne razlike između „short“ implantata širih promjera i duljih implantata standardnih promjera, pod uvjetom da je gustoća kosti dostatna i primarna stabilnost zadovoljavajuća. Preporuka je koristiti kraće implantate širih promjera u područjima resorbirane kosti, gdje je teže osigurati uspjeh terapije, naročito u distalnim regijama mandibule (60).

U svojem sustavnom preglednom članku Rameh et al. proučili su utjecaje različitih faktora na petogodišnje preživljenje implantata duljine 5 do 6 mm. Rezultati su pokazali visoku stopu preživljenja neovisno o duljini ili poziciji implantata (95 do 96%). Više komplikacija pojavilo se primjenom implantata standardne duljine u odnosu na „short“ implantate. To je posebno značajno u slučaju augmentiranih rezidualnih grebena u lateralnom području donje čeljusti, gdje su komplikacije gotovo triput učestalije. „Short“ implantati pokazali su promjene u marginalnom rubu kosti podjednake standardnim implantatima. Zaključeno je da „short“ implantati dugoročno daju predvidljive terapijske rezultate (59).

Ali et al. u sistemnom preglednom radu procijenili su učinkovitost i kliničke rezultate primjene „short“ implantata u atrofičnim čeljustima u promatranom razdoblju od najmanje jedne godine od opterećenja. Zaključno je njihova uspješnost bila usporediva s onom standardnih implantata te viša u odnosu na primjenu dodatnih zahvata augmentacije atrofičnog rezidualnog grebena prije implantacije. U donjoj čeljusti obje vrste implantata pokazuju bolje preživljenje (30).

Primarno su Brånemark i suradnici predložili odgođeno opterećenje implantata 3 do 6 mjeseci od ugradnje. Smatralo se da bilo kakav pomak implantata ugrožava uspjeh terapije jer omogućuje vezivnom tkivu da uraste u područje spoja implantata sa kosti (61). Kasnija istraživanja na implantatima modificirane hrapavosti i dizajna pokazala su da je potreban kraći vremenski interval za postizanje oseointegracije. To je dovelo do mogućnosti korištenja sve ranijih protokola opterećivanja implantata bez utjecaja na uspjeh terapije.

Borges et al. u sistemnom preglednom članku zaključuju kako je protokol imedijatnog i ranog opterećenja protetskog nadomjestka u donjoj čeljusti klinički opravdan (62). Javed i suradnici pregledom literature potvrđuju da je za protokol imedijatnog opterećenja ključno ostvariti dobru primarnu stabilnost implantata (41).

Weerapong i suradnici u komparativnoj studiji usporedili su preživljenja standardnih i „short“ implantata imedijatno opterećenih u lateralnom području mandibule. Tijekom jedne godine nije zabilježena statistički značajna razlika u stabilnosti implantata, gubitku marginalne kosti i preživljenju (63).

Povezivanje „short“ implantata u blok pokazalo je bolju dugoročnu prognozu u odnosu na solo krunice nošene implantatima. Osim što je to biomehanički povoljnije te prihvatljivije za imedijatno opterećenje, zabilježen je i manji broj komplikacija kod međusobno povezanih implantata (59). U slučaju potpune bezubosti sa uznapredovalom atrofijom čeljusti, imedijatno opterećenje moguće je provesti uz dovoljnu primarnu stabilnost te povezivanje implantata u blok fiksnoprotetskim nadomjestkom (64).

Povećanjem promjera implantata, njihovog broja, površine koja dolazi u dodir s kosti i njihovim međusobnim povezivanjem smanjuju se naprezanja u kosti i implantatu što značajno utječe na poboljšanje preživljenja „short“ implantata, posebno onih u lateralnom području čeljusti (65).

Chen et al. u retrospektivnoj studiji ispitali su faktore rizika povezane s komplikacijama i neuspjehom u terapiji „short“ implantatima. Rezultati su pokazali da većina implantata doživi neuspjeh zbog upale u ranoj fazi (85%). Faktori rizika za neuspjeh su muški spol, implantacija u lateralno područje maksile, površinska obrada implantata anodnom oksidacijom te solo krunica na implantatu (66).

## **7. ZAKLJUČAK**

Minimalna invazivnost nezaobilazan je princip u planiranju svakog terapijskog zahvata pa tako i u opsežnim implantoprotetskim rehabilitacijama. Terapijski postupak odabire se s idejom da se što je moguće manjom intervencijom postigne željeni učinak te da rezultati takve intervencije budu dugoročno stabilni, usporedivo sa rezultatima ostalih terapijskih modaliteta koji bi u određenoj kliničkoj situaciji također bili indicirani. Što je broj intervencija niži i što je njihova invazivnost manja, to više kliničar može biti siguran u stabilnost i predvidljivost svojih rezultata, kao i u smanjenu mogućnost popratnih komplikacija. Također, jednostavniji zahvati manje su tehnički zahtjevni za izvedbu kliničaru, čitav terapijski postupak je brži, a pacijent ih radije prihvaća.

S druge strane, nijedna klinička situacija nije ista i nijedan terapijski postupak ne može biti idealno rješenje u svakom slučaju. Potreban je individualan pristup i terapijski plan koji je u ravnoteži s očekivanjima pacijenta i realnim mogućnostima liječenja te mogućnostima kliničara da takav postupak adekvatno provede. Složeni kirurški zahvati augmentacije grebena i postizanja dostatnog prostora za implantaciju izazovni su i za one sa najvećim iskustvom te unatoč ispravnoj tehnici i dobrim primarnim rezultatima, nekad su komplikacije i neuspjeh terapije neizbježan ishod. Na takav rizik treba upozoriti i pacijenta pri planiranju terapije.

Istraživanja pokazuju kako „short“ implantati imaju ishod ekvivalentan onom standardnih implantata. To se posebno odnosi na implantate smještene u mandibuli, koji generalno pokazuju bolje rezultate od onih u maksili te na imedijatno opterećene implantate povezane u blok. Za uspjeh terapije važno je osigurati adekvatnu primarnu stabilnost i imati dovoljnu gustoću kosti u području implantacije. Petogodišnje preživljenje potvrđeno je meta-analizama, a postoje i istraživanja koja pokazuju dokaze o dugoročnom preživljenju od deset i više godina. Za konačan zaključak o dugoročnom desetogodišnjem uspjehu potrebno je još istraživanja te njihova procjena sistemnim preglednim člancima.

Uzevši u obzir sve navedeno, da se zaključiti kako je terapija „short“ implantatima imedijatno opterećenima u području donje čeljusti zadovoljavajuć implantoprotetski terapijski modalitet, a petogodišnja stopa preživljenja u gornjoj i donjoj čeljusti jednaka je onoj kod konvencionalnih implantata.

## **8. LITERATURA**

1. Nelson SJ, Ash MM. Wheeler's dental anatomy, physiology, and occlusion. 9th ed. St. Louis, Mo: Saunders/Elsevier; 2010. 346 p.
2. Miše, I. Oralna kirurgija. 3rd ed. Zagreb: Medicinska naklada; 1991. 443 p.
3. Fitzpatrick B. Standard of care for the edentulous mandible: A systematic review. *J Prosthet Dent.* 2006;95(1):71–8.
4. Suvin M. Biološki temelji protetike-totalna proteza. Zagreb: Školska knjiga; 1988. 479 p.
5. Tomasetti BJ, Ewers R. Short Implants. Cham: Springer International Publishing; 2020. 343 p.
6. Hadjidakis DJ, Androulakis II. Bone Remodeling. *Ann N Y Acad Sci.* 2006;1092(1):385–96.
7. Gupta S, Singh S, Arya D. Residual ridge resorption - a review of etiology. *Polymorphism.* 2019;2:107-13.
8. Van der Weijden F, Dell'Acqua F, Slot DE. Alveolar bone dimensional changes of post-extraction sockets in humans: A systematic review. *J Clin Periodontol.* 2009;36(12):1048-58.
9. Misch CE, Judy KW. Classification of partially edentulous arches for implant dentistry. *Int J Oral Implantol.* 1987;4(2):7–13.
10. Atwood DA. Bone loss of edentulous alveolar ridges. *J Periodontol.* 1979;50(4 Spec No):11-21.
11. Kablan F. Superiorization of the inferior alveolar nerve and roofing for extreme atrophic posterior mandibular ridges with dental implants. *Ann Maxillofac Surg.* 2020;10(1):142-8.
12. Misch CE. Contemporary implant dentistry. 3. ed. St. Louis, Mo.: Elsevier; 2008. 1168 p.
13. Premnath K, Sridevi J, Kalavathy N, Nagaranjani P, Sharmila MR. Evaluation of Stress Distribution in Bone of Different Densities Using Different Implant Designs: A Three-Dimensional Finite Element Analysis. *J Indian Prosthodont Soc.* 2013;13(4):555–9.
14. Devlin H, Ferguson MWJ. Alveolar ridge resorption and mandibular atrophy. A review of the role of local and systemic factors. *Br Dent J.* 1991;170:101-4.

15. Knezović-Zlatarić D, Čelebić A, Lazić B. Resorptivne promjene koštanih struktura gornje i donje čeljusti u pacijenata nositelja mobilno-protetskih nadomjestaka. *Acta Stomatol Croat.* 2002;36(2):253-59.
16. Klemetti E. A review of residual ridge resorption and bone density. *J Prosthet Dent.* 1996;75(5):512-4.
17. Pommer B, Zechner W, Watzek G, Palmer R. To graft or not to graft? Evidence-based guide to decision making in oral bone graft surgery. In: Zorzi AR, editor. *Bone Grafting*. Vienna: InTech; 2012. p. 159-82.
18. Abayev B, Juodzbaly G. Inferior Alveolar Nerve Lateralization and Transposition for Dental Implant Placement. Part I: a Systematic Review of Surgical Techniques. *J Oral Maxillofac Res.* 2015;6(1).
19. Liu J, Kerns DG. Mechanisms of Guided Bone Regeneration: A Review. *Open Dent J.* 2014;8(1):56–65.
20. Blašković M, Butorac Prpić I, Blašković D, Rider P, Tomas M, Čandrić S, Botond Hangyasi D, Čandrić M, Perić Kačarević Ž. Guided Bone Regeneration Using a Novel Magnesium Membrane: A Literature Review and a Report of Two Cases in Humans. *J Funct Biomater.* 2023;14(6):307–7.
21. Chiapasco M, Casentini P, Zaniboni M. Bone augmentation procedures in implant dentistry. *Int J Oral Maxillofac Implants* 2009;24 (Suppl):237-59.
22. Block MS, Haggerty CJ. Interpositional Osteotomy for Posterior Mandible Ridge Augmentation. *J Oral Maxillofac Surg.* 2009;67(11):31–9.
23. Starch-Jensen T, Becktor JP. Maxillary Alveolar Ridge Expansion with Split-Crest Technique Compared with Lateral Ridge Augmentation with Autogenous Bone Block Graft: a Systematic Review. *J Oral Maxillofac Res.* 2019;10(4).
24. Hupp JR, Ellis E, Tucker MR. *Contemporary oral and maxillofacial surgery*. 7th ed. Philadelphia, PA: Elsevier; 2019. 708 p.

25. Stimmelmayer M, Güth JF, Schlee M, Göhring TN, Beuer F. Use of a modified shell technique for three-dimensional bone grafting: description of a technique. *Aust Dent J.* 2012;57(1):93-7.
26. Motamedi MHK. *A Textbook of Advanced Oral and Maxillofacial Surgery.* Rijeka: IntechOpen; 2013. 862 p.
27. McAllister BS, Gaffaney TE. Distraction osteogenesis for vertical bone augmentation prior to oral implant reconstruction. *Periodontol 2000.* 2003;33(1):54–66.
28. Holtzclaw DJ, Toscano NJ, Rosen PS. Reconstruction of Posterior Mandibular Alveolar Ridge Deficiencies With the Piezoelectric Hinge–Assisted Ridge Split Technique: A Retrospective Observational Report. *J Periodontol.* 2010;81(11):1580–6.
29. Sohn DS, Lee HJ, Heo JU, Moon JW, Park IS, Romanos GE. Immediate and delayed lateral ridge expansion technique in the atrophic posterior mandibular ridge. *J Oral Maxillofac Surg.* 2010;68(9):2283-90.
30. Al-Hashedi AA, Taiyeb Ali TB, Yunus N. Short dental implants: An emerging concept in implant treatment. *Quintessence Int.* 2014;45(6):499-514.
31. Manea A, Bran S, Dinu C, Rotaru H, Barbur I, Crisan B, et al. Principles of biomechanics in oral implantology. *Med Pharm Rep.* 2019;92(3):S14–9.
32. Rodrigo D, Aracil L, Martin C, Sanz M. Diagnosis of implant stability and its impact on implant survival: a prospective case series study. *Clin Oral Impl Res.* 2010;21(3):255–61.
33. Cobo-Vazquez C, Reiningger D, Molinero-Mourelle P, Gonzalez-Serrano J, Guisado-Moya B, Lopez-Quiles J. Effect of the lack of primary stability in the survival of dental implants. *J Clin Exp Dent.* 2018;10(1)e14-9.
34. Ivanova V, Chenchov I, Zlatev S, Mijiritsky E. Correlation between Primary, Secondary Stability, Bone Density, Percentage of Vital Bone Formation and Implant Size. *Int J Environ Res Public Health.* 2021;18(13):6994.



35. Turkyilmaz I, McGlumphy EA. Influence of bone density on implant stability parameters and implant success: a retrospective clinical study. *BMC Oral Health*. 2008;8:32.
36. Anitua E, Larrazabal Saez De Ibarra N, Morales Martín I, Saracho Rotaeché L. Influence of Dental Implant Diameter and Bone Quality on the Biomechanics of Single-Crown Restoration. A Finite Element Analysis. *Dent J*. 2021;9(9):103.
37. Manikyamba YJB, Suresh Sajjan MC, Rama Raju AV et al. Implant thread designs: An overview. 2017;8(1):11-9.
38. Dos Santos MV, Elias CN, Cavalcanti Lima JH. The Effects of Superficial Roughness and Design on the Primary Stability of Dental Implants. *Clin Implant Dent Relat Res*. 2009;13(3):215–23.
39. Quaresma SE, Cury PR, Sendyk WR, Sendyk C. A Finite Element Analysis of Two Different Dental Implants: Stress Distribution in the Prosthesis, Abutment, Implant, and Supporting Bone. *J Oral Implantol*. 2008;34(1):1–6.
40. Gallucci G, Benic G, Eckert S, Papaspyridakos P, Schimmel M, Schrott A, Weber H. Consensus Statements and Clinical Recommendations for Implant Loading Protocols. *Int J Oral Maxillofac Implants*. 2014;29(Suppl):287–90.
41. Javed F, Romanos GE. The role of primary stability for successful immediate loading of dental implants. A literature review. *J Dent*. 2010;38(8):612-20.
42. Almeida EO, Rocha EP, Júnior ACF, Anchieta RB, Poveda R, Gupta N, Coelho PG. Tilted and Short Implants Supporting Fixed Prosthesis in an Atrophic Maxilla: A 3D-FEA Biomechanical Evaluation. *Clin Implant Dent Relat Res*. 2015;17(Suppl 1):e332–42.
43. Khouly I, Veitz-Keenan A, Loomer PM, Esposito M. Interventions for replacing missing teeth: implant placement at different levels in relation to crestal bone. *Cochrane Database Syst Rev*. 2017;2017(4):1-8.

44. De Siqueira RAC, Fontão FNGK, Sartori IAM, Dos Santos PGF, Bernardes SR, Tioffi R. Effect of different implant placement depths on crestal bone levels and soft tissue behavior: A 5-year randomized clinical trial. *Clin Oral Implants Res.* 2020;31(3):282–93.
45. Anitua E, Piñas L, Orive G. Retrospective Study of Short and Extra-Short Implants Placed in Posterior Regions: Influence of Crown-to-Implant Ratio on Marginal Bone Loss. *Clin Implant Dent Relat Res.* 2013;17(1):102–10.
46. Tutak M, Smektała T, Schneider KM, Golebiewska EM, Sporniak-Tutak K. Short dental implants in reduced alveolar bone height: A review of the literature. *Med Sci Monit.* 2013;19:1037–42.
47. Pierrisnard L, Renouard F, Renault P, Barquins M. Influence of Implant Length and Bicortical Anchorage on Implant Stress Distribution. *Clin Implant Dent Relat Res.* 2003;5(4):254–62.
48. Tawil G, Aboujaoude N, Younan R. Influence of prosthetic parameters on the survival and complication rates of short implants. *Int J Oral Maxillofac Implants.* 2006;21(2):275–82.
49. Birdi H, Schulte J, Kovacs A, Weed M, Chuang SK. Crown-to-implant ratios of short-length implants. *J Oral Implantol.* 2010;36(6):425-33.
50. Garg AK. Bone biology, harvesting, grafting for dental implants: rationale and clinical applications. 1st ed. Chicago: Quintessence Publishing; 2004.428 p.
51. Zhou Z, Shi Q, Wang J, Chen X, Hao Y, Zhang Y, et al. The unfavorable role of titanium particles released from dental implants. *Nanotheranostics.* 2021;5(3):321–32.
52. Anitua E. Biological Bone Drilling in Oral Implantology. *J Dent Oral Biol.* 2017;2(12):1076.
53. Anitua E. Biological drilling: Implant site preparation in a conservative manner and obtaining autogenous bone grafts. *Balk J Dent Med.* 2018;22(3):98–101.
54. Schwarz F, Wieland M, Schwartz Z, Zhao G, Rupp F, Geis-Gerstorf J, et al. Potential of chemically modified hydrophilic surface characteristics to support tissue integration of titanium dental implants. *J Biomed Mater Res B Appl Biomater.* 2009;88(2):544–57.

55. Upadhayaya V, Arora A, Goyal A. Bioactive Platelet Aggregates: Prp, Prgf, Prf, Cgf And Sticky Bone. *IOSR J Dent Med Sci.* 2017;16(05):05–11.
56. Simons AM, Baima RF. Free gingival grafting and vestibuloplasty with endosseous implant placement: clinical report. *Implant Dent.* 1994;3(4):235–8.
57. Miloro M, Larsen P, Ghali GE, Waite P. *Peterson's Principles of Oral and Maxillofacial Surgery.* 2nd ed. Ontario, Canada: BC Decker; 2004. 2303 p.
58. Diz P, Scully C, Sanz M. Dental implants in the medically compromised patient. *J Dent.* 2013;41(3):195–206.
59. Rameh S, Menhall A, Younes R. Key factors influencing short implant success. *Oral Maxillofac Surg.* 2020;24(3):263–75.
60. Renouard F, Nisand D. Impact of implant length and diameter on survival rates. *Clin Oral Implants Res.* 2006;17(Suppl 2):35–51.
61. Brånemark PI, Adell R, Albrektsson T, Lekholm U, Lundkvist S, Rockler B. Osseointegrated titanium fixtures in the treatment of edentulousness. *Biomaterials.* 1983;4(1):25–8.
62. Borges GA, Costa RC, Nagay BE, Magno MB, Maia LC, Barão VAR, et al. Long-term outcomes of different loading protocols for implant-supported mandibular overdentures: A systematic review and meta-analysis. *J Prosthet Dent.* 2021;125(5):732–45.
63. Weerapong K, Sirimongkolwattana S, Sastraruji T, Khongkhunthian P. Comparative Study of Immediate Loading on Short Dental Implants and Conventional Dental Implants in the Posterior Mandible: A Randomized Clinical Trial. *Int J Oral Maxillofac Implants.* 2019;34(1):141–9.
64. Alvira-Gonzalez J, Diaz-Campos E, Sanchez-Garces MA, Gay-Escoda C. Survival of immediately versus delayed loaded short implants: A prospective case series study. *Med Oral Patol Oral Cir Bucal.* 2015;20(4):e480–8.
65. Misch CE. Short dental implants: a literature review and rationale for use. *Dent Today.* 2005;24(8):64–6, 68.

66. Chen L, Yang T, Yang G, Zhou N, Dong H, Mou Y. Retrospective clinical analysis of risk factors associated with failed short implants. *Clin Implant Dent Relat Res.* 2020;22(1):112–8.

## 9. ŽIVOTOPIS

Tea Burić rođena je 1999. godine u Metkoviću. Osnovnu skolu i opću gimnaziju završava u Pločama te 2017. godine upisuje Stomatološki fakultet na Sveučilištu u Zagrebu. Tijekom studija bila je demonstratorica na vježbama iz kolegija Pretklinička i laboratorijska fiksna protetika te članica studentske sekcije za dentalnu traumatologiju. Aktivno sudjeluje na 6. Simpoziju studenata dentalne medicine održavanjem radionice za studente. te u organizaciji projekta “Dan dentalne traumatologije” u akademskoj godini 2021./22. i 2022./23. Pohađa domaće i međunarodne kongrese na kojima aktivno sudjeluje te asistira u ordinaciji dentalne medicine. Autorica je nekoliko stručnih članaka. Svrstana je u 10% najuspješnijih studenata fakulteta tijekom zadnje dvije godine studija te je dobitnica dvije Rektorove nagrade za društveno koristan rad u akademskoj i široj zajednici.