

Autologni dentinski graft u kliničkim slučajevima

Gluhačić, Karlo

Master's thesis / Diplomski rad

2023

Degree Grantor / Ustanova koja je dodijelila akademski / stručni stupanj: **University of Zagreb, School of Dental Medicine / Sveučilište u Zagrebu, Stomatološki fakultet**

Permanent link / Trajna poveznica: <https://um.nsk.hr/um:nbn:hr:127:784189>

Rights / Prava: [Attribution-NonCommercial-NoDerivatives 4.0 International/Imenovanje-Nekomercijalno-Bez prerada 4.0 međunarodna](#)

Download date / Datum preuzimanja: **2025-01-01**



Repository / Repozitorij:

[University of Zagreb School of Dental Medicine Repository](#)





Sveučilište u Zagrebu

Stomatološki fakultet

Karlo Gluhačić

AUTOLOGNI DENTINSKI GRAFT U KLINIČKIM SLUČAJEVIMA

DIPLOMSKI RAD

Zagreb, 2023.

Rad je ostvaren u: Zavod za oralnu kirurgiju Stomatološkog fakulteta Sveučilišta u Zagrebu

Mentor rada: izv. prof. dr. sc. Dragana Gabrić, Stomatološki fakultet Sveučilišta u Zagrebu

Lektor hrvatskog jezika: Marina Miletić, prof.

Lektor engleskog jezika: dr. sc. Brankica Bošnjak Terzić, prof.

Rad sadrži: 49 stranica

0 tablica

30 slika

1 CD

Rad je vlastito autorsko djelo, koje je u potpunosti samostalno napisano uz naznaku izvora drugih autora i dokumenata korištenih u radu. Osim ako nije drukčije navedeno, sve ilustracije (tablice, slike i dr.) u radu su izvorni doprinos autora diplomskog rada. Autor je odgovoran za pribavljanje dopuštenja za korištenje ilustracija koje nisu njegov izvorni doprinos, kao i za sve eventualne posljedice koje mogu nastati zbog nedopuštenog preuzimanja ilustracija odnosno propusta u navođenju njihovog podrijetla.

Zahvaljujem se mentorici izv. prof. dr. sc. Dragani Gabrić na prenesenom znanju te na uputama i pomoći tijekom pisanja diplomskog rada.

Zahvaljujem doktoru Ivi Miletiću na savjetima tijekom pisanja rada.

Zahvaljujem se i svojim kolegama, prijateljima na svim lijepim trenucima u ovih šest godina studiranja.

Rad posvećujem svojoj obitelji koja mi je bila najveća podrška tijekom studija.

AUTOLOGNI DENTINSKI GRAFT U KLINIČKIM SLUČAJEVIMA

SAŽETAK

Autologna kost smatra se zlatnim standardom u augmentaciji koštanih defekata alveolarnog grebena, ali se zbog komplikacija na mjestu prikupljanja kosti, ograničene raspoloživosti i brze resorpcije kontinuirano traga za alternativama. Budući da dentin pokazuje veliku sličnost s kortikalnom kosti, započela su istraživanja o mogućoj uporabi ekstrahiranih zuba kao augmentacijskog materijala. Autologni dentinski graft koštani je nadomjesni materijal koji se dobiva usitnjavanjem ekstrahiranih zuba u posebnim uređajima, dentinskim drobilicama. Djeluje osteokonduktivno i osteoinduktivno te pokazuje dobru ravnotežu između resorpcije i stvaranja nove kosti. Dentinski graft je biokompatibilan te ne zahtijeva posebnu obradu kako bi se spriječila imunološka reakcija ili prijenos infekcije. Osim u obliku dentinskog praha, zubi se za augmentaciju koštanih defekata mogu koristiti i u obliku dentinskih blokova. Autologni dentinski graft pokazao je visoku učinkovitost u prezervaciji alveolarnog grebena, podizanju dna maksilarnog sinusa i augmentaciji grebena zbog čega je sve češće materijal izbora za sanaciju koštanih defekata.

Ključne riječi: dentinski graft, augmentacija, dentin, sinus lift, augmentacija grebena, implantati

SUMMARY

Autologous bone is considered the gold standard for augmentation of alveolar ridge defects, but alternatives are continuously sought due to complications at the bone harvesting site, its limited availability and its rapid resorption. Since dentin shows a strong resemblance to cortical bone, researches have begun on the potential use of extracted teeth as an augmentation material. Autologous dentin graft is a bone augmentation material obtained by crushing extracted teeth in special devices called dentin grinders. It has an osteoconductive and osteoinductive effect and shows a good balance between its resorption and new bone formation. The dentin graft is biocompatible and doesn't require any special treatment to prevent immune reaction or infection. In addition to dentin powder, teeth can also be used as dentin blocks for augmentation. Autologous dentin graft has shown high efficiency in alveolar ridge preservation, sinus lift and ridge augmentation, which is why it's increasingly used as an augmentation material for bone defects.

Key words: dentin graft, augmentation, dentin, sinus lift, ridge augmentation, implants

SADRŽAJ

1. UVOD	1
1.1. Sastav i svojstva dentina.....	2
1.2. Interakcija dentinskog grafta s okolnom kosti.....	4
1.3. Usporedba s drugim materijalima za augmentaciju	5
1.4. Priprema dentinskog grafta.....	6
1.5. Uporaba u augmentacijskim tehnikama	7
1.5.1. Prezervacija postekstrakcijske alveole.....	7
1.5.2. Sinus lift.....	8
1.5.3 Augmentacija alveolarnog grebena.....	9
1.6. Oseointegracija dentalnih implantata	11
2. PRIKAZ SLUČAJA	12
2.1. Plan terapije	13
2.2. Priprema grafta i augmentacija alveolarnog grebena	15
2.3. Ugradnja dentalnih implantata.....	26
3. RASPRAVA.....	32
4. ZAKLJUČAK	35
5. LITERATURA	37
6. ŽIVOTOPIS	41

BMP- koštani morfogogenetski protein (eng. bone morphogenetic protein)

CBCT- cone beam kompjutorizirana tomografija (eng. cone beam computed tomography)

DFDBA- demineralizirani transplantat suho smrznute kosti (eng. demineralised freeze-dried bone allograft)

FDBA- mineralizirani transplantat suho smrznute kosti (eng. freeze-dried bone allograft)

GBR- vođena koštana regeneracija (eng. guided bone regeneration)

HA- hidroksiapatit (eng. hydroxylapatite)

IGF- inzulinu sličan faktor rasta (eng. insulin-like growth factor)

ISQ- kvocijent stabilnosti implantata (eng. implant stability quotient)

PDL- parodontni ligament (eng. periodontal ligament)

PRF- trombocitima obogaćen fibrin (eng. platelet-rich fibrin)

PRGF- plazma obogaćena faktorima rasta (eng. plasma rich in growth factors)

TCP- trikalcijev fosfat (eng. tricalcium phosphate)

TGF- transformirajući faktor rasta (eng. transforming growth factor)

1. UVOD

Resorpcija alveolarnog grebena fiziološki je proces koji bez iznimke prati gubitak zuba. Kao posljedica nedostatka opterećenja koje se zubima prenosi na okolnu kost, dolazi do redukcije visine i širine alveolarnog grebena te spuštanja recesususa maksilarnog sinusa. Gubitak kosti najveći je tijekom prvih godinu dana. Resorpcija je izraženija s bukalne strane te uzrokuje gubitak do 50% debljine grebena (1). Promjene dimenzija koštanog tkiva prati i prilagodba okolnih mekih tkiva, što dodatno otežava buduću terapiju.

Dovoljan volumen kosti nakon ekstrakcije zuba neophodan je za ugradnju dentalnih implantata i suvremenu protetsku rehabilitaciju. U svrhu nadoknade gubitka dimenzije grebena, razvijene su različite augmentacijske tehnike u kojima se koriste autologni, alogeni, ksenogeni i aloplastični koštani transplantati. Oni mogu imati osteokonduktivna, osteoinduktivna i osteogena svojstva.

Idealan biomaterijal koji se koristi kao koštani nadomjestak trebao bi imati osteoinduktivna ili osteokonduktivna svojstva, mehanička svojstva koja osiguravaju stabilnost kontura alveolarnog grebena te bi trebao biti biorazgradiv, kako bi se mogao u potpunosti zamijeniti novostvorenom kosti. Poroznost i karakteristike površine materijala također su važne za formiranje nove kosti i angiogenezu, a kliničaru je od dodatnog značaja i jednostavnost rukovanja materijalom kao i njegova cijena (2). Autologni koštani transplantat smatra se zlatnim standardom u korekciji defekata alveolarne kosti zbog svojih osteogenih, osteoinduktivnih i osteokonduktivnih svojstava, međutim, zbog mogućih komplikacija u području donorskog mjesta, ograničene opskrbe materijalom i nepredvidljive resorpcije, neprestano se traga za alternativama (3,4).

Kao materijal koji može ispuniti većinu zahtjeva nameće se autologni dentinski graft koji se dobiva usitnjavanjem ekstrahiranih zuba. Njegove su prednosti jednostavna priprema i rukovanje, niska cijena, biokompatibilnost te odsutnost imunološke reakcije i mogućnosti transmisije bolesti. Zubi koji se koriste za augmentaciju su parodontološki kompromitirani zubi indicirani za ekstrakciju, treći molari izvan funkcije i zubi koje nije moguće restaurirati. Ekstrahirani zubi za augmentaciju se mogu koristiti usitnjeni kao chips ili u obliku dentinskih blokova. Svrha ovog rada je prikazati mogućnost korištenja autolognog dentinskog grafta u augmentaciji alveolarnog grebena donje čeljusti.

1.1. Sastav i svojstva dentina

Dentin je tvrdo zubno tkivo koje osigurava boju i elastičnu podlogu caklini te istodobno štiti vitalno tkivo pulpe od vanjskih podražaja. Kemijski sastav dentina veoma je sličan sastavu

alveolarne kosti. Anorganski dio dentina čini 67-70%, organski dio 20-21%, a voda 10-12% ukupne mase. Prema vremenu stvaranja razlikujemo: primarni dentin koji je stvoren tijekom rasta i razvoja zuba, sekundarni dentin koji nastaje nakon završenog rasta zuba te se odlaže tijekom cijeloga života i tercijarni ili reparativni dentin koji se stvara kao odgovor pulpe na djelovanje različitih podražaja (5).

Anorgansku komponentu dentina čine hidroksiapatit (HA), trikalcij fosfat (TCP), oktalcij fosfat, amorfni kalcijev fosfat i dikalcij fosfat dehidrat. Važno svojstvo hidroksiapatita u strukturi dentina je nizak stupanj kristalizacije te mogućnost njegova potpunog otapanja i zamjene novostvorenom kosti. S druge strane, hidroksiapatit unutar cakline je visokomineraliziran pa zbog nemogućnosti otapanja rezultira perzistirajućim inkluzijama u novostvorenoj kosti ukoliko su za dentinski graft korištena sva tvrda zubna tkiva. Organski dio dentina čine kolagen, nekolageni proteini i različiti faktori rasta. Mreža kolagena tipa 1 zauzima 90% organske komponente dentina (6). Faktori rasta u strukturi dentinskog grafta imaju značajnu ulogu u remodelaciji kosti, a među najvažnijima su koštani morfogenetski proteini (BMP), inzulinu sličan faktor rasta II (IGF-II), transformirajući faktor rasta B (TGF-B) i faktor rasta fibroblasta (3).

Ovisno o načinu pripreme, za augmentaciju je moguće koristiti mineralizirani, djelomično demineralizirani i potpuno demineralizirani dentin. Potpuna ili djelomična demineralizacija dentina osigurava bolju regeneraciju kosti. Demineralizacijom se eksponiraju kolagena vlakna koja bi mogla biti važna u vezanju osteoblasta za površinu grafta. Također, demineralizacijom se šire dentinski tubulusi te eksponiraju koštani morfogenetski proteini (BMP) koji su ključni za osteoinduktivnost dentina. Dodatna korist je i hrapavost površine koja osigurava značajnije nakupljanje osteoblasta uz čestice grafta. Elektronskim mikroskopom je dokazana prisutnost brojnih osteoblasta na površini djelomično demineraliziranog dentinskog matriksa, dok ih u slučaju nedemineraliziranog gotovo nije bilo (4). Parcijalna demineralizacija dentina postiže se postavljanjem usitnjenog dentina u 10% EDTA na 3 minute (7).

Ravnoteža između resorpcije dentinskog grafta i odlaganja nove kosti ključna je u regeneraciji koštanog tkiva. Brzina resorpcije ovisi o stupnju demineralizacije dentina i veličini čestica grafta. Djelomično demineraliziran dentin s veličinom čestica od približno 1000 μm pokazao je najbolje rezultate u regeneraciji koštanih defekata budući da je u tom slučaju brzina resorpcije približno jednaka brzini odlaganja nove kosti, a uz to je osigurana dovoljna površina za prijanjanje osteoblasta (4).

1.2. Interakcija dentinskog grafta s okolnom kosti

Dentinski graft u remodelaciji kosti djeluje osteoinduktivno i osteokonduktivno. Osteokonduktivni materijali isključivo popunjavaju mjesto gdje nedostaje kost bez izazivanja ikakve reakcije organizma. Osteoblasti s rubova defekta vežu se za površinu grafta i stvaraju novu kost. Osteoinduktivni materijali potiču diferencijaciju osteoprogenitornih stanica defekta u osteoblaste i daljnje stvaranje kosti (8).

Hrapavost i poroznost čestica grafta uzrokuju veće nakupljanje osteoblasta na njihovoj površini što rezultira boljim osteokonduktivnim svojstvima. Osteoinduktivni učinak grafta pripisuje se organskoj komponenti koju čini mreža kolagena tipa 1, sa osteoprogenitornim molekulama poput BMP, IGF-II i TGF β (9).

Koštani morfogenetski proteini (BMP) su multifunkcionalni faktori rasta koji pripadaju skupini transformirajućih faktora rasta β (TGF β). Signalizacija BMP-a ima važnu ulogu u srčanom, neurološkom i hrskavičnom razvoju, kao i u formiranju koštanog tkiva. Do danas je otkriveno dvadesetak vrsta BMP-a (10). BMP potiču diferencijaciju nediferenciranih mezenhimskih stanica u području koštanog defekta u zrele osteoblaste. Razvojem genetskog inženjeringa započela je i proizvodnja izoliranog rekombinantnog humanog BMP-a (rhBMP-2). Osteoinduktivno djelovanje pokušalo se iskoristiti postavljanjem izoliranih proteina izravno u koštani defekt, no zbog njihove brze topljivosti nije bilo moguće postići željeni rezultat budući da se preparat resorbira prije formiranja nove kosti. Kako bi se osiguralo poticanje osteogeneze kroz duži period, BMP se moraju vezati za adekvatan nosač koji će osigurati njihovo prolongirano izlučivanje. Young-Kyun i suradnici usporedili su učinak ksenotransplantata (Bio-Oss) i trikalcijevog fosfata (TCP) na koje je fiksiran rhBMP-2 sa dentinskim graftom kao izvorom BMP-a. Demineralizirani dentin pokazao se superiornim materijalom za postupno otpuštanje BMP-a (11).

Cervera-Maillo i suradnici 2021. napravili su histološko istraživanje analizirajući uzorke kosti tri, šest, 12 i 24 mjeseca nakon augmentacije autolognim dentinskim graftom. Nakon tri mjeseca čestice dentinskog grafta bile su okružene obilnim vezivnim tkivom uz male količine novostvorene kosti. Nakon šest mjeseci vidjeli su komadiće dentina u kontaktu s novostvorenom kosti te manju količinu vezivnog tkiva. Nakon 12 mjeseci uočena je značajna količina nezrele kosti oko čestica grafta, a nakon 24 mjeseca kost je bila zrela i voluminozna uz znatno manju količinu grafta. Manji broj komadića zuba ukazuje na mogućnost resorpcije grafta i zamjene novostvorenom kosti. Ni u jednom od uzoraka kosti nije dokazana prisutnost upale (12).

1.3. Usporedba s drugim materijalima za augmentaciju

Idealan koštani nadomjesni materijal posjeduje četiri važna svojstva: osteokonduktivnost, osteoinduktivnost, osteogeni učinak i ostvarivanje tijesne veze s koštanim tkivom (13). Budući da je autologna kost apsolutno biokompatibilna i ima osteogena, osteoinduktivna i osteokonduktivna svojstva danas se smatra zlatnim standardom za koštanu augmentaciju (14). Transplantat autologne kosti uzima se ekstraoralno (crista iliaca, tibia, calvaria) ili intraoralno (tuber maksile, simfiza, ramus, muskularni nastavak mandibule). Mane autogenog nadomjeska su brza resorpcija, ograničena raspoloživost te potreba za otvaranjem novog operacijskog polja u svrhu prikupljanja materijala što predstavlja dodatnu traumu za pacijenta i rizik za razvoj komplikacija. Kostilofacijalne regije i zubi su jednakog embriološkog podrijetla i imaju slična fizička i kemijska svojstva. Dentinski graft pokazao se boljim u održavanju volumena augmentiranog područja u odnosu na autolognu kost te za njegovu primjenu, osim ekstrakcije zuba, nije potreban dodatan kirurški zahvat kako bi se osigurao nadomjesni materijal (15).

Alogeni koštani nadomjesci dobivaju se od genetski nejednakih pripadnika iste vrste. Pohranjuju se u bankama kosti te su dostupni u velikim količinama. Alotransplantati prolaze kroz različite procese sterilizacije kako bi se otklonila mogućnost prijenosa infekcije. Koriste se u obliku mineraliziranog (FDBA) ili demineraliziranog transplantata suho smrznute kosti (DFDBA). Tijekom proizvodnje alografta dolazi do oštećenja osteoblasta čime se gubi njegov osteogeni potencijal. Period integracije s okolnom kosti duži je nego kod transplantata autologne kosti. Dentinski graft je u usporedbi s alotransplantatima sigurniji za uporabu, budući da se dobiva od iste osobe pa nema rizika za imunološku reakciju organizma (15).

Ksenogeni koštani nadomjesci životinjskog su podrijetla i raspoloživi su u velikim količinama (15). Kao i alotransplantati, prolaze kroz strogi proces obrade, kako bi se otklonila opasnost prijenosa infekcije i imunološke reakcije primatelja. Sastoje se od čestica visoke poroznosti koja omogućuje dobru kolonizaciju osteoblastima. Djeluju isključivo osteokonduktivno. Najčešće korišteni ksenogeni nadomjesni materijali su goveđeg podrijetla. Mogu se koristiti sami ili u kombinaciji s drugim materijalima u svrhu povećanja volumena transplantata (8). Prednost dentinskog grafta u odnosu na ksenotransplantate je osteoinduktivni učinak koji se gubi tijekom proizvodnje nadomjesnih materijala životinjskog podrijetla (8,15). Priprema dentinskog grafta, zbog visoke cijene ksenogenih koštanih nadomjestaka predstavlja manje financijsko opterećenje za pacijenta.

Aloplastični transplantati su sintetski koštani nadomjesci. Najznačajniji su sintetski hidroksiapatit, beta-trikalcij-fosfat (β -TCP), polimeri i bioaktivno staklo. Biokompatibilni su, resorptivni i djeluju osteokonduktivno. Bioaktivno staklo pokazalo je najbolji učinak u regeneraciji kosti (16). U usporedbi s dentinskim graftom brže se resorbiraju te pružaju lošiju mehaničku potporu tijekom koštane remodelacije (15).

1.4. Priprema dentinskog grafta

Postupak pripreme dentinskog grafta započinje ekstrakcijom zuba. Zubi koji se usitnjavaju i koriste kao augmentacijski materijal su parodontopatični zubi indicirani za ekstrakciju, poluimpaktirani i impaktirani treći molari i zubi koje nije moguće restaurirati. Zubi mogu biti sanirani krunicom ili ispunom, ali ne smiju biti endodontski liječeni kako graft ne bi bio kontaminiran materijalom za punjenje (17).

Nakon ekstrakcije, sa zuba je potrebno ukloniti krunice, ispune, karijesne lezije, kamenac te ostatke parodontnog ligamenta (eng. periodontal ligament, PDL) sa korijena zuba. Za obradu zuba najučinkovitija su karbidna svrdla (17). Pripremljeni zub trebao bi biti bez zaostalih pigmentacija.

Očišćeni i osušeni zub postavlja se u sterilnu komoru specijaliziranog uređaja za drobljenje zuba. Rotacijom oštrice zub se usitnjava za tri sekunde, a potom se vibracijom uređaja fragmenti zuba provlače kroz sito i pohranjuju u dva odvojena spremnika. U jednom se spremniku nalaze čestice veličine 300-1200 μm , dok je drugi spremnik za otpad sa česticama manjim od 300 μm . Fragmenti manji od 300 μm se zbog brze resorpcije smatraju neučinkovitima u augmentaciji kosti (17).

Usitnjeni dentin prenese se u sterilnu staklenu posudu te potopi otopinom bazičnog alkohola na pet minuta. Na taj se način otapaju svi organski ostaci, bakterije i toksini unutar dentina te otvaraju dentinski tubulusi. Otopina alkohola se uklanja sterilnom gazom, a sadržaj posude se dvaput ispiru puferiranom fiziološkom otopinom. Nakon uklanjanja viška tekućine graft je spreman za uporabu. Proces pripreme grafta nakon ekstrakcije zuba ukupno traje 15-20 minuta (17).

1.5. Uporaba u augmentacijskim tehnikama

1.5.1. Prezervacija postekstrakcijske alveole

Nakon gubitka zuba dolazi do atrofije alveolarnog grebena različitog stupnja. Resorpcija kosti u području ekstrahiranog zuba izraženija je bukalno, budući da je bukalna stijenka alveole često tanja od 1 mm (18). Na taj način dolazi do nejednakosti u visini bukalne i oralne stijenke što može kompromitirati estetiku budućeg implantoprotetskog rada, s naglaskom na frontalnu regiju (19,20).

Kako bi se izbjegla ili umanjila resorpcija grebena nakon ekstrakcije zuba, razvijene su različite kirurške tehnike poput prezervacije postekstrakcijske alveole, augmentacije mekih tkiva, imedijatne ugradnje implantata te socket shield tehnike (21). Socket shield je tehnika parcijalne ekstrakcije zuba u kojoj se bukalni dio korijena ostavlja kako bi se spriječila resorpcija bukalne stijenke alveole. U kombinaciji sa imedijatnom ugradnjom implantata ima potencijal očuvati prirodan izgled grebena i mekih tkiva. Socket shield tehniku nije moguće koristiti u slučaju zuba sa pulpitisom ili periapikalnom upalom te kod zuba zahvaćenih parodontitisom. Tada su indicirane druge tehnike za očuvanje dimenzije grebena poput prezervacije alveole (22). Prezervacija alveole je postupak u kojem se nakon ekstrakcije zuba u alveolu postavlja koštani nadomjesni materijal s ciljem očuvanja konture alveolarnog grebena i okolnih mekih tkiva (21).

Standardni materijali koji se koriste za prezervaciju alveole su autologna kost, alotransplantati i ksenotransplantati. Budući da se i ekstrahirani zubi mogu upotrijebiti kao augmentacijski materijal, poželjno ih je iskoristiti za prezervaciju alveolarnog grebena, a ne odbaciti kao otpad. Dentinski graft ličan je kortikalnoj kosti, a postavljanjem u koštani defekt podilazi ankilozi poput replantiranog avulziranog zuba (23).

Pohl i suradnici 2020. istražili su promjenu dimenzije alveolarnog grebena nakon ekstrakcije zuba i imedijatne augmentacije mineraliziranim dentinskim graftom pomiješanim s trombocitima obogaćenim fibrinom (eng. platelet-rich fibrin, PRF). Pomoću cone beam kompjutorizirane tomografije (eng. cone beam computed tomography, CBCT) usporedili su dimenziju grebena prije ekstrakcije zuba i četiri mjeseca nakon augmentacije. Ukupno su analizirali 58 alveola te dokazali da je dentinski graft u kombinaciji s PRF-om učinkovit u prezervaciji alveolarnog grebena. Vertikalna dimenzija grebena bila je dobro očuvana, dok je horizontalna dimenzija minimalno reducirana (23).

Prezervacija dentinskim graftom ima nisku stopu komplikacija (2,32%) te se one ne razlikuju od komplikacija pri korištenju drugih materijala (24). Vertikalna i horizontalna redukcija

grebena u slučaju augmentacije dentinskim graftom manje su nego u slučajevima gdje se koriste drugi materijali (21).

1.5.2. Sinus lift

Maksilarni sinus je parna koštana šupljina koja se nalazi unutar tijela maksile. Prvi se razvija i najveći je među paranazalnim sinusima. Piramidalnog je oblika, s bazom okrenutom prema nosnoj šupljini, a vrhom prema zigomatičnoj kosti. Mezijalna stijenka sinusa ujedno je i lateralna stijenka nosne šupljine, a krov sinusa čini dno orbite (25). Oblaže ga tanka Schneiderova membrana građena od epitela, veziva i periosta. Sinus se putem čeljusnog otvora, *hiatus maxillaris*, drenira u srednji nosni hodnik.

Alveolarni nastavak maksile podupire denticiju i formira dno maksilarnog sinusa (26). Gubitak zuba uzrokuje resorpciju alveolarnog grebena, a usporedno dolazi i do spuštanja dna sinusa. Prema Wolfovom pravilu, kost se preoblikuje u skladu s prenesenim opterećenjem. Ukoliko se na kost alveolarnog grebena zbog gubitka zuba ne prenose žvačne sile, dolazi do resorpcije grebena. Ugradnjom implantata moguće je ponovo opteretiti kost te prevenirati daljnju resorpciju (8).

Podizanje dna maksilarnog sinusa ili sinus lift je operativni zahvat kojim se u posteriornoj regiji maksile povećava volumen koštanog tkiva kako bi se omogućila ugradnja dentalnih implantata. Zahvat se provodi transkrestalnim pristupom kroz ležište implantata ili otvorenom metodom, vestibularnim pristupom. Tijekom operacije potrebno je bez perforacije odignuti sluznicu sinusa, a dobiveni prostor ispuni se nekim od materijala za augmentaciju kosti. Prednost transkrestalne metode je što se ne otvara dodatno operativno polje, ali je zbog slabije vidljivosti povećan rizik perforacije Schneiderove membrane. Kod podizanja dna sinusa otvorenom tehnikom implantat se, ovisno o visini alveolarne kosti, postavlja imedijatno ili se ugradnja odgađa na 4-6 mjeseci (8).

Jun i suradnici 2014. ispitali su učinkovitost autolognog dentinskog grafta u podizanju dna maksilarnog sinusa. Istraživanje su proveli na 38 ispitanika, od čega je kod polovice u augmentaciji dna sinusa korišten autologni dentinski graft, a kod druge polovice ispitanika ksenogeni koštani nadomjestak. Usporedili su visinu kosti, gustoću kosti, ukupnu količinu kosti i udio novostvorene kosti nakon augmentacije te nisu zamijetili značajne razlike u ovisnosti o augmentacijskom materijalu. Debljina sluznice sinusa u oba je slučaja bila očuvana što ukazuje na biokompatibilnost materijala (27).

Pohl i suradnici 2016. istražili su mogućnost uporabe dentinskog grafta pomiješanog s autolognom kosti u augmentaciji dna sinusa uz ugradnju implantata. Za pripremu dentinskog grafta koristili su potpuno impaktirane treće molare. Ukupno je ugrađeno 15 implantata. Kod svih pacijenta cijeljenje je proteklo bez komplikacija, oko implantata nije bilo periimplantatnog mukozitisa ili periimplantitisa. Prosječna dubina sondiranja iznosila je 1-2 mm i nikad nije prelazila 3 mm. Resorpcija kosti oko implantata nakon godinu dana prosječno je iznosila 0,3 mm te se pokazala stabilnom prilikom kasnijih kontrolnih pregleda (28).

1.5.3 Augmentacija alveolarnog grebena

Nakon gubitka zuba dolazi do nepravilne atrofije alveolarnog grebena koja otežava ugradnju dentalnih implantata. S ciljem nadomještanja izgubljenog koštanog tkiva razvijene su različite tehnike, poput vođene koštane regeneracije (eng. guided bone regeneration, GBR) ili augmentacije blokovima autologne kosti, koja se danas smatra najboljom zbog osteogenih, osteoinduktivnih i osteokonduktivnih svojstava autolognog nadomjeska (29).

GBR je jedna od najčešće korištenih augmentacijskih tehnika čiji je princip korištenje resorptivnih ili neresorptivnih membrana koje djeluju poput barijera za tkiva koja mogu interferirati s koštanom regeneracijom. Membranom se nadomjesni materijal odvaja od brzo proliferirajućeg epitela i vezivnog tkiva (30). Prednost resorptivnih membrana je što ih nije potrebno kirurški uklanjati čime se reducira trauma za pacijenta i mogućnost razvoja dodatnih komplikacija. Neresorptivne membrane, s druge strane, pokazuju bolji učinak u očuvanju trodimenzionalnog prostora.

Augmentaciju grebena prije ugradnje implantata moguće je provesti i pomoću blokova autologne kosti. Ovisno o obliku i veličini defekta, intraoralno ili ekstraoralno se prikupljaju koštani blokovi odgovarajućih dimenzija te se vijcima za osteosintezu fiksiraju na ciljno mjesto. Augmentacija koštanim blokovima omogućuje trodimenzionalnu rekonstrukciju defekata s kompliciranijom morfologijom te osigurava bolju primarnu stabilnost implantata. Problem dodatne traume uzrokovane prikupljanjem grafta potaknuo je proizvodnju alogernih i ksenogenih koštanih blokova (31).

Kim i suradnici 2014. koristili su GBR i djelomično demineralizirani dentinski graft za regeneraciju periimplantatnog koštanog defekta nakon ugradnje implantata. Postupak su proveli na ukupno 15 pacijenata. Na histološkoj snimci uzorka uzetog četiri mjeseca nakon implantacije uočeno je potpuno stapanje nadomjesnog materijala s novostvorenom kosti.

Novostvorena kost prodrla je u resorbirane dijelove dentinskog grafta. Vođena koštana regeneracija s dentinskim prahom pokazala je odlično cijeljenje klinički, radiološki i histološki. Pacijenti su nakon opterećenja implantata u prosjeku praćeni narednih tridesetak mjeseci te se razina krestalne kosti pokazala stabilnom (32).

Schwarz i suradnici 2018. ispitali su mogućnost uporabe dentinskih blokova za augmentaciju alveolarnog grebena sa smanjenom horizontalnom dimenzijom. Istraživanje su proveli na 30 pacijenata kojima je greben augmentiran dentinskim blokom ili blokom autologne kortikalne kosti iz retromolarnog područja. Dentinski blokovi dobiveni su obradom korijenova ekstrahiranih trećih molara. Korijenove zuba su oblikovali tako da odgovaraju obliku koštanog defekta te su sa njihove površine odstranili cement kako bi poboljšali ankilozu između grafta i kosti. Blokovi su za okolnu kost fiksirani osteosintetskim vijcima. Nakon 26 tjedana u augmentirano područje ugrađeni su implantati. Kod svih je pacijenata debljina grebena bila adekvatna za postavu dentalnih implantata te se nije značajno razlikovala u ovisnosti o vrsti nadomjesnog materijala. Kod oba grafta postignuta je adekvatna oseointegracija implantata (33).

Korsch i suradnici 2021. istražili su učinkovitost augmentacije alveolarnog grebena djelomično demineraliziranim dentinskim graftom u posteriornoj regiji mandibule. Istraživanje su proveli na 59 pacijenata kojima su ukupno ugradili 79 implantata. Za augmentaciju su koristili tooth-shell tehniku nakon čega su imedijatno ugradili dentalne implantate. Kod tooth-shell tehnike, osim dentinskog grafta u obliku praha koristi se i tanka lamela dentina dobivena rezanjem korijena zuba dijamantnim diskom. Tanka dentinska ljuska se osteosintetskim vijcima fiksira za kost koja okružuje defekt grebena te služi kao kalup za unos dentinskog praha. Prednost ove tehnike u odnosu na primjenu jednokomadnog dentinskog bloka je bolja revaskularizacija grafta, čime se ubrzava njegova integracija s okolnom kosti. Kod 28 pacijenata primijenjena je tooth-shell tehnika, dok je ostatak pacijenata bio kontrolna grupa kod koje je primijenjena bone-shell tehnika. Kod bone-shell tehnike postupak je bio isti, ali se za augmentaciju koristila autologna kost prikupljena iz retromolarnog područja. Tri mjeseca nakon implantacije usporedili su pojavu komplikacija tijekom cijeljenja, stabilnost implantata, gubitak koštanog tkiva oko implantata, stabilnost bukalne stijenke i zaključno stupanj oseointegracije implantata. Ukupno je bilo sedam komplikacija od čega tri dehiscencije rane i četiri slučaja infekcije. Niti jedan od slučajeva infekcije nije se dogodio u grupi pacijenata s dentinskim graftom. Radiološki je primijećen gubitak kosti mezijalno ili distalno samo na dva implantata, jedan slučaj s dentinskim graftom imao je gubitak kosti od 1 mm, a u drugom slučaju korištena je autologna

kost te je primijećen gubitak kosti od 0,5 mm. Stabilnost implantata usporedila se prema kvocijentu stabilnosti implantata (eng. Implant Stability Quotient, ISQ). ISQ vrijednost kod svih implantata iznosila je preko 60, a kod dentinskog grafta prosječna je bila 73,3. Budući da su implantati pokazali dobru stabilnost te da nije bilo značajnog gubitka okolne kosti, smatra se da je kod svih implantata došlo do adekvatne oseointegracije. Zaključeno je da je tooth-shell tehnika sigurna za augmentaciju grebena te da ima predvidive rezultate (7).

1.6. Oseointegracija dentalnih implantata

Pohl i suradnici 2022. istražili su kvalitetu oseointegracije dentalnih implantata u području alveolarnog grebena koje je augmentirano autolognim dentinskim graftom. Pacijentu je ekstrahirano više zuba i pripremljen je dentinski graft kojim su ispunjene postekstrakcijske alveole. Nakon 12 tjedana, CBCT snimak je pokazao zadovoljavajuće dimenzije alveolarnog grebena te su augmentirano područje uspješno ugrađeni implantati. Klinička gustoća kosti prilikom ugradnje implantata bila je između stupnja D2 i D3. Nakon 16 tjedana cijeljenja bez komplikacija, jedan od implantata je s dijelom okolne kosti eksplantiran trepan svrdlom. Implantat je prije eksplantacije pružao otpor pomicanju te se klinički doimao oseointegriranim. Implantat i okolno tkivo poslani su na histološku analizu kojom je dokazana kontinuirana zona odlaganja kosti duž čitave površine implantata. Postotak površine implantata u kontaktu s kosti prosječno je iznosio 75%. Čestice dentinskog grafta bile su inkorporirane u novostvorenoj mineraliziranoj kosti te nisu bile u direktnom kontaktu s površinom dentalnog implantata. Na udaljenosti manjoj od 10 μm od implantata zamijećeni su komadići dentina djelomično resorbirane površine iz čega se može zaključiti da je površina implantata prethodno bila u kontaktu s komadićima dentina, ali je tijekom perioda oseointegracije dentinski graft resorbiran i zamijenjen novom kosti. Kod većeg povećanja uočene su koštane lakune ispunjene stanicama što ukazuje na vitalitet novostvorene kosti uz površinu implantata. U određenim područjima udaljenima od površine implantata sazrijevanje kosti još nije bilo završeno. Autologni dentinski graft pokazao se adekvatnim materijalom za oseointegraciju dentalnih implantata (34).

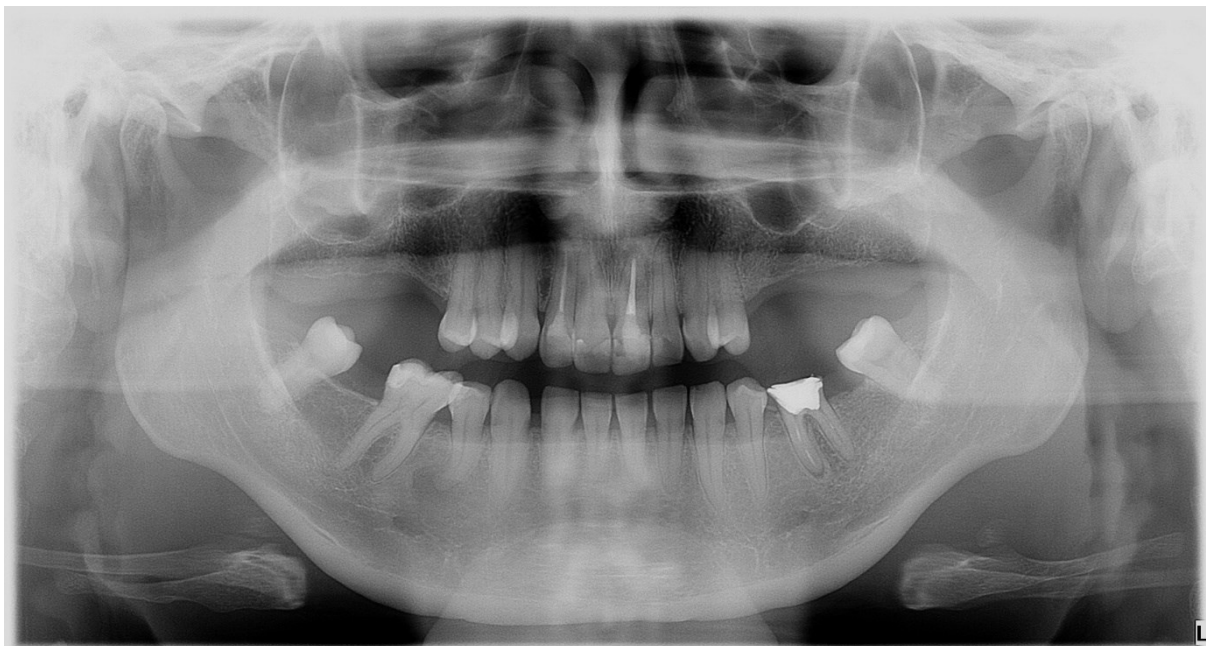
2. PRIKAZ SLUČAJA

U ovome slučaju biti će prikazana 41-godišnja pacijentica koja je upućena na Stomatološki fakultet Sveučilišta u Zagrebu zbog implantoprotetske rehabilitacije djelomične bezubosti u obje čeljusti. Na Zavodu za oralnu kirurgiju napravljena je augmentacija alveolarnog grebena u lateralnoj regiji mandibule vođenom koštanom regeneracijom te je ukupno u obje čeljusti postavljeno pet dentalnih implantata. Za augmentaciju grebena korišten je kompozitni graft sastavljen od autolognog dentinskog grafta, strugotina autologne kosti i ksenografta u kombinaciji sa krvnom plazmom obogaćenom faktorima rasta (eng. plasma rich in growth factors, PRGF).

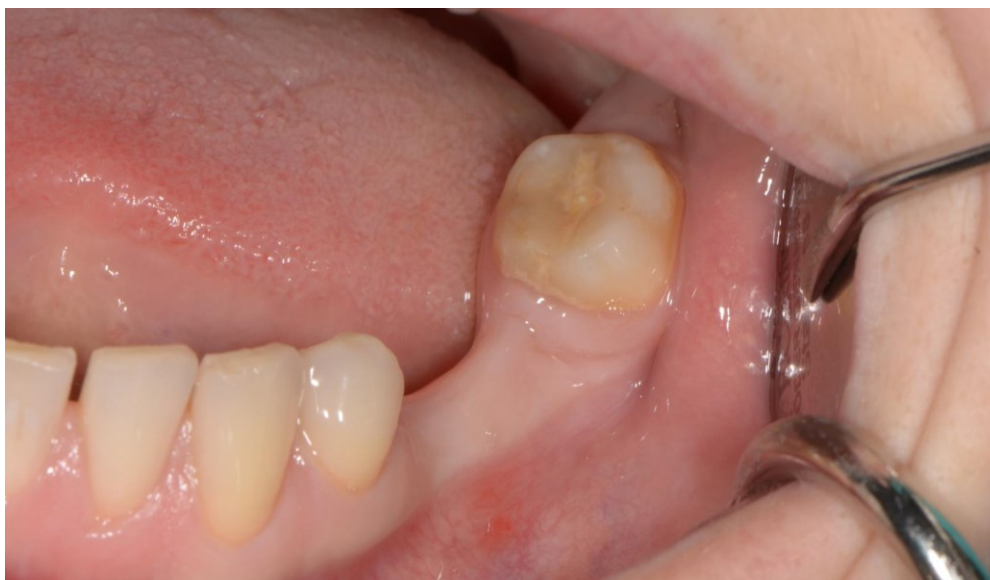2.1. Plan terapije

Prilikom prve posjete pacijentice uzeta je anamneza, napravljen klinički pregled te analiziran ortopantomogram snimljen prije godinu dana. Na ortopantomogramu je uočen obostrano skraćeni gornji zubni luk, gubitak zuba 37 i 47 te bilateralna hipodoncija donjih drugih premolara (slika 1). Intraoralnim pregledom primijećen je i nedostatak zuba 36 s atrofijom bezubog grebena između zuba 34 i 38 (slika 2). Zub 36 ekstrahiran je nakon snimanja priloženog ortopantomograma. Budući da je radiološka snimka bila starija od godinu dana, a planirana je implantološka terapija u obje čeljusti, pacijentica je upućena na snimanje CBCT-a.

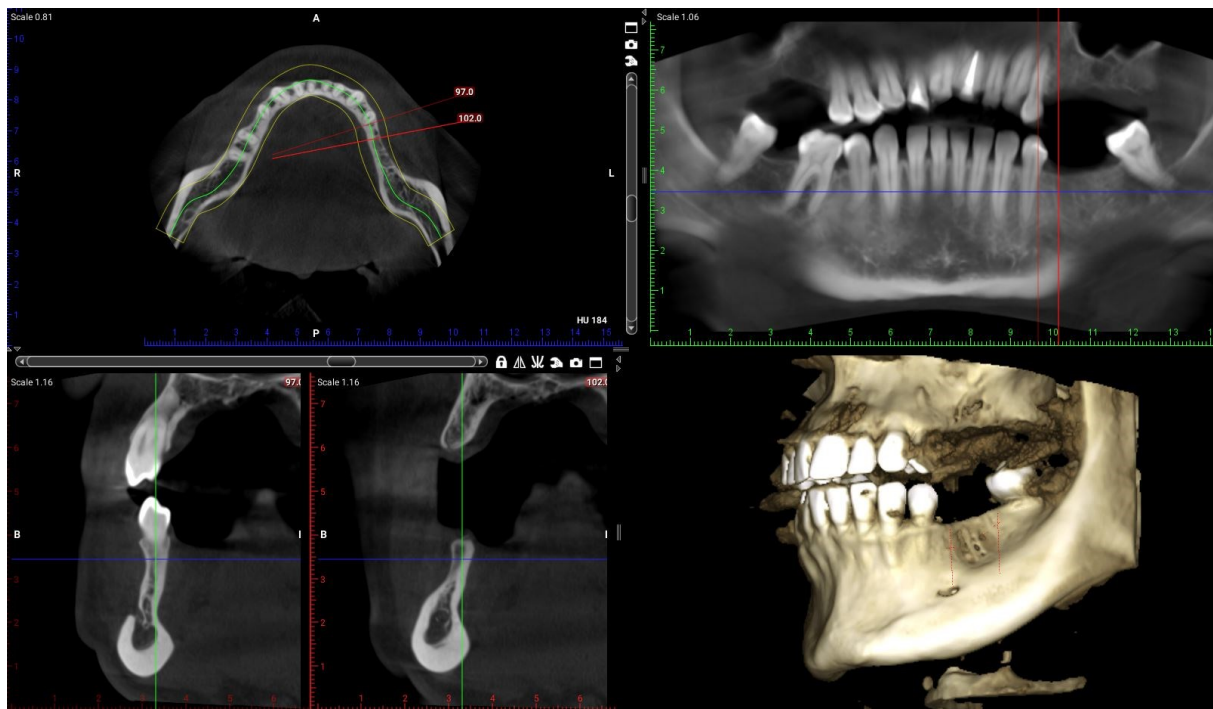
Na CBCT snimci vidljiva je resorpcija alveolarnog grebena s gubitkom horizontalne dimenzije u području prekinutog zubnog luka s lijeve strane mandibule (slika 3). Planirana je ekstrakcija zuba 38 zbog protetske indikacije te priprema dentinskog grafta koji će se koristiti u augmentaciji grebena donje čeljusti. Nakon augmentacije i perioda cijeljenja od šest mjeseci slijedi ugradnja dva implantata. U gornjoj čeljusti planirana je ugradnja ukupno tri implantata kojima će se nadomjestiti zubi 16, 25 i 26.



Slika 1. Ortopantomogram prije početka terapije. Preuzeto s dopuštenjem autora:
izv.prof.dr.sc. Dragana Gabrić



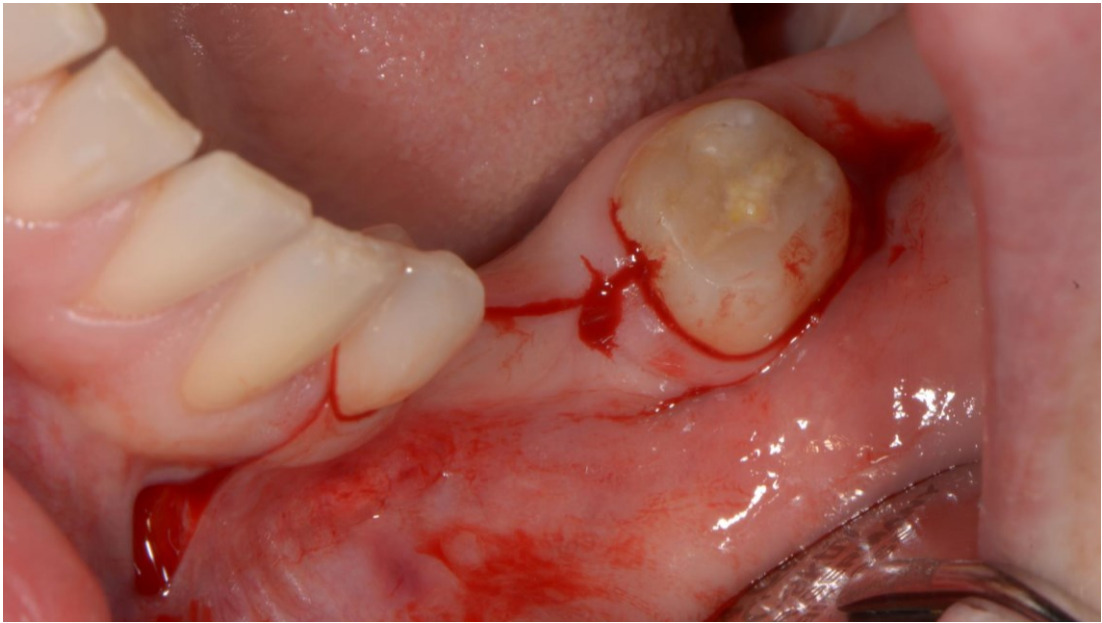Slika 2. Intraoralni nalaz prije početka terapije. Preuzeto s dopuštenjem autora: izv.prof.dr.sc.
Dragana Gabrić



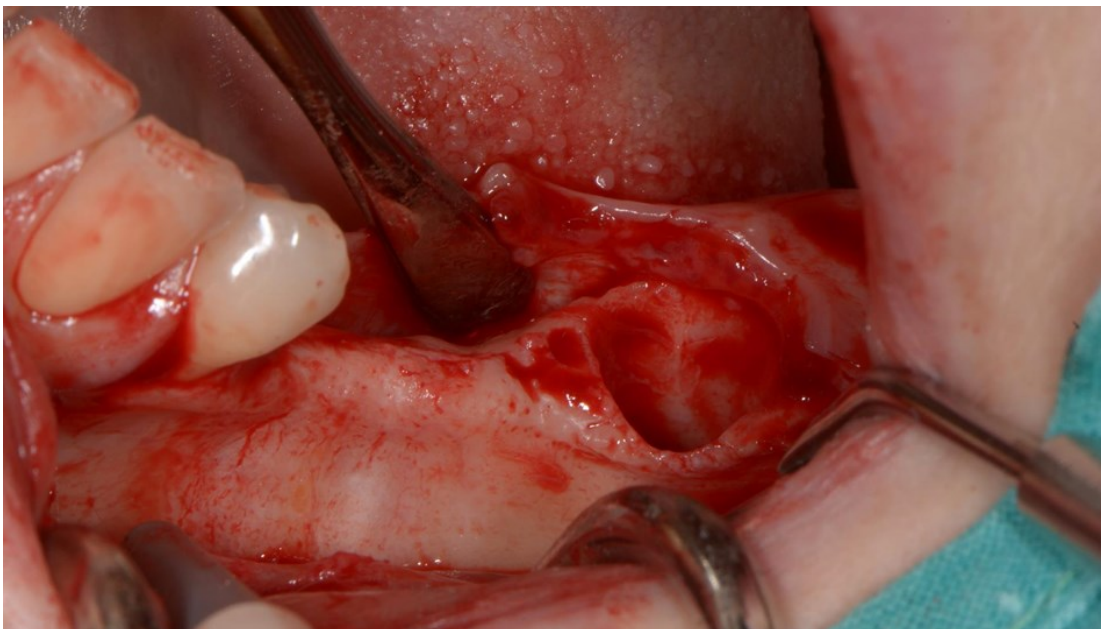
Slika 3. CBCT prije početka terapije. Preuzeto s dopuštenjem autora: izv.prof.dr.sc. Dragana Gabrić

2.2. Priprema grafta i augmentacija alveolarnog grebena

Pacijentici je ordinirana antibiotska zaštita amoksicilinom s klavulanskom kiselinom kojega je počela uzimati dan prije zahvata te nastavila još sedam dana nakon zahvata. Uz antibiotsku zaštitu ordinirano je i ispiranje usne šupljine 0,12% klorheksidinom dva puta dnevno, sedam dana preoperativno i sedam dana postoperativno. Po dolasku u salu, pacijentici je prvo izvađena krv za pripremu PRGF-a. Operativno polje anestetizirano je infiltracijskom anestezijom. Napravljen je rez po hrptu bezubog grebena uz rasteretni rez mezijalno (slika 4). Odignut je mukoperiostalni režanj i atraumatski ekstrahiran zub 38 (slika 5).



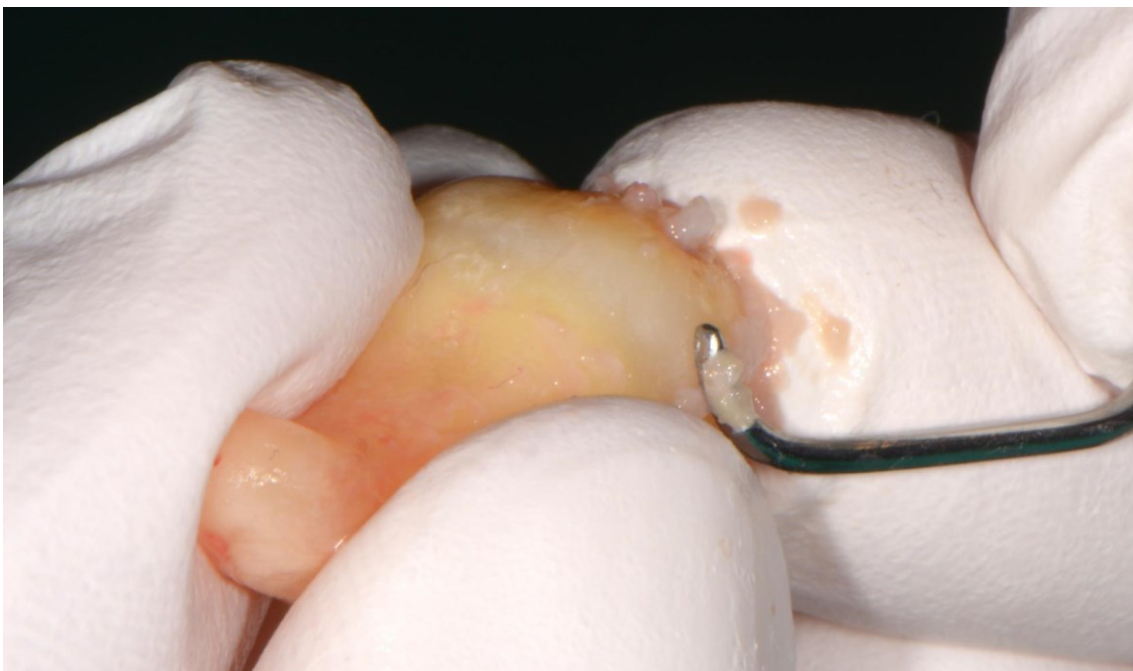Slika 4. Rez po hrptu grebena i rasteretni rez. Preuzeto s dopuštanjem autora: izv.prof.dr.sc. Dragana Gabrić



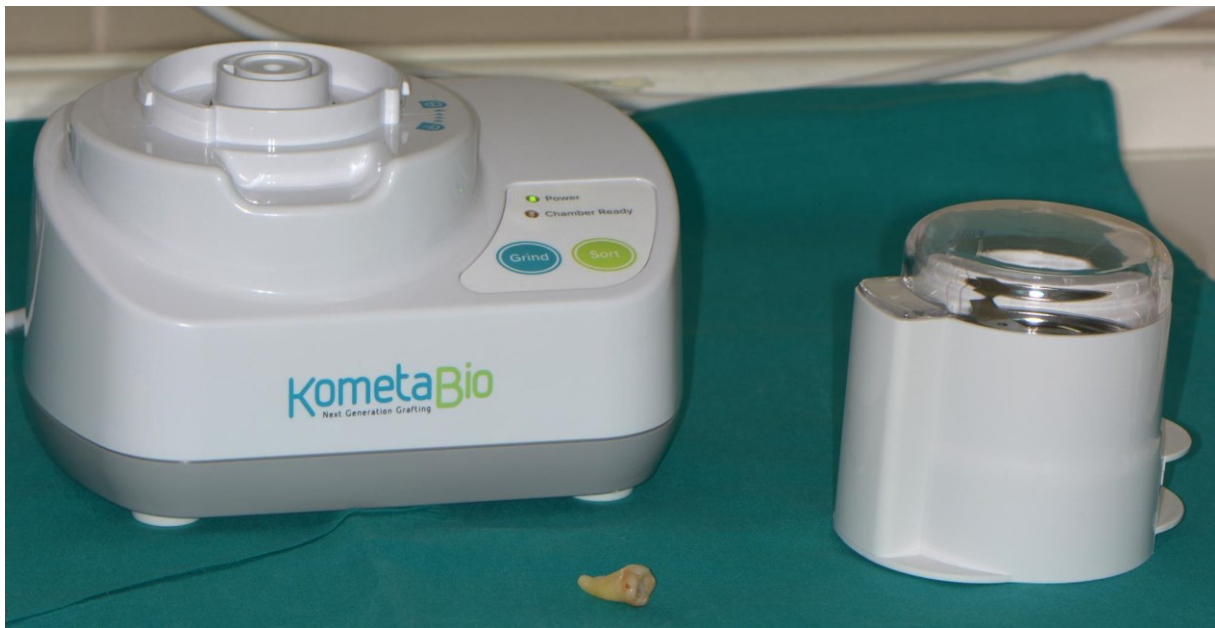Slika 5. Koštani defekt grebena i postekstrakcijska alveola. Preuzeto s dopuštanjem autora: izv.prof.dr.sc. Dragana Gabrić

Dentinski graft pripremljen je prema protokolu proizvođača uređaja za usitnjavanje zuba. U obradi zuba korišteni su dijamantno svrdlo s vodenim hlađenjem i kireta. Svrdlom su uklonjeni kompozitni ispun i pigmentacije sa površine zuba, a kiretom su sastrugani ostaci PDL-a s površine korijena (slika 6). Zub očišćen od restaurativnih materijala i PDL-a spreman je za usitnjavanje.

Ekstrahirani zub usitnjen je u dentinskoj drobilici „*Smart dentin grinder*“ (KometaBio Inc) (slika 7). Očišćeni zub postavi se u jednokratnu posudu s oštricom te kroz nekoliko sekundi zdrobi u dentinski prah koji se potom vibracijom uređaja kroz dvadesetak sekundi filtrira na čestice veličine 300-1200 μm , koje ostaju u gornjem spremniku te na one manje od 300 μm , koje padaju u donji spremnik. Dobiveni prah prenesen je u sterilnu staklenu posudu u kojoj se obrađuje specijaliziranim tekućinama. Prvo je na pet minuta potopljen u otopini bazičnog alkohola koja otklanja bakterije i otapa ostatke organskog tkiva sa zuba. Višak tekućine uklonjen je sterilnom gazom, a graft još dva puta ispran fosfatima pufferiranom fiziološkom otopinom. Nakon uklanjanja viška tekućine graft je bio spreman za uporabu (slika 8).



Slika 6. Uklanjanje ostataka PDL-a s korijena zuba. Preuzeto s dopuštenjem autora:
izv.prof.dr.sc. Dragana Gabrić



Slika 7. Dentinska drobilica „Smart dentin grinder“ (KometaBio Inc) i ekstrahirani zub.

Preuzeto s dopuštanjem autora: izv.prof.dr.sc. Dragana Gabrić

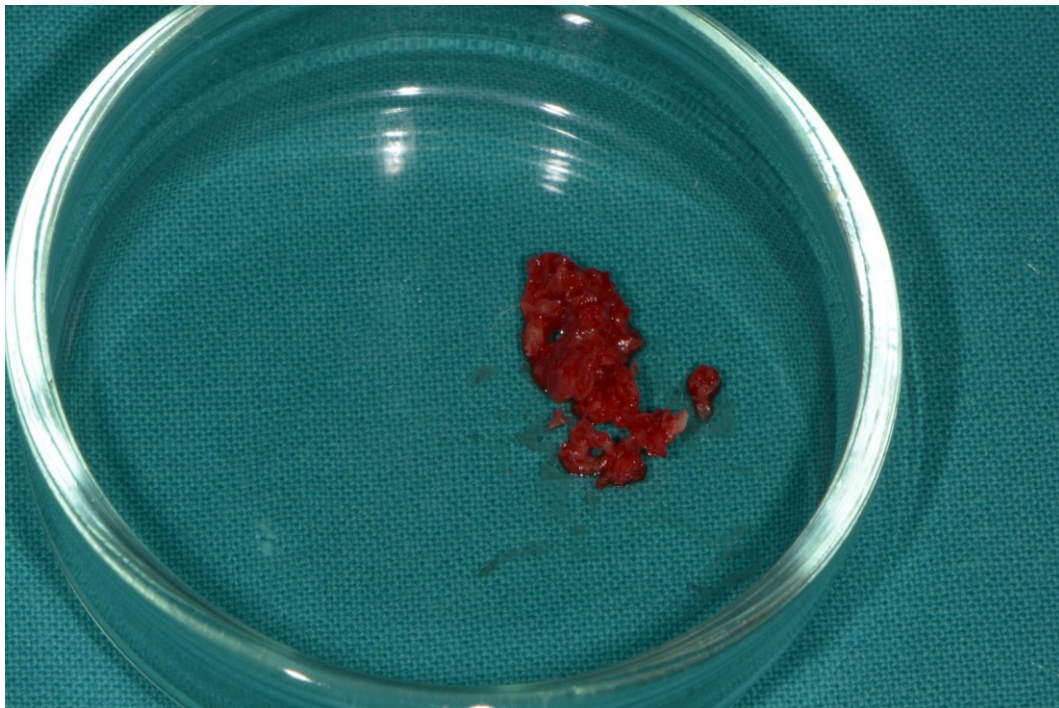


Slika 8. Tekućine za kemijsku obradu autolognog dentinskog grafta. Preuzeto s dopuštanjem


autora: izv.prof.dr.sc. Dragana Gabrić

Usporedno sa pripremom dentinskog grafta prikupljene su strugotine autologne kosti iz retromolarnog područja lijeve strane mandibule (slika 9.). Centrifugiranjem krvi dobiven je PRGF te su pipetama odvojene dvije frakcije. Frakcija 1 (slika 10.) je stlačena i korištena u obliku membrane za prekrivanje augmentiranog područja u svrhu boljeg cijeljenja, a frakcija 2 (slike 11 i 12) je u tekućem obliku dodana koštanim nadomjesnim materijalima kako bi se dobio kompaktniji materijal kojim je lakše rukovati, tzv. sticky bone.

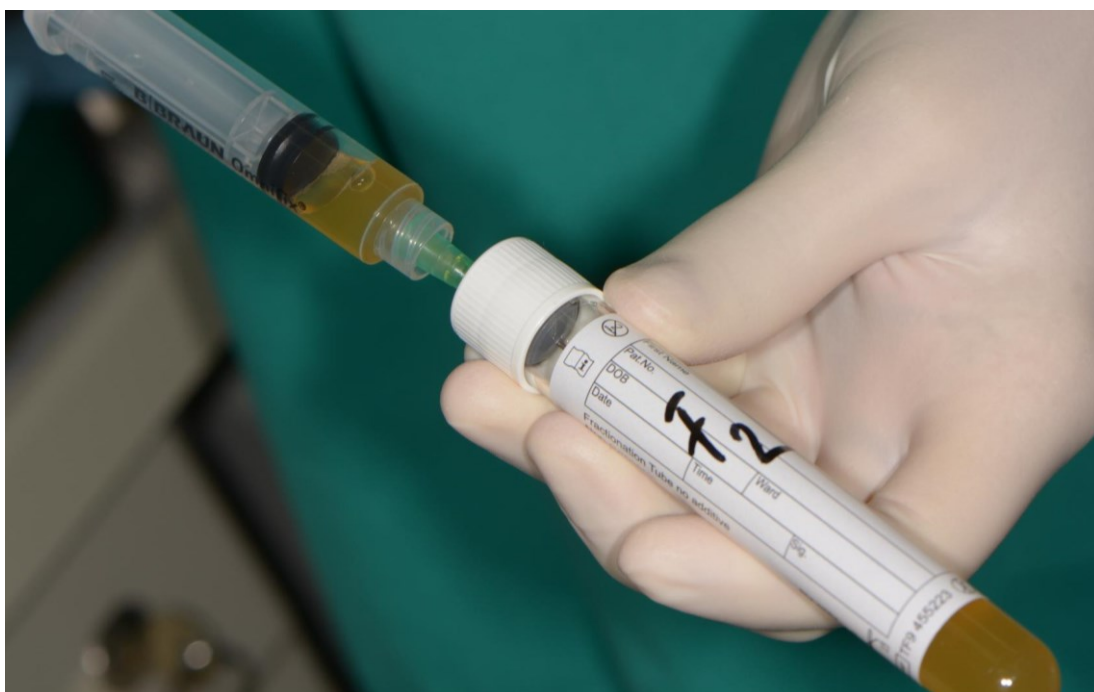Dentinski graft pomiješan je sa strugotinama autologne kosti, ksenograftom goveđeg podrijetla (cerabone® plus) i frakcijom 2 PRGF-a. (slika 13) Ksenograft je korišten kako bi se povećala dimenzijska stabilnost kompozitnog grafta, zbog njegove sporije resorpcije u odnosu na autologne nadomjesne materijale. CeraBone plus u svome sastavu sadrži hijaluronsku kiselinu te se dodavanjem male količine fiziološke otopine također postiže ljepljivost materijala, čime je olakšana manipulacija graftom. Dobiveni graft ljepljive konzistencije spreman je za aplikaciju u koštani defekt (slika 14).



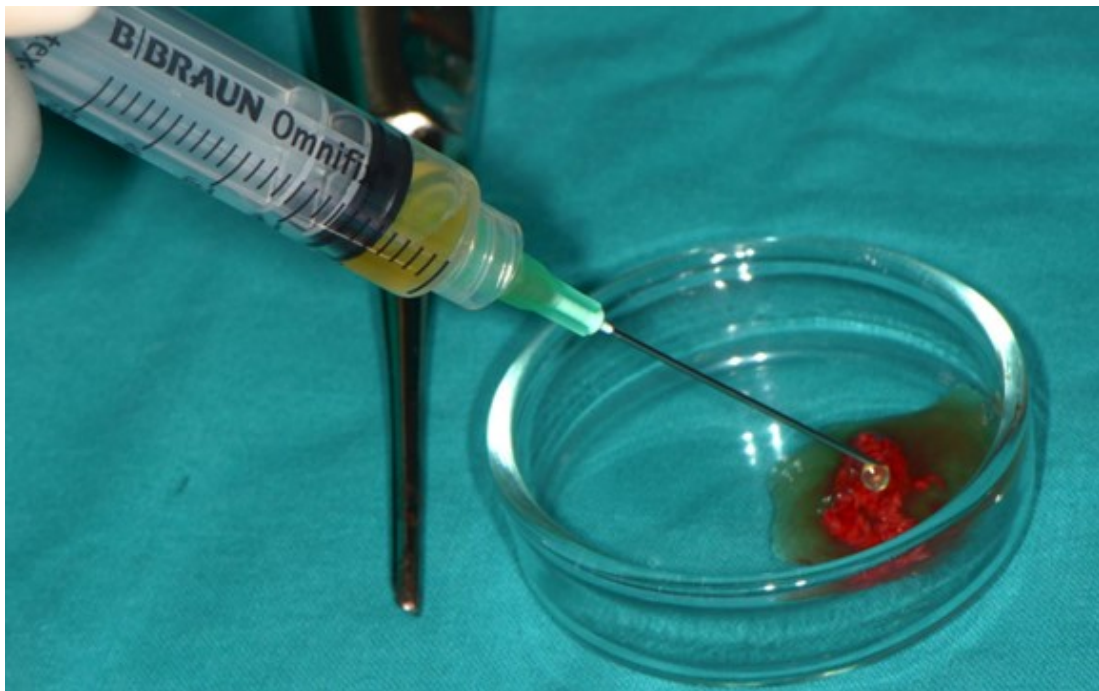
Slika 9. Strugotine autologne kosti iz retromolarnog područja mandibule. Preuzeto s dopuštenjem autora: izv.prof.dr.sc. Dragana Gabrić



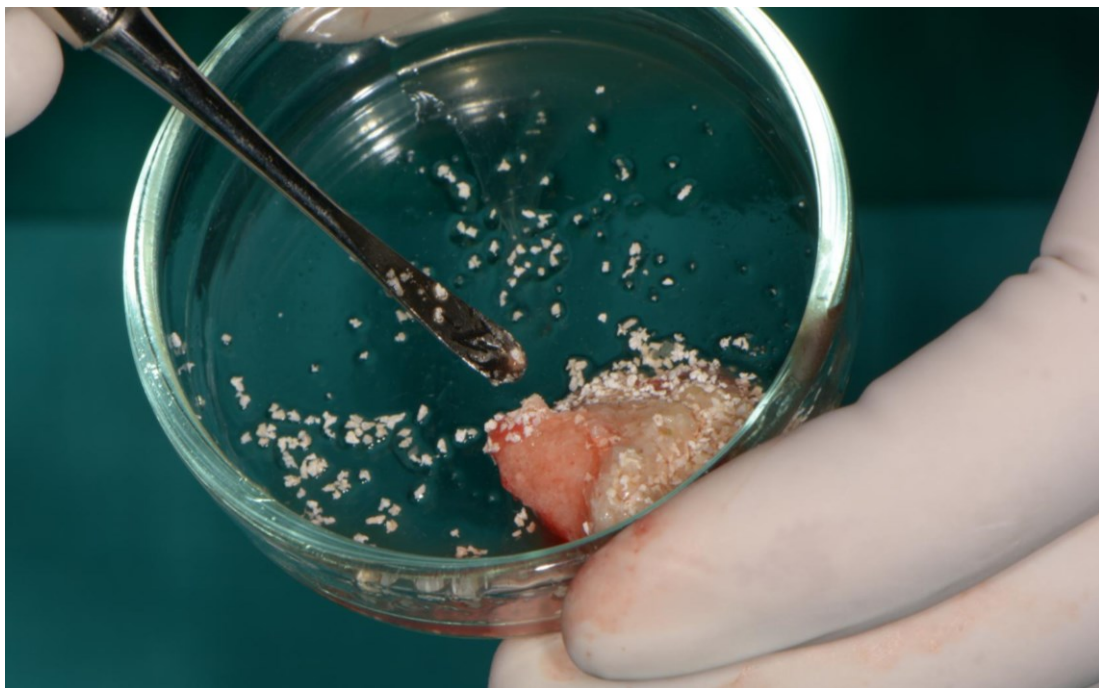
Slika 10. Frakcija 1 PRGF-a koja se koristi kao membrana za prekrivanje augmentiranog područja. Preuzeto s dopuštenjem autora: izv.prof.dr.sc. Dragana Gabrić



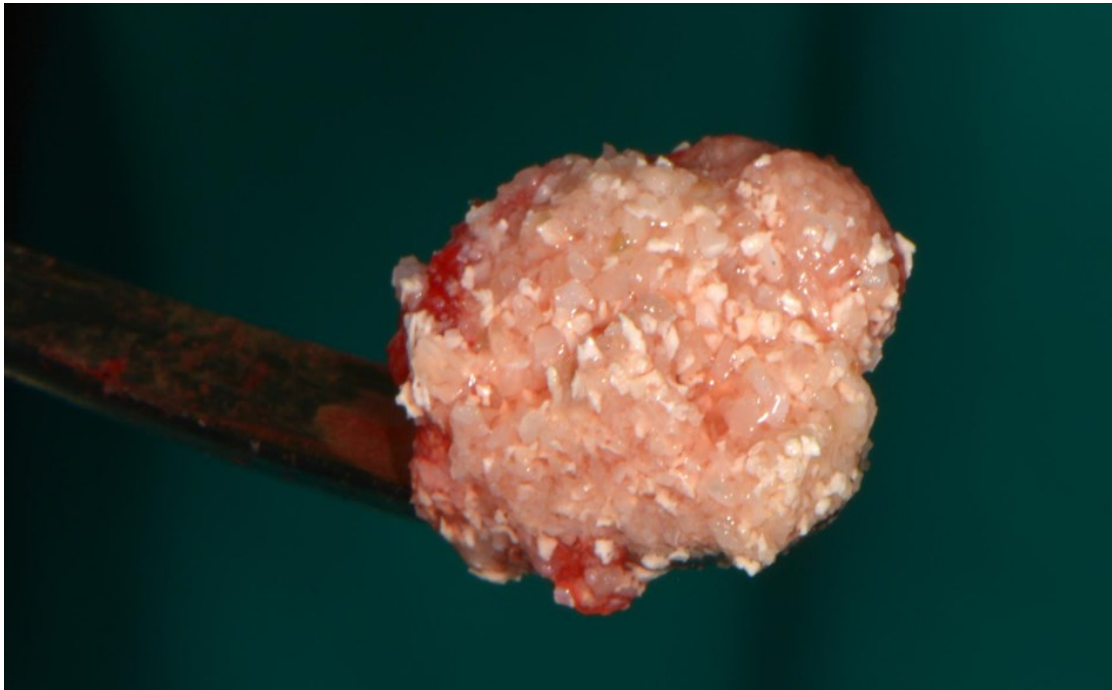Slika 11. Frakcija 2 PRGF-a koja se miješa s koštanim nadomjesnim materijalima. Preuzeto s dopuštenjem autora: izv.prof.dr.sc. Dragana Gabrić



Slika 12. Miješanje PRGF-a s autolognom kosti. Preuzeto s dopuštenjem autora:
izv.prof.dr.sc. Dragana Gabrić



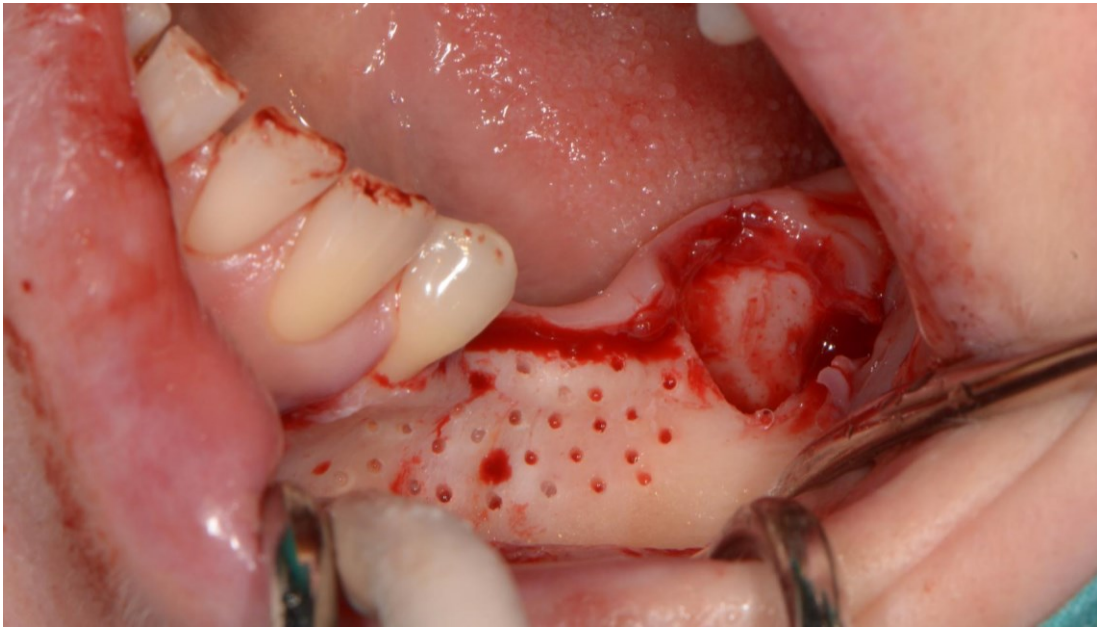
Slika 13. Miješanje koštanih nadomjesnih materijala. Preuzeto s dopuštenjem autora:
izv.prof.dr.sc. Dragana Gabrić



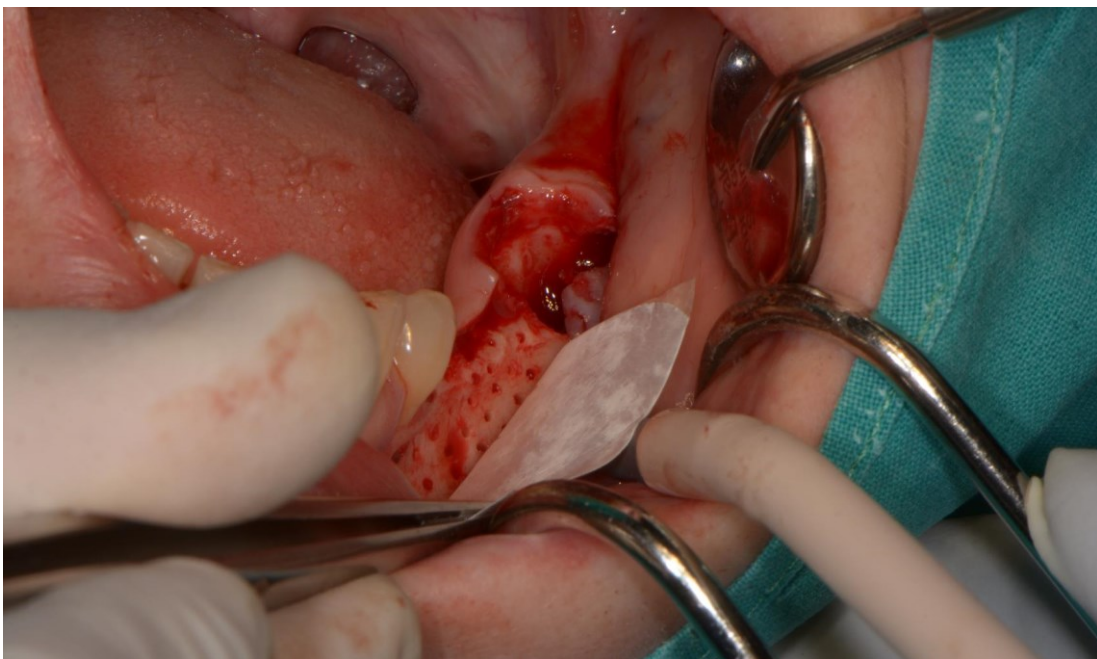
Slika 14. Kompozitni „sticky bone“ dobiven miješanjem dentinskog grafta s autolognom kosti, ksenograftom i PRGF-om. Preuzeto s dopuštenjem autora: izv.prof.dr.sc. Dragana Gabrić

Na bukalnoj stijenci grebena dekortikacijom je pripremljeno ležište za graft pomoću okruglog kirurškog svrdla (slika 15). Perforacijama na ležištu poboljšava se angiogeneza i osigurava prisutnost stanica s osteogenim učinkom. Pri dnu ležišta titanskim pinovima je fiksirana resorptivna kolagena membrana za vođenu regeneraciju kosti (slika 16). U prostor između membrane i grebena postavljen je kompozitni graft, a membrana je dodatno fiksirana pinovima kako bi se graft stabilizirao u odgovarajućem položaju (slika 17). Višak nadomjeska iskorišten je za prezervaciju postekstrakcijske alveole. Augmentirano područje dodatno je prekriveno PRGF-om kako bi se poboljšalo cijeljenje rane (slika 18). Režanj je stabiliziran resorptivnim 4/0 koncem te je rana konačno zašivena neresorptivnim 5/0 polipropilenskim koncem (slike 18 i 19).

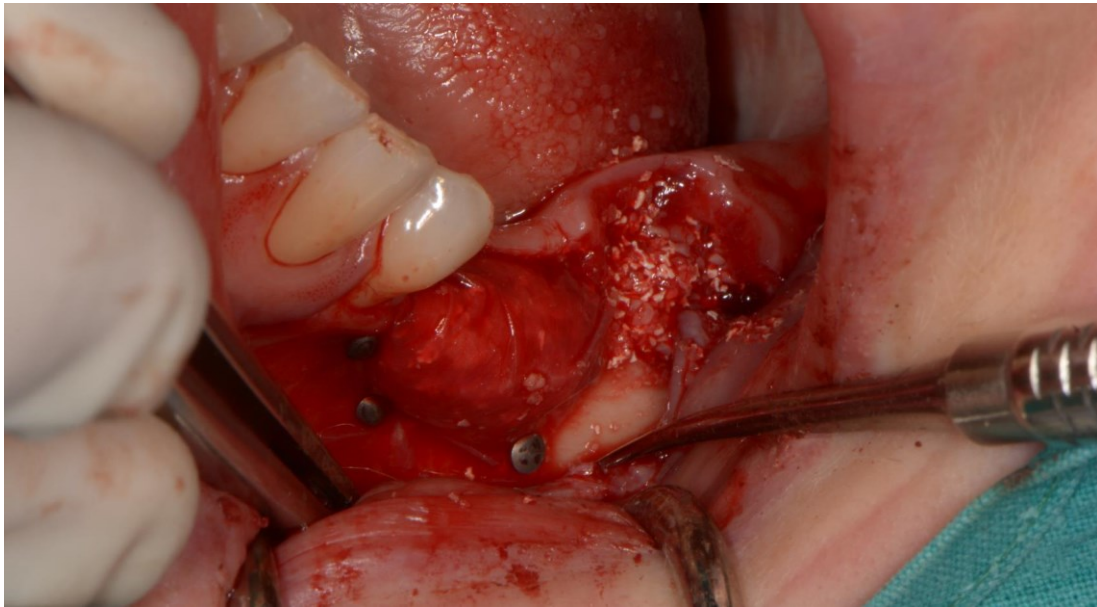
Po završetku zahvata pacijentica je upućena na slikanje kontrolnog ortopantomograma. U međuvremenu su u gornjoj čeljusti ugrađeni implantati na mjestu zuba 16, 25 i 26. Na ortopantomogramu se jasno vide titanski pinovi i ispunjena postekstrakcijska alveola (slika 21). Ugradnja dentalnih implantata u augmentirano područje planirana je za šest mjeseci.



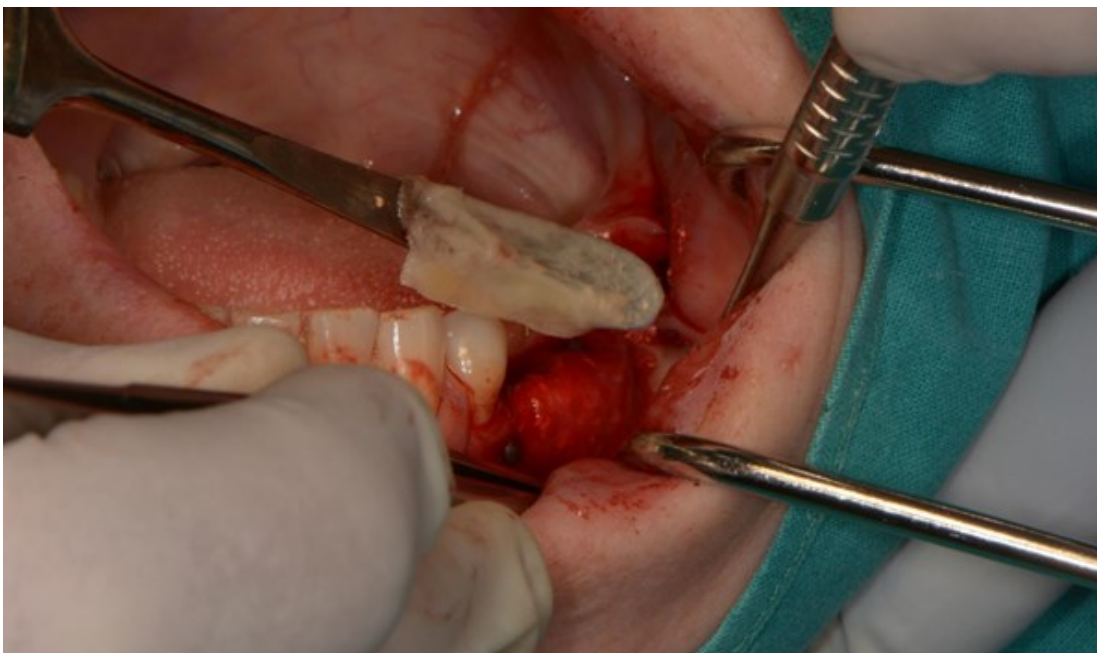
Slika 15. Koštano ležište pripravljeno za augmentaciju. Preuzeto s dopuštenjem autora:
izv.prof.dr.sc. Dragana Gabrić



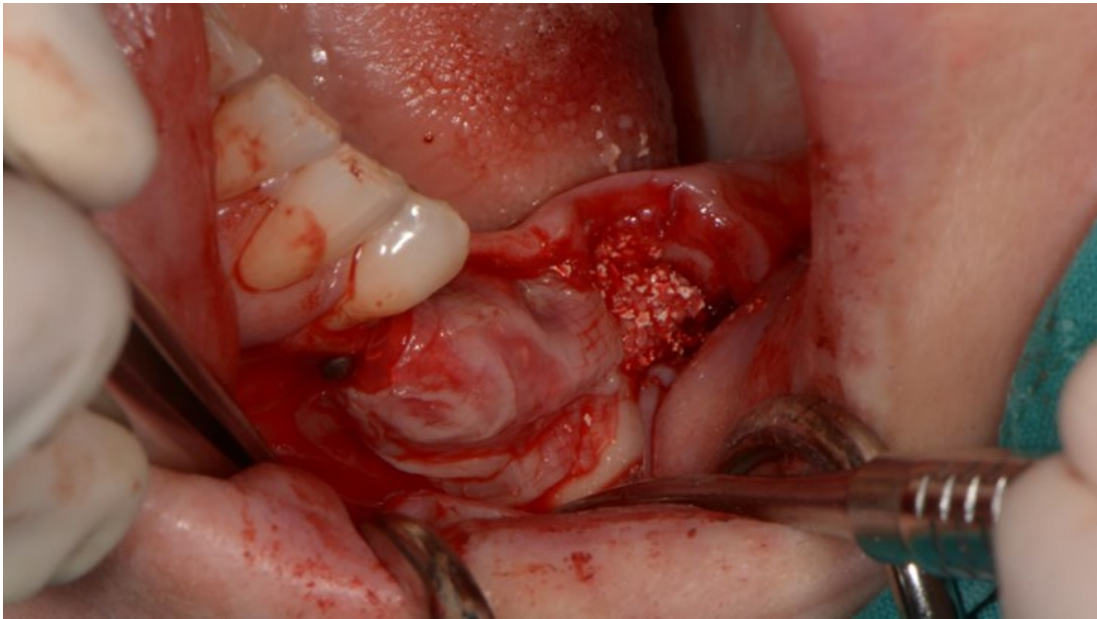
Slika 16. Postavljanje resorptivne kolagene membrane. Preuzeto s dopuštenjem autora:
izv.prof.dr.sc. Dragana Gabrić



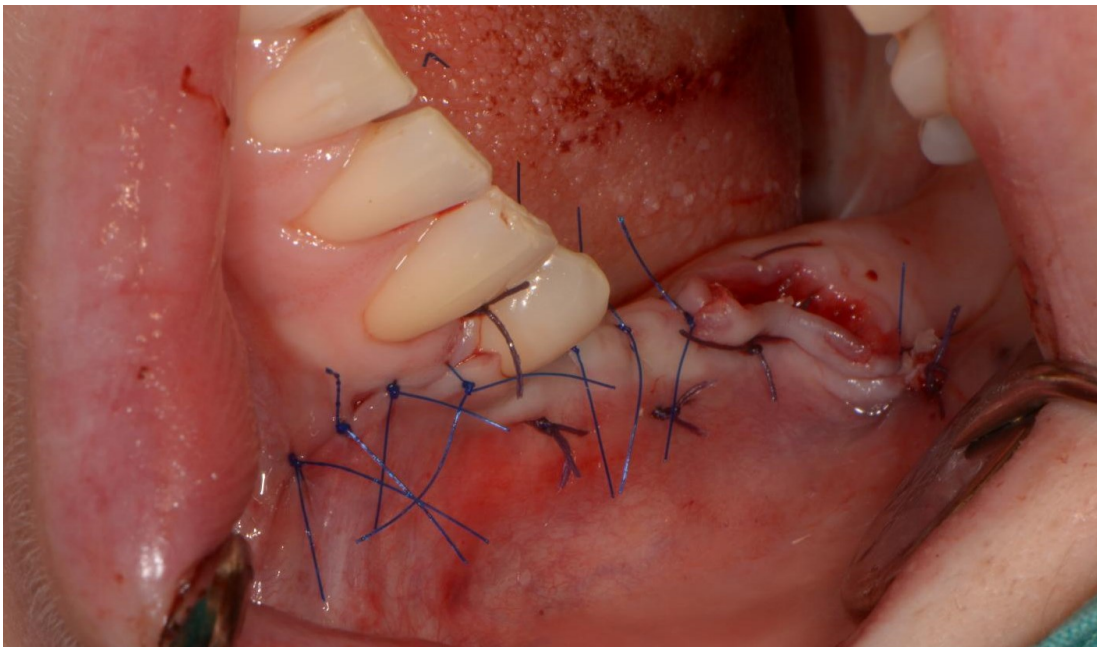
Slika 17. Augmentirano područje prekriveno membranom i ispunjena postekstrakcijska alveola. Preuzeto s dopuštenjem autora: izv.prof.dr.sc. Dragana Gabrić



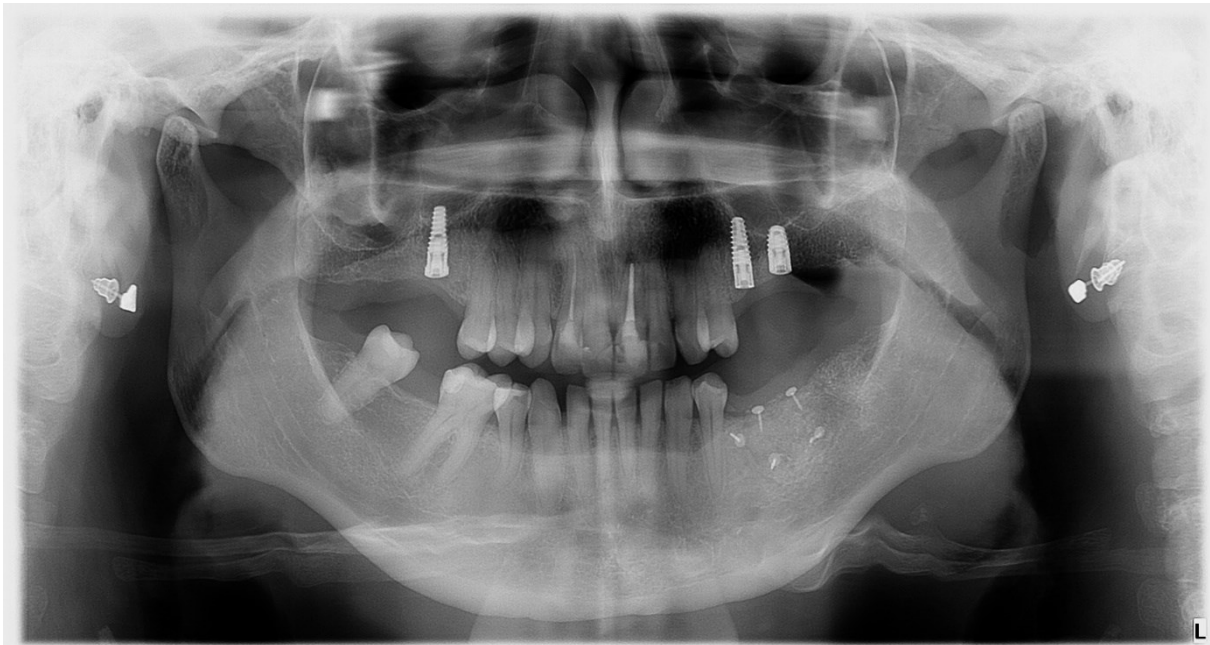
Slika 18. Aplikacija PRGF membrane. Preuzeto s dopuštenjem autora: izv.prof.dr.sc. Dragana Gabrić



Slika 19. PRGF membrana postavljena preko augmentiranog područja. Preuzeto s dopuštenjem autora: izv.prof.dr.sc. Dragana Gabrić



Slika 20. Poslijeoperacijsko područje odmah nakon šivanja. Preuzeto s dopuštenjem autora: izv.prof.dr.sc. Dragana Gabrić

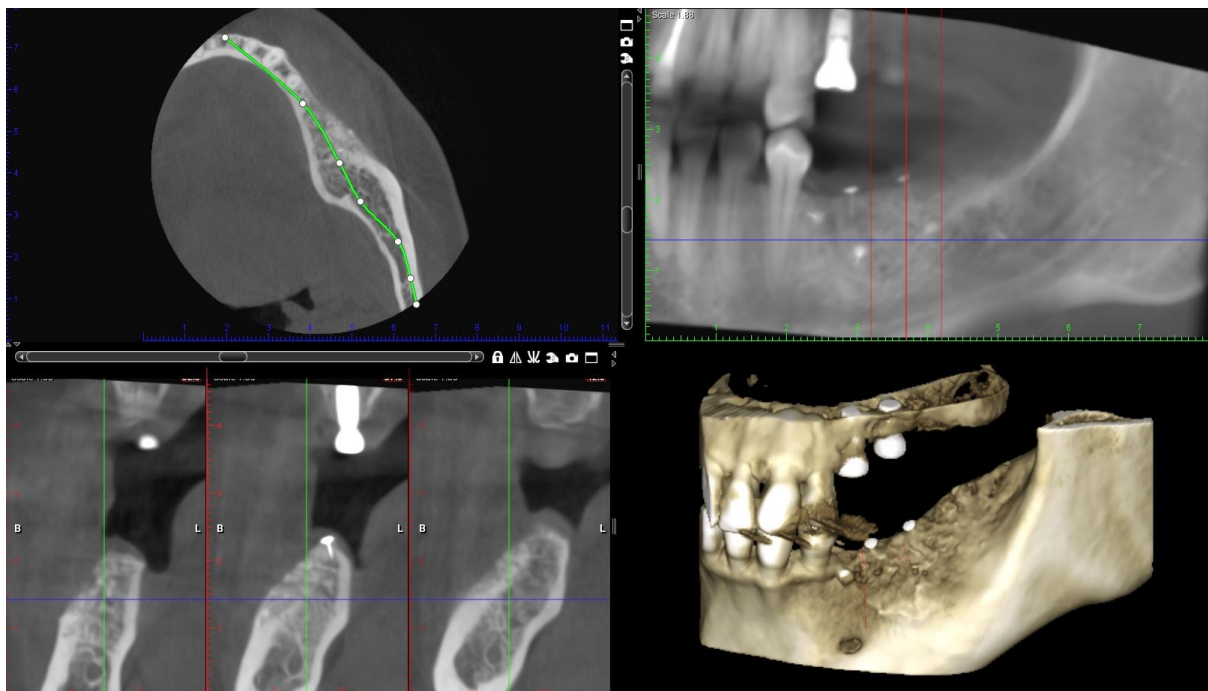


Slika 21. Kontrolni ortopantomogram. Preuzeto s dopuštenjem autora: izv.prof.dr.sc. Dragana Gabrić

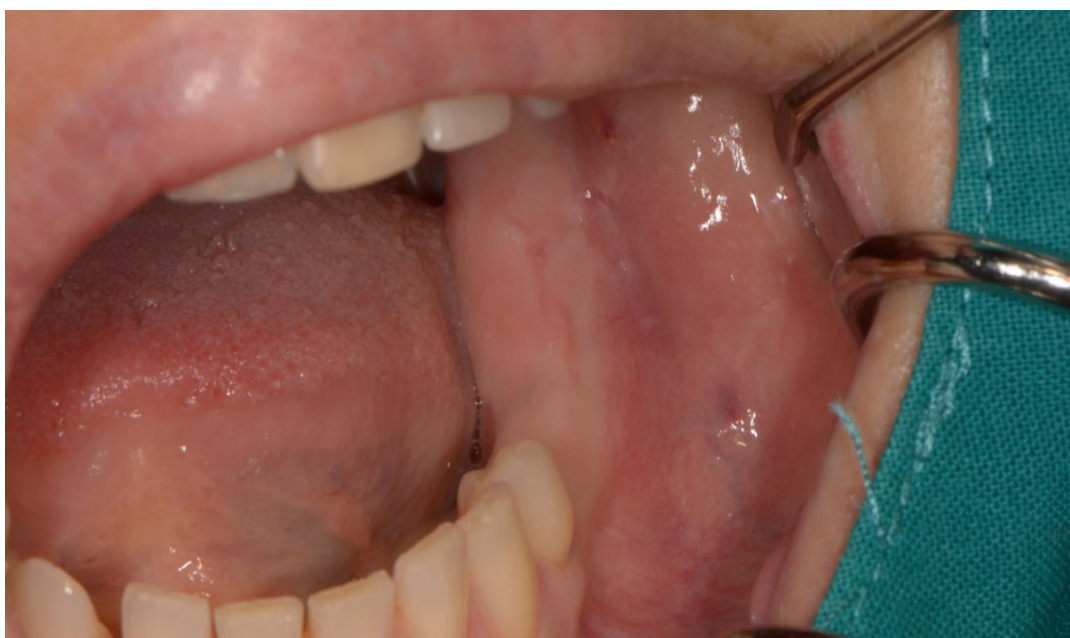2.3. Ugradnja dentalnih implantata

Šest mjeseci nakon augmentacije alveolarnog grebena pacijentica ponovno dolazi na Zavod zbog ugradnje dentalnih implantata u donjoj čeljusti. Napravljen je novi CBCT na kojem se vidjelo značajno povećanje horizontalne dimenzije grebena koje omogućuje adekvatnu postavu implantata (slika 22). Zadebljanje grebena bilo je vidljivo i samim intraoralnim pregledom (slika 23).

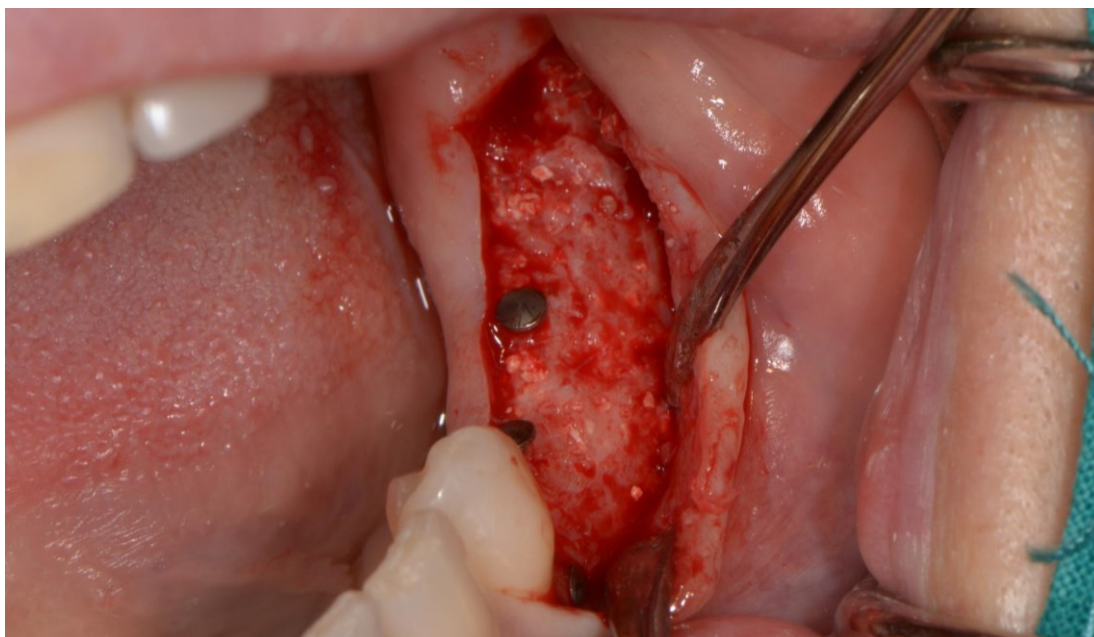
Pacijentica je anestetizirana infiltracijskom anestezijom, napravljen je rez cijelom dužinom augmentiranog područja i odignut je mukoperiostalni režanj. Intraoperativno je kost grebena izgledala vitalno, dobro prokrvljena i spremna za ugradnju dentalnih implantata (slika 24). Uklonjeni su titanski pinovi i uspješno su ugrađena dva implantata (GC Aadva) u području zuba 35 i 36 (slika 25). Na distalnom dijelu grebena, gdje je augmentirana alveola ekstrahiranog zuba, uz suglasnost pacijentice, trepan svrdlom uzet je uzorak kosti za histološku analizu (slike 26 i 27). Mukoperiostalni režanj je repositioniran i rana zašivena neresorptivnim koncima. (slika 28). Pacijentica je upućena na slikanje kontrolnog ortopantomograma na kojem je vidljiv adekvatan položaj ugrađenih implantata (slika 29).



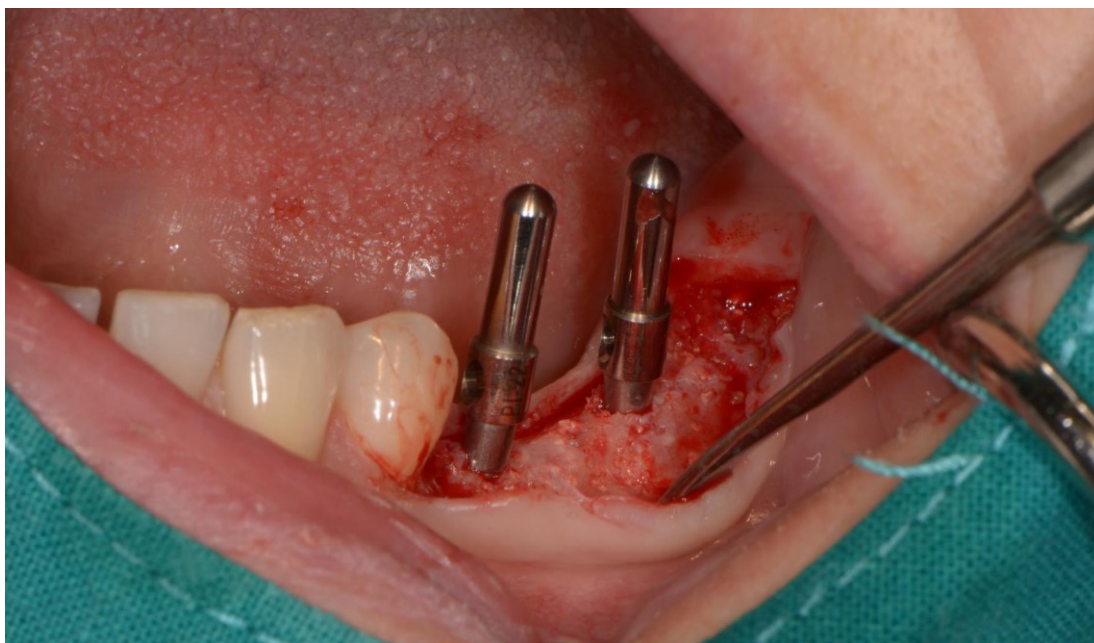Slika 22. CBCT nakon augmentacije grebena. Preuzeto s dopuštanjem autora: izv.prof.dr.sc.
Dragana Gabrić



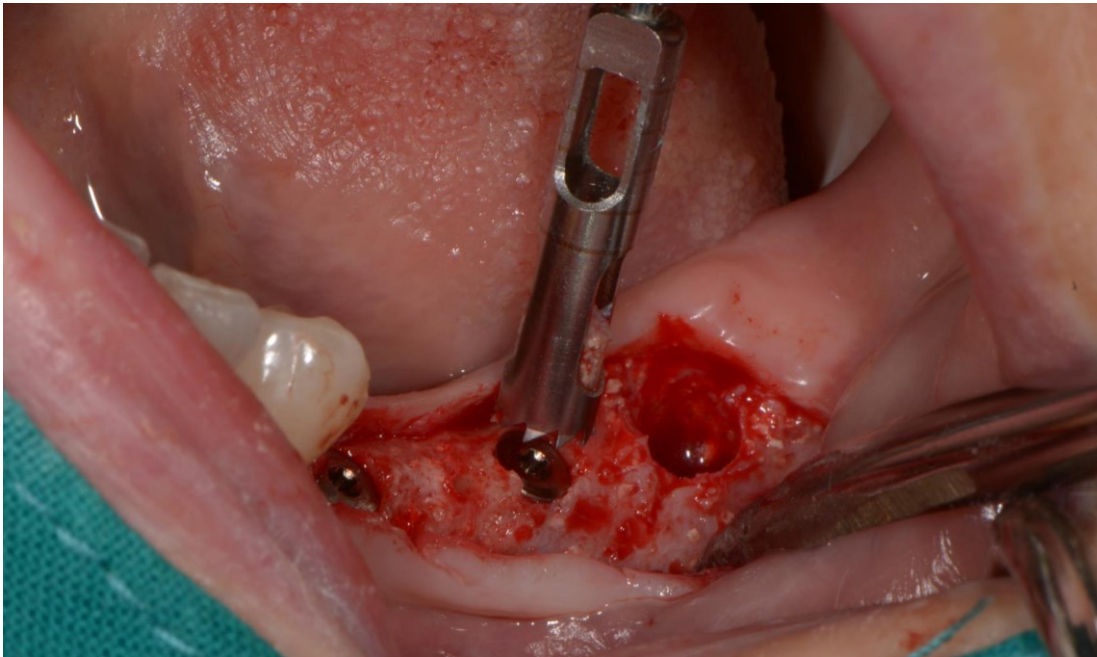
Slika 23. Intraoralni nalaz nakon augmentacije. Preuzeto s dopuštanjem autora: izv.prof.dr.sc.
Dragana Gabrić



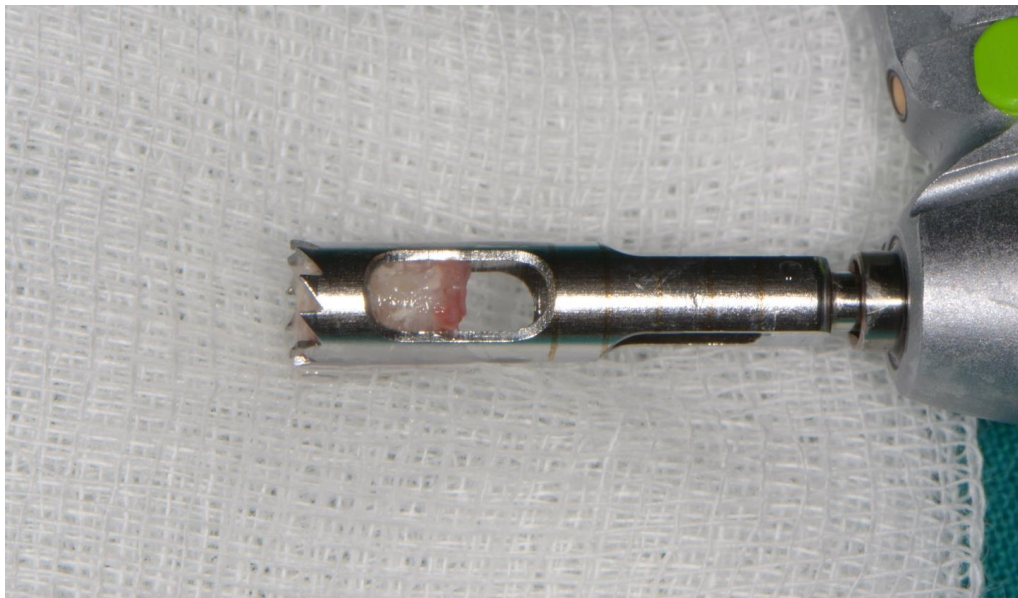
Slika 24. Augmentirano područje intraoperativno. Preuzeto s dopuštenjem autora:
izv.prof.dr.sc. Dragana Gabrić



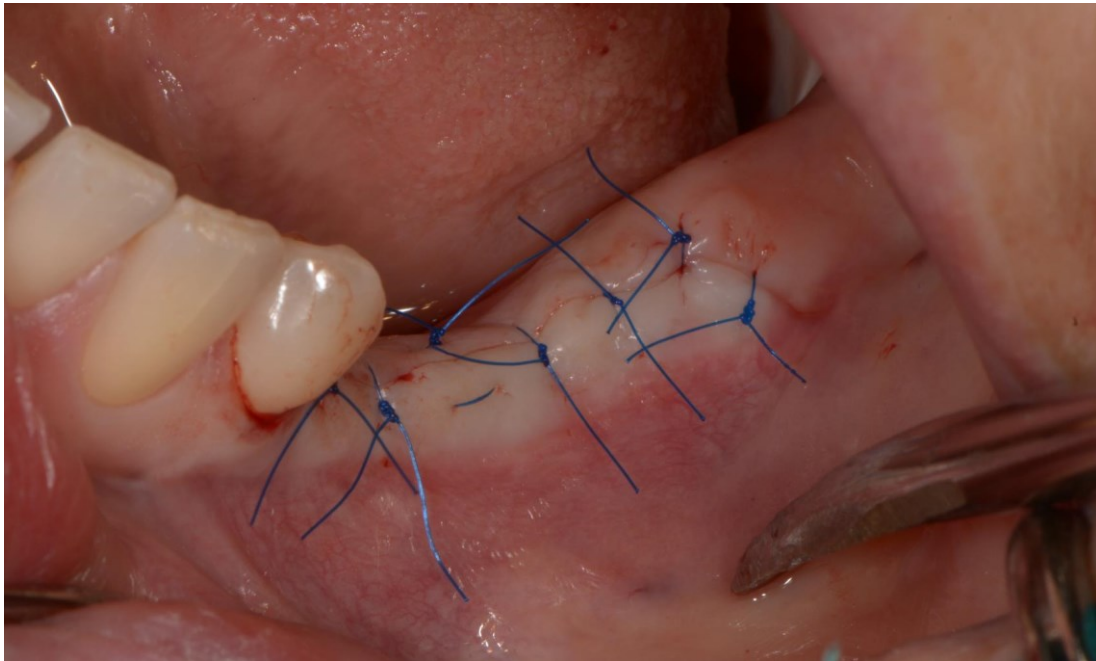
Slika 25. Ugrađeni dentalni implantati. Preuzeto s dopuštenjem autora: izv.prof.dr.sc. Dragana
Gabrić



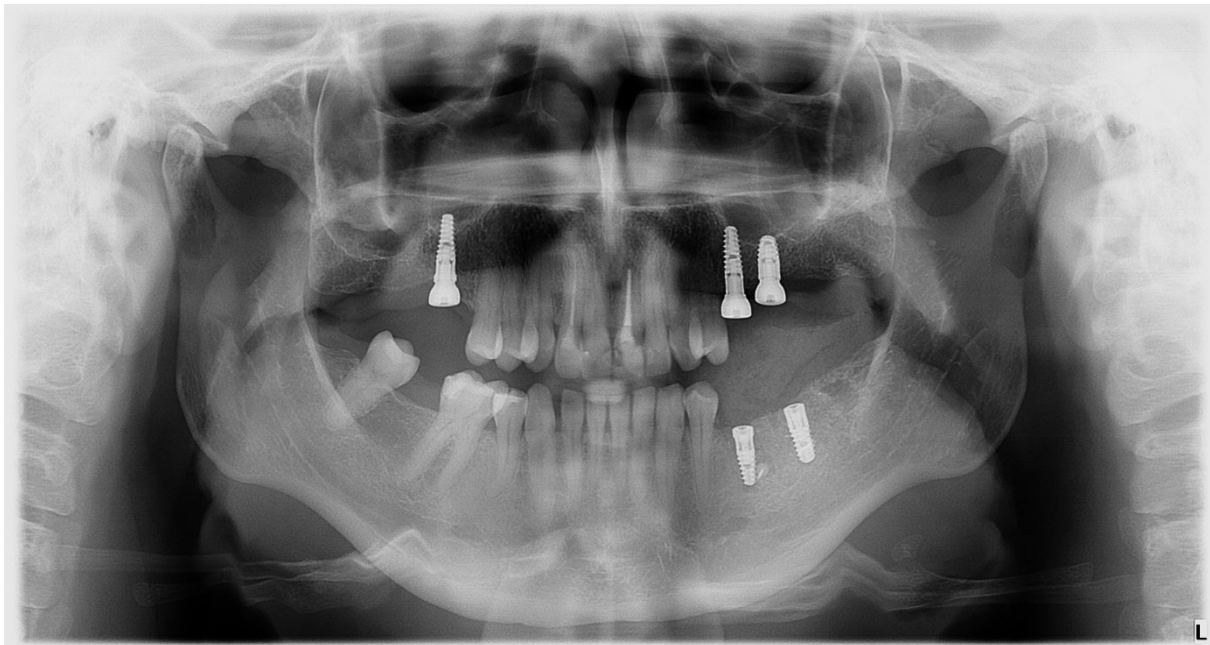
Slika 26. Uzimanje uzorka kosti iz područja augmentirane alveole. Preuzeto s dopuštenjem autora: izv.prof.dr.sc. Dragana Gabrić



Slika 27. Cilindričan uzorak kosti unutar trepan svrdla. Preuzeto s dopuštenjem autora: izv.prof.dr.sc. Dragana Gabrić

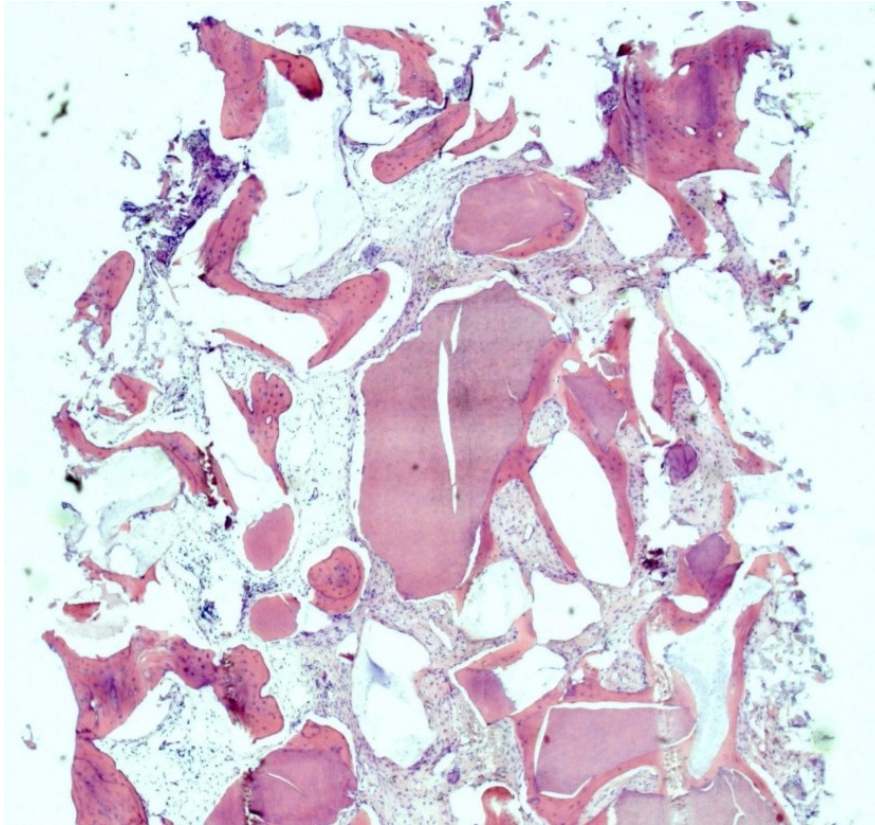


Slika 28. Operirano područje odmah nakon šivanja. Preuzeto s dopuštenjem autora:
izv.prof.dr.sc. Dragana Gabrić



Slika 29. Kontrolni ortopantomogram nakon ugradnje implantata. Preuzeto s dopuštenjem
autora: izv.prof.dr.sc. Dragana Gabrić

Histološkom analizom uzorka iz augmentiranog područja dokazana je prisutnost vitalnih koštanih gredica u bliskom kontaktu s fragmentima dentinskog grafta i ksenografta, što ukazuje na povoljnu integraciju grafta s okolnom kosti (slika 30).



Slika 30. Histološki snimak uzorka kosti iz augmentiranog područja. Preuzeto s dopuštenjem autora: izv.prof.dr.sc. Dragana Gabrić

Ugradnja dentalnih implantata u svrhu nadoknade izgubljenih zuba sve je češći terapijski zahvat za obnovu žvačne funkcije i estetike pacijentova osmijeha. Postupak ugradnje implantata zahtjeva odgovarajuću visinu i širinu alveolarnog grebena gornje i donje čeljusti. Nakon ekstrakcije zuba, zbog nedostatka žvačnog opterećenja na kost alveolarnog grebena dolazi do atrofije kosti i pojave koštanih defekata. Unutar prvih šest mjeseci od vađenja zuba horizontalni gubitak iznosi 29-63%, a vertikalni gubitak kosti 11-22%. Tijekom prvih tri do šest mjeseci od vađenja uočava se rapidni gubitak vertikalne i horizontalne dimenzije grebena, dok se nakon šest mjeseci resorpcija usporava i volumen kosti se postupno smanjuje (35).

Kako bi se spriječio značajniji gubitak kosti nakon ekstrakcije zuba koriste se kirurške tehnike poput prezervacije postekstrakcijske alveole i imedijatne ugradnje dentalnih implantata. Ukoliko je od vađenja zuba protekao određeni period, a nakon ekstrakcije nije provedena jedna od tehnika prezervacije grebena, neizbježno dolazi do resorpcije i pojave defekta kosti različitog opsega i oblika. U svrhu održavanja ili obnove dimenzije grebena koriste se koštani nadomjesni materijali različitog podrijetla.

Iako se autologna kost smatra zlatnim standardom u augmentacijskim tehnikama, potreba za alternativnim materijalima je i dalje prisutna zbog ograničene količine autolognog transplantata kao i zbog nužnosti otvaranja sekundarnog operacijskog polja u svrhu prikupljanja kosti. Alotransplantati poput FDDBA i DFDBA, ksenografti poput goveđe kosti i aloplastični materijali kao što su hidroksiapatit i bioaktivno staklo našli su široku primjenu u augmentaciji kosti u području oralne kirurgije. Oni se mogu koristiti zasebno ili u kombinaciji s autolognom kosti, pri čemu mogu značajno povećati ukupan volumen grafta. Jedan od važnijih nedostataka navedenih materijala je njihova cijena.

Ideja o uporabi tvrdih zubnih tkiva za augmentaciju kosti proizašla je iz velike sličnosti strukture dentina i kortikalne kosti. Ekstrakcija zuba jedan je od svakodnevnih zahvata u dentalnoj medicini, nakon kojega se izvađeni zubi najčešće bacaju kao otpad. Ukoliko se ekstrahiran ili avulziran zub replantira u alveolu, uglavnom dolazi do resorpcije površine korijena i zamjene tvrdih zubnih tkiva novostvorenom kosti, što nazivamo ankilozom (17). Isti se proces može iskoristiti i u svrhu odlaganja kosti u postekstrakcijskim defektima grebena na način da se obrađena tvrda zubna tkiva u obliku dentinskog grafta iskoriste u augmentacijskim tehnikama.

Dentinski graft dobiva se usitnjavanjem zuba u dentinskim drobilicama do čestica veličine 300-1200 μm . Dobiveni prah se ispire dvjema otopinama čime se uklanja ostatak organskog tkiva i

bakterija s površine dentina. Kao dodatni postupak u obradi grafta nameće se i njegova potpuna ili djelomična demineralizacija. Učinkovitost demineralizacije u regeneraciji kosti ispitana je na koštanim defektima u štakora te je zaključeno da djelomično demineralizirani dentin graft pokazuje najbolje rezultate u regeneraciji kosti (34). Djelomičnom demineralizacijom povećava se poroznost grafta što poboljšava osteokonduktivnost zbog lakšeg prijanjanja osteoblasta, a ujedno je zbog većeg izlaganja BMP-a unutar dentinskih tubulusa izraženiji i osteoinduktivni učinak.

Velika prednost dentinskog grafta je mogućnost pripreme u ordinaciji neposredno nakon ekstrakcije zuba (7). Uporaba zuba za augmentaciju pozitivno utječe na pacijente te ih čini otvorenijima prema ekstrakciji ukoliko im se objasni da je izvađeni zub moguće iskoristiti u daljnjim terapijskim postupcima (15).

Dentin graft pokazao se učinkovitim u podizanju dna maksilarnog sinusa i augmentaciji alveolarnog grebena, a najviše je istražena njegova primjena u prezervaciji alveolarnog grebena, koja se postiže ispunjavanjem postekstrakcijskih alveola imedijatno nakon ekstrakcije. Istraživanja o korištenju dentin grafta u augmentacijskim tehnikama dokazuju visoku učinkovitost u prezervaciji alveolarnog grebena.

Histološkim analizama potvrđena je indukcija stvaranja nove kosti u području augmentacije dentinskim graftom. Unutar 28 tjedana od augmentacije, čestice grafta u potpunosti su resorbirane i zamijenjene novostvorenom kosti. Centar odlaganja kosti je u neposrednoj blizini čestica dentina, što ukazuje na osteoinduktivni učinak grafta. Oseointegracija prilikom ugradnje implantata u područje augmentirano dentin graftom nije se pokazala inferiornom (34). U većini istraživanja cijeljenje okolnih tkiva nakon ugradnje implantata proteklo je bez komplikacija koje se mogu povezati s odabirom dentin grafta kao augmentacijskog materijala, a razina okolne kosti nakon oseointegracije i opterećenja implantata pokazala se stabilnom.

Autologni dentinski graft ispunjava većinu zahtjeva idealnog koštanog nadomjesnog materijala te se može smatrati adekvatnom zamjenom autolognoj kosti u postupcima augmentacije alveolarnog grebena. Dentinski graft, uz osteokonduktivni učinak, zbog aktivnih organskih komponenti unutar dentina ima i osteoinduktivni učinak te je u potpunosti biokompatibilan, što ga čini materijalom izbora ispred većine drugih koštanih transplantata. Iako se autologna kost i dalje smatra najboljim materijalom za augmentaciju, daljnja istraživanja mogla bi potaknuti sve širu uporabu autolognog dentinskog grafta u svrhu regeneracije izgubljenog koštanog tkiva.

5. LITERATURA

1. Araújo MG, Silva CO, Misawa M, Sukekava F. Alveolar socket healing: what can we learn? *Periodontol 2000*. 2015;68(1):122-34.
2. Sanz M, Dahlin C, Apatzidou D, Artzi Z, Bozic D, Calciolari E, De Bruyn H, Dommisch H, Donos N, Eickholz P, Ellingsen JE, Haugen HJ, Herrera D, Lambert F, Layrolle P, Montero E, Mustafa K, Omar O, Schliephake H. Biomaterials and regenerative technologies used in bone regeneration in the craniomaxillofacial region: Consensus report of group 2 of the 15th European Workshop on Periodontology on Bone Regeneration. *J Clin Periodontol*. 2019;46(Suppl 21):82-91.
3. Um IW, Kim YK, Mitsugi M. Demineralized dentin matrix scaffolds for alveolar bone engineering. *J Indian Prosthodont Soc*. 2017;17(2):120-7.
4. Koga T, Minamizato T, Kawai Y, Miura K, I T, Nakatani Y, Sumita Y, Asahina I. Bone Regeneration Using Dentin Matrix Depends on the Degree of Demineralization and Particle Size. *PLoS One*. 2016;21;11(1):e0147235.
5. Tarle Z i sur. *Restaurativna dentalna medicina*. Zagreb: Medicinska naklada; 2019. 4-7.
6. Kim YK, Lee J, Um IW, Kim KW, Murata M, Akazawa T, Mitsugi M. Tooth-derived bone graft material. *J Korean Assoc Oral Maxillofac Surg*. 2013;39(3):103-11.
7. Korsch M, Peichl M. Retrospective Study: Lateral Ridge Augmentation Using Autogenous Dentin: Tooth-Shell Technique vs. Bone-Shell Technique. *Int J Environ Res Public Health*. 2021;19;18(6):3174.
8. Perić B. Osnovne tehnike podizanja dna maksilarnog sinusa u dentalnoj implantologiji. Zagreb; 2018. 5-12. [citirano 01. lipanj 2023.]. Dostupno na: https://www.sfzg.unizg.hr/_download/repository/Osnovne_tehnike_podizanja_dna_maksilarnog_sinusa_u_dentalnoj_implantologiji.pdf
9. de Oliveira GS, Miziara MN, Silva ER, Ferreira EL, Biulchi AP, Alves JB. Enhanced bone formation during healing process of tooth sockets filled with demineralized human dentine matrix. *Aust Dent J*. 2013;58(3):326-32.
10. Chen D, Zhao M, Mundy GR. Bone morphogenetic proteins. *Growth Factors*. 2004;22(4):233-41.
11. Kim YK, Um IW, An HJ, Kim KW, Hong KS, Murata M. Effects of demineralized dentin matrix used as an rhBMP-2 carrier for bone regeneration. *J Hard Tissue Biol*. 2014;23(4):415-22.
12. Cervera-Maillo JM, Morales-Schwarz D, Morales-Melendez H, Mahesh L, Calvo-Guirado JL. Autologous Tooth Dentin Graft: A Retrospective Study in Humans. *Medicina (Kaunas)*. 2021;30;58(1):56.

13. Janicki P, Schmidmaier G. What should be the characteristics of the ideal bone graft substitute? Combining scaffolds with growth factors and/or stem cells. *Injury Int J Care Inj.* 2011;42:77–81.
14. Fillingham Y, Jacobs J. Bone grafts and their substitutes. *Bone Joint J.* 2016;98:6–9.
15. Zhang S, Li X, Qi Y, Ma X, Qiao S, Cai H, Zhao BC, Jiang HB, Lee ES. Comparison of Autogenous Tooth Materials and Other Bone Grafts. *Tissue Eng Regen Med.* 2021;18(3):327-41.
16. Jones JR, Brauer DS, Hupa L, Greenspan DC. Bioglass and bioactive glasses and their impact on healthcare. *Int J Appl Glass Sci.* 2016;7(4):423–34.
17. Binderman I, Hallel G, Nardy C, Yaffe A, Sapoznikov L. A novel procedure to process extracted teeth for immediate grafting of autogenous dentin. *J Interdiscipl Med Dent Sci.* 2014;2(6):56-63.
18. Chappuis V, Engel O, Reyes M, Shahim K, Nolte LP, Buser D. Ridge alterations post-extraction in the esthetic zone. *J Dent Res.* 2013;92(Suppl 12):195-201.
19. Lang, N.P., Zitzmann, N.U., 2012. Working Group 3 of the VIII European Workshop on Periodontology. Clinical research in implant dentistry: evaluation of implant-supported restorations, aesthetic and patient-reported outcomes. *J. Clin. Periodontol.* 2012;39(12):133–8.
20. Thalmeier, T., Fickl, S., Schneider, D., Hinze, M., Wachtel, H., 2013. Dimensional alterations of extraction sites after different alveolar ridge preservation techniques- a volumetric study. *J. Clin. Periodontol.* 2013;40(7):721–7.
21. Sánchez-Labrador L, Bazal-Bonelli S, Pérez-González F, Sáez-Alcaide LM, Cortés-Bretón Brinkmann J, Martínez-González JM. Autogenous particulated dentin for alveolar ridge preservation. A systematic review. *Ann Anat.* 2023;246:152024.
22. Ogawa T, Sitalaksmi RM, Miyashita M, Maekawa K, Ryu M, Kimura-Ono A, Suganuma T, Kikutani T, Fujisawa M, Tamaki K, Kuboki T. Effectiveness of the socket shield technique in dental implant: A systematic review. *J Prosthodont Res.* 2022;11;66(1):12-8.
23. Pohl S, Binderman I, Tomac J. Maintenance of Alveolar Ridge Dimensions Utilizing an Extracted Tooth Dentin Particulate Autograft and PlateletRich Fibrin: A Retrospective Radiographic ConeBeam Computed Tomography Study. *Materials (Basel).* 2020; 29;13(5):1083.
24. Atieh MA, Alsabeeha NH, Payne AG, Duncan W, Faggion CM, Esposito M. Interventions for replacing missing teeth: alveolar ridge preservation techniques for

- dental implant site development. *Cochrane Database Syst Rev.* 2015;28;2015(5):CD010176
25. Krmpotić Nemanić J, Marušić A. *Anatomija čovjeka*. Zagreb: Medicinska naklada; 2004. 273-4.
26. Whyte A, Boeddinghaus R. The maxillary sinus: physiology, development and imaging anatomy. *Dentomaxillofac Radiol.* 2019;48(8):20190205.
27. Jun SH, Ahn JS, Lee JI, Ahn KJ, Yun PY, Kim YK. A prospective study on the effectiveness of newly developed autogenous tooth bone graft material for sinus bone graft procedure. *J Adv Prosthodont.* 2014;6(6):528-38.
28. Pohl V, Schuh C, Fischer MB, Haas R. A new method using autogenous impacted third molars for sinus augmentation to enhance implant treatment: case series with preliminary results of an open, prospective longitudinal study. *Int J Oral Maxillofac Implants.* 2016;31(3):622-30.
29. Sakkas A, Wilde F, Heufelder M, Winter K, Schramm A. Autogenous bone grafts in oral implantology-is it still a "gold standard"? A consecutive review of 279 patients with 456 clinical procedures. *Int J Implant Dent.* 2017;3(1):1-17.
30. Elgali I, Omar O, Dahlin C, Thomsen P. Guided bone regeneration: materials and biological mechanisms revisited. *Eur J Oral Sci.* 2017;125(5):315-37.
31. Tolstunov L, Hamrick JFE, Broumand V, Shilo D, Rachmiel A. Bone Augmentation Techniques for Horizontal and Vertical Alveolar Ridge Deficiency in Oral Implantology. *Oral Maxillofac Surg Clin North Am.* 2019;31(2):163-91.
32. Kim YK, Kim SG, Bae JH, Um IW, Oh JS, Jeong KI. Guided bone regeneration using autogenous tooth bone graft in implant therapy: case series. *Implant Dent.* 2014;23(2):138-43.
33. Schwarz F, Hazar D, Becker K, Sader R, Becker J. Efficacy of autogenous tooth roots for lateral alveolar ridge augmentation and staged implant placement. A prospective controlled clinical study. *J Clin Periodontol.* 2018;45(8):996-1004.
34. Pohl S, Prasad H, Kotsakis GA. Human Histologic Analysis of Implant Osseointegration in a Healed Site Grafted with Nondemineralized Autologous Tooth-Derived Graft Material. *Int J Periodontics Restorative Dent.* 2022;42(6):199-207.
35. Tan WL, Wong TL, Wong MC, Lang NP. A systematic review of post-extractional alveolar hard and soft tissue dimensional changes in humans. *Clin Oral Implants Res.* 2012;23(Suppl 5):1-21.

Karlo Gluhaić rođen je 20. prosinca 1998. u Puli. 2013. godine završava osnovnu školu i upisuje Opću gimnaziju Pula. Stomatološki fakultet Sveučilišta u Zagrebu upisuje 2017. godine. Od svoje treće godine studija asistira u privatnoj stomatološkoj ordinaciji.