

Mogućnost koštanog sidrenja u ortodonciji

Đurin, Adriana

Master's thesis / Diplomski rad

2023

Degree Grantor / Ustanova koja je dodijelila akademski / stručni stupanj: **University of Zagreb, School of Dental Medicine / Sveučilište u Zagrebu, Stomatološki fakultet**

Permanent link / Trajna poveznica: <https://um.nsk.hr/um:nbn:hr:127:483913>

Rights / Prava: [Attribution-NonCommercial 4.0 International/Imenovanje-Nekomercijalno 4.0 međunarodna](#)

Download date / Datum preuzimanja: **2025-03-29**



Repository / Repozitorij:

[University of Zagreb School of Dental Medicine Repository](#)





Sveučilište u Zagrebu

Stomatološki fakultet

Adriana Đurin

MOGUĆNOST KOŠTANOG SIDRENJA U ORTODONCIJI

DIPLOMSKI RAD

ZAGREB, 2023

Rad je ostvaren na Stomatološkom fakultetu Sveučilišta u Zagrebu, Zavod za ortodontiju.

Mentor rada: prof. dr. sc. Sandra Anić-Milošević, Zavod za ortodontiju, Stomatološki fakultet Sveučilišta u Zagrebu

Lektor hrvatskoga jezika: Ivona Đurin, mag. educ, philol. croat.

Lektor engleskoga jezika: Željka Kljajić, mag. educ. philol. angl. et mag. educ. philol. croat.

Rad sadrži: 38 stranica

13 slika

1 CD

Rad je vlastito autorsko djelo, koje je u potpunosti samostalno napisano uz naznaku izvora drugih autora i dokumenata korištenih u radu. Osim ako nije drukčije navedeno, sve ilustracije (tablice, slike i dr.) u radu su izvorni doprinos autora diplomskog rada. Autor je odgovoran za pribavljanje dopuštenja za korištenje ilustracija koje nisu njegov izvorni doprinos, kao i za sve eventualne posljedice koje mogu nastati zbog nedopuštenog preuzimanja ilustracija odnosno propusta u navođenju njihovog podrijetla.

Zahvala

Zahvaljujem se svojoj mentorici, prof. dr. sc. Sandri Anić-Milošević, na njezinoj ljubaznosti i ukazanom povjerenju.

Željela bih ovom prilikom iskazati zahvalnost svojoj obitelji i dečku koji su mi bili podrška i oslonac tijekom mog obrazovanja. Bez vas ne bih bila tu gdje danas jesam, jer ste mi pružili ljubav, podršku i ohrabrenje u svakom trenutku. Hvala vam što ste vjerovali u mene.

Zahvaljujem svojim prijateljima i kolegama koji su me pratili kroz ovaj divan period studiranja. Vaša podrška, suradnja i prijateljstvo su bili neprocjenjivi. Zahvaljujući vama, naučila sam mnogo više nego što sam ikada mogla zamisliti, a svi trenuci provedeni zajedno ostat će zauvijek jedna lijepa uspomena.

MOGUĆNOST KOŠTANOG SIDRENJA U ORTODONCIJI

Sažetak

U većini ortodontskih tretmana potrebno je sidrište, kako bismo kontrolirali recipročne sile kretanja zuba. Obično se ova kontrola ostvaruje primjenom sile na skupinu zuba ili na pojedine ekstraoralne strukture. Međutim, razvojem koštanog sidrišta dolazi do otklanjanja negativnih posljedica za vrijeme ortodontske terapije. Veliku popularnost u kliničkoj praksi stekli su mini implantati, zvani još i privremenim sidrišnim jedinicama (TAD - temporary anchorage device) jer ih koristimo za sidrište kroz određeni period, a nakon toga ih izvadimo. Njihove kliničke prednosti sastoje se u svestranosti mjesta postavljanja, jednostavnoj implantaciji i uklanjanju, minimalnim anatomskim ograničenjima, biokompatibilnosti te niskoj cijeni. Za razliku od osteointegriranih implantata, mini implantati su manjeg promjera te se mogu odmah opteretiti.

Današnji problem predstavlja stabilnost mini implantata jer ono ne ovisi o periodu osteointegracije već o mehaničkom brtvljenju u koštana tkiva.

Svrha ovog rada bila je prikazati vrste mini implantata s obzirom na mjesto implantacije te čimbenike koji utječu na njegovu stabilnost. Odvratiti pažnju o važnosti detaljne dijagnostike i plana terapije kako bi eliminirali faktore koji mogu negativno utjecati na njihovu stabilnost i pouzdanost za vrijeme ortodontske terapije.

Ključne riječi: koštano sidrište; mini implantati; privremene sidrišne jedinice; primarna stabilnost; ortodontska terapija

THE POSSIBILITY OF BONE ANCHORING IN ORTHODONTICS

SUMMARY

In most orthodontic treatments, anchorage is necessary to control reciprocal forces during tooth movement. Typically, this control is achieved by applying force to a group of teeth or to individual extraoral structures. However, the development of skeletal anchorage has led to the elimination of negative consequences during orthodontic therapy. Mini implants, also known as temporary anchorage devices (TADs), have gained significant popularity in clinical practice as they provide anchorage for a specific period and are then removed. Their clinical advantages lie in the versatility of placement, ease of implantation and removal, minimal anatomical limitations, biocompatibility, and low cost. Unlike osseointegrated implants, mini implants have a smaller diameter and can be immediately loaded.

The current challenge lies in the stability of mini implants, which depends not on the period of osseointegration but on mechanical sealing within the bone tissue.

The purpose of this study was to present the types of mini implants based on their site of placement and factors influencing their stability. It emphasizes the importance of detailed diagnostics and treatment planning to eliminate factors that may negatively affect their stability and reliability during orthodontic therapy.

Keywords: skeletal anchorage; mini implants; temporary anchorage devices; primary stability; orthodontic therapy

SADRŽAJ

UVOD	1
SIDRIŠTE	3
2.1 Vrste sidrišta	4
2.2 Skeletno sidrište.....	5
3.PODJELA PREMA MJESTU SIDRENJA.....	6
3.1. Palatinalni implantati	7
3.2. Retromolarni implantati.....	8
3.3 Interradikularni implantati	9
3.4. Infrazigomatični implantati	10
4. INDIKACIJE.....	11
5. PREDKIRURŠKO PLANIRANJE I KIRURŠKI POSTUPAK	18
5.1. Kirurški postupak palatinalnih mini implantata	21
6.ANATOMSKA OGRANIČENJA I USPJEŠNOST	23
7. RASPRAVA.....	26
8. ZAKLJUČAK	30
9. LITERATURA.....	32
10. ŽIVOTOPIS	37

Popis skraćenica

ANS - spina nasalis anterior

CBCT (Cone-beam computed tomography)- Kompjuterska tomografija s konusnim zrakama

CAD-CAM (Computer-Aided Design / Computer-Aided Manufacturing) - tehnologija računalnog dizajniranja i proizvodnje potpomognute računalima

mm - milimetar

ncm - newton centimetar

RPE - rapid palatal expansion

rpm - rotations per minute

TAD - Temporary Anchorage Device

°- stupanj

%- postotak

1. UVOD

Stabilno sidrište važan je dio ortodontske terapije. Za postizanje kontrole sidrišta, ostvarivanja željenih pomaka zuba i minimaliziranje neželjenih, u terapiji se koriste zubi, intraoralne i ekstraoralne naprave. Vrlo rano, ortodonti su shvatili kako postoje određeni limiti prilikom korištenja dosadašnjih sidrišnih jedinica. Naime, prema trećem Newtonovom zakonu, ako jedno tijelo djeluje određenom silom na drugo, tada i to drugo tijelo djeluje silom istog iznosa ali suprotnog smjera na prvo što posljedično može izazvati pomak sidrišne jedinice. Ovisno o vrsti pomaka koji želimo u sklopu ortodontske terapije odabiremo vrstu sidrišta.

Posljednjih godina pojavili su se osteointegrirani dentalni implantati koji su razvijeni da osiguraju apsolutno sidrenje u ortodonciji. Pojam apsolutnog sidrenja, tip sidrišta pri kojem nema pomaka zubi, osim onih koje želimo pomaknuti. Budući da se implantati ponašaju kao ankilozirani zubi, mogu poslužiti kao sidrišna jedinica prilikom postizanja željenog pomaka. Dosadašnja istraživanja pokazala su kako su dentalni implantati koji su smješteni u alveolarnoj kosti otporni na primijenjenu ortodontsku silu (1,2).

Ovakav oblik terapije idealan je za pacijente koji imaju nedostatak određenog broja zubi, stoga je implantat u početku dio sidrišne jedinice za vrijeme ortodontske terapije, a kasnije služi za nadoknadu izgubljenog zuba. Međutim, pacijenti koji imaju intaktni zubni niz nemaju prostora za ugradnju standardnih implantata čiji promjer iznosi 3,25 do 7 mm. Uvođenje mini implantata, čiji maksimalni promjer iznosi 2 mm, u ortodonciji jedan je od najznačajnijih promjena u kliničkom radu. Oni pružaju kliničaru dobru kontrolu pomaka zuba u tri dimenzije pa je i njihova primjena u porastu. To su privremene sidrišne jedinice koje su jednostavne za implantaciju/eksplantaciju, mehanički se retiniraju što omogućava imedijatno opterećenje silom koja je potrebna za pomicanje zuba, jeftiniji su u odnosu na klasične dentalne implantate, manjih dimenzija te pružaju klinički ekvivalentne ili superiornije rezultate u usporedbi s tradicionalnim sustavom sidrenja.

Svrha rada bila je objasniti mogućnost koštanog sidrenja prilikom ortodontske terapije i prikazati vrste koštanog sidrenja ovisno o mjestu primjene. Nadalje, prikazati njihove indikacije, prednosti i nedostatke, kako bi uspješnost terapije bila što učinkovitija.

Kako bi izbjegli moguće komplikacije, nužna je dobra dijagnostika i planiranje terapije. Ovaj rad prikazat će protokol pretkirurške pripreme te postupak ugradnje mini implantata.

Sidrište je otpor neželjenom pomaku zuba čiji je cilj omogućiti postizanje planiranog pomaka zuba, uz najmanje moguće negativne posljedice.

2.1 Vrste sidrišta

Sidrište se može razlikovati s obzirom na broj sidrišnih jedinica na pojedinačno (primarno), složeno i pojačano sidrište u kojem uvodimo dodatne sidrišne jedinice (npr. headger). S obzirom na način primjene sile razlikujemo jednostavno, stacionarno i recipročno. Jednostavno sidrenje podrazumijeva korištenje većeg broja zubi za pomak manjeg broja zubi unutar jednog zubnog luka. Stacionarno sidrenje označava translatorski pomak zuba, a recipročno pomak dvaju zuba jedan prema drugome ili u suprotnom smjeru (3).

S obzirom na izvor sidrišta:

1. intraoralno
2. ekstraoralno
3. muskularno
4. skeletno.

Intraoralno sidrište mogu predstavljati zubi gornje i donje čeljusti, alveolarna kost i mišići. Snaga sidrišta ovisi o broju uključenih zubi, broju i dužini njihovih korijena te kakvoći alveolarne kosti. Najbolja opcija su zubi čiji su korijeni trokutaste površine jer pružaju veći otpor pomicanju u odnosu na korijen okruglog ili plosnatog izgleda u presjeku. Također, zubi sa duljim korijenom pružaju veći otpor pomicanju jer su dublje usađeni u kosti. Ankilozirani zubi mogu poslužiti kao izvrsno sidrište budući da ortodontski pomak takvih zubi nije moguć (4).

Mišići mogu uzrokovati razmicanje ili lepezasto širenje zubi. Najčešći oblik intraoralnog sidrenja je uz pomoć zubi. Stoga, možemo razlikovati intramaksilarno sidrište u kojem se zubi u jednoj čeljusti koriste za pomak drugih zubi u istoj čeljusti te intermaksilarno sidrište gdje zubi u jednoj čeljusti predstavljaju sidrište i osiguravaju pomak zubi u suprotnoj čeljusti.

Ekstraoralno sidrenje uspostavlja se van usne šupljine, te uključuje korištenje naprava kao što su headger ili delerova maska. Postoji nekoliko nedostataka. Prvi je, udaljenost sidrišne jedinice od mjesta pomicanja zuba. Drugo, uspješnost terapije velikim dijelom ovisi o kooperativnosti pacijenata.

Naposljetku, slijedi podjela prema gubitku sidrišta:

- maksimalno sidrište (situacija u kojoj vrlo malo ili nimalo sidrišta može biti izgubljeno, potrebno je uvođenje dodatne sidrišne naprave)
- umjereno sidrište (recipročni pomak aktivnog i sidrišnog segmenta)
- minimalno sidrište (koristi se prilikom zatvaranja prostora pri čemu je poželjan pomak sidrišnog segmenta) (3).

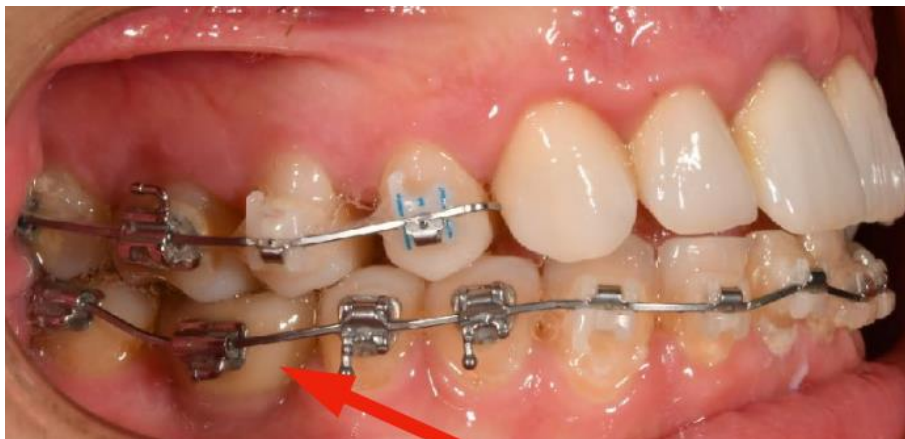2.2 Skeletno sidrište

Sidrište predstavlja jedno od glavnih problema u ortodontici zato što dolazi do pomicanja zubi primjenom ortodontske sile. Rješenje problema pronalazi se u skeletnom sidrenju koje je poduprto koštanim tkivom. Sidrište je apsolutno te nema pomaka zubi, osim onih koje želimo pomaknuti. Može se dobiti uz pomoć dentalnih implantata, mini implantata, mini koštanih ploča te mini vijak implantatima.. Za razliku od ostalih vrsta, oblik sidrišta kojeg osiguravaju mini implantati ima nekoliko važnih prednosti. Prednost su rigidnost, učinkovitost koja ne ovisi o suradnji pacijenta te varijabilno mjesto stavljanja (retromolarno, palatinalno, bukalni korteks, simfiza). Učinkoviti su kod kompliciranih pomaka poput mezijalizacije molara, intruzije fronte, intruziju molara, uspravljanje molara. Međutim, postoji i određeni nedostaci koje mogu biti biološke i biomehaničke prirode (5).

Ovisno o odnosu linije djelovanja i centra otpora postizemo pomake zuba poput rotacije, translacije, naginjanja i kombinacije navedenih pomaka. Najpoželjniji pomak je translacija zuba (bodili pomak) pri čemu linija djelovanja mora biti u centru otpora zuba. Međutim, s obzirom na ograničenost u pozicioniranju implantata, linija djelovanja ne prolazi kroz centar otpora, te dolazi do rotacija i naginjanja zuba. Također, s obzirom na to da s mini implantatima postizemo mehaničku retenciju nije potreban period osteointegracije, čime nije osigurana snažna veza između implantata, kosti i sile koja se primjenjuje, što može biti uzrok nedovoljnog pomaka zubi. U takvom slučaju potrebno je povećati broj sidrišnih jedinica. S obzirom na način povezivanja zuba i mini implantata postoje dva tipa skeletnog sidrenja, direktno i indirektno. Direktno sidrenje podrazumijeva povezivanje zuba i mini implantata aktivnim povezujućim napravama (opruge, elastični lanci), a indirektno sidrenje znači da imamo dodatne potporne strukture (npr. četvrtasta žica).

3. PODJELA PREMA MJESTU SIDRENJA

Unazad 25 godina u ortodontskoj se terapiji uspješno koriste dentalni implantati, posebice kod djelomično bezubih odraslih pacijenata. Ova vrsta sidrišta pokazala se izrazito uspješna u liječenju pacijenata s hipodoncijom, kongenitalnim nedostatkom zuba ili parodontnom bolesti, kojima nemaju dovoljno zubi za konvencionalno sidrenje.



Slika 1. Dentalni implantat kao sidrište za intruziju drugog kutnjaka. Preuzeto s dopuštenjem autora: dr.med.dent. spec.ortodont. Martina Poldrugáč

S obzirom na njihovu dimenziju mogućnost postavljanja je bila ograničena na područje bezubog grebena i retromolarno područje (6).

Nedostatak kosti prilikom postavljanja dentalnih implantata velikog promjera ograničio je njihovu upotrebu kod pacijenata. Također, dob pacijenata i anatomska ograničenja poput mekih tkiva, sinusa, živca, neizniknutih zubi kod djece samo su neki od nedostataka. Kao rješenje na tržištu pojavljuju se mini implantati različitih dimenzija (1-2 mm) s obzirom na mjesto implantacije i histološke osobitosti. Prednost im je, što ne zahtijevaju invazivan kirurški postupak prilikom postavljanja. Odnosno, nema potrebe za odizanjem režnja, a vrlo jednostavno se i odstranjuju bez upotrebe anestezije. Njihova stabilnost gotovo u potpunosti ovisi o kvaliteti i količini dostupne kortikalne i trabekularne kosti. Ovisno o indikaciji i biomehanici, mini implantati se najčešće stavljaju u nepce, retromolarno područje na mandibuli te bukalni korteks u maksili i mandibuli.

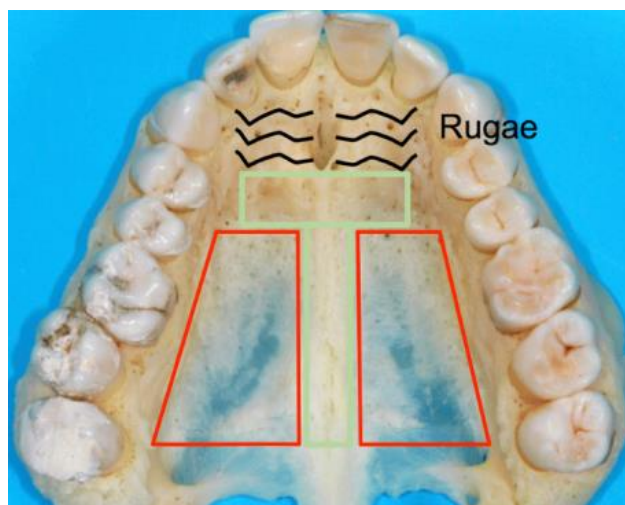
3.1. Palatinalni implantati

Kako bi izbjegli gubitak sidrišta, palatinalni mini implantati pokazali su najveći potencijal uspjeha terapije. Prikazom nepca na laterolateralnoj snimci uočava se tanka linja, što bi

upućivalo na nedostatak kosti. Međutim, promatrajući u tri dimenzije, potrebno je naglasiti kako je prednji dio, područje između prednje i stražnje nazalne spine, 2 mm deblje nego što se prikazuje na laterolateralnoj snimci. Nosna krista, triangularnog je oblika s bazom od 5,4 mm i visinom 5,6 mm (kod prosječne odrasle osobe). Prethodna istraživanja pokazala su da palatinalni nabori ostaju stabilni tijekom vremena, stoga se mogu koristiti kao referentne točke prilikom insercije mini implantata (7, 8, 9).

Također, brojne studije koje su istraživale promjene položaja zuba koristila su palatinalne nabore kao referencu za superponiranje uzastopnih modela studija (10, 11, 12).

Osim incizalnog kanala, tvrdo nepce sastoji se od kortikalne kosti koja mu osigurava dovoljnu stabilnost i rezistenciju na funkcije sile. Nema korijena, živaca, krvnih žila u tom području koje bi mogle uzrokovati komplikacije prilikom insercije. Veći dio mekog tkiva je prosječno 1 mm što osigurava točnu poziciju implantata s biomehaničkom stabilnošću. Nema potrebe za čekanjem osteointegracije i nema potrebe za dodatnim kirurškim zahvatom, jer se lagano uklanja, bez upotrebe anestezije.



Slika 2. Preporučeno područje implantacije distalno od trećeg palatinalnog nabora (T-zona) .

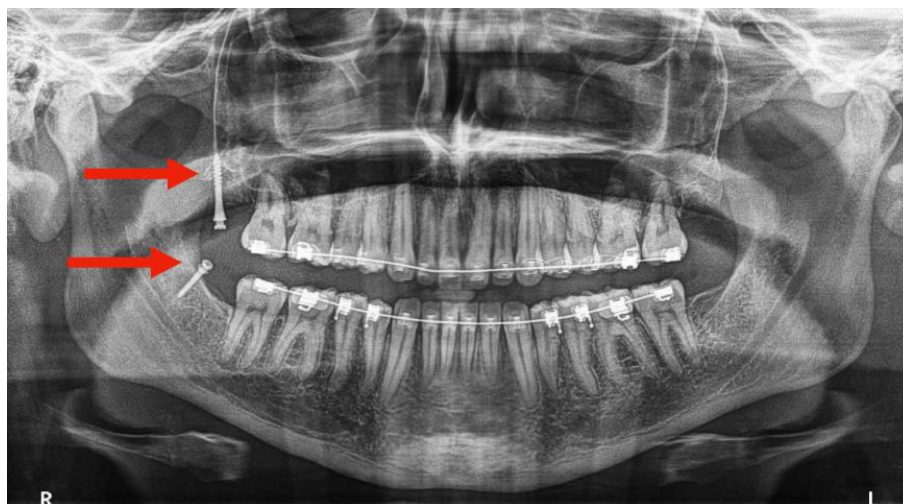Preuzeto s dopuštenjem izvođača: (13)

3.2. Retromolarni implantati

Retromolarno područje omogućava dobru primarnu stabilnost, zbog dovoljno kortikalne mase u tom području (14). Smješteno je bilateralno u prednjem dijelu ramusa mandibule i distalno od mandibularnih molara. Glavna prednost retromolarnih mini implantata je što nema

kontakta s korijenom zuba, nema mogućnost ozljede vaskularnog ili živčanog sustava, što omogućava maksimalni pomak zuba prilikom uspravljanja molara, retrakcije cijelog prednjeg segmenta ili distalizacije molara kod klase III (15, 16, 17).

Pozicioniranje glave implantata od izrazite je važnosti. Gleda se položaj implantata u okluzalnogingivalnoj liniji, meziodistalnoj i bukolingvalnoj, radi kontrole pokreta zuba. Ukoliko se glava implantata postavi niže od okluzalne linije, osim distalizacije doći će i do intruzije, što može dodatno zakomplicirati tijekom terapije (18).



Slika 3. Ortopantomogram na kojem se vidi položaj retromolarnog implantata. Preuzeto s dopuštenjem autora: dr.med.dent. spec.ortodont. Martina Poldrugáč

3.3.Interradikularni implantati

Zbog svoje male dimenzije pogodni su za uska područja između korjenova zuba. Mogu se postavljati sa vestibularne i palatinalne strane te također u labijalnom području. U novije vrijeme, razvojem mini implantata u ortodonciji, sve se više pojavljuje interes za debljinu i kvalitetu kortikalne kosti (19).

Kvaliteta se kosti iskazuje omjerom kortikalne i trabekularne kosti. Međutim, daljnjim istraživanjima utvrđeno je kako nije omjer kortikalne i trabekularne kosti faktor koji je ključan za stabilnost implantata, već njezina količina i kvaliteta. Kortikalna kost ima puno veći modul elastičnosti od trabekularne kosti, stoga može podnijeti veće opterećenje (20). Željeno mjesto mini implantata je područje s najtanjim mekim tkivom i najdebljom kortikalnom kosti. Pozicioniramo vijak 6 mm od linije koja povezuje bukalno i palatinalno

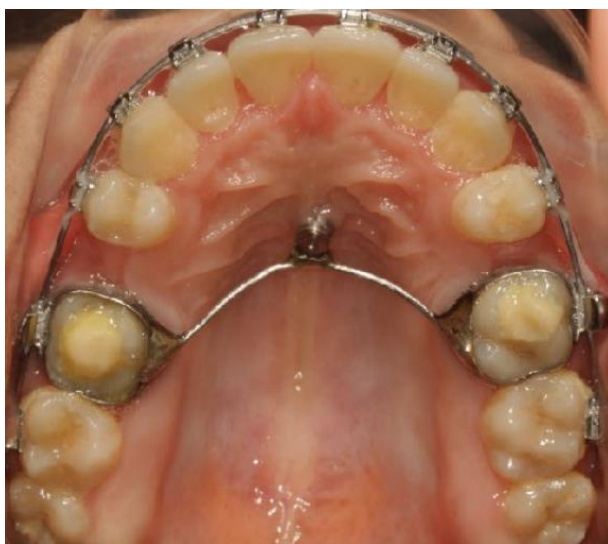caklinsko-cementno spojište s nagibom od 30-40 stupnjeva u odnosu na dužinsku od zuba, kako bi povećali dodirnu površinu između implantata i kosti (20, 21).

3.4. Infrazigomatični implantati

Kako bi minimalizirali moguće ozljede korijena zubi, započela je ideja o ekstraalveolarnom sidrenju u infrazigomatičnom području. Infrazigomatično područje ima dvije kortikalne ploče, bukalna i dno sinusa, čime se postiže bikortikalno sidrenje. Ova tehnika zahtjeva inserciju mini implantata paralelno sa aksijalnom osi zubi, a kao referentna točka uzima se prvi maksilarni molar. U tom području povećana je debljina kosti što osigurava bolju stabilnost implantata (22, 23). Prethodno provedenim istraživanjem, utvrđeno je kako je najbolja pozicija implantata kod odraslih 14 do 16 mm iznad maksilarne okluzalne linije sa referentnom točkom prvog maksilarnog molara, pod kutom od 55 do 70° u odnosu na maksilarnu liniju. Tako se postiže maksimalna kontaktna površina između kosti i implantata, te se izbjegava mogućnost ozljede meziobukalnog korijena prvog trajnog molara (24). Pojedinačne strukture kostiju uvelike variraju ovisno o profilu lica pacijenta (25, 26). Analizom CBCT (Cone beam computed tomography) snimke, studije su pokazale kako pacijenti s vertikalnim obrascem rasta imaju puno manju debljinu dentoalveolarne kortikalne kosti za razliku od pacijenata s horizontalnim obrascem rasta (27).

Sidrište

Ekstrakcija prvog ili drugog premolara, najčešći je odabir terapije kod pacijenata s otvorenim zagrizom i prisutnom zbijenošću i/ili pregrizom. U situacijama gdje imamo prisutnu klasu I na molarima, poželjno ju je i zadržati. U tom slučaju cilj terapije je napraviti retrakciju prednjeg segmenta uz maksimalno posteriorno sidrište. Uz pomoć palatinalnog mini implantata i transpalatinalnog luka možemo spriječiti neželjenu mezijalizaciju molara.

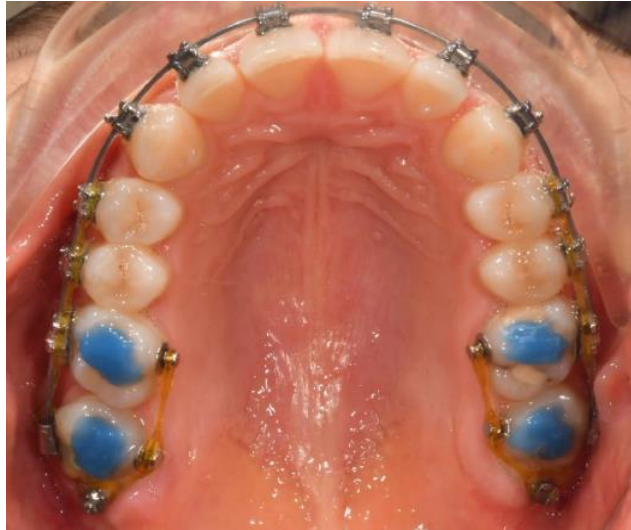

Slika 4. Slika prikazuje mini implantat sa transpalatinalnim

lukom kao sidrištem. Preuzeto s dopuštenjem autora: dr.med.dent. spec.ortodont. Martina Poldrugáč

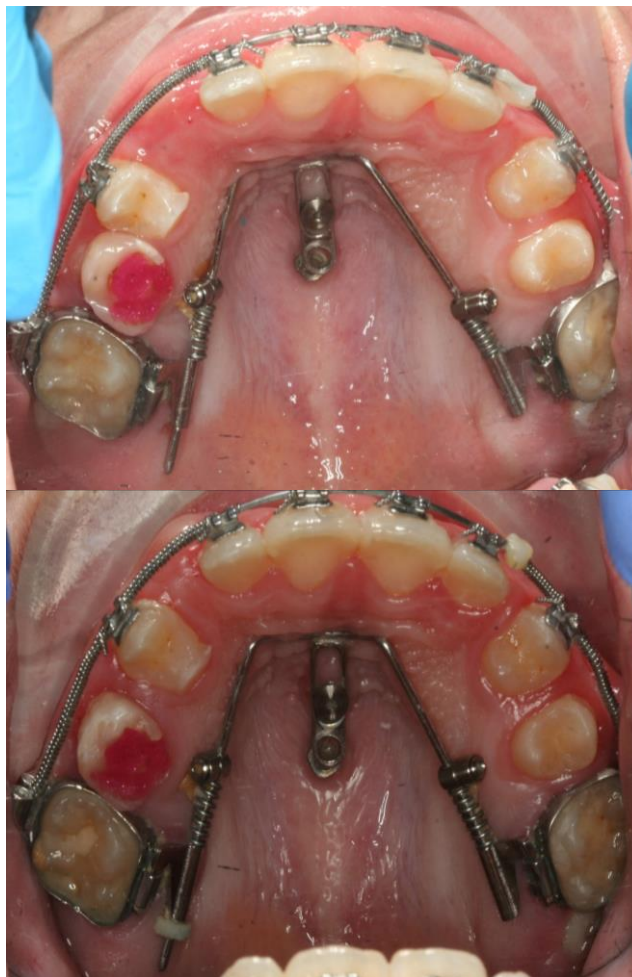
Distalizacija molara

Postupak distalizacije molara najčešće se provodi u terapiji klase II te u terapijama zbijenosti kako bismo izbjegli ekstrakciju. Prije početka terapije potrebno je detaljno napraviti analizu i uzeti u obzir odnos molara, očnjaka i baze lubanje, fazu nicanja drugog molara, prisutnost trećeg molara te opseg distalizacije. Distalizacija molara se može postići ekstraoralnim ili intraoralnim silama. Glavni nedostatak ekstraoralnog sidrišta je potrebna kooperativnost pacijenta i estetika, dok primjena ortodontskih mini implantata omogućava predvidljiviji pomak. Ovisno o opsegu distalizacije te kakvoći i količini kosti, implantati se mogu pozicionirati palatinalno te retromolararno. Osim ograničavajućeg faktora tvrdog tkiva, postoji također ograničavajući čimbenik mekog tkiva, pričvrzne gingive. Za održavanje oralne higijene važno je da postoji pričvrсна gingiva na distobukalnoj strani nakon distalizacije molara, osobito u mandibuli (5). Zaključno, kontrolom ograničavajućih faktora tvrdih i mekih tkiva, molarna distalizacija od 2,5 mm je dosta predvidljiva.



Slika 5. Retromolarni implantati u svrhu distalizacije molara.

Preuzeto s dopuštenjem autora: dr.med.dent. spec.ortodont. Martina Poldrugáč

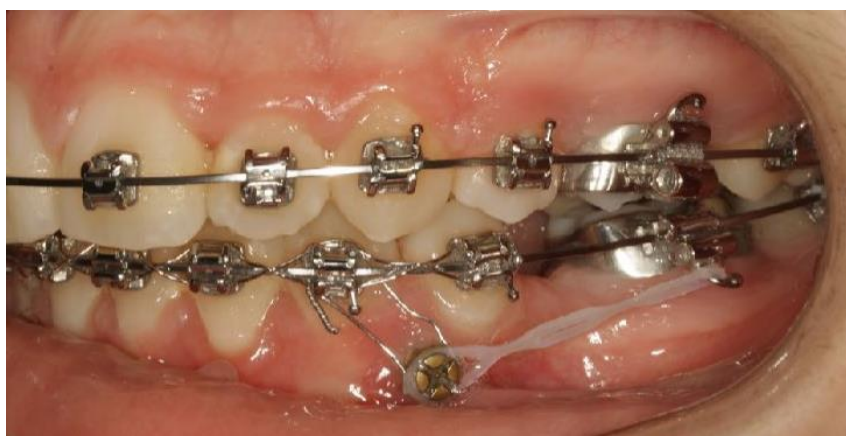

Slika 6. Slika prikazuje postupak distalizacije molara uz pomoć beneslider naprave.

Preuzeto s dopuštenjem autora: prof. dr. sc. Sandra Anić-Milošević

Mezijalizacija molara

Mezijalizacija molara kod klase III ili nakon gubitka zuba prilično je teška, posebice u donjoj čeljusti. Konvencionalnim sidrištem mezijalizacija je bila limitirana na mlađe pacijente koji su još uvijek u periodu rasta. Također, korištenjem prednjih zubi kao sidrište posljedično dolazi do retruzije inciziva te ekstruzije i naginjanja kutnjaka. Kako bi se prevladala ograničenja, uvode se mini implantati koji omogućavaju i odraslim pacijentima terapiju. Kod odraslih pacijenata u terapiju treba uzeti u obzir anatomiju bezubog prostora (3). Pomak je otežan u situacijama kad je prošlo dosta vremena od gubitka zuba, a alveolarna kost se suzila ili resorbirala te kad je korijen molara u potpunosti formiran. Također, prilikom mezijalizacije može doći do gubitka, recesije gingive i dehiscijencije (28, 29). Stoga bi plan liječenja trebao sadržavati temeljitu kliničku procjenu parodontnog stanja kutnjaka koji se mezijalizira, stanja okolne kosti i dobi pacijenta. Kost se puno brže remodelira u maksili nego u mandibuli (5). Implantati se postavljaju u mandibuli bukalno, dok u maksili bukalno, palatinalno ili u infrazigomatično područje.



Slika 7. Prikaz interradikularno pozicioniranog mini implantata u području pretkutnjaka radi mezijalizacije donjeg kutnjaka. Preuzeto s dopuštenjem autora:

dr.med.dent. spec.ortodont. Martina Poldrugač

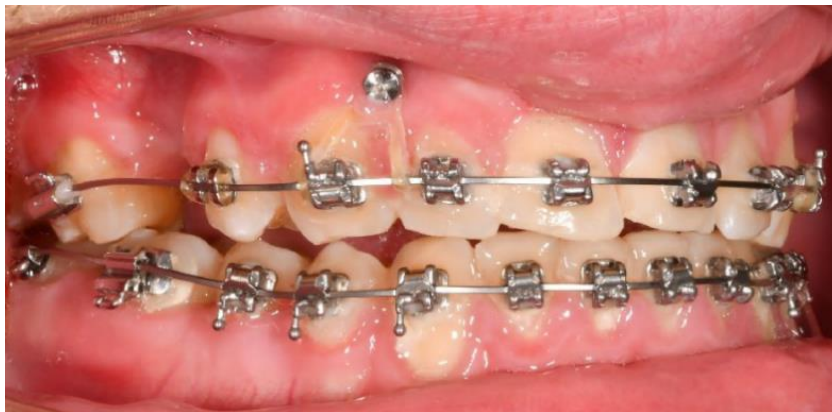Uspravljanje nagnutog zuba

Nagnuti molar u donjoj čeljusti je česta situacija, a obično se događa uslijed dugotrajnog gubitka susjednih zubi. Nesklad u duljini zubnog luka mandibule, prekomjerna veličina zuba, prijevremena erupcija samo su neki od indikacija koje dovode do naginjanja zuba (30). Zakošeni molar može uzrokovati brojne probleme u ustima pacijenta. Neadekvatni prijenos sile na zub može uzrokovati traumu parodonta, upalu, gubitak kosti te potencijalni džep na

mezijalnoj strani molara. Također, nagnutim zubima teško je provesti protetsku rehabilitaciju (31). Uspravljanjem dolazi do poboljšanja funkcijskog i parodontnog stanja. Uz pomoć mini implantata gornji i donji molar se mogu lagano uspraviti bez ikakvih nuspojava na prednje zube i bez upotrebe fiksnog aparata. Implantat se pozicionira u ravnini s okluzalnom linijom kako bismo postigli potpunu kontrolu pomaka. Ako je implantat pozicioniran niže od okluzalne linije, doći će do intruzije molara što može dodatno otežati terapiju.

Intruzija

Intruzija je nedvojbeno jedan od najtežih pomaka u ortodontiji. Da bi došlo do intruzije zuba, moramo djelovati optimalnom i kontinuiranom silom, koja će uzrokovati resorpciju alveolarne kosti u području apeksa zuba. Sila koju stvara mini implantat je jednosmjerna što može dovesti do nekontroliranog pomaka zuba, nagnjanja. Kako bismo izbjegli ovaj neželjeni pomak u prednjem segmentu, potrebno je koristiti implantat nižeg profila i pozicionirati ga distalnije od očnjaka. Kod intruzije molara ili premolara potrebno je staviti implantat bukalno i palatinalno, kako bi se postigla potpuna kontrola intruzije.



Slika 8. Interradikularno postavljen mini implantat radi intruzije lateralnog sjekutića i očnjaka. Preuzeto s dopuštenjem autora: dr.med.dent. spec.ortodont. Martina Poldrugáč

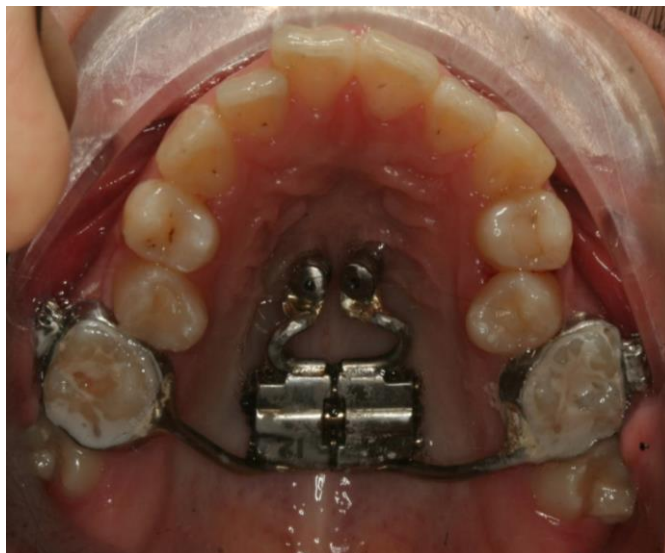
Izvlačenje impaktiranog zuba

Terapija impaktiranog zuba sastoji se od tri faze: kirurško prikazivanje, izvlačenje zuba primjenom sile te smještaj zuba u zubni luk. Najčešća terapija je impaktirani očnjak. Primjenom sile, često dolazi do intruzije susjednih zubi ili zakošenje okluzalne ravnine. Stabilnim koštanim sidrenjem možemo izbjeći neželjene i osigurati kontrolirane pomake. Ovisno o položaju zuba i njegovom odnosu sa susjednim anatomskim strukturama, primjenjuju se različiti tipovi mini implantata i mehanizam (32). Potrebno je radiološki, u više

dimenzija, provjeriti položaj očnjaka. Horizontalni položaj zuba ili položaj gdje je korijen zuba smješten palatinalnije od krune, kontraindicirani su za postupak. Implantat se postavlja što paralelnije s uzdužnom osi zuba, time izbjegavamo kontakt vrha implantata i korijena zuba, a glava implantata ide incizalnije kako bi se ostvarila okomita komponenta sile (33).

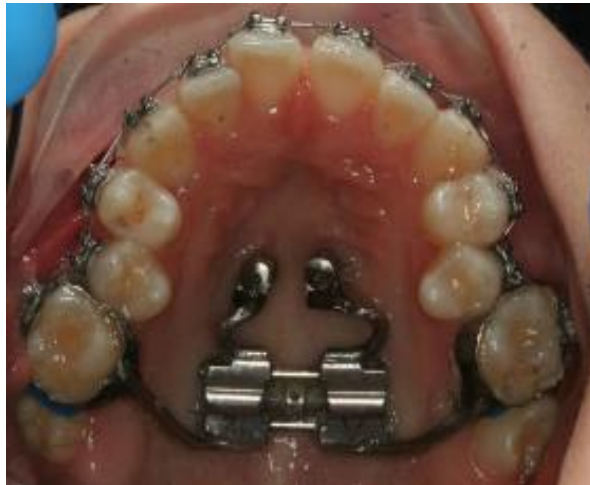Ekspanzija zubnog luka

Prevalencija transversalnog nedostatka maksile je 8 do 23% u mliječnoj i mješovitoj denticiji. Postupak forsiranog širenja nepca (engl. RPE – rapid palatal expansion), uz pomoć Hyrax naprave, terapijski je postupak za rješavanje problema transversale. Naprava je pričvršćena na trajne molare i premolare obostrano prstenovima. Okretanjem vijka dolazi do cijepanja suture mediane što dovodi do širenja nepca. Korištenjem naprave koja se sidri na zube, često dolazi do nepoželjnog pomicanja zubi, povećani rizik od dehiscijencije, recesije gingive ili u konačnici traume. Prednje dentalno sidrište često je neadekvatno za forsirano širenje nepca zbog nedostatka mliječnih zubi ili premolara s nezavršenim rastom i razvojem korijena. Također, kod odraslih pacijenata otežano je cijepanje suture uz dentalno sidrenje. U tim slučajevima koristi se skeletno sidrenje na nepcu. Implantati se postavljaju u istoj ravnini i po jedan sa svake strane suture čime se postiže dovoljan iznos sile. Skeletno sidrenje modificirane Hyrax naprave je tehnika proširenja koja osigurava zaštitu zuba i sprječava bukalno naginjanje stražnjeg dentoalveolarnog segmenta za 10° (34).



Slika 9. Slika prikazuje postavljena dva implantata na kojima će se sidriti modificirana hyrax naprava namijenjena za forsirano širenje nepca. Prikaza Hyrax naprave prije okretanja vijka.

Preuzeto s dopuštenjem autora: prof. dr. sc. Sandra Anić-Milošević



Slika 10. Prikaz Hyrax naprave namijenjena za forsirano širenje nepca u tijeku terapije. Razmak između središnjih sjekutića prikaz je uspješnosti terapije, a nastaje kao posljedica cijepanja suture mediane. Preuzeto s dopuštanjem autora: prof. dr. sc. Sandra Anić-Milošević

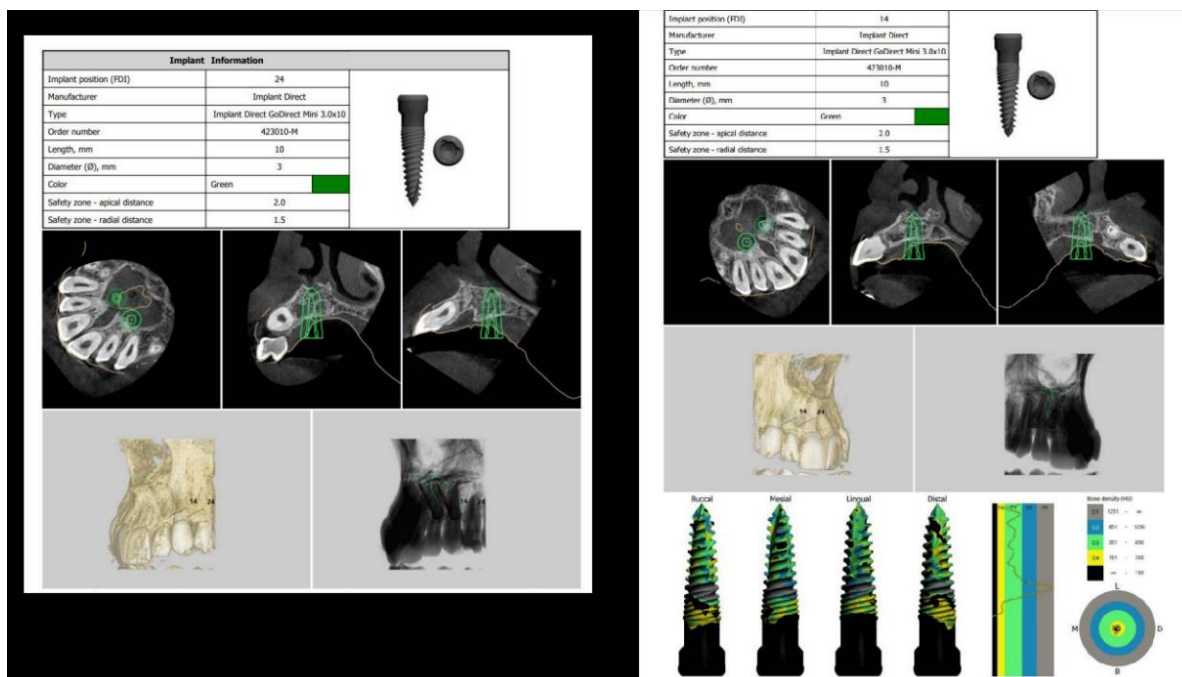
5. PREDKIRURŠKO PLANIRANJE I KIRURŠKI POSTUPAK

Na početku terapije, potrebno je napraviti detaljni plan terapije za položaj budućeg implantata. Osim kliničkog pregleda koji podrazumijeva uzimanje otiska za izradu modela, fotografiranje intraoralnih i ekstraoralnih snimki, potrebno je napraviti rendgenske zapise kao što su ortopantomogram, CBCT i kraniogram. Rendgenskim snimkom možemo vidjeti broj, položaj i odnos korjenova zubi. Njihov odnos sa susjednim strukturama, živcima, maksilarnim sinusom te nosnom šupljinom. CBCT, kao trodimenzionalni snimak, prikazuje nam količinu i kakvoću kosti te točan položaj prisutnog impaktiranog zuba.

Prilikom odabira mjesta insercije, moramo uzeti u obzir određene kriterije:

1. Sigurna zona. Postavljanje implantata na dostatnoj udaljenosti od važnih anatomskih struktura kako ne bi došlo do ozljede (krvne žile, živci, sinus)
2. Pristupačnost. Dobra pristupačnost omogućuje nam pravilni kirurški postupak, a time i odgovarajuću stabilnost implantata
3. Kvaliteta i kvantiteta kortikalne kosti. Kod pacijenata mlađih od 15 godina, veći je udio trabekularne kosti što pruža manju stabilnost implantata
4. Stanje mekih tkiva. Kad god je moguće implantat se stavlja u područje pričvrzne gingive, čime se smanjuje prekomjerno kretanje mekih tkiva i kontinuirana iritacija
5. Upotrebljivost. Implantat je potrebno postaviti u položaj koji će biomehanički biti povoljan, kako bi se primijenila potrebna ortodonska sila
6. Udobnost pacijentu. Postavljamo u područje koja dovode do minimalne nelagode za pacijenta.

Napretkom digitalne tehnologije, danas je moguća preciznija implantacija uz pomoć šablone s vodilicama. Najčešće se koriste šablone za interradikularna područja (35) i nepce (36). Šablone se dizajniraju u specijaliziranim programima unutar kojeg se povezuje pacijentov digitalni otisak i CBCT snimak. Postavljanjem implantata, možemo vidjeti količinu kosti na potencijalnom mjestu insercije implantata.



Slika 11. 3 Shape Dental Software prikaz analize za izrađene šablone s vodilicama za postavu mini implantata. Povezan CBCT- snimak i digitalni model određuju najbolju poziciju mini implantata. Preuzeto s dopuštenjem autora: dr.med.dent. spec.ortodont. Martina Poldruđač

Nakon dobre pripreme i odlučnog plana terapije, slijedi postupak insercije. Postupak započinje davanjem infiltracijske anestezije na željeno mjesto. Prilikom postavljanja implantata vestibularno dovoljna je samo primjena topikalnog anestetika, čime postizemo dovoljnu analgeziju mekog tkiva, a istovremeno zadržavamo osjet boli ukoliko dođe do bliskog kontakta zuba i implantata. Postupak insercije se može izvoditi manualno ili strojno. Za kliničare koji su početnici, bolja je manualna insercija, radi boljeg osjeta kakvoće te otpora kosti, kako bi mogli prilagoditi silu zaokretnog momenta (engl. torque).

Brojni su čimbenici koji utječu na uspješnost insercije, međutim smatra se da u prekomjerne sile zaokretnog momenta uzrok nekroze okolne kosti. Iz tog razloga potrebno je razumjeti do koje razine sile zaokretnog momenta ostaju unutar fizioloških granica.

Nizom provedenih kliničkih studija utvrđeno je kako je zlatni standard maksimalne vrijednosti momenta u rasponu od 5 do 10Ncm (37, 38). Broj okretaja iznosi 30 rpm ako koristimo manualnu inserciju, odnosno 800 rpm uz hlađenje kod strojne tehnike.

Ciljno mjesto je područje sa što većom gustoćom kortikalne kosti. Gustoću kosti i odnose korjenova prethodno se izmjere na temelju CBCT- snimke, kako bi izbjegli komplikacije.

Prilikom aplikacije, nužno je koristiti se samo rotacijskim pokretima uz minimalno korištenje vertikalne sile. Primjermom vertikalnih sila, uzrokuje vibracije i komprimiramo primarnu stabilnost.

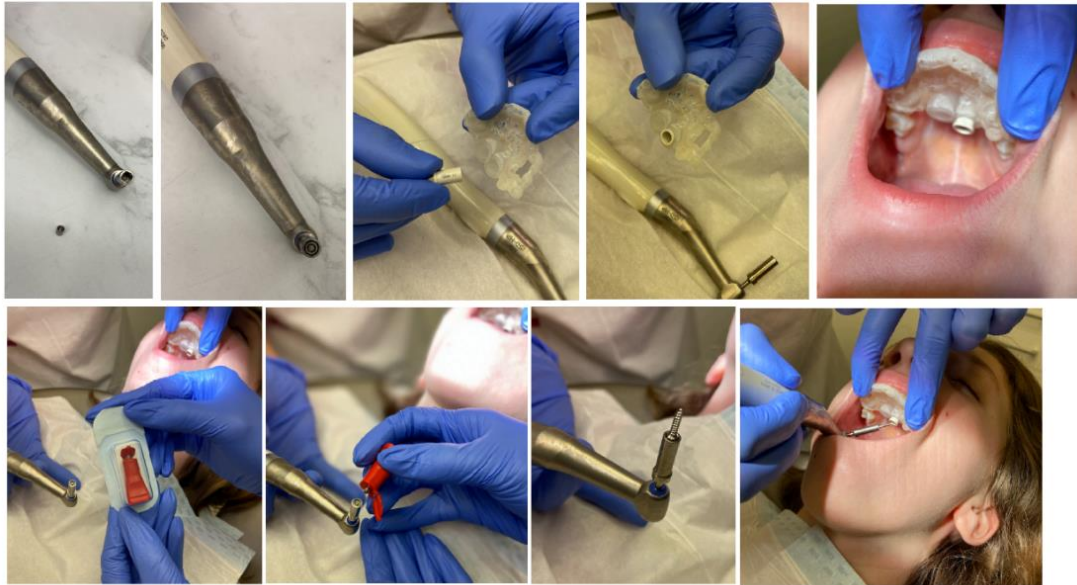Većina mini implantata ima monokortikalno sidrenje, odnosno sidri se na jednoj strani alveole. Ponekad, korištenjem dužih implantata vestibularno u gornjoj ili donjoj čeljusti, može doći i do bikortikalnog sidrenja, prolazeći kroz bukalni i lingvalni korteks čime se postiže još veća stabilnost.

Kako bismo postigli stabilno sidrenje postoje određeni kriteriji koje moramo uzeti u obzir:

1. Položaj implantata, kako bismo ga kasnije mogli koristiti za indirektno ili direktno sidrenje
2. Obratiti pažnju na položaj korjenova, živca ili krvne žile
3. Mjesto implantacije mora sadržavati dovoljnu debljinu i gustoću kosti
4. Područja bogata kortikalnom kosti su ciljna mjesta radi osiguravanja primarne stabilnosti.

5.1. Kirurški postupak palatinalnih mini implantata

Problem transverzale, uspješno se rješava uz pomoću konvencionalne naprave za transverzalno širenje pomoću Hyrax vijka, međutim kod pacijenata kod kojih je došlo do zatvaranja srednjonepčane linije postupak je otežan. Primjenom brze ekspanzije potpomognute mini implantatima dolazi do širenja kosti, minimalizirajući dentoalveolarne pomake. Prednje je nepce savršeno mjesto za predvidljivo i pouzdano postavljanje mini implantata. Ne smiju se postavljati direktno u prednje područje palatinalnih ruga, već se postavljaju iza treće palatinalne ruge, unutar T-zone. Razvojem CAD-CAM tehnologije, omogućava se izrada šablona s vodilicama koji osiguravaju puno preciznije i sigurnije postavljanje mini implantata. Povezivanjem digitalnog otiska i CBCT-snimke, može se točno odrediti područje idealne gustoće kosti te analiza okolnih struktura u području budućeg implantata kako bismo izbjegli ozljedu okolnih struktura. Prethodnom analizom i određivanjem točne pozicije implantata, izrađuju se šablone s vodilicama koje odgovaraju implantološkom sustavu koji je koristi. Slika 12. prikazuje kirurški tijek postavljanja mini implantata uz pomoć šablone s vodilicama.



Slika 12. Prikaz postavljanja palatinalnog mini implantata u području nepca uz pomoć izrađene šablone sa vodilicama. Šablona je izrađena u 3Shape Dental Softwaru. Preuzeto s dopuštanjem autora: dr.med.dent. spec.ortodont. Martina Poldružić

6. ANATOMSKA OGRANIČENJA I USPJEŠNOST

Prilikom postavljanja mini implantata potrebno je uzeti u obzir pojedine anatomske strukture koje mogu utjecati na uspješnost terapije.

1. Debljina kosti. Minimalna debljina kosti potrebna prilikom insercije mini implantata treba iznositi prosječno 4 mm.
2. Krvne žile. Uvijek postoji mogućnost ozlijede krvne žile prilikom aplikacije implantata. Kako bismo izbjegli krvarenje prilikom zahvata, potrebno je aplicirati anesteziju s vazokonstriktorom.
3. Položaj živca. Implantati koji su smješteni u prednjem djelu nepca, u području srednjonepčane suture, mogu uzrokovati ozljedu incizivnog živca. Kako ne bi došlo do ozlijede, potrebno je implantat postaviti 6-9 mm distalnije od živca.
4. Položaj korjenova.

Kako bismo izbjegli navedene komplikacije, potrebno je postavljati implantat uz maksimalan oprez i precizno planiranje.

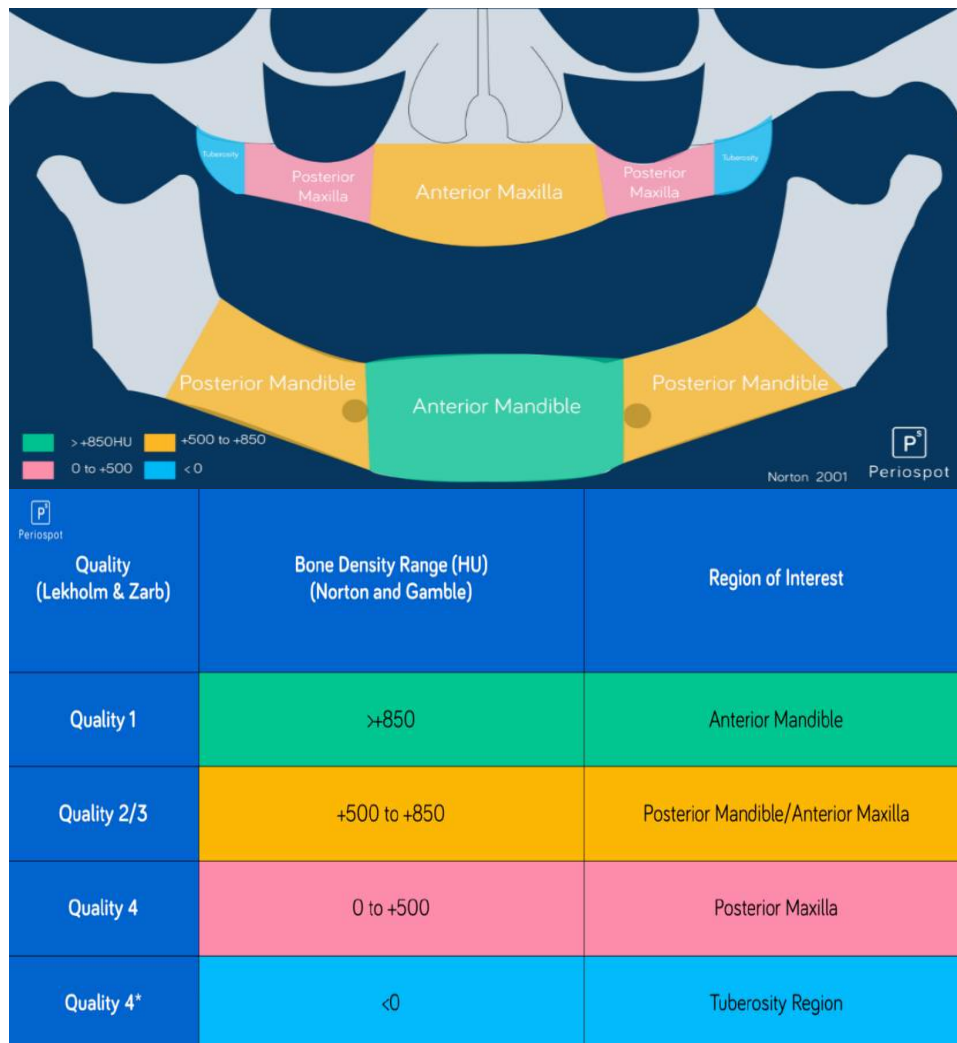Opće prihvaćen protokol za uspješno i predvidljivo postavljanje mini implantata uključuje atraumatska kirurška tehnika, kratko vrijeme cijeljenja, biokompatibilnost materijala i postoperativno održavanje implantata. Klinička iskustva pokazuju kako je uspješnost terapije oko 97%, međutim stabilnost implantata pokazao se problemom s obzirom na to da ne ovisi o oseointegraciji već o mehaničkom zaključavanju niti u koštano tkivo.

Stabilnost implantata odmah nakon implantacije, naziva se primarna stabilnost. Zbog osteointegracije, implantati dobivaju sekundarnu stabilnost, koja nastupa nakon perioda cijeljenja.

Osnovni čimbenici koji utječu na primarnu stabilnost su:

- kvaliteta kosti,
- dizajn implantata, i
- modalitet umetanja.

S obzirom da se omjer kortikalne i trabekularne kosti u maksili i mandibuli znatno razlikuju, potrebno je detaljno napraviti analizu CBCT-snimke kako bismo mogli odrediti mjesto implantata.



Slika 13. Prikaz količine i kvalitete kosti u pojedinom segmentu gornje i donje čeljusti. Prednji dio gornje i donje čeljusti te stražnji dio donje čeljusti pokazuju najveću gustoću kosti.

Preuzeto s dopuštenjem izdavača: (39)

Promjer i dizajn mini implantata ovise o dostupnosti mjesta i prostora. U maksili prilikom postavljanja u interradikularni prostor, koristimo uži implantat. Duljina implantata osiguravat će nam stabilnost. Stoga, ako nam stabilnost ovisi o implantaciji do trabekularne kosti, moramo koristiti duži implantata, no ako nam kortikalna kost pruža dostatnu stabilnost dovoljno je upotrijebiti i kraći implantat. Najsigurnije mjesto u mandibuli je između prvog i drugog molara, a u maksili između očnjaka i prvog premolara.

Kad god je moguće, potrebno je pozicionirati implantat u području pričvrzne gingive. Pretjerana pomičnost mekih tkiva dovodi do kontinuirane iritacije te izaziva poteškoće u održavanju higijene te pojavu perzistentnog periimplantitisa.

Sidrište je dugi niz godina najveći problem u području ortodontije. Konvencionalnim sidrenjem, kao što su zubi ili pomoćne ekstraoralne naprave, postojala su ograničenja prilikom pomaka zuba. Također, njihov neestetski izgled i potreba za kooperativnosti pacijenta znatno otežava predvidljivost terapije. Uvođenjem koštanog sidrenja, posljednjih godina, postao je imperativ u ortodontiji. Koštano sidrenje možemo podijeliti u dvije skupine. Jedna skupina nastala je iz osteointegriranih dentalnih implantata. Ovaj oblik sidrenja može se koristiti isključivo kod pacijenata s nepotpunim zubnim nizom. Period osteointegracije, dob pacijenta, dimenzija i cijena samo su neki od njihovih nedostataka. Napretkom tehnologije počeli su se upotrebljavati mini implantati. To su implantati koji su privremeno pričvršćeni za kost u svrhu apsolutnog sidrenja zuba reaktivne jedinice ili u svrhu pomicanja zuba na željeno mjesto bez utjecaja na druge zube.

Prvi klinički slučaj zabilježen je 1983. godine. Creekmore i Eklund objavili su uspješne rezultate terapije pacijenta s dubokim zagrizom uz pomoć mini implantata od Vitalliuma (slitina kobalta, kroma i molibdena) koji je bio pozicioniran ispod ANS (anterior nasal spine), kako bi intrudirao gornje sjekutiće (40). Osteosintetska titanska mini pločica pokazala se izrazito biokompatibilan materijal u području maksilofacijalne kirurgije. Nedugo nakon toga, 1992. godine došlo je do razvoja titanskih mini implantata u području ortodontije, te su otad neizostavni dio terapije kod različitih oblika malokluzije u svakodnevnoj kliničkoj praksi.

Mini implantati se retiniraju mehanički, a ne osteointegracijom. Mehanička retencija osigurava primarnu stabilnost, što omogućava primjenu sile na implantat odmah nakon postavljanja. Na primarnu stabilnost znatno utječu promjer, duljina, kut postavljanja, torque te gustoća kosti.

U istraživanju Morarenda i sur. (41) ispitivao se otpor sile monokortikalnog vijka većeg promjera (2,5 mm) u usporedbi s monokortikalnim vijkom manjeg promjera (1,5 mm) te otpor sile monokortikalnog vijka većeg promjera sa bikortikalnim vijkom manjeg promjera. Korišteno je 24 gornje čeljusti i 24 donje čeljusti s različitih kadavera. Prethodno su napravljene periapikalne snimke svakog uzorka, kako bi se potvrdila pravilna divergencija korjenova između susjednih zuba i odredilo mjesto implantata. Mjesto za postavljanje bilo je između prvog i drugog pretkutnjaka u obje čeljusti, također za svaki uzorak postavljena su dva implantata. Jedan pozicioniran koronalnije, a drugi apikalnije. Završetkom istraživanja utvrđeno je kako monokortikalni vijak većeg promjera i bikortikalni vijak manjeg promjera pružaju veći otpor sili nego monokortikalni vijci manjeg promjera. Također, otpor sile je

neovisan o apikalnom ili koronalnom postavljanju implantata, bilo za gornju ili donju čeljust (41).

U istraživanju Motoyoshia i sur. (37) provedeno je istraživanje o utjecaju kuta postavljanja na stabilnost. Sudjelovao je 41 pacijent, različitih dobnih skupina i spola. Implantati su podijeljeni u tri skupine s obzirom na kut postavljanja: sa 5 Ncm ili manje, od 5 do 10 Ncm, te više od 10 Ncm. Stopa uspješnosti za implantate s kutom postavljanja većim od 5 Ncm a manjim od 10 Ncm bilo je značajno veće od preostale dvije skupine (37).

Wilmes i sur. (42) proveli su istraživanje o kvaliteti kosti i na koji način ona utječe na primarnu stabilnosti implantata. Istraživanje je provedeno na 36 uzoraka zdjelične kosti koje su prethodno segmentirane. U svaki segment postavljeno je 25-30 implantata. Pet implantata postavljeno je kao referentna vrijednost, a na svakom segmentu se debljina kompakte mjerila putem mikro - kompjuterske tomografije. Rezultati istraživanja pokazala su kako su sva područja donje čeljusti i središnji dijelovi gornjeg alveolarnog grebena i nepca područja visoke gustoće kostiju.

Postoje suvremene metode poput CBCT snimka , koji omogućava trodimenzionalni prikaz strukture. Ona nam pomaže u određivanju prikladnog položaja mini implantata ovisno o količini kosti te okolnim anatomskih struktura kako ne bi došlo do ozljede. Njihova prednost je u maloj dimenziji, koja im dopušta da se postave na brojne lokacije u području čeljusti kako bi mogli primijeniti silu u svim smjerovima. Najpogodnija mjesta za smještaj mini implantata su bukalna i palatinalna alveolarna kost u stražnjoj regiji gornje i donje čeljusti, labijalna alveolarna kost u prednjoj regiji gornje i donje čeljusti, alveolarna kost gornje čeljusti, medijalna palatinalna regija (43).

Najčešća pozicija implantata je u interradikularna područja i to u 90% slučajeva. Interradikularna debljina kortikalne kosti znatno varira u gornjoj i donjoj čeljusti. Poznavanje srednjih vrijednosti debljine može nam pomoći u odabiru mjesta postavljanja i preparaciji (44). Mini implantati indicirani su kod brojnih malokluzija. Savršeni su kod slučajeva u kojima je potrebno apsolutno sidrenje, kod pacijenata koji su nekooperativni i koji ne prihvaćaju druge oblike sidrišta, poput headgeara. Također, indicirani su kod pacijenata kod kojih imamo skraćeni ili nepotpuni zubni niz te nismo u mogućnosti osigurati stabilno sidrište.

Budući da su komplikacije minimalne, mogu se sigurno i uspješno koristiti u svakodnevnoj kliničkoj praksi. Pritom su ekonomični, privremeni, jednostavno se postavljaju i uklanjaju te su omogućili veću predvidljivost i stopu uspješnosti terapije (5).

8. ZAKLJUČAK

- Stabilno sidrenje jedan je od najvažnijih preduvjeta za uspješnu i predvidljivu ortodontsku terapiju, posebice kod odraslih pacijenata, parodontoloških kompromitiranih te pacijenata s nepotpunim zubnim nizom.
- Primjenom implantata smanjuje se potreba za suradnjom pacijenta, čime se proširuje mogućnost liječenja u ortodonciji.
- Pomaci su zuba predvidljivi i mogući u sve tri dimenzije.
- Pomoću softverskih programa moguće je povezivanje digitalnog otiska i CBCT-snimka pacijenta za izradu individualnih šablona s vodilicama za implantate.
- Ekonomični su, minimalno invazivni i lagano se uklanjaju.

9. LITERATURA

1. Haanaes HR, Stenvik A, Beyer Olsen ES, Tryti T, Faehn O. The efficacy of two-stage titanium implants as orthodontic anchorage in the preprosthodontic correction of third molars in adults: a report of three cases. *Eur J Orthod.* 1991;13(4):287-92.
2. Thilander B, Odman J, Grondahl K, Friberg B. Osseointegrated implants in adolescents. An alternative in replacing missing teeth? *Eur J Orthod.* 1994;16(2):84-95.
3. Duski R. Primjena mini implantata u ortodonciji [poslijediplomski specijalistički rad]. Zagreb: Stomatološki fakultet Sveučilišta u Zagrebu; 2017.
4. Ivančić I. Principi skeletnog sidrišta u ortodontskoj terapiji [diplomski rad]. Zagreb: Stomatološki fakultet Sveučilišta u Zagrebu; 2017.
5. Lee JS, Kim JK, Park YC, Vanarsdall RL. Applications of Orthodontic MiniImplants. Chicago etc.: Quintessence Publishing Co, Inc; 2007.
6. Chung KR, Kim SH, Kook YK. The C-Orthodontic Micro-Implant. *J Clin Orthod.* 2004;38(9):478-86.
7. Hourfar J, Ludwig B, Biste D, Braun A, Kanavakis G. The most distal palatal ruga for placement of orthodontic mini-implants. *Eur J Orthod.* 2015;37(4):373-8.
8. Kim HK, Moon SC, Lee SJ, Park YS. Three-dimensional biometric study of palatine rugae in children with a mixed-model analysis: a 9-year longitudinal study. *Am J Orthod Dentofacial Orthop.* 2012;141(5):590-7.
9. Almeida MA, Phillips C, Kula K, Tulloch C. Stability of the palatal rugae as landmarks for analysis of dental casts. *Angle Orthod.* 1995;65(1):43-8.
10. Bailey LT, Esmailnejad A, Almeida MA. Stability of the palatal rugae as landmarks for analysis of dental casts in extraction and nonextraction cases. *Angle Orthod.* 1996;66(1):73-8.
11. Hoggan BR, Sadowsky C. The use of palatal rugae for the assessment of anteroposterior tooth movements. *Am J Orthod Dentofacial Orthop.* 2001;119(5):482-8.
12. Zeltner M, Flückiger LB, Hämmerle CH, Hüsler J, Benic GI. Volumetric analysis of chin and mandibular retromolar region as donor sites for cortico-cancellous bone blocks. *Clin Oral Implants Res.* 2016;27(8):999-1004.
13. Wilmes B, Ludwig B, Vasudavan S, Nienkemper M, Drescher D. The T-Zone: Median vs. Paramedian Insertion of Palatal Mini-Implants. *J Clin Orthod.* 2016;50(9):543-551.

14. Muggiano F, Giannantoni I, Anastasi G, Giorgia C, Quaranta A. TADs versus traditional devices and techniques in lower second molar uprighting procedures. *WebmedCentral Orthod.* 2014;5:1–7.
15. Poletti L, Silvera AA, Ghislanzoni LT. Dentoalveolar class III treatment using retromolar miniscrew anchorage. *Prog Orthod* 2013;14:7.
16. Azeem M, Saleem MM, Liaquat A, Ul Haq A, Ul Hamid W, Masood M. Failure rates of mini-implants inserted in the retromolar area. *Int Orthod.* 2019;17(1):53-59.
17. Park HS, Kwon OW, Sung JH. Uprighting second molars with micro-implant anchorage. *J Clin Orthod.* 2004;38(2):100-3.
18. Baumgaertel S, Hans MG. Buccal cortical bone thickness for mini-implant placement. *Am J Orthod Dentofacial Orthop.* 2009;136(2):230-5.
19. Holmes DC, Loftus JT. Influence of bone quality on stress distribution for endosseous implants. *J Oral Implantol.* 1997;23(3):104-11.
20. Kim HJ, Yun HS, Park HD, Kim DH, Park YC. Soft-tissue and cortical-bone thickness at orthodontic implant sites. *Am J Orthod Dentofacial Orthop.* 2006;130(2):177-82.
21. Kyung HM, Park HS, Bae SM, Sung JH, Kim IB. Development of orthodontic micro-implants for intraoral anchorage. *J Clin Orthod.* 2003;37(6):321-8.
22. Ozdemir F, Tozlu M, Germec-Cakan D. Cortical bone thickness of the alveolar process measured with cone-beam computed tomography in patients with different facial types. *Am J Orthod Dentofacial Orthop.* 2013;143(2):190-6.
23. Liou EJ, Chen PH, Wang YC, Lin JC. A computed tomographic image study on the thickness of the infrazygomatic crest of the maxilla and its clinical implications for miniscrew insertion. *Am J Orthod Dentofacial Orthop.* 2007;131(3):352-6.
24. Kiliaridis S, Bresin A, Holm J, Strid KG. Effects of masticatory muscle function on bone mass in the mandible of the growing rat. *Acta Anat (Basel).* 1996;155(3):200-5.
25. Bresin A, Kiliaridis S, Strid KG. Effect of masticatory function on the internal bone structure in the mandible of the growing rat. *Eur J Oral Sci.* 1999;107(1):35-44.
26. Lima A Jr, Domingos RG, Cunha Ribeiro AN, Rino Neto J, de Paiva JB. Safe sites for orthodontic miniscrew insertion in the infrazygomatic crest area in different facial types: A tomographic study. *Am J Orthod Dentofacial Orthop.* 2022;161(1):37-45.
27. Lee HS, Choi HM, Choi DS, Jang I, Cha BK. Bone thickness of the infrazygomatic crest area in skeletal Class III growing patients: A computed tomographic study. *Imaging Sci Dent.* 2013;43(4):261-6.

28. Stepovich ML. A clinical study on closing edentulous spaces in the mandible. *Angle Orthod.* 1979;49(4):227-33.
29. Gündüz E, Rodríguez-Torres C, Gahleitner A, Heissenberger G, Bantleon HP. Bone regeneration by bodily tooth movement: dental computed tomography examination of a patient. *Am J Orthod Dentofacial Orthop.* 2004;125(1):100-6.
30. Magkavali-Trikka P, Emmanouilidis G, Papadopoulos MA. Mandibular molar uprighting using orthodontic miniscrew implants: a systematic review. *Prog Orthod.* 2018;19(1):1.
31. Zachrisson BU, Bantleon HP. Optimal mechanics for mandibular molar uprighting. *World J Orthod.* 2005;6(1):80-7.
32. Nienkemper M, Wilmes B, Lübberink G, Ludwig B, Drescher D. Extrusion of impacted teeth using mini-implant mechanics. *J Clin Orthod.* 2012;46(3):150-5.
33. Park HS, Kwon OW, Sung JH. Micro-implant anchorage for forced eruption of impacted canines. *J Clin Orthod.* 2004;38(5):297-302.
34. MacGinnis M, Chu H, Youssef G, Wu KW, Machado AW, Moon W. The effects of micro-implant assisted rapid palatal expansion (MARPE) on the nasomaxillary complex--a finite element method (FEM) analysis. *Prog Orthod.* 2014;15(1):52.
35. Kim SH, Choi YS, Hwang EH, Chung KR, Kook YA, Nelson G. Surgical positioning of orthodontic mini-implants with guides fabricated on models replicated with cone-beam computed tomography. *Am J Orthod Dentofacial Orthop.* 2007;131:S82-9.
36. Maino BG, Paoletto E, Lombardo L 3rd, Siciliani G. A Three-Dimensional Digital Insertion Guide for Palatal Miniscrew Placement. *J Clin Orthod.* 2016;50(1):12-22.
37. Motoyoshi M, Hirabayashi M, Uemura M, Shimizu N. Recommended placement torque when tightening an orthodontic mini-implant. *Clin Oral Implants Res.* 2006;17(1):109-14.
38. Motoyoshi M, Yoshida T, Ono A, Shimizu N. Effect of cortical bone thickness and implant placement torque on stability of orthodontic mini-implants. *Int J Oral Maxillofac Implants.* 2007;22(5):779-84.
39. Barbosa FT. How to perform a predictable immediate loading [Internet]. 2020 [cited 12.6.2023]. Available from: <https://periospot.com/immediate-loading-predictable-way/>
40. Creekmore TD, Eklund MK. The possibility of skeletal anchorage. *J Clin Orthod.* 1983;17(4):266-9.

41. Morarend C, Qian F, Marshall SD, Southard KA, Grosland NM, Morgan TA et al. Effect of screw diameter on orthodontic skeletal anchorage. *Am J Orthod Dentofacial Orthop.* 2009;136(2):224-9.
42. Wilmes B, Rademacher C, Olthoff G, Drescher D. Parameters affecting primary stability of orthodontic mini-implants. *J Orofac Orthop.* 2006;67(3):162-74.
43. Motoyoshi M. Clinical indices for orthodontic mini-implants. *J Oral Sci.* 2011;53(4):407-12.
44. Chatzigianni A, Keilig L, Duschner H, Götz H, Eliades T, Bourauel C. Comparative analysis of numerical and experimental data of orthodontic mini-implants. *Eur J Orthod.* 2011;33(5):468-75.

Adriana Đurin rođena je 19. lipnja 1997. godine u Osijeku. Osnovnoškolsko obrazovanje stekla je u OŠ „Bilje“ u Bilju, a srednjoškolsko u Prirodoslovno-matematičkoj gimnaziji u Osijeku. Studij Dentalne medicine na Stomatološkom fakultetu u Zagrebu upisuje 2017. godine. Za vrijeme studiranja sudjelovala je u sekciji za bazične znanosti te na Simpozijima studenata dentalne medicine. Bila je dio odbojkaške ekipe Stomatološkog fakulteta na sportskom natjecanju „Humanijada“ 2019. te osvojila srebrnu medalju. Od 2020. godine asistira u stomatološkoj ordinaciji Poliklinike Zubović gdje se aktivno educira u području ortodoncije. Godine 2022. primila je Rektorovu nagradu za individualni znanstveni i umjetnički rad.