

# Marsupijalizacija u liječenju odontogenih cista

---

Švanderlik, Marko

Master's thesis / Diplomski rad

2023

Degree Grantor / Ustanova koja je dodijelila akademski / stručni stupanj: **University of Zagreb, School of Dental Medicine / Sveučilište u Zagrebu, Stomatološki fakultet**

Permanent link / Trajna poveznica: <https://um.nsk.hr/um:nbn:hr:127:489381>

Rights / Prava: [Attribution-NonCommercial 4.0 International](#)/[Imenovanje-Nekomercijalno 4.0 međunarodna](#)

Download date / Datum preuzimanja: **2024-11-29**



Repository / Repozitorij:

[University of Zagreb School of Dental Medicine Repository](#)





Sveučilište u Zagrebu  
Stomatološki fakultet

Marko Švanderlik

**MARSUPIJALIZACIJA U LIJEČENJU  
ODONTOGENIH CISTA**

DIPLOMSKI RAD

Zagreb, 2023.

Rad je ostvaren u: Stomatološki fakultet Sveučilišta u Zagrebu, Zavod za oralnu kirurgiju

Mentor rada: prof. dr. sc. Berislav Perić, Zavod za oralnu kirurgiju, Stomatološki

fakultet Sveučilišta u Zagrebu

Lektor hrvatskog jezika: Selena Brkić, prof.

Lektor engleskog jezika: Katarina Stojković, prof.

Sastav povjerenstva za obranu diplomskog rada:

1. \_\_\_\_\_

2. \_\_\_\_\_

3. \_\_\_\_\_

Datum obrane rada: \_\_\_\_\_

Rad sadrži: 38 stranica

3 tablice

17 slika

1 CD

Rad je vlastito autorsko djelo, koje je u potpunosti samostalno napisano uz naznaku izvora drugih autora i dokumenata korištenih u radu. Osim ako nije drukčije navedeno, sve ilustracije (tablice, slike i dr.) u radu su izvorni doprinos autora diplomskog rada. Autor je odgovoran za pribavljanje dopuštenja za korištenje ilustracija koje nisu njegov izvorni doprinos, kao i za sve eventualne posljedice koje mogu nastati zbog nedopuštenog preuzimanja ilustracija odnosno propusta u navođenju njihova podrijetla.

## **Zahvala**

Zahvaljujem mentoru, prof. dr. sc. Berislavu Periću, na susretljivosti, znanju prenesenom tijekom studija, strpljivosti i pruženoj pomoći za vrijeme pisanja ovog rada.

Također zahvaljujem svojoj obitelji na motivaciji i nesebičnoj potpori.

Velika hvala svim kolegama i prijateljima koji su bili uz mene tijekom ovih 6 godina.

Zahvaljujem svojoj djevojci Luciji na pomoći prilikom pisanja rada i svim lijepim trenucima tijekom studiranja.



## **Marsupijalizacija u liječenju odontogenih cista**

### **Sažetak**

Marsupijalizacija predstavlja kirurški postupak otvaranja ciste, čime se uspostavlja njezina komunikacija s vanjskom sredinom. Ciste orofacijalne regije vrlo su često asimptomatske prirode te zbog toga u trenutku postavljanja dijagnoze više nije moguće takvu promjenu jednostavno izljuštiti i očekivati da zaraste preko krvnog ugruška. Upravo zbog toga marsupijalizacija ili Partsch I metoda jedna je od mogućih izbora liječenja kojom se cistična šupljina nastoji ukloniti uz minimalno odstranjenje okolne kosti i time se sprječavaju moguće komplikacije u obliku patološke frakture kosti ili nastanka recidiva zbog nepotpunog uklanjanja čahure ciste. Prvi korak u terapiji ciste svakako je postavljanje ispravne dijagnoze, a do nje se danas dolazi uz pomoć brojnih metoda koje se međusobno nadopunjuju. Budući da je maksilofacijalna regija češće zahvaćena cistama od drugih dijelova tijela, tijekom povijesti su se postavljale različite klasifikacije cista čeljusti, a najbitnije podjele bit će prikazane u ovom radu. Svrha ovoga rada jest prikazati vrijednost marsupijalizacije kao terapijskog postupka u liječenju velike ciste donje čeljusti kod 44-godišnjeg pacijenta.

**Ključne riječi:** marsupijalizacija; klasifikacija cista; dijagnostika; terapija

## **Marsupialization as the Treatment of Odontogenic Cysts**

### **Summary**

Marsupialization is the surgical procedure of opening the cyst to establish its communication with the outside space. Cysts of the orofacial region are very often asymptomatic, due to which, at the time of diagnosis, it is no longer possible to simply enucleate them and expect them to heal through a blood clot. This is exactly why marsupialization or the Partsch I method is one of the possible treatment options that aims to remove the cystic cavity with minimal removal of the surrounding bone, thereby preventing possible complications in the form of a pathological bone fracture or recurrence due to incomplete removal of the cyst capsule. The first step in cyst therapy, naturally, is to establish an exhaustive diagnosis, which nowadays is reached with the help of numerous complementary methods. Since the maxillofacial region is more frequently affected by cysts than other parts of the body, different classifications of jaw cysts have been established throughout history, of which the most important divisions will be presented in this paper. The aim of this paper is to show the significance of marsupialization as a therapeutic procedure in the treatment of a large mandibular cyst in a 44-year-old patient.

**Keywords:** marsupialization; classification of cysts; diagnostic; therapy

## Sadržaj

1.	UVOD .....	1
1.1.	<b>Klasifikacija oralnih cista .....</b>	<b>2</b>
1.1.1.	WHO klasifikacija 1971 .....	2
1.1.2.	WHO klasifikacija 1992 .....	4
1.1.3.	WHO klasifikacija 2017 .....	5
1.1.4.	Klasifikacija prof. dr. sc. Ive Mišea .....	5
1.2.	<b>Razvojne odontogene ciste .....</b>	<b>7</b>
1.2.1.	Folikularna cista .....	7
1.2.2.	Odontogena keratocista .....	7
1.2.3.	Ortokeratinizirajuća odontogena cista .....	8
1.2.4.	Lateralna periodontalna i botrioidna cista .....	8
1.2.5.	Glandularna cista .....	8
1.2.6.	Gingivalna cista .....	8
1.2.7.	Kalcificirajuća odontogena cista .....	9
1.3.	<b>Upalne ciste .....</b>	<b>10</b>
1.3.1.	Radikularna cista .....	10
1.3.2.	Kolateralna upalna cista .....	11
1.3.3.	Rezidualna cista .....	11
1.4.	<b>Ciste mekih tkiva .....</b>	<b>12</b>
1.4.1.	Salivarne ciste .....	12
1.4.2.	Nazolabijalne ciste .....	12
1.4.3.	Dermoidne ciste .....	12
1.4.4.	Branhiogene ciste .....	12
1.4.5.	Tireoglosalne ciste .....	13
1.5.	<b>Dijagnostika odontogenih cista .....</b>	<b>14</b>
1.5.1.	Anamneza .....	14
1.5.2.	Klinički pregled .....	14
1.5.3.	RTG dijagnostika .....	14
1.5.4.	Citološka dijagnostika .....	15
1.5.5.	Histopatološka dijagnostika .....	15
1.6.	<b>Liječenje cista .....</b>	<b>17</b>
1.6.1.	Liječenje uporabom kemijskih sredstava .....	17
1.6.2.	Kirurško liječenje .....	17
2.	PRIKAZ SLUČAJA .....	19
3.	RASPRAVA .....	29
4.	ZAKLJUČAK .....	31

5. LITERATURA.....	33
6. ŽIVOTOPIS .....	37





## **Popis skraćenica**

CBCT – Cone-Beam Computed Tomography

CT – kompjutorizirana tomografija

MR – magnetska rezonanca

PHD – patohistološka dijagnostika

UZV – ultrazvuk

WHO – World Health Organization





## 1. UVOD

Cista označava kuglastu šupljinu uključenu u tkivo koja ima dvostruku stijenku, a ispunjena je tekućim ili mekim sadržajem. Unutrašnja stijenka ciste građena je od epitela, dok je vanjska stijenka vezivna. Šupljine koje imaju samo jednu stijenku nisu prave ciste i nazivaju se pseudocistama. Riječ *cista* ima korijen u grčkoj riječi *kistos* ili latinskoj riječi *cystis*, što u prijevodu znači 'mjehur' (1). Ciste u čeljusti mnogo su češće nego u drugim kostima zbog razvojnih, odontogenih, rezidualnih te epitelnih tkiva u tom području (2). Odontogene čeljusne ciste benigne su tvorbe iako su neke od njih lokalno agresivne i uzrokuju destrukciju okolnog tkiva. Neodontogene ciste velika su skupina novotvorenina koje etiološki nisu povezane sa zubima. Ciste čeljusti većinom su asimptomatske i otkrivaju se ponekad kao slučajni nalaz na radiološkim pretragama učinjenim iz protetskih ili drugih razloga. Svojim rastom i veličinom cista može pritiskati okolne strukture i davati simptome u obliku otekline, boli, parestezija ili pomičnosti zuba. Najagresivniji oblici mogu uzrokovati resorpciju korjenova okolnih zuba, a isto tako i povećati izgled za nastanak frakture kosti. Lokalna destrukcija kosti nije jedini problem u liječenju cista. Naime, mnoge ciste jako je teško odstraniti u potpunosti, što u velikom broju slučajeva dovodi do nastanka recidiva (3). U ovom radu bit će prikazana vrijednost marsupijalizacije kao terapijskog postupka u liječenju velike ciste donje čeljusti kod 44-godišnjeg pacijenta.

### 1.1. Klasifikacija oralnih cista

Danas postoji velik broj klasifikacija koje mogu poslužiti u sistematizaciji cista čeljusti. Razlog tomu upravo je to što su ciste oralnog područja u nizu karakteristika slične, a isto tako po mnogočemu različite. Neki autori kao glavni kriterij razvrstavanja cista uzimaju način nastanka ciste, dok drugi pak u obzir uzimaju lokalizaciju ciste ili način liječenja. Svjetska zdravstvena organizacija (WHO), kao koordinirajuće tijelo međunarodnog javnog zdravstva, u posljednjih pedesetak godina iznijela je nekoliko podjela koje se temelje na etiologiji nastanka ciste kao dominantom elementu (4).

#### 1.1.1. WHO klasifikacija 1971.

Godine 1971. Svjetska zdravstvena organizacija iznosi klasifikaciju cista čeljusti kojom je ciste podijelila prema etiologiji. Tako ciste mogu biti razvojne ili upalne, a one razvojne odontogenog ili neodontogenog porijekla (5).

Tablica 1. WHO klasifikacija 1971.

RAZVOJNE		UPALNE
<b>ODONTOGENE</b>	<b>NEODONTOGENE</b>	RADIKULARNE
PRIMORDIJALNE	NAZOPALATINALNA	
GINGIVALNE	GLOBULOMAKSILARNA	
ERUPTIVNE	NAZOLABIJALNA	
FOLIKULARNE		



1.1.2. WHO klasifikacija 1992.

Svjetska zdravstvena organizacija 1992. donosi novu klasifikaciju kojom su ciste i dalje podijeljene na razvojne i upalne, razvojne na odontogene i neodontogene, a upalne su podijeljene na radikularne i paradontalne (5).

Tablica 2. WHO klasifikacija 1992.

RAZVOJNE		UPALNE	
ODONTOGENE	NEODONTOGENE	RADIKULARNE	PARADENTALNE
GINGIVNE CISTE U DJECE	NAZOPALATINALNE	APIKALNE	KOLATERALNE
ODONTOGENE KERATOCISTE	NAZOLABIJALNE	LATERALNE	
FOLIKULARNE		REZIDUALNE	
ERUPTIVNE			
GINGIVNE CISTE ODRASLIH			
GLANDULARNE ODONTOGENE			
LATERALNE PERIODONTALNE			

1.1.3. WHO klasifikacija 2017.

Danas je najzastupljenija i međunarodno prihvaćena klasifikacija iz 2017. godine koju je donijela Svjetska zdravstvena organizacija (WHO). Prema toj klasifikaciji, ciste se dijele na odontogene i neodontogene, dok se odontogene ciste dijele na razvojne i upalne (6, 7).

Tablica 3. WHO klasifikacija 2017.

<b>ODONTOGENE</b>		<b>NEODONTOGENE</b>
<b>RAZVOJNE</b>	<b>UPALNE</b>	<b>NAZOPALATINALNA</b>
FOLIKULARNA	RADIKULARNA	
ODONTOGENA KERATOCISTA	KOLATERALNA	
ORTOKERATINIZIRANA ODONTOGENA CISTA		
GINGIVNA CISTA		
LATERALNA PARODONTNA I BOTRIOIDNA		
KALCIFICIRAJUĆA ODONTOGENA		
ŽLJEZDANA ODONTOGENA		

1.1.4. Klasifikacija prof. dr. sc. Ive Mišea

Važno je spomenuti i klasifikaciju koju je iznio prof. dr. sc. Ivo Miše, koji je kao glavni kriterij uzeo lokalizaciju ciste, dok su ostale osobitosti kao što su uzroci njezina nastanka i razvitka manje zastupljeni zbog toga što su dijagnostički i terapijski postupci u osnovi različiti ovisno o tome nalazi li se cista u kosti ili u mekom tkivu. Prema toj klasifikaciji ciste čeljusti podijeljene su na ciste kosti i ciste mekih tkiva. Nadalje, ciste kosti dijele se na odontogene, solitarne i fisuralne. U odontogene ciste ubrajaju se upalne, razvojne, multilokularne i rezidualne

Solitarne ciste mogu biti hemoragične latentne i traumatske, dok fisuralne ciste mogu biti u obliku medijalnih, globulomaksilarnih, nazopalatinalnih te nazoalveolarnih. U ciste mekih tkiva ubrajaju se salivarne, gingivalne, nazolabijalne, dermoidne, branhiogene, tireoglosalne (4).



## 1.2. Razvojne odontogene ciste

Ovojnice razvojnih odontogenih cista mogu nastati u bilo kojoj fazi razvoja zuba, od razvoja caklinskog organa pa sve do definitivnog formiranja zubne krune (4).

### 1.2.1. Folikularna cista

Folikularne ciste dijele se na primordijalne folikularne ciste i prave folikularne ciste, ovisno o fazi u kojoj se zubna kruna nalazi u trenutku nastanka ciste (4).

#### 1211. Primordijalna folikularna cista

Primordijalne ciste nastaju od praosnove zuba ili takozvanog primordiuma i čine 3 – 6 % svih zubnih cista. Nastaju od normalnog ili prekobrojnog caklinskog organa ili pak od ostatka dentalne lamine. Prije stvaranja cakline, zbog dezintegracije zvjezdolikog retikuluma, stvara se cistični prostor između vanjskog i unutarnjeg caklinskog epitela. Ta dva epitela postaju višeslojni pločasti i formiraju epitelnu ovojnica ciste. Vanjska ovojnica nastaje od fibroznog veziva. Najčešća lokalizacija primordijalne ciste pozicija je donjeg umnjaka. Ako se cista razvija iz prekobrojnog caklinskog organa ili dentalne lamine, tada će cista biti uočljiva na rendgenogramu, a zubni luk bit će kompletan (4).

#### 1212. Prava folikularna cista

Prave folikularne ciste češće su od primordijalnih, a nastaju nakon formiranja zubne krune odnosno nakon stvaranja cakline. Epitelna ovojnica ciste nastaje zbog nakupljanja tekućine u epitelnim slojevima zubne krune. Vezivna ovojnica najvjerojatnije nastaje od zubne vrećice koja obavija krunu zuba prije njegova nicanja. Ove ciste mogu se podijeliti na centralne ili lateralne, ovisno o tome nastaju li na incizalnim bridovima ili okluzalnim plohama zuba ili pak na aproksimalnim plohama zuba (4).

### 1.2.2. Odontogena keratocista

Odontogena keratocista ili primordijalna cista nastaje iz caklinskog organa prije stvaranja cakline. Najčešće se uoči kao slučajan nalaz prilikom snimanja rendgenskih snimaka, i to u području donjih trećih molara. Epitel je građen od 6 do 8 slojeva stanica, koje su prema lumenu ciste keratinizirane.



Unutar same ciste mogu se naći tragovi keratina, hijalina tjelešca i kolesterinski kristali (8, 5). Pokazuje lokalno agresivan rast i zbog teškog odstranjenja, odnosno jako tanke ovojnice sklona je recidivima (6).

#### 1.2.3. Ortokeratinizirajuća odontogena cista

Ortokeratinizirajuća odontogena cista tek se klasificira u najnovijoj klasifikaciji Svjetske zdravstvene organizacije (WHO) iz 2017., i prikazuje se kao poseban entitet, iako je već davne 1981 g. prvi put opisana (9). Unilokularne su i najčešće povezane s neizniklim umnjakom. Karakterizira je ortokeratinizirani pločasti epitel bez palisadno poslaganih stanica bazalnog sloja karakterističnog za keratociste. Nema agresivnan rast i rijetko recidivira (6).

#### 1.2.4. Lateralna periodontalna i botrioidna cista

Botrioidne ciste odontogene su ciste razvojne etiologije koje se javljaju nakon petog desetljeća života. Nastaju od Malassezovih epitelnih ostataka uzduž korijena zuba. Nazivaju se botrioidnima zbog svog karakterističnog izgleda bobica grozda koji priliježu uz zubni korijen. Promjera su najviše 1 centimetar i nalaze se najčešće slučajno na rendgenskoj snimci uz zdrav zub koji ne pokazuje znakove parodontitisa (10, 11).

#### 1.2.5. Glandularna cista

Prvi put spominje se 1987., a u literaturi se može pronaći kao sijalodontogena cista koja nastaje od ektopičnog žljezdanog tkiva. Drugi pak autori smatraju da se radi o podvrsti lateralne periodontalne ili botrioidne ciste. Rijetka je i može nalikovati i klinički i radiološki na mukoepidermoidni karcinom, zbog čega je nužno dugogodišnje postoperativno praćenje pacijenata (5).

#### 1.2.6. Gingivalna cista

Gingivna cista zajednički je naziv za gingivne ciste novorođenčadi i gingivne ciste odraslih koje

su u starijim klasifikacijama bile odvojeni entiteti. Ciste u novorođenčadi ogledaju se kao bjelkasti čvorići koji nastaju od Serresovih epitelnih ostataka na alveolarnom nastavku. Terapija nije potrebna jer promjene spontano regrediraju do 3. mjeseca života (12). Ako se slična promjena razvije u središnjoj liniji nepca, tada se naziva Epsteinova perla ili palatinalna cista novorođenčadi (13). Gingivne ciste u odraslih većeg su promjera nego u djece. Razvijaju se u predjelu gornjih sjekutića i očnjaka, donjih pretkutnjaka ili u medijalnoj liniji bezubog grebena (6, 14).

#### 1.2.7. Kalcificirajuća odontogena cista

Gorlinova cista ili kalcificirajuća odontogena cista nastaje od ostataka dentalne lamine (Serresovi ostaci) u gornjoj čeljusti. Nije povezana sa zubom, a pojavljuje se u mlađoj životnoj dobi te može narasti do 8 cm u promjeru. S vremenom cista kalcificira i postaje radiokontrastna, a karakterizira je pojava takozvanih fantomskih stanica (*ghost cells*) koje predstavljaju poseban oblik keratinizacije. Postoji mogućnost za malignom transformacijom lezije iako takva pojava nije česta (6, 15).

### 1.3. Upalne ciste

#### 1.3.1. Radikularna cista

Radikularne ciste najčešće su i čine gotovo 70 % svih odontogenih cista. Javljaju se češće u gornjoj čeljusti, vjerojatno zbog veće izloženosti gornjih zuba traumama i palatinalnim invaginacijama (16). Nastaju uz korijen zuba kada unutar granulacijskog tkiva počne bujati epitel. Epitel tvori unutrašnju ovojnica ciste, a potječe od Malassezovih epitelnih ostataka koji se mogu naći u periapeksu. Malassezovi epitelni ostaci zaostali su fragmenti Hertwigove ovojnice koja nije u potpunosti degenerirala nakon završetka razvoja korijena zuba odnosno nakon stvaranja cementa korijena. Vezivna, vanjska ovojnica nastaje od granulacijskog tkiva koje se za vrijeme upalnog procesa stvara u kosti. Radikularne ciste prema etiologiji, ali i prema lokalizaciji dijele se na apikalne i lateralne (4).

##### 1.3.1.1 Apikalna cista

Apikalne ciste nastaju u području apeksa zuba, a karakterizira ih apeks zuba koji se nalazi unutar lumena same ciste. Propadanjem zubne pulpe dolazi do širenja infekcije iz endodontskog prostora u periapeks, gdje započinje resorptivna upala kosti praćena stvaranjem granulacijskog tkiva. Takva upala vremenom može ostati ograničena ili povećavati svoj obujam. Proliferacijom Malassezovih epitelnih ostataka koji samo u određenim uvjetima dobiju impuls za rast započinje stvaranje cistične ovojnice. Nakon što epitelna komponenta proliferira u granulacijsko tkivo cista nastavlja rasti. Epitelne stanice u šupljinu ciste luče sadržaj koji potiče cistu na daljnji rast. Nakon što cista nastane, ona više ne ovisi o svom uzroku, već i dalje nastavlja rasti bez obzira na saniranje zuba uzročnika (4).

##### 1.3.1.2. Lateralna cista

Lateralne ciste nazivaju se još i parodontalne ciste. Nastaju uzduž bilo kojeg dijela korijena, osim njegova apikalnog dijela. Epitelni i vezivni elementi jednaki su kao kod apikalnih cista, ali njihovo je porijeklo drugačije. Granulacijsko tkivo koje čini vanjsku ovojnica ciste ne nastaje prodorom infekcije iz endodontskog prostora, nego infekcija prodire kroz parodontnu pukotinu. Epitelna ovojnica nastaje jednako kao kod apikalnih cista od Malassezovih epitelnih ostataka jer se oni mogu naći bilo gdje u periradikularnom području (4).

### 1.3.2. Kolateralna upalna cista

Prvi put spominje se 2017. godine u najnovijoj klasifikaciji Svjetske zdravstvene organizacije. U ove ciste svrstavaju se bukalne bifurkacijske ciste i parodontalne ciste. Parodontalne ciste nastaju širenjem infekcije kroz prostor parodonta, dok bukalne bifurkacijske ciste nastaju najčešće u području furkacije donjih molara, također zbog širenja infekcije kroz parodont (6,17).

### 1.3.3. Rezidualna cista

Rezidualne ili ostatne ciste nastaju nakon što se odstrani zub uzročnik. Cista koja je dotad rasla oko zuba nastavlja dalje svoj rast asimptomatski te se ponekad dijagnosticira kao slučajan nalaz na rendgenskoj snimci (5).



## 1.4. Ciste mekih tkiva

### 1.4.1. Salivarne ciste

Salivarne ciste obuhvaćaju nekoliko entiteta koji svojim izgledom podsjećaju na cističnu tvorbu. To su mukokela, ranula i salivarna duktalna cista. Mukokela je naziv za translucetnu oteklinu sluznice kuglastog oblika koja nastaje zbog traume izvodnog kanala male žlijezde slinovnice pri čemu dolazi do nakupljanja sline u okolnom mekom tkivu. Ponekad se spontano isprazni i s vremenom se može ponovno pojaviti. Ranula je velika mukokela lokalizirana u dnu usne šupljine. Nastaje kao posljedica traume izvodnog kanala sublingvalne, rjeđe submandibularne žlijezde. Mukokela i ranula nemaju epitelnu komponentu pa se one ne mogu ubrajati u prave ciste. Salivarna duktalna cista prava je razvojna cista nepoznate etiologije. Šupljina je obložena epitelom te odvojena od kanala žlijezde slinovnice. Pojavljuju se najčešće unutar parotidne žlijezde iako mogu nastati i u manjim slinovnicama (6).

### 1.4.2. Nazolabijalne ciste

Nazolabijalne ciste neodontogenog su porijekla i nastaju od ostataka epitelnih komponenti nazolakrimalnog kanala. Klinički su vidljive kao unilateralne, a ponekad i bilateralne, meke fluktuirajuće otekline u području nazolabijalne brazde. Mogu uzrokovati obliteraciju nazolabijalnog nabora, kao i odizanje nosnih krila. Najčešće je asimptomatska, ali ako se inficira, može kod pacijenata izazvati bolne senzacije. U većini slučajeva zahvaća žene u četvrtom i petom desetljeću života (18).

### 1.4.3. Dermoidne ciste

Dermoidne ciste nastaju inkluzijom epitela u mezoderm. Nastaju od epitelnih ostataka u središnjoj liniji nakon spajanja hioidnog i mandibularnog branhijalnog luka. Nastaju u dnu usne šupljine i razlikuju se one koje nastaju iznad geniohioidnog mišića i one koje nastaju ispod. Upravo zbog toga takve ciste mogu odizati jezik i stvarati smetnje pri jelu i govoru ili mogu stvarati osjećaj dvostrukog podbratka (4).

### 1.4.4. Branhiogene ciste

Smatra se da branhiogene ciste nastaju zbog nepotpunog zatvaranja branhijalnih lukova. Razvijaju se u području vrata, sternokleidomastoideusa ili predjelu uha. Mogu se javiti i u dnu

usne šupljine (4).

#### 1.4.5. Tireoglosalne ciste

Tireoglosalne ciste nastaju na putu štitne žlijezde tijekom embrionalnog razvoja. Predilekcijsko mjesto za nastanak im je područje hoidne kosti, dok u tkivima usne šupljine nastaju rijetko. Mogu nastati u stražnjem dijelu jezika, dnu usne šupljine ili formen cekumu (4).



## 1.5. Dijagnostika odontogenih cista

Dijagnostika odontogenih cista obuhvaća nekoliko bitnih medicinskih postupaka, koji nam omogućavaju da dođemo do točne dijagnoze. Na taj način dobivamo i mogućnost kvalitetnog liječenja cističnih promjena u orofacijalnoj regiji. Postupke koje trebamo provesti u dijagnostici cističnih promjena odnose se na detaljnu anamnezu i klinički pregled. Nakon toga dolazi u obzir primjena RTG dijagnostike (dentalne RTG snimke, ortopantomogram, CBCT, MR, UZV...). Po potrebi se može učiniti i citološka i/ili prijeoperativna PHD dijagnostika, a svakako i najvažnija potvrda dijagnoze definitivnom patohistološkom analizom.

### 1.5.1. Anamneza

Kao i kod svih stanja zbog koji pacijent dolazi u stomatološku ordinaciju, prvi je korak svakako uzimanje temeljite anamneze u kojoj se osim pacijentovih tegoba saznaju i informacije o njegovu općem zdravlju, konzumaciji lijekova i životnim navikama. Detaljna anamneza može uvelike pomoći u postavljanju ispravne dijagnoze ili može usmjeriti na daljnje dijagnostičke postupke. Osim toga, iz anamneze mogu se saznati informacije koje mogu označavati kontraindikaciju za provođenje terapije ciste. Takva stanja mogu biti povezana s pacijentovim nekontroliranim sistemskim bolestima ili, primjerice, uzimanjem antikoagulantne terapije. Potrebno je dobiti i podatke o mogućem postojanju infektivnih bolesti ili bilo koje bolesti koja može kompromitirati cijeljenje rane ili ugroziti pacijentovo opće zdravlje.

### 1.5.2. Klinički pregled

Pregled bolesnika provodi se ekstraoralno i intraoralno. Glavni dijagnostički postupci kojima se terapeut koristi su inspekcija, palpacija te pregled zubala. Inspekcijom se nastoje uočiti bilo kakve asimetrije ili otekline koje mogu nastati kao posljedica rasta ciste i deformacije dijela čeljusti i mekog tkiva. Male ciste najčešće se ne mogu primijetiti samo inspekcijom jer cista u početku neprimjetno polako raste u kosti. Palpacijom na sumnjivo područje intraoralno može se osjetiti tvrdo i kuglasto zadebljanje koštane stijenke čeljusti koje je prekriveno sluznicom koja svojom bojom odgovara normalnoj sluznici. Kod većih cista palpacijom tanka koštana stijenka koja pokriva cistu može se udubiti, a nakon popuštanja pritiska vraća se u izvorni položaj. Uz to mogu se čuti krepitacije i takav nalaz naziva se fenomen pergament papira ili Dupuytrenov znak. Daljnjim rastom ciste može doći do potpune resorpcije koštane stijenke

iznad ciste te u tom slučaju sadržaj ciste prosijava kroz sluznicu, a pod prstima promjena fluktuiru (5).

### 1.5.3. RTG dijagnostika

Rendgenogram kao dijagnostička metoda u slučaju ciste pomaže u određivanju lokalizacije ciste i njezine veličine iako nije dovoljan za postavljanje konačne dijagnoze. Tehnike snimanja mogu biti intraoralne i ekstraoralne te dvodimenzionalne i trodimenzionalne. U dijagnostici cista čeljusti najčešće su korištene ortopantomogram kao dvodimenzionalna snimka koja prikazuje cijele čeljusti, a od trodimenzionalnih CT i CBCT, dok su MR i UZV rijetko u primjeni. Cista se na dvodimenzionalnim radiološkim snimkama uočava kao prosvjetljenje, oštro ograničeno od okolne zdrave kosti, a često je okružena sklerotičnim rubom. Ovisno o etiologiji ciste, ona može okruživati korijen zuba u njegovu apikalnom ili lateralnom dijelu. Također može obavijati krunu zuba i nalaziti se na mjestu razvoja neizniklog zuba ili može izgledati kao prosvjetljenje na mjestu ekstrahiranog zuba ako se radi o rezidualnoj cisti. Trodimenzionalne snimke daju precizne informacije o veličini i gustoći patološke promjene, a isto tako omogućavaju kirurgu planiranje puta kojim će joj pristupiti prilikom kirurškog zahvata. Važno je naglasiti da mnoge druge patološke tvorbe čeljusti radiološki mogu izgledati slično te je zbog toga u postavljanju definitivne dijagnoze potrebno koristiti što više dijagnostičkih metoda i međusobno ih povezivati (5).

### 1.5.4. Citološka dijagnostika

Pregled cističnog sadržaja može se obaviti punkcijom iz lumena ciste nakon čega se sadržaj razmaže, fiksira i oboji na predmetnom stakalcu te mikroskopira. Pod mikroskopom uz nespecifične elemente, kao što su odljuštene epitelne stanice, krvne stanice i masne stanice, mogu se uočiti kolesterinski kristalici koji su karakterističan nalaz za cističnu tvorbu. Punkcija ciste obavlja se na najizbočenijem mjestu, prilikom čega treba probiti tanku koštanu stijenkiju ako je preostala. Sadržaj dobiven punkcijom može biti kašast ili tekuć, ovisno o tome radi li se o neinficiranoj ili inficiranoj cisti. Neinficirane ciste tekućeg su, žućkastog bistrog sadržaja, dok su upaljene ciste ispunjene gnojnim sadržajem. Kašast sadržaj karakterističan je za ciste mekih tkiva kao što su epidermoidne ciste vrata (5).

### 1.5.5. Histopatološka dijagnostika

Svaku patološku tvorbu uklonjenu iz tijela nužno je poslati na patohistološku dijagnostiku



kako bi se mogla postaviti konačna dijagnoza. Patolog pod mikroskopom određuje o kojoj se vrsti epitela cistične tvorbe radi te postoji li mogućnost maligne transformacije promjene. Unatoč malom broju klinički dijagnosticiranih benignih tvorbi koje patohistološki imaju malignan karakter, potrebno je svaku novotvorevinu uklonjenu iz tijela poslati na histopatološku dijagnostiku. Ekonomska opravdanost patohistološkog pregleda svakog odstranjenog tkiva, pa i onda kada je slučaj klinički jasan, stoji u tome da je mnogo histopatoloških pregleda još uvijek jeftinije od liječenja jedne zloćudne bolesti (19).



## 1.6. Liječenje cista

Liječenje cista čeljusti tijekom povijesti provodilo se uporabom kemijskih sredstava i kirurškim pristupom.

### 1.6.1. Liječenje uporabom kemijskih sredstava

U suvremenoj medicini više se ne koriste kemijska sredstva jer se takvi postupci izvode izvan direktne kontrole oka i ne postoji način na koji se može odrediti koliko je duboko djelovalo kemijsko sredstvo. Isto tako, jedini način da se postavi dijagnoza promjene jest enukleacija i patohistološka obrada, što znači da ne možemo biti sigurni prije aplikacije kemijskog sredstva da se stvarno radi o cisti. Uz to, ponavljanjem uštrcavanja kemijskih sredstava u cistu omogućava se razvoj infekcije i njezino širenje (5).

### 1.6.2. Kirurško liječenje

Kirurško liječenje cista može se podijeliti na liječenje malih i velikih cista.

#### 1.6.2.1. Kirurško liječenje malih cista

Male ciste su one promjera do 3 centimetra, odnosno one koje iza sebe ostavljaju šupljinu u kosti koja se može u potpunosti ispuniti krvnim ugruškom. Takve ciste liječe se metodom nazvanom Partsch II, kojom se učini izljuštenje ciste. Cisti se pristupa dizanjem mukoperiostalnog režnja i preparacijom otvora u kosti frezom ili okruglim svrdlom. Zatim se cista izljušti u cijelosti tupom stranom raspatorija. Cista se ispere 3 % vodikovim peroksidom, kojim se provjeri ima li ostataka cistične čahure. Nakon toga obavi se toaleta rane i naposljetku se sve prekrije mukoperiostalnim režnjem. Da bi se spriječila infekcija ugruška, pacijenta treba u postoperativnom razdoblju zaštititi antibioticima, savjetovati mu hladne obloge i dati upute o provođenju oralne higijene (5).

#### 1.6.2.2. Kirurško liječenje velikih cista

Kirurško liječenje velikih cista čeljusti nije moguće postići samo enukleacijom jer su koštane šupljine mnogo veće i ne mogu se ispuniti krvnim ugruškom. Isto tako, kost može biti suviše

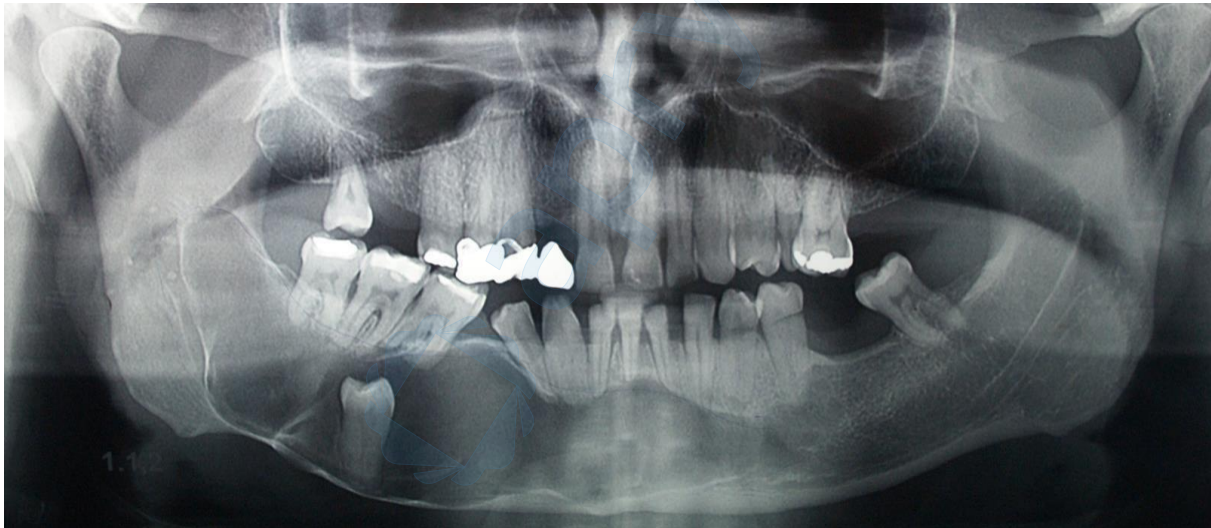tanka te tijekom ili nakon operacije može doći do frakture. Zbog same veličine ciste teško ju je potpuno izljuštiti i može se dogoditi da zaostane neki fragment cistične čahure, što će uzrokovati nastanak recidiva. Do prije dvadesetak godina sve velike ciste donje čeljusti operirale su se po metodi Partsch I. Ta metoda naziva se marsupijalizacija, odnosno otvaranje cistične šupljine u usnu šupljinu, čime se omogućava istjecanje sadržaja ciste i sprječava daljnji rast. Čahura ciste ne ljušti se, već se dio sluznice usne šupljine ispreparira i ubaci u šupljinu ciste s nadom da će je u potpunost i obložiti, zbog čega cista više neće postojati. S vremenom epitel počinje poprimati odlike epitela usne šupljine, a sama se šupljina u kosti smanjuje (5). Kirurške metode liječenja velikih cista gornje čeljusti svode se na marsupijalizaciju, to jest otvaranje cistične šupljine prema jednoj od anatomskih šupljina. Cista se može otvoriti prema maksilarnom sinusu ako je on dovoljno velik i bez bilo kakvih upalnih promjena, prilikom čega se sluznica sinusa ispreparira i ubaci u šupljinu ciste. Ako nije moguće povezati cistu s maksilarnim sinusom, tada se ona otvara u donji nosni hodnik. Otvaranje ciste prema anatomskim šupljinama u gornjoj čeljusti za razliku od donje uključuje i ljuštenje ciste. Cistična šupljina i sinus tamponiraju se 200 %-tnom jodoform gazom koja se spusti u usta kroz rez u području forniksa ispred koštane šupljine. Na taj način sprječava se nakupljanje krvi u koštanoj šupljini i omogućuje njezino zarastanje preko vezivnog tkiva koje s vremenom okoštava (5).

Tijekom godina razvijale su se brojne metode liječenja velikih cista donje čeljusti. Danas postoje dvofazni načini liječenja, kombinacije metode Partsch II s uporabom aloplastičnih, autolognih ili heterolognih koštanih nadomjestaka, s dekortikacijom ili resekcijom jedne čeljusne stijenke, s primjenom trajne postoperativne sukcije, a sve u svrhu što bržeg liječenja već nakon prvoga kirurškog zahvata (20).

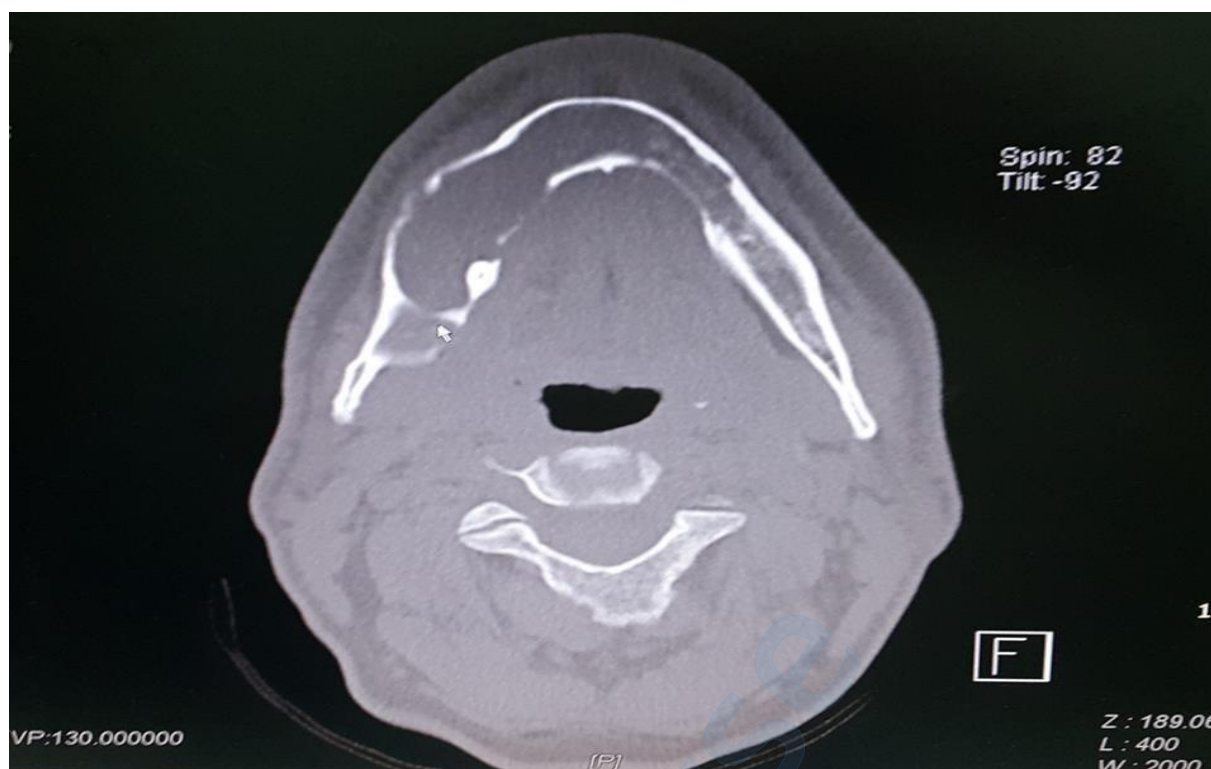


## **2. PRIKAZ SLUČAJA**

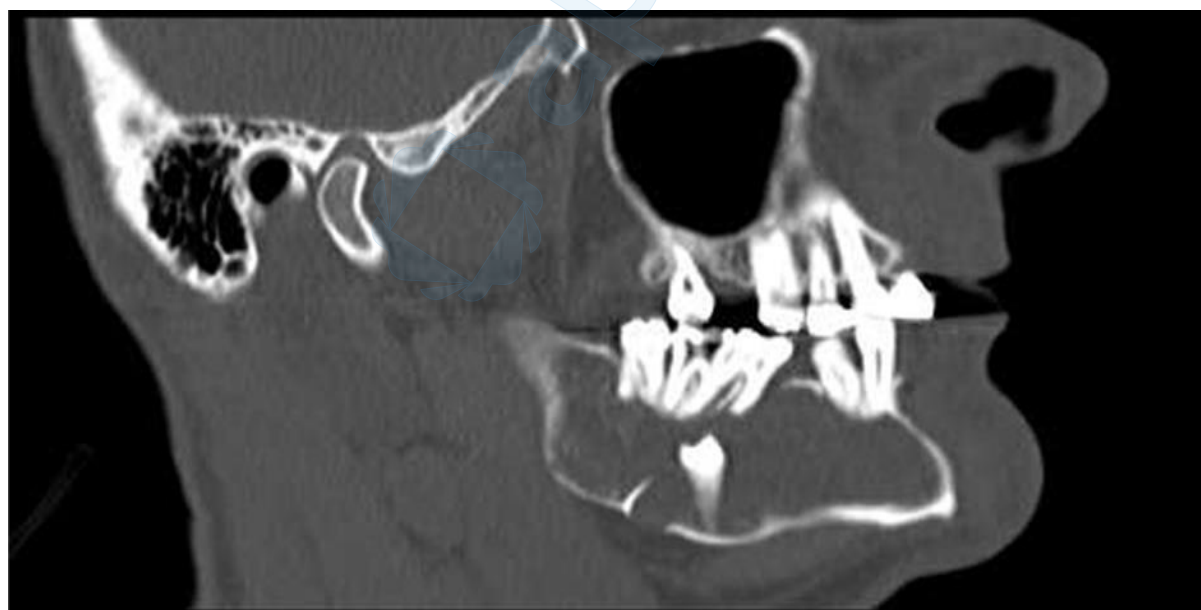Pacijent D. S. rođen 1969. godine javlja se u oralnokiruršku ambulantu zbog otekline u vestibulumu donje čeljusti desno. Na ortopantomogramu vidljivo je prosvjetljenje nalik cisti u području od sredine uzlaznog kraka mandibule desno do područja zuba 35. Unutar prosvjetljenja uočava se i impaktirani zub 45. Pacijent je dodatno naručen na CT mandibule kako bi se jasnije prikazala veličina tvorbe. Palpatorno napuhana mandibula. Izbočenje je posebno istaknuto u području korpusa mandibule desno. Histopatološki nalaz nakon biopsije potvrdio je da se radi o cisti i postavio dijagnozu keratociste. Mjesec dana nakon biopsije proveden je operativni zahvat u općoj anesteziji u kojem je odstranjan veći dio cistične promjene te alveotomiran zub 45. Intraoperativno postavljena je jodoform gaza, koja je držala otvorenu komunikaciju sa cistom. Pacijent je imao jodoform gazu ukupno 3 tjedna uz zamjene svakih tjedan dana. Nakon toga uzet je intraoralno otisak i izrađen je akrilatni opturator. Obzirom da je terapija trajala prilično dugo, na povremenim kontrolama se akrilatni opturator smanjivao kako bi se i koštana šupljina smanjivala.



Slika 1. Ortopantomogram s vidljivim cističnim prosvjetljenjem i distopično položenim zubom 45.  
Preuzeto s dopuštenjem autora: prof. dr. sc. Berislav Perić

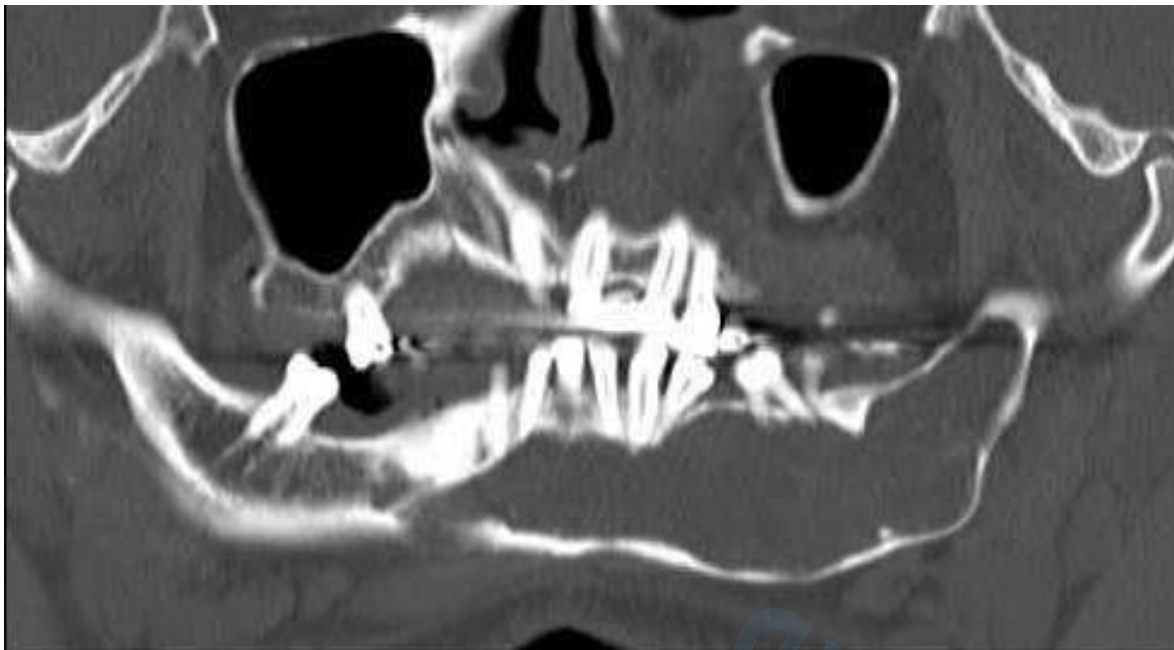


Slika 2. CT-snimka (transverzalni presjek).  
Preuzeto s dopuštanjem autora: prof. dr. sc. Berislav Perić

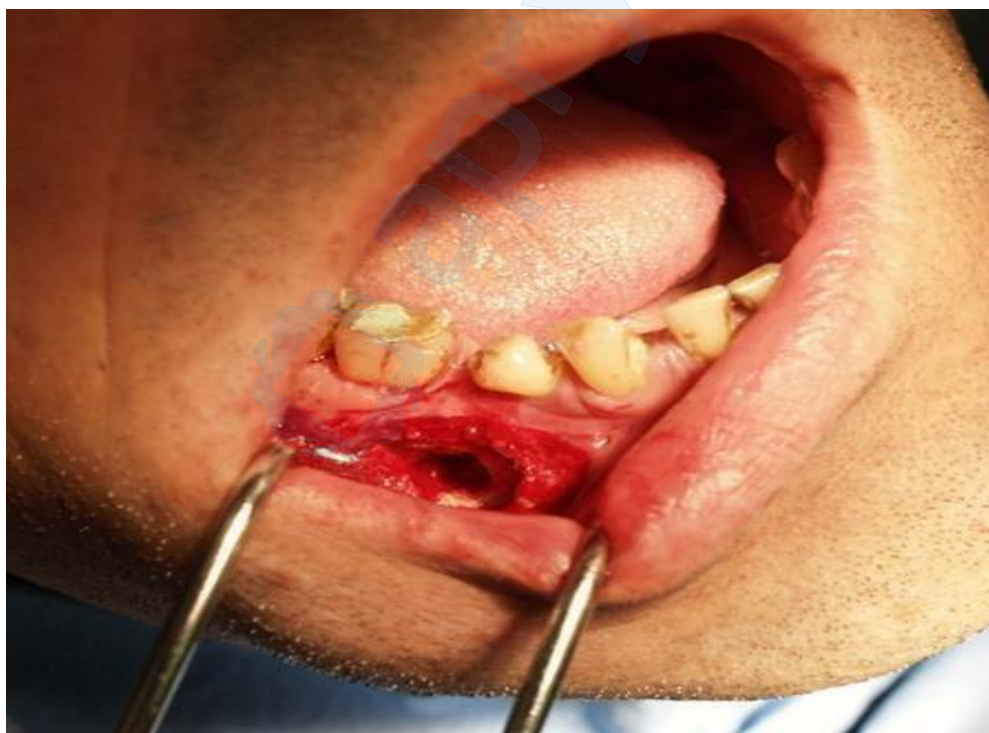

Slika 3. CT-snimka (sagitalni presjek).  
Preuzeto s dopuštanjem autora: prof. dr. sc. Berislav Perić

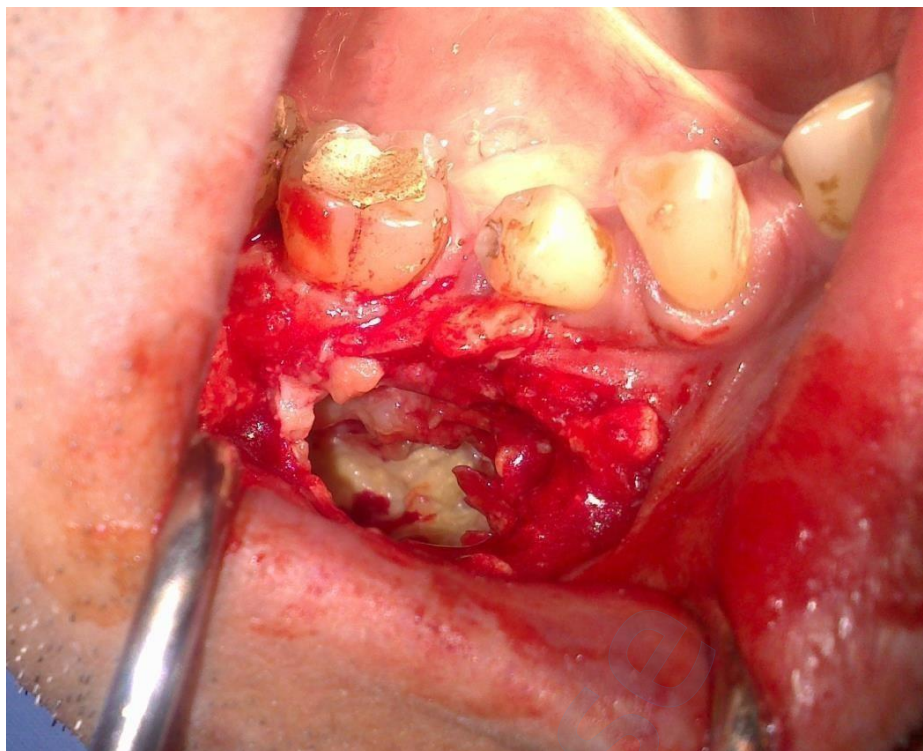




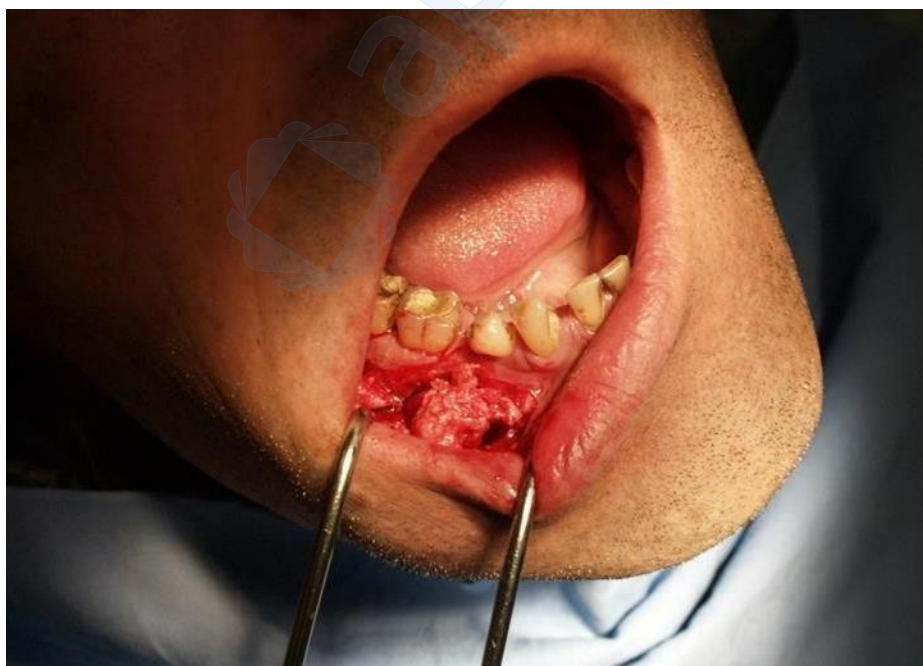Slika 4. CT-snimka (aksijalni presjek).  
Preuzeto s dopuštanjem autora: prof. dr. sc. Berislav Perić



Slika 5. Resorbiran bukalni kortikalis desnog korpusa mandibule, te se uzme uzorak za PHD analizu.  
Preuzeto s dopuštanjem autora: prof. dr. sc. Berislav Perić

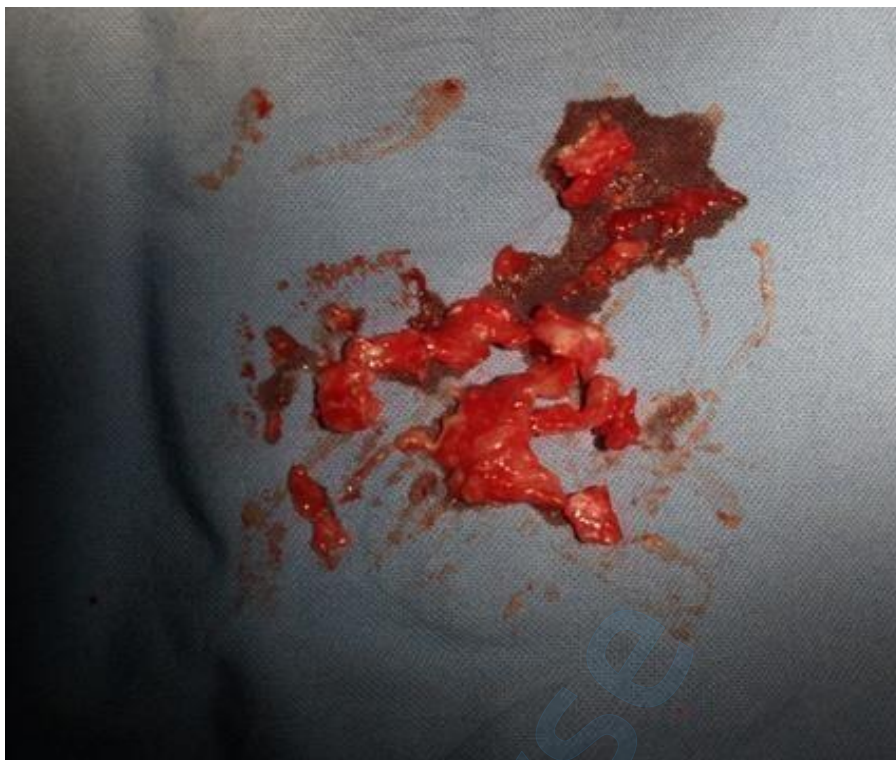

Slika 6. Klinički izgled kod biopsije.  
Preuzeto s dopuštenjem autora: prof. dr. sc. Berislav Perić

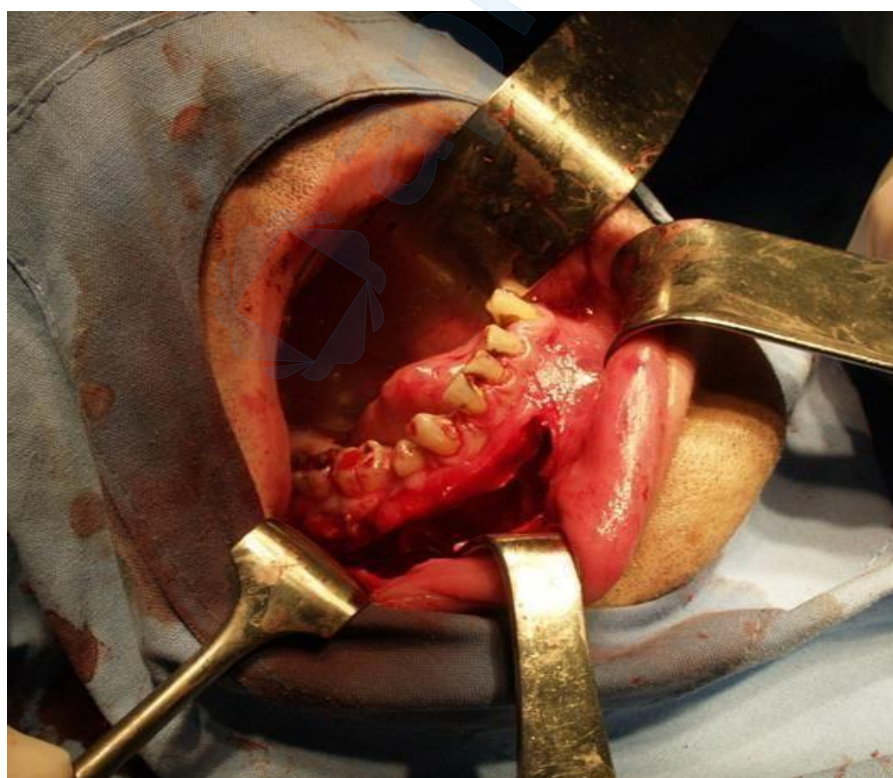


Slika 7. Uzorak za PHD intraoralno.  
Preuzeto s dopuštenjem autora: prof. dr. sc. Berislav Perić

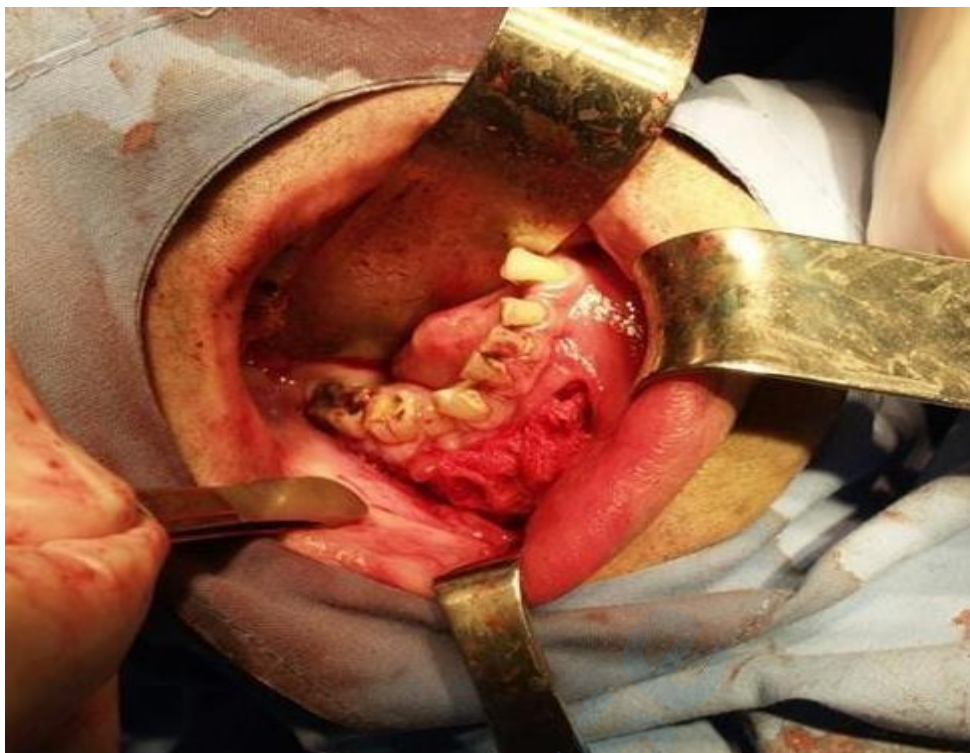




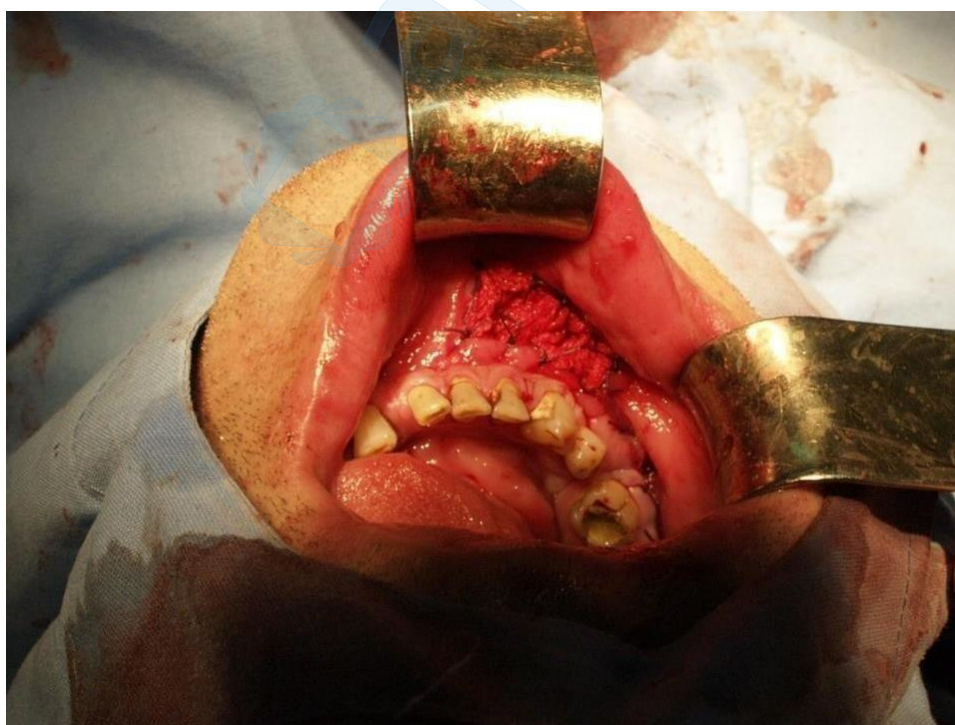
Slika 8. Uzorak za PHD.  
Preuzeto s dopuštanjem autora: prof. dr. sc. Berislav Perić



Slika 9. Prikaz citične promjene.  
Preuzeto s dopuštanjem autora: prof. dr. sc. Berislav Perić



Slika 10. Tamponiranje jodoform gazom.  
Preuzeto s dopuštanjem autora: prof. dr. sc. Berislav Perić

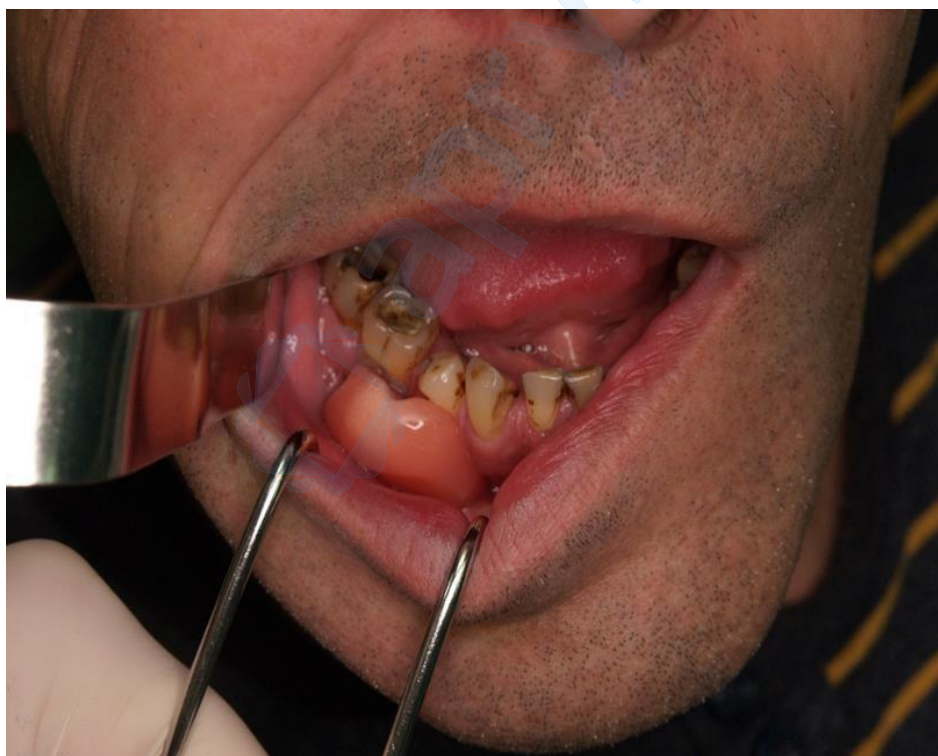


Slika 11. Postavljane i fiksacija jodoform gaze.  
Preuzeto s dopuštanjem autora: prof. dr. sc. Berislav Perić

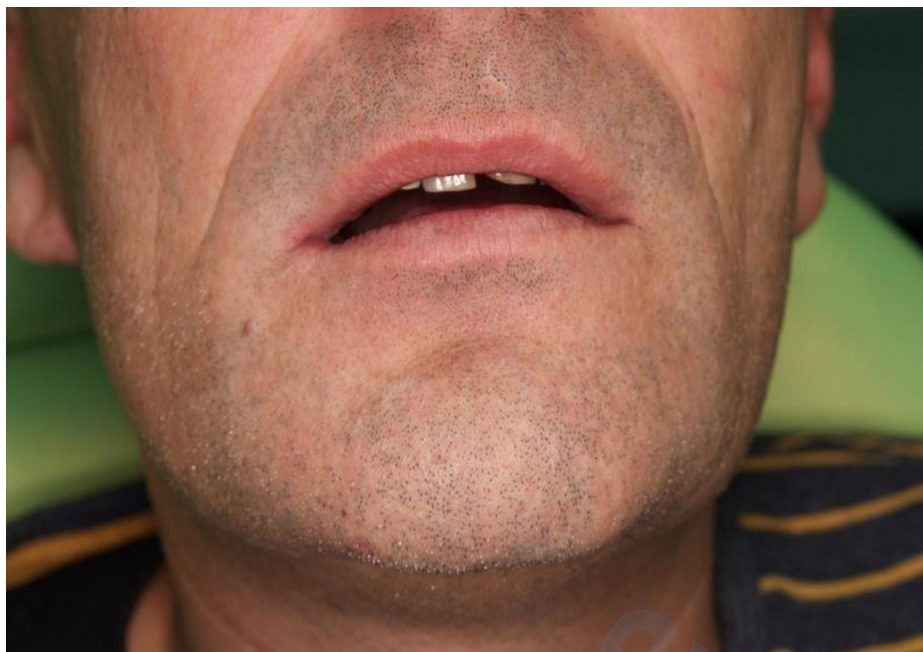



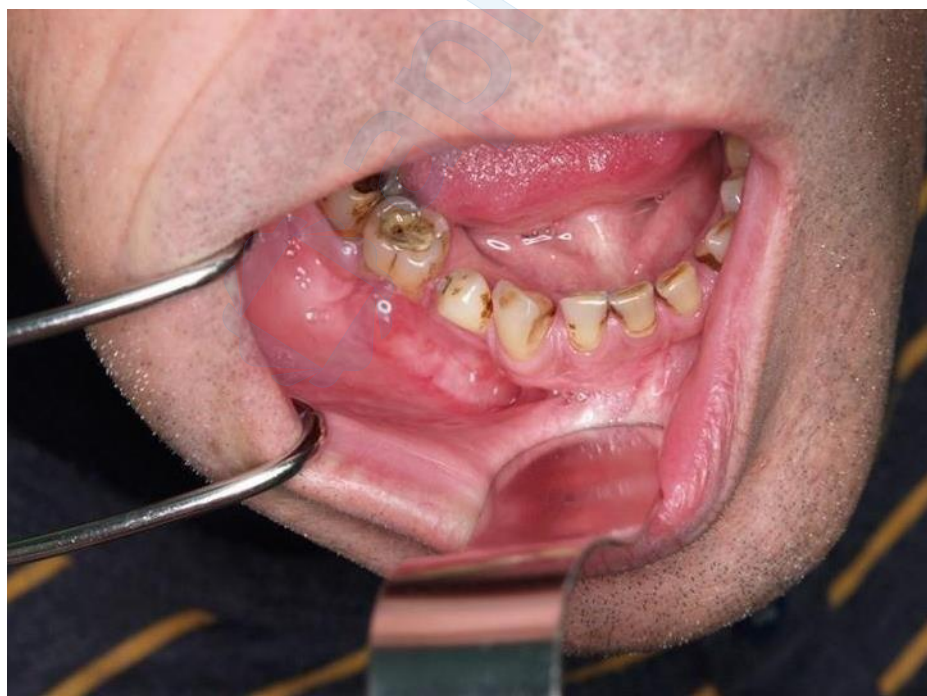Slika 12. Opturator.  
Preuzeto s dopuštanjem autora: prof. dr. sc. Berislav Perić



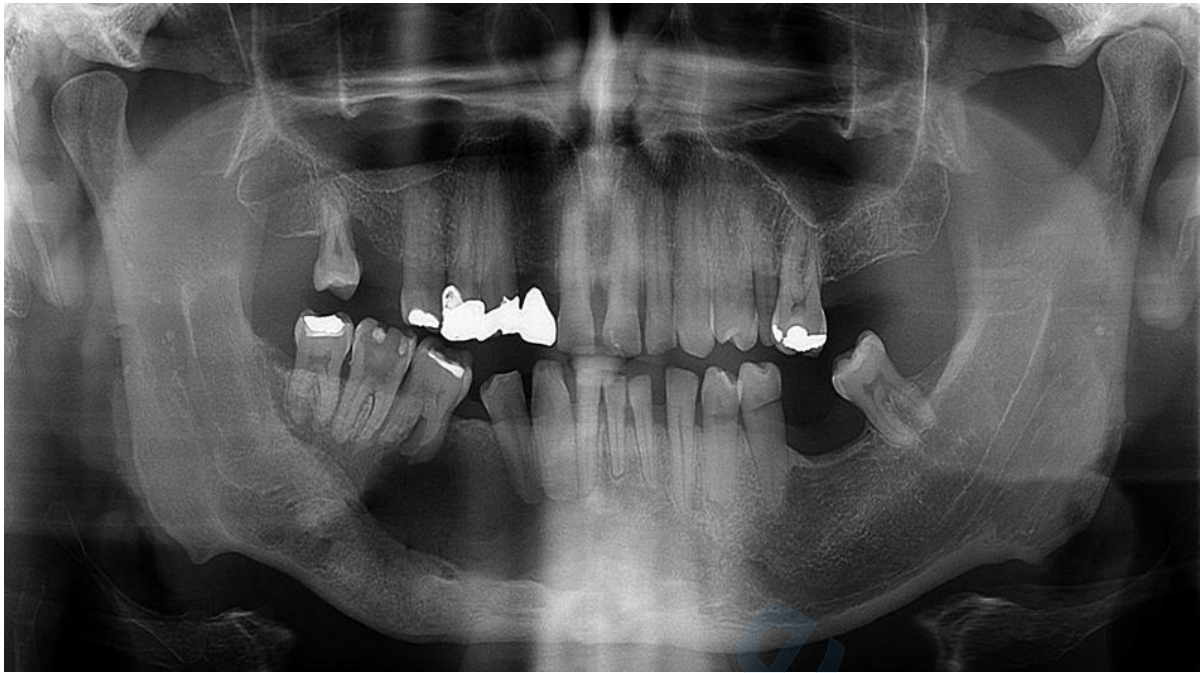
Slika 13. Opturator u ustima pacijenta.  
Preuzeto s dopuštanjem autora: prof. dr. sc. Berislav Perić



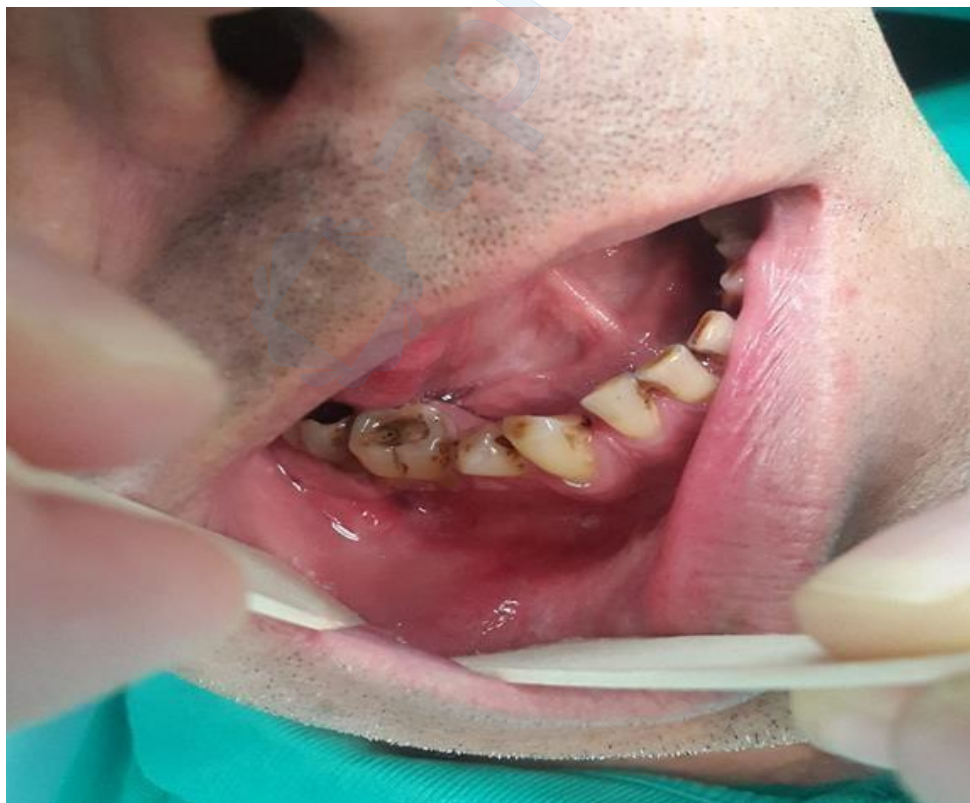Slika 14. Ekstraoralni prikaz pacijenta s opturatorom u ustima.  
Preuzeto s dopuštanjem autora: prof. dr. sc. Berislav Perić



Slika 15. Kontrolni pregled nakon 2 godine.  
Preuzeto s dopuštanjem autora: prof. dr. sc. Berislav Perić



Slika 16. Kontrolni rendgenogram nakon 3 godine.  
Preuzeto s dopuštanjem autora: prof. dr. sc. Berislav Perić



Slika 17. Intraoralni nalaz nakon 3 godine.  
Preuzeto s dopuštanjem autora: prof. dr. sc. Berislav Perić



### **3. RASPRAVA**



Ciste čeljusti unatoč velikoj učestalosti ne predstavljaju problem u terapijskom smislu jer ih se najveći broj otkriva i liječi dok su još manjeg promjera. U početku ne daju nikakve značajne i specifične simptome sve dok ne narastu dovoljno da počinju pritiskati okolne strukture. Najčešći su simptomi izbočenja kosti, bol, parestezije te pomičnost okolnih zuba. Najčešće ciste koje se javljaju u području čeljusti su radikularne ciste, folikularne ciste i odontogene keratociste. Često se otkrivaju na rendgenskoj slici kao slučajan nalaz, prilikom čega se daljnjim dijagnostičkim postupcima treba utvrditi radi li se uistinu o cisti ili nekoj drugoj patološkoj tvorbi. Diferencijalno-dijagnostički kod velikih cista čeljusti može se posumnjati na ameloblastom, što uvelike mijenja terapijski pristup. Konačna dijagnoza postavlja se tek nalazom biopsije (3).

Odontogena keratocista okružena je keratiniziranim pločastim epitelom, ima visok rizik za recidiv, a klinički tijek joj je agresivan i može biti povezan je s Gorlin-Goltzovim sindromom (21). Predstavlja oko 10 % svih odontogenih cista, a javlja se u svim dobnim skupinama, s najvećom incidencijom u trećem desetljeću života (22, 23). Odontogene keratociste češće se javljaju kod muškaraca mlađih od 40 godina, u stražnjem dijelu donje čeljusti (24). Upravo ta činjenica odgovara pacijentu prikazanu u ovom slučaju.

Pacijentu je nakon uzimanja biopsije i patohistološke analize potvrđena dijagnoza keratociste te se moglo krenuti u terapijski postupak marsupijalizacije uz istovremeno odstranjenje neizniklog zuba 45. Otvaranjem ciste u usnu šupljinu i ubacivanjem sluznice usne šupljine u cistu te tamponiranjem jodoform gazom, a kasnije opturatorom cista je izgubila potencijal rasta i stvorili su se uvjeti za početak cijeljenja koštanog defekta. Terapija ovom metodom može dovesti do izlječenja, a s druge strane dovoljno je poštena, zbog čega je kontinuitet kosti sačuvan i nije se trebalo pristupiti osteosintezi ili osteoplastici mandibule. Negativna strana u liječenju ovakvom metodom je dugotrajnost procesa cijeljenja i ponekad teška suradnja s pacijentima u provođenju planirane terapije. U početnoj fazi marsupijalizacije pacijenti se često žale na otežano održavanje oralne higijene, te ponekad poteškoće u svakodnevnom funkcioniranju, ali vremenom se obično priviknu na takvu situaciju. Nakon izrade opturatora i davanja uputa o održavanju oralne higijene kod pacijenta se na idućim kontrolama moglo uočiti značajno stvaranje kosti i zatvaranje koštane šupljine, što je potvrdilo ispravnost odabranog kirurškog zahvata.



#### **4. ZAKLJUČAK**



Marsupijalizacija, kao jedna od starijih metoda liječenja cista čeljusti, i danas ima relativno široku primjenu jer predstavlja najpoštedniji način liječenja velikih cista. Otvaranjem cistične šupljine u usnu šupljinu, osobito u donjoj čeljusti omogućava se istjecanje sadržaja ciste i sprječava njezin daljnji rast. Na taj način cista gubi autonomni potencijal za rast. Čahura ciste u donjoj čeljusti ne ljušti se (ili se samo djelomično ukloni), već se dio sluznice usne šupljine ispreparira i ubaci u šupljinu ciste, kako bi sluznica s vremenom obložila cistično područje i na taj način onemogućila rast ciste. S vremenom epitel počinje poprimati odlike epitela usne šupljine, a sama se šupljina u kosti smanjuje. Navedena metoda se se ranijih godina koristila češće i u gornjoj čeljusti, ljuštenjem ciste i otvaranjem koštane šupljine prema maksilarnom sinusu ili donjem nosnom hodniku te ubacivanjem prethodno isprepariranog dijela sluznice kroz koštani prozor, ali se danas suvremenim rinološkim metodama takva tehnika praktički napustila. Cističnu šupljinu i sinus potrebno je zaštititi od infekcije i nakupljanja krvi tamponiranjem 200 %-tnom jodoform gazom koja se spusti u usta kroz rez u području forniksa ispred koštane šupljine. Na taj način omogućava se stvaranje vezivnog tkiva koje s vremenom okoštava i dovodi do uspjeha terapije. Marsupijalizacija pruža zadovoljavajuće rezultate bez osobitih komplikacija. Njome se mogu prevenirati prijelomi čeljusti zbog zaostatka tanke koštane stijenke, a isto tako mala je mogućnost oštećenja okolnih anatomskih struktura kao što su žile i živci i zbog toga su hipoestezije ili parestezije vrlo rijetke komplikacije. Negativne strane marsupijalizacije su otežano održavanje oralne higijene te sama dugotrajnost procesa smanjivanja koštane šupljine koja često može trajati i više od godinu dana. U postoperativnom razdoblju pacijent nosi opturator koji sprječava nakupljanje hrane u šupljini i olakšava održavanje oralne higijene. Zato je iznimno važna dobra suradnja na relaciji liječnik i pacijent.



## **5. LITERATURA**

1. Kuna, T. Ciste čeljusti, mekih tkiva usne šupljine i okolnih područja. Sonda. 2003;5(8,9):42-5.
2. Pechalova, P., Bakardjiev, A. Ciste u čeljusti: kliničko ispitivanje 621 slučaja. Acta Stomatol Croat. 2009;43(3):215-224.
3. Orihovac, Ž., Vidaković, B., Vujnovac, T. Kirurško liječenje velike ciste donje čeljusti – Med Jad 2008; 38(1-2): 53-58.
4. Miše, I. Oralna kirurgija. 3rd ed. Zagreb: Medicinska naklada; 1991.
5. Knežević, G. Oralna kirurgija, 2. dio. 1st ed. Zagreb: Medicinska naklada; 2003.
6. Lukšić, I. i sur. Maksilofacijalna kirurgija. Zagreb: Naklada Ljevak, 2019.
7. Soluk-Tekkesin, M., Wright, J. M. The World Health Organization classification of odontogenic lesions: a summary of the changes of the 2017 (4th) edition. Turk Patoloji Derg. 2018;34(1):1-18.
8. Forsell, K. The primordial cyst. A clinical and radiographic study, Proc Finn Dent Soc 1980;76:129.
9. Bajpai, M., Pardhe, N., Aroraa, M., Chandolia, B. Ortho Keratinized Odontogenic Cyst with Dentinoid Formation. J Coll Physicians Surg Pak. 2017;27(9):110-1.
10. Fantasia, J. E. Lateral periodontal cyst. An analysis of forty-six cases, Oral Surg 1979;48:237.
11. Cohen, D. A., Neville, B. W., Damm, D. D., White, D. K. The lateral periodontal cyst: a report of 37 cases. J Periodontol. 1984;55(4):230-4.
12. Neville, B. W., Damm, D. D., Allen, C. M., Bouquot, J. E. Oral and maxillofacial pathology. 4th ed. Philadelphia: 2015. p. 678-731.
13. Hayes, P. A. Hamartomas, eruption cyst, natal tooth and Epstein pearls in a newborn.

- ASDC J DentChild. 2000;67(5):365-8.
14. Viveiros, S. K., de Carvalho Pinho, R. F., Custódio, M., de Sousa S. C., dos Santos Pinto Jr., D. A rareodontogenic cyst: Gingival cyst of the adult. A series of 20 new cases from a single center. J Craniomaxillofac Surg. 2019;47(4):647-50.
  15. Figueiredo, N. R., Meena, M., Dinkar, A. D., Khorate, M. Calcifying epithelial odontogenic cyst of the mandible. J Oral Res Rev. 2014;6(2):57-60.
  16. Nayyer, N. V., Macluskey, M., Keys, W. Odontogenic cysts – an overview. Dent Update. 2015;42(6):548–55.
  17. Levarek, R. E., Wiltz, M. J., Kelsch, R. D., Kraut, R. A. Surgical management of the buccal bifurcation cyst: bone grafting as a treatment adjunct to enucleation and curettage. J Oral Maxillofac Surg. 2014;72(10):1966-73.
  18. Matiakis, A., Papadimas, C., Tzerbos, F. Nazolabijalna cista: prikaz slučaja i pregled literature. Acta stomatol Croat. 2013;47(4):342-347.
  19. Macan, D., Kober, P., Knežević, G., Grgurević, J., Švajhler, T., Krmpotić, I. et. al. Usporedba kliničke i patohistološke dijagnoze u oralnoj kirurgiji. Acta Stomatol. Croat. 1991;25;183- 84.
  20. Kotarac Knežević, A., Knežević, G., Perić, B. Marsupijalizacija u liječenju čeljusnih cista. Acta Stomatol Croat. 2010;44(1):53-60.
  21. Kaczmarzyk, T., Stypułkowska, J., Tomaszewska, R. Update of the WHO classification of odontogenic and maxillofacial bone tumours. J Stomatol. 2017;70(5):484–506.
  22. Bilodeau, E. A., Collins, B. M. Odontogenic Cysts and Neoplasms. Surg Pathol Clin. 2017 Mar 1;10(1):177–222.
  23. Johnson, N. R., Gannon, O. M., Savage, N. W., Batstone, M. D. Frequency of odontogenic

cysts and tumors: a systematic review. *J Investig Clin Dent*. 2014;5(1):9–14.

24. Waldron, C. A. Odontogenic Cysts and Tumors. In: Neville BW, Damm DD, Allen CM, Bouquot JE, editors. *Oral and Maxillofacial Pathology*, 3rd Edition. 3rd edition. St. Louis, Mo: Saunders; 2008. p. 678–740.





## **6. ŽIVOTOPIS**

Marko Švanderlik rođen je 9. rujna 1998. godine u Zagrebu. Završio je osnovnu školu Bukovac, gdje je dobio nagradu za najboljeg učenika svoje generacije, te II. gimnaziju u Zagrebu. Godine 2017. upisao je Stomatološki fakultet Sveučilišta u Zagrebu. Tijekom studija radio je razne poslove, a najviše u geodetskoj struci i u transportima diplomacije. Uz to, volontirao je u Hitnoj stomatološkoj službi u Zagrebu.

Tijekom studija bio je kapetan odbojkaške ekipe Stomatološkog fakulteta i dio najuspješnije Humanijade u povijesti Stomatološkog fakulteta u Zagrebu.

