

# Mini implantati - prikaz slučaja

---

**Dragušica, Doris**

**Professional thesis / Završni specijalistički**

**2023**

*Degree Grantor / Ustanova koja je dodijelila akademski / stručni stupanj:* **University of Zagreb, School of Dental Medicine / Sveučilište u Zagrebu, Stomatološki fakultet**

*Permanent link / Trajna poveznica:* <https://um.nsk.hr/um:nbn:hr:127:103915>

*Rights / Prava:* [Attribution-NonCommercial 4.0 International/Imenovanje-Nekomercijalno 4.0 međunarodna](#)

*Download date / Datum preuzimanja:* **2025-02-26**



*Repository / Repozitorij:*

[University of Zagreb School of Dental Medicine Repository](#)





Sveučilište u Zagrebu

Stomatološki fakultet

Doris Dragušica

# **MINI IMPLANTATI – Prikaz slučaja**

POSLIJEDIPLOMSKI SPECIJALISTIČKI RAD

Zagreb, 2023.

Rad je ostvaren u Zavodu za fiksnu protetiku i Zavodu za mobilnu protetiku Stomatološkog fakulteta Sveučilišta u Zagrebu.

Naziv poslijediplomskog specijalističkog studija: Dentalna implantologija

Mentor rada: prof.dr.sc. Ketij Mehulić, Zavod za fiksnu protetiku, Stomatološki fakultet, Sveučilište u Zagrebu

Lektor hrvatskoga jezika: Katica Zovkić, prof.

Lektor engleskoga jezika: Gordana Dragušica, prof.

Sastav Povjerenstva za ocjenu poslijediplomskog specijalističkog rada:

1. \_\_\_\_\_
2. \_\_\_\_\_
3. \_\_\_\_\_

Sastav Povjerenstva za obranu poslijediplomskog specijalističkog rada:

1. \_\_\_\_\_
2. \_\_\_\_\_
3. \_\_\_\_\_

Datum obrane rada: \_\_\_\_\_

Rad sadrži: 48 stranica

23 slike

1 CD

Rad je vlastito autorsko djelo, koje je u potpunosti samostalno napisano uz naznaku izvora drugih autora i dokumenata korištenih u radu. Osim ako nije drukčije navedeno, sve ilustracije (tablice, slike i dr.) u radu izvorni su doprinos autora poslijediplomskog specijalističkog rada. Autor je odgovoran za pribavljanje dopuštenja za korištenje ilustracija koje nisu njegov izvorni doprinos, kao i za sve eventualne posljedice koje mogu nastati zbog nedopuštanja preuzimanja ilustracija, odnosno propusta u navođenju njihovog podrijetla.

## **Zahvala**

Zahvaljujem se mentorici prof.dr.sc. Ketij Mehulić na uloženoj trudu i vremenu koje mi je posvetila te svim uputama i savjetima koje mi je rado pružala tijekom studiranja i pisanja ovoga rada.

Zahvaljujem se dr.sc. Ines Kovačić na pomoći prilikom izrade rada i ustupanju fotografija.

Zahvaljujem svojoj obitelji i prijateljima na podršci koju su mi pružali tijekom studiranja.

## **Sažetak**

### **MINI IMPLANTATI – Prikaz slučaja**

Mini dentalni implantati unaprijedili su i olakšali protetsku terapiju kod pacijenata koji nemaju dovoljno kosti za standardne implantate. Danas postoje različite vrste mini dentalnih implantata, od 1,8 do 2,5 mm u promjeru, s različitim vrstama glava za retenciju. Za ugradnju mini implantata potrebne su manje invazivne kirurške tehnike s obzirom da se mogu ugrađivati tehnikom bez odizanja režnja. Mini implantati povezuju se s dobrom primarnom stabilnošću, malim gubitkom koštanog tkiva, brzim zacjeljivanjem, malom postoperativnom nelagodnom, malim komplikacijama te visokom stopom preživljavanja. Pacijentima omogućuju zadovoljstvo i bolju kvalitetu života. Mini implantati trebali bi se uzeti u obzir za pokrovne proteze u slučajevima kada nema dovoljno kosti za standardne implantate i kod pacijenata koji nisu zadovoljni konvencionalnim protezama. Svrha rada je objasniti primjenu mini implantata u dentalnoj medicini i to prvenstveno u sanaciji djelomično bezubih pacijenata s reduciranom kosti.

**Ključne riječi:** mini implantati; primarna stabilnost; stopa preživljavanja; pokrovne proteze

## **Summary**

### **MINI IMPLANTS - Case Report**

Mini dental implants have improved and facilitated prosthodontics therapy in patients with insufficient bone for standard implants. Today there are different types of mini dental implants, from 1,8 to 2,5 mm in diameter, with different types of retention heads. The placement of mini implants requires less invasive surgical techniques, since they can be placed using a technique without removing the flap. Mini implants are associated with good primary stability, low bone tissue loss, rapid healing, low postoperative discomfort, low complications, and a high survival rate. They provide patients with satisfaction and a better quality of life. Mini implants should be considered for overdentures in cases where there is insufficient bone for standard implants and in patients who are not satisfied with conventional dentures. The purpose of the paper is to explain the application of mini implants in dental medicine, primarily in the rehabilitation of edentulous patients with reduced bone.

**Keywords:** mini implants; primary stability; survival rate; overdentures

## SADRŽAJ

1. UVOD .....	1
1.1. Histološka građa alveolarne kosti .....	4
1.2. Gubitak zuba i atrofija kosti .....	5
1.3. Gustoća kosti .....	6
1.4. Proteze retinirane implantatima .....	7
1.5. Mini dentalni implantati .....	8
1.5.1. Ugradnja mini implantata i kirurški postupak .....	8
1.5.2. Komplikacije u terapiji s mini implantatima .....	10
1.5.3. Indikacije za primjenu mini implantata .....	10
1.5.4. Kontraindikacije za primjenu mini implantata.....	11
1.5.5. Prednosti u primjeni mini implantata u odnosu na standardne .....	11
1.5.6. Nedostatci u primjeni mini implantata.....	12
1.5.7. Upotreba mini implantata u različitim protetskim radovima .....	12
1.5.7.1. Mini implantati za retenciju mobilne pokrovne proteze kod potpune bezubosti .....	12
1.5.7.2. Mini implantati kod djelomične bezubosti.....	14
1.5.7.3. Mini implantati za retenciju i stabilizaciju mobilne djelomične ili potpune proteze u kombinaciji s drugim retencijskim elementima .....	15
1.5.7.4. Mini implantati za retenciju fiksnog protetskog rada.....	15
1.5.7.5. Kratki mini implantati za retenciju donje pokrovne proteze kod potpune bezubosti.....	17
1.5.7.6. Održavanje higijene mini implantata i kontrolni pregledi.....	19
2. PRIKAZ SLUČAJA .....	21
3. RASPRAVA.....	36
4. ZAKLJUČAK .....	39
5. LITERATURA.....	41
6. ŽIVOTOPIS .....	47

## **Popis skraćenica**

FDA - (engl. *U.S. Food and Drug Administration*), Američka uprava za hranu i lijekove

CBCT - (engl. *Cone-beam Computed Tomography*), *Cone-Beam* kompjutorizirana tomografija

ITI - (engl. *International Team for Implantology*), Međunarodni tim za implantologiju



## **1. UVOD**

Nadoknada izgubljenog zuba oduvijek je bila izazov. Standardni način nadomještanja izgubljenih zubi bio je s djelomičnom ili potpunom protezom. Napretkom znanosti i tehnologije omogućena su bolja rješenja, ugodnija za pacijenta. Rehabilitacija stomatognatog sustava obuhvaća uspostavljanje funkcije, govora, estetike te zdravlja pacijenta. Oseintegracija postala je temelj moderne implantologije, što je i dovelo do usavršavanja implantoprotetske terapije (1).

Suvremena implantologija pruža puno mogućnosti za uspješno liječenje svih oblika bezubosti. Širina implantata može biti različitog promjera, od 1,8 mm do 7 mm. Mini implantati su kao i standardni implantati napravljeni od biokompatibilnog materijala, ali su kraći i promjer im je manji (do 2,5 mm) (2).

U početku su korišteni kao privremena rješenja s ciljem da se kasnije zamijene implantatima standardne širine, ali su pokazali dobru stabilnost i cijeljenje pa ih je od 1997. godine *Food and Drug Administration* (FDA) odobrila za trajne radove (3).

Za ugradnju mini implantata potrebne su manje invazivne kirurške tehnike s obzirom da se mogu ugrađivati tehnikom bez odizanja režnja. Mini implantati povezuju se s dobrom primarnom stabilnošću, malim gubitkom koštanog tkiva, brzim zacjeljivanjem, malom postoperativnom nelagodnom, malim komplikacijama te visokom stopom preživljavanja. Pacijentima omogućuju zadovoljstvo i bolju kvalitetu života (3).

Kvaliteta i kvantiteta kosti obično određuju koliko implantata treba i koja će se vrsta implantata upotrijebiti. Pokrovne proteze nošene implantatima imaju dugoročno dobre rezultate, ali često nije moguće napraviti takav rad zbog zdravstvenog stanja pacijenta, zbog velikog gubitka kosti u bukolingvalnom smjeru što otežava postavljanje implantata, te financijske nemogućnosti pacijenta. Dobra strana mini implantata je ta da ponekad nije potrebno odizati režanj, čime se smanjuje postoperativna bol. Ostale prednosti uključuju proširivanje kosti, postavljanje zahtijeva minimalnu osteotomiju što dovodi do dodatne opskrbe kosti krvlju. Također, omogućuju lako uklanjanje u slučaju neuspjeha uz minimalnu kiruršku intervenciju.

Uočeno je veliko zadovoljstvo pacijenata koji koriste proteze poduprte mini implantatima u smislu udobnosti, retencije, sposobnosti govora i žvakanja te svakako estetike. To su neki od čimbenika koji su bitni pacijentima jer im poboljšavaju kvalitetu života u usporedbi s konvencionalnim protezama i zbog čega pristaju na terapiju mini implantatima (4).

Proteze poduprte implantatima nude brojne prednosti poput: smanjenog pomicanja proteze, smanjenja resorpcije kosti, bolje okluzije i bolje pozicioniranje zubi, bolje estetike, poboljšanog smjera okluzalnog opterećenja i održavanja vertikalne dimenzije (3).

Mini implantati mogu se usporediti sa standardnim implantatima, ali za razliku od njih, napravljeni su od jednodijelnog titanskog vijka s kuglastom glavom koja služi retenciji proteze ili četvrtastom glavom za fiksne radove. Nakon ugradnje, glava implantata strši iznad površine gingive. Za mini implantate karakteristično je da imaju standardiziranu visinu i oblik ekstraosealnog dijela, što im je ujedno i nedostatak (1).

Mini implantati trebali bi se uzeti u obzir za pokrovne proteze u slučajevima kada nema dovoljno kosti za standardne implantate i kod pacijenata koji nisu zadovoljni konvencionalnim protezama. Indicirani su i kod fiksnih nadomjestaka u slučajevima kada je prisutan jako uzak prostor između dva zuba ili kad nema dovoljno kosti. Nekoliko implantata može se koristiti za stabilizaciju djelomičnih ili potpunih proteza. Često se koriste i u prednjem dijelu gornje čeljusti zbog uske kosti u labijalno - palatinalnom smjeru i u stražnjem dijelu donje čeljusti zbog uske kosti u buko-lingvalnom smjeru. Također, koriste se i u ortodonciji kao sidrišta za kontrolu pomaka zuba (1).

Za ugradnju mini implantata svakako treba uzeti u obzir zdravstveno stanje pacijenta kao i kod postavljanja standardnih implantata. Prije početka zahvata treba dobro procijeniti sve rizične faktore i stanja povezana s kirurškim postupcima te kasnijim zacjeljivanjem. Neke od relativnih kontraindikacija su: nekontrolirani dijabetes, vaskularna oboljenja, poremećaji zgrušavanja krvi, antikoagulantna terapija, pušenje, kemoterapija, metabolička bolest kostiju, kronične parodontne upale, nekontrolirane parafunkcionalne navike, nedovoljna visina ili širina kosti, i dr. (1).

Prije ugradnje mini implantata potrebno je napraviti minimalno ortopantomogram, a poželjnije je napraviti i *Cone-Beam* kompjutoriziranu tomografiju (CBCT) kako bi se terapija mogla dobro isplanirati, pogotovo u područjima s uskim grebenom gdje je potrebno i odizanje režnja. Ukoliko postoji dovoljna širina grebena, zahvat se može izvesti i bez odizanja režnja. Početna stabilnost implantata važna je za uspješnu oseointegraciju, a ovisi o količini i kvaliteti kosti, obliku implantata te vrsti kirurške tehnike. Primarna stabilnost trebala bi iznositi 35 N/cm. Neuspjeh proteze nošene mini implantatima može biti posljedica neparalelnosti postavljenih implantata koji zbog toga imaju mikro-pomake, zbog postavljanja implantata previše labijalno te zbog debele sluznice. Također, proteze bi trebalo s vremenom podlagati kako bi se dosjed

proteze poboljšao te provjeravati okluziju kako bi sile bile jednako raspoređene da ne bi došlo do loma implantata ili gubitka kosti oko implantata (1).

Nedostaci mini implantata svakako su potreba za većim brojem implantata kako bi trajni protetski rad bio dobar. Još uvijek nema dovoljno znanstvenih istraživanja i smjernica što se tiče mini implantata za gornju čeljust, ali je za donju čeljust donešen *International Team for Implantology* (ITI) konsenzus temeljem dovoljnog broja kliničkih studija te su 4 mini implantata u donjoj čeljusti adekvatan oblik terapije (5).

Biološke komplikacije uključuju periimplantitis, periapikalni implantitis te perimukozitis. Do infekcija dolazi ukoliko transmukozni dio vijka nije potpuno gladak. Primarna stabilnost im je loša u području gdje je korteks debljine manje od 0,5 mm, a gustoća trabekularne kosti niska. Također, prilikom ugradnje implantata treba paziti da se ne vrši jaki pritisak jer može doći do loma implantata, a ne treba ni pretjerano zatezati implantat jer može doći do popuštanja (1).

Unatoč nekim nedostacima, potreba za mini implantatima sve je veća. Pogotovo kod bezubih pacijenata zbog povećane potrebe za protezama, kod pacijenata koji nisu kandidati za standardne implantate i za standardne kirurške zahvate zbog zdravstvenog stanja te kod pacijenata koji si ne mogu priuštiti standardne implantate (6,7).

Također, mogu poslužiti kao alternativa standardnim implantatima kada je preuzak prostor i nema dovoljno kosti. Mogu se koristiti i u prijelaznom razdoblju, u fazi zacjeljivanja, kao potpora protezi (1).

Svrha rada bila je objasniti primjenu mini implantata u dentalnoj medicini i to prvenstveno u sanaciji djelomično bezubih pacijenata (Kennedy klasa I) s reduciranim koštanim fundamentom. Prezentirat će se i smjernice za primjenu mini implantata te moguće komplikacije u terapiji s njima.

### **1.1. Histološka građa alveolarne kosti**

Alveolarni nastavak dio je maksile i mandibule koji je ovisan o zubu. Nastaje tijekom razvoja i erupcije zuba, a resorbira se polako nakon njihova gubitka. Alveolarni nastavak sastoji se od prave alveolarne kosti (stvaraju je stanice zubnog folikula) koja oblaže alveolu i alveolarne kosti koju stvaraju stanice neovisne o nicanju zuba. Alveolarna kost ne smatra se pravim

dijelom pričvrsnog aparata, dok prava alveolarna kost skupa s cementom i periodontalnom membranom tvori pričvrtni aparat koji služi raspodjeli sila koje nastaju tijekom žvakanja (8).

Maksilarni i mandibularni alveolarni nastavak različite su histološke građe. U maksili kost koja prekriva korijene deblja je u palatinalnom području. Zidovi alveola obloženi su kompaktnom kosti, a između kompaktne kosti i alveola nalazi se spužvasta kost ili spongioza. Ona se uglavnom nalazi u području interdentalnih septuma, ali i u području bukalne i palatinalne ploče. Spongioza je građena od koštanih trabekula koje su rezultat sila kojima su zubi izloženi tijekom žvakanja (9).

U mandibuli je vestibulo - oralna širina puno manje izražena. Prava alveolarna kost često se nastavlja na kompaktnu ili kortikalnu kost. Stijenke su različite debljine, ovisno o području. U području inciziva i premolara kortikalis je bukalno puno tanji od lingvalnoga, dok je u stražnjoj regiji bukalna strana puno deblja od lingvalne (8).

## **1.2. Gubitak zuba i atrofija kosti**

U prošlosti su, prije uvođenja implantata u protetsku terapiju, jedine opcije za nadoknadu izgubljenih zuba bile djelomične i totalne proteze. Unatoč napretku tehnologije, i dalje su česta opcija rješavanja bezubosti zbog niske cijene i pristupačnosti pacijentima. Pacijenti se odlučuju na takva rješenja unatoč brojnim problemima koja im mogu stvarati kao što su stabilizacija i retencija. Ovakve vrste radova često im onemogućuju normalno funkcioniranje u društvu zbog pomičnosti proteza koje uzrokuju bol, nemogućnosti žvakanja tvrde hrane i hrane bogate vlaknima, zadržavanja hrane na protezama. Posebne poteškoće javljaju se kod donjih potpunih proteza zbog atrofije grebena i posljedično lošeg ležišta za protezu, kao i zbog jezika, obraza i usana koji se pomiču u skladu s mišićnom aktivnošću (10).

Pojavom implantata uvelike su smanjene poteškoće koje pacijenti imaju s potpunim protezama. Proteze nošene implantatima omogućuju bolju funkciju i retenciju od konvencionalnih proteza. Osim toga, značajno je smanjen gubitak kosti, i to ne samo u području oko implantata, nego i u distalnim područjima (11,12).

Gubitkom zuba dolazi do velikih promjena u stomatognatom sustavu, morfoloških i funkcionalnih, ovisno o tome je li izgubljen jedan ili više zuba. Gubitkom svih zuba nema više mogućnosti žvakanja svih vrsta hrane i normalnog govora te se gubi tonus mišića koji doprinosi izgledu pacijenta. Promjene nakon vađenja prisutne su intraoralno i ekstraoralno. Kada dođe do

gubitka svih zuba, dolazi i do atrofije alveolarnog grebena pri čemu se smanjuje u širinu i visinu, pogotovo u prvoj godini nakon vađenja zuba (10).

Atrofija grebena može biti fiziološka i patološka, ali i posljedica loših anatomskih odnosa čvrstih i mekih tkiva čeljusti. Fiziološka atrofija nastaje nakon gubitka zuba jer nema više impulsa koji se prenose preko periodonta na alveolu tijekom žvakanja, dok je patološka posljedica parodontopatije. Patološka atrofija zahvaća oba grebena i nastaje kod alveola sa zubima i u području interdentalnih septuma. Razlikuju se horizontalne i vertikalne atrofije te njihove kombinacije. U horizontalnim atrofijama alveole i interdentalni septumi resorbiraju se horizontalno, od ruba alveole prema apeksu. Kod vertikalnih atrofija resorpcija ide u dubinu i stvaraju se koštani džepovi. Kombinacije horizontalnih i vertikalnih atrofija dovode do velikih disproporcija između resorbiranih i neresorbiranih dijelova grebena (13).

Gubitak kosti kod bezubih pacijenata kronična je progresivna i kumulativna bolest. U prva tri mjeseca nakon vađenja zuba izgubi se jedna trećina alveole, dok se preostali dio okoštava i četiri do šest mjeseci, te se nakon toga stabilizira gubitak koštanoga tkiva. Ali atrofija koštanog tkiva može i dalje napredovati. Redukcija alveolarnog grebena opisuje se kao resorptivna atrofija i fiziološka reakcija na neaktivnost i gubitak funkcije. Može napredovati i zbog prevelikog opterećenja i nošenja nestabilnih proteza (14).

Atrofija grebena razlikuje se u donjoj i gornjoj čeljusti zbog različitih mjesta kompaktne kosti. Resorpcija u gornjoj čeljusti odvija se sporije i centripetalno, izvana prema unutra, dok se resorpcija u donjoj čeljusti događa brzo i odvija se centrifugalno, iznutra prema van. Gornja čeljust postaje manja, dok se donja čeljust širi i postaje veća od gornje što dovodi do nerazmjera u veličini čeljusti. Sredina bezubog grebena gornje čeljusti premješta se vestibularno, a kod donje čeljusti oralno (15).

### **1.3. Gustoća kosti**

Odlučujući čimbenik za planiranje kirurških postupaka i izbor implantata je gustoća ili kakvoća kosti. Njezina procjena omogućuje prilagođavanje plana liječenja, kirurških postupaka, kontrolu cijeljenja i primarnog opterećivanja. Ona označava unutarnju građu kosti koja određuje čvrstoću kosti. Kod kosti s većom gustoćom utvrđen je viši stupanj uspjeha dentalnih implantata. Prednji dio mandibule ima veliku gustoću kosti, za razliku od bočnih dijelova maksile i mandibule (16).

Lekholm i Zarb su s obzirom na gustoću kosti klasificirali kost u 4 klase :

1. greben građen od homogene kompakte
2. jezgra guste spongioze okružena je debelim slojem kompakte
3. jezgra niže gustoće spongioze okružena je tankim slojem kompakte
4. jezgra spongioze niske gustoće okružena je tankim slojem kompakte (17).

Prilikom planiranja terapije kost se može analizirati i radiološki i radi se pri analizi CBCT snimke. Podjela kosti po gustoći s obzirom na apsorpcije zraka izražene su u Hounsfieldovim jedinicama (HU, vrijednost koja pokazuje stupnjeve apsorpcije rendgenskih zraka):

D1 > 1250 HU

D2 850 – 1250 HU

D3 350 – 850 HU

D4 150 – 350 HU (18).

#### **1.4. Proteze retinirane implantatima**

Gubitkom zuba i atrofijom alveolarnog grebena ugrožena je retencija i stabilizacija potpune proteze. Uz standardne oralne rehabilitacije potpunim protezama, sve se više uvodi i terapija implantatima. Pokazalo se da je gubitak kosti oko implantata koji podupiru protezu jednak gubitku kosti oko implantata s fiksnim radovima. Štoviše, uočeno je da se kost oko implantata stimulira i stvara još jača kost oko njih. Kod proteza poduprtih implantatima sila se, osim na sluznicu i kost, prenosi i na implantate te tako rasterećuje sluznicu ležišta da ne bude preopterećena kao s totalnim protezama. Prednosti ovakvih radova su: veća retencija i stabilizacija, manja atrofija alveolarnog grebena te poboljšana žvačna funkcija (19).

Dentalni implantati strana su tijela koja su privremeno ili trajno ugrađena u ljudski organizam.

Dijele se s obzirom na promjer na:

1. implantate maloga promjera (1,8 – 2,5 mm),
2. implantate standardnoga promjera (3,0 – 4,75 mm),
3. implantate velikoga promjera (5,0 mm i više).

Implanto-protetska terapija zahtijeva individualan pristup. Treba uvažavati želje pacijenta, njegovo zdravstveno stanje te financijske mogućnosti. Također, treba uočiti njegovu spremnost na podnošenje invazivnih postupaka i upozoriti ga na moguće rizike i gubitak implantata. Svakako, protetsko rješenje treba definirati prije ugradnje implantata.

Zadnjih nekoliko godina kliničari i istraživači uvode brojne inovacije u obliku i izboru materijala za izradu implantata (15).

### **1.5. Mini dentalni implantati**

Mini dentalne implantate izumio je američki implantolog, dr. Victor Sendax 1998. godine. Vlasnik je patenta jednokomadnog Sendax Mini Dental Implantat sustava. Na američkom tržištu prisutni su od 1999. godine, a lansirala ih je IMTEC tvrtka. Mini dentalni implantati unaprijedili su i olakšali terapiju kod pacijenata koji nemaju dovoljno kosti za standardne implantate (20).

Danas postoje različite vrste mini dentalnih implantata, od 1,8 do 2,5 mm u promjeru, s različitim vrstama glava za retenciju. Kuglaste glave ili „O ring matrice“ koriste se kod mobilnih nadomjestaka dok se mini dentalni implantati s ravnom glavom koriste kod fiksnih nadomjestaka za retenciju krunica i najčešće su dužine 10, 12 ili 14 mm. Zbog svoga uskoga promjera izrađuju se od legure koja ima veću čvrstoću od čistog titana (tvrdoća 4), a to je legura tvrdoće 5 (Ti90, Al6, V4) (21).

Danas se na tržištu mogu pronaći dvije vrste mini dentalnih implantata. Mogu se koristiti kao sidra u ortodontiji ili kao sidra za privremene protetske radove, a njihova površina mora biti glatka kako bi se odgodila njihova oseointegracija. Osim toga, koriste se i za dugotrajno korištenje i potpunu oseointegraciju, čija je površina jetkana kiselinom (SLA) i pjeskarena te tako lako oseointegrira (15,22).

#### **1.5.1. Ugradnja mini implantata i kirurški postupak**

Ugradnja mini dentalnih implantata lakša je i jednostavnija od konvencionalnih standardnih implantata. Najčešće se ugrađuju bez otvaranja režnja uz minimalnu traumu tako da su pogodniji za pacijente koji ne mogu podnijeti standardni postupak ugradnje implantata. U



takvim slučajevima smanjena je postoperativna bol i rijetko se prepisuju analgetici, a do oticanja rijetko dolazi (23).

Prije početka kirurškog postupka potrebno je analizirati kost pomoću CBCT-a, a moguće je i tijekom kliničkog pregleda ručnom palpacijom ili instrumentima za mjerenje odrediti debljinu koštanog grebena. Također, bitno je odrediti i debljinu sluznice koja prekriva alveolarni greben što se može napraviti pomoću paradontne sonde.

Kirurški postupak može se izvesti bez odizanja mukoperiostalnog režnja („flapless“) ili s odizanjem režnja, što ovisi o nepomičnoj sluznici na alveolarnom grebenu te o njegovom obliku. Ponekad je potrebno oblikovati alveolarni greben kako bi se uklonili oštri rubovi grebena i isti pripremio za ugradnju implantata. Odizanje režnja radi se u otežanim anatomskim uvjetima. Neovisno o tome, svakako se mora preparirati ležište za implantat.

Primarna stabilnost od 30 Ncm potrebna je kako bi se implantati mogli odmah opteretiti. Pod imedijatnim opterećenjem se, prema ITI konsenzusu iz 2007. godine, smatra opterećenje unutar prvog tjedna od postavljanja implantata. Kako bi se postigla primarna stabilnost, za preparaciju se mogu koristiti svrdla koja su tanja od samoga implantata. Kojim će se svrdlima i koliko duboko preparirati ovisi o gustoći kosti (10).

Preparacija ležišta ovisi o kvaliteti i kvantiteti kosti. Ukoliko je kost velike gustoće (D1), preparacija se izvodi cijelom dužinom implantata. Kod manje gustoće kosti (D2) preparacija se može izvoditi samo za 1/2 ili 1/3 dužine implantata, a kod još rjeđe kosti može se samo napraviti otvor u alveolarnoj kosti pa se implantat ugrađuje samourezivanjem (24).

Preparaciju treba izvoditi malim brojem okretaja i uz vodeno hlađenje, a i samo postavljanje implantata treba izvoditi pažljivo kako ne bi došlo do njegovog loma i da ne bi došlo do osteonekroze kosti. Prije ugrađivanja implantata usnu šupljinu potrebno je isprati 0,12 % klorheksidinskom otopinom kako bi se usna šupljina dezinficirala i smanjila mogućnost infekcija. Postavljaju se pod infiltracijskom anestezijom i nema potrebe za provodnom anestezijom. Implantati se unose u preparirano ležište te se zategnu leptirastim ključem, a na kraju se zatežu moment ili „kriket“ ključem (25).

### **1.5.2. Komplikacije u terapiji s mini implantatima**

Prilikom kirurškog postupka može doći do brojnih komplikacija koje se daju izbjeći pravilnim planiranjem. Većina se komplikacija pojavljuje tijekom kirurškog postupka, a mogu se pojaviti i neposredno nakon kirurškog zahvata što se ubraja u rane komplikacije ili nakon nošenja protetskog rada što spada u kasne komplikacije.

Tijekom postupka može doći do pogrešnog smjera ugradnje mini implantata te probijanja vestibularno kod podminiranih grebena, ozljede živca, perforacije dna maksilarnog sinusa i dna nosne šupljine, ozljede susjednih zuba, preskakanja navoja u kosti, kompresijske nekroze i krvarenja (26,27).

U nekim slučajevima može doći i do ispadanja mini implantata ubrzo nakon zahvata što može biti posljedica loše preparacije. Postoji mogućnost da mini implantat nije cijelom svojom dužinom bio u kosti nego je zbog perforacije kosti dio virio van pa je došlo do infekcije i nije se oseointegrirao. Jedan od razloga loše oseointegracije je i prevelika kompresija kosti zbog čega dolazi do nekroze. Nakon kirurškog zahvata može doći do resorpcije kosti, ranog i kasnog gubitka implantata te periimplantitisa (28).

Kasne komplikacije nastaju zbog loše higijene i periimplantitisa. Periimplantitis često nastaje i zbog nedostatka pričvrstne mukoze pri čemu se implantat nalazi u pomičnoj sluznici pa njezinim stalnim pomicanjem dolazi do nastanka mikropukotina (29).

### **1.5.3. Indikacije za primjenu mini implantata**

Mini dentalni implantati koriste se kod jako uskih grebena koji imaju zadovoljavajuću dužinu. Na tržištu su se pojavili dva desetljeća nakon standardnih dentalnih implantata, tako da dugoročna istraživanja još uvijek nedostaju. Na ITI konsenzusu 2014. godine potvrđeno je da se četiri mini implantata dužine od 10 mm u intraforaminalnoj regiji mogu koristiti kao odgovarajući protokol za podupiranje totalnih proteza u donjoj čeljusti. Također, odobrili su i korištenje u frontalnoj regiji donje i gornje čeljusti za nadomještanje jednog zuba u području gdje su manje sile žvakanja, ali svakako treba uzeti u obzir i estetske nedostatke jednokomadnih implantata (30).

Osim ovih odobrenih slučajeva, mini dentalni implantati koriste se i u drugim slučajevima. Pokazalo se da šest mini dentalnih implantata u gornjoj čeljusti pridonosi retenciji gornje totalne

proteze kod jako resorbiranih grebena. Još uvijek nema dovoljno istraženih slučajeva za ovakve situacije. Osim toga, moguće ih je koristiti i u donjoj čeljusti. Za bolju retenciju i stabilizaciju donje totalne proteze koriste se tri mini dentalna implantata. U nekim slučajevima gdje se koriste implantati širine 2,5 do 2,9 mm moguće je koristiti i samo dva mini dentalna implantata (10,31).

#### **1.5.4. Kontraindikacije za primjenu mini implantata**

Kao i kod standardnih dentalnih implantata, kontraindikacije postoje i kod mini dentalnih implantata kao što su psihijatrijske bolesti, terapija bisfosfonatima, endokarditis. Kod pacijenata koji su bili podvrgnuti zračenju, prije postavljanja implantata, potrebno je uzeti u obzir o kojoj se vrsti zračenja radi i kolika je doza bila. Doza od 5500 cGy smatra se graničnom za razvoj osteoradionekroze. Pacijenti svakako moraju biti upućeni koje komplikacije i rizike im nose ovakvi zahvati. Postupci se ne započinju bez informiranog pristanka pacijenta. Ugradnjom implantata bez odizanja režnja („flapless tehnika“) može se smanjiti rizik od nastanka osteoradionekroze. Također, treba obratiti pozornost i na to koliko je vremena prošlo od zračenja jer nakon toga kost ima smanjenu mogućnost zacjeljivanja što se s vremenom pogoršava. Kada je moguće, implantati se postavljaju prije zračenja, iako zračenje nije apsolutna kontraindikacija. Nakon postavljenih implantata pacijentu se prepisuju antibiotici i koristi se 0,12 % klorheksidin glukonat 1-2 tjedna. U maksili dolazi do povećanog protoka krvi za razliku od mandibule. Tako da u mandibuli postoji veći rizik od osteoradionekroze (10).

#### **1.5.5. Prednosti u primjeni mini implantata u odnosu na standardne**

Kod mini dentalnih implantata potrebni su manje invazivni postupci za njihovo postavljanje, ali je i cijena implantata puno niža u odnosu na standardne - što je pacijentima puno prihvatljivije. Kod postavljanja implantata ne mora se odizati mukoperiostalni režanj čime se smanjuje trauma tkiva i kosti, a i zacjeljivanje je ubrzano (32).

Kod ugradnje implantata obavezno je vodeno hlađenje, a preparacija se ne mora izvoditi cijelom dužinom implantata već je dovoljno ispreparirati 1/2 ili 1/3 dužine implantata. Imedijatno opterećenje moguće je ukoliko se postigne sila na moment ključu od 25-40 Ncm (33).

### **1.5.6. Nedostaci u primjeni mini implantata**

Nedostaci u primjeni mini dentalnih implantata su njihova mogućnost loma pri postavljanju u područja velikih žvačnih sila ili u područja „flabby ridge-a“ gdje se zbog pomičnosti grebena vrši veći pritisak na implantate. Zbog uskog promjera (< 3 mm) može doći i do loma prilikom ugradnje ukoliko se prijeđe moment sile od 50 Ncm. Također su kontraindicirani kod pacijenata koji imaju probleme s bruksizmom (33).

Jedan od nedostataka je i to što je njegov transmukozni dio uvijek jednake duljine od 3 mm, a debljina pričvrstne sluznice često zna biti veća od toga. Idealno bi bilo kada bi hrapavi dio implantata bio ugrađen u kost, transmukozni dio bude unutar sluznice, a glatki dio s kuglicom viri van i služi za retenciju proteze. U slučajevima predebele sluznice, ona se može stanjiti, ali je u tom slučaju potrebno stalno nositi protezu kako ne bi ponovno zadebljala. Ukoliko hrapavi dio implantata bude u području sluznice kako bi glatki dio virio iznad debele sluznice, može lakše doći do infekcija i njihovog širenja (27).

### **1.5.7. Upotreba mini implantata u različitim protetskim radovima**

Upotreba mini implantata za izradu protetičkih radova postala je sve šira i traženija. Velik je broj pacijenata koji nisu u mogućnosti dobiti implantate standardnog promjera pri čemu se poseže za mini implantatima. Osim toga, s financijske strane pacijentima su puno dostupniji mini implantati, a i sama ugradnja je lakša. Mogu se upotrebljavati za mobilne i fiksne protetske radove što će biti opisano u nastavku.

#### **1.5.7.1. Mini implantati za retenciju mobilne pokrovne proteze kod potpune bezubosti**

Mini implantati najviše se koriste u donjoj bezuboj čeljusti kako bi se poboljšala retencija totalne proteze. Ustanovljeno je kako su za retenciju donje potpune proteze potrebna četiri mini implantata u području između desnog i lijevog *foramena mentale*. Pokazalo se da se time uvelike poboljšava kvaliteta života pacijenata. Ukoliko pacijent ima dovoljnu visinu kosti i u stražnjem području čeljusti, moguće je ugraditi i više mini implantata, pri čemu je potrebno voditi računa o paralelnosti, a potrebno je ostaviti dovoljno mjesta i za retencijske elemente. Neka istraživanja pokazuju da je preživljavanje implantata 90 – 100 % (32,34).

Za postavljanje mini implantata potrebno je i dobro planiranje. Budući položaj implantata može se odrediti i bez CBCT-a, pomoću stare proteze pacijenta. Na staroj protezi označe se radioopaknim materijalom budući položaji implantata te se napravi panoramska snimka. Na snimci se može vidjeti je li položaj budućih implantata dobar ili oznake treba pomaknuti. Kasnije se mjesta na protezi označe tintanom olovkom, što se prenese na sluznicu i pokazuje mjesta gdje treba preparirati ležište za implantat. Ovisno o gustoći kosti, svrdlima se prolazi do kraja preparacije, a kod kosti slabije gustoće ne treba se ići do pune dužine mini implantata. Mini implantate moguće je postavljati tehnikom zatvorenog ili otvorenog reznja. Ukoliko je greben preuzak, potrebno je otvoriti režanj i ukloniti uski dio kosti kako bi došli do područja koji je dovoljno širok za preparaciju. Režanj je potrebno otvoriti i kada se produbljuje vestibulum, uklanja frenulum, dezinseriraju plike ili uklanja labava sluznica. Nakon ovakvih postupaka, potrebno je čekati 3 - 4 tjedna kako bi se sluznica oporavila. Mini implantati mogu se postavljati imedijatno ili odgođeno, a njihovo opterećenje bit će imedijatno ukoliko je primarna stabilnost  $> 35 \text{ Ncm}$  (27).

Primarna stabilnost implantata ovisi o debljini alveolarne kortikalne kosti koja bi trebala biti minimalno 1,5 mm kako bi mini implantat uspješno oseointegrirao (35).

Nakon ugradnje implantata, slijedi protetski dio, izrada proteze nošene mini implantatima. Retencijski elementi koji se sastoje od metalnog kućišta ugrađuju se u protezu. Ovakve retencijske elemente moguće je ugraditi i u staru pacijentovu protezu tako što se na unutrašnjoj strani proteze pomoću freze napravi prostor koji će biti dovoljno dubok da ne smeta metalnim kućištima. Preko mini implantata potrebno je postaviti zaštitne prstenove koji sprječavaju da akrilat uđe između sluznice i metalnog kućišta. Prije miješanja akrilata potrebno je još jednom provjeriti kakav je dosjed proteze i premazati ju monomerom, kao i metalna kućišta. Akrilat se postavi u preparirana mjesta i proteza se stavlja preko metalnih kućišta (27).

Ukoliko se radi nova proteza, postupak je sličan, ali je moguće odmah u laboratoriju pripremiti mjesta za metalna kućišta. U prvoj posjeti uzme se alginatni otisak na temelju kojega se napravi individualna žlica za funkcijski otisak pomoću prijenosnih transfera. Nakon izlijevanja radnog modela, matrice se stavljaju na laboratorijske analoge i nastavlja se s daljnjom izradom proteze koja ima faze izrade kao i totalna proteza (24,27).

Za izradu potpune proteze nošene mini implantatima potrebno je postaviti četiri mini implantata. Neka istraživanja pokazuju kako su dovoljna i tri mini implantata, iako je u takvim slučajevima potrebno češće mijenjati gumene o-prstenove. U slučajevima kada se stavljaju

samo 2 mini implantata potrebni su česti pregledi i dolazi do brojnih komplikacija. U takvim slučajevima ipak se preporuča staviti implantate šireg promjera (27).

U gornjoj čeljusti potrebno je 6 mini implantata, iako nema dovoljno rezultata o njihovom preživljavanju. To uvelike ovisi o debljini sluznice i njezinoj rezilijenciji te o tome završava li proteza na a-liniji ili ispred nje. Kada je sluznica debela i rezilijentna, moguće je i veće slijevanje proteze što dovodi do rasklimavanja implantata (36).

### **1.5.7.2. Mini implantati kod djelomične bezubosti**

U današnje vrijeme, implantati omogućuju liječenje svih oblika bezubosti. Kod djelomične bezubosti implantate je moguće ugraditi na strateškim mjestima i tako izvesti fiksne protetske radove na mini implantatima ili izraditi djelomične proteze retinirane na implantatima (27).

Ugradnjom implantata na područja premolara i molara, uz prisutne prednje zube (Kennedy klasa I), mijenja se linearno podupiranje proteze u povoljnije trokutasto ili poligonalno, a to znači i bolju raspodjelu sila. Proteze koje su retinirane implantatima imaju bolju retenciju i stabilnost te su smanjene rotacijske kretnje. Time se smanjuje i resorpcija alveolarnih grebena ispod proteze. Osim toga, pacijenti su zadovoljniji jer im je žvačna funkcija poboljšana (37).

Kod pacijenata koji su godinama nosili konvencionalne djelomične proteze dolazi do resorpcije alveolarnog grebena i time je smanjena mogućnost za ugradnju implantata standardnog promjera. Ugradnjom mini implantata pojednostavljena je terapija takvim pacijentima jer nisu potrebni opsežni kirurški zahvati nadodavanja kosti i troškovi im se smanjuju. Često prilikom postavljanja nije potrebno ni odizati mukoperiostalni režanj čime se smanjuju postoperativne komplikacije (38).

Jednokomadni mini implantati s kuglastom retencijskom glavom ugrađuju se na strateška mjesta udaljeno od zadnjeg uporišnog zuba sa svake strane čeljusti. Oni pridonose retenciji i služe umjesto kvačica. Osim retencije, pridonose i stabilizaciji, poboljšavaju žvačnu funkciju i estetiku. Kao i kod totalnih proteza nošenih implantatima, i ovdje je moguće imedijatno ili odgođeno opterećenje implantata, što ovisi o njihovoj primarnoj stabilnosti. Matrice koje nasjedaju na kuglu implantata moguće je ugraditi u protezu direktno u ustima pacijenta ili indirektno u laboratoriju nakon što se uzmu otisci pomoću transfera (27,39).

Postoje istraživanja koja opisuju razlike između proteza retiniranih preciznim spojkaama i onih retiniranih kvačicama u korist kombiniranih radova s preciznim spojkaama. Izrada kombiniranog rada uključuje brušenje određenog broja zuba nosača i izrade fiksnog nadomjestka te nakon toga izradu djelomične proteze retinirane na tom fiksnom radu s pomoću preciznih spojki. Ugradnjom dvaju mini implantata može se izbjeći brušenje preostalih zuba, a i financijski je povoljnije. Osim toga, blago pomični zubi ne moraju se izvaditi, što bi se sigurno moralo kod kombiniranog rada (40).

### **1.5.7.3. Mini implantati za retenciju i stabilizaciju mobilne djelomične ili potpune proteze u kombinaciji s drugim retencijskim elementima**

Brojne su prednosti fiksnoprotetskih radova na implantatima, međutim, ponekad je teško napraviti takve radove bez opsežnih kirurških zahvata i većeg broja implantata što je često pacijentima financijski neprihvatljivo. Stoga su djelomične proteze nošene implantatima dobra alternativa. Ugradnjom implantata na strateška mjesta poboljšava se i funkcija i estetika protetskih radova. Nema puno istraživanja na temu kombinacije implantata s drugim retencijskim elementima, ali pojedina istraživanja potvrđuju njihovu uspješnost (27).

U slučajevima kada nema dovoljno zuba nosača za izradu fiksnoga rada, ugradnja implantata će poslužiti kako bi se poboljšala retencija i stabilnost proteze uz postojeće kopče ili teleskopske krunice. Često su pacijenti koji zatraže pomoć već nositelji djelomičnih proteza i nezadovoljni su njihovom estetikom ili žvačnom funkcijom. Stoga su kod takvih pacijenata, zbog već resorbiranog grebena, potrebni mini implantati. Oni uvelike poboljšavaju žvačnu funkciju i zadovoljstvo pacijenta, ali još uvijek je nedovoljno istražena uspješnost ovakvih radova. Mini implantati ugrađuju se distalno od posljednjeg zuba na strateška mjesta, ovisno o količini kosti. Ovakvi radovi ne sprječavaju slijeganje proteza distalno, ali osiguravaju bolju stabilnost i estetiku. Ugradnjom mini implantata distalno od posljednjeg zuba mijenja se i linearno podupiranje u trokutasto ili poligonalno, što je puno povoljnije (27).

### **1.5.7.4. Mini implantati za retenciju fiksnog protetskog rada**

Mini implantati rijetko se koriste za fiksnoprotetske radove i nema dovoljno studija koje bi odobrile njihovu uporabu. Ukoliko se koriste, trebalo bi ih stavljati na mjesta smanjenog žvačnog tlaka kao što su donji sjekutići ili gornji lateralni sjekutići. Ujedno je i kost u području

prednjeg dijela mandibule dosta gusta što je pogodno za primarnu stabilnost implantata. Krunice koje se rade na implantatima neće biti u direktnom kontaktu s antagonistima kada je pacijent u maksimalnoj interkuspidaciji, ali prilikom lateralnih kretanja kontakt isto ne smije biti samo na toj krunici, već i na preostalim sjekutićima i ocnjaku. Ako se nadoknađuje više sjekutića odjednom, bilo bi dobro da se krunice povežu kako bi otpor prema silama bio veći. Neka istraživanja pokazuju da mini implantati vjerojatno pridonose održavanju gustoće kosti te visini i širini alveolarnog nastavka (20).

Mini implantati se, ovisno o anatomiji alveolarnog grebena i debljini sluznice, ugrađuju s ili bez otvaranja režnja. Prilikom ugradnje mini implantata bitno je, kao i kod standardnih, ostaviti minimalno 1,5 mm udaljenosti do susjednog zuba, a 3 mm do susjednog implantata. Ponekad se to ne može postići, ali ako se želi lijep izgled papile treba se držati ove udaljenosti. Za dobru oseointegraciju potrebno je imati minimalno 2 mm zdrave kosti oko implantata (20).

Za ugrađene mini implantate postoje prefabricirane nadogradnje koje se mogu adhezivno cementirati i brusiti kako bi se postigao njihov paralitet. Nadogradnje postoje i za ravne (mogu biti do 15 stupnjeva) i za kuglaste (mogu biti ravne ili angulirane 10, 15 ili 25 stupnjeva) mini implantate. Također, može se brusiti i supramukozni dio mini implantata. Prilikom brušenja, u svakom slučaju, treba paziti da je prisutno obilno vodeno hlađenje kako ne bi došlo do pregrijavanja (27).

Nakon zadovoljavajućeg oblika nadogradnje uzima se otisak kao i za prirodne zube. Otisak je moguće uzeti različitim tehnikama: istovremenim miješanjem dvaju gumastih materijala ili tehnikom korekturnog otiska. Ako se supramukozni dio implantata nije brusio, otisak je moguće uzeti i s prijenosnim kopicama.

Mini implantate za fiksno protetski rad moguće je odmah opteretiti ukoliko je primarna stabilnost  $> 30$  Ncm, a isto tako treba paziti da se ne prijede sila od 50 Ncm kako mini implantat ne bi puknuo. Za imedijatno opterećenje koriste se privremene krunice koje terapeut može sam napraviti od kompozita ili nakon otiska poslati u laboratorij kako bi se napravile akrilatne privremene krunice. Ako se nadoknađuje više zuba u prednjem dijelu, dobro ih je povezati, ali treba paziti da ostane dovoljno mjesta u gingivnom dijelu za interdentalnu četkicu (27).

Nakon oseointegracije radi se konačna krunica na mini implantatima. Na konačnom radu krunice se isto mogu međusobno povezati pri čemu opet treba paziti da ostane dovoljno mjesta za održavanje dobre oralne higijene. Mini implantati mogu se povezati i sa standardnim implantatima i prirodnim zubima, iako o tome još nema dovoljno studija. Unatoč tome,



longitudinalne studije pokazale su da povezivanje s prirodnim zubima može biti jednako uspješno ili tek neznatno manje s obzirom na mostove na implantatima. U takvim slučajevima potrebni su zdravi zubi nosači bez parodontnih promjena (27).

#### **1.5.7.5. Kratki mini implantati za retenciju donje pokrovne proteze kod potpune bezubosti**

Kratki mini implantati podrazumijevaju mini implantate dužine 6 do 8 mm. Upotrebljavaju se u slučajevima kada je alveolarni greben jako resorbiran i kada je ukupna visina koštanog dijela do 10 mm. Prije početka terapije svakako je potrebno napraviti radiološke snimke kako bi vidjeli dužinu, debljinu i gustoću kosti. Na CBCT snimkama, također, vidi se i angulacija grebena, što je važno u određivanju protetske terapije. Treba vidjeti može li se uopće izvesti protetski nadomjestak ako je greben jako anguliran. Također, potrebno je obratiti pozornost i na meka tkiva. Za ugradnju mini implantata potrebno je barem 4 - 5 mm pričvrzne gingive. Ukoliko je nema dovoljno, moguće je, prije ugrađivanja, proširiti pojas pričvrzne gingive. Svakako je prije početka terapije potrebno uzeti u obzir i opće zdravstveno stanje pacijenta te njegovu motiviranost i razumijevanje (41).

Kratki mini implantati apsolutno su kontraindicirani u slučajevima kada postoji rizik opasan po život i relativno kada je potreban poseban oprez prilikom zahvata. U relativne kontraindikacije ubrajaju se i nedostatak volumena kosti ili manjak pričvrzne gingive, ali kirurškim postupcima takve se situacije mogu poboljšati. Osim manjka pričvrzne gingive, relativna kontraindikacija može biti i višak pričvrzne gingive, poznatije kao „flabby ridge“. U takvim slučajevima visina pričvrzne gingive viša je od 4 mm, što znači da je viša nego šira i da se kirurški treba ukloniti jer vrat implantata koji prolazi kroz sluznicu iznosi 3 mm. Kontraindikacije za njihovu uporabu jednake su kao i kod standardnih implantata. Oni se smatraju manje invazivnom terapijom od standardnih implantata jer se može izvesti bez podizanja režnja, ali često je prisutna potreba za odizanjem režnja (27).

Kratki mini implantati mogu se koristiti samo za stabilizaciju i retenciju donje potpune proteze i potrebno ih je četiri u intraforaminalnoj regiji. Prije početka terapije potrebno je napraviti CBCT snimku koja omogućuje detaljan uvid u stanje kosti te planiranje pozicije i dimenzije implantata. Kada se bira širina implantata potrebno je obratiti pozornost i na pričvrсну mukožu. Oko implantata potrebna je pričvrсна mukoža debljine 1 mm. Ako je debljina manja od 1 mm potrebno ju je prije ili tijekom zahvata nadoknaditi. Osobito je važno detaljno pregledati CBCT

i kod ekstremno resorbiranih grebena gdje je lako napraviti preparacije u krivom smjeru zbog nepravilne morfologije i reduciranog volumena kosti. Kada se stavlja više implantata potrebno je paziti i na njihovu udaljenost. Kod mini implantata potrebna udaljenost između dvaju mini implantata je 5 mm, za razliku od standardnih gdje je 3 mm. Ovdje se mora računati i na retencijske elemente koji se ugrađuju u protezu. Kako bi se proteza lako stavljala i uklanjala, nakon ugradnje retencijskih elemenata (o-prsten matrice) potrebno je implantate postaviti što paralelnije. O-prsten matrice dopuštaju disparalitet implantata do  $\pm 15$  stupnjeva. Ako je odstupanje veće od toga može doći do česte potrebe za promjenom gumica, otežanog uklanjanja i stavljanja proteze i na kraju i do rasklimavanja implantata (27).

Prije ugradnje implantata potrebna je profilaksa sat vremena prije zahvata koja uključuje 2 g amoksicilina s klavulonskom kiselinom ili 600 mg klindamicina u slučaju alergije. Kirurški postupak ugradnje mini implantata započinje lokalnom anestezijom u interforaminalnoj regiji te upotrebom svrdala i fiziodispenzera s hlađenjem fiziološkom otopinom. Zbog čestih nepovoljnih anatomskih oblika grebena uglavnom je potrebno odizanje režnja za koje je potreban i kirurški set koji se sastoji od pincete, raspatorija, skalpela, peana i kirurškog konca. Odizanje režnja vrši se po sredini grebena, a dužina reza ovisit će o broju implantata koji se postavljaju. Ukoliko je potrebno, mogu se napraviti i rasteretni rezovi kako bi se režanj što lakše odvojio i kako ne bi došlo do ozljede alveolarnoga živca (41).

Za preparaciju ležišta implantata potrebno je pilot svrdlo uz obilno vodeno hlađenje da ne bi došlo do pregrijavanja kosti što može dovesti do nekroze. Preparacija za ležište implantata treba biti udaljena od foramena mentale minimalno 5 mm. U slučaju kratkih mini implantata potrebna je preparacija pune dužine svrdla. Mjesta gdje se ugrađuju kratki mini implantati uglavnom su područja jako guste kosti jer je ostatak grebena resorbiran i zato je potrebna preparacija pune dužine (41).

Nakon preparacije, slijedi ugradnja implantata koji dolazi u pakiranju skupa s nosačem kako ne bi prilikom ugradnje dirali i kontaminirali površinu implantata. Nakon prvih nekoliko navoja uvijanje se nastavlja leptir ključem, a zatim i moment ključem kojim se završava uvijanje do njegove pune duljine. Nakon završetka ugradnje implantata slijedi šivanje režnja neresorptivnim koncima 4-0 debljine. Poslije ugradnje potrebno je napraviti kontrolnu ortopantomogramsku snimku kako bi se vidio položaj implantata. Nakon kirurškog zahvata, pacijentima se preporučuje stavljanje hladnih obloga i korištenje oralnog antiseptika dva puta dnevno tijekom dva tjedna. Ukoliko je potrebno može se uzimati i analgetik tijekom pet dana nakon operacije. Nakon sedam do deset dana uklanjaju se neresorptivni šavovi (27).

Ako je primarna stabilnost ugrađenih implantata zadovoljavajuća ( $> 30$  Ncm), implantati se mogu opteretiti imedijatno, odnosno 6 - 8 tjedana nakon ugradnje. Ako je stabilnost bila manja od 30 Ncm, opterećivanje implantata odgađa se za 3 mjeseca. Protetski protokol jednak je kao i kod mini implantata standardnih dužina. Retencijski elementi mogu se ugraditi u staru, već postojeću protezu ili u novu nakon uzimanja otisaka. Međučeljusne odnose teško je odrediti zbog nestabilnog ležišta pa je otisak bolje uzeti pomoću transfera kako bi se retencijski elementi mogli ugraditi u zagriznu šablonu da bude stabilnija. Kod ekstremno resorbiranih grebena najveći je problem izlazište *nervus alveolaris inferiora* koje može uzrokovati bol prilikom slijeganja proteze na njega. Ta područja potrebno je osloboditi s unutrašnje strane proteze i staviti mekani akrilat kako bi pritisak bio što manji. Mekani akrilat mora se redovito mijenjati jer nakon određenog vremena dolazi do njegove poroznosti i higijenski više nije prihvatljiv. Kontrole je potrebno raditi jednom godišnje (27).

#### **1.5.7.6. Održavanje higijene mini implantata i kontrolni pregledi**

Nakon kirurških i protetskih zahvata, oralna higijena igra ključnu ulogu u održavanju implantata (20).

Svakom pacijentu potrebno je detaljno objasniti kako održavati oralnu higijenu ovisno o protetskom radu koji ima. Pacijente je još i prije zahvata potrebno uputiti o higijeni kako bi bili svjesni da je to ključno za uspješan protetski rad. Periimplantatne bolesti moraju se prevenirati kako bi se postigli učinkoviti i predvidivi terapijski postupci (42).

Kontrolne preglede treba individualno odrediti, a za to je potrebno uzeti detaljnu medicinsku i dentalnu anamnezu. Anamnezu treba redovito ažurirati jer se stanje pacijenata može promijeniti starenjem. Mora se saznati postoje li bolesti koje mogu utjecati na razvoj periimplantitisa kao što su neke autoimune bolesti, koštane bolesti, dijabetes itd. Upravljanje lokalnim i sistemskim čimbenicima rizika, uključujući kontrolu biofilma, pušenje i periimplantatne upale, od velike je važnosti za sprječavanje periimplantitisa (43).

Prilikom kontrolnog pregleda treba obratiti pozornost na meka tkiva, procijeniti pacijentovu oralnu higijenu pomoću indeksa plaka, pogledati kakvi su implantati i postoji li pomičnost implantata ili protetskog rada. Kod pregleda mekih tkiva treba vidjeti postoji li upala sluznice koja je uzrokovana neadekvatnom higijenom, crvenilo ili otekline. Može nastati pomicanjem protetskog rada i skupljanjem hrane oko implantata, ali i zbog tanke sluznice oko implantata.

Pričvrсна gingiva bitan je faktor za preživljavanje implantata tako da njezin nedostatak može uzrokovati upalu gingive i učestala krvarenja. Od radioloških snimki obično su dovoljne samo ortopantomogramske, periapikalne ili zagrizne snimke, a CBCT se koristi samo u iznimnim slučajevima (44).

Svakako treba provjeriti i mobilnost implantata. Ukoliko su implantati dvodijelni, postoji mogućnost da je vijak olabavio, ali ako je prisutna i bol, sigurno je problem i sam implantat. Kod mini implantata koji su jednodijelni i služe za retenciju pokrovnih proteza postoji mogućnost da dođe do pomičnosti zbog stalnog uklanjanja i stavljanja proteze. Kod proteza treba obratiti pažnju na njihov dosjed, pomičnost, retencijske elemente i potrebu za njihovom zamjenom. Retencijske gumice trebale bi se mijenjati jednom godišnje, ali nekada je to i rjeđe, ovisno o pacijentovim navikama i načinu uklanjanja proteze (27).

Kontrolni pregledi preporučuju se svaka 3 mjeseca tijekom prve godine nakon ugradnje implantata, a kasnije svakih šest mjeseci ili jednom godišnje (42).

Što se tiče preživljavanja implantata, uspješnom oseintegracijom smatra se ukoliko nije došlo do rasklimavanja implantata unutar godine dana. Ako dođe do rasklimavanja nakon toga, uzrok može biti periimplantitis ili neprikladan protetski rad koji je stvarao prevelike sile na implantat (27).

Albrektsson i Zarb 1986. godine odredili su kriterije za uspješnost implantata: odsutnost boli i osjećaja stranog tijela, odsutnost infekcija, odsutnost mobilnosti, odsutnost radiolucencije oko implantata i mogućnost popravka. Müller i Schimmel su uz sve to nadodali i sposobnost čišćenja nadomjestka koju nose implantati kao kriterij funkcijskog uspjeha (27).

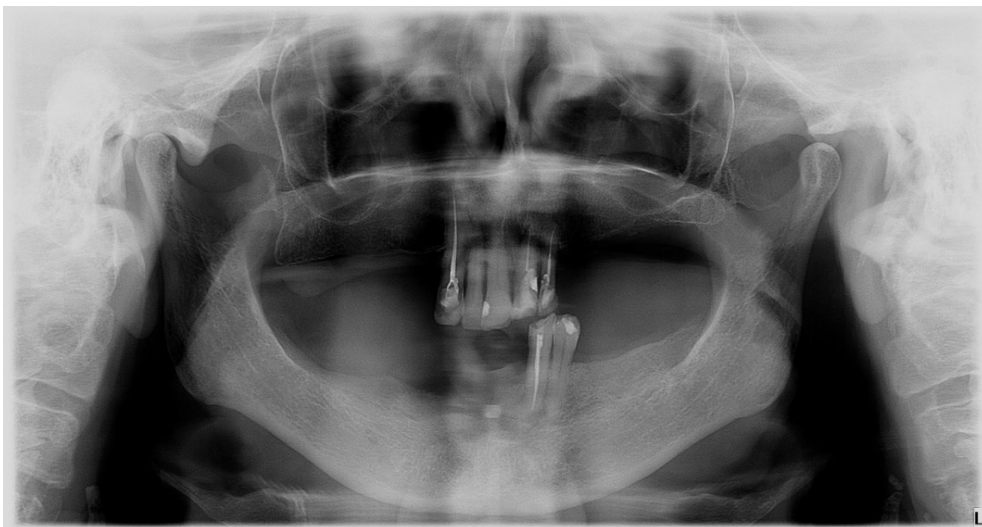
## **2. PRIKAZ SLUČAJA**

Pacijentica dolazi u Zavod za stomatološku protetiku, Klinike za stomatologiju Kliničkog bolničkog centra Zagreb kako bi dobila novi protetski rad jer je postojeći dotrajao.

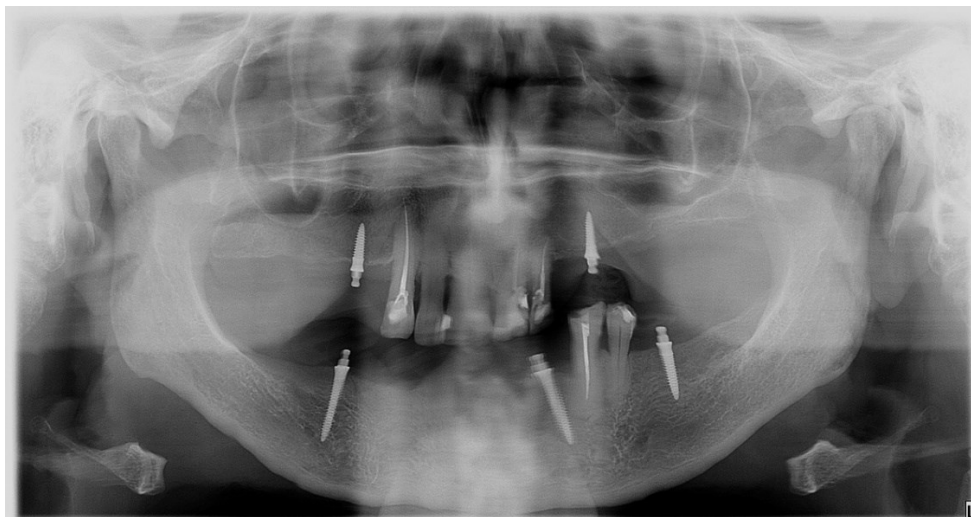
Kliničkim pregledom ustanovljeno je da se zub 22 mora izvaditi i da će se ponovno napraviti djelomične proteze nošene mini implantatima.

Pacijentica je 2017. godine prvi puta bila na pregledu pri čemu je ustanovljeno da će se ugraditi mini implantati zbog reducirane kosti i lakšeg podnošenja operativnog zahvata s obzirom na zdravstveno stanje i godine pacijentice, a nije željela brusiti sve preostale zube za izradu kombiniranog rada.

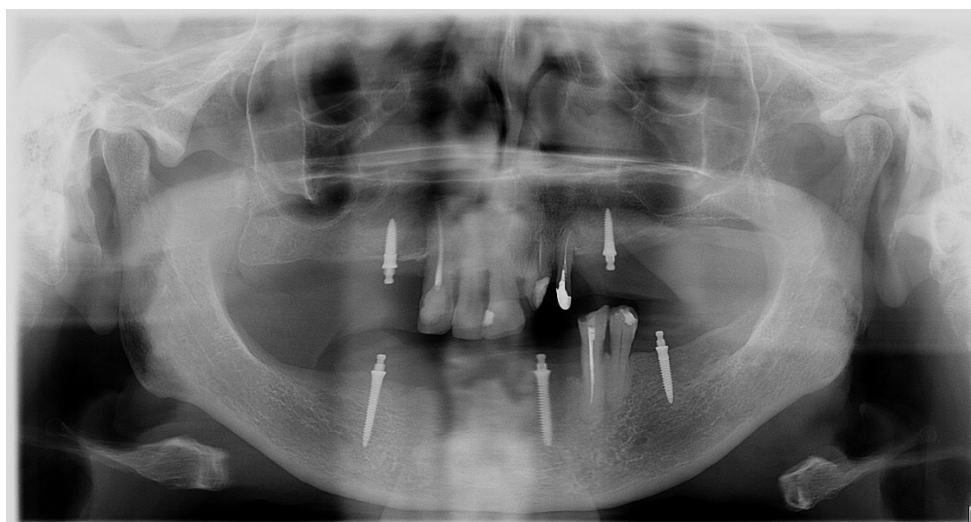
Na slikama se mogu vidjeti ortopantomogramske snimke pacijentice prilikom prvog dolaska u Zavod za stomatološku protetiku 2017. godine (Slika 1.) te snimke nakon ugrađivanja mini implantata u gornjoj i donjoj čeljusti (Slika 2.) pa sve do najnovijeg ortopantomograma (Slika 3. - 6.).



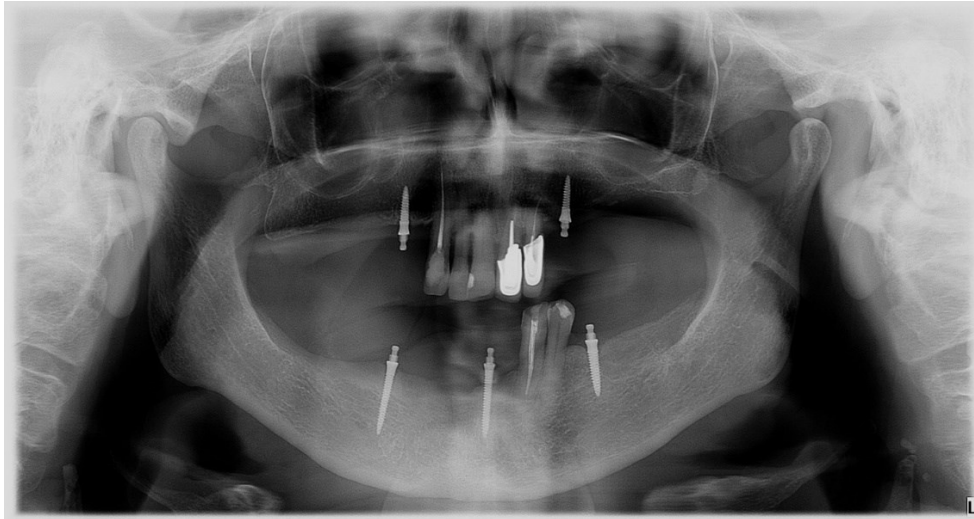
Slika 1. Ortopantomogramski prikaz početne situacije (uz dopuštenje dr.sc. Ines Kovačić, dr.med.dent.)



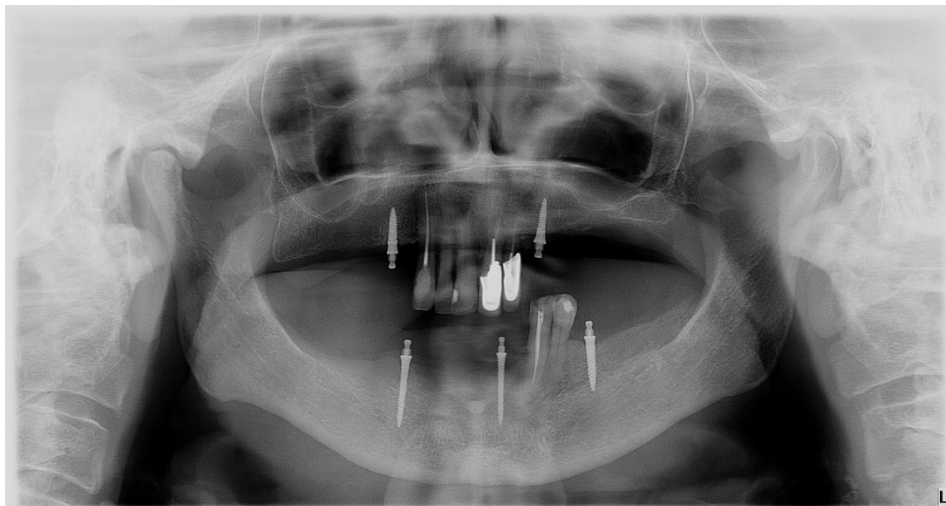
Slika 2. Ortopantomogramski prikaz nakon ugradnje mini implantata (uz dopuštenje dr.sc. Ines Kovačić, dr.med.dent.)



Slika 3. Ortopantomogramski prikaz situacije nakon brušenja zuba 22 i 23 za metal-keramičke krunice (uz dopuštenje dr.sc. Ines Kovačić, dr.med.dent.)

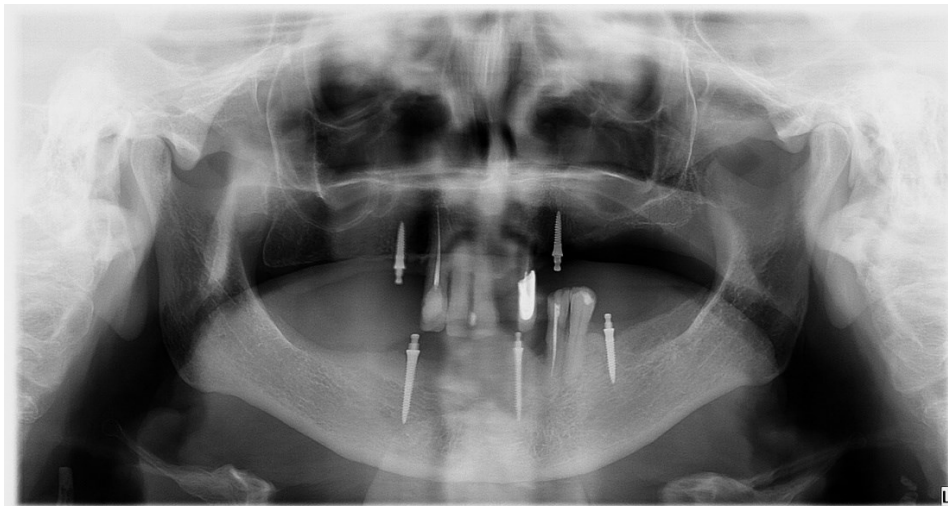


Slika 4. Kontrolna ortopantomogramska slika nakon godinu dana (uz dopuštenje dr.sc. Ines Kovačić, dr.med.dent.)



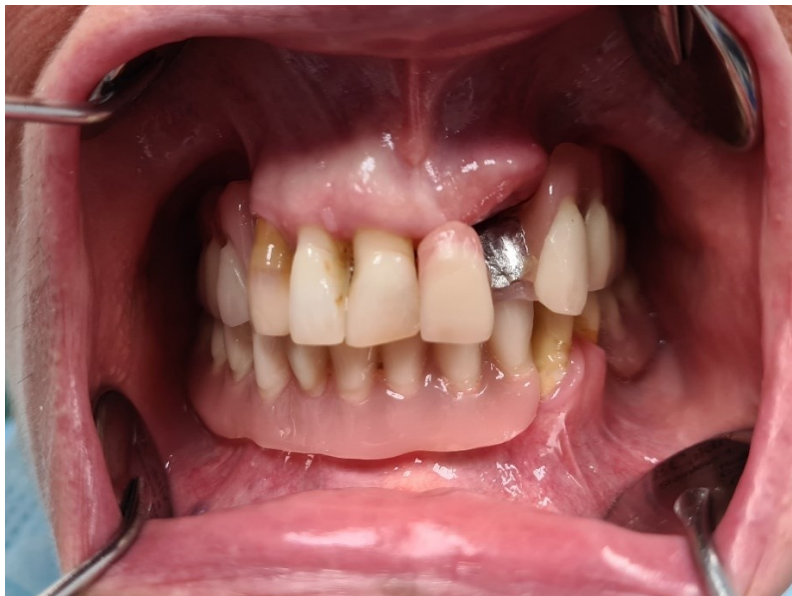Slika 5. Ortopantomogramski prikaz situacije dvije godine nakon kirurških i protetskih radova (uz dopuštenje dr.sc. Ines Kovačić, dr.med.dent.)



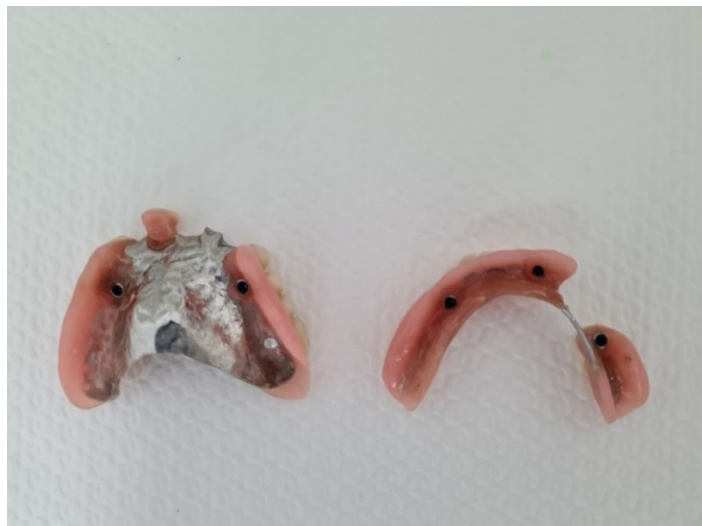

Slika 6. Ortopantomogramska slika 5 godina nakon protetskih radova (uz dopuštenje dr.sc. Ines Kovačić, dr.med.dent.)

Nakon kliničkog pregleda učinjen je plan terapije. Pacijentici će ovaj puta biti lakše proći kroz cijeli postupak jer već ima ugrađene mini implantate stare 5 godina koji su i dalje stabilni. Osim toga, pacijentica ni u jednom trenutku ne mora biti bez zuba jer koristi svoje stare proteze između posjeta. Stare proteze bitne su i da se vidi kako se pacijentica tijekom godina priviknula na njih, a i za određivanje visine zagrizi (Slika 7. i 8.).



Slika 7. Prikaz djelomičnih proteza s metalnom bazom retiniranih implantatima nakon ekstrakcije zuba 22



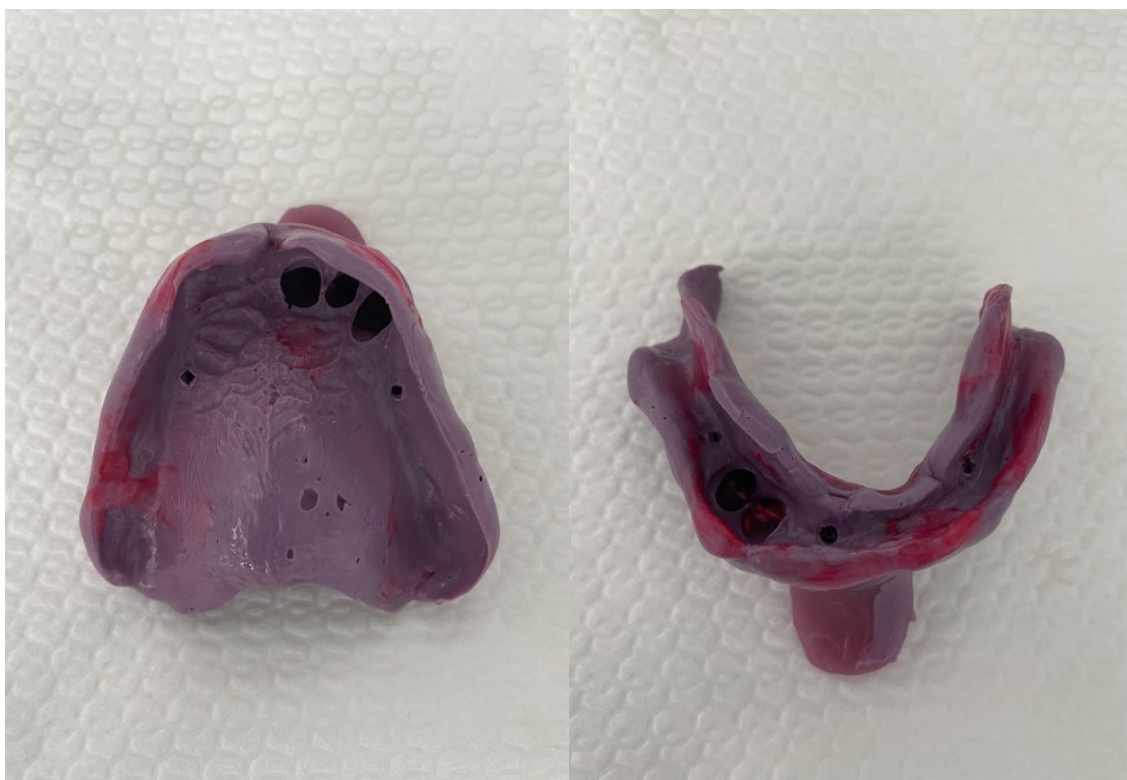
Slika 8. Stare djelomične proteze s metalnom bazom retinirane mini implantatima

Nakon postavljene terapije, pacijentici su uzeti prvi otisci gornje i donje čeljusti. Izabrane su odgovarajuće metalne žlice koje će osigurati jednakomjernu debljinu materijala za otisak. Najprije se uzimao otisak donje čeljusti metalnom žlicom u koju su se u prednjem dijelu i obostrano na mjesto premolara postavili držači prostora od gustog elastomera. Nakon toga žlica se ispunila alginatom i pod laganim pritiskom centrirala se u donju čeljust. Jednaki postupak ponovljen je i za gornju čeljust (Slika 9.).



Slika 9. Prvi otisci gornje i donje čeljusti (uz dopuštenje dr.sc. Ines Kovačić, dr.med.dent.)

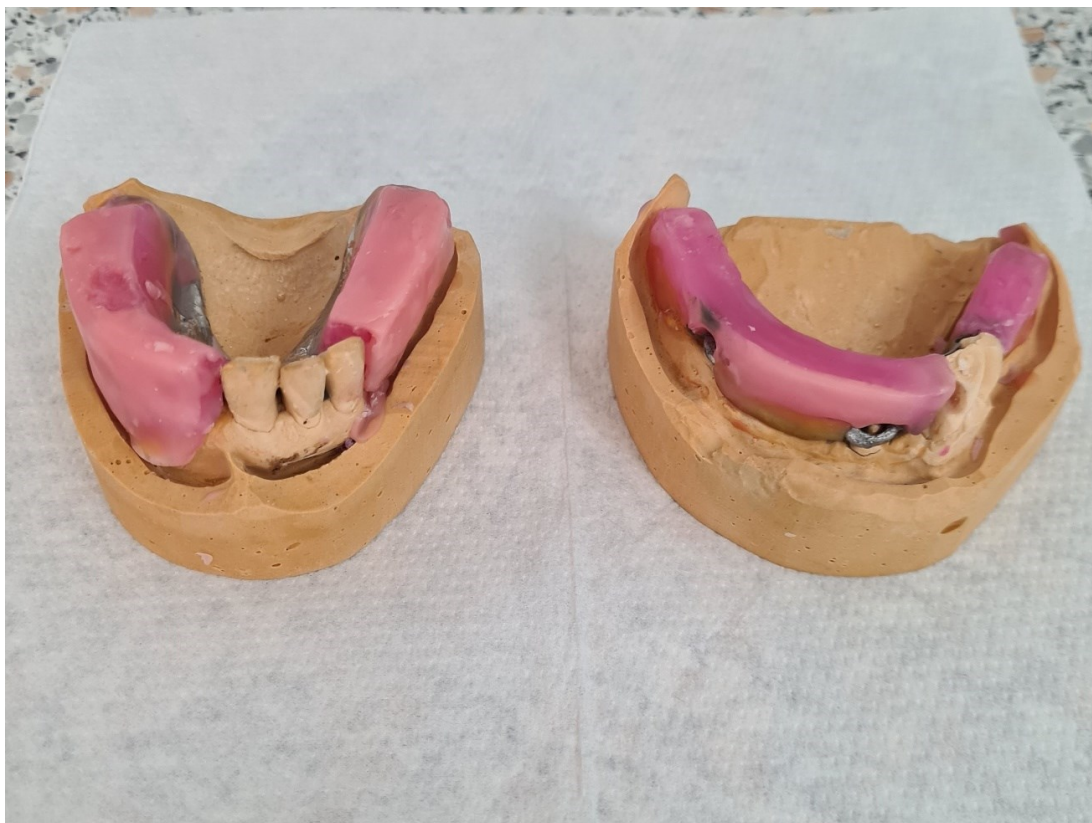U laboratoriju su se izlili prvi modeli na kojima se izrađuju individualne žlice iz svjetlosnopolimerizirajućeg akrilata. U žlice su se prvo postavili držači mjesta, a nakon toga su se otisnuli rubovi pomoću termoplastičnog materijala pri čemu je pacijentica izvodila funkcijske kretnje. Zatim se uzeo otisak pomoću polietera pri čemu je pacijentica ponovila potrebne kretnje kako bi funkcijski otisak bio što točniji (Slika 10.).



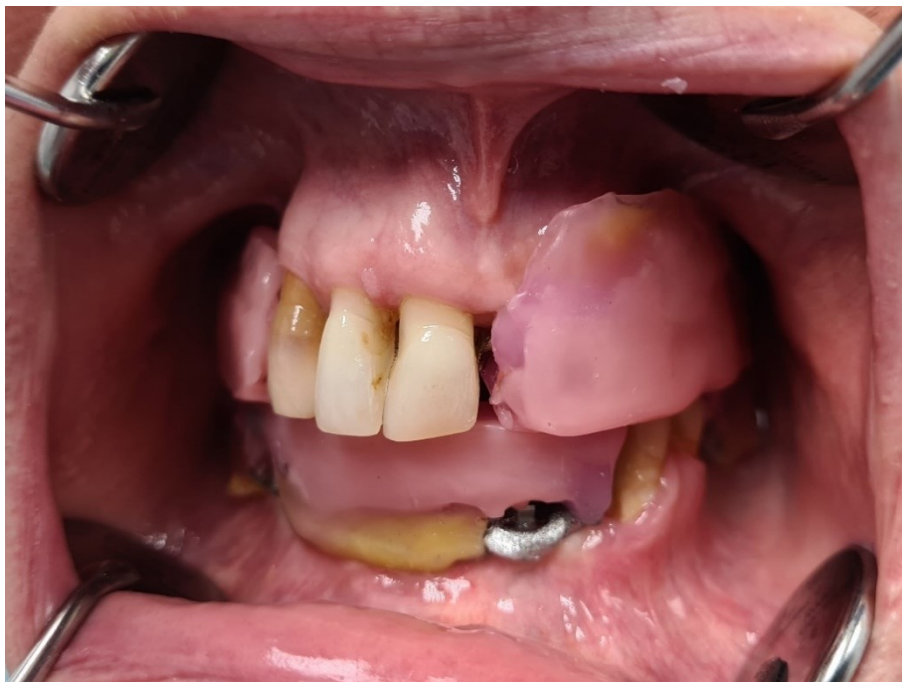Slika 10. Funkcijski otisci gornje i donje čeljusti (uz dopuštenje dr.sc. Ines Kovačić, dr.med.dent.)

Prilikom izrade novih djelomičnih proteza, akrilat bi trebao biti ojačan metalnim skeletom kako bi se spriječio lom u funkciji. Konstrukcija bi se trebala naslanjati na preostale zube, a ležišta za metalni skelet bi se trebala napraviti iznad tuberkuluma. Ugradnju matrica u protezu moguće je izvesti na 2 načina: direktno u ustima pacijenta pomoću akrilata ili indirektno otiskom s prijenosnim (transfernim) kavicama i laboratorijskim analozima. Ako su proteze već postojeće i implantati su se naknadno ugradili, moguće je direktno u ustima postaviti metalna kućišta u protezu što je i precizniji način zbog rezilijencije sluznice. Ako se rade nove proteze, obično se koristi indirektna metoda pri čemu su potrebne prijenosne (transferne) kاپice i laboratorijski analozi.

Nakon funkcijskog otiska i izlivanja radnih modela slijedilo je određivanje međučeljusnih odnosa pomoću zagriznih šablona. U prvom postupku odredio se položaj gornje čeljusti prema bazi lubanje, a model gornje čeljusti prenio se pomoću obraznog luka u artikulator. Nakon toga se registrirao prostorni odnos donje čeljusti prema gornjoj čeljusti u funkcijskom terminalnom šarnirskom položaju i ispravnoj vertikalnoj dimenziji. Model donje čeljusti priključio se modelu gornje čeljusti pomoću okluzijskog registrata te se učvrstio u artikulatoru gipsom za artikuliranje (Slika 11. i 12.).

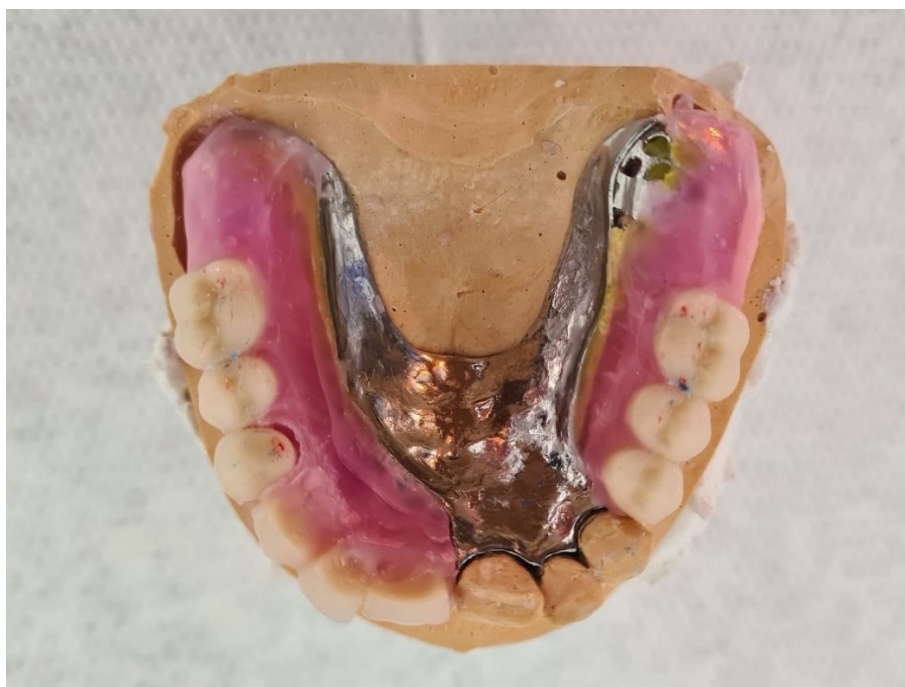

Slika 11. Zagrizna šablona na gornjem i donjem modelu

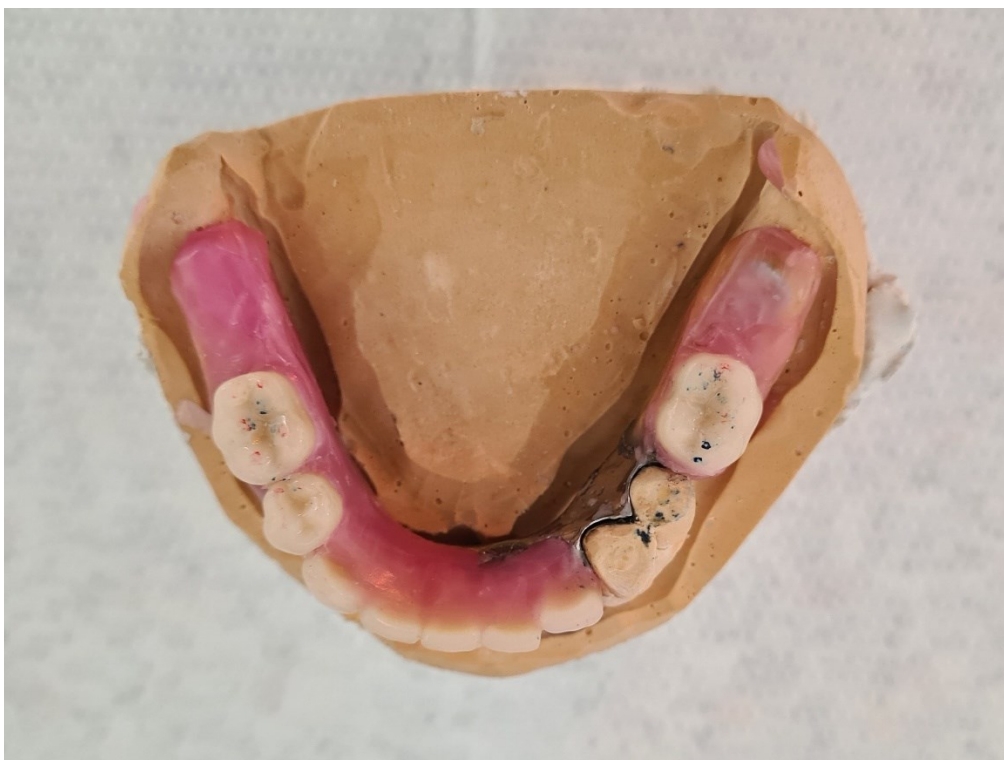

Slika 12. Prikaz određivanja međučeljusnih odnosa u ustima pacijenta

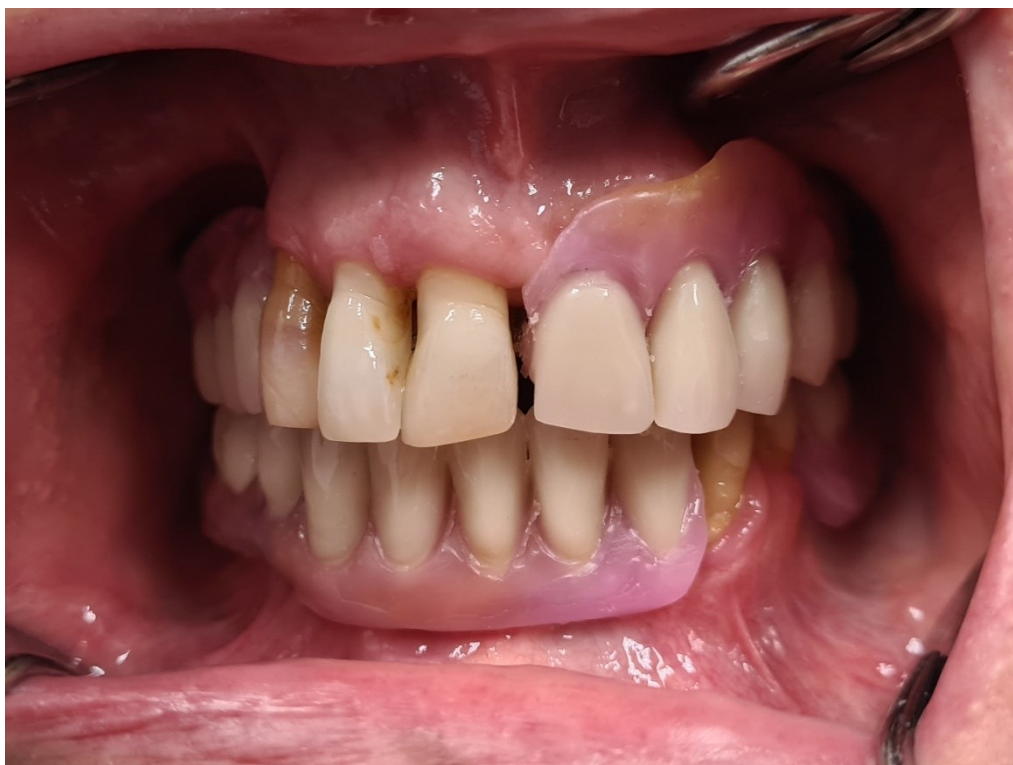U idućoj posjeti napravljena je proba postave zuba pri čemu se posebna pažnja obratila na visinu zagriža i kontaktne točke te oblik i dužinu zuba. Potrebne korekcije napravljene su prije završavanja proteza (Slika 13. - 17.).



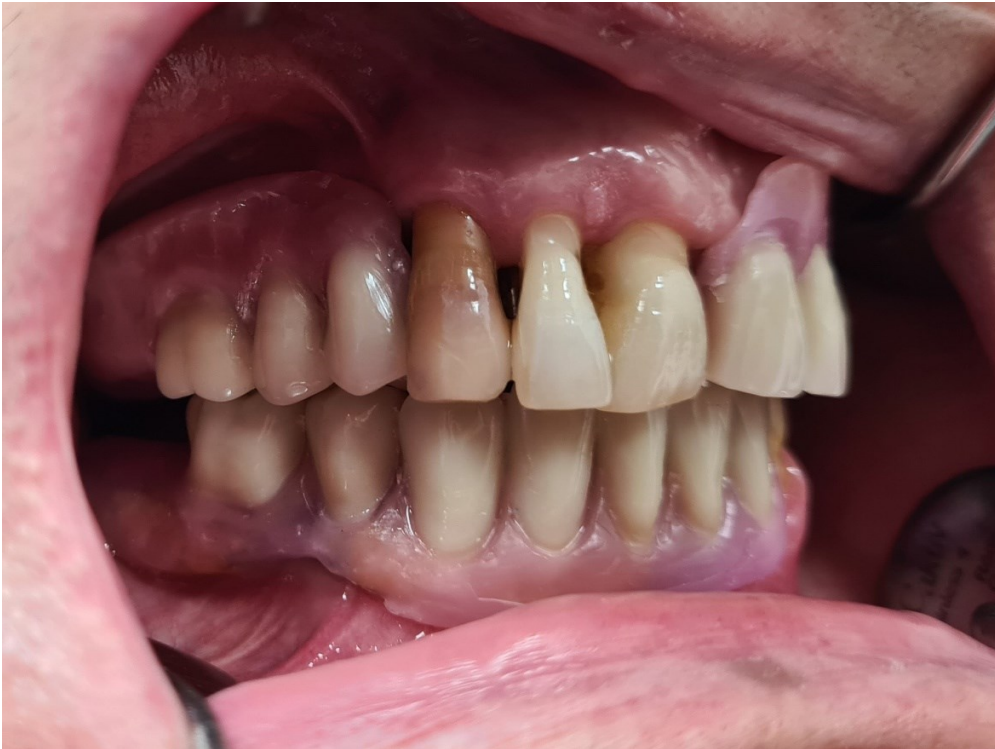Slika 13. Prikaz postave zuba u gornjoj čeljusti



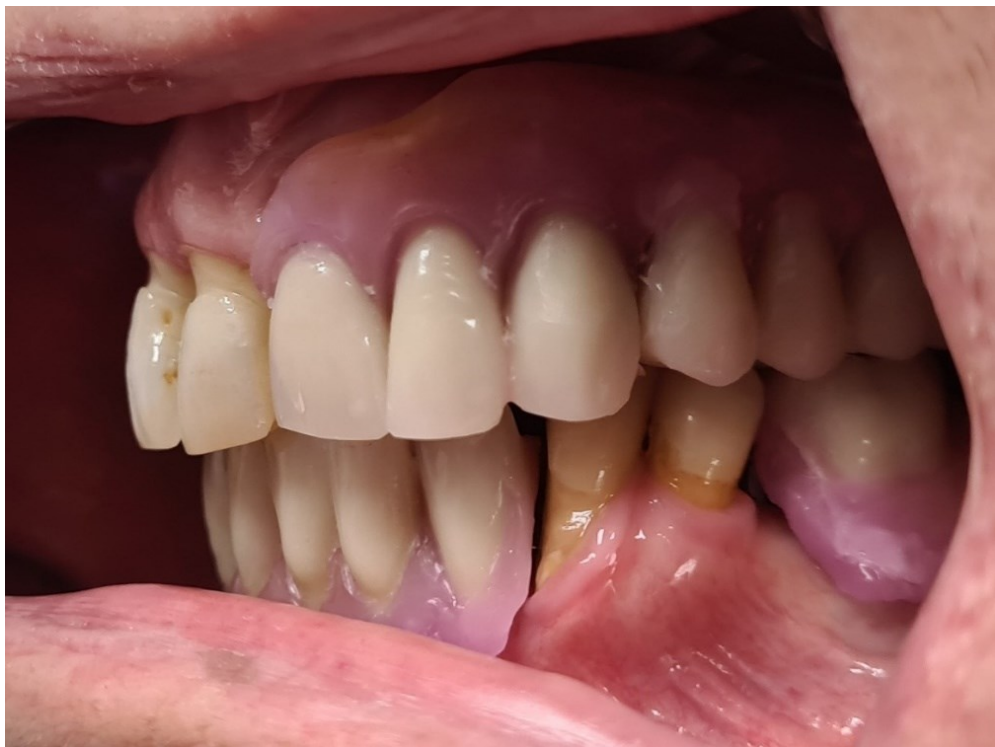Slika 14. Prikaz postave zuba u donjoj čeljusti



Slika 15. Prikaz postave zuba u vosku

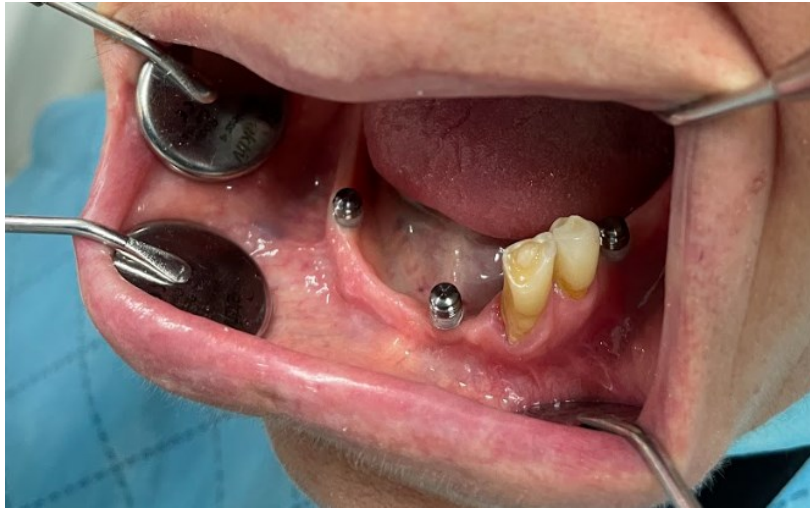

Slika 16. Lateralni prikaz okluzije - desno

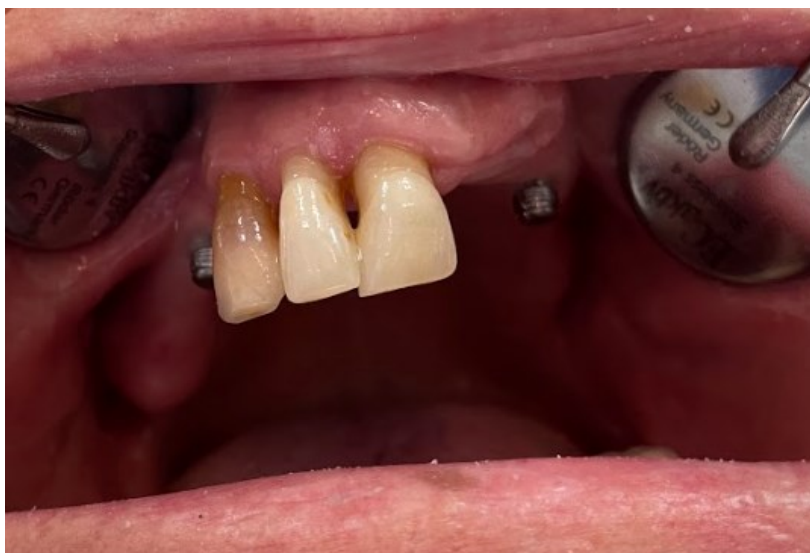

Slika 17. Lateralni prikaz okluzije - lijevo

U ovom slučaju koristila se direktna metoda postavljanja matrica s o-prstenom u protezu pomoću samovezujućeg akrilata. Direktna ugradnja matrica u ustima preporuka je literature jer je preciznija zbog rezilijencije sluznice. Prilikom dodavanja matrica potrebno je prvo zaštititi rub sluznice u području oko implantata pomoću gumenih prstenova kako bi se spriječilo ulaženje rijetkog akrilata u podminirana područja (Slika 18. i 19.).



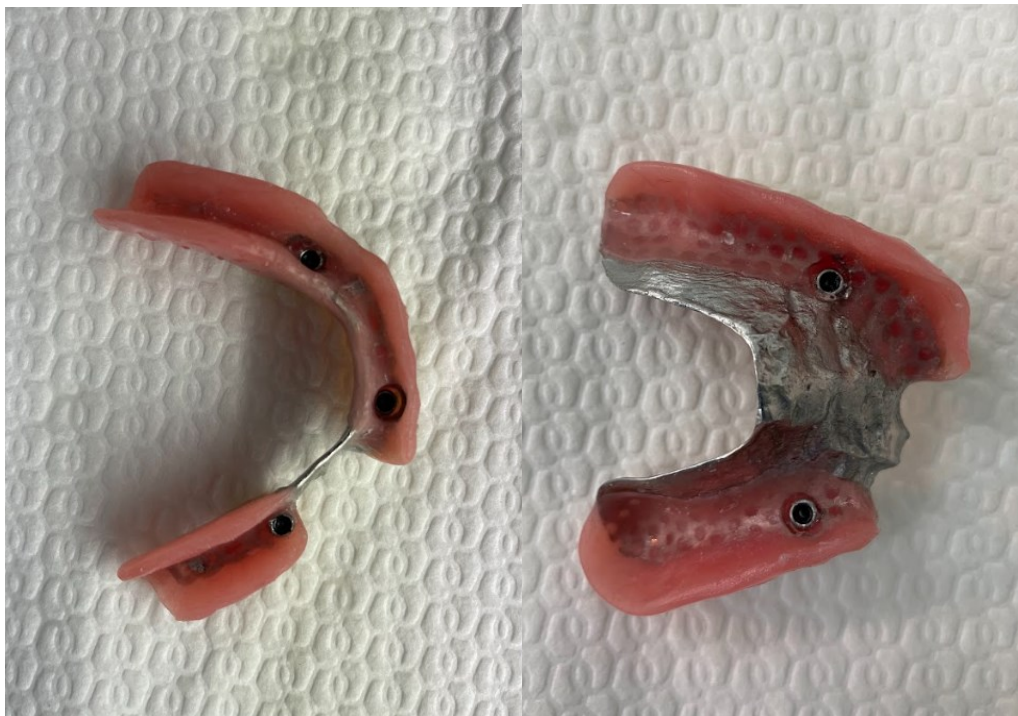
Slika 18. Prikaz situacije u donjoj čeljusti s retencijskim kapticama i gumenim prstenovima za zaštitu podminiranih područja (uz dopuštenje dr.sc. Ines Kovačić, dr.med.dent)



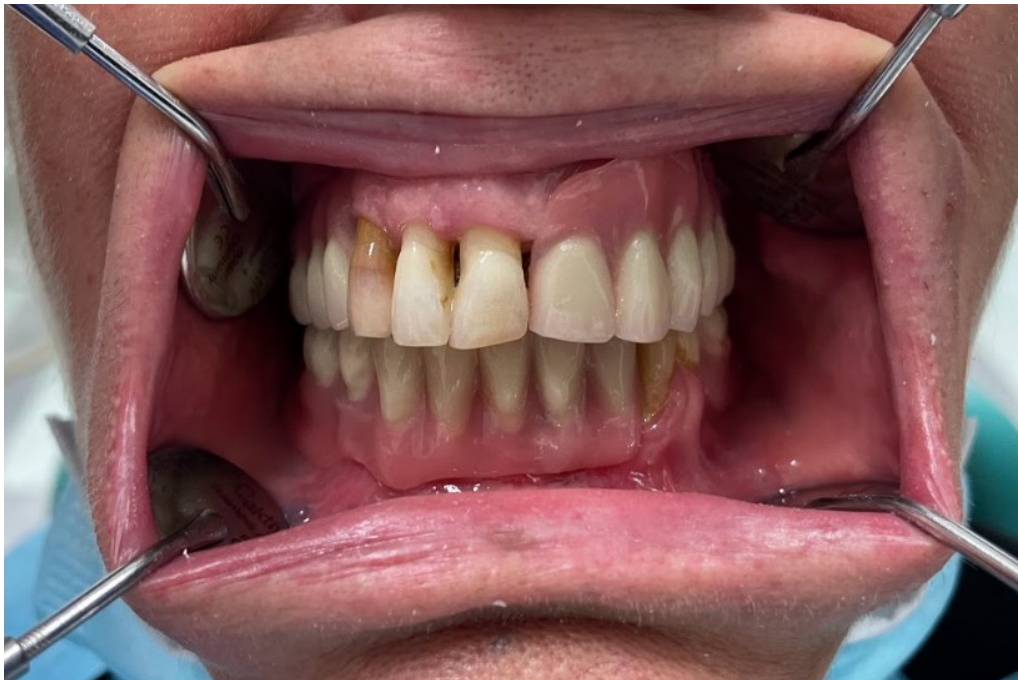Slika 19. Prikaz situacije u gornjoj čeljusti s retencijskim kapticama i gumenim prstenovima za zaštitu podminiranih područja (uz dopuštenje dr.sc. Ines Kovačić, dr.med.dent.)



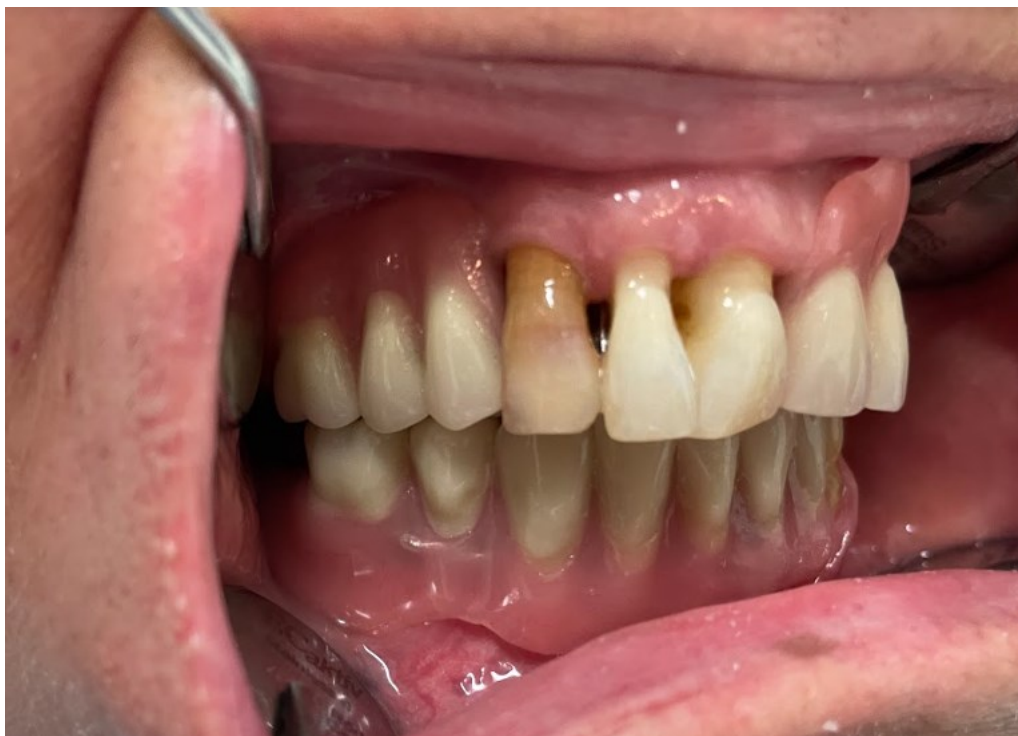Na unutarnjoj strani proteze tehničar je oslobodio prostor gdje će se ugraditi metalno kućište. Prije dodavanja akrilata svakako treba provjeriti sjedi li proteza dobro i ima li dovoljno mjesta za metalno kućište. U isprepariranu udubinu stavlja se samovezujući akrilat te se proteza unosi u usta pacijenta. Dok se akrilat stvrdnjava obje proteze trebaju biti u ustima u maksimalnoj interkuspidaciji. Nakon stvrdnjavanja akrilata uklanja se zaštitni prsten te se uklanja višak akrilata (Slika 20. - 23.).



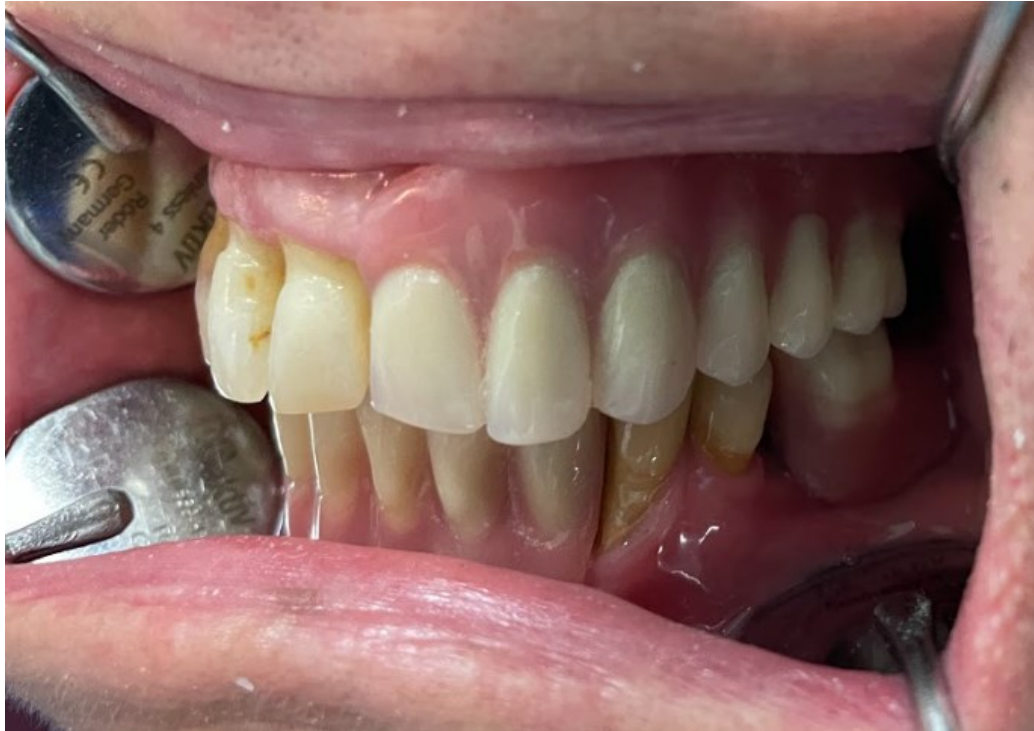Slika 20. Gotove donja i gornja djelomična proteza s metalnom bazom retinirane mini implantatima (uz dopuštenje dr.sc. Ines Kovačić, dr.med.dent.)



Slika 21. Izgled pacijentice nakon postavljanja novih proteza (uz dopuštenje dr.sc. Ines Kovačić, dr.mrd.dent.)



Slika 22. Prikaz okluzije na desnoj strani (uz dopuštenje dr.sc. Ines Kovačić, dr.med.dent.)



Slika 23. Prikaz okluzije na lijevoj strani (uz dopuštenje dr.sc. Ines Kovačić, dr.mrd.dent.)

### **3. RASPRAVA**

Dentalni su implantati u današnje vrijeme postali standard prilikom nadoknade izgubljenih zuba. Za njihovu ugradnju potrebno je imati određenu gustoću, širinu i duljinu kosti što nije uvijek slučaj kod svih pacijenata. Često zbog ranog gubitka zuba i dugotrajnog nošenja konvencionalnih proteza dolazi do velikog gubitka volumena kosti što za posljedicu ima nemogućnost ugradnje implantata standardnih promjera. U takvim slučajevima koriste se mini implantati (26).

Dobri klinički rezultati doveli su do toga da se mini dentalni implantati upotrebljavaju u mobilnim i fiksnim protetskim radovima. Kod trajnih radova upotrebljavaju se mini implantati hrapave mikropovršine koja ide u kost, a vanjski dio koji je iznad mukoze ima glatku površinu. Kod privremenih radova upotrebljavaju se mini implantati glatke površine (26).

Kirurški postupak ugradnje mini implantata puno je lakši i manje traumatičan za pacijenta jer se često radi bez odizanja reznja što pridonosi bržem i boljem oporavku pacijenta. Može se izvoditi s ili bez odizanja reznja i obično se radi bez dodatne augmentacije kosti.

Mini implantati mogu se koristiti u različitim kliničkim situacijama i prikladni su i za mobilne i za fiksne protetske nadomjestke. Još uvijek nema dovoljno dugoročnih istraživanja koja bi pokazala uspješnost dentalnih mini implantata. Lemos i sur. (32) u svom su sistematskom pregledu pokazali stopu preživljavanja od 92,32 % mini dentalnih implantata. Prosječno vrijeme praćenja pacijenata koji su nosili donju pokrovnu protezu bilo je 2,48 godine. Marginalni gubitak kosti oko mini implantata iznosio je 1,5 mm, što se može usporediti sa standardnim implantatima za istu indikaciju.

Kovačić (41) je pratila stopu preživljavanja kratkih mini implantata koji su podupirali donje pokrovne proteze i gdje je greben bio jako resorbiran. Zabilježila je stopu preživljavanja od 98,6 % i  $0,78 \pm 0,67$  mm marginalnog gubitka kosti nakon dvije godine praćenja.

Vi i sur. (36) napravili su sistemsko istraživanje preživljavanja mini implantata u gornjoj čeljusti elektroničkom pretragom gdje su bila uključena 173 pacijenta prosječne dobi 66,3 godina. Stopa preživljavanja bila je 77,1 % sa srednjim vremenom praćenja od 1,79 godina. Preživljavanje implantata značajno se razlikovalo u usporedbi potpune i djelomične proteze koja pokriva nepce. Oni s potpunim palatinalnim pokrivanjem pokazali su manji ukupni gubitak koštane mase u usporedbi s protezama s djelomičnim pokrivanjem. Sudionici svih studija izvijestili su o povećanju kvalitete života i zadovoljstva nakon rehabilitacijskog tretmana s mini implantatima. Još jedna studija koja je trajala dvije godine (van Doorne i sur. (45)) pokazala je preživljavanje od samo 82,3 % za pokrovne proteze retinirane mini implantatima u gornjoj

čeljusti. Lemos i sur.(32) su nakon ugradnje mini dentalnih implantata u gornjoj bezuboj čeljusti kao nosača gornje pokrovne proteze iznijeli stopu preživljavanja puno manje, 31,7 %. Prema tome, u gornjoj čeljusti mini implantati se ne mogu preporučiti kao pouzdan i standardan terapijski koncept, osim ako proteza završava na a-liniji i ako sluznica nije previše rezilijentna.

Kako bi se prevladali problemi s retencijom i stabilnošću djelomičnih proteza te kako bi se spriječili štetni učinci na zube nosače i tkiva u području nošenja proteze, standardni implantati uspješno su korišteni u različitim položajima s različitim suprastrukturama. Međutim, za ugradnju standardnih implantata pacijent treba imati odgovarajući volumen kosti, što često nedostaje osobama koje dugo nose djelomične proteze. Mini implantati preporučeni su za uske grebene i uspješno su korišteni za retenciju potpunih proteza u donjoj čeljusti ugradnjom 4 mini implantata intraforaminalno. Ugradnja samo 3 ili 2 mini implantata u donju čeljust moguća je, ali su potrebne češće kontrole i zamjene gumenih prstenova te podlaganje proteze (37).

Uporaba mini implantata sve je češća i pokazala se uspješnom. Puno znanstvenih studija pokazuju jednaku ili bolju uspješnost kod određenih indikacija nego kod primjene standardnih implantata. Takva se uspješnost pokazala kod donje pokrovne proteze nošene mini implantatima. Ali takve studije trajale su, u prosjeku 1 do 5 godina, što nije dovoljno vremena da se zaključi jesu li bolja opcija u odnosu na implantate standardnog promjera (24).

#### **4. ZAKLJUČAK**

Nadoknada izgubljenog zuba izazov je koji se pokušava riješiti na brojne načine. Gubitkom zuba narušena je funkcija stomatognatog sustava. Oralna rehabilitacija pacijenata nužna je za njihovo normalno funkcioniranje i uvelike utječe na njihovo psihičko stanje.

Alveolarni greben nakon vađenja zuba atrofira što uzrokuje nestabilnost potpunih proteza te nedostatak kosti za postavljanje implantata standardnih dimenzija. U takvim situacijama mini implantati omogućuju bolju žvačnu funkciju, smanjenje rotacijskih kretnji te poboljšavaju stabilnost proteza.

Liječenje mini implantatima obećavajuća je opcija za pacijente s izrazito smanjenom širinom alveolarnog grebena. Primjenom mini implantata uvelike je olakšana terapija potpune i djelomične bezubosti što je široko rasprostranjen problem oralnoga zdravlja. Zbog minimalno invazivnog načina liječenja, čini se da su mini implantati prikladni posebno za starije pacijente.

Iako imaju uži promjer od standardnih implantata, najčešće se opterećuju imedijatno mobilnim ili fiksnim protetičkim radovima. Da bi to bilo moguće, potrebna je primarna stabilnost mini implantata od 30 Ncm. Kod donjih pokrovnih proteza mini implantati služe kao trajni nosači, dok se kod djelomične bezubosti postavljaju na strateška mjesta kako bi se osigurala bolja stabilnost i retencija proteza.

Mini implantati mogu se upotrebljavati i za fiksne radove, ali samo u prednjem području čeljusti gdje opterećenje nije veliko. Najčešće se upotrebljavaju za nadoknadu bočnih sjekutića u slučajevima kongenitalnog nedostatka ili zbog gubitka tijekom traume.

Još uvijek nema dovoljno studija koje dovoljno dugo proučavaju mini implantate, a studije koje pokazuju preživljavanje mini implantata tijekom 10 godina > 90 % odnose se na donje pokrovne proteze.



## **5. LITERATURA**

1. Upendran A, Gupta N, Salisbury HG. Dental Mini-Implants. Treasure Island: StatPearls Publishing LLC; 2022.
2. Jung RE, Al-Nawas B, Araujo M, Avila-Ortiz G, Barter S, Brodala N, et al. Group 1 ITI Consensus Report: The influence of implant length and design and medications on clinical and patient-reported outcomes. *Clin Oral Implants Res.* 2018;29 Suppl 16:69–77.
3. Sivaramakrishnan G, Sridharan K. Comparison of patient satisfaction with mini-implant versus standard diameter implant overdentures: a systematic review and meta-analysis of randomized controlled trials. *Int J Implant Dent.* 2017;3(1):29.
4. Cezar Pomini M, Postiglione Bührer Samra A, Regina Fischborn A, Antônio Kozłowski Junior V, Bucholdz Teixeira Alves F. The use of mini-implants for provisional prosthetic rehabilitation in growing patients: a critical review. *J Prosthodont Res.* 2021;65(1):19–24.
5. Bornstein MM, Al-Nawas B, Kuchler U, Tahmaseb A. Consensus statements and recommended clinical procedures regarding contemporary surgical and radiographic techniques in implant dentistry. *Int J Oral Maxillofac Implants.* 2014;29 Suppl:78–8.
6. Roy S, Maji S, Paul R, Bhattacharyya J, Goel P. A comparison of cost and cost-effectiveness analysis of two- implant-retained overdentures versus other removable prosthodontic treatment options for edentulous mandible: A systematic review. *J Indian Prosthodont Soc.* 2020;20(2):162-170.
7. González-Valls G, Roca-Millan E, Céspedes-Sánchez JM, González-Navarro B, Torrejon-Moya A, López-López J. Narrow Diameter Dental Implants as an Alternative Treatment for Atrophic Alveolar Ridges. Systematic Review and Meta-Analysis. *Materials.* 2021;14(12):3234.
8. Lindhe J. *Klinička parodontologija i dentalna implantologija.* Zagreb: Nakladni zavod Globus; 2004.
9. Wolf HF, Rateitschak KH, Rateitschak-Plüss EM. *Parodontologija.* Jastrebarsko: Naklada Slap; 2009.

10. Disha V. Mogućnosti uporabe mini dentalnih implantata za retenciju djelomičnih proteza Kennedy klasa I i II [Disertacija]. Zagreb: Stomatološki fakultet Sveučilišta u Zagrebu; 2021.
11. Cibirka RM, Razzoog M, Lang BR. Critical evaluation of patient responses to dental implant therapy. *J Prosthet Dent.* 1997;78(6):574–81.
12. Thomason JM, Heydecke G, Feine JS, Ellis JS. How do patients perceive the benefit of reconstructive dentistry with regard to oral health-related quality of life and patient satisfaction? A systematic review. *Clin Oral Implants Res.* 2007;18:168–88.
13. Miše I. Oralna kirurgija. Zagreb: Medicinska naklada; 1991.
14. Knezović Zlatarić D, Čelebić A, Lazić B. Resorptivne promjene koštanih struktura gornje i donje čeljusti u pacijenata nositelja mobilno-protetskih nadomjestaka. *Acta Stomat Croat.* 2002;36(2):253–9.
15. Šimić M. Mogućnosti mobilno-protetske sanacije potpune bezubosti kod pacijenata s resorbiranim alveolarnim grebenima [Diplomski rad]. Zagreb: Stomatološki fakultet Sveučilišta u Zagrebu; 2018.
16. Kraljević K, Kraljević Šimunković S. Djelomične proteze. Zagreb: In.Tri d.o.o.; 2012.
17. Vodanović K. Liječenje potpune bezubosti s četiri implantata [Diplomski rad]. Zagreb: Stomatološki fakultet Sveučilišta u Zagrebu; 2019.
18. Misch CE, Judy KW. Classification of partially edentulous arches for implant dentistry. *Int J Oral Implantol.* 1987;4(2):7–13.
19. Batisse C, Bonnet G, Bessadet M, Veyrone JL, Hennequin M, Peyron MA, et al. Stabilization of mandibular complete dentures by four mini implants: Impact on masticatory function. *J Dent.* 2016;50:43–50.
20. Lacarbonara M, Cazzolla AP, Lacarbonara V, lo Muzio L, Ciavarella D, Testa NF, et al. Prosthetic rehabilitation of maxillary lateral incisors agenesis using dental mini-implants: a multicenter 10-year follow-up. *Clin Oral Investig.* 2022;26(2):1963–74.
21. Sendax V. Mini-implants as adjuncts for transitional prostheses. *Dent Implantol Update.* 1996;7(2):12–5.

22. Ferizović A. Rehabilitacija izgubljene vertikalne dimenzije kod pacijenata s ekstremnom resorpcijom alveolarnih grebena [Diplomski rad]. Zagreb: Stomatološki fakultet Sveučilišta u Zagrebu; 2021.
23. Gleiznys A, Skirbutis G, Harb A, Barzdziukaite I, Grinyte I. New approach towards mini dental implants and small-diameter implants: an option for long-term prostheses. *Stomatologija*. 2012;14(2):39–45.
24. Topić J, Poljak-Guberina R, Peršić-Kiršić S, Kovačić I, Petričević N, Popovac AP, et al. Adaptation to New Dentures and 5 Years of Clinical Use: A Comparison between Complete Denture and Mini-implant Mandibular Overdenture Patients based on Oral Health-Related Quality of Life (OHRQoL) and Orofacial Esthetics. *Acta Stomatol Croat*. 2022 Jun 15;56(2):132–42.
25. Vulić P. Mogućnosti i ograničenja uporabe mini dentalnih implantata [Diplomski rad]. Zagreb: Stomatološki fakultet Sveučilište u Zagrebu; 2020.
26. Deranja Baksa P. Primjena mini dentalnih implantata u kliničkoj praksi [Završni specijalistički rad]. Zagreb: Stomatološki fakultet Sveučilišta u Zagrebu; 2020.
27. Čelebić A. Mini implantati u kliničkoj praksi. Zagreb: Naklada Slap; 2022.
28. Tubikanec D. Kirurške komplikacije implantološke terapije [Diplomski rad]. Zagreb: Stomatološki fakultet Sveučilišta u Zagrebu; 2016.
29. Wimmer L, Petrakakis P, El-Mahdy K, Herrmann S, Nolte D. Implant-prosthetic rehabilitation of patients with severe horizontal bone deficit on mini-implants with two-piece design-retrospective analysis after a mean follow-up of 5 years. *Int J Implant Dent*. 2021;7(1):71.
30. Bornstein M, Nawas B, Kuchler U, Tahmaseb A. Consensus Statements and Recommended Clinical Procedures Regarding Contemporary Surgical and Radiographic Techniques in Implant Dentistry. *Int J Oral Maxillofac Implants*. 2014;29 Suppl:78–82.
31. Griffiths TM, Collins CP, Collins PC. Mini dental implants: an adjunct for retention, stability, and comfort for the edentulous patient. *Oral Surg Oral Med Oral Pathol Oral Radiol Endod*. 2005;100(5):81-4.

32. Lemos CA, Verri FR, Batista VE, Júnior JF, Mello CC, Pellizzer EP. Complete overdentures retained by mini implants: A systematic review. *J Dent.* 2017;57:4–13.
33. Sendax V. *Mini Dental Implants Principles and Practice.* St. Louis: Elsevier Mosby; 2013.
34. Chatrattanak W, Aunmeungtong W, Khongkhunthian P. Comparative clinical study of conventional dental implant and mini dental implant-retained mandibular overdenture: A 5- to 8-Year prospective clinical outcomes in a previous randomized clinical trial. *Clin Implant Dent Relat Res.* 2022;24(4):475–87.
35. Menezes CC, Barros SE, Tonello DL, Aliaga-Del Castillo A, Garib D, Bellini-Pereira SA, et al. Influence of the growth pattern on cortical bone thickness and mini-implant stability. *Dental Press J Orthod.* 2020;25(6):33–42.
36. Vi S, Pham D, Du YYM, Arora H, Tadakamadla SK. Mini-Implant-Retained Overdentures for the Rehabilitation of Completely Edentulous Maxillae: A Systematic Review and Meta-Analysis. *Int J Environ Res Public Health.* 2021;18(8):4377.
37. Disha V, Čelebić A, Rener-Sitar K, Kovačić I, Filipović Zore I, Peršić S. Mini Dental Implant-Retained Removable Partial Dentures: Treatment Effect Size and 6-Months Follow-up. *Acta Stomatol Croat.* 2018;52(3):184–92.
38. Rungsiyakull P, Kujarearntaworn K, Khongkhunthian P, Swain M, Rungsiyakull C. Effect of the Location of Dental Mini-Implants on Strain Distribution under Mandibular Kennedy Class I Implant-Retained Removable Partial Dentures. *Int J Dent.* 2021;2021:6688521.
39. Mundt T, al Jaghsi A, Schwahn B, Hilgert J, Lucas C, Biffar R, et al. Immediate versus delayed loading of strategic mini dental implants for the stabilization of partial removable dental prostheses: a patient cluster randomized, parallel-group 3-year trial. *BMC Oral Health.* 2017;17(1):30.
40. Disha V, Čelebić A, Rener-Sitar K, Kovačić I, Filipović Zore I, Peršić S. Djelomične proteze retinirane mini dentalnim implantatima: veličina učinka terapije i praćenje tijekom šest mjeseci. *Acta Stomatol Croat.* 2018;52(3):184-92.

41. Kovačić I. Rehabilitacija ekstremno resorbiranoga potpuno bezuboga grebena donje čeljusti kratkim mini implantatima [Disertacija]. Zagreb: Stomatološki fakultet Sveučilišta u Zagrebu; 2020.
42. Jepsen S, Berglundh T, Genco R, Aass AM, Demirel K, Derks J, et al. Primary prevention of peri-implantitis: managing peri-implant mucositis. *J Clin Periodontol.* 2015;42:152–7.
43. Rösing CK, Fiorini T, Haas AN, Muniz FWMG, Oppermann RV, Susin C. The impact of maintenance on peri-implant health. *Braz Oral Res.* 2019;33:74.
44. Coli P, Sennerby L. Is Peri-Implant Probing Causing Over-Diagnosis and Over-Treatment of Dental Implants? *J Clin Med.* 2019;8(8):1123.
45. Van Doorne L, Gholami P, D'haese J, Hommeez G, Meijer G, de Bruyn H. Three-Dimensional Radiographic Outcome of Free-Handed Flaplessly Placed Mini Dental Implants in Edentulous Maxillae after 2-Years Function. *J Clin Med.* 2020;9(7):2120.

## **6. ŽIVOTOPIS**

Doris Dragušica rođena je 06. svibnja 1987. godine u Osijeku, gdje je završila osnovnu školu i Opću gimnaziju. Maturirala je 2006. godine te je iste godine upisala Stomatološki fakultet Sveučilišta u Zagrebu. Diplomirala je u lipnju 2012. godine.

Nakon odrađenog pripravničkoga staža, 2013. godine dobila je odobrenje za samostalan rad te je od tada zaposlena u privatnoj ordinaciji Implant centre Martinko.

Specijalizaciju iz stomatološke protetike započela je u svibnju 2019. godine, a specijalistički ispit položila je 2022. godine.

2020. godine upisuje poslijediplomski specijalistički studij Dentalna implantologija.