

Promjene na koži lica inducirane UV-zračenjem

Bojčić, Zrinka

Master's thesis / Diplomski rad

2016

Degree Grantor / Ustanova koja je dodijelila akademski / stručni stupanj: **University of Zagreb, School of Dental Medicine / Sveučilište u Zagrebu, Stomatološki fakultet**

Permanent link / Trajna poveznica: <https://um.nsk.hr/um:nbn:hr:127:091010>

Rights / Prava: [Attribution-NonCommercial-NoDerivs 3.0 Unported / Imenovanje-Nekomercijalno-Bez prerada 3.0](#)

Download date / Datum preuzimanja: **2023-09-22**



Repository / Repozitorij:

[University of Zagreb School of Dental Medicine Repository](#)



SVEUČILIŠTE U ZAGREBU
STOMATOLOŠKI FAKULTET

Zrinka Bojčić

**PROMJENE NA KOŽI LICA INDUCIRANE
UV-ZRAČENJEM**

DIPLOMSKI RAD

Zagreb, rujan 2016. godine

Rad je ostvaren na Katedri za dermatovenerologiju Stomatološkog fakultetu Sveučilišta u Zagrebu.

Voditelj rada: dr. sc. Marija Buljan, dr. med.

Klinika za kožne i spolne bolesti

KB „Sestre milosrdnice“

Lektor hrvatskog jezika: Jelena Lojić Pokrovac, prof. hrvatskog i književnosti

Vlaka II 9, Oklaj

+385 95 504 4693

Lektor engleskog jezika: Iva Lojić, mag. edukacije engleskog jezika i književnosti

Dalmatinska 20, Primošten

+385 91 596 1448

Rad sadrži: 42 stranice

18 slika

1 CD

Zahvaljujem svojoj mentorici, dr. sc. Mariji Buljan na pomoći i savjetima prilikom izrade diplomskog rada.

Hvala mojim prijateljima jer su uvijek uz mene, a posebna zahvala ide mojoj najvećoj podršci, mojim roditeljima, na strpljenju i bezuvjetnoj ljubavi koju mi pružaju tijekom cijelog života!

SADRŽAJ

1. UVOD	1
2. SVRHA RADA	4
3. FOTOKARCINOGENEZA	5
3.1. Oštećenja DNK inducirana UV zračenjem	6
3.2. UV zračenje i mutacije gena	7
3.3. Mehanizmi obrane kože od UV zračenja	7
4. AKUTNE PROMJENE NA KOŽI INDUCIRANE UV-ZRAČENJEM.....	9
4.1. Eritem	9
4.2. Opekline inducirane UV zračenjem	9
4.3. Fotosenzitivne reakcije uzrokovane lijekovima.....	11
4.3.1. Fototoksične reakcije	11
4.3.2. Fotoalergijske reakcije	12
4.4. Fotodermatoze nepoznate etiologije	14
4.4.1. Polimorfna svjetlosna erupcija (PMLE)	14
5. KRONIČNE PROMJENE KOŽE INDUCIRANE UV ZRAČENJEM	16
5.1. Preuranjeno starenje kože	16
5.2. Aktiničke keratoze	17
5.3. Carcinoma baseocellulare (bazocelularni karcinom, BCC).....	19
5.4. Carcinoma spinocellulare (carcinoma planocellulare, SCC)	22
5.5. Melanom	24
5.5.1. Površinsko šireći melanom (SSM).....	27
5.5.2. Nodularni melanom (NM)	28
5.5.3. Lentigo maligni melanom (LMM).....	29

5.5.4. Akrolentiginozni melanom (ALM)	30
6. LIJEČENJE PROMJENA INDUCIRANIH UV ZRAČENJEM.....	32
6.1. Liječenje akutnih promjena induciranih UV zračenjem	32
6.2. Liječenje kroničnih promjena induciranih UV zračenjem	32
7. RASPRAVA	36
8. ZAKLJUČAK	38
9. SAŽETAK	39
10. SUMMARY	40
11. LITERATURA.....	41
12. ŽIVOTOPIS	42

POPIS KRATICA:

UV - ultra violet radiation, ultra ljubičasto zračenje

DNK - deoksiribonukleinska kiselina

engl - engleski

MED - minimal erythema dose, minimalna eritemska doza

PMLE - polymorphic light eruption, polimorfna svjetlosna erupcija

BCC - basal cell carcinoma, bazocelularni karcinom

SCC - squamous cell carcinoma

SSM - superficial spreading melanoma, površinsko šireći melanom

NM - nodularni melanom

LMM - lentigo maligni melanom

ALM - akrolentiginozni melanom

LM - lentigo maligni melanom

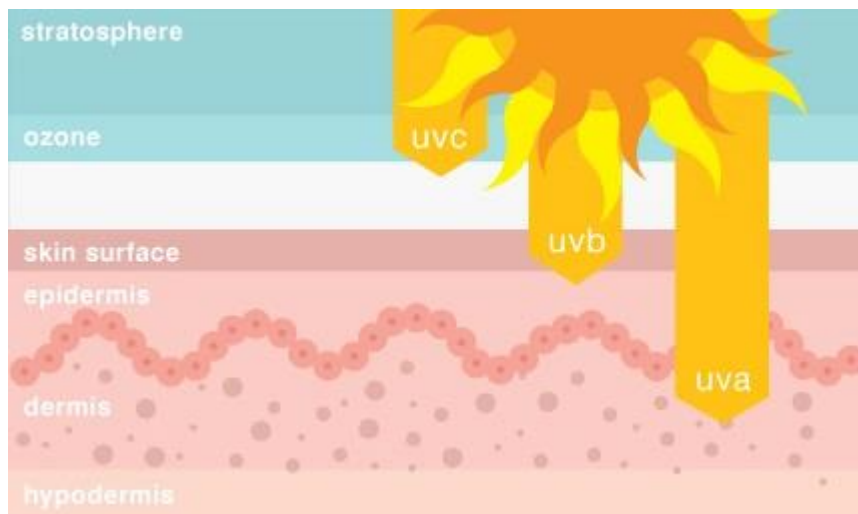
1. UVOD

Sunčev spektar zračenja sastoji se od toplinskih (infracrvenih) zraka, vidljivog svjetla te ultraljubičastog (UV) zračenja. Kada se promatra djelovanje na ljudsko zdravlje i okolinu, ultraljubičasto zračenje se dijeli na UV-A (400–315 nm), UV-B (315–280 nm) i UV-C (< 280 nm). Više od 95% UV zračenja koje dopire na površinu Zemlje je UV-A (1).

UV-C, i većina UV-B zračenja, apsorbira se u ozonskom sloju atmosfere, stoga se UV zračenje ispod 290 nm ne može detektirati na površini. Ipak, preostali dio UV zračenja može biti apsorbiran od strane bioloških molekula (DNK, proteina, lipida) i može oštetiti nezaštićene stanice (1).

Stoga, da bi preživjeli te da bi se održala stabilnost genoma, svi živi organizmi moraju razviti zaštitne mehanizme koji će spriječiti UV inducirano oštećenje (2). Ti mehanizmi uključuju apsorbiranje UV zračenja te aktivaciju enzimskih i antioksidacijskih sustava koji će obnoviti ili ukloniti oštećenu stanicu.

Ljudska koža je vrlo učinkovita u zaštiti organizma od štetnih učinaka UV zračenja i UV zračenje ne prodire dublje od kože. U koži, dubina prodiranja UV zračenja ovisna je o valnoj duljini, odnosno, što je duža valna duljina, dublja je penetracija kroz kožu. Tako UV-A lako doseže dermis, uključujući i njegove dublje dijelove, a najveći dio UV-B zračenja apsorbiran je u epidermisu i samo mali dio dostigne gornji dio dermisa. UV-C, ako uopće dosegne površinu Zemlje, biti će apsorbiran ili reflektiran u rožnatom sloju i gornjim slojevima epidermisa (slika 1).



Slika 1. **Prikaz dubine penetracije UV zraka kroz kožu**

Preuzeto iz (3).

UV zračenje može biti apsorbirano i u biomolekulama izazivajući fotokemijske i fotobiološke odgovore. Molekula koja je apsorbirala UV zračenje naziva se kromofor. Nakon apsorpcije energije zračenja, ovaj kromofor se nalazi u pobuđenom stanju. Naknadne fotokemijske reakcije mogu ili izravno mijenjati kromofore ili putem prijenosa energije posredno mijenjati i ostale molekule. Te pobuđene molekule reagiraju, što posljedično može dovesti do vidljivih promjena u fotoeksponiranim dijelovima kože (2).

Prema odgovoru kože nakon 30 minuta ekspozicije Sunčevu svjetlu tijekom ljeta, razlikuje se šest tipova kože. Tip I uvijek razvija kliničku sliku opekline, a nikad pigmentacija, dok se kod tipa II obično pojavljuju opekline te katkad i pigmentacije. Tip III samo ponekad razvija kliničku sliku opekline, a pigmentacije se uvijek razvijaju, dok se osobito jake pigmentacije razvijaju kod IV tipa. U tip V spadaju izrazito tamnoplete osobe, a u tip VI osobe crne rase.

Akutne promjene nastaju kada količina energije UV zračenja nadmaši minimalnu dozu koja izaziva eritem kože (eng. minimal eritemal dose, MED). Tada se na koži javljaju promjene koje se, ovisno o količini energije UV zračenja, očituju u obliku eritema pa sve do teških opekline s nastankom mjehura. Fotosenzibilizirajuće tvari mogu povećati osjetljivost pojedinca na UV zračenje te se razvija klinička slika fototoksičnih i fotoalergijskih reakcija. Također, kod nekih osoba promjene na koži mogu se razviti bez vidljiva predoziranja UV zračenjem ili primjene egzogenog ili endogenog fotosenzibilizatora. Najčešća takva reakcija je polimorfna svjetlosna erupcija. Učestale opekline od sunca, osobito u djece i mladih, povećavaju rizik pojave zloćudnih promjena na koži (4).

Kronično izlaganje UV zračenju uzrokuje ireverzibilne, kronično-degenerativne i/ili proliferativne promjene kože (4). Prodiranjem UV zračenja duboko u kožu dolazi do oštećenja elastičnih i kolagenih vlakana, što rezultira ubrzanim starenjem kože tzv. fotostarenje (engl. photoaging). Koža koja je dugotrajno izložena UV zračenju predilekcijsko je mjesto za razvoj prekanceroznih i kanceroznih lezija. Te se promjene klinički očituju kao aktiničke keratoze, aktinički heilitis, bazocelularni i spinocelularni karcinom te melanom.

2. SVRHA RADA

UV zračenje ima veliki utjecaj na ljudski organizam. Kao posljedica intenzivnog izlaganja na koži nastaju različite promjene. Svrha ovog rada je prikaz akutnih i kroničnih promjena induciranih UV zračenjem, s naglaskom na ne-melanocitne i melanocitne (zloćudne) tumore kože. Incidencija pojave karcinoma induciranih UV zračenjem sve je učestalija. Iako liječenje tih promjena pripada dominantno u domenu dermatološke onkologije i kirurgije, doktori dentalne medicine mogu imati značajan utjecaj u ranom dijagnosticiranju neoplazmi u području glave i vrata, a rano dijagnosticiranje osigurava veću uspješnost liječenja.

3. FOTOKARCINOGENEZA

Kliničke i epidemiološke studije pokazuju da je UV zračenje glavni čimbenik za razvoj melanoma i ne-melanocitnih (zloćudnih) tumora kože. UV zračenje inducira pojavu određenih promjena uključujući tamnjenje, opekline, preuranjeno starenje kože te zloćudne promjene na koži. Također, u pojedinim slučajevima dolazi do razvoja i fotoalergijskih ili fototoksičnih reakcija, poznatih kao fotodermatoze.

Ljudska koža je fotosenzitivna jer sadrži molekule koje imaju sposobnost apsorpiranja UV zračenja. To zračenje se zatim ili bezopasno reemitira ili dovodi do molekularnog, staničnog i tkivnog oštećenja te vidljivih kliničkih promjena (1).

UV zračenje može izravno oštetiti DNK, ali i neizravno, pomoću slobodnih radikala. I druge stanične molekule mogu biti izravni ili posredni ciljevi oštećenja. Tu spadaju lipidi u staničnim membranama i proteini (5).

Iako čini manje od 10% spektralne energije Sunca, UV-B zrake su najzaslužnije za izazivanje karcinoma i opekline. Biološki su aktivne, mogu direktno oštetiti DNK te djeluju imunosupresivno. UV-A je glavna komponenta ultraljubičastog zračenja, ali je manje biološki aktivna od UV-B.

Karcinogeneza je proces u kojem dolazi do postupnih genetskih promjena u jednoj stanici te se nakon toga taj proces klonski širi. Smatra se da se karcinomi kože inducirani UV zračenjem razvijaju lančanom reakcijom fotokancerogenih događaja (1).

Tri glavna koraka u nastanku UV induciranih patoloških lezija na koži su:

- oštećenje DNK nakon djelovanja UV zračenja
- mutacije koje slijede oštećenje DNK
- zloćudna preobrazba nakon nastanka mutacije (1).

3.1. Oštećenja DNK inducirana UV zračenjem

Različite valne duljine UV svjetla izazivaju različite vrste DNK oštećenja. UV zračenje je sposobno izravno pobuditi DNK molekulu, ali i naknadno proizvesti DNK fotoprodukte.

Apsorpcijski maksimum DNK je na 260 nm. To čini UV-C najučinkovitijom valnom duljinom za indukciju fotoprodukta. Međutim, *in vivo*, UV-B je najučinkovitija valna duljina za izazivanje fotoprodukta u bazalnom sloju epidermisa. Stoga se DNK smatra kromoforom za većinu UV-B bioloških učinaka (eritem, tamnjenje, imunosupresija, mutageneze i karcinogeneze) (2).

Fotoprodukti DNK su molekulska oštećenja formirana od timinskih ili citozinskih baza. To su dimeri, nastali kovalentnim vezanjem dva susjedna pirimidina u isti polinukleotidni lanac. Dvije glavne vrste pirimidinskih dimera su ciklobutan dimeri i 6,4-fotoprodukti. DNK fotoprodukti su mutageni, ali oni mogu biti popravljani nukleotidnim ekscizijama. S obzirom da se mutacije inducirane UV zračenjem manifestiraju u obliku pirimidinskih dimera, C~T te CC~TT mutacije možemo okarakterizirati svojstvenim za UV karcinogenezu (1).

Oštećenje DNK valnim duljinama iznad 347 nm ne uzrokuje izravno oštećenje DNK jer odstupa od spektra apsorpcije, već je vjerojatno posljedica

neizravnih učinaka reaktivnog kisika. Stoga se pretpostavlja da UV-A zračenje dovodi do oksidativnog oštećenja DNK. Međutim, postoje dokazi da su pirimidinski dimeri najvažniji mutageni DNK, ne samo za UV-B, već i za UV-A.

3.2. UV zračenje i mutacije gena

Razvoj tumorskih tvorbi zahtijeva nastanak brojnih genetskih promjena. UV izaziva mutacije u nekoliko ključnih gena uključenih u razvoj raka. Tumor supresijski gen, p53, zaustavlja stanični ciklus i omogućava popravak DNA te inducira apoptozu nakon oštećenja DNK. Mutacije na ovom genu mogu se naći kod spinocelularnog karcinoma i aktiničkih keratoza. Moguće su i mutacije PTCH gena te Smoothened i Sonic gena (2).

3.3. Mehanizmi obrane kože od UV zračenja

Stanice koje su izložene UV zračenju imaju nekoliko linija obrane protiv kaskade kancerogenih događaja.

Melanociti proizvode melanin koji smanjuje izlaganje bazalnog sloja UV zračenju, a u epidermisu se nalaze i antioksidacijski enzimi koji stabiliziraju reaktivni kisik i smanjuju stvaranje oksidativnog DNK oštećenja. Kako bi spriječile nastajanje mutacija nakon oštećenja DNK, stanice imaju nekoliko različitih sustava za popravak DNK. Također, one imaju sposobnost da zaustave rast stanice kako bi se osiguralo više vremena za popravak, čime se smanjuje rizik replikacije oštećene

DNK ili oštećene stanice umiru procesom apoptoze. Čak i ako se pojave mutacije stanica, organizam uklanja većinu tih stanica pomoću imunološkog sustava.

Osim unutrašnjih zaštitnih mehanizama, postoje i vanjska zaštitna sredstva koja umanjuju rizik nastanka promjena induciranih UV zračenjem. Pri tome se prvenstveno misli na izbjegavanje pretjeranog izlaganja kože UV zračenju, osobito u doba najjače insolacije, nošenje zaštitne odjeće te nanošenje krema sa zaštitnim faktorom. Kreme za sunčanje su topikalni preparati koji smanjuju utjecaj UV zračenja na kožu refleksijom i/ili apsorpcijom. Refleksija se odvija pomoću inertnih čestica metala, obično cink oksid ili titan dioksid, apsorpcijom UV-B i UV-A zračenja pomoću UV filtera dolazi do isijavanja energije putem topline. Dobra krema za sunčanje treba pružiti zaštitu širokog spektra, tj. štititi od UV-B i UV-A zraka. Da bi bile djelotvorne, kreme za sunčanje treba primijeniti u dovoljnoj količini i na svim fotoekspoziranim područjima kože.

4. AKUTNE PROMJENE NA KOŽI INDUCIRANE UV-ZRAČENJEM

Akutne promjene na koži inducirane UV zračenjem klinički se očituju kao eritem, opekline, fotosenzitivne reakcije i fotodermatoze nepoznatog uzroka.

4.1. Eritem

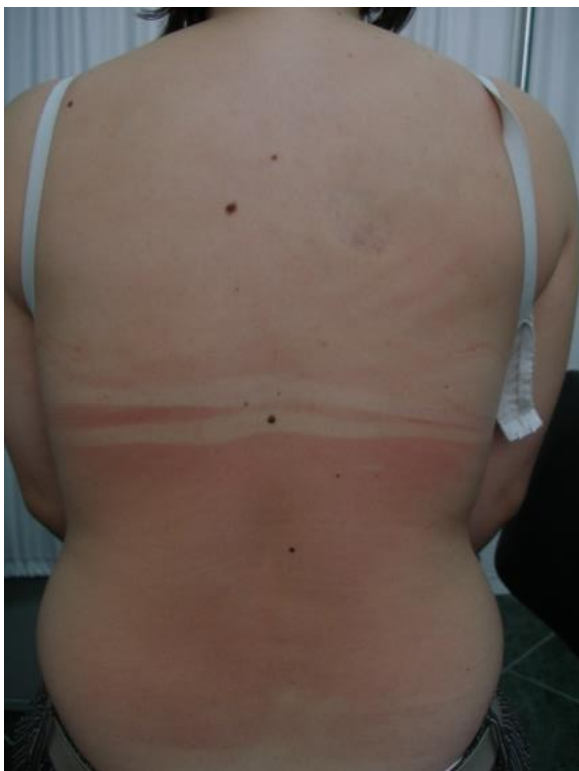Eritem je crvenilo kože izazvano proširenjem kapilara. Minimalna doza koja izaziva eritem (MED) predstavlja minimalnu dozu UV zračenja koja uzrokuje jasno ograničen eritem 24 sata nakon jednog izlaganja. MED se izražava kao količina energije isporučena po jedinici površine: mJ / cm² (UV-B) ili J / cm² (UV-A). Sklonost pojedinca da razvije eritem korištena je za kategorizaciju tipova kože. Ove kategorije osjetljivosti pojedinca na kratkoročne učinke također su u korelaciji s osjetljivošću na dugoročne učinke UV zračenja. Oni pojedinci s višom akutnom osjetljivošću također imaju veći rizik za razvoj zloćudnih promjena na koži (1).

4.2. Opekline inducirane UV zračenjem

Opekline su akutni i prolazni upalni odgovor kože nakon pretjeranog izlaganja UV zračenju. Najčešće se uočavaju kod osoba koji imaju ograničenu sposobnost proizvodnje melanina nakon izlaganja UV zračenju. Opekline karakterizira eritem s vezikulama i bulama, edem, hiperestezije i bol.

Klinička slika opekline induciranih UV-zračenjem

Eritem se razvija nakon 6 sati na fotoekspoziranom području, a vezikule nakon 24 sata (slika 2). Često su prisutni i opći simptomi poput glavobolje, povišene tjelesne temperature, malaksalosti i slabosti. Kako edem i eritem blijede, vezikule i bule pucaju i nastaju kruste. Kao trajna posljedica teških opekline mogu se razviti depigmentacije kao posljedica destrukcije melanocita te hiperpigmentacije poput solarnog lentiga. Kod istodobnog snažnog pregrijavanja kože i prekoračenja mehanizma termoregulacije dolazi do pregrijavanja organizma i toplinskog šoka (4).



Slika 2. **Solarni dermatitis** (opekline od sunca)

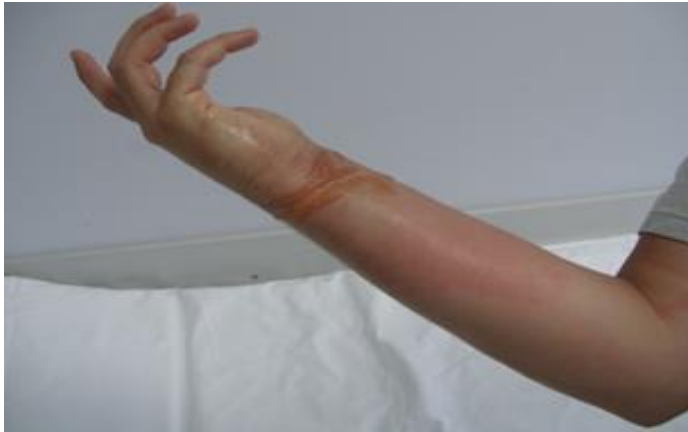Preuzeto: ljubaznošću dr. sc. Marije Buljan, dr. med.

4.3. Fotosenzitivne reakcije uzrokovane lijekovima

Fotosenzitivne reakcije se mogu podijeliti na dvije skupine: fototoksične i fotoalergijske reakcije. Fototoksične reakcije na koži, koje su mnogo češće, obično se uočavaju u roku od nekoliko minuta do sati. Kod fotoalergijskih reakcija, promjene se uočavaju tek nakon 1-3 dana (6). Glavna klinička razlika između fototoksičnih i fotoalergijskih reakcija je ta da se prve manifestiraju kao iritativni kontaktni dermatitis ili opekline, a druge kao alergijski kontaktni dermatitis. Tvari koje uzrokuju fotosenzitivnost mogu biti lijekovi, kozmetički preparati te industrijske i poljoprivredne kemikalije (1).

4.3.1. Fototoksične reakcije

Fototoksične reakcije razvijaju se pod utjecajem svjetla uz prisutnost neke fotosenzibilizirajuće tvari. Doze UV zračenja koje koža normalne osjetljivosti dobro podnosi, uz utjecaj fotosenzibilizirajuće tvari uzrokuju akutnu upalnu reakciju. Fotosenzibilizirajuće tvari mogu djelovati preko kože, nakon resorpcije iz probavnog sustava, te parenteralno (6). Ovisno o načinu unosa fotosenzibilizirajuće tvari, fototoksične reakcije mogu biti generalizirane ili lokalizirane. Generalizirani fototoksični dermatitis javlja se na svim fotoekspoziranim dijelovima, a lokalni fototoksični dermatitis samo na mjestima lokalne primjene fotosenzibilizirajuće tvari. Najčešći oblik lokalnog fototoksičnog dermatitisa je fitofotodermatitis (slika 3) (1). Od lijekova fototoksično djeluju tetraciklini, fenotiazin, grizeofulvin, nalidiksinska kiselina i dekarbazin (6).



Slika 3. **Fitofotodermatitis**

Preuzeto: ljubaznošću dr. sc. Marije Buljan, dr. med.

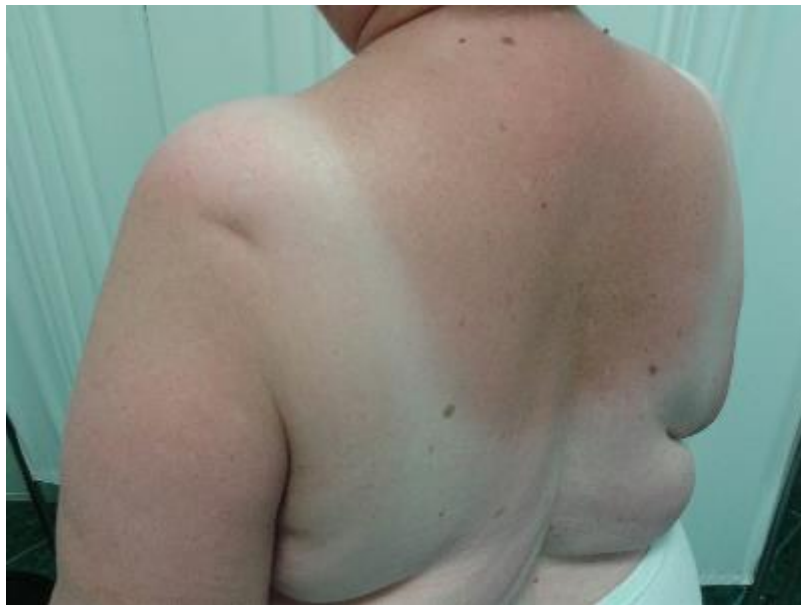Klinička slika fototoksičnih reakcija

Rani znakovi fototoksičnih reakcija odgovaraju onima koji nastaju nakon pretjeranog izlaganja suncu: eritem, edem te pojava vezikula i bula na fotoekspoziranim dijelovima kože. Subjektivni simptomi su pečenje i žarenje. Fototoksične reakcije na lijekove predstavljaju ozbiljan problem, budući da mogu ozbiljno ograničiti ili isključiti upotrebu važnih lijekova, kao što su diuretici, antihipertenzivi te pojedinih psihofarmaci. Simptomi nestaju nakon prestanka djelovanja lijeka (1).

4.3.2. Fotoalergijske reakcije

Fotoalergijske reakcije su mnogo rjeđi oblik fotosenzitivnih reakcija uzrokovanih lijekovima. Pod fotoalergijskim reakcijama podrazumijevaju se promjene kože u nastanku kojih, uz senzibilizator i svjetlo, sudjeluju i imunološki

mehanizmi. Pod utjecajem svjetla fotosenzibilizator se aktivira, spaja se s proteinima kože i postaje antigen, nakon čega slijedi uključenje imunoloških mehanizama i pojava patoloških promjena na koži. Lijekovi koji uzrokuju fotoalergijske reakcije mogu biti primijenjeni lokalno, kao što su fentiklor i buklosamid (antimikotici), te peroralno: tetraciklini, sulfonamidi, sulfonilureja (antidijabetik), fenotiazin (psihofarmak), triprolidin (antihistaminik), klorotiazid (diuretik) (slika 4) (6).



Slika 4. **Fotoalergijski dermatitis** (eritem kod bolesnice koja uzima klorotiazid nakon izlaganja kože UV zračenju)

Preuzeto: ljubaznošću dr. sc. Marije Buljan, dr. med.

Klinička slika fotoalergijskih reakcija

Lezije na koži se prvenstveno javljaju na fotoeksponiranim područjima. Akutna faza fotoalergijskih reakcija klinički se ne razlikuje od alergijskog

kontaktnog dermatitisa (eritem, vezikule, pečenje, svrbež). Budući da je erupcija praćena jakim svrbežom, na koži se javlja i lihenifikacija.

Kronični oblik oponaša atopijski dermatitis ili kronični alergijski kontaktni dermatitis. Javlja se ljuštenje, svrbež i lihenifikacija (1).

4.4. Fotodermatoze nepoznate etiologije

U fotodermatoze nepoznate etiologije ubrajaju se idiopatske reakcije kože na svjetlost bez vidljiva predoziranja UV zračenjem ili primjene egzogenog ili endogenog fotosenzibilizatora (4).

4.4.1. Polimorfna svjetlosna erupcija (PMLE)

Polimorfna svjetlosna erupcija najčešći je oblik fotodermatoze nepoznate etiologije. Najčešće se manifestira u drugom i trećem desetljeća života, a žene su pogođene nešto češće od muškaraca. Spektar za pojavu te dermatoze vjerojatno je većinom u predjelu UV-A. Kod oko 10% slučajeva postoji obiteljska sklonost za pojavu te dermatoze (6).

Klinička slika polimorfne svjetlosne erupcije

Nakon izlaganja UV zračenju, i to u dozi nižoj od minimalne eritemske doze, 12-24 sata kasnije na fotoeksponiranim dijelovima pojavljuju se različite eflorescencije: papule, papulovezikule, bule, plakovi i eritem (4). Subjektivni

simptomi su svrbež i parestezije. Eflorescencije perzistiraju od jednog do nekoliko dana, ali u nekim slučajevima mogu perzistirati i tjednima, osobito pri kontinuiranom izlaganju UV-A zrakama. Eflorescencije su najuočljivije u proljeće i rano ljeto, a tijekom ljeta postupno regrediraju.

5. KRONIČNE PROMJENE KOŽE INDUCIRANE UV-ZRAČENJEM

Dugoročni učinci kroničnog izlaganja kože suncu su preuranjeno starenje kože tzv. fotostarenje (eng. photoageing) te razvoj različitih zloćudnih promjena na koži.

5.1. Preuranjeno starenje kože

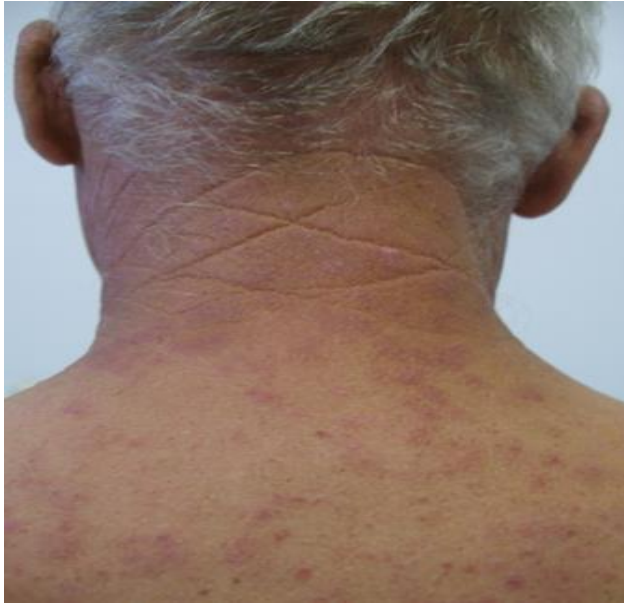Preuranjeno starenje kože nastaje kao posljedica kroničnog upalnog odgovora na UV zračenje. Zbog sposobnosti da prodire i u dublje slojeve kože, UV-A zračenje ima posebno važnu ulogu u starenju kože. Osim toga, vidljivo i infracrveno zračenje su također uključeni u proces starenja kože. Klinički vidljive promjene se pojavljuju u srednjoj životnoj dobi, češće kod muškaraca i osoba svijetle puti.

Klinička slika preuranjenog starenja kože

Starenje kože se manifestira kao polimorfni odgovor različitih komponenti kože, posebice stanica epidermisa, vezivnog tkiva te krvožilnog sustava, na dugotrajno i prekomjerno izlaganje UV zračenju. Klinička slika ovisi o intenzitetu i trajanju UV zračenja te o individualnim karakteristikama kože (fototip) (1).

Promjene kod fotostarenja kože posljedica su atrofije epidermisa te hipertrofije papilarnog dermisa u kojem dolazi do poremećaja fibrilogeneze. Koža je naborana i smežurana, a na njoj su vidljive hiperpigmentacije, teleangiektazije i komedoni. Cutis rhomboidalis nuchae je stanje stražnjeg dijela vrata u kojem se

uočavaju karakteristične duboke brazde kože (slika 5). U preinvazivne tj. zloćudne promjene koje se mogu javiti na koži ubrajaju se aktiničke keratoze, bazocelularni i spinocelularni karcinom i melanom te aktinički heilitis na usnicama.



Slika 5. **Fotostarenje kože** (cutis rhomboidalis nuchae)

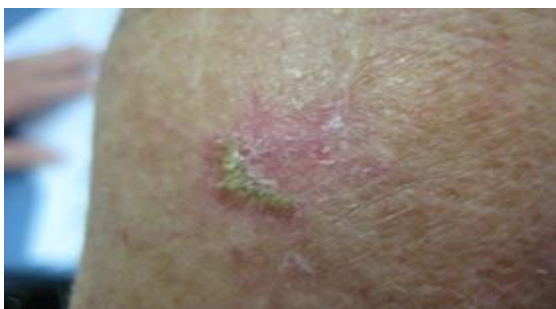Preuzeto: ljubaznošću dr. sc. Marije Buljan, dr. med.

5.2. Aktiničke keratoze

Aktiničke keratoze ubrajaju se među najčešće promjene na koži. Iako se tradicionalno aktiničke keratoze smatraju prekancerozama, prema najnovijim stavovima radi se o ranom obliku planocelularnog karcinoma *in situ* te se preporuča govoriti o „preinvazivnim“ promjenama. Aktiničke keratoze uglavnom se pojavljuju u starijoj dobi, a jasno su povezane s kroničnim izlaganjem UV zrakama (1).

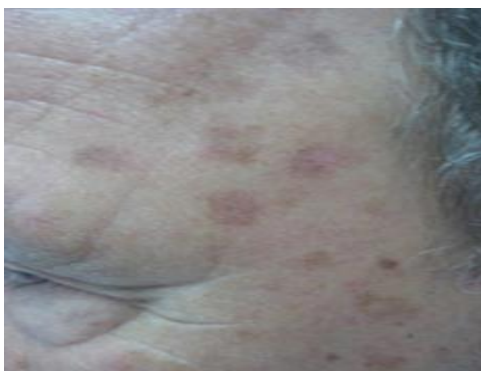Klinička slika aktiničkih keratoza

Aktiničke keratoze pojavljuju se na fotoekspoziranim dijelovima kože i očituju se kao okrugle ili ovalne crvenkastosmeđe promjene, obično oštro ograničene, veličine 0,5-2 cm, hrapave površine, ponekad prekrivene adherentnim ljuskama. Klinički, postoji više oblika aktiničkih keratoza; eritematozna ili atrofična (slika 6), keratotična (slika 7), keratoza poput lihena te pigmentirana. Važno je naglasiti da aktinički heilitis, oblik aktiničke keratoze lokaliziran uglavnom na donjoj usnici, nosi veći rizik za zloćudnu preobrazbu odnosno progresiju u invazivni planocelularni karcinom (7).



Slika 6. **Eritematozno- keratotična aktinička keratoza**

Preuzeto: ljubaznošću dr. sc. Marije Buljan, dr. med.



Slika 7. **Multiple pigmentirane aktiničke keratoze**

Preuzeto: ljubaznošću dr. sc. Marije Buljan, dr. med.

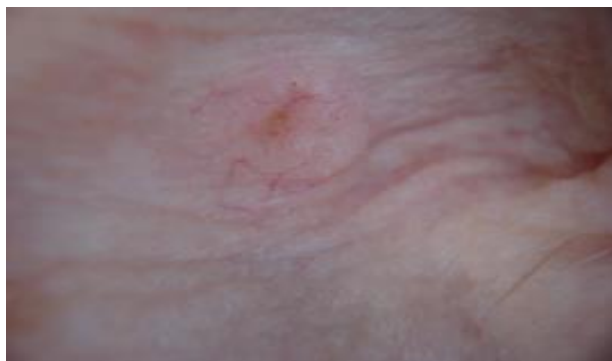5.3. Carcinoma baseocellulare (bazocelularni karcinom, BCC)

Bazocelularni karcinom najčešći je tumor kože lokalno agresivnog rasta te slabog metastatskog potencijala. Nastaje iz nezrelih stanica bazalnog sloja epidermisa (4). Glavni etiološki faktor za nastanak je UV zračenje, uglavnom UV-B spektra. U mnogim slučajevima javljaju se mutacije PTCH gena (2). Najčešće se javlja kod starijih od 40 godina na fotoekspoziranim područjima te češće kod muškaraca.

Klinička slika bazocelularnog karcinoma

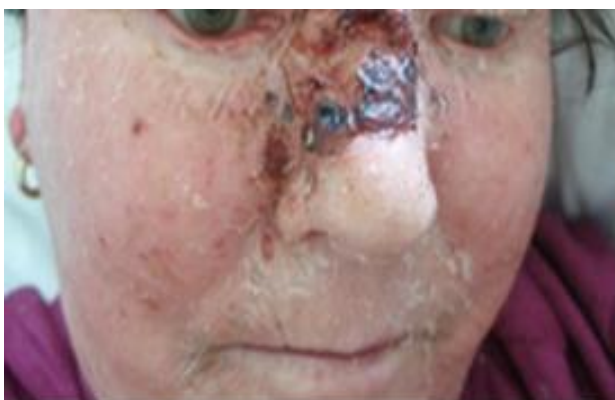Oko 80% bazocelularnih karcinoma pojavljuje se na licu, i to iznad zamišljene crte koja spaja kut usnica i lobulus uške. Bazocelularni karcinom nastaje obično na klinički nepromijenjenoj koži, što je važna klinička razlika prema spinocelularnom karcinomu koji često nastaje iz prekanceroza. Početni bazocelularni karcinom obično se očituje čvorićem ili erozijom koja ne zacjeljuje (6).

Klinički, BCC se može očitovati različitim oblicima. Cistični BCC čest je u predjelu vjeda i obraza. Očituje se bjeličastim, cističnim tumorom s teleangiektazijama na površini. Nodularni BCC oblik je bazocelularnog karcinoma koji karakterizira tumorozna tvorba različite veličine, blijedo crvene boje, glatke, često perlato sjajne površine na kojoj obično prosijava fina mreža kapilara (slika 8). Ulcerozni BCC čest je na licu i vlasištu i obilježava ga sklonost ulceriranju. Obično se prvo vidi erozija koja se povećava i prelazi u ulceraciju okruženu uzdignutim rubom. Ekscesivni oblici ulceroznog bazocelularnog karcinoma zahvaćaju podležeće anatomske strukture (slika 9).



Slika 8. **Nodularni BCC**

Preuzeto: ljubaznošću dr. sc. Marije Buljan, dr. med.

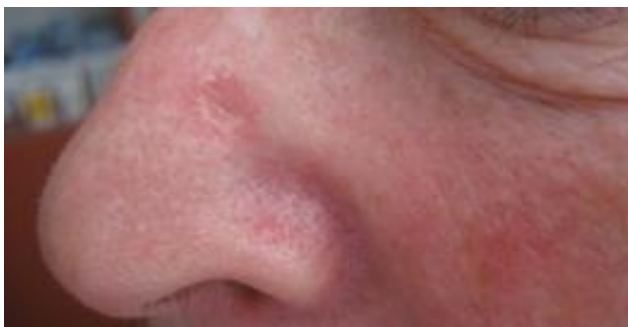

Slika 9. **Ulcerozni BCC** (ulcus rodens)

Preuzeto: ljubaznošću dr. sc. Marije Buljan, dr. med.

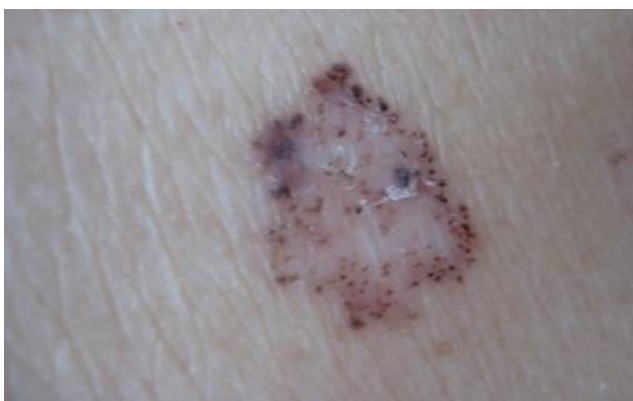Sklerozirajući oblik bazocelularnog karcinoma obično se pojavljuje u predjelu nosa i obraza, kao i na čelu. Očituje se uzdignutim bjelkastim ili žućkastim žarištem s teleangiektazijama. Vrlo rijetko ulcerira (slika 10). Pigmentirani BCC obilježava prisutnost melanina (slika 11). Superficialni BCC karakteriziraju oštro ocrтана žarišta različite veličine i oblika, a na površini su vidljive ljuskice i kruste (slika 12). Metatipični BCC ima histološke karakteristike bazocelularnog i spinocelularnog karcinoma. Metastatski BCC rijetko se pojavljuje, najčešće kod imunosupresivnih pacijenata, pacijenata s velikim ulcerirajućim oblikom

bazocelularnog karcinoma te kao recidivi metatipičnog oblika bazocelularnog karcinoma (6, 7).



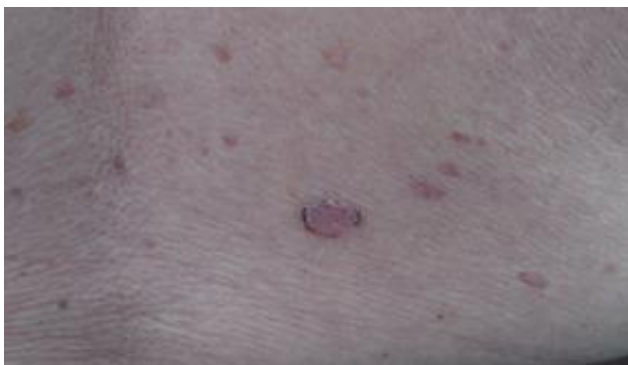Slika 10. Sklerozirajući BCC

Preuzeto: ljubaznošću dr. sc. Marije Buljan, dr. med.



Slika 11. Pigmentirani površinski BCC

Preuzeto: ljubaznošću dr. sc. Marije Buljan, dr. med.



Slika 12. Površinski BCC

Preuzeto: ljubaznošću dr. sc. Marije Buljan, dr. med.

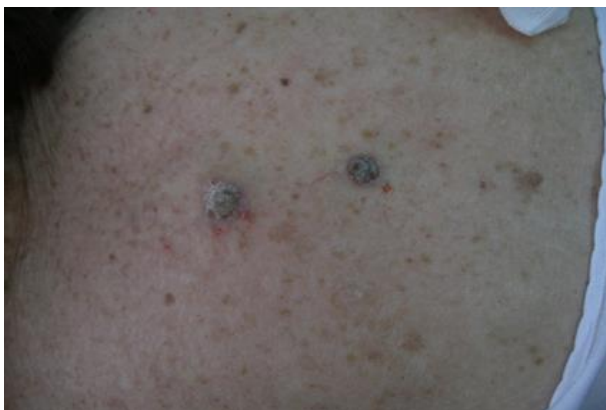Rizik od recidiva najveći je unutar prve tri godine nakon odstranjenja tumora. Praćenje bolesnika s bazocelularnim karcinomom uključuje redovite dermatološke preglede od 2 mjeseca nakon odstranjenja tumora, zatim nakon 6 mjeseci te potom jedanput godišnje. Važno je istaknuti da bolesnici s bazocelularnim karcinomom imaju veći rizik za razvoj melanoma pa je važno kod svakog dermatološkog pregleda posvetiti pozornost cjelovitom kliničkom dermatološkom pregledu (7).

5.4. Carcinoma spinocellulare (carcinoma planocellulare, SCC)

Spinocelularni tj. planocelularni karcinom kože (SCC) je zloćudni tumor keratinocita. Obično se razvija iz prekanceroznih lezija, a ovisno o etiologiji i stupnju diferencijacije varira u svojoj agresivnosti. Javlja se uglavnom kod osoba starije životne dobi na fotoeksponiranim mjestima te češće kod muškaraca. Glavni čimbenik rizika je UV zračenje. Od ostalih etioloških čimbenika navode se imunosupresivna stanja nakon transplantacije solidnih organa, kronične imunosupresivne bolesti te HIV i HPV infekcije (1).

Klinička slika spinocelularnog karcinoma

SCC je najčešće lokaliziran u području glave i vrata. Klinička slika je karakterizirana pojavom eritematoznih, keratotičnih papula ili nodula, poligonalnog, ovalnog ili okruglog oblika (egzofitičan oblik) (slika 13), a koji mogu biti i ulcerirani te infiltrirati podlogu (endofitičan oblik). Za razliku od BCC, SCC se može pojaviti i na sluznicama, osobito na prijelazu kože u sluznicu, te ima značajno veći metastatski potencijal, ovisno o diferenciranosti tumorskih stanica (7).



Slika 13. Egzofitični spinocelularni karcinomi

Preuzeto: ljubaznošću dr. sc. Marije Buljan, dr. med.

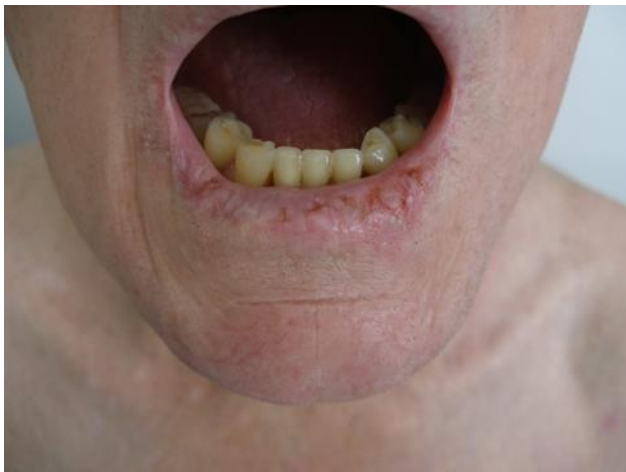Prema stupnju diferencijacije stanica kod SCC razlikujemo (4):

- stupanj I – do 25% dediferenciranih stanica
- stupanj II – do 50% dediferenciranih stanica
- stupanj III – do 75% dediferenciranih stanica
- stupanj IV – do 100% dediferenciranih stanica

Razlika između nediferenciranog i diferenciranog SCC može se procijeniti na temelju hiperkeratoze i palpacije. Slabo diferencirani SCC je mekan i nema hiperkeratotičku površinu, a visoko diferencirani SCC se teško palpira i ima hiperkeratotičku površinu (1).

Ostali fizikalni nalazi uključuju regionalnu limfadenopatiju u slučaju prisutnih metastaza. Metastaze su usmjerene na regionalne limfne čvorove te se češće pojavljuju kod osoba s oslabljenim imunološkim sustavom. Invazivni oblici SCC koji su nastali iz aktiničkih keratoza imaju najniži potencijal za metastaziranje.

SCC na usnicama se može razviti iz leukoplakije ili aktiničkog heilitisa. U 90% slučajeva SCC se razvije na donjem rubu usnice (slika 14).



Slika 14. **Infiltrirajući spinocelularni karcinom na lijevoj strani donje usnice, aktinički heilitis donje usnice**

Preuzeto: ljubaznošću dr. sc. Marije Buljan, dr. med.

5.5. Melanom

Melanom je jedan od najzloćudnijih tumora kože. Nastaje zloćudnom preobrazbom melanocita. Učestalost melanoma u stalnom je porastu i on je odgovoran za 80% umrlih od karcinoma kože. Među najčešćim je vrstama raka i kod mladih odraslih osoba i osoba starije životne dobi. Oko 30% melanoma nastaju iz već postojećih melanocitnih lezija, a 70% nastaje iz nepromijenjene kože (1).

Dvije skupine čimbenika su važne za nastanak melanoma: čimbenici domaćina i okolišni čimbenici. Etiološki čimbenici u nastanku melanoma vezani za domaćina su: obiteljska sklonost melanomu, prethodno dijagnosticiran melanom ili ne-melanomski zloćudni tumor kože, tip i broj nevusa, tip kože i pigmentacija te

imunosupresija. Najvažniji okolišni etiološki čimbenik u nastanku melanoma jest UV zračenje (7).

Posljednjih desetljeća, kontinuiran porast incidencije melanoma na godinu bilježi se gotovo u čitavom svijetu, pa tako i u Republici Hrvatskoj. Prema posljednjim dostupnim podacima Registra za rak Republike Hrvatske (2013. godina), melanom je prema učestalosti pojavljivanja među najzloćudnijim tumorima na 11. mjestu te čini 3% svih malignoma. Posljednjih 20-tak godina u Hrvatskoj je zabilježen znatan porast incidencije (149% za muškarce i 130% za žene) te je 2013. godine zabilježeno 527 novooboljelih od melanoma. (278 žena i 249 muškaraca) (8).

Pregled svih pigmentiranih lezije se provodi prema ABCDEFG pravilu. Ovo pravilo analizira pigmentirane lezije prema simetriji, granici, boji, promjeru i rastu te pomaže u prepoznavanju potencijalno zloćudnih pigmentiranih lezija na koži.

Gotovo svi melanomi pokazuju početnu radijalnu fazu, a zatim slijedi okomiti obrazac rasta. Radijalni rast se odnosi na intraepidermalni, odnosno preinvazivni rast, dok se vertikalni odnosi na rast u dermis, a time se povećava i mogućnost pojave metastaza (1). Budući da je pojava metastaza rijetka u trenutku radijalne faze, otkrivanje lezija melanoma u ovoj fazi je bitno. Povoljna prognoza i izlječenje pripisuju se upravo ranom otkrivanju melanoma.

Šest kliničkih znakova melanoma prema ABCDEFG pravilu su:

- A (engl. asymmetry) – promjena oblika prethodno pravilnog, simetričnog nevusa u asimetričan i nepravilni oblik

- B (engl. border) - neoštra ograničenost od okolne kože u prethodno oštro ograničenom nevusu
- C (engl. color) – pojačanje pigmentacije i pojava neravnomjerne pigmentacije u prethodno jednobojnom nevusu
- D (engl. diameter) – povećanje nevusa prethodnog promjera do 6 mm na promjera veći od 6 mm
- E (engl. elevation) – zadebljanje i izdignuće nevusa te cjelovita evolucija madeža iz prethodno „mirnog“ madeža
- F (engl. feeling) – subjektivan osjećaj boli, svrbeža i peckanja u madežu
- G (engl. growth) – porast lezije (8).

Osim navedenih osnovnih promjena u nevusu, važni su i klinički znakovi upale, pojave erozija i krvarenja (7).

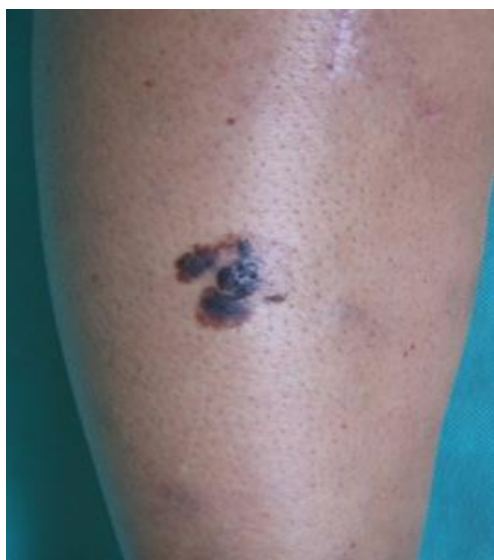Glavna klinička značajka melanoma kože jest pigmentirana lezija na koži, koja pokazuje vidljive promjene tijekom vremena. Kliničke značajke melanoma variraju ovisno o anatomskej lokalizaciji i tipu rasta lezije, tj. ovisno o histopatološkom tipu. Četiri glavna histološka tipa melanoma su površinsko šireći melanom (SSM – engl. superficial spreading melanoma), nodularni melanom (NM), lentigo maligni melanom (LMM) i akralni lentiginozni melanom (ALM) (7).

5.5.1. Površinsko šireći melanom (engl. superficial spreading melanoma – SSM)

Površinsko šireći melanom najčešći je oblik melanoma u bjelačkoj populaciji i čini 60-70% svih melanoma. Uglavnom se dijagnosticira u srednjoj životnoj dobi, češće kod žena. Anamnestički se najčešće dobije podatak o promjenama u području pigmentne lezije unatrag 1-5 godina.

Klinička slika površinsko širećeg melanoma

SSM se najčešće razvija iz postojećih pigmentiranih lezija. Granice prethodno pravilnog oblika postaju nepravilne s nazubljenim rubovima. Tijekom radijalne faze rasta, SSM je ravna lezija svijetlosmeđe do crne boje (slika 15). U vertikalnoj fazi rasta površina SSM-a je neravna i bradavičasta. SSM se može pojaviti na koži bilo kojeg dijela tijela, međutim, postoje lokalizacije na kojima se pojavljuje nešto češće, kao što su noge u žena te leđa u muškaraca (7).



Slika 15. Površinsko šireći melanom (SSM)

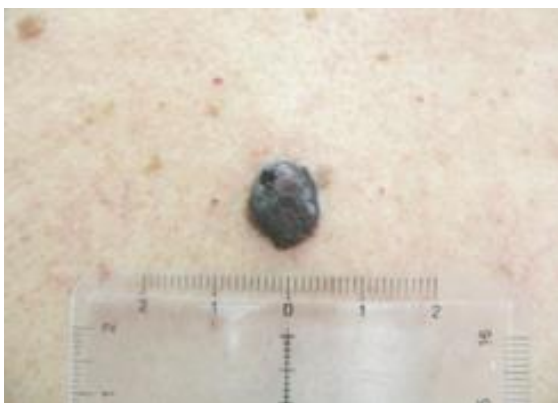
Preuzeto: ljubaznošću dr. sc. Marije Buljan, dr. med.

5.5.2. Nodularni melanom (NM)

Nodularni melanom drugi je po učestalosti i obuhvaća 15-30% svih melanoma. Pojavljuje se podjednako često u oba spola, a najčešće se dijagnosticira u osoba između 40. i 50. godine života. najčešće lokalizacije su trup, glava i vrat. To je oblik melanoma koji obilježuje često brz razvitak, katkad bez radijalne faze rasta.

Klinička slika nodularnog melanoma

Nodularni melanom može nastati iz prethodno pigmentnog nevusa ili *de novo*, na prethodno nepromijenjenoj koži. Klinički se razlikuju dva klinička oblika nodularnog melanoma. Čvorasti tip obično karakterizira pojava malog, uglavnom homogenog crnog polja, koje uskoro izraste u polukuglasti čvor, glatke površine, jednakomjerno plavkastocrne boje (slika 16). Ovaj oblik NM-a obilježava vertikalna faza rasta. Ravno rastući tip nodularnog melanoma obilježuje tamnosmeđe do crno polje koje se povećava, a oštro je ograničeno od okoline. Ovaj oblik NM-a obilježava radijalna faza rasta (6).



Slika 16. **Nodularni melanom (NM)**

Preuzeto: ljubaznošću dr. sc. Marije Buljan, dr. med.

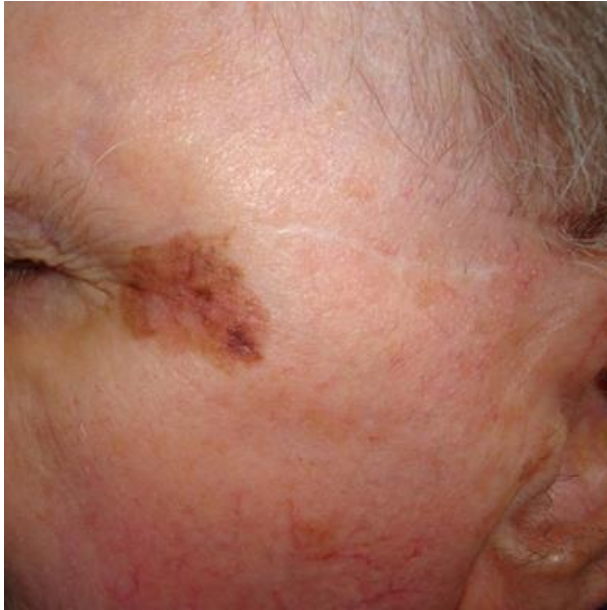NM je agresivniji od SSM-a i često se brzo razvija. Također, obično je tamniji od SSM-a te dobro ograničen prema okolnoj koži i većinom jednoliko obojen. U slučaju nedostatka horizontalne faze rasta, NM se rijetko dijagnosticira u stadiju u kojem je moguće potpuno izlječenje (6).

5.5.3. Lentigo maligni melanom (LMM)

Lentigo maligni melanom čini 5-15% svih melanoma. Dijagnosticira se podjednako u oba spola, najčešće u starijoj životnoj dobi. To je oblik melanoma koji obilježuje nedvojbeno povezanost s kumulativnim učinkom Sunčeva svjetla, stoga se najčešće pojavljuje na predjelima kože kronično izloženim suncu, ponajprije na nosu i obrazima.

Klinička slika lentigo malignog melanoma

LMM uvijek započinje kao lentigo maligna (LM), odnosno makularna intraepidermalna neoplazma. LM patohistološki predstavlja LMM *in situ*, a klinički se očituje kao nejednolika smeđa mrlja različite veličine i oblika, obično neoštro ograničena, promjera jedan do više centimetara, koja obično traje godinama. Kada se na površini pojave tamniji čvorići i/ili infiltrirana žarišta, tada je već riječ o lentigo maligna melanomu (slika 17) (6).



Slika 17. Lentigo maligni melanom

Preuzeto: ljubaznošću dr. sc. Marije Buljan, dr. med.

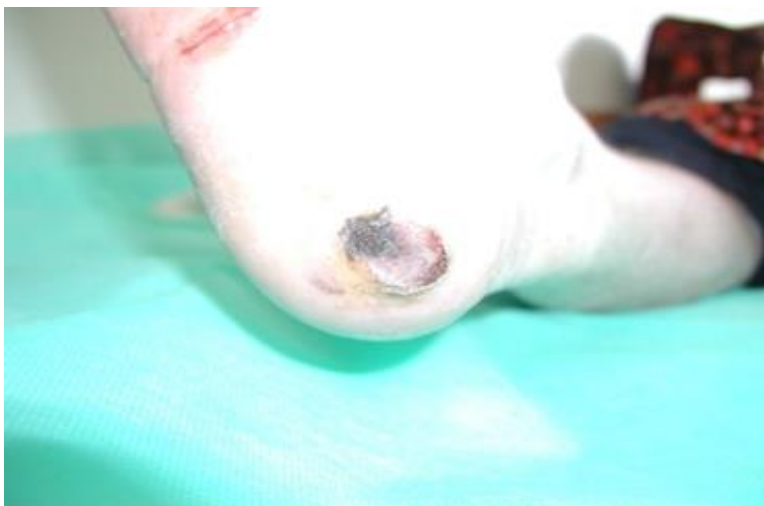5.5.4. Akrolentiginozni melanom (ALM)

Akrolentiginozni melanom je najrjeđi oblik i obuhvaća 2-8% svih melanoma. To je oblik melanoma koji se razvija u predjelu dlanova i stopala te ispod noktiju. Najčešća je pojava u dobi od 60 – 65 godina, češće kod muškaraca.

Klinička slika akrolentiginoznog melanoma

Početna lezija ALM-a većinom ima oblik mrlje s nepravilnim granicama i nejednolikim pigmentacijama. Nakon različito duga vremena ALM prelazi iz

radijalne faze rasta u vertikalnu i stvara se tumor (slika 18). Poseban oblik ALM-a je subungvalni melanom koji se razvija na ležištu nokta (4).



Slika 18. Akrolentiginozni melanom

Preuzeto: ljubaznošću dr. sc. Marije Buljan, dr. med.

6. LIJEČENJE PROMJENA INDUCIRANIH UV-ZRAČENJEM

6.1. Liječenje akutnih promjena induciranih UV-zračenjem

Najučinkovitije liječenje opekline je prevencija, odnosno izbjegavanje pretjeranog izlaganje kože Sunčevim UV zrakama, posebno između 11 i 16 sati te primjena krema za sunčanje u losionu, gelu ili kremama. Liječenje umjerenih opekline kože uključuje vlažne zavoje, topikalne glukokortikoide te analgetike i protuupalne lijekova. Teške opekline mogu zahtijevati i bolničko liječenje te primjenu antibiotika za profilaksu infekcija, vlažne zavoje i topikalne glukokortikoide (1).

Liječenje fototoksičnih reakcija provodi se kao i kod opekline, a u slučaju fotoalergijskih reakcija dodatno važno je izbjegavati fotoalergen, a ovisno o kliničkoj slici liječenje se može provoditi i sistemskim kortikosteroidima.

Osim smanjenog izlaganja suncu, prevencija fotodermatoza nepoznatog uzroka uključuje i sistemsku primjenu antioksidansa poput β -karotena prije odlaska na sunce. U liječenju navedenih dermatoza ponekad je potrebno primijeniti sistemski kortikosteroide. PUVA fotokemoterapija je vrlo učinkovita kada se primjenjuje u rano proljeće stvarajući "toleranciju" za ljeto (4).

6.2. Liječenje kroničnih promjena induciranih UV-zračenjem

Prekomjerno i dugoročno izlaganje UV zračenju dovodi do razvoja različitih promjena na koži. Međutim, osim estetskih promjena tj. ubrzanog starenja kože, koža

dugoročno izložena UV zračenju ima i veći rizik za razvoj dobroćudnih i zloćudnih novotvorina. Prevencija ubrzanog starenja kože obuhvaća izbjegavanje UV zračenja, korištenje krema za sunčanje te dnevnu njegu kože. Medicinski preparati za revitalizaciju sadrže dvije glavne komponente: antioksidanse i stanične regulatore. Najčešće primjenjivani antioksidansi su vitamini C, B i E, polifenoli i flavonoidi, a oni smanjuju gubitak kolagena. Stanični regulatori, retinoli i polipeptidi te faktori rasta, imaju direktan utjecaj na metabolizam kolagena. Invazivniji postupci su kemijski pilinzi, primjena različitih vrsta lasera te ubrizgavanje dermalnih filera. Dermalni fileri sadrže hijaluronsku kiselinu, vitamine, minerale, hormone, faktore rasta te autologne kulture fibroblasta (9). U posljednje vrijeme velika je pozornost usmjerena na preparate plazme obogaćene trombocitima (PRP). PRP je visoko koncentrirana otopina autologne plazme pripravljena iz krvi pacijenta (10).

Liječenje aktiničkih keratoza može biti medikamentozno i kirurško. Od medikamentoznih preparata koriste se citostatici (5-fluorouracil), imunomodulatori (Imiquimod) te topikalni retinoidi. Kirurška terapija uključuje krioterapiju, lasersku kirurgiju te eksciziju kod sumnje na karcinom (4).

Metoda izbora u liječenju bazocelularnog karcinoma je operativno uklanjanje u cijelosti (4). Drugi operativni postupci su: Mohsova mikrografska kirurgija, elektrokirurgija, kriokirurgija te laserska kirurgija. Radioterapija se primjenjuje u liječenju bolesnika starijih od 60 godina, kod velikih i teško operabilnih tumora, lezija medijalnog i vanjskog očnog kuta, vrha nosa, nosnih krila, uške ili resica. Za površinske lezije učinkovita je topikalna primjena citostatika (5-fluorouracil) ili imunomodulatora (Imiquimod) (11). Ne uzrokuju ožiljke, ali zahtijevaju dosta vremena (1). Metoda izbora za velike i višestruke lezije je fotodinamska terapija.

Kao i kod bazocelularnog karcinoma, liječenje spinocelularnog karcinoma je operativno. Najbolje rezultate pokazuje Mohsova mikrografska kirurgija, bez profilaktičkog uklanjanja limfnih čvorova. U slučaju inoperabilnih karcinoma provodi se terapija zračenjem i kemoterapija (4).

Liječenje melanoma, a i prognoza, ovisi o stupnju invazije tumora. Jedini izbor liječenja je široka incizija do u zdravo, uz histološku kontrolu. Veličina kirurške ekscizije ne ovisi samo o dubini tumora, već i sekundarnim promjenama (ulceracije), histološkom tipu melanoma te dobi i općem stanju bolesnika. Primarna ekscizija suspektne promjene provodi se s uskim rubovima od 2-5 mm, a nakon patohistološke potvrde slijedi daljnje kirurško liječenje koje uključuje reeksciziju ožiljka i biopsiju sentinel limfnog čvora za bolesnike s tumorom debljine iznad 1 mm. Kad god je moguće, preporuča se kirurško odstranjenje metastatskih promjena. Liječenje bolesnika s uznapredovalom bolešću spada u područje rada onkologa. Adjuvantno liječenje podrazumijeva kemoterapiju, imunoterapiju i radioterapiju. Tim oblicima liječenja ne može se promijeniti tijek bolesti, ali se može produljiti razdoblje remisije u bolesnika s diseminiranom bolesti (12). Vemurafenib je lijek iz skupine BRAF inhibitora i to je prvi odobreni lijek iz te skupine lijekova koji se primjenjuje za liječenje metastatskog melanoma. Indikacija za primjenu je liječenje bolesnika s inoperabilnim metastatskim melanomom u kojih je prisutna BRAF V600 mutacija (8).

Učestalost kontrolnih pregleda ovisi o karakteristikama tumora, odnosno o stadiju bolesti. Najznačajnije je praćenje unutar prvih pet godina nakon operacije primarnog tumora budući da se 90% metastaza pojavljuje unutar tog razdoblja. u početku je bolesnike potrebno pratiti svakih 3 do 6 mjeseci, a potom se, nakon dvije

godine, učestalost pregleda i dijagnostičke obrade smanjuje (ovisno o kliničkoj slici i nalazima). Važno je naglasiti da praćenje bolesnika s melanomom treba određivati u skladu s nacionalnim smjericama, no pristup svakom bolesniku treba biti individualan (7).

7. RASPRAVA

Koža je najveći organ ljudskog tijela i smatra se da iznosi oko 18% ukupne tjelesne težine te površinom može iznositi i do 2 m². Kao površina organizma izložena je brojnim egzogenim noksama te je vrlo učinkovita u zaštiti ostatka organizma od štetnih učinaka UV zračenja i UV zračenje ne prodire dublje od kože. Upravo zbog sposobnosti kože da apsorbira energiju UV zračenja, na koži se pojavljuje niz kliničkih entiteta. Najčešći razlog nastanka akutnih promjena je prekomjerno izlaganje UV zračenju koje nadmašuje MED pojedinca.

Dugotrajno i kontinuirano izlaganje može dovesti do poremećaja rasta u smislu bujanja tkiva. Za razvoj najčešćih zloćudnih tumora kože, bazocelularnog i spinocelularnog karcinoma, važan je kumulativni učinak višegodišnjeg izlaganja kože suncu. Također, učestale opekline inducirane UV zračenjem, doprinose razvoju melanoma. Melanom je jedan od tumora s najvećim porastom broja oboljelih, zbog čega sve više predstavlja javnozdravstveni i medicinski problem. Posljednjih desetljeća, kontinuiran porast incidencije melanoma na godinu bilježi se gotovo u čitavom svijetu, pa tako i u Republici Hrvatskoj.

Prevenција promjena induciranih UV zračenjem uključuje primjenu krema za sunčanje s UV filterima, fotoprotektivnih pomagala te fotoprotektivno ponašanje. Stoga je bitno informirati pacijente o štetnosti UV zračenja te ih upozoriti na važnost redovitih pregleda.

Iako melanom spada među najzloćudnije tumore kod ljudi, pravovremena dijagnoza i rana kirurška intervencija u početnoj fazi može dovesti do potpunog izlječenja. Stoga, uloga doktora dentalne medicine bi trebala, osim prepoznavanja

karakterističnih promjena radi upućivanja pacijenata na daljnju obradu, uključivati i edukaciju pacijenata o štetnim učincima UV-zraka i važnosti tzv. fotoprotektivnog ponašanja.

8. ZAKLJUČAK

Sunce je izvor života na Zemlji. U ljudskom organizmu, Sunčeva svjetlost je uključena u mnoga fiziološka zbivanja: sinteza vitamina D, antimikrobno djelovanje, imunostimulacija pri izlaganju umjerenim dozama te pozitivno psihološko djelovanje. Međutim, promjenom klimatskih uvjeta, odnosno oštećenjem ozonskog omotača, incidencija pojave negativnih učinaka Sunčeve svjetlosti sve je učestalija. Prevencijom, odnosno pravilnim fotoprotektivnim ponašanjem, možemo smanjiti negativni utjecaj UV zračenja. Također, redovitim se pregledima potencijalne lezije mogu otkriti u ranom stadiju te ih se, kao takve, može vrlo uspješno liječiti.

9. SAŽETAK

Promjene inducirane UV zračenjem obuhvaćaju različite kliničke entitete. Zbog svoje biološke aktivnosti i sposobnosti da induciraju oštećenje DNK, UV-B zrake najvažniji su etiološki čimbenik u nastanku opekline i karcinoma kože. Iako je UV-A zračenje glavna komponenta ultraljubičastog zračenja, manje je biološki aktivna od UV-B. UV-A zračenje ima posebno važnu ulogu u fotostarenju kože.

Klinička slika akutnih promjena induciranih UV zračenjem ovisi o količini energije apsorbirane u jednoj dozi te o fototipu kože. Akutne promjene inducirane UV zračenjem uključuju eritem, opekline, fotosenzitivne reakcije te fotodermatoze nepoznatog uzroka.

Kronične promjene nastaju kao posljedica dugotrajnog i kontinuiranog izlaganja UV zračenju. Prodiranjem UV zračenja, osobito UV-A zraka, dolazi do oštećenja elastičnih i kolagenih vlakana, što rezultira preuranjenim starenjem kože. Dugotrajna izloženost kože UV zračenju može dovesti do razvoja preinvazivnih, ali i invazivnih zloćudnih promjena kože. Kronične promjene kože inducirane UV zračenjem uključuju aktiničke keratoze, aktinički heilitis, bazocelularni i spinocelularni karcinom te melanom.

10. SUMMARY

Ultraviolet light-induced lesions of the facial skin

Ultraviolet light-induced skin lesions include varied clinical entities. Due to its damaging effect to DNA and their biological activity, UV-B radiation is the main cause of sunburn and skin cancer. Although UV-A radiation is the main component of ultraviolet radiation, it is less biologically active than UV-B. UV-A radiation has a substantial role in photoaging.

Clinical manifestations of acute UV light-induced skin lesions depend on the amount of energy absorbed in a single dose and skin phototype. Acute UV light-induced skin lesions include the following: erythema, sunburn, photosensitivity reactions and idiopathic photodermatoses.

Chronic UV-light induced skin lesions are the result of long-term and continuous exposure to UV radiation. The penetration of UV-radiation, especially UV-A rays, cause the damage of the elastic and collagen fibers, which results in the premature aging of the skin. Prolonged human exposure to solar UV radiation may result in pre-invasive and invasive skin lesions. Chronic UV light-induced skin lesions include the following: actinic keratoses, actinic cheilitis, and basal cell carcinoma, spinocellular carcinoma and melanoma.

11. LITERATURA

1. Wolff K, Allen Johnson R, editors. Fitzpatrick's Color Atlas and Synopsis of Clinical Dermatology. 6th ed. New York: The McGraw-Hill Medical; 2009.
2. Bologna J, Jorizzo JL, Rapini RP. Dermatology- 2nd ed. St. Louis, Mo: Mosby Elsevier; 2008.
3. Skin Sins - UV Exposure [Internet]. Skinrepair.uk.com. 2016 [cited 31 August 2016]. Available from: <http://www.skinrepair.uk.com/uv-exposure/>
4. Rassner G. Dermatologija. 6th ed. Jastrebarsko: Naklada Slap; 2004.
5. Kumar V, Cotran RS, Robbins SL. Osnove patologije. 5th ed. Zagreb: Školska knjiga, 2000.
6. Lipozenčić J i sur. Dermatovenerologija. Zagreb: Medicinska naklada; 2008.
7. Šitum M. Smjernice u dijagnostici i liječenju najčešćih dermatoza i tumora kože. Zagreb: Naklada Slap; 2012.
8. Šitum M. Melanom: udžbenik i atlas. Zagreb: Hrvatska akademija znanosti i umjetnosti: Medicinska naklada; 2016.
9. Ganceviciene R, Liakou A, Theodoridis A, Makrantonaki E, Zouboulis C; Skin anti-aging strategies. Dermato-Endocrinology. 2012; 4(3):308-319.
10. Banihashemi M, Nakhaeizadeh S. An introduction to application of platelet rich plasma (PRP) in skin rejuvenation. Rev Clin Med. 2014;1(2):38-43
11. Baljkas M. Suvremene mogućnosti liječenja bazocelularnog karcinoma kože [diplomski rad]. Zagreb: Medicinski fakultet Sveučilišta u Zagrebu; 2014.
12. Parać N. Melanom – etiopatogeneza, dijagnoza i liječenje [diplomski rad]. Zagreb: Medicinski fakultet Sveučilišta u Zagrebu; 2014.

12. ŽIVOTOPIS

Zrinka Bojčić rođena je 16. veljače 1992. godine u Splitu. Osnovnu školu završila je u Kninu gdje je zatim upisala opću gimnaziju u Srednjoj školi Lovre Montija. Godine 2010. upisala je Stomatološki fakultet Sveučilišta u Zagrebu.

Tijekom studija volontira na projektu studenata Stomatološkog fakulteta „Zubić vila”, a od akademske godine 2014./2015. postaje član uredništva studentskog časopisa „Sonda“. Također asistira u privatnoj ordinaciji dentalne medicine.