

# Vrijednost nalaza kalcifikacija u projekciji karotidnih arterija na ortopantomogramu u otkrivanju stenoze karotidnih arterija

---

**Smoljan Basuga, Mia**

**Doctoral thesis / Disertacija**

**2023**

*Degree Grantor / Ustanova koja je dodijelila akademski / stručni stupanj:* **University of Zagreb, School of Dental Medicine / Sveučilište u Zagrebu, Stomatološki fakultet**

*Permanent link / Trajna poveznica:* <https://um.nsk.hr/um:nbn:hr:127:076396>

*Rights / Prava:* [Attribution-NonCommercial 4.0 International](#)/[Imenovanje-Nekomercijalno 4.0 međunarodna](#)

*Download date / Datum preuzimanja:* **2025-03-21**



*Repository / Repozitorij:*

[University of Zagreb School of Dental Medicine Repository](#)





Sveučilište u Zagrebu

Stomatološki fakultet

Mia Smoljan Basuga

**VRIJEDNOST NALAZA KALCIFIKACIJA U  
PROJEKCIJI KAROTIDNIH ARTERIJA NA  
ORTOPANTOMOGRAMU U OTKRIVANJU  
STENOZE KAROTIDNIH ARTERIJA**

DOKTORSKI RAD

Zagreb, 2022.



Sveučilište u Zagrebu

Stomatološki fakultet

Mia Smoljan Basuga

**VRIJEDNOST NALAZA KALCIFIKACIJA U  
PROJEKCIJI KAROTIDNIH ARTERIJA NA  
ORTOPANTOMOGRAMU U OTKRIVANJU  
STENOZE KAROTIDNIH ARTERIJA**

DOKTORSKI RAD

Mentor: izv. prof. dr. sc. Dijana Zdravec, dr. med.

Zagreb, 2022.



University of Zagreb

School of Dental Medicine

Mia Smoljan Basuga

**SIGNIFICANCE OF CALCIFICATIONS IN  
THE PROJECTION OF CAROTID  
ARTERIES ON  
ORTHOPANTOMOGRAPHY FOR  
DETECTION OF CAROTID ARTERY  
STENOSIS**

DOCTORAL DISSERTATION

Mentor: Assoc. Prof. Dijana Zadavec, MD, PhD

Zagreb, 2022

Rad je ostvaren u: Katedra za opću i dentalnu radiologiju Stomatološkog fakulteta Sveučilišta u Zagrebu i Odjel za radiologiju glave i vrata i dentalnu radiologiju Kliničkog zavoda za dijagnostičku i intervencijsku radiologiju Kliničkog bolničkog centra Sestre milosrdnice

Naziv, oznaka i voditelj projekta u okviru kojeg je istraživanje obavljeno: Optimizacija i poboljšanje učinkovitosti radiološke dijagnostike u sustavu zdravstva Republike Hrvatske – Radiološki edukacijski centar, UP.02.2.1.05.0001, izv.prof.dr.sc. Dijana Zadravec, dr.med.

**Lektor hrvatskog jezika:** (ime i prezime, titula): Marina Negotić, mag. philol. croat. et lusit.

**Lektor engleskog jezika:** (ime i prezime, titula): Petra Bušelić, mag philol. angl. et croat.

**Sastav Povjerenstva za ocjenu doktorskog rada:**

(za svakog člana Povjerenstva naknadno se rukom na za to predviđeno mjesto upisuju ime i prezime, akademsko zvanje i ustanova )

1. \_\_\_\_\_
2. \_\_\_\_\_
3. \_\_\_\_\_
4. \_\_\_\_\_
5. \_\_\_\_\_

**Sastav Povjerenstva za obranu doktorskog rada:**

(za svakog člana Povjerenstva naknadno se rukom na za to predviđeno mjesto upisuju ime i prezime, akademsko zvanje i ustanova )

1. \_\_\_\_\_
2. \_\_\_\_\_
3. \_\_\_\_\_
4. \_\_\_\_\_
5. \_\_\_\_\_

**Datum obrane rada:** \_\_\_\_\_ (upisuje se naknadno rukom)

Rad sadrži: 118 stranica (upisati broj)

37 tablica (upisati broj)

34 slike (upisati broj)

CD

Rad je vlastito autorsko djelo, koje je u potpunosti samostalno napisano uz naznaku izvora drugih autora i dokumenata korištenih u radu. Osim ako nije drukčije navedeno, sve ilustracije (tablice, slike i dr.) u radu su izvorni doprinos autora poslijediplomskog doktorskog rada. Autor je odgovoran za pribavljanje dopuštenja za korištenje ilustracija koje nisu njegov izvorni doprinos, kao i za sve eventualne posljedice koje mogu nastati zbog nedopuštenog preuzimanja ilustracija odnosno propusta u navođenju njihovog podrijetla.

## **Zahvala**

Zahvaljujem mentorici, prof. dr. sc. Dijani Zadravec, na idejama, pomoći i savjetima prilikom planiranja i izrade ove doktorske disertacije. Osobito zahvaljujem dr. Antoniju Klemenčiću na velikoj pomoći i angažmanu prilikom prikupljanja podataka, kao i dr. Mirjani Flegarić-Bradić. Velika hvala i kolegama dr. Tamari Rihtar, dr. Andriji Mijiću, dr. Tamari Sitaš, dr. Biserki Šantek-Pajurin te dr. sc. Tomislavu Krpanu. Djelatnicima Zavoda za oralnu medicinu Stomatološkog fakulteta Sveučilišta u Zagrebu, osobito dr. sc. Ivani Škrinjar, zahvalna sam na susretljivosti i sugestijama. Najljepša hvala radiološkim tehnolozima Podjedinice za magnetsku rezonanciju Kliničkog zavoda za dijagnostičku i intervencijsku radiologiju KBC-a Sestre milosrdnice na doprinosu istraživanju. Svojoj dragoj prijateljici i kolegici dr. sc. Barbari Sitaš zahvaljujem na vrlo korisnim savjetima, dijeljenju iskustava i podizanju morala prilikom čitavog ovog dugog puta. Posebna hvala mojim roditeljima na velikom strpljenju i ljubavi. Iznimno sam zahvalna na neiscrpoj podršci, ljubavi i tehničkoj pomoći svojem suprugu Marku.

Ovo sve ne bi bilo moguće bez vas.

## Sažetak

### **VRIJEDNOST NALAZA KALCIFIKACIJA U PROJEKCIJI KAROTIDNIH ARTERIJA NA ORTOPANTOMOGRAMU U OTKRIVANJU STENOZE KAROTIDNIH ARTERIJA**

Kalcifikacije u projekciji karotidnih arterija na ortopantomogramu često predstavljaju aterosklerotske plakove karotida, koji su učestali uzrok moždanog udara. Cilj rada jest istražiti vrijednost prisutnosti kalcifikacija u projekciji karotida na ortopantomogramu u otkrivanju njihova stupnja stenozе, analizirati povezanost rizičnih čimbenika, kalcifikacija na ortopantomogramu i stupnja stenozе i odrediti učestalost sociodemografskih obilježja, navika i dosadašnjih cerebrovaskularnih i kardiovaskularnih bolesti ispitanika. Ispitanicima s kalcifikatima na ortopantomogramima učinjeni su UZV i MR karotida te MR mozga kako bi se odredili prisutnost plaka i stupanj stenozе u arterijama te eventualni znakovi cerebrovaskularne bolesti na MR-u. Klinički značajna stenozа (>50 %) nađena je kod 15,7 % ispitanika na UZV-u, odnosno 10 % na MRA-u, a još 30 % ispitanika imalo je stenozу >30 %. Statistički značajna povezanost stenozе karotida >50 % i kalcifikacija na ortopantomogramu nije dokazana. Postojala je statistički značajna povezanost obostranih kalcifikacija i hipertenzije, dijabetesa te moždanog udara. Pacijenti s moždanim udarom i kroničnim vaskularnim lezijama mozga bili su 5, odnosno 10 godina stariji. U slučaju nalaza kalcifikacija u projekciji karotida na ortopantomogramu, osobito uz prisutne rizične čimbenike, preporučljivo je pacijenta uputiti na dijagnostičku obradu kako bi se aterosklerotske promjene karotida pravovremeno dijagnosticirale, a time i vršila prevencija moždanog udara.

**Ključne riječi:** kalcifikacije; ortopantomogram; stenozа karotidnih arterija



## Summary

### **SIGNIFICANCE OF CALCIFICATIONS IN THE PROJECTION OF CAROTID ARTERIES ON ORTHOPANTOMOGRAPHY FOR DETECTION OF CAROTID ARTERY STENOSIS**

**Aim:** Calcifications in the projection of carotid arteries on orthopantomographs usually represent calcified atherosclerotic plaques. Carotid atherosclerosis is one of the most common causes of stroke. Our primary aim was to determine the significance of calcifications in the projection of carotids on orthopantomographs for detection of carotid artery stenosis. Secondary aims of the study were to analyse the relationship between stroke risk factors, calcifications in the projection of carotids on orthopantomographs, and the degree of carotid stenosis, and to determine the prevalence of sociodemographic features, habits and previous cardiovascular and cerebrovascular diseases of the subjects with calcifications on orthopantomographs.

**Materials and methods (participants and methods):** Carotid color Doppler ultrasound, carotid MR angiography and brain MRI were performed on 70 subjects with visible unilateral or bilateral calcifications in the projection of carotid arteries on orthopantomographs performed for dental indications. Carotids were screened ultrasonically for the presence of atherosclerotic plaques, and the degree of carotid stenosis was determined by ultrasound and MR angiography. Brain MRI was screened for existing cerebrovascular disease. Anamnestic data relevant for stroke risk were gathered.

**Results:** Clinically significant carotid stenosis (>50%) was found for almost 16% of the ultrasound subjects, and for 10% MR angiography subjects. Further 30% of the subjects had a clinically non-significant, but existing stenosis of 30 – 50%. No statistically significant correlation between calcifications in the projection of carotids on orthopantomography and significant stenosis was found. A significant correlation between bilateral carotid calcifications on orthopantomographs and hypertension ( $p<0,01$ ) was found, and also between bilateral carotid calcifications on orthopantomographs and diabetes, as well as stroke ( $p<0,05$ ). Subjects with stenosis <30% had 10kg lower body weight compared to

subjects with higher degrees of carotid stenosis. Subjects afflicted by stroke were approximately five years older than those without previous stroke, and subjects with signs of chronic microvascular disease on brain MRI were approximately ten years older than those without it.

**Conclusion:** One in every six to seven subjects with calcifications in the projection of carotid arteries on orthopantomographs has significant carotid stenosis, and one in three to four exhibits a 30 to 50% stenosis. By detecting the calcifications in the projection of carotids on orthopantomographs in their daily practice, dental medicine doctors can take part in primary stroke prevention, and should refer those patients to further diagnostics, especially those with stroke risk factors, in particular hypertension and diabetes.

**Keywords:** Vascular calcifications; Carotid stenosis; Panoramic radiography

## SADRŽAJ

<b>1. UVOD</b> .....	1
1.1. Moždani udar .....	1
1.1.1. Epidemiologija moždanog udara .....	1
1.1.2. Definicija i podjela moždanog udara .....	3
1.1.3. Rizični čimbenici za moždani udar .....	4
1.2. Ateroskleroza .....	6
1.2.1. Definicija i mehanizmi nastanka ateroskleroze .....	6
1.2.2. Uzroci ateroskleroze .....	8
1.3. Karotidne arterije .....	10
1.3.1. Anatomija karotidnih arterija .....	10
1.3.2. Ateroskleroza karotidnih arterija .....	12
1.3.3. Studije NASCET, ACAS i ECST .....	14
1.4. Radiologijske metode prikaza mozga i karotidnih arterija .....	15
1.4.1. Radiologijske metode prikaza mozga .....	15
1.4.1.1. Kompjutorizirana tomografija mozga .....	15
1.4.1.2. Magnetska rezonancija mozga .....	17
1.4.2. Radiologijske metode prikaza karotidnih arterija .....	22
1.4.2.1. Ultrazvuk (UZV) karotidnih arterija .....	23
1.4.2.2. CT angiografija (CTA) karotidnih arterija .....	30
1.4.2.3. MR angiografija (MRA) karotidnih arterija .....	33
1.4.2.4. Digitalna suptrakcijska angiografija (DSA) karotidnih arterija .....	36
1.5. Ortopantomografija .....	39

1.6. Kalcifikacije u projekciji karotidnih arterija na ortopantomogramu .....	41
<b>2. CILJEVI ISTRAŽIVANJA I HIPOTEZA .....</b>	<b>49</b>
<b>3. ISPITANICI I POSTUPCI/MATERIJALI I POSTUPCI .....</b>	<b>50</b>
3.1. Ispitanici .....	50
3.2. Postupci .....	50
3.2.1. Ortopantomogrami.....	50
3.2.2. Obojeni dopler (CD-UZV) karotidnih arterija.....	51
3.2.3. MR mozga i MR angiografija karotidnih arterija .....	52
3.2.4. Anamnestički podaci.....	53
3.3. Statistička analiza .....	54
<b>4. REZULTATI .....</b>	<b>56</b>
4.1. Podaci o dobi, spolu, tjelesnoj masi i visini ispitanika .....	56
4.2. Anamnestički podaci relevantni za rizik od moždanog udara .....	57
4.3. Raspodjela kalcifikacija u projekciji karotidnih arterija na ortopantomogramima ...	58
4.4. Aterosklerotski plakovi na ultrazvuku karotidnih arterija .....	58
4.5. Prisutnost aterosklerotskog plaka na UZV-u u pojedinoj arteriji s obzirom na kalcifikacije na ortopantomogramima .....	59
4.6. Aterosklerotski plak na UZV-u s obzirom na rizične čimbenike za moždani udar...61	
4.7. Stupanj stenozе na UZV-u .....	63
4.8. Odnos stupnja stenozе na UZV-u s kalcifikacijama na ortopantomogramu te sociodemografskim i rizičnim čimbenicima .....	65
4.9. Stenoza na MRA-u .....	69
4.10. Kronične mikrovaskularne lezije.....	72
4.11. Moždani udar.....	77

4.12. Interkorelacija kalcifikacija, stupnja stenozе na UZV-u, rizičnih čimbenika, moždanog udara i kroničnih vaskularnih lezija na MR-u .....	81
<b>5. RASPRAVA</b> .....	84
<b>6. ZAKLJUČAK</b> .....	96
<b>7. LITERATURA</b> .....	100
<b>8. ŽIVOTOPIS S POPISOM OBJAVLJENIH RADOVA</b> .....	116
8.1. Životopis.....	116
8.2. Popis objavljenih radova .....	117

## Popis skraćenica

<b>2D</b>	dvodimenzionalno
<b>3D</b>	trodimenzionalno
<b>ACAS</b>	pokrata naziva studije (eng. <i>Asymptomatic Carotid Atherosclerosis Study</i> )
<b>ACC</b>	zajednička karotidna arterija (lat. <i>arteria carotis communis</i> )
<b>ACE</b>	vanjska karotidna arterija (lat. <i>arteria carotis externa</i> )
<b>ACI</b>	unutarnja karotidna arterija (lat. <i>arteria carotis interna</i> )
<b>ADC</b>	vrsta MR sekvence; pojavni difuzijski koeficijent (eng. <i>apparent diffusion coefficient</i> )
<b>ALARA</b>	akronim za najmanju dozu ionizirajućeg zračenja koja daje dijagnostičku sliku (eng. <i>as low as reasonably achievable</i> )
<b>ANOVA</b>	analiza varijance (eng. <i>analysis of variance</i> )
<b>BMI</b>	indeks tjelesne mase (eng. <i>body mass index</i> )
<b>CD-UZV</b>	obojeni dopler ultrazvuk (eng. <i>color Doppler</i> )
<b>CT</b>	kompjutorizirana tomografija (eng. <i>computed tomography</i> )
<b>CVB</b>	cerebrovaskularne bolesti
<b>DSA</b>	digitalna suptrakcijska angiografija (eng. <i>digital subtraction angiography</i> )
<b>DWI</b>	vrsta MR sekvence; difuzijski mjereno oslikavanje (eng. <i>diffusion weighted imaging</i> )
<b>ECST</b>	pokrata naziva studije (eng. <i>European Carotid Surgery Trial</i> )
<b>EDV</b>	brzina na kraju dijastole (eng. <i>end-diastolic velocity</i> )

<b>FLAIR</b>	vrsta MR sekvence; inverzija oporavka s atenuacijom tekućine (eng. <i>fluid attenuated inversion recovery</i> )
<b>GBD</b>	globalno opterećenje bolešću (eng. <i>global burden of disease</i> )
<b>iv.</b>	intravensko
<b>KVB</b>	kardiovaskularne bolesti
<b>LDL</b>	lipoprotein niske gustoće (eng. <i>low-density lipoprotein</i> )
<b>mmHg</b>	milimetri žive; mjerna jedinica za krvni tlak
<b>MIP</b>	projekcija najvećeg intenziteta (eng. <i>maximum intensity projection</i> )
<b>MR</b>	magnetska rezonancija (eng. <i>magnetic resonance</i> )
<b>MRA</b>	angiografija magnetskom rezonancijom
<b>NASCET</b>	pokrata naziva studije; sjevernoamerička studija o karotidnoj endarterektomiji u simptomatskih bolesnika (eng. <i>North American Symptomatic Endarterectomy Trial</i> )
<b>PSV</b>	najveća sistolička brzina (eng. <i>peak systolic velocity</i> )
<b>ROC</b>	krivulja osjetljivosti i specifičnosti klasifikatora (eng. <i>receiver operating characteristic curve</i> )
<b>RTG</b>	rendgen
<b>TIA</b>	tranzitorna ishemijska ataka (eng. <i>transient ischemic attack</i> )
<b>TOF</b>	vrsta tehnike snimanja u magnetskoj rezonanciji (eng. <i>time of flight</i> )
<b>UZV</b>	ultrazvuk
<b>VA</b>	vertebralna arterija
<b>WHO</b>	Svjetska zdravstvena organizacija (eng. <i>World Health Organization</i> )

## 1. UVOD

### 1.1. Moždani udar

#### 1.1.1. Epidemiologija moždanog udara

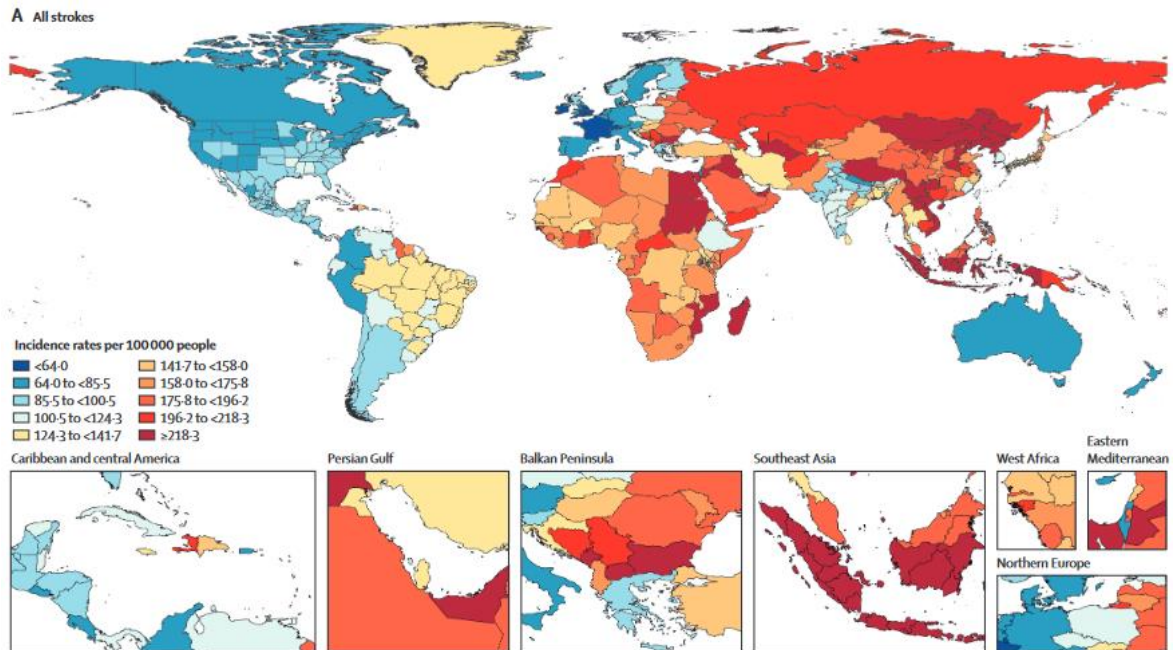
Moždani udar drugi je najčešći uzrok smrti u svijetu, odmah nakon ishemijske bolesti srca, i vodeći uzrok invalidnosti u odrasloj dobi. Procjenjuje se da je 2019. godine na globalnoj razini 12.2 milijuna ljudi oboljelo od moždanog udara, a 6.55 milijuna umrlo (1,2). Najvišu incidenciju moždanog udara ima jugoistočna Azija te pojedini dijelovi Kine, Afrike i Arapskog poluotoka, preko 218 na 100.000 stanovnika (1).

U Europskoj Uniji od moždanog udara godišnje oboli cca 1.12 milijun ljudi, od kojih posljedično 440.000 umire (3). Na europskom kontinentu incidencija je najviša u istočnoeuropskim zemljama (1,2).

U Republici Hrvatskoj incidencija moždanog udara je 124 – 141 na 100.000 stanovnika, što je lošije u usporedbi sa zapadnim zemljama gdje je incidencija manja, većinom ispod 85 na 100.000 (1). Godišnje u Hrvatskoj od moždanog udara oboli 12.000 – 13.000 osoba, a umire preko 5.000 (4). Za usporedbu, u Irskoj, koja je po broju stanovnika slična Hrvatskoj (ima nešto manje od pet milijuna stanovnika), u 2019. godini bilo je ispod 5.000 moždanih udara, uz posljedično oko 2.000 smrti (1).

Posljednjih desetljeća na globalnoj razini bilježi se porast incidencije moždanog udara (uz blaži pad u razvijenim zemljama), uz istodobno smanjenje smrtnosti te porast prevalencije (1,2,3). Godine 2016. više od 80 milijuna ljudi u svijetu preboljelo je moždani udar (2), dok ih je 2019. godine bilo 101 milijun (1). U Europskoj Uniji 2017. godine bilo je preko 9.5 milijuna prevalentnih slučajeva moždanog udara (3), a procijenjena prevalencija moždanog udara u Hrvatskoj za 2015. godinu iznosila je preko 50.000 (5). Po podacima grupe istraživača za *Global burden of disease* (GBD), od 1990. do 2019. godine incidencija moždanog udara porasla je za čak 70 %, dok je prevalencija porasla za visokih 85 % (1). Globalne incidencije moždanog udara na 100.000 stanovnika prikazane su na Slici 1.





Slika 1. Incidencija moždanog udara u svijetu za 2019. godinu. Preuzeto iz: *Global, regional, and national burden of stroke and its risk factors, 1990 – 2019: a systematic analysis for the Global Burden of Disease Study 2019.*, uz dopuštenje autora: GBD Stroke Collaborators.

Kod velikog broja pacijenata nakon preboljenog moždanog udara zaostane određeni stupanj neurološkog deficita, odnosno manji ili veći stupanj invalidnosti, što moždani udar čini vrlo velikim socio-ekonomskim problemom. Procjenjuje se da je trošak vezan za moždani udar u Europskoj Uniji, koji uključuje skrb oko pacijenata, ali i cijenu njihova gubitka produktivnosti, bio 45 bilijuna eura u 2017. godini, a smatra se da će taj iznos u budućnosti biti još veći uslijed starenja populacije (3).

Pad u smrtnosti od moždanog udara prvenstveno je posljedica učinkovitije i pravovremene terapije, no globalno opterećenje ovom bolešću ostaje visoko i nastavlja rasti, upravo zbog mogućih posljedica ove bolesti (2,6). Studija Wafa i suradnika predviđa u Europskoj Uniji daljnji pad smrtnosti u idućih 30 godina, no porast incidencije za 3 % i prevalencije za 27 % (3). U Hrvatskoj također postoji pad smrtnosti od moždanog udara. Prema podacima

Hrvatskog zavoda za javno zdravstvo, 2017. godine 6594 osobe umrle su od cerebrovaskularnih bolesti, dominantno moždanog udara (7), dok je 2019. od moždanog udara umrlo 5.180 osoba (4).

#### 1.1.2. Definicija i podjela moždanog udara

Po Svjetskoj zdravstvenoj organizaciji (WHO) moždani udar definira se kao naglo nastali klinički znakovi fokalnog ili globalnog poremećaja moždane funkcije koji traju 24 sata ili duže (ili vode smrti), bez jasnog uzroka osim vaskularnog (6,8). Riječ je o klinički vrlo heterogenom sindromu zbog različitih patologijskih i patofizioloških etioloških mehanizama.

Moždani udar dijeli se na češći, ishemijski, i rjeđi, hemoragijski. U bijeloj rasi omjer ishemijskog i hemoragijskog moždanog udara je 80 % naprema 15 – 20 %, dok je udio hemoragijskih moždanih udara nešto veći u Aziji (20 – 30 %) (6,9). Smrtnost od hemoragičnog moždanog udara nešto je veća od smrtnosti od ishemijskog, a nakon hemoragičnog moždanog udara prosječno zaostaje ozbiljniji neurološki deficit (2).

Ishemijski moždani udar nastaje najčešće kao posljedica okluzije glavnih (tzv. velikih) arterija koje krvlju opskrbljuju mozak, najčešće srednje moždane arterije. Većina ishemijskih moždanih udara posljedica je aterosklerotskih promjena (40 – 50 %), i to ekstrakranijalnih arterija (većinom karotidnih arterija). Okluzija trombom razvija se na mjestu već postojećeg aterosklerotskog plaka ili, češće, distalnije od njega u slučajevima embolijskog moždanog udara. Najčešće ishodište embolusa jest bifurkacija karotidne arterije. Embolusi mogu biti i porijekla drugih krvnih žila u tijelu ili, vrlo često, srca, što uzrokuje 15 – 25 % moždanih udara. Glavni je rizični faktor za kardioembolijske moždane udare fibrilacija atriya. Rjeđi uzrok moždanog udara mogu biti i masni ili zračni embolusi. Disekcija ili upotreba psihoaktivnih tvari također su mogući uzroci ishemijskog moždanog udara, osobito kod mlađih odraslih osoba (9).

Podgrupa ishemijskih moždanih udara jesu i lakunarni infarkti, na koje otpada 15 – 30 % moždanih udara, i infarkti graničnih područja (*watershed* ili *border zone*), koji čine 10 – 12

% ishemijskih moždanih udara (9). Lakunarni infarkti posljedica su okluzije manjih arterija, najčešće penetrirajućih arterija bazalnih ganglija, talamusa, ponsa i duboke bijele tvari. Mogu biti embolijski ili trombotski, a najčešće su vezani uz kroničnu hipertenziju. Infarkti graničnih područja pojavljuju se u graničnim područjima arterijskih teritorija mozga i vezani su za hipotenzijska i hipoperfuzijska stanja.

Hemoragični moždani udar uzrokovan je najčešće hipertenzijom, potom amiloidnom cerebralnom angiopatijom ili poremećajima koagulacije, dok su kod mlađih pacijenata češći uzroci moždane vaskularne malformacije, vaskulitisi i korištenje psihoaktivnih supstanci (9,10). Najčešći oblik hemoragijskog moždanog udara jest intraparenhimski primarni netraumatski (spontani) hematoma, na koji otpada 10 – 15 % svih moždanih udara. Ima najviši mortalitet od svih vrsta moždanih udara, 20 – 30 % pacijenata umire u prvih 48 sati, a mortalitet unutar godinu dana jest 60 %. Subarahnoidalno krvarenje uzrok je 3 – 5 % moždanih udara i najčešće je uzrokovano rupturom sakularne aneurizme (9) .

Venski inzult kao posljedica tromboze kortikalne vene mozga ili venskih duralnih sinusa rjeđi je uzrok moždanog udara (1 % slučajeva) i najčešće je hemoragijski. Tri puta je češći kod žena, a u najvećem broju slučajeva vezan je za uporabu oralnih kontraceptiva, trudnoću i puerperij ili pak urođeni poremećaj zgrušavanja krvi. U 80 % slučajeva pojavljuje se kod osoba mlađih od 50 godina i u većini slučajeva ima dobru prognozu (9).

#### 1.1.3. Rizični čimbenici za moždani udar

Rizični čimbenici za moždani udar brojni su, a dijelimo ih na biološke čimbenike kao što su starija životna dob (osobito iznad 70 godina (3)) i muški spol, fiziološke karakteristike poput povišenog krvnog tlaka, šećera, kolesterola i fibrinogena u krvi, potom na pušenje, konzumaciju alkohola, prehranu bogatu mastima, a siromašnu voćem i povrćem, i tjelesnu neaktivnost od navika, te medicinske faktore kao primjerice raniju tranzitornu ishemijsku ataku (TIA) ili moždani udar, ishemijsku bolest srca te fibrilaciju atrijsa. Socijalni čimbenici kao npr. razina edukacije, etnicitet, psihosocijalni i okolišni čimbenici također imaju utjecaj na pojavnost moždanog udara (6,11).

Incidencija moždanog udara udvostručuje se svakih deset godina nakon 45. godine života, iako većinu pacijenata oboljelih od moždanog udara čini populacija starija od 65 godina (11). Unatoč tome, posljednjih godina uočen je trend sniženja prosječne dobi obolijevanja od moždanog udara, odnosno povišenja učestalosti moždanog udara u mlađoj populaciji. Kissela i suradnici navode da je s prosječne dobi od 71 godine u 90-im godinama prošlog stoljeća prosječna dob pacijenata s moždanim udarom pala na 69 godina, a incidencija moždanog udara u dobnoj skupini od 20 do 54 godine značajno je porasla (s 12.9 % na 18.6 %) (12). U prilog navedenome idu i podaci skupine istraživača studije za GBD koji navode porast incidencije kod mlađih od 70 godina za 15 % i prevalencije za 22 % (1). Osim dijabetesa i povećane tjelesne težine važan su rizični faktor za moždani udar u mlađoj životnoj dobi i psihoaktivne tvari (12).

Žene u odnosu na muškarce imaju sveukupno nižu incidenciju i rizik od moždanog udara (13,14,15), no rizik se izjednačava u starijoj životnoj dobi (nakon 75. (15,16), odnosno 80. godine života (13)), a pojedine studije govore i o bimodalnoj distribuciji rizika po dobi za žene. Vyas i suradnici ističu povišeni rizik za žene mlađe od 30 godina u odnosu na muškarce iste dobi (13), a Leppert i suradnici za žene ispod 45 godina starosti (16). Ovakva distribucija može se objasniti uporabom oralnih kontraceptiva, komplikacijama vezanim za trudnoću i većom učestalosti migrene u mlađoj ženskoj populaciji, kasnije smanjenje rizika protektivnim učinkom estrogena, a izjednačenje rizika u starijoj životnoj dobi gubitkom navedenog zaštitnog učinka (13,16).

Najvažniji promjenjivi rizični čimbenici (oni na koje možemo utjecati) za moždani udar jesu hipertenzija i pušenje. Rizik raste s porastom krvnog tlaka i udvostručuje se za svakih 7.5 mmHg porasta dijastoličkog krvnog tlaka. Upotreba antihipertenziva smanjuje rizik od moždanog udara za 30 i više posto (6,11,17,18). Pušenje povećava rizik za ishemijski moždani udar dva puta (6,11) i nosi veći rizik za hemoragijski moždani udar (6,19).

Rizik od ponovnog moždanog udara značajno se povećava nakon preboljenog moždanog udara, pa pacijenti imaju 10 % šanse dobiti idući moždani udar u prvoj godini i 5 % šanse dobiti ga u drugoj godini nakon prethodnog moždanog udara (6).

Fibrilacija atriya povećava rizik za moždani udar peterostruko, a antikoagulantna terapija kod takvih pacijenata smanjuje rizik za 60 % (2,20).

Distribucija rizika od pojedinih rizičnih čimbenika za moždani udar nije ravnomjerno raspoređena po spolovima. Peters i suradnici u svojim su studijama pokazali da hipertenzija i prekomjerna tjelesna težina kod žena povećavaju rizik od moždanog udara za 30 % (14), dijabetes za 27 % (21), a pušenje za 20 % (22) u odnosu na muškarce. Žene s fibrilacijom atriya imaju gotovo tri puta veći rizik od hemoragijskog moždanog udara nego muškarci (14).

Promjenjivi protektivni čimbenici rizika za moždani udar jesu fizička aktivnost i zdrava prehrana, odnosno regulacija tjelesne težine. Čak i blaža tjelesna aktivnost, kao npr. šetanje, smanjuje rizik od moždanog udara, dok ga umjerena ili intenzivna smanjuju za 20 %, odnosno 27 % (11). Studija Hea i suradnika pokazala je da uvođenje jednog voćnog ili povrtnog obroka na dan smanjuje rizik od moždanog udara za 6 % (23). Indeks tjelesne mase (BMI) veći od 30 udvostručuje rizik od moždanog udara (24).

## **1.2. Ateroskleroza**

### 1.2.1. Definicija i mehanizmi nastanka ateroskleroze

Aterosklerotska vaskularna bolest najčešća je bolest današnjice i glavni uzrok smrti u industrijaliziranim zemljama. To je degenerativna bolest koja zahvaća sve arterije, a dijelimo je na aterosklozu velikih i srednje velikih krvnih žila (aorte, karotidnih arterija), i arteriolosklozu, koja zahvaća male krvne žile. Aterosklerotska vaskularna bolest sporo je progresivna te najčešće postaje klinički simptomatska kod hemodinamski značajne stenoze ili tromboembolijske bolesti.

Aterosklerotska bolest upalna je fibroproliferativna bolest koja započinje oštećenjem endotelne stanice arterija, a postoji nekoliko faza u razvoju aterosklerotskog plaka (10). Promjena krvožilne stijenke koja prethodi aterosklozi zadebljanje je intime (endotelne stanice koje oblažu lumen arterije). Lipidi i lipoproteini iz krvi, dominantno LDL, nakupljaju se u intimi

gdje oksidiraju, vežu se za proteoglikane i djeluju kao stimulus upalnoj reakciji (25). Navedeni mehanizmi potiču lučenje citokina u endotelu te pojavu adhezijskih molekula, što dovodi do nakupljanja monocita, makrofaga i dendritičkih stanica te drugih upalnih stanica u subendotelnom prostoru. Trombociti prijanjaju uz oštećeni endotel, dodatno luče čimbenike rasta te utječu na nakupljanje glatkih mišićnih stanica. Makrofagi nastali iz monocita i dendritičke stanice nakupljaju masti te postaju pjenušave stanice koje potom s vremenom formiraju masne pruge ili, histološki, ksantome u žilnoj stijenci. Endotelne stanice i makrofazi luče faktore rasta zbog čega glatke mišićne stanice iz medije (srednjeg sloja stijenke arterije) migriraju u intimu te ondje proliferiraju (10). S vremenom endotel postaje sve propusniji, što dodatno ubrzava nakupljanje lipoproteina i upalnih stanica. Daljnja progresija započinje formiranjem acelularnih nakupina lipida u intimi, uz apoptozu pjenušavih stanica, čime se stvara nekrotična jezgra unutar ksantoma. Apoptoza pjenušavih stanica potiče daljnju proliferaciju glatkih mišićnih stanica i fibroblasta koji počinju prekrivati lipidnu jezgru i, sintetiziranjem kolagena, elastina i proteoglikana, formirati vezivnu kapu oko nje. Time nastaje fibrolipidna nakupina u stijenci arterije, odnosno fibroaterom ili plak. Nakupljanjem veziva u stijenci krvne žile smanjuje se njezina elastičnost, što dodatno povisuje krvni tlak. Nekrotična jezgra potiče upalnu reakciju koja stimulira neoangiogenezu unutar fibroateroma. Novonastale krvne žile krhke su i mogu lako prokrvariti, što dodatno može povećati nekrotičnu jezgru i potpiniti upalne procese. Nekrotična jezgra, ekstracelularni matriks te apoptotične stanice s vremenom nakupljaju kalcij, u početku u mikroskopskim granulama, dok je kasnije moguće formiranje većih kalcificiranih areala. Nekrotična jezgra u konačnici se može u potpunosti kalcificirati (10,25).

Najčešći razlog klinički simptomatske aterosklerotske vaskularne bolesti jest tromboza aterosklerotskog plaka, što rezultira okluzijom krvne žile, povećanjem plaka ili embolizacijom distalno ako se dio tromba otkine. Tromboza je najčešće uzrokovana rupturom plaka, odnosno pucanjem fibrozne kape, što izlaže izrazito trombogenu jezgru ateroma krvi. Drugi, još uvijek istraživani mehanizam tromboze jest erozija plaka, gdje nema

kontakta krvi s jezgrom ateroma, već dolazi do formiranja tromba uz oštećeni endotel, što se događa kod plakova bogatih glatkim mišićnim stanicama i proteoglikanima (25).

Postoje stabilni i nestabilni aterosklerotski plakovi. Stabilni se sastoje od glatkih mišićnih stanica, monocita i makrofaga, unutarstaničnih i ekstrastaničnih lipida te debele vezivne kape, građene od kolagena, elastina i proteoglikana koja sadrži glatke mišićne stanice. Nestabilni plakovi imaju stanjenu kapu ( $<65 \mu\text{m}$ ), bez puno kolagena i glatkih mišićnih stanica, bogati su pjenušavim stanicama i makrofagima, a pucanje kape ateroma događa se na najtanjem dijelu. Pucanje tanke kape i posljedična tromboza (i moguća okluzija) mogu nastati spontano, no mogu biti trigerirane privremenim emocionalnim stresom ili fizičkim naporom, promjenama temperature, infekcijama ili uporabom psihoaktivnih tvari (25).

Aterosklerotska vaskularna bolest pojavljuje se na više lokacija i uz multiple lezije, no postoje predilekcijska mjesta za aterosklerotske plakove. Uobičajeno su to račvišta i polazišta krvnih žila te proksimalnih 1 – 2 cm arterija. Neka od aterosklerozom najčešće zahvaćenih područja jesu: proksimalni dijelovi unutarnjih karotidnih arterija, bifurkacija zajedničke karotidne arterije, luk aorte, abdominalna aorta i polazišta velikih krvnih žila (9,26).

Aterosklerotski plakovi variraju od mikroskopskih nakupina lipida do velikih plakova od preko nekoliko centimetara. Većina je veličine 0.3 do 1.5 cm (9).

Klinički najbitnije posljedice ateroskleroze jesu koronarna bolest srca, odnosno infarkt miokarda, cerebrovaskularne bolesti, odnosno moždani udar, te opstrukcija i stenoza perifernih krvnih žila, dominantno donjih ekstremiteta.

### 1.2.2. Uzroci ateroskleroze

Uzroci su ateroskleroze višestruki. Smatra se da postoje multipli genetski i okolišni čimbenici koji utječu na razvoj aterosklerotske vaskularne bolesti (9,25). Povišeni serumski lipidi, osobito lipoprotein LDL (eng. *low-density lipoprotein*), pušenje, povišeni arterijski tlak, šećerna bolest, te muški spol neki su od njih. Aterosklerotski plak formira se nakupljanjem lipida i upalnih stanica iz plazme te nakupljanjem i proliferacijom vezivnog

tkiva u arterijskoj stijenci. Ovi mehanizmi događaju se bez rasne, etničke ili geografske predilekcije, no brzina razvijanja plakova brža je kod pacijenata koji imaju genetsku predispoziciju te stečene rizične faktore, osobito hipertenziju, pušenje, dijabetes tip 2 i kod pacijenata koji su prekomjerne tjelesne težine (9). Razvoj ateroskleroze osobito je ubrzan kod osoba s nekoliko istovremeno prisutnih rizičnih čimbenika (10).

Oštećenje endotela može biti izazvano kemijskim čimbenicima (npr. povišena razina LDL kolesterola u krvi, pušenje) i mehaničkim faktorima (npr. hipertenzija). Trajno povišenje LDL-a u krvi uzrokuje razmjenu kolesterola i lipida membrane endotela, što dovodi do promjene u viskoznosti membrane endotela. Mehanički uzroci uzrokuju oštećenje endotela na mjestima gdje struja krvi opetovano udara u stijenu žile (npr. račvišta krvnih žila), odnosno na mjestima gdje postoji tortuozan tijek krvi (10).

Šećerna bolest pridonosi aterosklerozi višestrukim mehanizmima – hiperglikemija koči umnažanje i obnovu oštećenog endotela te ubrzava oksidaciju LDL-a, česta hiperlipoproteinemija kod dijabetičara te glukozilirane LDL čestice uzrokuju intenzivnije fagocitiranje lipoproteina od strane makrofaga, glukozilirani kolagen dodatno potiče agregaciju trombocita, a inzulin potiče migraciju glatkih mišićnih stanica u intimu, što sve doprinosi bržem razvoju ateroskleroze (10).

Muški spol neovisni je rizični čimbenik za razvoj ateroskleroze, što se objašnjava zaštitnim djelovanjem estrogena na lipoproteine (kod žena je smanjena koncentracija i oksidacija LDL-a) (10).

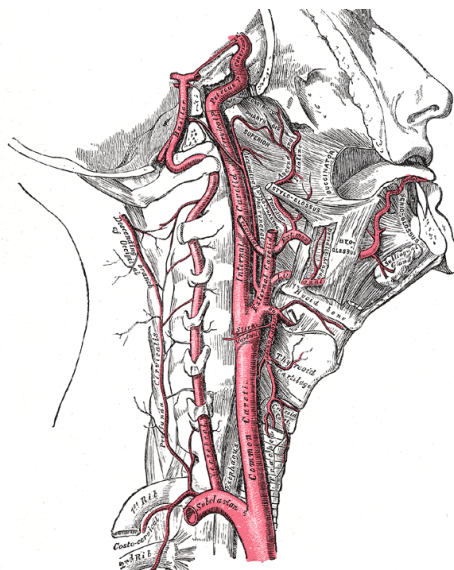
Ateroskleroza započinje u tinejdžerskim godinama i nastavlja se kroz život, no većina simptomatskih pacijenata starije je životne dobi (9).



### 1.3. Karotidne arterije

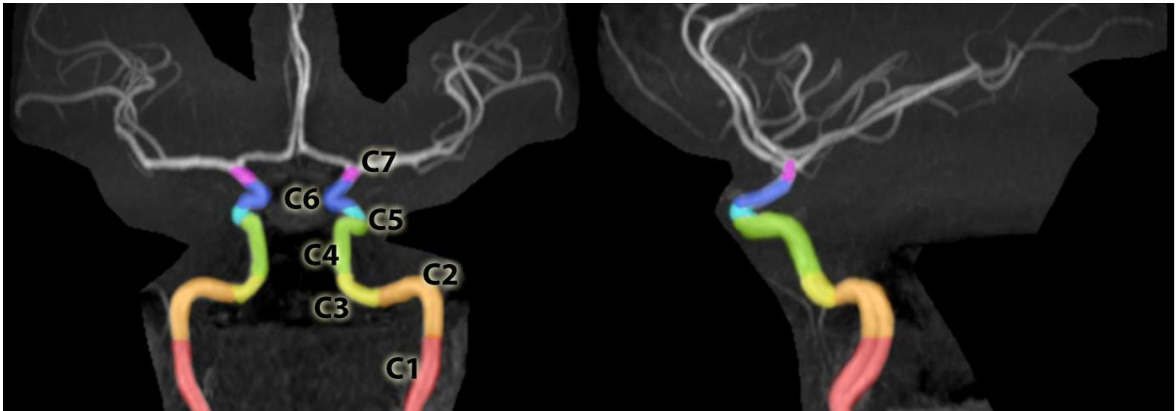
#### 1.3.1. Anatomija karotidnih arterija

Karotidne arterije krvlju opskrbljuju veći dio vrata, lica i mozga. Desna zajednička karotidna arterija kod većine ljudi započinje bifurkacijom *truncus brachiocephalicus* na desnu potključnu arteriju i desnu zajedničku karotidnu arteriju na razini sternoklavikularnog zgloba, nakon čega nastavlja prema kranijalno, anteromedijalno unutarnoj jugularnoj veni. Lijeva zajednička karotidna arterija najčešće započinje kao treća grana luka aorte, nalazi se anteriorno i lateralno traheji. Bifurkacija zajedničkih karotidnih arterija na unutarnju i vanjsku karotidnu arteriju većinom se nalazi u razini trećeg (C3) do četvrtog (C4) vratnog kralješka (9,27), no ponekad se može naći kranijalnije, sve do razine C1, ili kaudalnije, do razine kralješka Th2 (27). Zajedničke karotidne arterije u najvećem broju slučajeva nemaju ogranke (27). U 90 % slučajeva nakon odvajanja unutarnja karotidna arterija smještena je posterolateralno vanjskoj, a otprilike 70 % protoka iz zajedničke karotidne arterije odlazi u unutarnju karotidnu arteriju, dok na vanjsku otpada samo 30 % (9,27). Anatomija karotidnih arterija na vratu prikazana je shematski na Slici 2.



Slika 2. Shematski prikaz anatomije karotidnih arterija na vratu. Preuzeto s: [Radiopaedia.org](http://Radiopaedia.org), rID: 36080, ljubaznošću prof. Franka Gaillarda.

Unutarnja karotidna arterija započinje s bulbusom, odnosno proširenjem, gotovo dvostruko širim od distalnog dijela žile. Dijelimo je na sedam segmenata, jedan ekstrakranijalni i šest intrakranijalnih. Prvi, odnosno cervikalni ili vratni segment unutarnje karotidne arterije (C1 segment) nema ogranaka, a dijeli se na bulbus i na ascendentni dio, koji se prati do ulaska u karotidni kanal. Drugi segment, odnosno petrozni ili C2 segment, nalazi se unutar karotidnog kanala u petroznom dijelu temporalne kosti, a dijelimo ga na vertikalni ili ascendentni dio i horizontalni dio, između kojih se nalazi koljenasto presavinuće (lat. *genu*). Unutar karotidnog kanala od unutarnje karotidne arterije odvajaju se dva ogranka, Vidianova i karotikotimpanična arterija. Treći segment, odnosno C3 ili *lacerum* segment započinje izlaskom unutarnje karotidne arterije iz karotidnog kanala te prolazi superiorno *foramenu lacerumu*, a završava na nivou petrolingvalnog ligamenta. Ovaj segment obično nema ogranaka. Kavernozi ili četvrti, C4 segment unutarnje karotidne arterije započinje od petrolingvalnog ligamenta, proteže se kroz kavernozi sinus do otvora kroz duru u krovu sinusa, medijalno anteriornom klinoidnom nastavku. Dijeli se na posteriorni uzlazni ili vertikalni dio te na duži horizontalni i kraći anteriorni vertikalni dio, između kojih se nalaze posteriorno i anteriorno koljenasto presavinuće. U ovom segmentu unutarnja karotidna arterija formira tzv. karotidni sifon. Kavernozi segment unutarnje karotidne arterije daje nekoliko ogranaka: meningohipofizealnu arteriju posteriorno, inferolateralni trunkus i kapsularne McConnellove arterije medijalno. Peti segment (C5) ili klinoidni segment najkraći je, obično nema ogranaka, a nastavlja se na anteriorno koljenasto presavinuće te završava ulaskom unutarnje karotidne arterije u subarahnoidalni prostor. Šesti, oftalmički ili C6 segment nastavlja se na klinoidni te se proteže do posteriorne komunikantne arterije. Ogranci ovog segmenta jesu oftalmička arterija te superiorne hipofizealne arterije. Posljednji segment unutarnje karotidne arterije jest komunicirajući ili sedmi (C7) segment, gdje se unutarnja karotidna arterija grana na stražnju komunikantnu i prednju koroidalnu arteriju te završava bifurkacijom na prednju i srednju moždanu arteriju. Unutarnje karotidne arterije opskrbljuju krvlju retinu te najveći dio hemisfera velikog mozga (27). Segmenti unutarnje karotidne arterije prikazani su na Slici 3.



Slika 3. Segmenti unutarnje karotidne arterije na MRA-u. Preuzeto s: *Radiopaedia.org*, rID: 36365, ljubaznošću dr. sc. Behranga Aminija.

Vanjska je karotidna arterija manja te za razliku od unutarnje karotidne arterije na vratu daje najčešće osam ogranaka, i to redom: gornju tireoidnu arteriju, ascendentnu faringealnu arteriju, lingvalnu arteriju, facijalnu arteriju, okcipitalnu arteriju, posteriornu aurikularnu arteriju te terminalne ogranke: površinsku temporalnu i maksilarnu arteriju. Vanjska karotidna arterija opskrbljuje krvlju najveći dio struktura glave i vrata, no postoji velika varijabilnost grana vanjske karotidne arterije te teritorija opskrbe. Ponekad se gornja tireoidna arterija, ascendentna faringealna arterija i okcipitalne arterije odvajaju od zajedničke karotidne arterije prije bifurkacije ili na samoj bifurkaciji, a postoje i brojne anastomoze između sliva unutarnje i vanjske karotidne arterije te vertebrobazilarnog sliva (27).

### 1.3.2. Ateroskleroza karotidnih arterija

Ateroskleroza je najznačajnija i najvažnija bolest arterija. Zahvaća velike krvne žile poput aorte i ilijačnih arterija te srednje velike arterije kao što su koronarne ili karotidne arterije. Neke su lokacije češće zahvaćene aterosklerotskim promjenama, npr. bifurkacije arterija, zbog hemodinamskih promjena u strujanju krvi, koje nastaju zbog načina grananja krvne žile.

U području vrata predilekcijska mjesta za nastanak aterosklerotskih plakova polazišta su velikih arterija, bifurkacija karotidne arterije te bulbus i proksimalna unutarnja karotidna arterija. Osobito često ateroskleroza zahvaća područje bulbusa zbog njegove jedinstvene građe te kuta bifurkacije zajedničke karotidne arterije, što uzrokuje kompleksnu dinamiku protoka. Dolazi do odvajanja, odnosno separacije protoka. U posteriornom dijelu bulbusa protok je sporiji i retrogradan te vrtložan, dok je u anteriornom dijelu protok pravocrtiji, brži te akcelerira u sistoli (9,28,29). Intrakranijalno, aterosklerotske promjene najčešće zahvaćaju kavernozi segment unutarnje karotidne arterije i njezinu bifurkaciju te bifurkaciju vertebralne arterije. Intrakranijska ateroskleroza uzrokuje 5 – 10 % ishemijskih moždanih udara (9). Prikaz intrakranijalne cirkulacije kod pacijenata sa značajnom stenozom u području cervikalnih segmenata arterija izrazito je bitan jer kod 15 – 20 % pacijenata istovremeno postoji i ipsilateralna stenoza intrakranijalno, najčešće u području srednje cerebralne arterije, što se naziva tandem-stenozom (9,30).

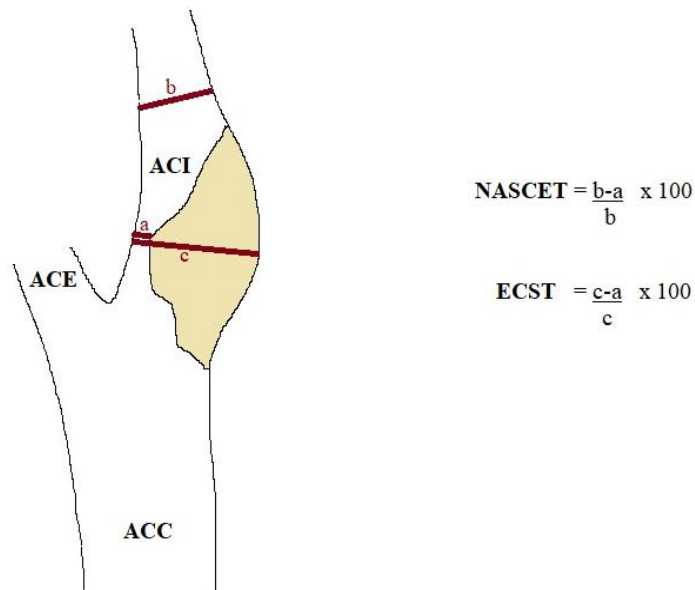
Intrakranijalna aterosklerotska bolest može se očitovati i kao fuziformno proširenje duljeg segmenta arterije, odnosno doliohektazija. Navedeno stanje može se komplicirati razvojem aneurizmi. Doliohektazija i aterosklerotske fuziformne aneurizme češće su u vertebrobazilnom nego u karotidnom slivu (9).

Kraniocervikalna ateroskleroza većinom je sporoprogresivna bolest te dugo ostaje asimptomatska. Šum nad karotidnim arterijama koji nastaje zbog vibracije stijenke uzrokovanim turbulentnim protokom može biti prvi znak aterosklerotskih promjena (9,26). Aterosklerotska vaskularna bolest ekstrakranijalnih segmenata arterija koje krvlju opskrbljuju mozak najveći je pojedinačni faktor rizika za moždani udar; 20 – 30 % ishemijskih moždanih udara uzrokovano je aterosklerotiski uvjetovanom stenozom karotidnih arterija u cervikalnom segmentu (9), a rizik je najviši kod stenoza iznad 70 % (9,31).

### 1.3.3. Studije NASCET, ACAS i ECST

Studija NASCET (*North American Symptomatic Endarterectomy Trial*) iz 1991. godine prva je studija koja je pokazala da je kirurško liječenje stenozе karotidnih arterija – karotidna endarterektomija (eng. *carotid endarterectomy* – CEA) indicirano kod simptomatskih pacijenata sa stenozom unutarnje karotidne arterije od 70 % do 99 %, te da dovodi do smanjenja rizika za nastanak moždanog udara za 17 % komparativno s kontrolnom skupinom koja je bila liječena samo medikamentno (31). Blaže smanjenje rizika od moždanog udara nakon operacije imaju i simptomatski pacijenti sa stenozom od 50 do 69 %, dok pacijenti sa stenozom manjom od 50 % nemaju smanjenje rizika u odnosu na neoperirane pacijente (32). Studija ECST (*European Carotid Surgery Trial*) potvrdila je rezultate studije NASCET (33), a studija ACAS (*Asymptomatic Carotid Atherosclerosis Study*) pokazala je da za asimptomatske pacijente sa 60-postotnom stenozom karotidne arterije također postoji indikacija za kirurško liječenje jer im se rizik za moždani udar smanjuje za 6 % (34). Pacijente sa stenozom manjom od 50 % nije indicirano operativno liječiti, već samo medikamentno, osim ako se radi o vrlo nestabilnom plaku. Operiraju se samo bolesnici kod kojih ne postoji okluzija unutarnje karotidne arterije. Danas postoji i mogućnost endovaskularnog liječenja kao alternativa kirurškom, koje je primjenjivo kod pojedinih pacijenata (npr. onih s visokom rizikom od operacije, prethodnim zračenjem vrata, anatomske visokom smještenom stenozom) (29).

Studije NASCET, ECST i ACAS pokazale su važnost točne procjene stupnja stenozе karotidne arterije. Kao zlatni standard za procjenu stupnja stenozе u navedenim studijama korištena je digitalna suptraksijska angiografija (DSA). U studiji ECST stupanj stenozе mjereno je na najužem mjestu te je na istom mjestu procjenjivana normalna širina lumena, dok je studija NASCET stupanj stenozе mjerila na najužem mjestu stenozе te ga uspoređivala s normalnom širinom lumena distalno od suženja. Načini mjerenja stupnja stenozе korišteni u studijama prikazani su na Slici 4. Danas je najšire rasprostranjeno mjerenje po kriterijima studije NASCET (28,29).



Slika 4. Načini mjerenja stupnja stenozе karotidne arterije studijâ NASCET i ECST.

ACC – zajednička karotidna arterija, ACE – vanjska karotidna arterija, ACI – unutarnja karotidna arterija, a – najuži rezidualni lumen, b – normalni lumen distalno stenozі, c – procijenjeni normalni promjer na mjestu stenozе.

## 1.4. Radiologijske metode prikaza mozga i karotidnih arterija

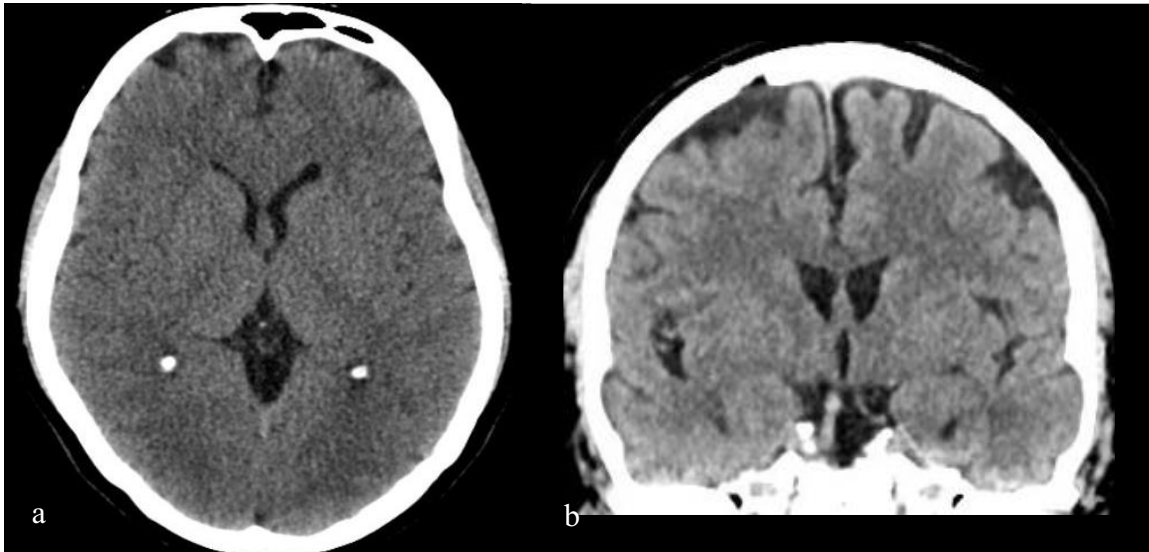### 1.4.1. Radiologijske metode prikaza mozga

Za slikovni prikaz mozga rabe se digitalne tomografske metode kojima je moguća analiza intrakranijskih struktura, a to su kompjutorizirana tomografija i magnetska rezonancija.

#### 1.4.1.1. Kompjutorizirana tomografija mozga

Kompjutorizirana tomografija (CT) slikovna je metoda koja rabi ionizirajuće zračenje. Daje nam prikaz snimanog dijela tijela u „sirovim“, transverzalnim (aksijalnim) presjecima (Slika 5.). Pacijent za vrijeme snimanja leži na pomičnom stolu oko kojeg rotiraju izvor zračenja i detektori. Detektori bilježe oslabljene (atenuirane) X-zrake koje su prošle kroz snimani dio

tijela te se podaci kompjuterski obrađuju u brojčane vrijednosti i sliku u sivo-bijeloj skali. Apsorpcijske vrijednosti, odnosno stupanj atenuacije izražava se u Hounsfieldovim jedinicama. Velika prednost CT-a mogućnost je multiplanarnih i volumnih rekonstrukcija, koje omogućuju analizu u različitim presjecima i kutovima te brzina snimanja.

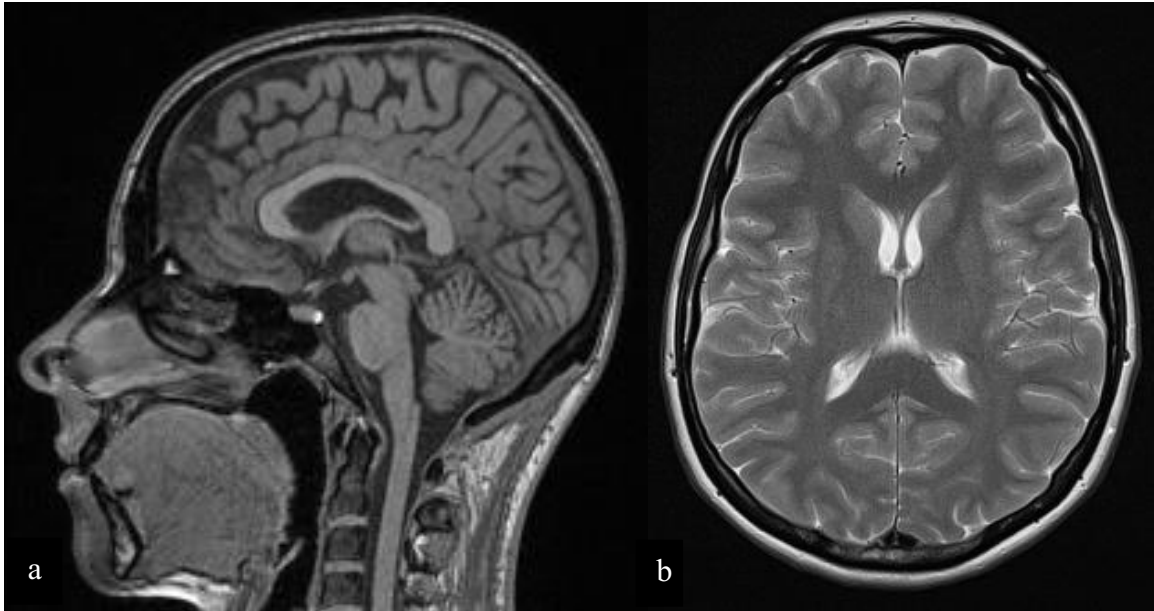


Slika 5. CT mozga nativno u aksijalnom (a) i koronarnom (b) presjeku.

Snimanje mozga CT-om traje nekoliko sekundi, a pretraga je neinvazivna za pacijenta. U najvećem broju slučajeva snimanje mozga nativno je, odnosno ne zahtijeva iv. aplikaciju kontrastnog sredstva. Metoda je vrlo osjetljiva za detekciju akutnog krvarenja, odlično prikazuje koštane promjene, a rabi se kao prva metoda kod hitnih neuroloških pacijenata (npr. kod sumnje na moždani udar) te kod traumatiziranih pacijenata. Za prikaz promjena sive i bijele moždane tvari CT ima manju osjetljivost i specifičnost nego MR.

#### 1.4.1.2. Magnetska rezonancija mozga

Magnetska rezonancija (MR) dominantna je metoda za prikaz mekih tkiva zbog svoje visoke prostorne i kontrastne rezolucije (Slika 6.). Ne rabi ionizirajuće zračenje, a daje odličan prikaz moždanog parenhima u više unaprijed određenih ravnina.



Slika 6. MR mozga nativno: (a) u sagitalnom presjeku na T1-mjerenju, (b) u aksijalnom presjeku na T2-mjerenju.

U MR uređaju postoji uniformno, snažno magnetsko polje koje magnetizira tijelo pacijenta, odnosno vodikove ione unutar njega. Vodikove ione se ekscitira radiofrekventnim valom, nakon čega oni, prilikom vraćanja u prvobitno stanje, odašilju signal koji se detektira i iz kojeg se stvara slika.

U današnje vrijeme MR mozga superiorna je metoda za prikaz svih patoloških stanja moždanog parenhima, s vrlo visokom osjetljivošću te nešto nižom specifičnošću. U ovom tekstu usredotočit ćemo se na MR karakteristike moždanog udara i bolesti malih krvnih žila mozga.

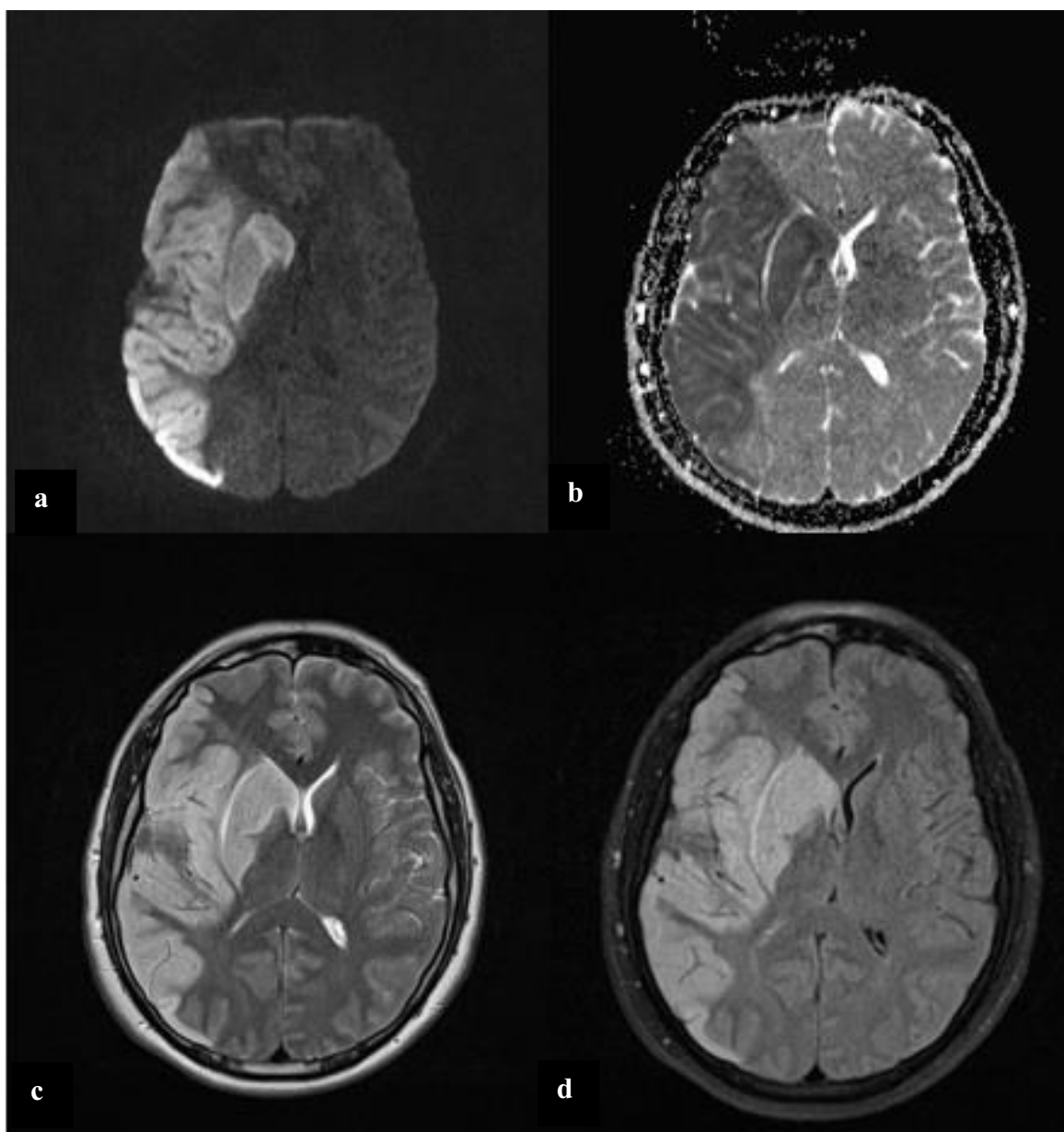


MR je vrlo osjetljiva metoda za detekciju moždanog udara gdje se već nakon nekoliko minuta od početka simptoma na difuzijskim sekvencama mogu vidjeti promjene intenziteta signala (DWI – eng. *diffusion weighted imaging* i ADC – eng. *apparent diffusion coefficient*). Citotoksični edem uzrokovan ishemijom uzrokuje restrikciju difuzije te se prikazuje kao visok intenzitet signala na DWI sekvenci, a nizak na ADC mapi. Nakon 3 – 7 sati i na drugim sekvencama (npr. T1-mjerena slika i FLAIR (eng. *fluid attenuated inversion recovery*)) moguće je vidjeti promjene kao što su oticanje korteksa i brisanje sulkusa te gubitak diferencijacije sive i bijele tvari, dok se na T2-mjerenoj slici promjene intenziteta signala pojavljuju nešto kasnije (nakon 12 – 24 h) (9). Na T1-mjerenoj slici moždano tkivo zahvaćeno ishemijom prikazuje se hipointenzivno normalnom parenhimu, odnosno hiperintenzivno na T2-mjerenoj slici i FLAIR sekvenci. Prikaz akutne ishemije mozga na magnetskoj rezonanciji prikazan je na Slici 7.

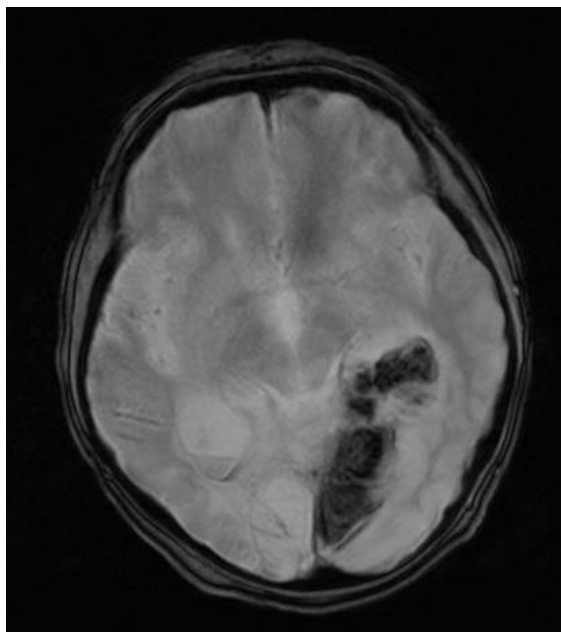
Za detekciju krvarenja i krvnih razgradnih produkata korisna je gradijentna tehnika T2\*GRE (Slika 8.), kao i sekvenca SWI (engl. *susceibility weighted imaging*).

Nekoliko tjedana nakon moždanog infarkta, u mozgu zaostaju areali postishemijske encefalomalacije (intenziteta likvora na svim sekvencama) uz gubitak volumena i okolnu zonu glioze (visokog intenziteta signala na T2-mjerenoj slici i FLAIR sekvenci) (Slika 9.).

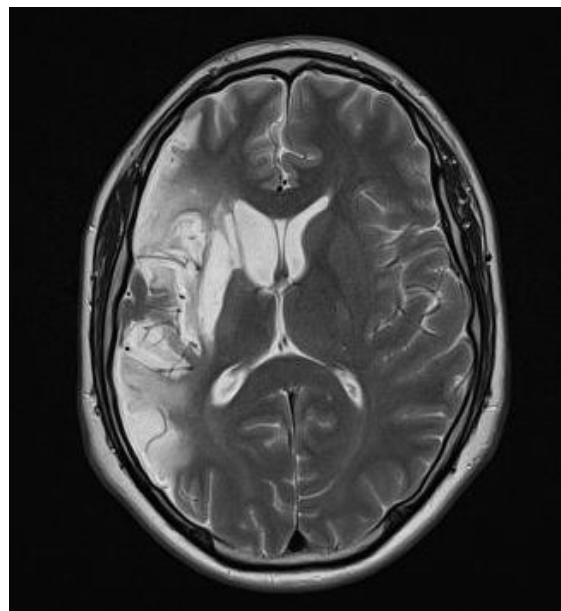
Lakune odnosno lakunarni infarkti volumenom su manje zone ishemije koje se prikazuju kao kavitacije ispunjene likvorom veličine 3 – 15 mm, najčešće u području bazalnih ganglija, talamusa, kapsule interne, u ponsu ili u bijeloj tvari velikog mozga. Nastaju okluzijom malih penetrirajućih arterija te se smatraju markerom bolesti malih krvnih žila mozga. Mogu biti okruženi uskom zonom glioze, a u akutnoj fazi pokazuju restrikciju difuzije. Često su asimptomatski (tzv. „tihi“ moždani udar, eng. *„silent“ stroke*) (9), no danas se sve više smatra da imaju ulogu u kognitivnoj disfunkciji (35,36). Prisutni su u oko 25 % opće populacije, a njihova prevalencija raste s dobi (35). Osobe s lakunarnim infarktima imaju povećanu šansu za razvoj simptomatskog moždanog udara (36,37).



Slika 7. MR mozga pokazuje akutnu ishemiju u opskrbnom području desne srednje moždane arterije u aksijalnim presjecima na DWI sekvenci (a), ADC mapi (b), T2-mjerenoj slici (c) i FLAIR sekvenci (d).

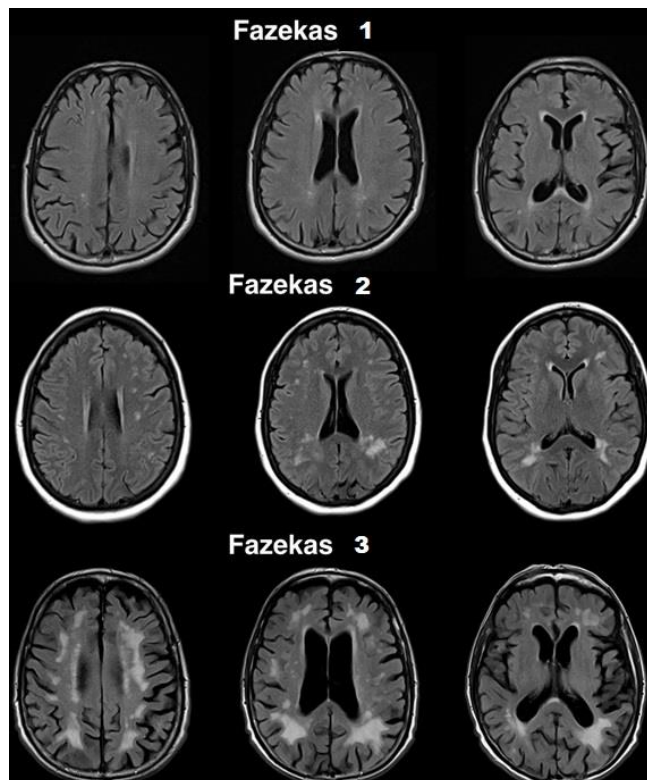


Slika 8. Hemoragična transformacija akutne ishemijske promjene u opskrbnom području stražnje moždane arterije lijevo vidljiva na T2\*GRE sekvenci u aksijalnom presjeku.



Slika 9. MR mozga aksijalno u T2-mjerenj sliki pacijenta sa Slike 7. pokazuje nakon tri mjeseca u području ranije ishemijske opsežni gliotičko-malacijski areal.

Arterioskleroza, bolest malih krvnih žila ili kronična mikrovaskularna bolest označava mikroangiopatiju, odnosno aterosklerotske promjene koje zahvaćaju male krvne žile subkortikalno i u dubokoj bijeloj tvari mozga. Životna dob, hipertenzija, hiperkolesterolemija i dijabetes melitus najčešći su faktori rizika za razvoj bolesti malih krvnih žila. U posljednje vrijeme sve se više govori o povezanosti kronične mikrovaskularne bolesti s pogoršanjem kognitivnih sposobnosti, s tim da rizik raste s brojem kroničnih mikrovaskularnih lezija i njihovom bržom progresijom kroz vrijeme (9,38,39). Na MR-u bolest malih krvnih žila prikazuje se kao mjestimični ili konfluirajući hipointenziteti na T1-mjerenju, odnosno kao hiperintenziteti na T2-mjerenju i FLAIR sekvenci, smješteni u bijeloj tvari subkortikalno, te osobito periventrikularno. Za opis ekstenzivnosti i distribucije kroničnih mikrovaskularnih promjena mozga najčešće se rabi skala Fazekas (40) koja je prikazana na Slici 10.



Slika 10. Stupnjevanje skale Fazekas. Preuzeto s: *Radiopaedia.org*, rID: 36927, ljubaznošću dr. Bruna Di Muzija.

MR snimanje traje relativno dugo (svaka sekvenca traje nekoliko minuta, a svaki pregled sastoji se od više sekvenci te stoga svaki pojedinačni pregled traje minimalno 20 – 30 minuta), prilikom čega pacijent mora mirno ležati. Stoga MR nije prikladna metoda za hitne i politraumatizirane pacijente. Održavanje uređaja skupo je te MR nije lako dostupna metoda poput UZV-a ili CT-a. Uređaj je bučan te je otvor u aparatu (eng. *gantry*) u kojem leži pacijent relativno malog promjera (većinom 60 – 85 cm), što može uzrokovati osjećaj klaustrofobije kod dijela pacijenata. Kontraindikacije za MR pregled jesu feromagnetični predmeti, kao npr. *pacemakeri*, geleri i ostala strana metalna tijela u tijelu (osobito od željeza, kobalta i nikla) koje jako magnetsko polje uređaja može zagrijati, pomaknuti ili im poremetiti rad.

#### 1.4.2. Radiologijske metode prikaza karotidnih arterija

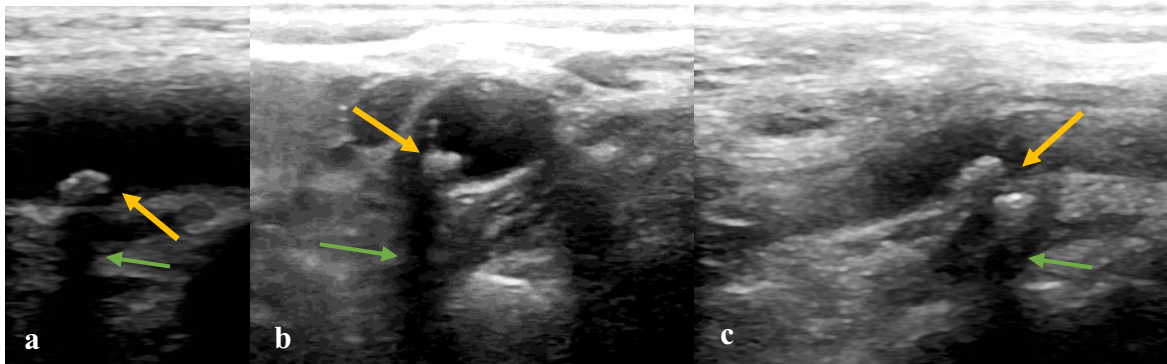
Neinvazivne slikovne metode prikaza krvnih žila glave i vrata te mozga jesu CT angiografija (CTA), MR angiografija (MRA) te Doppler ultrazvuk (CD-UZV), dok je digitalna suptrakcijska angiografija (DSA) invazivna metoda. Velik dio zajedničke i vanjske karotidne arterije te vratnog segmenta unutarnje karotidne arterije moguće je prikazati ultrazvukom, a arterije se u čitavom tijeku mogu analizirati CT i MR angiografijom i digitalnom suptrakcijskom angiografijom. Prilikom oslikavanja CTA-om, MRA-om i DSA-om, osim ekstrakranijalnog, odnosno cervikalnog dijela arterija, prikazuje se i analizira i intrakranijalna cirkulacija. To je osobito važno kod akutnog moždanog udara zbog moguće tandem-stenoze, odnosno istovremenog postojanja signifikantnog suženja arterije u vratnom dijelu te tromboembolije distalno, odnosno intrakranijalno. Također je bitno prilikom *imaginga* snimiti i luk aorte te proksimalnu descedentnu aortu, s obzirom na činjenicu da ondje može biti ishodište embolusa koji uzrokuju moždani udar (9).

Mnogi autori preporučuju UZV kao početnu metodu probira za aterosklerotsku bolest karotidnih arterija te potom nadopunu CTA-om ili MRA-om ako je nalaz na UZV-u pozitivan (9,29,41). DSA služi za dijagnostiku kod manjeg broja pacijenata te se najčešće rabi kao metoda za planiranje i provođenje terapijskog postupka.

#### 1.4.2.1. Ultrazvuk (UZV) karotidnih arterija

UZV je neinvazivna slikovna metoda prikaza brojnih organa, neškodljiv je, ne rabi ionizirajuće zračenje, ne zahtijeva aplikaciju kontrastnog sredstva. Upravo zbog ovih karakteristika UZV se često rabi kao prva metoda za pregled krvnih žila. Osnovni princip rada uređaja temelji se na obrnutom piezoelektričnom svojstvu kristala koji se u električnom polju deformiraju. Rezultat te deformacije visokofrekventni je mehanički val, odnosno ultrazvučni val koji se širi u tkivo pomoću gela kao kontaktnog sredstva. Ultrazvučni valovi potom se u tijelu odbijaju od različitih tkiva, vraćaju u sondu te ponovno deformiraju kristale, čime se stvara digitalna slika.

UZV pregled arterija uključuje pregled u sivoj skali (eng. *grayscale*), pregled obojenim doplerom (eng. *color Doppler (CD)*) i spektralnu frekvencijsku analizu arterijskih protoka. Rabe se linearne sonde frekvencije 5 do 10 MHz. Arterije se prvo pregledaju cijelim svojim tokom na vratu u sivoj skali te se prikazuju eventualne patološke promjene krvne žile. Ovom metodom moguće je odrediti i veličinu i građu aterosklerotskog plaka. Meki plakovi su hipohogeni, dok su kalcificirani plakovi izrazito hiperehogeni i imaju distalnu akustičku sjenu jer se ultrazvučni valovi odbijaju od njih (Slika 11.).

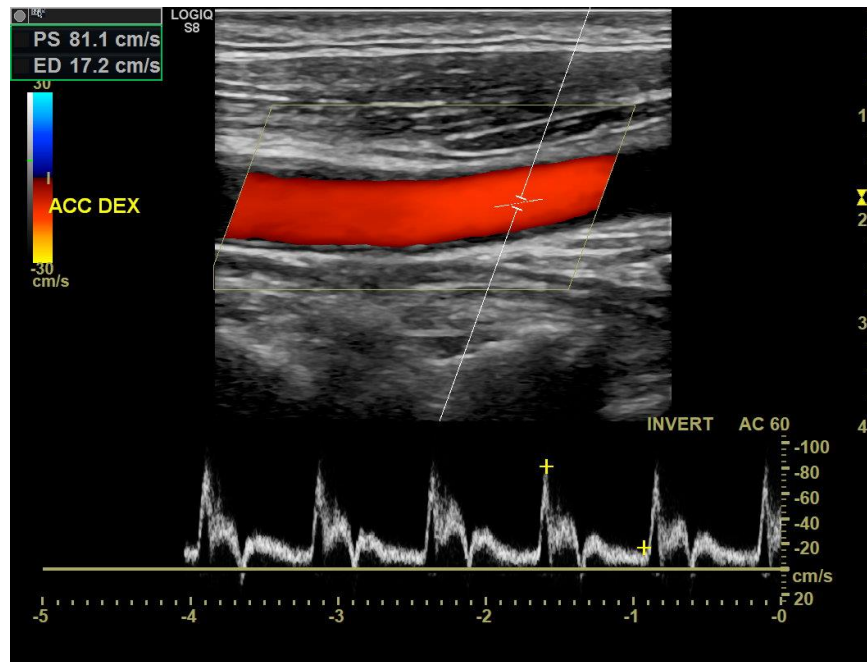


Slika 11. Ultrazvučni prikaz u sivoj skali prikazuje kalcificirane aterosklerotske plakove (narančasta strelica) uz distalnu akustičku sjenu (zelena strelica) (a – c).

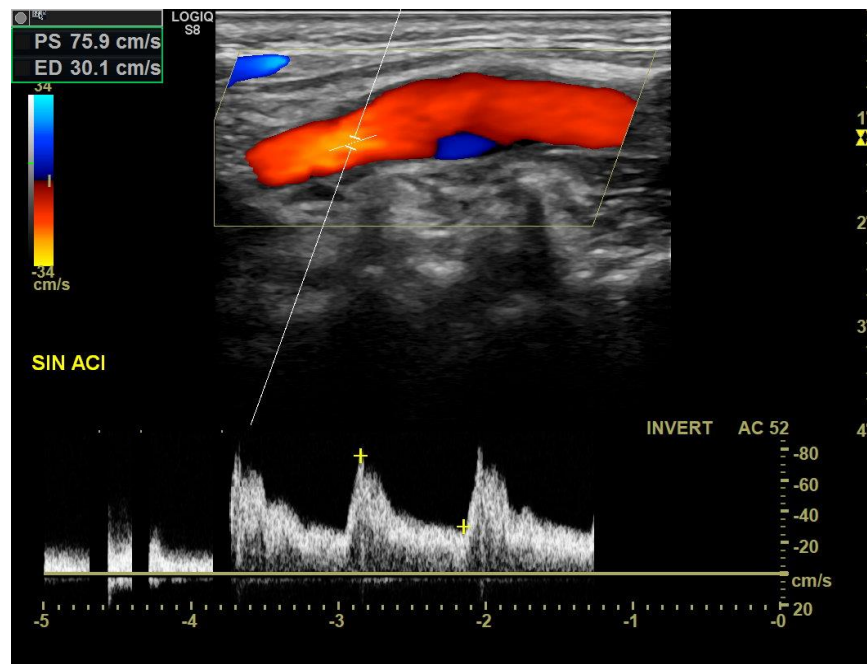
Pojedine ultrazvučne karakteristike plakova poput nepravilnih rubova, heterogenosti, duljine veće od 1 cm, debljine veće od 4 mm, progresije u vremenu i anehogenih areala unutar plaka smatraju se značajkama nestabilnog plaka, odnosno plaka rizičnijeg za nastanak moždanog udara (29).

Obojeni dopler (CD-UZV) prikazuje protok kroz krvnu žilu, pri čemu se smjer i brzina protoka kodiraju bojom. Protok prema sondi označen je najčešće crvenom bojom, a protok od sonde plavom. Više brzine kodiraju se svjetlijim tonovima pojedine boje, a niže brzine tamnijima. Normalno je protok u krvnoj žili laminaran i paraboličan, što znači da je najveća brzina u sredini žile te postepeno pada prema stijenkama (26). Takav protok prikazivat će se na CD-UZV-u uniformnom bojom (najčešće kod stenozna do 50 %) (Slika 12.) (9). Ako postoji prepreka protoku, kao npr. aterosklerotski plak, protok prestaje biti paraboličan i laminaran te postaje dezorganiziran i turbulentan (26). Na CD-UZV-u boja više neće biti uniformna, dolazi do turbulentnog toka i „prebacivanja“ boja, što se obično uočava kod stenozna od 50 % te osobito iznad 70 % (9). Bitno je naglasiti da u području bifurkacije karotidne arterije uz stražnju stijenku normalno postoji retrogradni, odnosno turbulentni protok, koji nastaje kao posljedica utoka krvi iz relativno uske zajedničke karotidne arterije u relativno široki bulbus unutarnje karotidne arterije. Okludirane krvne žile ne pokazuju protok, a lumen im je ispunjen ehogenim materijalom. Na temelju prikaza u sivoj skali i CD-UZV-a moguće je okvirno procijeniti stenozu, no za pouzdanu procjenu stupnja stenozne potrebno je učiniti spektralnu analizu (29).

Arterijska spektralna analiza pokazuje promjene brzine strujanja krvi u vremenu. Unutarnja karotidna arterija (ACI, lat. *arteria carotis interna*) ima niskorezistentni doplerski spektar s visokim protokom u dijastoli, dok vanjska karotidna arterija (ACE, lat. *arteria carotis externa*) ima visokorezistentni doplerski spektar s nižim protokom u dijastoli. Doplerski spektar zajedničke karotidne arterije (ACC, lat. *arteria carotis communis*) kombinacija je spektara ACI i ACE, protok u dijastoli viši je od ACE, no niži nego u ACI (29). Obojeni dopler s urednim doplerskim spektrima zajedničke, unutarnje i vanjske karotidne arterije prikazani su na Slikama 12. – 14. Nekoliko primjera ultrazvučnih prikaza stenozna karotidnih arterija različitih stupnjeva prikazani su na Slikama 15. – 17.

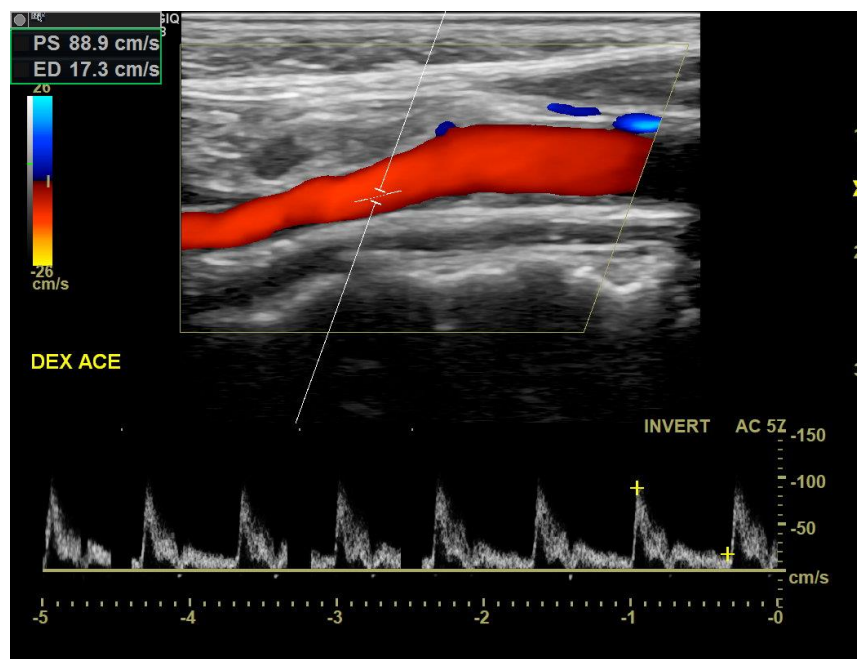


Slika 12. Uredan doplerski spektar i brzine desne zajedničke karotidne arterije na obojenom dopleru uz blaže rubno zadebljale stijenke.

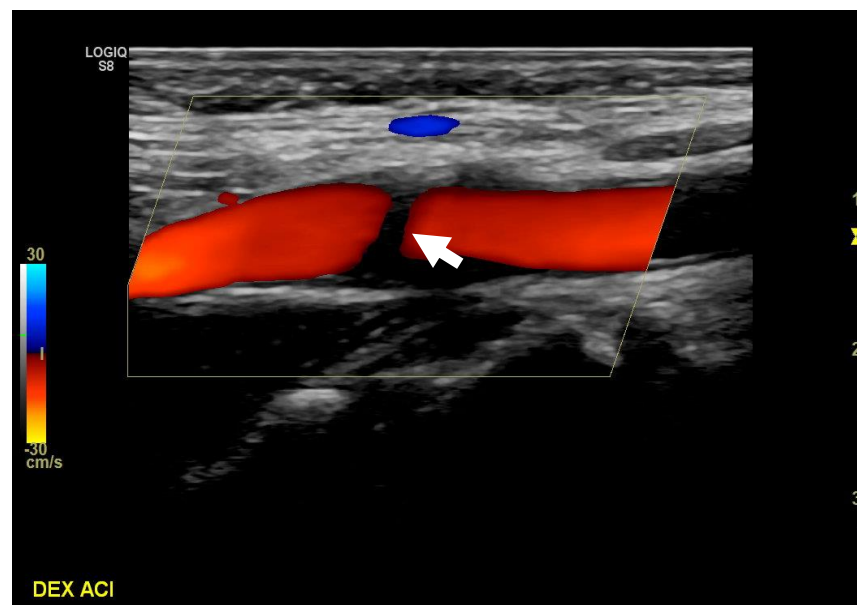

Slika 13. Uredan prikaz lijeve unutarnje karotidne arterije na obojenom dopleru uz normalan doplerski spektar. Fiziološki retrogradni protok uz stražnju stijenku u području bulbosa.

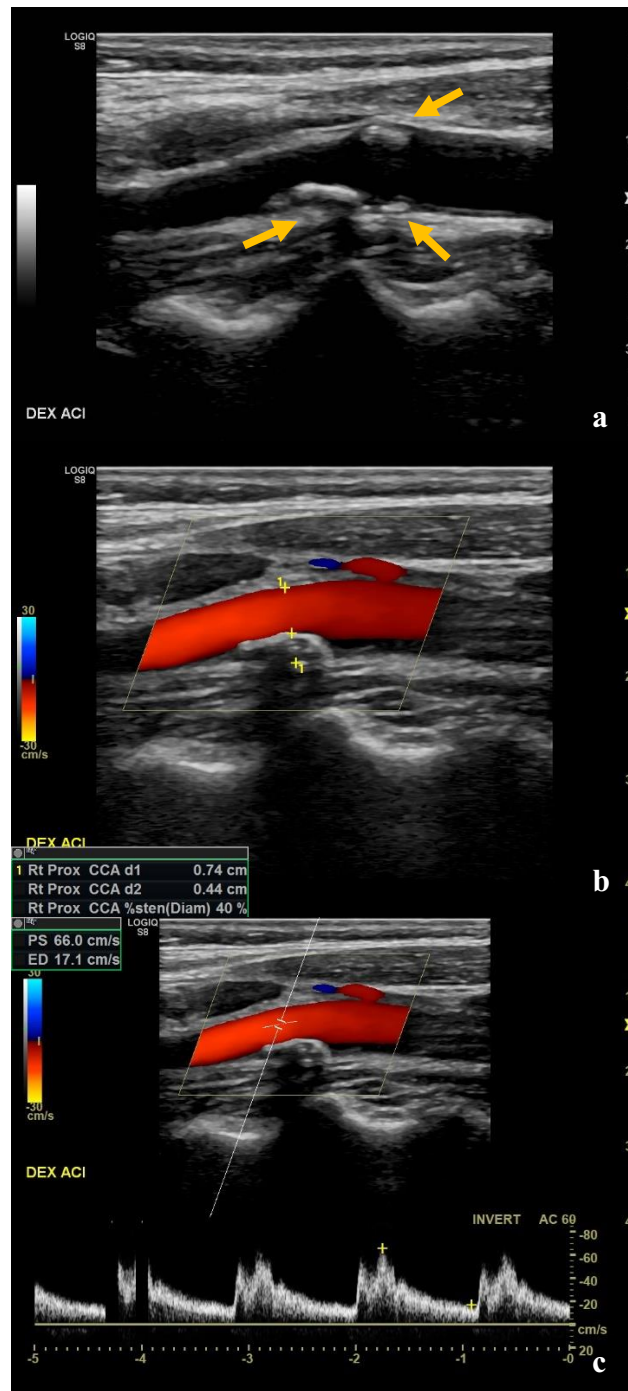




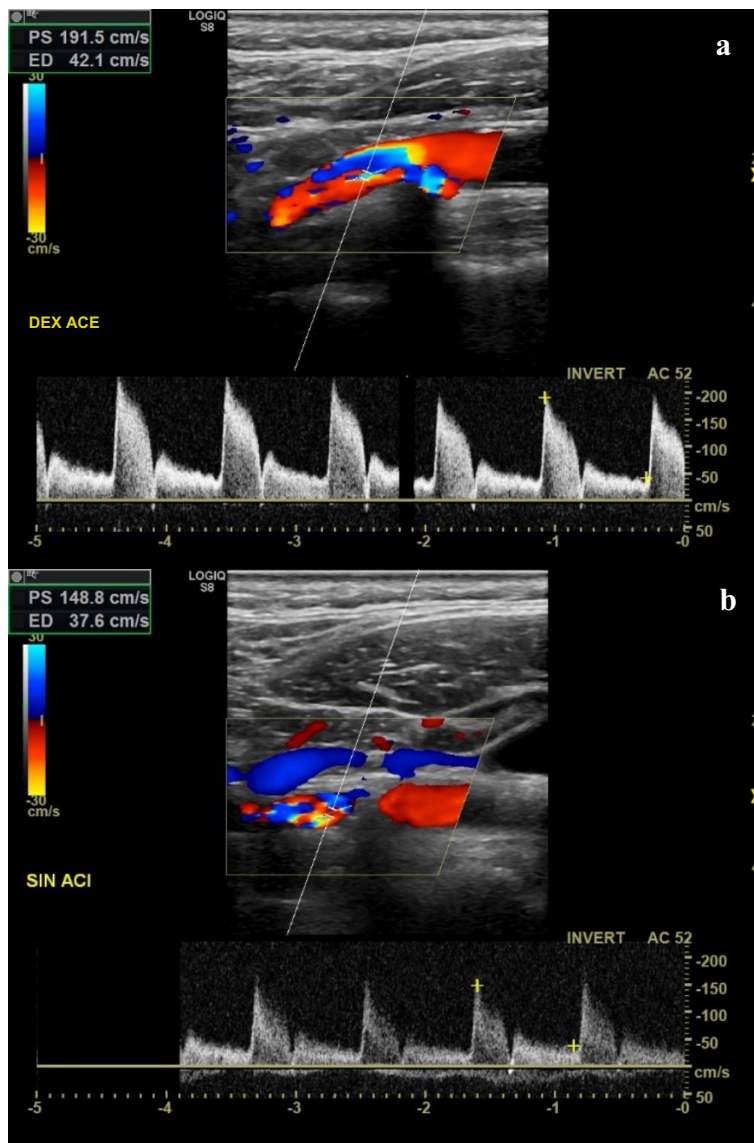
Slika 14. Uredan prikaz desne vanjske karotidne arterije na obojenom dopleru uz uredan doplerski spektar.



Slika 15. Stenoza <50 % desne unutarnje karotidne arterije uz još uvijek uniformni protok na CD-UZV-u te vidljiv areal ispada signala (eng. *echo-free*) distalno dijelom kalcificiranom aterosklerotskom plaku (strelica).



Slika 16. UZV prikaz 40-postotne stenozе desne unutarnje karotidne arterije: (a) siva skala, (b) obojeni dopler, (c) doplerski spekter. Vidljivi su dijelom kalcificirani aterosklerotski plakovi (strelice), uz još uvijek uniforman protok na obojenom dopleru. Brzine protoka uredne su, uz normalan izgled doplerskog spektra.



Slika 17. Turbulentni protok na mjestu stenozе >50 % u desnoj vanjskoj (a), odnosno lijevoj unutarnjoj (b) karotidnoj arteriji na CD-UZV-u uz povećanje brzine na mjestu stenozе.

Najbitniji parametar za određivanje stenozе jest najviša sistolička brzina – PSV (eng. *peak systolic velocity*), a drugi parametri korisni u procjeni stupnja stenozе arterije jesu brzina na kraju dijastole – EDV (eng. *end-diastolic velocity*) te kod karotidnih arterija i omjer najviših sistoličkih brzina (PSV) na mjestu stenozе u unutarnjoj karotidnoj arteriji i prestenotičkog segmenta u zajedničkoj karotidnoj arteriji (tzv. ACI/ACC omjer). Različite

arterije imaju različite granične vrijednosti PSV-a i EDV-a za određeni stupanj stenozе, no apsolutne vrijednosti brzina protoka mogu biti jako različite među pojedincima jer ovise o dobi, kardijalnom statusu, popustljivosti krvnih žila, itd. Kod takvih pacijenata ACI/ACC omjer može biti jako koristan. Prije mjerenja brzine protoka potrebno je podesiti doplerski kut. Naime, karotidne arterije usporedne su s kožom te bi kut ultrazvučnog vala odaslanog iz sonde bez korekcije bio 90 stupnjeva (za mjerenje brzine potrebno je odrediti kosinus upadnog kuta, koji bi u tom slučaju bio 0 te brzinu ne bi bilo moguće izračunati). S obzirom na to da određivanje brzine protoka pri kutovima većim od 60 stupnjeva stvara veliku pogrešku mjerenja, pa dobiveni rezultati nemaju kliničku vrijednost, doplerski kut treba podesiti ispod 60 stupnjeva, kako bi se brzine strujanja krvi mogle izmjeriti, a time i stupnjevat i stupanj stenozе (29).

Brojni autori smatraju ultrazvuk metodom izbora za dijagnostiku aterosklerotskih plakova karotidnih arterija i određivanje stupnja stenozе karotidne arterije (42,43,44,45) zbog njegove visoke osjetljivosti i specifičnosti (98 %, odnosno 88 % za najvišu sistoličku brzinu – PSV (eng. *peak systolic velocity*)  $\geq 130$  cm/s i stenozu  $\geq 50$  %, te 90 %, odnosno 94 % za PSV  $\geq 200$  cm/s i stenozu  $\geq 70$  %) (46).

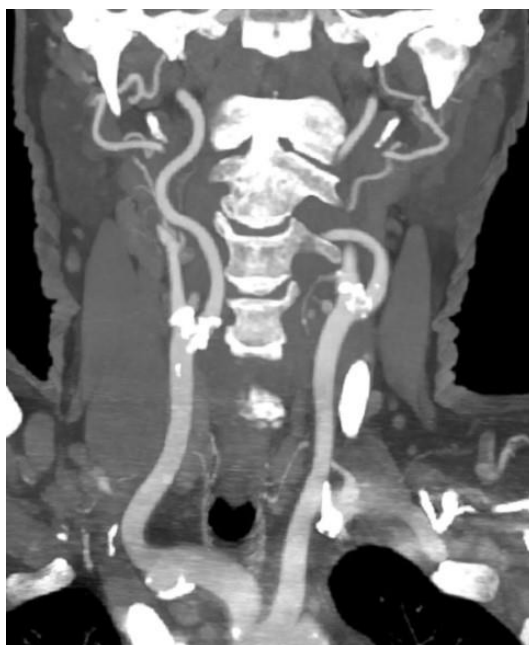Što je stenozа veća, to je viša i brzina protoka krvi jer isti volumen krvi mora proći kroz smanjeni promjer krvne žile. Što je veća stenozа, uz sistoličku, raste i dijastolička brzina protoka. Distalno suženju, zbog pada gradijenta tlaka, dolazi do promjene morfologije arterijskog spektra i do pada brzine (26). Kada je stenozа vrlo visokog stupnja, brzina na mjestu suženja prestaje biti pouzdan parametar jer visok otpor prisutan kod velikih suženja može znatno sniziti brzinu te je potrebno analizirati spektre i protok distalno stenoz i (9,29). Ultrazvučnim pregledom teško je razlikovati subtotalnu stenozu od okluzije (29,45) te kod visokih stupnjeva stenozе osjetljivost pregleda pada. Distinkcija ovih dvaju entiteta vrlo je važna jer je kod okluzije kirurški zahvat kontraindiciran, dok se kod subtotalne stenozе radi revaskularizacija. Johansson i suradnici navode osjetljivost ultrazvuka od samo 22 % za subtotalnu okluziju (47). Korištenje *power*-doplera (vrsta doplera osjetljivog za vrlo spore protoke) (29) može pomoći, no osjetljivost se može znatno povećati ako se takvim pacijentima istovremeno učini i MRA (48).

Nedostaci UZV-a jesu i velika ovisnost o izvođaču pretrage, njegovu iskustvu i tehničkoj vještini, ovisnost o tehničkim karakteristikama samog uređaja te niža osjetljivost za tortuotične i izraženo kalcificirane krvne žile. Kod takvih se bolesnika preporučuje nadopuniti pregled CTA-om ili MRA-om (29,49).

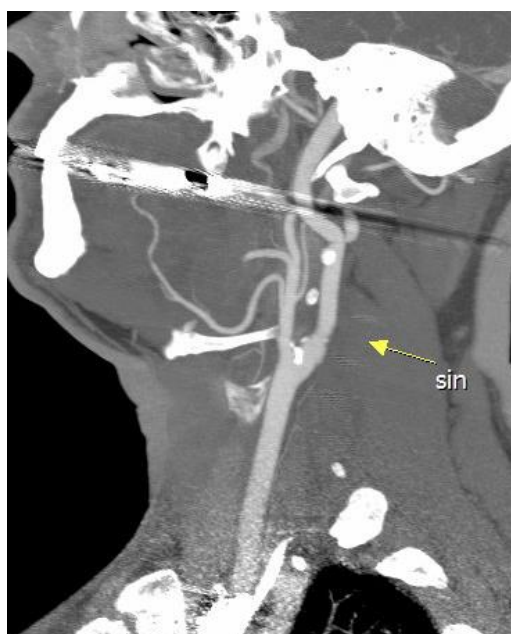#### 1.4.2.2. CT angiografija (CTA) karotidnih arterija

CTA je odlična metoda prikaza krvnih žila koja rabi ionizirajuće zračenje, s vrlo visokom prostornom rezolucijom. Pacijent tijekom snimanja leži na leđima na stolu te oko njega rotiraju izvor X-zraka i detektori. CTA zahtijeva intravensku primjenu neionskog jednog kontrastnog sredstva. Uobičajena je doza 50 – 75 mL kontrastnog sredstva i protok 4 – 5,5 mL/s, uz bolus od 100 mL fiziološke otopine, što se postiže korištenjem injekcijske pumpe. Cijelo snimanje traje vrlo kratko, obično manje od 15-ak sekundi, ovisno o uređaju, što je čini osobito pogodnom za korištenje kod hitnih stanja, a doprinosi i manjoj količini artefakata pomicanja na slikama.

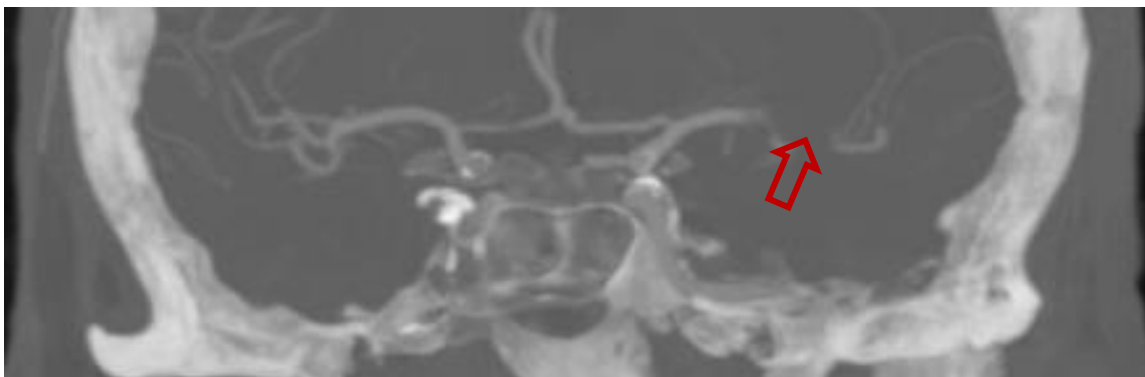
Na CTA-u lumen krvnih žila opacificiran je kontrastnim sredstvom, što omogućuje precizniju analizu tijeka i patoloških promjena same krvne žile. Osim superiornog prikaza anatomske detalja arterija, omogućen je prikaz okolnih struktura te građe plaka (50). CTA također omogućuje trodimenzionalnu (3D) analizu krvnih žila uz mogućnost izrade multiplanarnih i volumnih rekonstrukcija, što je velika prednost ove metode te neizmjerena pomoć u dijagnostici i planiranju potencijalnog terapijskog zahvata. U analizi aterosklerotskih promjena osobito su korisne MIP (eng. *maximum intensity projection*) rekonstrukcije (Slike 18. i 19.). Na Slikama 20. i 21. vide se primjeri okluzije arterija na CTA-u.



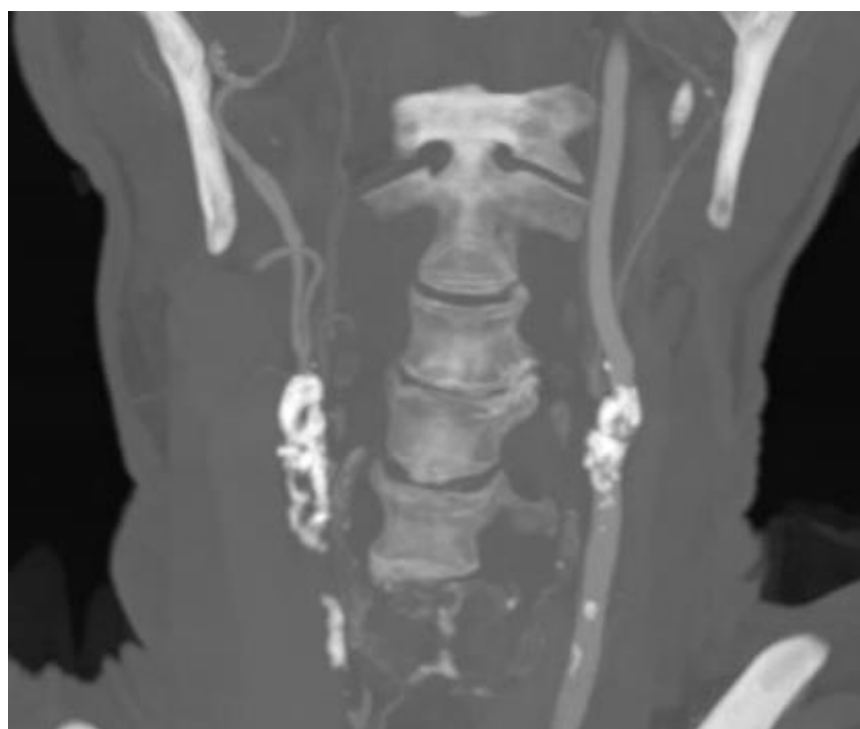
Slika 18. CTA karotida (koronarna ravnina, MIP rekonstrukcija) pokazuje izražene kalcificirane aterosklerotske promjene obostrano na bifurkaciji karotidnih arterija, uz još uvijek održane protoke.



Slika 19. CTA karotida (sagitalna ravnina, MIP rekonstrukcija) pokazuje manju stenozu (oko 30 %) na bifurkaciji i u početnom dijelu unutarnje karotidne arterije lijevo (strelica).



Slika 20. CTA intrakranijske cirkulacije (koronarna ravnina, MIP rekonstrukcija) pokazuje okluziju lijeve *a. cerebri* medije na prijelazu M1 u M2 segment (strelica).



Slika 21. CTA karotida (koronarna ravnina, MIP rekonstrukcija), pokazuje obostrano izraženo kalcificirane aterosklerotske plakove karotidnih arterija. Lijevo je u distalnoj zajedničkoj karotidi, bifurkaciji i proksimalnoj unutarnjoj karotidi vidljiv visok stupanj stenozе uz održan protok, dok se desno u karotidnoj arteriji uopće ne prikazuje protok.

Areali nižih denziteta unutar plaka mogu predstavljati meki plak, dok subintimalna hiperdenzna područja mogu označavati hemoragiju unutar plaka, što nosi veći rizik za rupturu. Znakovi ateroskleroze karotidnih arterija su muralne kalcifikacije, nepravilan lumen s različitim stupnjem suženja, okluzija i tromboza krvne žile. CTA može odrediti stupanj stenoze karotidne arterije, s osjetljivošću od 97 % i specifičnošću od 99 % (41) usporedivo s DSA-om. Za detekciju ulceracija unutar plakova ima osjetljivost 95 % i specifičnost 99 %, za razliku od DSA-a čija je senzitivnost za ulceracije 50 – 85 % (9).

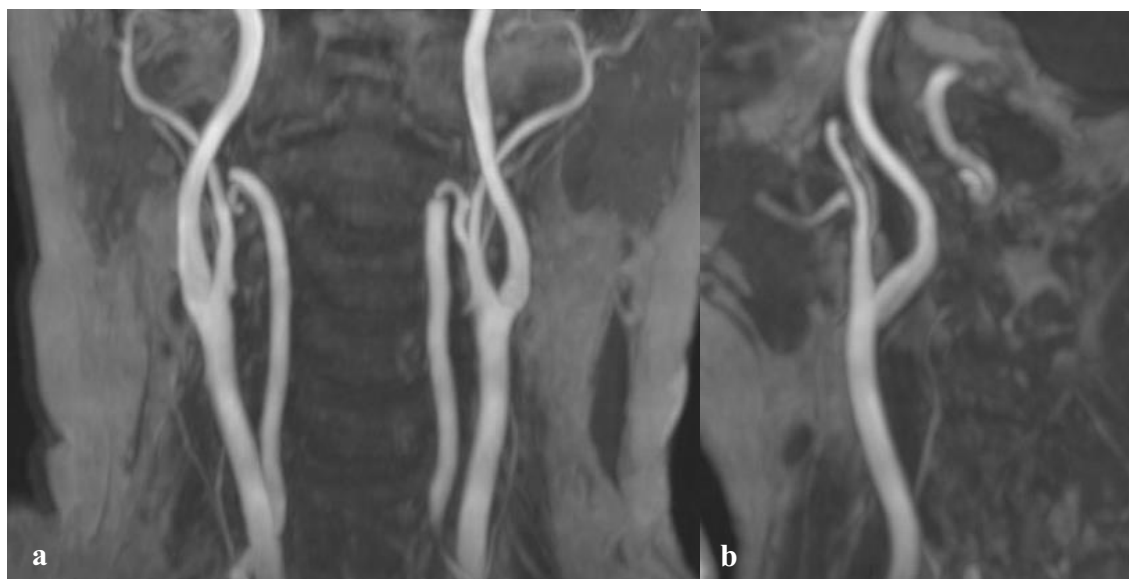
CTA je odličan u prikazu kalcificiranih aterosklerotskih promjena, no bitno je naglasiti da ekstenzivne kalcifikacije smanjuju točnost metode, a prilikom analize karotidnih arterija dodatno ograničenje mogu biti i artefakti dentalnih ispuna (51). Osim toga, negativne strane CTA-a jesu korištenje ionizirajućeg zračenja i jednog kontrastnog sredstva, koje može izazvati alergijske reakcije i daljnje oštećenje bubrežne funkcije kod bubrežnih bolesnika, te nemogućnost analize protoka u stvarnom vremenu.

#### 1.4.2.3. MR angiografija (MRA) karotidnih arterija

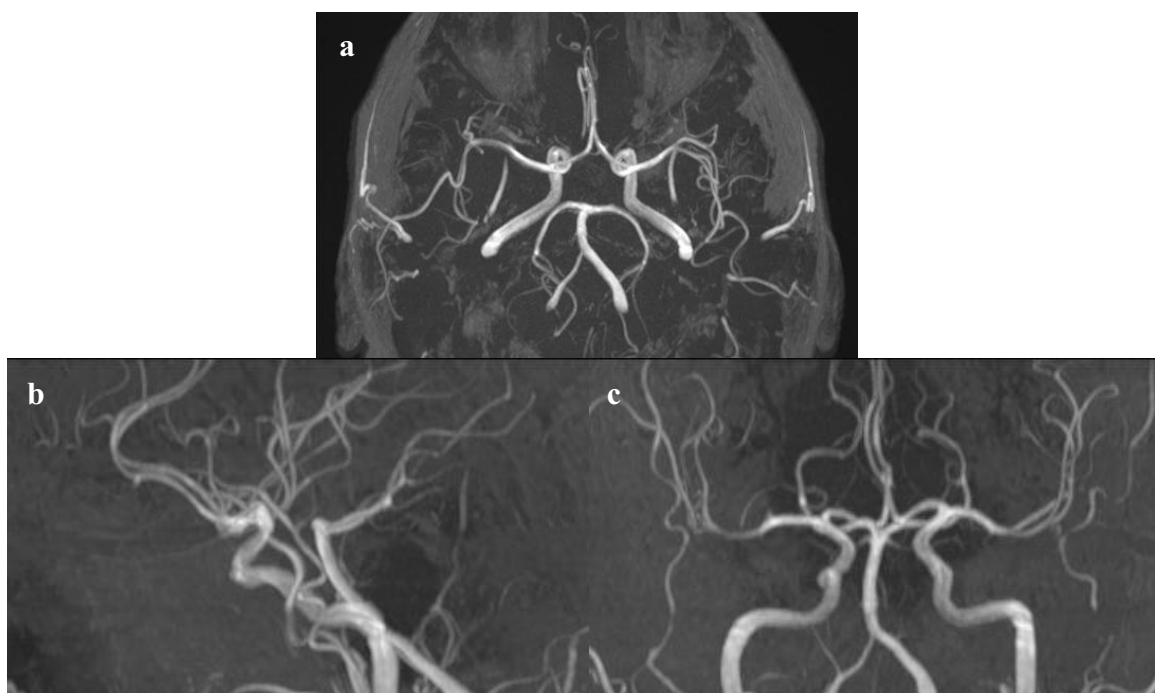
Postoje dvije vrste MRA-a: MRA uz primjenu kontrastnog sredstva i nativni MRA, tj. MRA bez primjene kontrastnog sredstva.

TOF (eng. *time of flight*) je MR angiografska tehnika prikaza krvnih žila, bez primjene kontrastnog sredstva. Temelji se na GRE (eng. *gradient-recalled echo*) pulsnoj sekvenci s kratkim vremenom ponavljanja (TR, eng. *time to repeat*), čime se postiže razlika u snazi magnetizacije mirujućih, odnosno stacionarnih vodikovih iona (onih u okolnim strukturama) i krećućih vodikovih iona (odnosno, onih u krvnim žilama). Time se dobiva prikaz protoka unutar krvne žile, odnosno prikaz lumena krvne žile, dok se sama stijenka krvne žile i strukture koje je okružuju ne prikazuju. Prednost ove tehnike je razlikovanje subtotalne stenoze od okluzije. 2D TOF tehnika snimanja rabi se za duže longitudinalne segmente krvnih žila koji su okomiti na ravninu snimanja (npr. krvne žile vrata) (Slika 22.), dok se 3D TOF tehnika snimanja rabi za snimanje krvnih žila različite orijentacije (npr. Willisijev krug) (Slika 23.) (52).



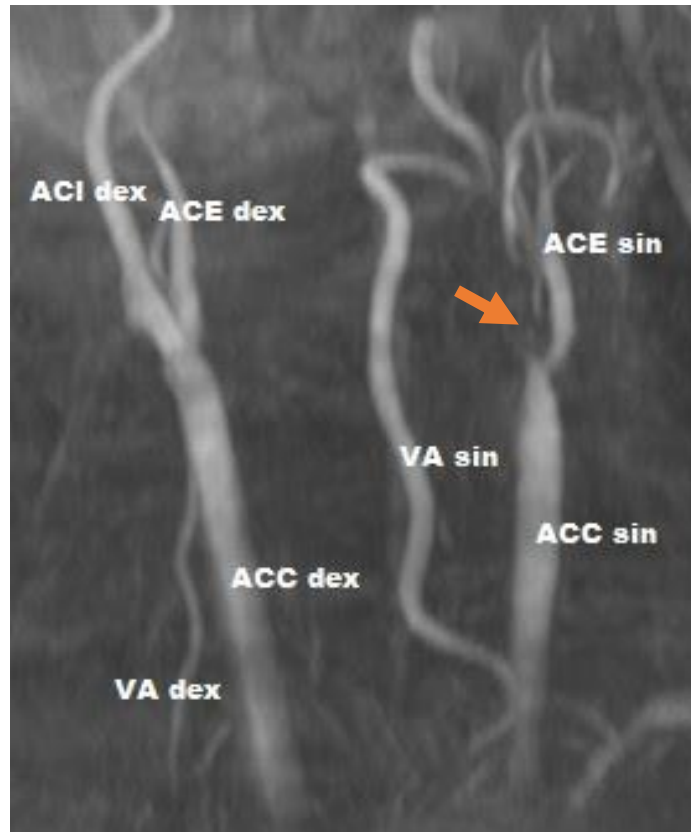

Slika 22. MRA 2D TOF tehnikom snimanja (MIP rekonstrukcija): a) zajednička karotidna arterija, unutarnja i vanjska karotidna arterija te vertebralne arterije obostrano u koronarnoj ravnini, b) lijeva zajednička, unutarnja i vanjska karotidna arterija u sagitalnoj ravnini.



Slika 23. MRA 3D TOF tehnikom snimanja (MIP rekonstrukcija) pokazuje Willisijev krug u transverzalnoj (a), sagitalnoj (b) i koronarnoj ravnini (c).

Nedostaci su ove metode slabiji prikaz kod sporijeg ili tortuoznog protoka te kod žila paralelnih ravnini snimanja, kao i mogućnost prisutnosti artefakata pomicanja pacijenta zbog dugotrajnosti pretrage ili artefakata od struktura visokog T1 signala (npr. krvarenja). Primjer okluzije unutarnje karotide na MRA-u 2D TOF tehnikom snimanja prikazan je na Slici 24.



Slika 24. MRA 2D TOF tehnikom snimanja pokazuje okluziju lijeve unutarnje karotidne arterije na polazištu (strelica) te stenozu distalnog okrajka lijeve zajedničke karotidne arterije i proksimalnog dijela ipsilateralne vanjske karotidne arterije. Blaža stenozu zajedničke karotidne arterije desno u području bulbosa. (VA – vertebralna arterija, dex – desno, sin – lijevo).

MRA uz intravensku primjenu gadolinijskog kontrastnog sredstva temelji se na karakteristici da gadolinij skraćuje T1 relaksacijsko vrijeme te se stoga prikazuje visokim intenzitetom

signala na T1-mjerenju slici. Za ovu tehniku također se rabi GRE sekvenca, s najvećim mogućim poljem snimanja, stoga obično u koronarnoj ravnini. Subtrakcijom prekontrastnih od postkontrastnih snimki dobiva se prikaz kontrastnim sredstvom ispunjeni lumen krvnih žila. Kontrastno sredstvo potrebno je aplicirati intravenski u koncentraciji 0.1 – 0.2 mmol/kg te vrlo precizno odrediti početak snimanja kako bi se dobio najbolji prikaz opacifikacije lumena krvnih žila. Prednost ove metode je bolji prikaz izraženijih stenoza u odnosu na TOF tehnike (53,54), no primjena gadolinija može uzrokovati nefrogenu sistemnu fibrozu kod pacijenata s bubrežnom bolesti te rijetko i alergijske reakcije.

Aterosklerotske promjene se na MR angiografiji najčešće prikazuju kao nepravilnost lumena krvne žile. Stenoza se prikazuje kao suženje kontrastom ispunjenog/(vidljivog) lumena, može biti asimetrično ili cirkumferentno.

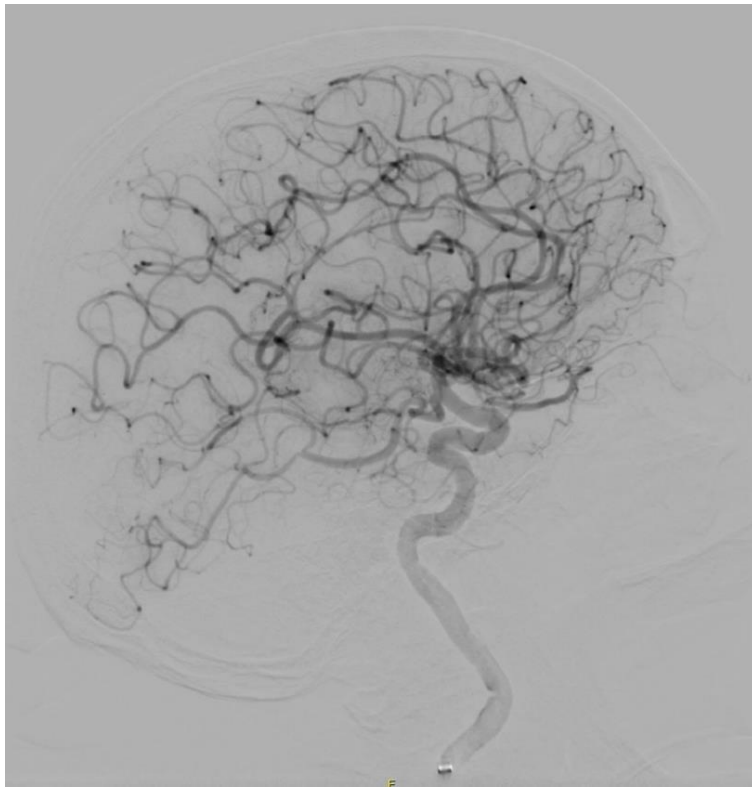
MRA uz primjenu kontrastnog sredstva ima osjetljivost od 87 – 95 %, specifičnost 46 – 88 %, MRA 3D TOF tehnikom snimanja osjetljivost 86 – 94 %, specifičnost 73 – 100 %, a MRA 2D TOF tehnikom snimanja ima osjetljivost 84 – 94 % i specifičnost 94 – 97 % za detekciju stenoze karotidne arterije >70 % (41). U usporedbi s DSA-om i CTA-om, MRA ima tendenciju precijeniti stupanj stenoze (9,41). No kada se MRA TOF tehnikom snimanja rabi zajedno s CD-UZV-om, dobiva se vrlo visoka osjetljivost, čak do 99 %, uz specifičnost od 91 %, za dijagnostiku stenoze 70 – 99 % (48), što je usporedivo s DSA-om.

MR visoke rezolucije može se rabiti za analizu građe i sadržaja samog aterosklerotskog plaka te detekciju hemoragije unutar njega (visok intenzitet signala na T1-mjerenim slikama sa supresijom masti). Imbibicija plaka nakon intravenske aplikacije gadolinijskog kontrastnog sredstva može označavati vulnerabilni plak (9).

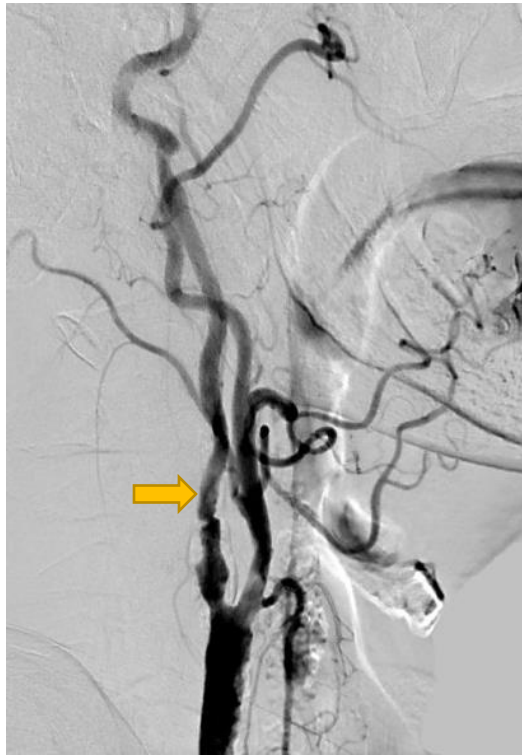#### 1.4.2.4. Digitalna suptrakcijska angiografija (DSA) karotidnih arterija

Najpreciznija metoda za analizu luka aorte, ogranaka luka aorte te intrakranijalne cirkulacije je digitalna suptrakcijska angiografija (DSA), koja se smatra zlatnim standardom zbog svoje vrlo visoke osjetljivosti od 95 % i specifičnosti od 99 % (55,56). Metoda zahtijeva aplikaciju jednog kontrastnog sredstva u analiziranu krvnu žilu pomoću endovaskularno

plasiranog katetera. Kateter se najčešće postavlja kroz zajedničku femoralnu arteriju u preponi Seldingerovom tehnikom te je stoga metoda invazivna. Pod kontrolom X-zraka u stvarnom vremenu (eng. *real-time*) prikazuje se samo lumen žile ispunjen kontrastnim sredstvom, dok se sve ostale strukture digitalno „brišu“ sa slike (suptrakcija) (Slika 25.). Tako je omogućen odličan prikaz i detaljna analiza dužine i oblika stenozе krvne žile (Slika 26.), no nije moguće odrediti građu ili veličinu aterosklerotskog plaka, kao npr. na CTA-u.



Slika 25. DSA lijeve unutarnje karotidne arterije uz prikaz moždane cirkulacije.



Slika 26. DSA desne karotidne arterije pokazuje stenozu >50 % lumena početnog dijela unutarnje karotidne arterije (strelica).

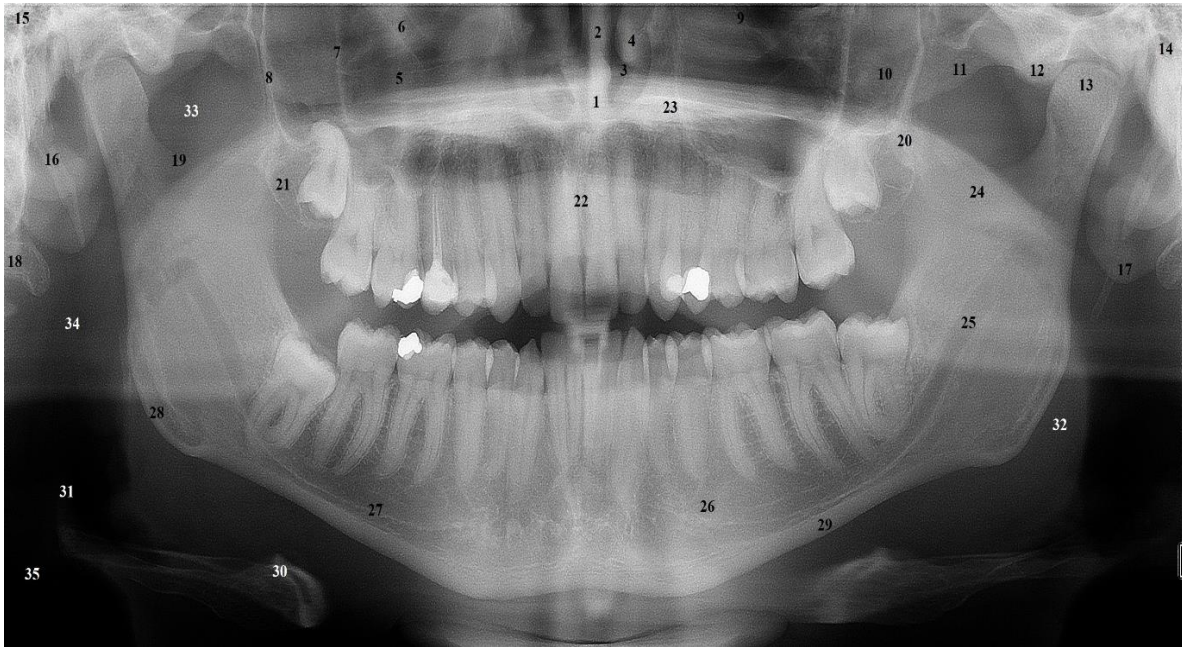
Velika prednost DSA-a jest mogućnost provođenja endovaskularnih terapijskih zahvata i intervencija (npr. stentiranje karotidne arterije (CAS, eng. *carotid artery stenting*), no zbog uporabe ionizirajućeg zračenja za kontrolu postupka, DSA ima najvišu dozu ionizirajućeg zračenja komparativno s drugim slikovnim metodama prikaza krvnih žila. Također je riječ o invazivnoj metodi koja nosi rizik od neuroloških komplikacija (do 2,3 % slučajeva, uz trajni deficit u 0,5 %) i neneuroloških komplikacija poput nastanka pseudoaneurizme, reakcije na kontrastno sredstvo, krvarenja ili infekcije (29). Stoga se DSA ne rabi kao inicijalna metoda probira pacijenata sa sumnjom na kraniocervikalnu aterosklerotsku bolest, no ostaje zlatni standard za evaluaciju stupnja stenoze karotidnih arterija te planiranje terapijskog postupka, bilo kirurškog ili endovaskularnog, odnosno neurointervencijskog (28).

## 1.5. Ortopantomografija

Ortopantomografija jedna je od najviše i najčešće korištenih slikovnih metoda u dentalnoj medicini. Omogućuje analizu gornjeg i donjeg dentalnog luka, mandibule i maksile, temporomandibularnih zglobova te maksilarnih sinusa. Zbog vrlo širokih indikacija rabe je brojni doktori dentalne medicine svakodnevno. Neke od indikacija su: prikaz gornjeg i donjeg zubnog niza, razvoj mliječne i trajne denticije, prikaz anomalija razvoja zubi, impaktiranih ili retiniranih zuba, položaja trećeg kutnjaka ili stranog tijela, detekcija periapikalnih, parodontalnih procesa zubi te karijesa, dijagnostika orofacijalne traume, patoloških promjena temporomandibularnih zglobova te kod planiranja ortodontskog i implantološkog zahvata (57). Na ortopantomogramu (ortopanu) se prikazuje velik broj anatomskih struktura maksilofacijalnog područja, čiji je radiografski prikaz potrebno poznavati za kvalitetnu interpretaciju snimki (Slika 27.).

Ortopantomografija je panoramska radiografska metoda snimanja čeljusti. Način je snimanja tomogramski (slojevit), s velikim poljem snimanja 13x28 cm i dugom ekspozicijom od 5 – 20 sekundi (58). Tomogramskim načinom snimanja dobiva se jasan prikaz jednog sloja snimanog dijela tijela, dok su preostale strukture iza ili ispred neoštro prikazane ili gotovo pobrisane, što se postiže istodobnim kretanjem izvora zračenja i receptora u suprotnom smjeru. Za vrijeme snimanja ortopantomograma pacijent najčešće stoji, rukama se pridržavajući za rukohvate, vrata lagano potisnutog prema naprijed, te fiksirane glave, osobito u području brade i čela, kako bi se dobio što jasniji prikaz snimanih struktura. Potrebno je zagristi „zagriznu lulicu“ na aparatu koja služi za sprječavanje preklapanja prednjih zuba (57).

Danas je analogna ortopantomografija gotovo u potpunosti zamijenjena digitalnom te se slika pojavljuje na monitoru radne stanice, gdje se onda analizira pomoću softverskih alata. Prednosti digitalne ortopantomografije brojne su – velika mogućnost tzv. *post-processinga*, odnosno naknadne analize i dorade slike, lakše arhiviranje i slanje snimki pacijentu i liječniku te ukupna manja količina potrebnog ionizirajućeg zračenja.



Slika 27. Anatomske strukture vidljive na ortopantomogramu: 1 – *spina nasalis anterior*, 2 – nosni septum, 3 – nosni hodnik, 4 – nosna školjka, 5 – maksilarni sinus, 6 – infraorbitalni kanal, 7 – medijalni pterigoidni nastavak, 8 – lateralni pterigoidni nastavak, 9 – donji rub orbite, 10 – zigomatična kost, 11 – zigomatični luk, 12 – *tuberculum articulare*, 13 – kondil mandibule, 14 – *meatus acusticus externus*, 15 – pneumatizirane mastoidne celule, 16 – stiloidni nastavak, 17 – uška, 18 – vratni kralježak, 19 – sigmoidna udubina, 20 – koronoidni nastavak, 21 – *tuberositas maxillae*, 22 – incizivni foramen, 23 – tvrdo nepce, 24 – meko nepce, 25 – mandibularni kanal, 26 – *foramen mentale*, 27 – *fossa submandibulis*, 28 – angulus mandibule, 29 – kortikalis donjeg ruba mandibule, 30 – jezična kost, 31 – epiglotis, 32 – baza jezika, 33 – nazofarinks, 34 – orofarinks, 35 – hipofarinks.

Treba imati na umu da je za svako snimanje ortopantomogramom potrebno imati jasnu indikaciju i kliničko pitanje jer snimanje ortopantomogramom nosi dozu od 3 – 11  $\mu\text{Sv}$  (58). Pacijenta je potrebno adekvatno zaštititi od ionizirajućeg zračenja te uvijek primijeniti pravilo ALARA (eng. *as low as reasonable achievable*).

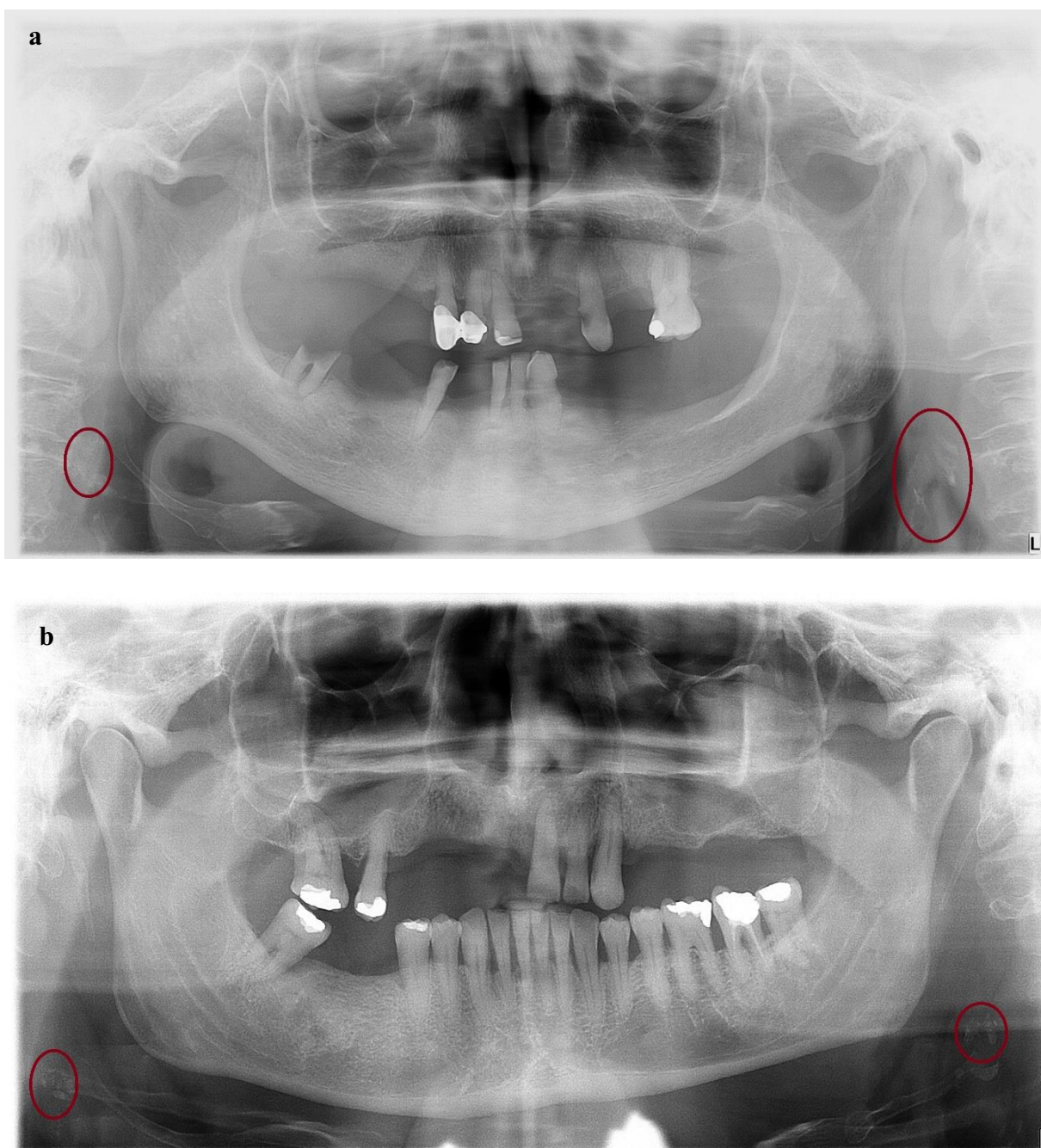
## 1.6. Kalcifikacije u projekciji karotidnih arterija na ortopantomogramu

Kalcificirane strukture dobro su uočljive na rendgenskim snimkama zbog svoje velike gustoće i posljedično atenuacije X-zraka. Vidimo ih kao zasjenjenja intenziteta minerala. Kalcifikacije mekotkivnih struktura u području glave i vrata najčešće se susreću kao slučajan nalaz na ortopantomogramima kod pacijenata snimanih zbog dentalnih indikacija.

Kalcificirani aterosklerotski plakovi jedne su od češće prisutnih kalcificiranih struktura na ortopantomogramima. Prvi put opisali su ih Friedlander i Lande 1981. godine (59). Prevalencija kalcificiranih aterosklerotskih plakova vidljivih na ortopantomogramima u općoj populaciji je 3 – 15 % (42,60,61,62,63), no viša je kod osoba sa šećernom bolesti, metaboličkim sindromom, u fizički neaktivnih te pušača. U literaturi se navodi prevalencija od 20,4 % na ortopantomogramima dijabetičara (64) te 22,4 % kod osoba s metaboličkim sindromom (44). Pušači i osobe koje ne vježbaju imaju dvostruko veću šansu za prisutnost kalcificiranih plakova u odnosu na nepušače i na fizički aktivne osobe (65). Rezultati studije Abreu i suradnika pokazali su da čak 71 % pretilih osoba ima na ortopantomogramu vidljive kalcifikacije u projekciji karotidnih arterija (66).

Kalcifikacije aterosklerotskih plakova karotidnih arterija obično se nalaze u području bifurkacije karotidne arterije te u proksimalnih 1 – 2 cm unutarne karotidne arterije. Navedeno se područje na ortopantomogramima projicira u razini kralježaka C3 i C4, najčešće pod kutem od 45 stupnjeva u odnosu na *angulus mandibulae*, cca 1.5 cm inferiorno i 2.5 cm posteriorno od njega. Na snimkama su kalcifikacije odvojene od jezične kosti i epiglotisa, a mogu se prikazivati obostrano ili jednostrano, kao jedno ili više različito velikih zasjenjenja intenziteta minerala, najčešće heterogene građe, nodularnog ili vertikolineranog oblika (Slika 28.) (65,67,60,64,68). Kada su male, kalcifikacije su obično okrugle, a kako rastu, postaju sve linearnije i pravokutnije (69). Dosadašnja istraživanja nisu pokazala korelaciju radiološkog izgleda kalcifikacija na ortopantomogramu s nalazom signifikantne stenoze karotidne arterije (60), no prisutnost bilateralnih dvotračnih kalcifikacija koje ocrtavaju stijenku arterije rizični je faktor za buduće vaskularno zbivanje (70).





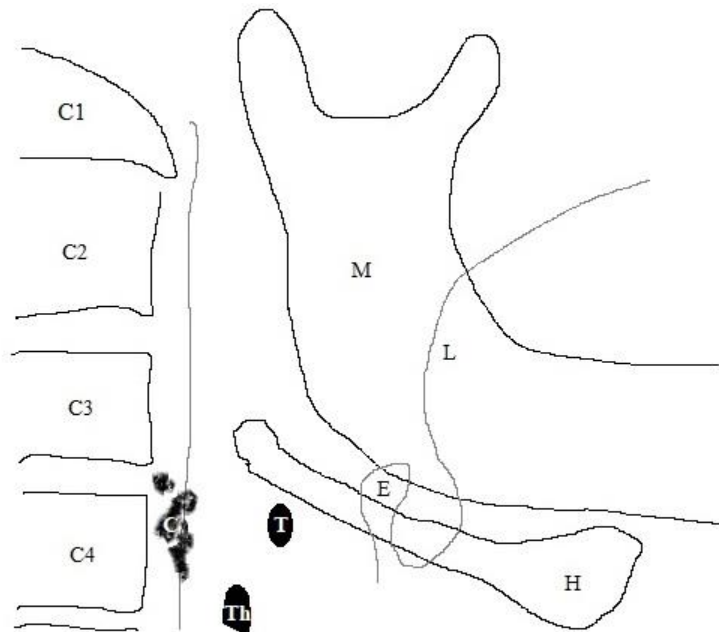
Slika 28. Primjeri ortopantomograma s kalcifikacijama aterosklerotskih plakova karotidnih arterija obostrano (a, b).

Radiomorfološki i diferencijalnodijagnostički, kalcifikacije aterosklerotskih plakova potrebno je razlikovati od preostalih kalcificiranih struktura na ortopantomogramu, kao što su jezična kost, stiloidni nastavak, gornji rog tireoidne hrskavice, epiglotis, kalcifikacije stilohioidnog i stilomandibularnog ligamenta, tonziloliti, kalcificirani limfni čvorovi te sijaloliti, osobito oni u projekciji submandibularne žlijezde, a od posebne je važnosti razlikovanje od triticealne hrskavice (60,64,68).

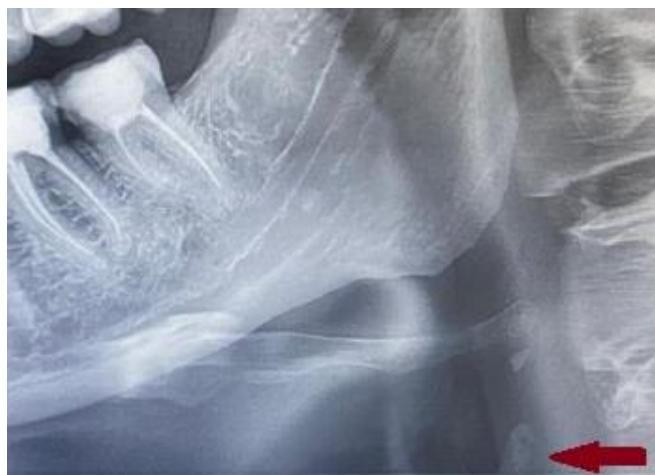Triticealna hrskavica ubraja se u laringealne hrskavice, nalazi se uz stražnji rub lateralnog tirohioidnog ligamenta, između jezične kosti kranijalno i tireoidne hrskavice kaudalno. Triticealne hrskavice najčešće su parne te vrlo često kalcificiraju, osobito kako osoba stari. Funkcija im je nepoznata, iako neki autori smatraju da ojačavaju tirohioidni ligament (68). Na ortopantomogramima vide se kao dobro ograničene ovalne strukture intenziteta minerala, veličine 2 – 4 mm x 7 – 9 mm u razini kralješka C4. U usporedbi s kalcificiranim aterosklerotskim plakovima, medijalnije su smještene, dok su plakovi pretežno lateralnije smješteni (43).

Rijetko mineralne sjene na ortopantomogramu mogu davati i akne (43), a moguće je vidjeti i rinolite te antrolite (71) koje zbog svojeg položaja ne ubrajamo u strukture koje treba razlikovati od kalcifikacija karotidnih arterija.

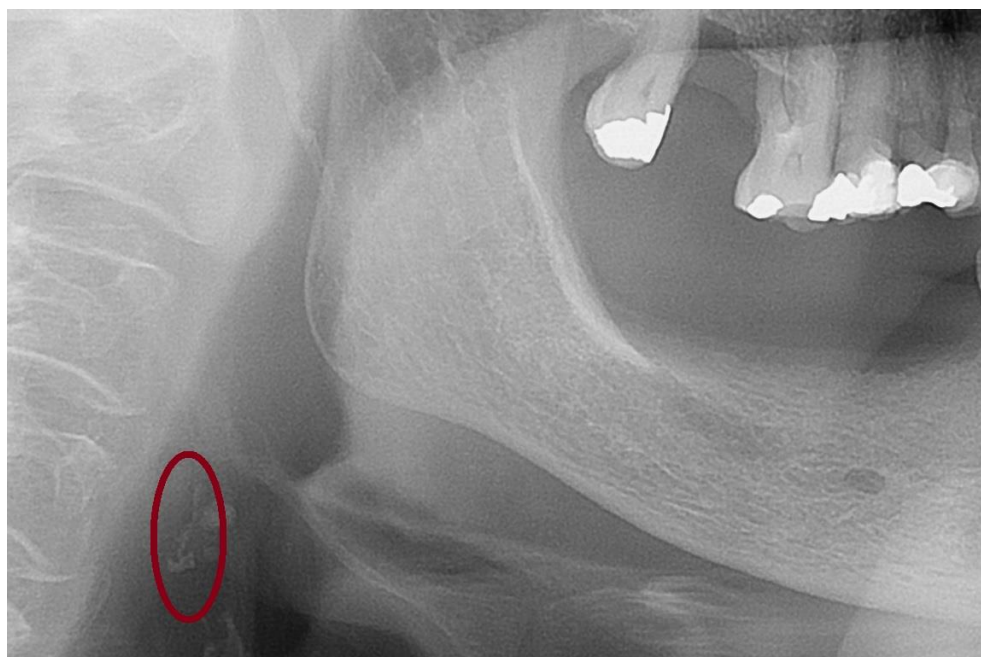
Primjeri zasjenjenja intenziteta minerala koje je na ortopantomogramima potrebno razlikovati od aterosklerotskih plakova karotidnih arterija prikazani su na Slikama 29. – 32.



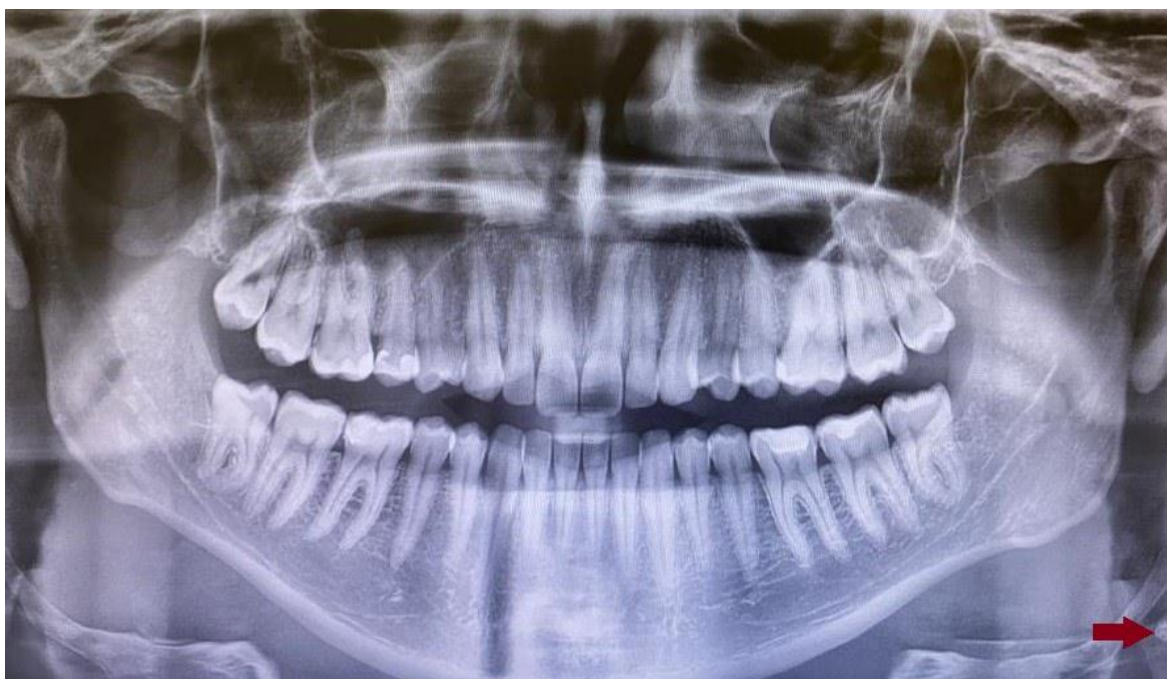Slika 29. Shematski prikaz struktura na ortopantomogramu: kalcificirana triticealna hrskavica (T), gornji rog kalcificirane tireoidne hrskavice (Th), kalcifikacije aterosklerotskog plaka karotidne arterije (C), epiglotis (E), jezična kost (H), donja čeljust (M), jezik (L) i trupovi kralježaka (C1 – C4).



Slika 30. Isječak ortopantomograma s kalcificiranim gornjim rogom laringealne tireoidne hrskavice (strelica) te kalcifikacijom triticealne hrskavice kranijalno.



Slika 31. Isječak ortopantomograma s kalcificiranim aterosklerotskim plakom desne karotidne arterije.



Slika 32. Ortopantomogram s kalcificiranom triticealnom hrskavicom lijevo.

Brojni autori napominju kliničku važnost uočavanja kalcifikacija u projekciji karotidnih arterija na ortopantomogramima (42,43,61,62,64,67,68) zbog povezanosti aterosklerotskih plakova karotida i moždanog udara (61,62,63,69,72,73,74,75,76).

Primjerice, Abecasis i suradnici u svojoj studiji iz 2014. imali su više od trećine pacijenata sa stenozom preko 70 % u skupini ispitanika s vidljivim kalcifikacijama u projekciji karotidnih arterija na ortopantomogramu, dok su u kontrolnoj skupini bez vidljivih kalcifikacija imali samo jednog takvog bolesnika. Zaključak studije bio je da pacijenti s kalcificiranim aterosklerotskim plakovima imaju 15 puta viši rizik za stenozu od >70 % na CD-UZV-u, a rizik za postojanje plakova rastao je s dobi i hipertenzijom te dužinom pušačkog staža (72).

Griniatsos i suradnici dobili su na preoperativnim ortopantomogramima pozitivan nalaz kalcifikacija kod čak 70 % pacijenata koji su zbog dokazane signifikantne stenozе karotidnih arterija bili predviđeni za karotidnu endarterektomiju (73), dok su Garoff, Johansson i suradnici dobili pozitivne kalcifikacije na preoperativnim ortopantomogramima čak kod 84 % pacijenata sa stenozom >50 % u svojoj presječnoj studiji (74).

Također, Almog i suradnici u svojoj su retrospektivnoj studiji pacijentima kojima su na ortopantomogramima uočene kalcifikacije u projekciji karotidnih arterija ultrazvukom potvrdili značajnu stenozu (>50 %) karotidnih arterija kod 50 % pregledanih krvnih žila, odnosno strana, dok je kod 15 % pacijenata pronađena stenozа veća od 80 %, iako su ispitanici bili asimptomatski (42).

U studiji Friedlandera i suradnika iz 2005. godine, 23 % pacijenata s vidljivim kalcifikacijama na ortopantomogramima imalo je na CD-UZV-u stenozu karotidnih arterija od >50 % na strani kalcifikacije. Autori također smatraju značajnom i činjenicu da nijedna pregledana arterija ipsilateralno kalcifikaciji nije bila uredna, tj. postojao je barem neki stupanj stenozе, dok je na strani bez kalcifikacija nalaz bio uredan ili je stenozа bila ispod 50 % (62). Isti je autor u ranijoj studiji iz 1994. godine objavio podatak da 37 % pacijenata koji su doživjeli moždani udar ima vidljive kalcifikacije na ortopantomogramima (77).

U studiji Constantine i suradnika sa 130 pacijenata s kalcifikacijama i kontrolnom skupinom od 103 pacijenta bez kalcifikacija signifikantna stenoza >50 % nađena je kod 15,4 % pacijenata s vidljivim kalcifikacijama na ortopantomogramima i kod 5,8 % pacijenata bez kalcifikacija, dakle bila je tri puta češća kod ispitanika s kalcifikacijama (63).

Retrospektivna studija Barona-Dorado i suradnika sastojala se od ukupno 1130 pacijenata koji su bili podijeljeni u skupinu s kalcifikacijama na ortopantomogramima te kontrolnu skupinu bez kalcifikacija na ortopantomogramima. Na temelju podataka skupljenih iz povijesti bolesti ispitanika, pacijenti s kalcifikacijama imali su devet puta veću šansu za prisutnost kardiovaskularne bolesti, tri puta veću šansu za dijabetes i dvostruko veću šansu za hipertenziju (67).

Cohen i suradnici u svojoj studiji otkrili su da je gotovo 86 % pacijenata s vidljivim kalcifikacijama u projekciji karotidnih arterija na ortopantomogramima u trenutku snimanja imalo barem jedan faktor vaskularnog rizika (najčešće su to bili pušenje, hipertenzija i hiperlipidemija), a čak ih je 73 % imalo više od jednog rizičnog čimbenika. Nadalje, infarkt miokarda, moždani udar ili smrtni ishod bili su prisutni kod gotovo trećine ispitanika kroz period praćenja od 3,5 godine te su autori zaključili da su kalcifikacije na ortopantomogramima snažan marker budućih vaskularnih incidenata (61).

Više autora smatra da liječnici dentalne medicine koji prilikom pregledavanja ortopantomograma svojih pacijenata uoče kalcifikacije u projekciji karotidnih arterija na ortopantomogramima trebaju takve pacijente poslati na daljnju obradu (62,63,72,73).

S druge strane, Johansson, Ahlqvist i suradnici u svojoj presječnoj studiji iz 2011. godine potvrdili su signifikantnu stenozu ipsilateralno kalcifikacijama na ortopantomogramima u samo 7 % pacijenata, no njihovi pacijenti bili su mlađi od 75 godina. Trećina tih ispitanika imala je stenozu karotidne arterije od preko 70 %. Autori su preporučili praćenje samo pacijenata muškog spola s kalcifikacijama na ortopantomogramima jer je kod njih prevalencija signifikantne stenozе bila statistički značajno viša nego kod žena (78).

Studija Veiga Abecasisa i suradnika iz 2012. nije dokazala statistički značajnu razliku između postojanja signifikantne stenozе na CD-UZV-u u skupini s kalcifikacijama i u kontrolnoj skupini bez kalcifikacija (65).

Iz svega navedenoga može se zaključiti da je značaj kalcifikacija na ortopantomogramu u projekciji karotidnih arterija i njihova korelacija sa značajnom stenozom karotidnih arterija još nedovoljno istražen.



## 2. CILJEVI ISTRAŽIVANJA I HIPOTEZA

### Primarni cilj istraživanja:

- istražiti vrijednost prisutnosti kalcifikacija u projekciji karotidnih arterija na ortopantomogramu u otkrivanju stupnja stenoze na obojenom dopler ultrazvuku (CD-UZV) i MR angiografiji karotidnih arterija.

### Sekundarni ciljevi istraživanja:

- analizirati povezanost rizičnih čimbenika za nastanak moždanog udara, kalcifikacija u projekciji karotida na ortopantomogramu i stupnja stenoze karotidnih arterija,
- analizirati učestalost prikupljenih sociodemografskih obilježja, navika i dosadašnjih cerebrovaskularnih/kardiovaskularnih bolesti ispitanika s kalcifikacijama u projekciji karotidnih arterija na ortopantomogramu.

### **HIPOTEZA:**

Prisutnost kalcifikacija na ortopantomogramu u projekciji karotidnih arterija ukazuje na stenozu karotidnih arterija (>50 %) na CD-UZV-u i MR angiografiji.



### **3. ISPITANICI I POSTUPCI/MATERIJALI I POSTUPCI**

Istraživanje je provedeno na Katedri za opću i dentalnu radiologiju Stomatološkog fakulteta Sveučilišta u Zagrebu te na Kliničkom zavodu za dijagnostičku i intervencijsku radiologiju KBC-a Sestre milosrdnice u Zagrebu. Odobreno je od strane Etičkog povjerenstva KBC-a Sestre milosrdnice u Zagrebu te od strane Etičkog povjerenstva Stomatološkog fakulteta Sveučilišta u Zagrebu.

#### **3.1. Ispitanici**

U istraživanje je uključeno 70 pacijenata u dobi od 49 do 80 godina s vidljivim jednostranim ili obostranim kalcifikacijama suspektnim za kalcificirane aterosklerotske plakove karotidnih arterija, uočenim na ortopantomogramima snimljenim zbog dentalnih indikacija. Svi ispitanici pristali su sudjelovati u studiji i potpisali informirani pristanak. Kriterij za uključivanje u studiju bili su punoljetnost te nepostojanje kontraindikacija za MR pregled. Kontrolna skupina nije predviđena jer odsustvo kalcifikacija na ortopantomogramu nije obuhvaćeno ovim istraživanjem.

#### **3.2. Postupci**

##### **3.2.1. Ortopantomogrami**

1245 digitalnih ortopantomograma u DICOM formatu, snimljenih od rujna 2021. do listopada 2022. pregledano je od strane specijalista kliničke radiologije, koristeći se softverom za digitalnu ortopantomografiju (Scanora). Ortopantomogrami su snimljeni na ortopantomografima na Stomatološkom fakultetu Sveučilišta u Zagrebu i u KBC-u Sestre milosrdnice (uređaj Novus E, proizvođača Soredex iz 2017. godine). Unilateralne ili bilateralne kalcifikacije u projekciji karotidnih arterija, radiomorfološki suspektne za aterosklerotske plakove, pronađene su kod 99 pacijenta (7,95 %). Navedeni pacijenti informirani su o istraživanju te je u studiji pristalo sudjelovati 70 pacijenata.

### 3.2.2. Obojeni dopler (CD-UZV) karotidnih arterija

CD-UZV-i karotidnih arterija učinjeni su na Kliničkom zavodu za dijagnostičku i intervencijsku radiologiju KBC-a Sestre milosrdnice u Zagrebu. Nalaze su očitavali iskusni radiolozi. Ispitanici su pregledani ultrazvukom na uređaju GE Healthcare Logiq S8 iz 2018. godine. Korištene su linearne sonde visoke frekvencije (5 – 10MHz). Ispitanici su za vrijeme pregleda ležali na leđima, s blago eksteniranim vratom, glavom okrenutom u stranu suprotnu od one koja se pregledavala.

Analizirane su zajednička karotidna arterija (ACC) u cijelom toku, u aksijalnim (poprečnim) i longitudinalnim (uzdužnim) presjecima, potom na isti način bifurkacija i unutarnja karotidna arterija (ACI) te vanjska karotidna arterija (ACE), u dijelu koji je bilo moguće prikazati.

Pregled je započeo pregledom u sivoj skali, gdje se analizirala anatomija krvne žile, visina karotidne bifurkacije i dobio prvi uvid o postojanju i položaju potencijalne patologije, odnosno aterosklerotskih plakova. Za svaki pronađeni plak određena je ehogenost, odnosno je li meki – hipoehogeni, tvrdi – hiperehogeni ili miješani – hipo- i hiperehogeni. Potom je pregled nastavljen korištenjem obojenog doplera uz spektralnu analizu, čime su određene brzine protoka i arterijski spektri, a na temelju toga i postojanje suženja te stupanj stenozе za svaku od njih. Mjerenja su vršena u svim trima arterijama obostrano, u uzdužnim presjecima, te na svim mjestima gdje su bili prisutni plakovi, kao i proksimalno i distalno od njih, s doplerskim kutem ispod 60 stupnjeva.

Za stupnjevanje stenozе korišteni su kriteriji konsenzusa Društva radiologa u ultrazvuku (eng. *Society of Radiologists in Ultrasound consensus*) iz 2003. godine (79) (Tablica 1.).

Tablica 1. Kriteriji za stupnjevanje stenozе karotidne arterije

stenozа	nema	<50 %	50 – 69 %	≥70 %	preokluzija	okluzija
PSV (cm/s)	<125	<125	125 – 230	>230	neuporabivo*	0
EDV (cm/s)	<40	<40	40 – 100	>100	neuporabivo*	0
ACI/ACC	<2	<2	2 – 4	>4	neuporabivo*	-
plak	-	+	+	+	+	+

\* kod preokluzije parametar brzine je nepouzdan, moguće su visoke ili niske brzine

Naši ispitanici podijeljeni su na temelju nalaza CD-UZV-a u dvije kategorije – prvu skupinu činili su bolesnici sa stenozom <50 %, a drugu skupinu oni sa stenozom >50 % (koja se smatra klinički značajnom). Kriteriji za >50 % stenozu bili su PSV >125 cm/s, uz dodatne kriterije ICA/CCA PSV omjer između 2 i 4 i ICA EDV >40 cm/s. Skupinu sa stenozom <50 % dodatno smo podijelili na ispitanike sa stenozom od 30 – 50 % i one sa stenozom <30 %, kako bi se vidjela korelacija s vaskularnim rizičnim čimbenicima, kalcifikacijama na ortopantomogramu te MR nalazom.

### 3.2.3. MR mozga i MR angiografija karotidnih arterija

MR mozga i MR angiografija karotidnih arterija učinjeni su na Kliničkom zavodu za dijagnostičku i intervencijsku radiologiju KBC-a Sestre milosrdnice u Zagrebu. Snimanje je napravljeno u jednom aktu, na aparatu snage magnetnog polja 1,5 T Siemens Aera iz 2018. godine. Korištene su zavojnice za glavu, protokol je trajao 22 minute i 35 sekundi, a ispitanici su za vrijeme snimanja morali mirno ležati u uređaju. Nalaze su očitivali specijalisti kliničke radiologije.

U protokolu za MR mozga korištene su pulsne *spin-echo* sekvence (sagitalne T1-mjerene snimke, aksijalne T2-mjerene snimke), sekvenca FLAIR (eng. *fluid attenuated inversion recovery*), posebno osjetljiva za periventrikularne i periferno smještene lezije mozga, i gradijentna sekvenca T2\*GRE za otkrivanje hemosiderinskih depozita, odnosno ranijih

krvarenja. Analizirale su se promjene u morfologiji i intenzitetu signala moždanog parenhima koje radiomorfološki odgovaraju preboljenim lakunarnim, malim ili velikim teritorijalnim infarktima mozga te promjene koje mogu odgovarati promjenama bijele tvari vaskularne etiologije, tzv. kronične mikrovaskularne lezije.

Pacijenti su podijeljeni u dvije skupine ovisno o prisutnosti ranijih infarkta mozga, odnosno u skupinu s i bez znakova ranijeg inzulta, te u skupinu s i bez vidljivih znakova za kronične mikrovaskularne lezije. Skupinu s kroničnim mikrovaskularnim lezijama dodatno smo podijelili po skali Fazekas u skupine, ovisno o izraženosti i distribuciji kroničnih vaskularnih promjena mozga (40).

Za analizu protoka i procjenu stupnja stenoze karotidnih arterija na magnetskoj rezonanciji korištena je MR angiografija 2D TOF tehnikom snimanja s poljem snimanja od razine torakalne aperture do baze lubanje. Za prikaz protoka unutar arterija ovom metodom nije potrebno aplicirati paramagnetsko kontrastno sredstvo. Protok unutar zajedničke karotidne arterije i unutarnje karotidne arterije u vratnom segmentu prikazan je, ovisno o individualnim anatomskim karakteristikama arterijama, gotovo cijelim svojim tijekom kod većine ispitanika, dok su bifurkacija i vanjska unutarnja karotidna arterija prikazane kod svih ispitanika. Analizirane su sve arterije u čitavom prikazanom tijeku. Stupanj stenoze za svaku arteriju računat je po NASCET kriterijima (31), na mjestu najvećeg suženja te distalno od njega po sljedećoj formuli:

$$\frac{(\text{normalna širina lumena u mm} - \text{širina lumena u mm na mjestu najvećeg suženja})}{\text{normalna širina lumena u mm}} \times 100 \%$$

#### 3.2.4. Anamnestički podaci

Od ispitanika su prikupljeni anamnestički podaci o dobi, spolu, tjelesnoj masi i visini, pušenju, tjelesnoj aktivnosti, postojećoj hipertenziji, šećernoj bolesti, hiperlipidemiji, postojećim kardiovaskularnim i cerebrovaskularnim bolestima, odnosno sociodemografskim karakteristikama, funkcijama i navikama te prethodnim bolestima i liječenjima relevantnim za cerebrovaskularne bolesti. Ispitanici koji su uzimali

antihipertenzivnu, antihiperlipidemičku ili antidijabetičku terapiju ubrojani su u skupinu s povišenim krvnim tlakom, povišenim masnoćama u krvi, odnosno povišenim šećerom u krvi. Pacijenti koji su prestali pušiti prije više od 15 godina nisu ubrojani u skupinu pušača.

### 3.3. Statistička analiza

Prikupljeni podaci prikazani su deskriptivno, pri čemu su korištene frekvencije i postoci za nominalne varijable te mjere centralne tendencije (aritmetička sredina, medijan) i standardna devijacija za kvantitativne kontinuirane varijable. Za kvantitativne varijable testirana je normalnost distribucije Shapiro-Wilkovim testom. U slučaju kad je distribucija podataka odstupala od normalne distribucije, korišteni su neparametrijski testovi za testiranje razlike među grupama.

U svrhu ispitivanja povezanosti varijabli za pripremu tablica interkorelacija korišteni su Phi-koeficijenti asocijacije za dvije dihotomne varijable, point-biserijalni koeficijenti korelacije između dihotomnih i kvantitativnih varijabli te Pearsonov koeficijent korelacije za kvantitativne varijable. Kako bi se ispitala povezanost, odnosno stupanj slaganja kod nominalnih varijabli, korišten je još i Cohenov kappa koeficijent.

Fisherov test korišten je za testiranje razlika između grupa za dvije nominalne dihotomne varijable, odnosno testirala se razlika prema stupnju stenoze s obzirom na prisutnost plaka na CD-UZV-u, odnosno MRA-u, i kalcifikacije na ortopantomogramima, za ACC, ACI i ACE bilateralno. Pearsonov  $\chi^2$  test korišten je za testiranje razlika između grupa za kontingencijske tablice veće od 2x2.

Korišteni su parametrijski testovi kako bi se ispitala razlika u dobi s obzirom na stupanj stenoze. Za dvije grupe prema stupnju stenoze (<50 % i >50 % stenoze) korišten je t-test za nezavisne uzorke kako bi se ispitala razlika, a za tri grupe <30 %, 30 – 50 % i >50 % stenoze korištena je analiza varijance (ANOVA). S obzirom na to da je distribucija kvantitativnih varijabli tjelesne težine i BMI-ja odstupala od normalne, korišteni su neparametrijski testovi kako bi se ispitala razlika između grupa pacijenata s različitim stupnjem stenoze. Za dvije grupe prema stupnju stenoze (<50 % i >50 % stenoze) korišten je Mann Whitneyjev U test

kako bi se ispitale razlike s obzirom na tjelesnu težinu i VMI, a za tri grupe prema stupnju stenozе (<30 %, 30 – 50 % i >50 % stenozе) korišten je Kruskal-Wallisov test kako bi se ispitale razlike između grupa s obzirom na tjelesnu težinu i BMI. Kako bi se ispitale razlike između pacijenata prema spolu i rizičnim čimbenicima i moždanim udarom s obzirom na stupanj stenozе, korišten je Fisherov test za dihotomiziranu varijablu stupnja stenozе (ispod 50 % i iznad 50 %), dok je za ispitivanje razlike u slučaju kontingencijskih tablica većih od 2x2 odnosno za varijablu stupanj stenozе s trima kategorijama (<30 %, 30 – 50 % i >50 %) upotrebljen Pearsonov  $\chi^2$  test.

Za ispitivanje razlika s obzirom na kronične mikrovaskularne lezije na MR-u prema sociodemografskim čimbenicima, anamnestičkim podacima o rizičnim čimbenicima za moždani udar, stupnju stenozе i kalcifikacijama na ortopantomogramu korišten je Fisherov test, dok je t-test korišten za ispitivanje razlika između grupa pacijenata s obzirom na kronične mikrovaskularne lezije za dob, a Mann-Whitneyjev U test za tjelesnu težinu. Za testiranje razlika s obzirom na različite kategorije kroničnih vaskularnih lezija prema spolu, rizičnim vaskularnim čimbenicima te kalcifikacije na ortopantomogramu korišten je Pearsonov  $\chi^2$  test, dok je za ispitivanje razlika između grupa pacijenata prema vrsti kroničnih vaskularnih lezija s obzirom na dob, odnosno tjelesnu težinu korištena ANOVA (za dob), odnosno Kruskal-Wallisov test (za tjelesnu težinu).

Za ispitivanje razlike s obzirom na moždani udar prema sociodemografskim te rizičnim vaskularnim čimbenicima, stupnju stenozе i kalcifikacije na ortopantomogramu korišten je Fisherov test, odnosno Welchov test (zbog nehomogenih varijanci) za testiranje razlike prema dobi te Mann-Whitneyjev U test za testiranje razlike prema tjelesnoj težini.

Kako bi se ispitalo postoji li razlika u proporcijama opservacija stenozе pojedine arterije između CD-UZV-a i MRA-a, korišten je McNemarov test za uparene uzorke, a stupanj slaganja između dviju metoda u opservaciji stenozе pojedine arterije iskazan je Cohenovim kappa koeficijentom.

Svi testovi provedeni su na razini rizika od 5 %, odnosno  $p=0,05$ . Za statističku obradu i analizu podataka korišten je softver IBM SPSS Statistics 26.

## 4. REZULTATI

### 4.1. Podaci o dobi, spolu, tjelesnoj masi i visini ispitanika

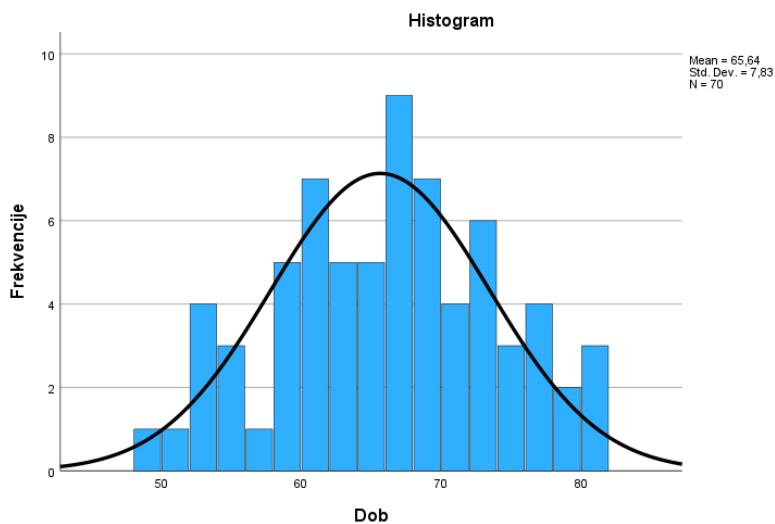
Istraživanje je obuhvatilo ukupno 70 ispitanika, od čega 47 žena i 23 muškarca. Prosječna dob bila je  $65,64 \pm 7,83$  godine, uz raspon godina od 49 do 82. Distribucija pacijenata po spolu i dobi prikazana je u Tablicama 2. i 3. te na Slici 33.

Tablica 2. Distribucija ispitanika po spolu (N=70).

	N	%
<b>Ženski</b>	47	67,1
<b>Muški</b>	23	32,9

Tablica 3. Distribucija ispitanika po dobi (N=70).

<b>Aritmetička sredina</b>	65,64
<b>Medijan</b>	66,00
<b>Standardna devijacija</b>	7,830
<b>Minimum</b>	49
<b>Maksimum</b>	80



Slika 33. Distribucija pacijenata po dobi.

Prosječna težina ispitanika bila je 79,3 kg, visina 167,94 cm, uz prosječan indeks tjelesne mase (BMI) od 27,93 (Tablica 4.).

Tablica 4. Deskriptivni podaci za tjelesnu težinu, visinu i indeks tjelesne mase ispitanika.

	<b>Tjelesna težina (kg)</b>	<b>Tjelesna visina (cm)</b>	<b>Indeks tjelesne mase (BMI)</b>
<b>Aritmetička sredina</b>	79,30	167,94	27,93
<b>Medijan</b>	78,00	166,50	26,97
<b>Standardna devijacija</b>	17,564	9,399	4,806
<b>Minimum</b>	43	154	18,13
<b>Maksimum</b>	130	189	41,23

#### 4.2. Anamnestički podaci relevantni za rizik od moždanog udara

Prikupljeni su anamnestički podaci ispitanika relevantni za rizik od moždanog udara. Hipertenziju je imalo gotovo dvije trećine ispitanika (60 %), hiperlipidemiju preko polovice ispitanika (54,3 %), dijabetes 15,7 %, kardiovaskularne bolesti (KVB) 27,1 %, a cerebrovaskularne bolesti (CVB) trećina sudionika istraživanja (32,9 %). Preko trećine ispitanika (N=27) puši, još 10 % su bivši pušači, a preko 85 % ispitanika navelo je da su fizički aktivni. Anamnestički podaci relevantni za rizik od moždanog udara prikazani su u Tablici 5.

Tablica 5. Raspodjela anamnestičkih podataka relevantnih za rizik od moždanog udara.

	<b>Hipertenz.</b>		<b>Dijabetes</b>		<b>Hiperlip.</b>		<b>KVB</b>		<b>CVB</b>		<b>Pušenje</b>		<b>Fizička aktivnost</b>	
	<b>N</b>	<b>%</b>	<b>N</b>	<b>%</b>	<b>N</b>	<b>%</b>	<b>N</b>	<b>%</b>	<b>N</b>	<b>%</b>	<b>N</b>	<b>%</b>	<b>N</b>	<b>%</b>
<b>Ne</b>	28	40,0	59	84,3	32	45,7	51	72,9	47	67,1	43	61,4	10	14,3
<b>Da</b>	42	60,0	11	15,7	38	54,3	19	27,1	23	32,9	27	38,6	60	85,7

Hipertenz. – hipertenzija; hiperlip. – hiperlipidemija



### 4.3. Raspodjela kalcifikacija u projekciji karotidnih arterija na ortopantomogramima

Svih 70 sudionika imalo je kalcifikacije u projekciji karotidnih arterija na ortopantomogramima, jednostrano (N=33, 47,1 %) ili obostrano (N=37, 52,9 %). Jednostrane kalcifikacije bile su češće desno (N=18, 54,6 %) nego lijevo (N=15, 45,4 %). Kalcifikacije su uočene desno kod ukupno 55 ispitanika, a lijevo kod ukupno 52 ispitanika (Tablica 6.).

Tablica 6. Raspodjela kalcifikacija na ortopantomogramima (N=70).

DESNO		LIJEVO		OBOSTRANO		JEDNOSTRANO		SAMO DESNO		SAMO LIJEVO	
N	%	N	%	N	%	N	%	N	%	N	%
55	78,6	52	74,3	37	52,9	33	47,1	18	25,7	15	21,4

### 4.4. Aterosklerotski plakovi na ultrazvuku karotidnih arterija

Ultrazvučni pregled karotidnih arterija pokazao je aterosklerotske plakove kod gotovo dvije trećine od sveukupno 420 pregledanih arterija (N=253, 60,24 %). Aterosklerotske promjene najčešće su bile bilateralne (N=59, 84,3 %), dok su jednostrane zabilježene kod samo šest pacijenata desno, odnosno kod pet lijevo. Najveći broj ispitanika imao je mješovite aterosklerotske plakove, koji su pronađeni u trećine pregledanih krvnih žila (N=156, 37,14 %). Tvrdi aterosklerotski plakovi dijagnosticirani su u nešto više od 15 % pacijenata (N=66, 15,71 %), a meki kod manje od 10 % ispitanika (N=31, 8,81 %). Gotovo pola plakova nalazilo se u unutarnjim karotidnim arterijama (N=119, 47,04 %), minimalno češće lijevo (N=61, 24,22 %), a trećina plakova pronađena je u zajedničkim karotidnim arterijama (N=92, 36,37 %). Plakovi su bili najrjeđi u vanjskim karotidama (N=42, 16,6 %). Deskriptivni pokazatelji za vrste aterosklerotskih plakova na UZV-u prikazani su u Tablici 7.

Tablica 7. Deskriptivni podaci za vrste plakova po arterijama.

	UZV vrsta plaka ACC dex		UZV vrsta plaka ACE dex		UZV vrsta plaka ACI dex		UZV vrsta plaka ACC sin		UZV vrsta plaka ACE sin		UZV vrsta plaka ACI sin	
	N	%	N	%	N	%	N	%	N	%	N	%
<b>Nema</b>	22	31,4	50	71,4	12	17,1	26	37,1	48	68,6	9	12,9
<b>Meki</b>	7	10,0	5	7,1	3	4,3	8	11,4	5	7,1	3	4,3
<b>Tvrđi</b>	8	11,4	5	7,1	18	25,7	6	8,6	6	8,6	23	32,9
<b>Mješoviti</b>	33	47,1	10	14,3	37	52,9	30	42,9	11	15,7	35	50,0

dex – desno; sin – lijevo;

#### 4.5. Prisutnost aterosklerotskog plaka na UZV-u u pojedinoj arteriji s obzirom na kalcifikacije na ortopantomogramima

Za prisutnost aterosklerotskog plaka na UZV-u u unutarnjim karotidama obostrano postojala je statistički značajna razlika između ispitanika koji imaju i koji nemaju ipsilateralnu kalcifikaciju na ortopantomogramu ( $p < 0,001$ ). Naime, za desnu stranu bilo je gotovo 95 % onih s desnostranom kalcifikacijom na ortopantomogramu i aterosklerotskim plakom u desnoj unutarnjoj karotidnoj arteriji na UZV-u, a za lijevu stranu 98 %. Onih s plakom na UZV-u, no bez ipsilateralne kalcifikacije na ortopantomogramu bilo je 40 % za desnu stranu, odnosno 56 % za lijevu (Tablice 8. i 9.). Nije bilo statistički značajne razlike kalcifikacija i prisutnosti plaka na UZV-u u ostalim žilama, iako su vrijednosti za lijevu zajedničku karotidnu arteriju bile granične (Tablica 10.).

Tablica 8. Kalcifikacije na ortopantomogramima s obzirom na postojanje plaka na UZV-u za desnu unutarnju karotidnu arteriju.

	Plak ACI desno				Fisherov test	Cohen kappa
	Ne		Da			
Ortopan kalcifikat desno	N	%	N	%	p<0,001**	κ=0,588, p<0,001**
Ne	9	60,0	6	40,0		
Da	3	5,5	52	94,5		

\*\* p<0,01

Tablica 9. Kalcifikacije na ortopantomogramu s obzirom na postojanje plaka na UZV-u za lijevu unutarnju karotidnu arteriju.

	Plak ACI lijevo				Fisherov test	Cohen kappa
	Ne		Da			
Ortopan kalcifikat lijevo	N	%	N	%	p<0,001**	κ=0,508, p<0,001**
Ne	8	44,4	10	55,6		
Da	1	1,9	51	98,1		

\*\* p<0,01

Tablica 10. Razlika postojanja kalcifikata na ortopantomogramu s obzirom na postojanje plaka na UZV-u za zajedničke i vanjske karotidne arterije.

	Postojanje plaka ACC D				Fisherov test	Cohen kappa
	Ne		Da			
Ortopan calc. D	N	%	N	%	p=0,210	κ=0,166, p=0,152
Ne	7	46,7	8	53,3		
Da	15	27,3	40	72,7		
	Postojanje plaka ACE D				Fisherov test	Cohen kappa
	Ne		Da			
Ortopan calc. D	N	%	N	%	p=0,528	κ=0,059, p=0,407
Ne	12	80,0	3	20,0		
Da	38	69,1	17	30,0		

Tablica 10. nastavak

	<b>Postojanje plaka ACC L</b>				Fisherov test	Cohen kappa
	Ne		Da			
<b>Ortopan calc. L</b>	N	%	N	%	p=0,089	κ=0,216, p=0,061
Ne	10	55,6	8	44,4		
Da	16	30,8	36	69,2		
	<b>Postojanje plaka ACE L</b>				Fisherov test	Cohen kappa
	Ne		Da			
<b>Ortopan calc. L</b>	N	%	N	%	p=0,776	κ=0,032, p=0,699
Ne	13	72,2	5	27,8		
Da	35	67,3	17	32,7		

D – desno, L – lijevo, calc. – kalcifikacija

#### 4.6. Aterosklerotski plak na UZV-u s obzirom na rizične čimbenike za moždani udar

Tablica interkorelacija aterosklerotskih plakova na UZV-u i rizičnih čimbenika (Tablica 11.) pokazala je statistički značajnu pozitivnu povezanost između plaka u desnoj zajedničkoj karotidnoj arteriji i hipertenzije ( $p < 0,05$ ) te plaka u vanjskoj karotidnoj arteriji lijevo i pušenja ( $p < 0,05$ ). Također je vidljiva statistički značajna povezanost plakova na UZV-u desne i lijeve zajedničke karotidne arterije ( $p < 0,01$ ), desne i lijeve vanjske karotide ( $p < 0,01$ ), desne vanjske i lijeve unutarnje karotide ( $p < 0,05$ ) te zajedničke i unutarnje karotidne arterije lijevo ( $p < 0,01$ ). Osim toga, utvrđene su statistički značajne interkorelacije muškog spola i tjelesne težine te hipertenzije ( $p < 0,01$ ), hipertenzije i tjelesne težine te indeksa tjelesne mase ( $p < 0,01$ ), hipertenzije i dijabetesa ( $p < 0,05$ ), kardiovaskularnih bolesti i dobi ( $p < 0,05$ ), kardiovaskularnih bolesti i hiperlipidemije ( $p < 0,01$ ) te negativna interkorelacija dobi i pušenja ( $p < 0,05$ ).

Tablica 11. Interkorelacije plaka na UZV-u i rizičnih čimbenika za moždani udar. Kod dihotomnih varijabli prikazani su point-biserijalni koeficijenti korelacije s kvantitativnim varijablama, odnosno phi-koeficijenti asocijacije dviju dihotomnih varijabli.

	1.	2.	3.	4.	5.	6.	7.	8.	9.	10.	11.	12.	13.	14.	15.	16.	17.
1. Spol <sup>a</sup>	1																
2. Dob	-0,089	1															
3. Tjelesna težina	<b>,595**</b>	-0,119	1														
4. BMI	0,222	-0,036	<b>,857**</b>	1													
5. Hipertenzija <sup>b</sup>	<b>,385**</b>	0,143	<b>,405**</b>	<b>,341**</b>	1												
6. Dijabetes <sup>b</sup>	-0,051	0,065	0,233	<b>,357**</b>	<b>,272*</b>	1											
7. Hiperlipid. <sup>b</sup>	-0,152	0,057	-0,012	0,036	<b>,246*</b>	0,160	1										
8. KVB <sup>b</sup>	0,052	<b>,243*</b>	-0,077	-0,092	<b>,302*</b>	0,178	<b>,367**</b>	1									
9. CVB <sup>b</sup>	-0,101	0,075	-0,195	-0,183	-0,112	-0,051	-0,091	-0,017	1								
10. Pušenje <sup>b</sup>	0,071	<b>-,285*</b>	0,096	0,047	0,048	0,061	-0,039	0,044	0,133	1							
11. Fizička aktivnost <sup>b</sup>	0,112	-0,035	-0,080	-0,111	-0,083	0,064	0,035	-0,026	0,025	-0,096	1						
12. UZV plak ACC dex <sup>b</sup>	0,212	0,167	0,185	0,152	<b>,264*</b>	0,123	0,058	0,067	-0,116	0,031	-0,101	1					
13. UZV plak ACE dex <sup>b</sup>	0,029	-0,117	0,134	0,099	0,000	0,074	-0,118	-0,173	0,096	0,148	-0,013	0,088	1				
14. UZV plak ACI dex <sup>b</sup>	0,157	0,169	-0,047	-0,120	0,170	0,196	0,039	0,192	0,157	0,127	0,031	0,100	0,036	1			
15. UZV plak ACC sin <sup>b</sup>	0,160	0,181	0,023	-0,009	0,217	0,088	0,007	-0,063	-0,092	-0,180	-0,060	<b>,499**</b>	0,159	0,199	1		
16. UZV plak ACE sin <sup>b</sup>	-0,080	-0,068	-0,040	-0,010	-0,138	0,046	0,004	-0,067	0,182	<b>,285*</b>	0,013	0,127	<b>,389**</b>	0,226	0,138	1	
17. UZV plak ACI sin <sup>b</sup>	-0,004	-0,034	-0,096	-0,076	0,035	0,049	-0,010	-0,053	0,087	0,041	-0,035	0,200	<b>,243*</b>	-0,061	<b>,323**</b>	0,076	1

\* p<0,05; \*\* p<0,01

<sup>a</sup> 0 označava ženski spol, a 1 označava muški spol.

<sup>b</sup> 0 označava odsustvo svojstva (0=ne), a 1 označava prisustvo svojstva (1=da).

Hiperlipid. – hiperlipidemija; dex – desno; sin – lijevo;

#### 4.7. Stupanj stenozе na UZV-u

Stenoza od preko 50 % na CD-UZV-u pronađena je kod 11 pacijenata (15,7 %), ukupno u 21 arteriji. Svi ostali ispitanici imali su stenozu manju od 50 % na CD-UZV-u, s tim da je gotovo 30 % ispitanika imalo stenozu od 30 do 50 %. Ostatak ispitanika nije imao stenozu ili je ona bila manja od 30 % (Tablica 12.). Najveći broj pacijenata imao je značajnu stenozu (>50 %) lijevo (N=13), i to u lijevoj unutarnjoj karotidnoj arteriji (N=7) (Tablica 13.). Deskriptivni podaci za vrste plakova pojedinih arterija u odnosu na stupanj stenozе na UZV-u prikazan je u Tablici 14. Prikazane su samo distribucije s obzirom na to da je broj pojedinih vrijednosti bio premalen za adekvatno provođenje statističkih testova.

Tablica 12. Deskriptivni pokazatelji stupnja stenozе ispitanika na obojenom dopleru (N=70).

	N	%
<b>Stenoza &lt;30 %</b>	39	55,7
<b>Stenoza 30 – 50 %</b>	20	28,6
<b>Stenoza &gt;50 %</b>	11	15,7

Tablica 13. Distribucija stupnja stenozе na obojenom dopleru po krvnim žilama (N=70).

	CD-UZV stenoza ACC dex		CD-UZV stenoza ACE dex		CD-UZV stenoza ACI dex		CD-UZV stenoza ACC sin		CD-UZV stenoza ACE sin		CD-UZV stenoza ACI sin	
	N	%	N	%	N	%	N	%	N	%	N	%
<b>&lt;50 %</b>	68	97,1	67	95,7	67	95,7	68	97,1	66	94,3	63	90,0
<b>&gt;50 %</b>	2	2,9	3	4,3	3	4,3	2	2,9	4	5,7	7	10,0

dex – desno; sin – lijevo

Tablica 14. Deskriptivni podaci za vrste plakova pojedinih arterija u odnosu na stupanj stenozе na UZV-u.

ACC dex	Vrste plaka							
	Nema		Meki		Tvrdi		Mješoviti	
Stupanj stenozе	N	%	N	%	N	%	N	%
<50 %	22	32,4	7	10,3	8	11,8	31	45,6
>50 %	0	0	0	0	0	0	2	100,0
ACE dex	Vrste plaka							
	Nema		Meki		Tvrdi		Mješoviti	
Stupanj stenozе	N	%	N	%	N	%	N	%
<50 %	50	74,6	5	7,5	4	6,0	8	11,9
>50 %	0	0	0	0	1	33,3	2	66,7
ACI dex	Vrste plaka							
	Nema		Meki		Tvrdi		Mješoviti	
Stupanj stenozе	N	%	N	%	N	%	N	%
<50 %	12	17,9	3	4,5	17	25,4	35	52,2
>50 %	0	0,0	0	0	1	33,3	2	66,7
ACC sin	Vrste plaka							
	Nema		Meki		Tvrdi		Mješoviti	
Stupanj stenozе	N	%	N	%	N	%	N	%
<50 %	26	38,2	8	11,8	6	8,8	28	41,2
>50 %	0	0	0	0	0	0	2	100,0
ACE sin	Vrste plaka							
	Nema		Meki		Tvrdi		Mješoviti	
Stupanj stenozе	N	%	N	%	N	%	N	%
<50 %	48	72,7	3	4,5	6	9,1	9	13,6
>50 %	0	0	2	50,0	0	0	2	50,0
ACI sin	Vrste plaka							
	Nema		Meki		Tvrdi		Mješoviti	
Stupanj stenozе	N	%	N	%	N	%	N	%
<50 %	9	14,3	3	4,8	22	34,9	29	46,0
>50 %	0	0	0	0	1	14,3	6	85,7

dex – desno; sin – lijevo;

#### 4.8. Odnos stupnja stenozе na UZV-u s kalcifikacijama na ortopantomogramu te sociodemografskim i rizičnim čimbenicima

Fisherov test nije pokazao razliku između postojanja kalcifikacija na ortopantomogramu s obzirom na stupanj stenozе na obojenom dopleru, a Cohen kappa koeficijent pokazao je da ne postoji statistički značajno slaganje između prisutnosti kalcifikacija na ortopantomogramu i prisutnosti stenozе na obojenom dopleru (Tablica 15.).

Tablica 15. Stupanj stenozе na CD-UZV-u za pojedinu arteriju u odnosu na ipsilateralne kalcifikacije na ortopantomogramu.

	<b>CD-UZV stenozа ACC D</b>				Fisherov test	Cohen kappa
	<50 %		>50 %			
<b>Ortopan kalc. D</b>	N	%	N	%	p=1,000	κ= -0,026, p=0,454
Ne	15	100	0	0		
Da	53	96,4	2	3,6		
	<b>CD-UZV stenozа ACE D</b>				Fisherov test	Cohen kappa
	<50 %		>50 %			
<b>Ortopan kalc. D</b>	N	%	N	%	p=1,000	κ= -0,037, p=0,355
Ne	15	100	0	0		
Da	52	94,5	3	5,5		
	<b>CD-UZV stenozа ACI D</b>				Fisherov test	Cohen kappa
	<50 %		>50 %			
<b>Ortopan kalc. D</b>	N	%	N	%	p=0,521	κ= 0,021, p=0,607
Ne	14	93,3	1	6,7		
Da	53	52,6	2	3,6		
	<b>CD-UZV stenozа ACC L</b>				Fisherov test	Cohen kappa
	<50 %		>50 %			
<b>Ortopan kalc. L</b>	N	%	N	%	p=1,000	κ= -0,026, p=0,399
Ne	18	100	0	0		
Da	50	96,2	2	3,8		



Tablica 15. nastavak

	<b>CD-UZV stenozna ACE L</b>				Fisherov test	Cohen kappa
	<50 %		>50 %			
<b>Ortopan kalc. L</b>	N	%	N	%	p=1,000	$\kappa = -0,001, p=0,973$
Ne	17	94,4	1	5,6		
Da	49	94,2	3	5,8		
	<b>CD-UZV stenozna ACI L</b>				Fisherov test	Cohen kappa
	<50 %		>50 %			
<b>Ortopan kalc. L</b>	N	%	N	%	p=0,178	$\kappa = -0,078, p=0,101$
Ne	18	100	0	0		
Da	45	86,5	7	13,5		

D – desno, L – lijevo, kalc. – kalcifikacija

Fisherov test nije pokazao statistički značajne razlike stupnja stenozne na CD-UZV-u s obzirom na sociodemografske i čimbenike rizika za moždani udar (Tablica 16.).

Tablica 16. Stupanj stenozne na CD-UZV-u u odnosu na rizične čimbenike.

	<b>Stupanj stenozne na CD-UZV-u</b>				Fisherov test
	<50 %		>50 %		
<b>Spol</b>	N	%	N	%	P=1,000
Ženski	40	85,1	7	14,9	
Muški	19	82,6	4	17,4	
	<b>Stupanj stenozne na CD-UZV-u</b>		<b>Prosjek godina</b>		t-test
	N	%			t; df; p
<50 %	59	84,3	65,39		-0,623; 68; 0,535
>50 %	11	15,7	67,00		
	<b>Stupanj stenozne na CD-UZV-u</b>				Fisherov test
	<50 %		>50 %		
<b>Hipertenzija</b>	N	%	N	%	p=0,506
Ne	25	89,3	3	10,7	
Da	34	81,0	8	19,0	

Tablica 16. nastavak

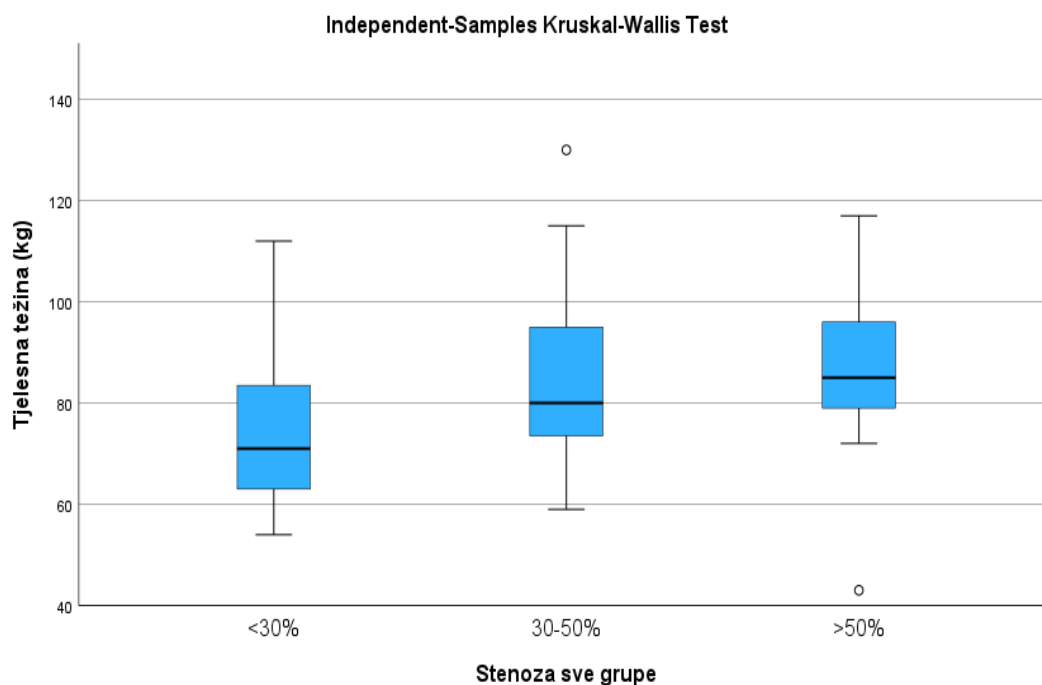
	<b>Stupanj stenozе na CD-UZV-u</b>				Fisherov test
	<50 %		>50 %		
<b>Dijabetes</b>	N	%	N	%	p=0,361
Ne	51	86,4	8	13,6	
Da	8	72,7	3	27,3	
	<b>Stupanj stenozе na CD-UZV-u</b>				Fisherov test
	<50 %		>50 %		
<b>Hiperlipidemija</b>	N	%	N	%	p=1,000
Ne	27	84,4	5	15,6	
Da	32	84,2	6	15,8	
	<b>Stupanj stenozе na CD-UZV-u</b>				Fisherov test
	<50 %		>50 %		
<b>KVB</b>	N	%	N	%	p=0,474
Ne	44	86,3	7	13,7	
Da	15	78,9	4	21,1	
	<b>Stupanj stenozе na CD-UZV-u</b>				Fisherov test
	<50 %		>50 %		
<b>CVB</b>	N	%	N	%	p=0,159
Ne	42	89,4	5	10,6	
Da	17	73,9	6	26,1	
	<b>Stupanj stenozе na CD-UZV-u</b>				Fisherov test
	<50 %		>50 %		
<b>Pušenje</b>	N	%	N	%	p=0,739
Ne	37	86,0	6	14,0	
Da	22	81,5	5	18,5	
	<b>Stupanj stenozе na CD-UZV-u</b>				Fisherov test
	<50 %		>50 %		
<b>Fizička aktivnost</b>	N	%	N	%	p=0,652
Ne	8	80,0	2	20,0	
Da	51	85,0	9	15,0	

Postojala je statistički značajna razlika u tjelesnoj težini pacijenata sa stupnjem stenozе <30 % na obojenom dopleru, koja je bila niža u odnosu na one s većim stupnjevima stenozе (Tablica 17. i Slika 34.).

Tablica 17. Stupanj stenozе na CD-UZV-u u odnosu na tjelesnu težinu.

	Stupanj stenozе na dopleru		Tjelesna težina	Kruskal-Wallis test
	N	%	Medijan (interkvartilni raspon)	H; df; p
<30 %	39	55,7	71,0 (63,0 – 85,0)	6,952; 2; 0,031*
30 – 50 %	20	28,6	80,0 (72,75 – 95,0)	
>50 %	11	15,7	85,0 (78,0 – 97,0)	

\* p<0,05



Slika 34. Stupanj stenozе na CD-UZV-u u odnosu na tjelesnu težinu ispitanika.

#### 4.9. Stenoza na MRA-u

Stenoza od preko 50 % na MR angiografiji pronađena je kod 7 pacijenata (10 %), u ukupno 13 arterija (18,57 %). Sedam pacijenata imalo je značajnu stenozu lijevo, šest desno, a signifikantna stenoza bila je najčešća u lijevoj unutarnjoj karotidnoj arteriji (N=5) (Tablica 18.). McNemar test pokazao je da nema statistički značajnih razlika u opservacijama stenozе između MR angiografije i CD-UZV-a, a Cohen kappa koeficijent da postoji visoko slaganje opservacija MR angiografije i CD-UZV-a za zajedničku i vanjsku karotidnu arteriju obostrano i unutarnju arteriju lijevo te potpuno slaganje ovih dviju slikovnih metoda za unutarnju karotidnu arteriju desno (desna ACC:  $\kappa = 0,660$ ,  $p < 0,001$ ; desna ACE:  $\kappa = 0,793$ ,  $p < 0,001$ ; desna ACI:  $\kappa = 1,000$ ,  $p < 0,001$ ; lijeva ACC:  $\kappa = 0,660$ ,  $p < 0,001$ ; lijeva ACE:  $\kappa = 0,653$ ,  $p < 0,001$ ; lijeva ACI:  $\kappa = 0,706$ ,  $p < 0,001$ ). Slični podaci vide se i iz tablice interkorelacija stupnja stenozе na CD-UZV-u i MR angiografiji, gdje se najniža povezanost opservacija stupnja stenozе vidi za lijevu vanjsku karotidnu arteriju ( $p < 0,01$ ), pri čemu je riječ o visokoj korelaciji, a potpuna povezanost vidi se kod desne unutarnje karotidne arterije ( $p < 0,01$ ) (Tablica 19.).

Tablica 18. Distribucija stupnja stenozе na MR angiografiji po krvnim žilama (N=70).

	MRA stenoza ACC dex		MRA stenoza ACE dex		MRA stenoza ACI dex		MRA stenoza ACC sin		MRA stenoza ACE sin		MRA stenoza ACI sin	
	N	%	N	%	N	%	N	%	N	%	N	%
<50 %	69	98,6	68	97,1	67	95,7	69	98,6	68	97,1	66	94,3
>50 %	1	1,4	2	2,9	3	4,3	1	1,4	2	2,9	4	5,7

dex – desno; sin – lijevo;

Tablica 19. Interkorelacija stupnja stenozе na CD-UZV-u i MR angiografiji po arterijama. U tablici su prikazani phi-koeficijenti asocijacije dviju dihotomnih varijabli.

	1.	2.	3.	4.	5.	6.	7.	8.	9.	10.	11.	12.
1. CD stenoza ACC dex	1											
2. CD stenoza ACE dex	-0,036	1										
3. CD stenoza ACI dex	,387**	,303*	1									
4. CD stenoza ACC sin	,485**	,387**	,387**	1								
5. CD stenoza ACE sin	-0,042	,556**	,556**	-0,042	1							
6. CD stenoza ACI sin	-0,057	,400**	,400**	0,229	,328**	1						
7. MRA stenoza ACC dex	,702**	-0,025	,569**	,702**	-0,030	-0,040	1					
8. MRA stenoza ACE dex	-0,029	,810**	,387**	,485**	,327**	,514**	-0,021	1				
9. MRA stenoza ACI dex	,387**	,303*	1,000**	,387**	,556**	,400**	,569**	,387**	1			
10. MRA stenoza ACC sin	-0,021	,569**	-0,025	,702**	-0,030	,361**	-0,014	,702**	-0,025	1		
11. MRA stenoza ACE sin	-0,029	,387**	,387**	-0,029	,697**	0,229	-0,021	,485**	,387**	-0,021	1	
12. MRA stenoza ACI sin	-0,042	,556**	,252*	,327**	0,205	,739**	-0,030	,697**	,252*	,489**	,327**	1

\*  $p < 0,05$ ; \*\*  $p < 0,01$

dex – desno; sin – lijevo;

Za opservacije stupnja stenozе na CD-UZV-u i MRA-u: 1 = <50 %, 2 = >50 %.

Fisherov test i Cohen kappa koeficijent nisu pokazali statistički relevantne korelacije između značajne stenozе na MRA-u i kalcifikacija lijevo ili desno na ortopantomogramima (Tablica 20.).

Tablica 20. Stupanj stenozе na MRA-u za pojedinu arteriju u odnosu na ipsilateralne kalcifikacije na ortopantomogramu.

	<b>MRA stenozа ACC D</b>				Fisherov test	Cohen kappa
	<50 %		>50 %			
<b>Ortopan kalc. D</b>	N	%	N	%	p=1,000	$\kappa=-0,014$ , p=0,599
Ne	15	100,0	0	0		
Da	54	98,2 %	1	1,8		
	<b>MRA stenozа ACE D</b>				Fisherov test	Cohen kappa
	<50 %		>50 %			
<b>Ortopan kalc. D</b>	N	%	N	%	p=1,000	$\kappa=-0,026$ , p=0,454
Ne	15	100,0	0	0		
Da	53	96,4	2	3,6		
	<b>MRA stenozа ACI D</b>				Fisherov test	Cohen kappa
	<50 %		>50 %			
<b>Ortopan kalc. D</b>	N	%	N	%	p=0,521	$\kappa= 0,021$ , p=0,607
Ne	14	93,3	1	6,7		
Da	53	96,4	2	3,6		
	<b>MRA stenozа ACC L</b>				Fisherov test	Cohen kappa
	<50 %		>50 %			
<b>Ortopan kalc. L</b>	N	%	N	%	p=1,000	$\kappa=-0,014$ , p=0,553
Ne	18	100,0	0	0		
Da	51	98,1	1	1,9		
	<b>MRA stenozа ACE L</b>				Fisherov test	Cohen kappa
	<50 %		>50 %			
<b>Ortopan kalc. L</b>	N	%	N	%	p=1,000	$\kappa=-0,026$ , p=0,399
Ne	18	100,0	0	0		
Da	50	96,2	2	3,8		
	<b>MRA stenozа ACI L</b>				Fisherov test	Cohen kappa
	<50 %		>50 %			
<b>Ortopan kalc. L</b>	N	%	N	%	p=0,566	$\kappa=-0,049$ , p=0,226
Ne	18	100,0	0	0		
Da	48	92,3	4	7,7		

D – desno, L – lijevo, kalc. – kalcifikacija

#### 4.10. Kronične mikrovaskularne lezije

Velik broj ispitanika imao je znakove kroničnih mikrovaskularnih lezija na MR-u mozga (N=52; 74,3 %). Više od pola ispitanika imalo je Fazekas 1 lezije, dok su Fazekas 2 i Fazekas 3 lezije bile prisutne kod manjeg broja ispitanika (u oko 16 %, odnosno 4 %) (Tablica 21.).

Tablica 21. Raspodjela kroničnih mikrovaskularnih lezija.

	Kronične vaskularne lezije		Fazekas skala		
	N	%		N	%
<b>Ne</b>	18	25,7	<b>Fazekas 0</b>	18	25,7
<b>Da</b>	62	74,3	<b>Fazekas 1</b>	38	54,3
			<b>Fazekas 2</b>	11	15,7
			<b>Fazekas 3</b>	3	4,3

Postojala je statistički značajna korelacija kroničnih mikrovaskularnih lezija i dobi, pri čemu su oni s kroničnim vaskularnim lezijama bili prosječno 10 godina stariji, bez obzira na Fazekas kategoriju (Tablica 22.).

Tablica 22. Kronične mikrovaskularne lezije s obzirom na dob sveukupno i po vrsti lezija.

	Kronične vaskularne lezije		Prosječna godina	t-test
	N	%		t; df; p
<b>Ne</b>	18	25,7	58,50	-5,299; 68; <0,001**
<b>Da</b>	52	74,3	68,12	
	Vrste kroničnih vaskularnih lezija		Prosječna godina	ANOVA
	N	%		F; df; p
<b>Nema</b>	18	25,7	58,50	13,851; 2; <0,001**
<b>Fazekas 1</b>	38	54,3	68,03	
<b>Fazekas 2 i 3</b>	14	20,0	68,36	

\*\* p<0,01

Fisherovim testom nije dokazana statistički značajna povezanost između spola, težine, BMI-ja, hipertenzije, hiperlipidemije, kardiovaskularnih bolesti, pušenja, fizičke aktivnosti i kroničnih mikrovaskularnih lezija (Tablica 23.).

Tablica 23. Kronične mikrovaskularne lezije s obzirom na spol, tjelesnu težinu, hipertenziju, dijabetes, hiperlipidemiju, kardiovaskularne i cerebrovaskularne bolesti, pušenje te fizičku aktivnost.

	Kronične mikrovaskularne lezije				Fisherov test
	Ne		Da		
<b>Spol</b>	N	%	N	%	p=0,087
Ženski	9	19,1	38	80,9	
Muški	9	39,1	14	60,9	
	Kronične mikrovaskularne lezije				Fisherov test
	Ne		Da		
<b>Hipertenzija</b>	N	%	N	%	p=0,164
Ne	10	35,7	18	64,3	
Da	8	19,0	34	81,0	
	Kronične mikrovaskularne lezije				Fisherov test
	Ne		Da		
<b>Dijabetes</b>	N	%	N	%	p=0,055
Ne	18	30,5	Ne	18	
Da	0	0,0	Da	0	
	Kronične mikrovaskularne lezije				Fisherov test
	Ne		Da		
<b>Hiperlipidemija</b>	N	%	N	%	p=0,414
Ne	10	31,3	Ne	10	
Da	8	21,1	Da	8	
	Kronične mikrovaskularne lezije				Fisherov test
	Ne		Da		
<b>KVB</b>	N	%	N	%	p=0,360
Ne	15	29,4	36	70,6	
Da	3	15,8	16	84,2	



Tablica 23. nastavak

	Kronične mikrovaskularne lezije				Fisherov test
	Ne		Da		
<b>CVB</b>	N	%	N	%	p=0,145
Ne	15	31,9	32	68,1	
Da	3	13,0	10	87,0	
	Kronične mikrovaskularne lezije				Fisherov test
	Ne		Da		
<b>Pušenje</b>	N	%	N	%	p=1,000
Ne	11	25,6	32	74,4	
Da	7	25,9	20	74,1	
	Kronične mikrovaskularne lezije				Fisherov test
	Ne		Da		
<b>Fizička aktivnost</b>	N	%	N	%	p=0,710
Ne	3	30,0	7	70,0	
Da	15	25,0	45	75,0	
	Kronične mikrovaskularne lezije s obzirom na <b>tjelesnu težinu</b>				Mann-Whitney U test
	N		%		
Ne	18		25,7		U; df; p
Da	52		74,3		
					0,016; 1; 0,900

Statistički signifikantna povezanost prisustva kroničnih mikrovaskularnih lezija (bilo koje vrste) i cerebrovaskularnih bolesti nije dokazana (Tablica 23.), no ona je postojala za pojedine vrste kroničnih mikrovaskularnih lezija. Naime, pacijenti s Fazekas 2 i Fazekas 3 mikrovaskularnim lezijama u većoj su mjeri imali kliničke znakove cerebrovaskularne bolesti (Tablica 24.).

Tablica 24. Vrste kroničnih mikrovaskularnih lezija s obzirom na kliničke znakove cerebrovaskularne bolesti.

	Vrsta kroničnih vaskularnih lezija						Pearson hi-kvadrat test
	Fazekas 0		Fazekas 1		Fazekas 2 i 3		
CVB	N	%	N	%	N	%	X <sup>2</sup> (2)=12,317, p=0,002**
Ne	15	31,9	28	59,6	4	8,5	
Da	3	13,0	10	43,5	10	43,5	

\*\* p<0,01

Statistički značajna povezanost pojedinih vrsta kroničnih vaskularnih lezija i preostalih anamnestički prikupljenih varijabli nije dokazana Pearson hi-kvadrat testom (za spol X<sup>2</sup>(2)=5,433, p=0,066; hipertenziju X<sup>2</sup>(2)=2,453, p=0,293; dijabetes X<sup>2</sup>(2)=5,200, p=0,074; hiperlipidemiju X<sup>2</sup>(2)=4,675, p=0,097; kardiovaskularne bolesti X<sup>2</sup>(2)=1,392, p=0,499; pušenje X<sup>2</sup>(2)=1,078, p=0,583; fizičku aktivnost X<sup>2</sup>(2)=1,105, p=0,575), odnosno Kruskal-Wallis testom za tjelesnu težinu (H=0,612; df=2; p=0,736). Isto tako, nije bilo statistički značajne povezanosti kroničnih mikrovaskularnih lezija s kalcifikacijama na ortopantomogramima ni sa stupnjem stenoze na obojnom ultrazvuku (Tablice 25. i 26.).

Tablica 25. Kronične mikrovaskularne lezije s obzirom na kalcifikacije na ortopantomogramima sveukupno i po vrstama.

Kalcifikacije na ortopanu obostrano	Kronične mikrovaskularne lezije				Fisherov test
	Ne		Da		
	N	%	N	%	
Ne	10	97,0	23	69,7	p=0,427
Da	8	21,6	29	78,4	
Kalcifikacije na ortopanu desno	Kronične mikrovaskularne lezije				Fisherov test
	Ne		Da		
	N	%	N	%	
Ne	5	33,3	10	66,7	p=0,510
Da	13	23,6	42	76,4	

Tablica 25. nastavak

<b>Kalcifikacije na ortopanu lijevo</b>	<b>Kronične mikrovaskularne lezije</b>				Fisherov test		
	Ne		Da				
	N	%	N	%	p=1,000		
Ne	5	27,8	13	72,2			
Da	13	25,0	39	75,0			
<b>Kalcifikacije na ortopanu obostrano</b>	<b>Vrsta kroničnih mikrovaskularnih lezija</b>						Pearson hi-kvadrat test
	<b>Fazekas 0</b>		<b>Fazekas 1</b>		<b>Fazekas 2 i 3</b>		
	N	%	N	%	N	%	X <sup>2</sup> (2)=1,246, p=0,536
Ne	10	30,3	18	54,5	5	15,2	
Da	8	21,6	20	54,1	9	24,3	
<b>Kalcifikacije na ortopanu desno</b>	<b>Vrsta kroničnih mikrovaskularnih lezija</b>						
	<b>Fazekas 0</b>		<b>Fazekas 1</b>		<b>Fazekas 2 i 3</b>		
	N	%	N	%	N	%	X <sup>2</sup> (2)=0,858, p=0,651
Ne	5	33,3	5	53,3	2	13,3	
Da	13	23,6	13	54,5	12	21,8	
<b>Kalcifikacije na ortopanu lijevo</b>	<b>Vrsta kroničnih mikrovaskularnih lezija</b>						
	<b>Fazekas 0</b>		<b>Fazekas 1</b>		<b>Fazekas 2 i 3</b>		
	N	%	N	%	N	%	X <sup>2</sup> (2)=0,182, p=0,913
Ne	5	27,8	10	55,6	3	16,7	
Da	13	25,0	28	53,8	11	21,2	

Tablica 26. Kronične mikrovaskularne lezije s obzirom na stupanj stenozе karotidnih arterija sveukupno i po vrstama.

	Kronične vaskularne lezije				Fisherov test		
	Ne		Da				
Stupanj stenozе	N	%	N	%	p=0,267		
<50 %	17	28,8	42	71,2			
>50 %	1	9,1	10	90,9			
	Vrsta kroničnih vaskularnih lezija						Pearson hi-kvadrat test
	Nema		Fazekas 1		Fazekas 2 i 3		
Stupanj stenozе	N	%	N	%	N	%	X <sup>2</sup> (2)=1,958, p=0,376
<50 %	17	28,8	31	52,5	11	18,6	
>50 %	1	9,1	7	63,6	3	27,3	

#### 4.11. Moždani udar

Osam sudionika preboljelo je moždani udar (11,4 %). Dva bolesnika imala su teritorijalne infarkte, a ostali su imali jedan ili više malih moždanih udara. Prosječna dob ispitanika s moždanim udarom bila je oko pet godina viša od onih bez prethodnog moždanog udara ( $p < 0,05$ ) (Tablica 27.), a postojala je i statistički značajna povezanost cerebrovaskularnih bolesti i moždanog udara ( $p < 0,01$ ) (Tablica 28.) te pušenja i moždanog udara ( $p < 0,05$ ) (Tablica 29.). Gotovo 26 % pušača u uzorku doživjelo je moždani udar, naspram 2,3 % nepušača.

Tablica 27. Moždani udar s obzirom na dob.

	Moždani udar		Prosječan broj godina	Welch test
	N	%		t; df; p
<b>Ne</b>	62	88,6	65,11	6,687; 1; 0,021*
<b>Da</b>	8	11,4	69,75	

\*  $p < 0,05$

Tablica 28. Moždani udar s obzirom na cerebrovaskularne bolesti.

	Moždani udar				Fisherov test
	Ne		Da		
CVB	N	%	N	%	p=0,001**
Ne	46	100	0	0	
Da	16	69,6	8	34,8	

\*\* p&lt;0,01

Tablica 29. Moždani udar s obzirom na pušenje.

	Moždani udar				Fisherov test
	Ne		Da		
Pušenje	N	%	N	%	p=0,004*
Ne	42	97,7	1	2,3	
Da	20	74,1	7	25,9	

\* p&lt;0,05

Statistički značajna korelacija moždanog udara i spola, tjelesne težine, hipertenzije, dijabetesa, hiperlipidemije, kardiovaskularnih bolesti te fizičke aktivnosti nije dokazana (Tablica 30.). Povezanost moždanog udara i kalcifikacija na ortopantomogramu prikazana je u Tablici 31., a povezanost moždanog udara i stupnja stenoze karotidnih arterija u Tablici 32. Svi ispitanici s moždanim udarom imali su kronične mikrovaskularne lezije. Odnos moždanog udara i kroničnih mikrovaskularnih lezija vidljiv je iz Tablica 33. i 34.

Tablica 30. Moždani udar s obzirom na spol, tjelesnu težinu, hipertenziju, dijabetes, hiperlipidemiju, kardiovaskularne bolesti i fizičku aktivnost ispitanika.

	Moždani udar				Fisherov test
	Ne		Da		
Spol	N	%	N	%	p=0,424
Ženski	43	91,5	4	8,5	
Muški	19	82,6	4	17,4	

Tablica 30. nastavak

	Moždani udar u odnosu na <b>tjelesnu težinu</b>				Mann-Whitney U test
	N		%		U; df; p
Ne	62		88,6		1,026; 1; 311
Da	8		11,4		
	Moždani udar				Fisherov test
	Ne		Da		
<b>Hipertenzija</b>	N	%	N	%	p=0,462
Ne	26	92,9	2	7,1	
Da	36	85,7	6	14,3	
	Moždani udar				Fisherov test
	Ne		Da		
<b>Dijabetes</b>	N	%	N	%	p=0,105
Ne	54	91,5	5	8,5	
Da	8	72,7	3	27,3	
	Moždani udar				Fisherov test
	Ne		Da		
<b>Hiperlipidemija</b>	N	%	N	%	p=0,455
Ne	27	84,4	5	15,6	
Da	35	92,1	3	7,9	
	Moždani udar				Fisherov test
	Ne		Da		
<b>KVB</b>	N	%	N	%	p=0,674
Ne	46	90,2	5	9,8	
Da	16	84,2	3	15,8	
	Moždani udar				Fisherov test
	Ne		Da		
<b>Fizička aktivnost</b>	N	%	N	%	p=0,320
Ne	8	80,0	2	20,0	
Da	54	90,0	6	10,0	

Tablica 31. Moždani udar s obzirom na kalcifikacije na ortopantomogramima.

Kalcifikacije na ortopanu obostrano	Moždani udar				Fisherov test
	Ne		Da		
	N	%	N	%	
Ne	32	97,0	1	3,0	p=0,058
Da	30	81,1	7	18,9	
Kalcifikacije na ortopanu desno	Moždani udar				Fisherov test
	Ne		Da		
	N	%	N	%	
Ne	14	93,3	1	6,7	p=1,000
Da	48	87,3	7	12,7	
Kalcifikacije na ortopanu lijevo	Moždani udar				Fisherov test
	Ne		Da		
	N	%	N	%	
Ne	18	100	0	0	p=0,103
Da	44	84,6	8	15,4	

Tablica 32. Moždani udar s obzirom na stupanj stenozе karotidnih arterija.

	Moždani udar				Fisherov test
	Ne		Da		
Stupanj stenozе	N	%	N	%	
<50 %	53	89,8	6	10,2	p=0,602
>50 %	9	81,8	2	18,2	

Tablica 33. Moždani udar s obzirom na kronične mikrovaskularne lezije.

	Moždani udar				Fisherov test
	Ne		Da		
Kronične vaskularne lezije	N	%	N	%	
Ne	18	100	0	0	p=0,103
Da	44	84,6	8	15,4	

Tablica 34. Odnos moždanog udara i pojedinih vrsta kroničnih mikrovaskularnih lezija.

	<b>Moždani udar</b>			
	<b>Ne</b>		<b>Da</b>	
<b>Vrsta kroničnih vaskularnih lezija</b>	N	%	N	%
<b>Nema</b>	18	100	0	0
<b>Fazekas 1</b>	35	92,1	3	7,9
<b>Fazekas 2</b>	8	72,7	3	27,3
<b>Fazekas 3</b>	1	33,3	2	66,7

#### 4.12. Interkorelacija kalcifikacija, stupnja stenozе na UZV-u, rizičnih čimbenika, moždanog udara i kroničnih vaskularnih lezija na MR-u

Iz tablice interkorelacija (Tablica 35.) može se vidjeti da je postojala statistički značajna pozitivna povezanost moždanog udara i cerebrovaskularnih bolesti ( $p < 0,01$ ), pušenja ( $p < 0,01$ ) i obostranih kalcifikacija na ortopantomogramu ( $p < 0,05$ ). Kod kroničnih vaskularnih lezija postojala je statistički značajna pozitivna povezanost s dobi ( $p < 0,01$ ) i dijabetesom ( $p < 0,05$ ). Primjetne su još neke statistički značajne povezanosti, primjerice statistički značajna negativna povezanost između postojanja kalcifikacija na ortopantomogramu D i postojanja kalcifikacija na ortopantomogramu L ( $p < 0,01$ ) te pozitivna povezanost obostranih kalcifikacija na ortopantomogramu i hipertenzije ( $p < 0,01$ ), dijabetesa ( $p < 0,05$ ) i moždanog udara ( $p < 0,05$ ). Statistički značajna povezanost hipertenzije i kalcifikacija na ortopantomogramu vidi se i iz Tablice 36., iz koje se može zaključiti da 71,4 % pacijenata s povišenim krvnim tlakom ima obostrane kalcifikacije. U Tablici 37. vidi se statistički značajna povezanost dijabetesa i obostranih kalcifikacija te da gotovo 82 % onih s dijabetesom ima obostrane kalcifikacije. Vide se i neke ranije opisivane korelacije rizičnih čimbenika te stenozе na CD-UZV-u. Tablica potvrđuje prethodno navedenu korelaciju moždanog udara i cerebrovaskularnih bolesti te pušenja i kroničnih vaskularnih lezija i dobi.



Tablica 35. Interkorelacija kalcifikacija, stupnja stenozе na UZV-u, rizičnih čimbenika, moždanog udara i kroničnih vaskularnih lezija na MR-u. Kod dihotomnih varijabli su prikazani point-biserijalni koeficijenti korelacije s kvantitativnim varijablama, odnosno Phi-koeficijenti asocijacije dviju dihotomnih varijabli.

1	1	2	3	4	5	6	7	8	9	10	11	12	13	14	15	16	17	18	19	20	21	22	23	24	
1	Spol <sup>a</sup>	1																							
2	Dob	-0,089	1																						
3	Tijelna težina (kg)	<b>,595**</b>	-0,119	1																					
4	BMI	0,222	-0,036	<b>,857**</b>	1																				
5	Hipertenzija	<b>,385**</b>	0,143	<b>,405**</b>	<b>,341**</b>	1																			
6	Dijabetes <sup>b</sup>	-0,051	0,065	0,233	<b>,357**</b>	<b>,272*</b>	1																		
7	Hiperlipidemija	-0,152	0,057	-0,012	0,036	<b>,246*</b>	0,160	1																	
8	KVB <sup>b</sup>	0,052	<b>,243*</b>	-0,077	-0,092	<b>,302*</b>	0,178	<b>,367**</b>	1																
9	CVB <sup>b</sup>	-0,101	0,075	-0,195	-0,183	-0,112	-0,051	-0,091	-0,017	1															
10	Pušenje <sup>b</sup>	0,071	<b>-,285*</b>	0,096	0,047	0,048	0,061	-0,039	0,044	0,133	1														
11	Fizička aktivnost <sup>b</sup>	0,112	-0,035	-0,080	-0,111	-0,083	0,064	0,035	-0,026	0,025	-0,096	1													
12	ACC stenoza	0,063	0,008	0,145	0,141	0,140	-0,074	-0,015	0,088	0,063	0,040	-0,175	1												
13	CD stenoza ACE dex <sup>c</sup>	-0,148	0,073	0,110	0,226	0,029	<b>,296*</b>	0,053	-0,129	0,152	-0,023	0,086	-0,036	1											
14	CD stenoza ACI dex <sup>c</sup>	0,152	-0,208	0,126	0,053	0,029	0,102	0,053	0,029	0,152	<b>,267*</b>	0,086	<b>,387**</b>	<b>,303*</b>	1										
15	CD stenoza ACC sin <sup>c</sup>	0,063	-0,147	0,204	0,235	0,140	0,162	-0,015	0,088	-0,120	0,040	0,070	<b>,485**</b>	<b>,387**</b>	<b>,387**</b>	1									
16	CD stenoza ACE sin <sup>c</sup>	-0,041	0,019	0,003	0,009	-0,050	0,063	-0,021	-0,012	<b>,352**</b>	0,058	0,101	-0,042	<b>,556**</b>	-0,042	1									
17	CD stenoza ACI sin <sup>c</sup>	0,071	0,015	0,117	0,178	0,078	<b>,249*</b>	0,019	0,011	0,071	0,127	0,000	-0,057	<b>,400**</b>	0,229	<b>,328**</b>	1								
18	Stenoza 30-50% <sup>b</sup>	0,029	-0,146	0,194	0,116	0,065	-0,012	0,073	-0,030	0,029	0,084	-0,103	-0,108	-0,134	-0,134	-0,156	-0,211	1							
19	Stenoza >50% <sup>b</sup>	0,032	0,075	0,148	0,205	0,112	0,137	0,002	0,090	0,199	0,061	-0,048	<b>,397**</b>	<b>,490**</b>	<b>,397**</b>	<b>,570**</b>	<b>,772**</b>	<b>-,273*</b>	1						
20	Ortopan kalk. D <sup>b</sup>	-0,005	0,079	-0,009	-0,017	0,213	0,130	0,150	0,084	0,143	0,128	-0,014	0,090	0,111	-0,061	0,090	-0,021	-0,058	0,099	0,034	1				
21	Ortopan kalk. L <sup>b</sup>	0,133	-0,082	0,179	0,161	<b>,320**</b>	0,164	-0,015	0,139	-0,006	0,063	-0,147	0,101	-0,037	0,124	0,101	0,004	0,196	0,155	0,164	<b>-,307**</b>	1			
22	Ortopan kalk. obostr. <sup>b</sup>	0,112	-0,007	0,149	0,128	<b>,456**</b>	<b>,251*</b>	0,110	0,190	0,112	0,160	-0,140	0,162	0,059	0,162	-0,014	0,124	0,217	0,172	<b>,553**</b>	<b>,623**</b>	1			
23	MR inzulit <sup>b</sup>	0,131	0,190	0,027	-0,046	0,110	0,215	-0,121	0,084	<b>,418**</b>	<b>,361**</b>	-0,110	-0,062	0,146	0,146	-0,062	0,105	0,180	-0,028	0,092	0,078	0,211	<b>,249**</b>	1	
24	MR kronične vask. lezije <sup>b</sup>	-0,215	<b>,541**</b>	-0,050	0,101	0,187	<b>,254*</b>	0,116	0,139	0,203	-0,004	0,040	0,101	0,124	-0,037	0,101	0,004	0,087	-0,134	0,164	0,091	0,028	0,099	0,211	1

\* p&lt;0,05; \*\* p&lt;0,01

a 0 označava ženski spol, a 1 označava muški spol.; b 0 označava odsustvo svojstva (0=ne), a 1 označava prisustvo svojstva (1=da); c 1 označava &lt;50%, a 2 označava &gt;50%.

Tablica 36. Odnos kalcifikacija na ortopantomogramu i hipertenzije.

	<b>Obostrano postojanje kalcifikacija</b>				<b>Fisherov test</b>
	Ne (samo jednostrano)		Da		
<b>Tlak</b>	N	%	N	%	p<0,001**
Ne	21	75,0	7	25,0	
Da	12	28,6	30	71,4	

\*\* p&lt;0,01

Tablica 37. Odnos kalcifikacija na ortopantomogramu i dijabetesa.

	<b>Obostrano postojanje kalcifikacija</b>				<b>Fisherov test</b>
	Ne (samo jednostrano)		Da		
<b>Dijabetes</b>	N	%	N	%	p=0,050*
Ne	31	52,5	28	47,5	
Da	2	18,2	9	81,8	

\* p&lt;0,05

## 5. RASPRAVA

Unilateralne ili bilateralne kalcifikacije u projekciji karotidnih arterija, radiomorfološki suspektne za kalcificirane aterosklerotske plakove, pronađene su na 99 ortopantomograma te je u našem istraživanju njihova prevalencija bila 7,95 %. Prethodno objavljeni radovi navode kalcificirane aterosklerotske plakove karotida na ortopantomogramima u 2 – 15 % opće populacije (42,60,61,62,63,69,80), što je u skladu s našim nalazom.

Broj pacijenata s obostranim kalcifikacijama na ortopantomogramima (N=37, 52,9 %) bio je minimalno veći od onih s jednostranim (N=33, 47,1 %). Nije bilo izražene predilekcije desne ili lijeve strane, što je u skladu s rezultatima Alvesa i suradnika (69). Sličnu raspodjelu kalcifikacija navode i Gonçaves i suradnici – oko 45 % jednostranih naspram 55 % obostranih kalcifikacija (80), dok su Johansson i suradnici te Griniatsos i suradnici imali gotovo dvije trećine bilateralnih kalcifikacija u svojim uzorcima (47,73). Kalcifikacije su uočene desno kod ukupno 55 ispitanika, a lijevo kod ukupno 52 ispitanika. Isključivo jednostrane kalcifikacije bile su češće desno (N=18, 25,7 %) nego lijevo (N=15, 21,4 %). Ertas i suradnici također su imali više kalcifikacija desno, no bez statistički značajne razlike (81). Pronađena je negativna korelacija između kalcifikacija na lijevoj i desnoj strani ( $p<0,01$ ). U našem uzorku, u kojem svi pacijenti imaju pozitivan nalaz kalcifikacija na ortopantomogramu, i češće obostrano, mala je vjerojatnost da postojanje kalcifikacije na jednoj strani smanjuje šansu za postojanje kalcifikacije kontralateralno. Naš bi se rezultat potencijalno mogao objasniti pojavom kalcifikacija prvo na jednoj, a potom i na drugoj strani, no u tom slučaju trebali bismo pratiti pacijente u više vremenskih točaka. Adams i suradnici u svojoj studiji analizirali su karotide *post mortem* kod kadavera starosti 48 do 90 godina te su dobili veliku simetričnost u volumenu kalcifikacija unutar aterosklerotskih plakova obostrano (82).

Svi pacijenti u našem istraživanju imali su ultrazvučno vidljive barem početne aterosklerotske promjene u najmanje jednoj arteriji. Od ukupno 420 pregledanih arterija aterosklerotski plakovi pronađeni su u njih 253 (60,3 %). Gotovo 50 % ih se nalazilo u unutarnjim karotidnim arterijama, a trećina u zajedničkim karotidnim arterijama, sukladno

najčešćim lokacijama za nastanak aterosklerotskih promjena karotida (28,29). Za prisutnost aterosklerotskog plaka na UZV-u u unutarnjim karotidnim arterijama obostrano postojala je statistički značajna povezanost s kalcifikacijama na ortopantomogramima ( $p < 0,01$ ). Gotovo 95 % onih s plakom na UZV-u u desnoj ACI imalo je i kalcifikaciju desno na ortopantomogramu, a postotak za lijevu stranu je još i veći – malo preko 98 %. Navedeno potvrđuje da kalcifikacije na ortopantomogramima u projekciji karotidnih arterija kod naših ispitanika zaista predstavljaju aterosklerotske plakove karotida.

Plakovi su na UZV-u većinom bili mješovite građe, bilateralni u 84,3 % slučajeva, bez predilekcije za ikoju stranu, što je u skladu s rezultatima Ertasa i suradnika te Adamsa i suradnika (81,82). Gotovo jednak postotak bilateralnih plakova (85 %) kao i mi navode Selwaness i suradnici, koji su u svojoj studiji analizirali MR karotida i MR angiografiju 2D TOF tehnikom snimanja na 1414 ispitanika. Kada su kod njihovih ispitanika plakovi bili samo na jednoj strani, bili su dvostruko češći lijevo (kod nas u 50,2 % slučajeva), dok su plakovi desno češće bili kalcificirani (83). U našoj smo studiji također imali nešto veći broj isključivo desnostranih kalcifikacija na ortopantomogramima (koje predstavljaju kalcificirane aterosklerotske plakove), što bi bilo sukladno zaključku navedene studije. Isto tako, naši rezultati pokazuju statistički značajnu povezanost plakova na UZV-u desne i lijeve zajedničke karotidne arterije ( $p < 0,01$ ), desne i lijeve vanjske ( $p < 0,01$ ) i unutarnje karotidne arterije ( $p < 0,05$ ) te zajedničke i unutarnje karotidne arterije lijevo ( $p < 0,01$ ), dok je i korelacija zajedničke i unutarnje karotide desno pozitivna, no statistički nesigifikantna. Iz toga se može zaključiti da plak u arteriji desno znači da je veća šansa i za plak kontralateralno, te da ako postoji plak u ACC, postoji i veća šansa za plak u ACI ipsilateralno. Howard i suradnici dobili su slične rezultate za mjerenje debljine intima-medija kompleksa karotida te navedeno objašnjavaju sistemnom prirodom aterosklerotske bolesti (84).

Klinički značajna stenoza od preko 50 % pronađena je kod 11 pacijenata na UZV-u (15,7 %), ukupno u 21 arteriji. Svi ostali ispitanici imali su stenozu manju od 50 % na CD-UZV-u, s tim da je gotovo trećina ispitanika imala stupanj stenozе od 30 do 50 %. Vrlo slične rezultate navode i Constantine i suradnici s 15,4 % bolesnika s kalcifikacijama i karotidnom

stenozom većom od 50 % (63). U nekoliko studija objavljeni su viši postotci pacijenata sa značajnom karotidnom stenozom. Friedlander i suradnici imali su stenozu >50 % na CD-UZV-u u 23 % asimptomatskih bolesnika s kalcificiranim karotidnim plakovima na ortopantomogramima (62), a Almog i suradnici u 50 % sonografski pregledanih arterija (42). Nasuprot tome, Johansson i suradnici navode značajnu stenozu kod samo 7 % bolesnika s pozitivnim kalcifikacijama na ortopantomogramu (47). U studijama u kojima su se ortopantomogrami snimali prije karotidne endarterektomije kod pacijenata s dokazanom značajnom karotidnom stenozom, postoci vidljivih kalcifikacija na ortopantomogramima bili su visoki. Griantsos i suradnici imali su pozitivne nalaze kalcifikacija na 70 % ortopantomograma (73), a Garoff i suradnici kod 84 % ispitanika (74).

Naše istraživanje nije pokazalo statistički značajnu korelaciju signifikantne stenozе karotida na CD-UZV-u i kalcifikacija na ortopantomogramima. S time se slažu rezultati istraživanja Johanssona i suradnika, no autori studije svejedno preporučuju praćenje i kliničku obradu muškaraca s kalcifikacijama na ortopantomogramima jer je kod njih prevalencija signifikantne stenozе bila statistički značajno viša nego kod žena (78). Bez obzira na to što navode nižu dijagnostičku vrijednost ortopantomograma za otkrivanje signifikantne stenozе karotida, Constantine i suradnici preporučuju kliničku obradu (simptomatskih i asimptomatskih) pacijenata s kalcifikacijama, s obzirom na to da po rezultatima njihova istraživanja svaki sedmi pacijent s vidljivom kalcifikacijom na ortopantomogramu ima signifikantnu stenozu (63). MacDonald i suradnici smatraju da značaj kalcificiranih plakova na ortopantomogramima ovisi o povijesti bolesti pacijenta (odnosno o rizičnim čimbenicima za moždani udar, osobito o hipertenziji) te da takve pacijente svakako treba uputiti na daljnju obradu, kao i sve simptomatske (85). Madden i suradnici ističu nisku senzitivnost ortopantomografije za detekciju karotidne stenozе (86), a više autora navodi da su kalcificirani aterosklerotski plakovi karotidnih arterija stabilniji u odnosu na nekalcificirane te će manje vjerojatno biti simptomatski, odnosno uzrokovati moždani udar (87,88,89). Naši rezultati nisu koherentni s onima Abecasisa i suradnika koji navode da pacijenti s kalcifikacijama imaju petnaest puta veći rizik za stenozu karotidne arterije visokog stupnja

(72), niti s istraživanjem Almoga i suradnika koji su potvrdili značajnu stenozu karotidnih arterija kod 50 % pregledanih krvnih žila asimptomatskih ispitanika (42).

Iz dostupne literature dosad nije bilo studija koje su korelirale kalcifikacije na ortopantomogramima i MR angiografiju niti kalcifikacije na ortopantomogramima s nalazom MR-a mozga.

U našem istraživanju nije bilo statistički značajnih razlika u opservacijama stenozе MRA-om i CD-UZV-om, odnosno postojalo je visoko slaganje dviju metoda. Očekivano, kao ni za obojeni dopler, statistički značajna povezanost stenozе >50 % na MRA-u i kalcifikacija na ortopantomogramima nije dokazana. S obzirom na to da je ulazni kriterij uključivanja ispitanika u studiju bila prisutnost kalcifikacija na ortopantomogramu, a kalcificirane krvne žile smanjuju osjetljivost obojenom dopleru zbog odbijanja ultrazvučnih valova, ili mu čak onemogućuju prikaz protoka, MRA je korišten kao svojevrsna kontrola, neosjetljiva na kalcifikacije. U našoj studiji korišten je MRA 2D TOF jer, kao ni UZV, ne rabi ionizirajuće zračenje i ne zahtijeva iv. davanje kontrastnog sredstva. Konkomitantno korištenje TOF MRA-a i CD-UZV-a rezultira vrlo velikom osjetljivošću za dijagnostiku stenozе od 70 – 99 %, čak do 99 % uz specifičnost od 91 % (48). Klinički značajna stenozа preko 50 % pronađena je kod 7 pacijenata na MRA-u (10 %), u 13 krvnih žila. Kod četvero pacijenta signifikantna stenozа na MRA-u nije dokazana u svim arterijama kao i na CD-UZV-u, no kod svih njih bila je riječ o graničnoj stenozі na MRA-u (40 – 50 %) u arterijama u kojima je na CD-UZV-u bila vidljiva stenozа preko 50 %. Kao i u studiji Selwaness i suradnika, stupanj stenozе lijevo i desno bio je podjednak (83).

Više autora navodi da MR angiografija ima tendenciju precijeniti stupanj stenozе, osobito kod stenozа viših stupnjeva (9,41,90,91). MRA 2D i 3D TOF tehnikom snimanja zasniva se na prikazu protoka krvi te je jedno od objašnjenja za gore navedenu tendenciju stoga slabiji prikaz nelaminarnog protoka koji se pojavljuje s porastom stupnja stenozе, kao i slabija mogućnost prikaza sporijeg protoka te protoka u tortuotičnim krvnim žilama. U našem istraživanju MRA je pokazao nešto manji broj signifikantnih stenozа u odnosu na CD-UZV, iako je sveukupna podudarnost nalaza bila visoka. Navedeno bi se moglo objasniti

činjenicom da MRA 2D TOF ima manju prostornu rezoluciju u odnosu na MRA 3D TOF i MRA uz primjenu kontrastnog sredstva te najnižu osjetljivost od tih triju metoda (uz visoku specifičnost) (41,51).

Nadalje, na dijelu pregleda bili su prisutni artefakti na MRA 2D TOF sekvenci. Snimanje je trajalo preko 20 minuta, pri čemu pacijent mora biti potpuno miran, a MRA je bio posljednja sekvenca u protokolu, što objašnjava najveći broj artefakata pomicanja na njoj. Isto tako, MR prikaz arterija na vratu podložan je artefaktima disanja i gutanja zbog bliskog kontakta s respiratornim i probavnim sustavom te artefaktima pulzacija samih arterija.

Od naših ispitanika anamnestički su prikupljeni sociodemografski podaci i podaci o rizičnim čimbenicima za moždani udar.

Dob je poznati rizični faktor za aterosklerozu i moždani udar. U našu studiju bili su uključeni ispitanici od 49 do 80 godina, uz prosječnu dob od 65,64 godine. Ardakani i suradnici u svojoj studiji imali su prevalenciju kalcifikacija na ortopantomogramima od gotovo 30 % kod osoba starijih od 50 godina, dok je prevalencija u mlađim životnim skupinama bila manja od 5 % (92). Johansson i suradnici navode prosječnu dob ispitanika s kalcifikacijama od 66,9 godina, a onih bez od 49,8 godina (78). Studija Griniatsosa i suradnika također je imala nižu prosječnu dob osoba bez kalcifikacija na ortopantomogramima u odnosu na one na čijim su ortopantomogramima one bile prisutne, no razlika nije bila statistički značajna (73). Činjenicu da prevalencija kalcificiranih aterosklerotskih plakova karotidnih arterija raste s dobi potvrđuje više autora (47,69,72,93,86,94).

U našem istraživanju sudjelovao je veći broj žena s kalcifikacijama u projekciji karotidnih arterija na ortopantomogramima (N=47, 67,1 %) u odnosu na muškarce (N=23, 32,9 %). Bayer i suradnici (95) imali su sličan postotak bolesnica s kalcifikatima na ortopantomogramima – 64,8 % (80), kao i Agacayak i suradnici – 66,7 % (96), dok su studije Barone-Dorado i suradnika (67) te Tamure i suradnika (97) imale prevalenciju kalcifikacija kod više od 75 % žena u svojim uzorcima. U svom preglednom članku, Alves i suradnici također potvrđuju ovaj nalaz (69). S druge strane, Ahmed i suradnici navode kako su kalcifikacije aterosklerotskih plakova karotidnih arterija češće kod muškaraca (93). Unatoč

tome, muški je spol nezavisni čimbenik rizika za razvoj ateroskleroze. Song i suradnici u svom pregledom članku iz 2020. godine ističu kako su aterosklerotski plakovi karotida češći kod muškaraca u svim dobnim skupinama. Primjerice, u dobnj skupini preko 75 godina procjenjuju njihovu prisutnost kod gotovo 70 % osoba muškog spola, naspram 54 % žena (98), a slične rezultate dobili su i Prati i suradnici (99). Moguće objašnjenje za veći broj žena u našem uzorku jest činjenica da su naši ispitanici probrani iz uzorka dentalnih pacijenata. Poznato je da žene imaju pozitivniji stav prema oralnom zdravlju i odlasku stomatologu i da su muškarci skloniji zapostavljanju oralnog zdravlja i rjeđim posjetama stomatologu (100).

Abreu i suradnici u svojoj su studiji objavili da čak 71 % pretilih osoba ima kalcifikacije u projekciji karotida na ortopantomogramima (66), a u istraživanju Ertasa i suradnika 51 % ispitanika (81). Prosječna tjelesna težina naših ispitanika bila je 79,3 kg, a indeks tjelesne mase (BMI) 27,93, što spada u prekomjernu tjelesnu težinu (101) koju u Republici Hrvatskoj ima preko 65 % populacije starije od 50 godina (102). Naši ispitanici s najmanjim stupnjem stenoze (ispod 30 %) imali su statistički značajno nižu tjelesnu težinu u odnosu na one s višim stupnjem stenoze. Medijan njihove težine bio je 71 kg u odnosu na 80 kg, odnosno 85 kg, u skupinama sa stenozom 30 – 50 %, odnosno stenozom preko 50 %. Povećani BMI faktor je rizika za aterosklerozu i koronarnu bolest, no više istraživanja dovodi u pitanje povezanost povećanog BMI-ja i aterosklerotskih promjena karotidnih arterija (94,103,104). U našoj studiji povezanost BMI-ja i kalcifikacija na ortopantomogramu te plakova i stenoze u karotidnim arterijama na UZV-u nije dokazana, što je u skladu s rezultatima Abecasis i suradnika, koji su dobili negativnu signifikantnu korelaciju pretilosti i kalcificiranih plakova (72), te Del Brutta i suradnika koji su naveli inverzni odnos povećanog BMI-ja i kalcifikacije na karotidama (105).

Najučestaliji čimbenik rizika za moždani udar kod naših ispitanika bio je povišeni krvni tlak koji je bio prisutan kod njih 60 %. Slična prevalencija hipertenzije kod osoba s kalcifikacijama na ortopantomogramima objavljena je u studiji Abecasisa i suradnika 2014. te Constantine i suradnika 2018. godine. Abecasis i suradnici pokazali su pet puta veću vjerojatnost za razvoj ateromatoznih plakova bolesnika s hipertenzijom u odnosu na one bez povišenog krvnog tlaka (72). Barona-Dorado i suradnici navode da je hipertenzija dvostruko



češća kod pacijenata s vidljivim kalcifikacijama u odnosu na one bez njih (67), a Ertas i suradnici ističu značajnu povezanost hipertenzije i pacijenata s kalcifikacijama na ortopantomogramima (81), što je u skladu s našim rezultatima ( $p < 0,01$ ). Hipertenzija je u studiji Constantine i suradnika bila značajno povezana sa stenozom karotidnih arterija od preko 50 % (63), nasuprot našim rezultatima. U studiji Cohena i suradnika hipertenzija je bila drugi najučestaliji faktor rizika prisutan u više od polovice pacijenata s kalcifikacijama na ortopantomogramima, odmah nakon pušenja (61).

Drugi najčešći čimbenik rizika za aterosklerozu i moždani udar u našem uzorku bila je hiperlipidemija, koju je imalo 54,3 % ispitanika. Constantine i suradnici u svojoj studiji imali su prevalenciju hiperkolesterolemije u svom uzorku od 59,2 %, no ona nije bila značajni prediktor stenoze karotidne arterije veće od 50 % (63), što je u skladu s našim rezultatima. S druge strane, značajnu povezanost hiperlipidemije, odnosno hiperkolesterolemije i kalcifikacija na ortopantomogramima dokazali su te Ertas i suradnici (81) i Kumagai i suradnici (106). U studiji Cohena i suradnika hiperlipidemija je bila treći najčešći čimbenik vaskularnog rizika, prisutna u oko trećine ispitanika (61).

Dijabetes je imalo gotovo 16 % naših ispitanika. Postojala je značajna povezanost s (obostranim) kalcifikacijama na ortopantomogramu ( $p < 0,05$ ) te također slaba korelacija između dijabetesa i značajne stenoze vanjske karotide desno i unutarnje karotide lijevo, no povezanost stupnja stenoze na CD-UZV-u i dijabetesa prema Fisherovu testu nije dokazana. Sličnu prevalenciju dijabetesa među ispitanicima imali su i Constantine i suradnici (62), a nešto manju od 10 % Johansson i suradnici (47), no kao ni mi, ni jedna od tih dviju studija nije pronašla statistički značajnu povezanost dijabetesa sa značajnom stenozom karotide. Isti zaključak imali su i Ertas i suradnici u svojem istraživanju (81). Suprotno tome, u studiji Barona-Dorado i suradnika dijabetes je bio tri puta češći kod ispitanika s kalcifikacijama u odnosu na kontrolnu skupinu (67). Nešto veću prevalenciju dijabetesa u uzorku – 22,5 %, imali su Cohen i suradnici (61). Friedlander i suradnici navode kalcifikacije na ortopantomogramima u preko 20 % pacijenata s dijabetesom, dok je u kontrolnoj skupini taj postotak bio samo 4 % (64). Značajnu povezanost s kalcifikacijama na ortopantomogramu i dijabetesom dobili su i Kumagai i suradnici (106).

Griniatsos i suradnici, pak, imali su statistički nižu incidenciju dijabetesa u grupi s kalcifikacijama na ortopantomogramu (73).

Pušenje je značajan čimbenik rizika za razvoj ateroskleroze i moždanog udara. Gotovo 40 % ispitanika u našem uzorku puši, a još 10 % bivši su pušači. U našem uzorku postojala je pozitivna korelacija pušenja i kalcifikacija na ortopantomogramu, no ona nije bila statistički značajna. Značajnu korelaciju između broja godina pušenja i karotidnih plakova naveli su Abecasis i suradnici te Kumagai suradnici u prethodnim studijama (65,72,106). Johansson i suradnici imali su značajno veću prevalenciju pušača (19 %) među osobama sa značajnom stenozom karotidnih arterija, u odnosu na 4 % pušača u skupini bez signifikantne stenozе (47). U našoj studiji značajna povezanost stupnja stenozе i pušenja nije dokazana, a premda je ona u tablici interkorelacija vidljiva za značajnu stenozu u desnoj unutarnjoj karotidnoj arteriji ( $p < 0,05$ ), u uzorku je samo troje takvih ispitanika, tako da je to premala opservacija varijable da bi se toj povezanosti pridodao značaj. Cohen i suradnici navode pušenje kao najčešći vaskularni faktor rizika, s učestalošću od preko 50 % u svojem uzroku (61). U studiji Ertasa i suradnika oko 25 % ispitanika bili su pušači i postojala je pozitivna korelacija s prisutnošću kalcificiranog plaka na ortopantomogramu i pušenja (81), dok u studiji Constantine i suradnika te Griniatsosa i suradnika signifikantna povezanost pušenja i kalcificiranog plaka nije dokazana (63,73), što je sukladno i našim rezultatima. Rezultati studije Jija i suradnika pokazuju da je pušenje signifikantno povezano s aterosklerotskim plakovima u ekstrakranijalnom dijelu karotidnih arterija, a rizik za razvoj plaka rastao je s duljinom pušačkog staža i količinom popušanih cigareta na dan (107).

Velik broj ispitanika naveo je da su fizički aktivni (85,7 %). Redovita tjelesna aktivnost zaštitni je čimbenik za vaskularne bolesti (108) te je obrnuto proporcionalna stvaranju karotidnog plaka, osobito u bolesnika s povećanim vaskularnim rizikom (109,110). Veiga Abecasis i suradnici navode da osobe koje nisu fizički aktivne imaju gotovo dva puta veću šansu za kalcificirani aterosklerotski plak na ortopantomogramu (65). Fizička aktivnost u našem istraživanju negativno je korelirala s kalcifikacijama na ortopantomogramima, no korelacija nije bila statistički značajna, kao i u studiji Helmija i suradnika (94). Nije bilo statistički značajne korelacije fizičke aktivnosti i stupnja stenozе na CD-UZV-u, što je u

skladu s preglednim člankom Kadaglou i suradnika koji navode da većina studija dovode u svezu fizičku neaktivnost i povećan intima-medija promjer, no povezanost s daljnjom progresijom aterosklerotskih promjena inkonzistentna je (111).

Kardiovaskularne bolesti imalo je nešto više od 27 % ispitanika u našem istraživanju, a povezanost s kalcifikacijama na ortopantomogramima i plakovima te signifikantnom stenozom u karotidnim arterijama nije dokazana. Constantine i suradnici također nisu imali statistički značajnu povezanost pacijenata s ishemijskom bolesti srca i kalcifikacija na ortopantomogramima (63). S druge strane, Cohen i suradnici imali su oko 18 % pacijenata s prethodnim infarktom miokarda i anginom pectoris među pacijentima s kalcifikacijama na ortopantomogramima (61), a signifikantnu povezanost kardiovaskularnih bolesti i plaka na ortopantomogramu navode i Ertas i suradnici (81). Johansson i suradnici imali su signifikantno veću prevalenciju kardiovaskularnih bolesti kod pacijenata sa stenozom većom od 50 % (od 16 % u odnosu na 1,5 % kod onih bez signifikantne stenozе) (47). U svojem preglednom članku Alves i suradnici navode da su kalcifikacije na ortopantomogramima značajan marker budućeg kardiovaskularnog ili cerebrovaskularnog zbivanja (69).

Naša studija potvrdila je povezanost muškog spola i tjelesne težine te hipertenzije ( $p < 0,01$ ), hipertenzije i tjelesne težine te indeksa tjelesne mase ( $p < 0,01$ ), hipertenzije i dijabetesa, hiperlipidemije i kardiovaskularnih bolesti ( $p < 0,05$ ), kardiovaskularnih bolesti i hiperlipidemije ( $p < 0,01$ ), kardiovaskularnih bolesti i dobi ( $p < 0,05$ ) te indeksa tjelesne mase i dijabetesa ( $p < 0,01$ ).

Cerebrovaskularnu bolest imalo je preko 30 % naših ispitanika, a moždani udar 11,4 % ( $N=8$ ) pacijenata u našem uzorku. Cerebrovaskularna bolest, starija životna dob i pušenje poznati su čimbenici rizika za moždani udar, što potvrđuju i naši rezultati. Postojala je značajna korelacija između postojeće cerebrovaskularne bolesti i moždanog udara te kroničnih vaskularnih lezija ( $p < 0,01$ ) te pušenja i moždanog udara ( $p < 0,01$ ). Ispitanici s moždanim udarom bili su prosječno oko pet godina stariji od onih bez prethodnog moždanog udara ( $p < 0,05$ ). Ove rezultate potvrđuju Kumagai i suradnici te Boehme i suradnici (106,112). O povezanosti moždanog udara i kalcifikacija karotidnih arterija vidljivih na

ortopantomogramima raspravljalo je više autora (61,63,72,73,77,97). Kumagai i suradnici navode veću učestalost kalcifikacija na ortopantomogramima osoba koje su imale moždani udar (106), dok Barona-Dorado u svojoj studiji navodi da je prethodni cerebrovaskularni incident bio čak devet puta češći kod osoba s kalcifikatima (67). U retrospektivnoj studiji Cohen i sur. pokazali su da je 34 % bolesnika s kalcifikatima u projekciji karotidnih arterija na ortopantomogramima razvilo infarkt miokarda ili moždani udar u razdoblju od 3,5 godine nakon snimanja (61). Freidlander i sur. navode da osobe s kalcificiranim karotidnim ateromima imaju veći rizik od ozbiljnijih vaskularnih događaja u budućnosti (113). Naši rezultati pokazuju statistički značajnu povezanost obostranih kalcifikacija na ortopantomogramima i moždanog udara ( $p < 0,05$ ) u tablicama interkorelacija, dok Fisherov test nije pokazao statistički značajnu povezanost, iako je ona bila rubna ( $p = 0,058$ ). Ova razlika u rezultatima testa može se objasniti veličinom uzorka. Sa stupnjem stenozе karotidne arterije, raste i rizik za ipsilateralni moždani udar, a najviši je nakon 70 % (9,114,115). Lu i suradnici navode da stenozа karotidne arterije od 50 % dvostruko povećava rizik za moždani udar (115). Nasuprot tome, mnogi pacijenti s preboljenim moždanim udarom imaju male ili umjerene aterosklerotske plakove karotidnih arterija, što znači da embolizacija ne nastaje nužno od lezija koje dovode do hemodinamski značajnih promjena protoka (29,70). U našoj studiji signifikantnu stenozu karotidnih arterija imalo je samo dvoje ispitanika s moždanim udarom, dok su ostali ispitanici s preboljenim moždanim udarom imali manje stupnjeve stenozе.

Hipertenzija, dijabetes i hiperlipidemija poznati su rizični čimbenici za moždani udar, što potvrđuju brojne studije (2,43,63,64,72,106,112). U našoj studiji postojala je pozitivna povezanost moždanog udara i navedenih rizičnih čimbenika, no nije bila statistički značajna.

Prevalencija hiperintenziteta bijele tvari, odnosno kroničnih mikrovaskularnih lezija kod osoba s moždanim udarom jest 67 – 98 % (116,117), no postoje oprečna stajališta o njihovoj povezanosti s moždanim udarom (118,119), s obzirom na njihovu visoku učestalost u starijoj općoj populaciji (120,116). U našoj studiji ukupan broj ispitanika s moždanim udarom u uzorku bio je malen ( $N=8$ ), no svi ispitanici s moždanim udarom imali su i kronične

vaskularne lezije. Lezije su preko 60 % bile lezije Fazekas tip 2 i 3. Statistički signifikantna povezanost moždanog udara i kroničnih vaskularnih lezija nije dokazana.

Znakove kroničnih mikrovaskularnih lezija mozga imao je velik broj ispitanika u uzorku (N=52, 74,3 %). Pojavnost i broj kroničnih vaskularnih lezija raste s dobi (9,121), čemu u prilog govore i naši rezultati. Naši ispitanici s kroničnim vaskularnim lezijama bili su prosječno 10 godina stariji ( $p < 0,01$ ) od onih bez njih. U našoj studiji p vrijednost za dijabetes bila je na rubu statistički značajnog prema Fisherovu testu, a prema tablici korelacija postoji statistički značajna, no relativno slaba pozitivna povezanost s kroničnim mikrovaskularnim lezijama ( $p < 0,05$ ). U literaturi postoje oprečna stajališta vezana za dijabetes i kronične vaskularne lezije (122), osobito kod osoba mlađe životne dobi i dijabetesa tip 1 (123), no većina autora podupire pozitivnu korelaciju ovih dvaju entiteta (9), osobito kad se govori o dijabetesu tip 2 (124). Hipertenzija je vrlo važan čimbenik rizika za bolest malih krvnih žila (9,125), a u našem ispitivanju povezanost je bila pozitivna, no ne i statistički značajna. Većina naših ispitanika s hipertenzijom navela je da redovito uzimaju antihipertenzivnu terapiju i postižu dobru kontrolu krvnog tlaka te je to mogući razlog za naše rezultate. Vjerojatno iz istog razloga (redovitog uzimanja statina) nije dokazana statistički značajna povezanost ni s hiperlipidemijom. Prevalencija kroničnih mikrovaskularnih lezija u mozgu pozitivno korelira s prisustvom aterosklerotskih plakova karotida (126) te raste s višim stupnjem stenoze (114,115,127). Kronične vaskularne lezije nisu statistički značajno korelirale sa stupnjem stenoze karotidnih arterija u našoj studiji ni s kalcifikacijama na ortopantomogramima. Xueying i suradnici nisu dokazali korelaciju leukoarioze i pretkliničke stenoze karotida (128), što je sukladno našim rezultatima, s obzirom na to da smo imali gotovo dvostruko veći broj pacijenata sa stenozom od 30 do 50 % u odnosu na one s višim stupnjevima stenoze. Iz dostupne literature, dosad nije bilo studija koje su korelirale kronične mikrovaskularne lezije i kalcifikacije na ortopantomogramima. Za dokazivanje povezanosti kroničnih mikrovaskularnih lezija i kalcifikacija na ortopantomogramima bilo bi potrebno imati kontrolnu skupinu s ispitanicima bez kalcifikacija na ortopantomogramima. Nadalje, prosječna dob ispitanika bila je preko 65 godina, u čijoj se dobnoj skupini kronične vaskularne lezije očekuju kod preko 60 %

populacije (121). U našem uzorku gotovo 75 % kroničnih vaskularnih lezija klasificirano je kao Fazekas 1, odnosno kao početni stupanj bolesti malih krvnih žila mozga, što može govoriti u prilog njihovu prisustvu zbog same dobi bolesnika.

Studija ima nekoliko ograničenja. Ukupno je u istraživanje uključeno 70 ispitanika s unilateralnim ili bilateralnim kalcifikacijama u projekciji karotidnih arterija na ortopantomogramu. Kontrolna skupina nije predviđena jer odsustvo kalcifikacija na ortopantomogramu nije obuhvaćeno ovim istraživanjem. Broj ispitanika bio je dovoljan da se provedu statistički testovi, no pojedine ispitivane epidemiološke varijable imao je mali broj ispitanika u uzorku, što je mogući razlog za diskrepanciju u rezultatima pojedinih provedenih statističkih testova. Uzorak čine pacijenti koji su snimali ortopantomograme zbog dentalnih indikacija te rezultati nužno nisu reproducibilni na cijelu populaciju. U uzorku je veći udio žena u odnosu na muškarce, a s obzirom na to i ukupna tjelesna težina i visina te BMI niži su od prosječnih u populaciji. Najmlađa osoba u uzorku imala je 49 godina, a prosječna dob bila je preko 65 godina, što je više u odnosu na prosječnu dob u populaciji, iako je dobna distribucija u uzorku bila normalna. Osim toga, sudjelovanje u istraživanju bilo je dobrovoljno te dio pacijenata koji su bili teže bolesni i pokretni (moguće oni s izraženijim kardiovaskularnim i cerebrovaskularnim bolestima) nisu bili skloni dolasku u bolnicu i dodatnim dijagnostičkim testovima.

## 6. ZAKLJUČAK

Ciljevi istraživanja bili su istražiti vrijednost prisutnosti kalcifikacija u projekciji karotidnih arterija na ortopantomogramu u otkrivanju stupnja stenozе na obojenom dopler ultrazvuku (CD-UZV) i MR angiografiji karotidnih arterija, analizirati odnos čimbenika rizika za moždani udar, kalcifikacija u projekciji karotidnih arterija na ortopantomogramu i stupnja karotidne stenozе te odrediti učestalost prikupljenih sociodemografskih obilježja, navika i dosadašnjih cerebrovaskularnih/kardiovaskularnih bolesti ispitanika s kalcifikacijama u projekciji karotidnih arterija na ortopantomogramu.

Studija je obuhvatila 70 ispitanika s ortopantomogramima na kojima su uočene jednostrane ili obostrane kalcifikacije u projekciji karotidnih arterija, radiomorfološki suspektne za kalcificirane aterosklerotske plakove. Svi ortopantomogrami bili su snimljeni zbog dentalnih indikacija. Predilekcije kalcifikacija lijevo ili desno nije bilo, a kalcifikacije su u preko polovice sudionika bile obostrane.

Svi sudionici istraživanja imali su ultrazvučno vidljive barem početne aterosklerotske promjene u najmanje jednoj karotidnoj arteriji, a aterosklerotski plakovi pronađeni su kod njih 60 %. Aterosklerotske promjene u gotovo 85 % slučajeva bile su bilateralne.

Klinički značajna stenozа (>50 %) pronađena je ultrazvučnim pregledom u gotovo 16 % ispitanika, odnosno u 10 % ispitanika MR angiografijom. Ostali ispitanici imali su stenozu manju od 50 %, s tim da je gotovo trećina njih imala stenozu veću od 30 %. Postojalo je visoko slaganje u opservacijama stenozе između dviju slikovnih dijagnostičkih metoda, bez statistički značajnih razlika.

Naše istraživanje nije pokazalo statistički značajnu korelaciju signifikantne stenozе (>50 %) karotida na obojenom dopler ultrazvuku i MR angiografiji s kalcifikacijama na ortopantomogramima. Stoga naša hipoteza da prisutnost kalcifikacija na ortopantomogramu u projekciji karotidnih arterija ukazuje na stenozu karotidnih arterija na obojenom dopler ultrazvuku i MR angiografiji nije dokazana.

U našem uzorku preko 70 % pacijenata s obostranim kalcifikacijama imalo je povišen krvni tlak ( $p < 0,01$ ), a preko 80 % njih dijabetes ( $p < 0,05$ ). S ostalim rizičnim vaskularnim čimbenicima korelacija kalcifikacija na ortopantomogramu u projekciji karotida bila je pozitivna, no ne i statistički značajna. Fizička aktivnost pokazala je statistički nesignifikantnu negativnu povezanost s kalcifikacijama na ortopantomogramu. Sudionici istraživanja s najnižim stupnjevima stenozе (<30 %) imali su gotovo 10 kg manju tjelesnu težinu od ispitanika s višim stupnjevima stenozе. Povezanost stupnja stenozе i kalcifikacija u projekciji karotidnih arterija na ortopantomogramu nije bila statistički značajna, kao ni korelacija stupnja stenozе i preostalih anamnestički prikupljenih epidemioloških podataka o ispitanicima.

Naše istraživanje potvrdilo je povezanost muškog spola i tjelesne težine ( $p < 0,01$ ), muškog spola i povišenog krvnog tlaka ( $p < 0,01$ ), hipertenzije i tjelesne težine te indeksa tjelesne mase ( $p < 0,01$ ), povišenog krvnog tlaka i dijabetesa, hiperlipidemije i kardiovaskularnih bolesti ( $p < 0,05$ ), kardiovaskularnih bolesti i hiperlipidemije ( $p < 0,01$ ), kardiovaskularnih bolesti i dobi ( $p < 0,05$ ) te indeksa tjelesne mase i dijabetesa ( $p < 0,01$ ).

Prosječna dob naših ispitanika bila je preko 65 godina, a gotovo dvije trećine uzorka činile su žene. Najučestaliji čimbenici rizika za moždani udar bile su hipertenzija s prevalencijom od 60 % i hiperlipidemija, koju je imalo preko polovice ispitanika. Dijabetes je imalo preko 15 % sudionika u istraživanju, a trećina pacijenata kardiovaskularne i cerebrovaskularne bolesti. Preko 40 % ispitanika su pušači, a još 10 % bivši pušači. Više od 85 % ispitanika bilo je fizički aktivno.

Postojala je pozitivna korelacija moždanog udara i obostranih kalcifikacija u projekciji karotidnih arterija na ortopantomogramima ( $p < 0,05$ ), a ispitanici s moždanim udarom bili su otprilike pet godina stariji od onih bez prethodnog moždanog udara ( $p < 0,05$ ). Dokazana je statistički značajna povezanost cerebrovaskularnih bolesti i moždanog udara ( $p < 0,01$ ), kao i pušenja i moždanog udara ( $p < 0,05$ ), s gotovo 26 % pušača u uzorku s moždanim udarom, naspram 2,3 % nepušača. Povezanost s ostalim rizičnim čimbenicima za moždani udar u našem uzorku bila je pozitivna, no statistički nesignifikantna. Svi ispitanici s



moždanim udarom imali su znakove kroničnih mikrovaskularnih lezija. Velik broj ispitanika imao je znakove bolesti malih krvnih žila mozga (gotovo 75 %) te su oni s mikrovaskularnim lezijama bili prosječno 10 godina stariji od onih bez njih ( $p < 0,01$ ).

Premda je klinički značajnu stenozu karotidnih arterija imao relativno mali broj ispitanika ( $N=11$ ), gotovo 30 % njih imalo je subkliničke stupnjeve stenozе ( $N=20$ ), što znači da je skoro polovica sudionika studije imala stenozu karotida od 30 i više posto. Iako stenozе viših stupnjeva (osobito iznad 70 %) značajno povećavaju rizik za cerebrovaskularni inzulit, 75 % ispitanika s preboljenim moždanim udarom u našem uzorku nije imalo klinički značajnu stenozu karotidnih arterija, što podupire činjenicu da moždani udar nije nužno porijekla aterosklerotskih promjena koje dovode do hemodinamski značajnih promjena protoka unutar krvne žile. Također, ateroskleroza kronična je sistemna bolest s najčešće dugotrajnim asimptomatskim periodom, koja se obično otkriva u uznapredovalom stadiju. Aterosklerotske promjene karotida povezane su s povećanim rizikom od tranzitornih ishemijskih ataka i moždanog udara, koji sa sobom često nosi trajne zdravstvene, ali i psiho-socio-ekonomske posljedice. Svi aterosklerotski plakovi nisu kalcificirani i kalcificiranost plaka ne znači nužno klinički značajnu bolest, no svakako sugerira ateroskleroza u podlozi. Prema našim rezultatima, svaki šesti do sedmi pacijent s kalcifikacijama u projekciji karotida na ortopantomogramu ima signifikantnu stenozu karotidne arterije, a svaki treći do četvrti ima početni stupanj stenozе.

Ortopantomogrami zbog svojih širokih indikacija spadaju u najčešće korištene radiološke metode u dentalnoj medicini. Osim gornjeg i donjeg zubnog niza i čeljusti, temporomandibularnih zglobova te maksilarnih sinusa koji se analiziraju na ortopantomogramima u svakodnevnoj dentalnoj praksi, u analizu je potrebno uključiti i područje projekcije karotidnih arterija. Na temelju rezultata ovog istraživanja preporuka je, u slučaju nalaza jednostranih ili obostranih kalcifikacija u projekciji karotida, osobito uz istovremenu zastupljenost ili izlaganje rizičnim čimbenicima za moždani udar, takve pacijente uputiti na slikovnu obradu karotidnih arterija. Tako bi se eventualne aterosklerotske promjene dijagnosticirale na vrijeme, kontrolnim pregledima pratile bi se u dinamici, a time bi se i pravovremeno prevenirao nastanak mogućih trajnih neuroloških

posljedica, odnosno moždanog udara. Istraživanje nije potvrdilo hipotezu da pacijenti s kalcifikacijama na ortopantomogramu u projekciji karotida imaju već razvijenu i uznapredovalu aterosklerotsku bolest krvnih žila i time povišeni rizik za moždani udar, ali je naglasilo značaj njihove detekcije za rano otkrivanje aterosklerotskih promjena karotidnih arterija, a samim time i doprinijelo pravovremenoj prevenciji moždanog udara.

## 7. LITERATURA

1. GBD 2019 Stroke Collaborators. Global, regional, and national burden of stroke and its risk factors, 1990–2019: a systematic analysis for the Global Burden of Disease Study 2019. *Lancet Neurol.* 2021;20(10):795–820.
2. GBD 2016 Stroke Collaborators. Global, regional, and national burden of stroke 1990–2016: a systematic analysis for the Global Burden of Disease Study 2016. *Lancet Neurol.* 2019;18(5):439–458.
3. Wafa HA, Wolfe CDA, Emmett E, Roth GA, Johnson CO, Wang Y. Burden of Stroke in Europe Thirty-Year Projections of Incidence, Prevalence, Deaths, and Disability-Adjusted Life Years. *Stroke.* 2020;51(8):2318–2427.
4. Kralj V. Hrvatski dan moždanog udara – 21.6.2021. [Online]. Zagreb: Hrvatski zavod za javno zdravstvo; 2021 [pristupljeno 09. 3. 2022]. Dostupno na: <https://www.hzjz.hr/sluzba-epidemiologija-prevencija-nezaraznih-bolesti/hrvatski-dan-mozdanog-udara-21-6-2021/>.
5. King's College London for the SAFE (Stroke Alliance for Europe). The burden of stroke in Europe. Stroke Alliance for Europe. 2017.
6. Truelsen T, Begg S, Mathers C. The global burden of cerebrovascular disease. *WHO Int.* 2006.
7. Ćorić T, Erceg M, Miler Knežević M, Čukelj P. Izvješće o umrlim osobama u Hrvatskoj u 2017. godini. Zagreb: Hrvatski zavod za javno zdravstvo, Služba za epidemiologiju i prevenciju kroničnih nezaraznih bolesti; 2018.
8. WHO MONICA Project Investigators. The World Health Organization MONICA Project (Monitoring trends and determinants in cardiovascular disease. *J Clin Epidemiol.* 1988;41:105–114.

9. Osborn A, Hedlund G, Salzman K. Nontraumatic hemorrhage and vascular lesions. In Osborn A, Hedlund G, Salzman K: *Osborn's brain: imaging, pathology, and anatomy*. 2nd ed. Philadelphia: Elsevier; 2018. p. 93–323.
10. Reiner Ž. Ateroskleroza. In Vrhovac B. *Interna medicina*. 3rd ed. Zagreb: Naklada Ljevak; 2003. p. 584–589.
11. Margaret KH. Influence of age and health behaviors on stroke risk: lessons from longitudinal studies. *J Am Geriatr Soc*. 2011 Oct;58(2):S325–S328.
12. Kissela BM, Khoury JC, Alwell K. Age at stroke: temporal trends in stroke incidence in a large, biracial population. *Neurology*. 2012;79(17):1781–1787.
13. Vyas MV, Silver FL, Austin PC, Yu AYY, Pequeno P, Fang J, Laupacis A, Kapral MK. Stroke incidence by sex across the lifespan. *Stroke*. 2021 Feb;52(2):447–451.
14. Peters SAE, Carcel C, Millett ERC, Woodward M. Sex differences in the association between major risk factors and the risk of stroke in the UK Biobank cohort study. *Neurology*. 2020 Nov;95(20):e2715–e2726.
15. Meirhaeghe A, Cottel D, Cousin B, Marecaux N, Amouyel P, Dallongeville J. Sex differences in stroke attack, incidence and mortality rates in northern France. *J Stroke Cerebrovasc Dis*. 2018 Feb;27(5):1368–1374.
16. Leppert MH, Ho PM, Burke J, et al. Young Women Had More Strokes Than Young Men in a Large, United States Claims Sample. *Stroke*. 2020 Nov;51(11):3352–2255.
17. Eastern Stroke and Coronary Heart Disease Collaborative Group. Blood pressure, cholesterol, and stroke in eastern Asia. *Lancet*. 1998;352:1801–1807.
18. Singh RF, Suh IF, Singh VF, Chaithiraphan SF, Laothavorn PF, Sy RF et al. Hypertension and stroke in Asia: prevalence, control and strategies in developing countries for prevention. *J Hum Hypertens*. 2000 Oct–Nov;14(10–11):749–63.

19. Shinton R and Beevers G. Meta-analysis of relation between cigarette smoking and stroke. *BMJ*. 1989;298:789–795.
20. Hart RG, Pearce LA, Aguilar MI. Meta-analysis: antithrombotic therapy to prevent stroke in patients who have nonvalvular atrial fibrillation. *Ann Intern Med*. 2007;146:857–867.
21. Peters SA, Huxley RR, Woodward M. Diabetes as a risk factor for stroke in women compared with men: a systematic review and meta-analysis of 64 cohorts, including 775,385 individuals and 12,539 strokes. *Lancet*. 2014 Jun;383(993):1973–80.
22. Peters SA, Huxley RR, Woodward M. Smoking as a risk factor for stroke in women compared with men: a systematic review and meta-analysis of 81 cohorts, including 3,980,359 individuals and 42,401 strokes. *Stroke*. 2013;44:2821–2828.
23. He FJ, Nowson CA, MacGregor GA. Fruit and vegetable consumption and stroke: Meta-analysis of cohort studies. *Lancet*. 2006;367:320–326.
24. Jood K, Jern C, Wilhelmsen L, et al. Body mass index in mid-life is associated with a first stroke in men: A prospective population study over 28 years. *Stroke*. 2004;35:2764–2769.
25. Bentzon JF, Otsuka F, Virmani R, Falk E. Mechanisms of plaque formation and rupture. *Circ Res*. 2014 Jun;114:(12):1852–66.
26. Boris B. Osnove hemodinamike i interpretacije doplerskih spektara. In Boris B. *Vaskularni ultrazvuk*. Zagreb: Medicinska naklada; 2010. p. 37–62.
27. Osborn G. Normal gross and angiographic anatomy of the craniocervical vasculature. In Osborn G. *Diagnostic cerebral angiography*, 2nd edition. Philadelphia: Lippincott Williams&Wilkins; 1999. p. 27–29, 31, 37–46, 58–62, 71–73, 80, 83–87, 94–96, 98–101.

28. Osborn G. Pathology of the craniocervical vasculature. In Osborn G. Diagnostic cerebral angiography, 2nd edition. Philadelphia: Lippincott Williams&Wilkins; 1999. p. 359–362, 373–378.
29. Brkljačić B. Doplerski pregled karotidnih i vertebralnih arterija i transkranijjski doplerski pregled. In Brkljačić B. Vaskularni ultrazvuk. Zagreb: Medicinska naklada; 2010. p. 161–207.
30. Poppe AY, Jacquin G, Roy D, Stapf C, Derex L. Tandem Carotid Lesions in Acute Ischemic Stroke: Mechanisms, Therapeutic Challenges, and Future Directions. *AJNR Am J Neuroradiol.* 2020 Jul;41(7):1142–1148.
31. Barnett HJM, et al. (North American Symptomatic Carotid Endarterectomy Trial Collaborators). Beneficial effect of carotid endarterectomy in symptomatic patients with high-grade carotid stenosis. *N Engl J Med.* 1991;325:445–453.
32. Barnett HJM, Taylor DW, Eliasziw M, Fox AJ, Ferguson GG, Haynes RB, Rankin RN, Clagett GP, Hachinski VC, Sackett DL, Thorpe KE, Meldrum HE, Spence JD. Benefit of carotid endarterectomy in patients with symptomatic moderate or severe stenosis. North American Symptomatic Carotid Endarterectomy Trial Collaborators. *N Engl J Med.* 1998 Nov 12;339(20):1415–1425.
33. European Carotid Surgery Trialists' Collaborative Group.. MRC European Carotid Surgery Trial: interim results for symptomatic patients with severe (70 – 99 %) or with mild (0 – 29 %) carotid stenosis.. *Lancet.* 1991 May 25;337(8752):1235–1243.
34. Executive Committee for the Asymptomatic Carotid Atherosclerosis Study. Endarterectomy for asymptomatic carotid artery stenosis. *JAMA.* 1995 May 10;273(18):1421–1428..

35. Vermeer SE, Koudstaal PJ, Oudkerk M, Hofman A, Breteler MM. Prevalence and risk factors of silent brain infarcts in the population-based Rotterdam Scan Study. *Stroke*. 2002 Jan;33(1):21–25.
36. Saini M, Ikram K, Hilal S, Qiu A, Venketasubramanian N, Chen C. Silent stroke: not listened to rather than silent. *Stroke*. 2012 Nov;43(11):3102–3104.
37. Vermeer SE, Hollander M, van Dijk EJ, Hofman A, Koudstaal PJ, Breteler MM. Rotterdam Scan Study. Silent brain infarcts and white matter lesions increase stroke risk in the general population: the Rotterdam Scan Study. *Stroke*. 2003 May;34(5):1126–1129.
38. Cees De Groot J, De Leeuw FE, Oudkerk M, Van Gijn J, Hofman A, Jolles J, Breteler MMB. Periventricular cerebral white matter lesions predict rate of cognitive decline. *Ann Neurol*. 2002 Aug;52(3):335–341.
39. Prins ND, van Dijk EJ, den Heijer T, et al. Cerebral White Matter Lesions and the Risk of Dementia. *Arch Neurol*. 2004;61(10):1531–1534.
40. Fazekas F, Chawluk JB, Alavi A, Hurtig HI, Zimmerman RA. MR signal abnormalities at 1.5 T in Alzheimer's dementia and normal aging. *AJR Am J Roentgenol*. 1987 Aug;149(2):351–6.
41. Jaff MR, Goldmakher GV, Lev MH, Romero JM. Imaging of the carotid arteries: the role of duplex ultrasonography, magnetic resonance arteriography and computerized tomographic arteriography. *Vasc Med*. 2008;13:281–292.
42. Almog DM, Horev T, Illig KA, Green RM, Carter. Correlating LC. Carotid artery stenosis detected by panoramic radiography with clinically relevant carotid artery stenosis determined by duplex ultrasound. *Oral Surg Oral Med Oral Pathol Oral Radiol Endod*. 2002;94(6):768–773.

43. Guimaraes Henriques JC, Kreich EM, Baldani MH, Luciano M, Cezar de Melo Castilho J, de Moraes LC. Panoramic Radiography in the diagnosis of carotid artery atheromas and the associated risk factors. *Open Dent J.* 2011;5:79–83.
44. Pornprasertsuk-Damrongsri S, Virazavanich W, Thanakun S, Siritwongpairat P, Amaekchock P, Khovidhunkit W. The prevalence of carotid artery calcifications detected on panoramic radiographs in patients with metabolic syndrome. *Oral Surg Oral Med Oral Pathol Oral Radiol Endod.* 2009;108:57–62.
45. Hansen F, Bergqvist D, Lindblad B, Lindh M, Mätzsch T, Länne T. Accuracy of duplex sonography before carotid endarterectomy – a comparison with angiography. *Eur J Vasc Endovasc Surg.* 1996 Oct;12(3):331–336.
46. Jahromi AS, Cinà CS, Liu Y, Clase CM. Sensitivity and specificity of color duplex ultrasound measurement in the estimation of internal carotid artery stenosis: a systematic review and meta-analysis. *J Vasc Surg.* 2005;41(6):962–972.
47. Johansson E, Vanoli D, Bråten-Johansson I, Law L, Aviv RI, Fox AJ. Near-occlusion is difficult to diagnose with common carotid ultrasound methods. *Neuroradiology.* 2021 May;63(5):721–730.
48. Patel MR, Kuntz KM, Klufas RA, Kim D, Kramer J, Polak JF, Skillman JJ, Whittlemore AD, Edelman RR, Kent KC. Preoperative assessment of the carotid bifurcation. Can magnetic resonance angiography and duplex ultrasonography replace contrast arteriography? *Stroke.* 1995 Oct;26(10):1753–1758.
49. Mitchell EL, Moneta GL. Ultrasound assessment of carotid stenosis. In Zwiebel WJ PJ. *Introduction to vascular ultrasonography.* Philadelphia: Elsevier-Saunders; 2005. p. 171–190.
50. Mašković J, Hebrang A, Vidjak V, Cambj L. Vaskularni sustav. In Hebrang A, Klarić-Čustović R. *Radiologija*, 3rd edition. Zagreb: Medicinska naklada; 2007. p. 275–276.



51. Adla T, Adlova R. Multimodality Imaging of Carotid Stenosis. *Int J Angiol.* 2015 Sep;24(3):179–184.
52. Saloner D. An introduction to MR angiography. *Radiographics.* 1995;15:453–465.
53. Bradley WG Jr. Contrast-Enhanced and unenhanced MR angiography. *Appl Radiol.* 2007 Aug.
54. Kuo AH, Nagpal P, Ghoshhajra BB, Hedgire SS. Vascular magnetic resonance angiography techniques. *Cardiovasc Diagn Ther.* 2019 Aug;9(1):S28–S36.
55. Saxena A, Ng EYK, Lim ST. Imaging modalities to diagnose carotid artery stenosis: progress and prospect. *BioMed Eng OnLine.* 2019;66(18).
56. Chilcote WA, Modic MT, Pavlicek WA, Little JR, Furlan AJ, Duchesneau PM, Weinstein MA. Digital subtraction angiography of the carotid arteries: a comparative study in 100 patients. *Radiology.* 1981 May;139(2):287–295.
57. Rojnica F, Zadavec D, Marotti M. 2D tehnike snimanja. In Krolo I ZD. *Dentalna radiologija.* Zagreb: Medicinska naklada; 2016. p. 64–67.
58. Zadavec D, Krolo I. Dentalni radiološki uređaji. In Krolo I ZDea. *Dentalna radiologija.* Zagreb: Medicinska naklada; 2016. p. 20–36.
59. Friedlander AH, Lande A. Panoramic radiographic identification of carotid arterial plaques. *Oral Surg Oral Med Oral Pathol.* 1981 Jul;52(1):102–104.
60. Garoff M, Ahlqvist J, Jaghagen EL, Johansson E, Wester P. Carotid calcification in panoramic radiographs: radiographic appearance and the degree of carotid stenosis. *Dentomaxillofac Radiol.* 2016 Jul;45(6).
61. Cohen SN, Friedlander AH, Jolly DA, Date L. Carotid calcification on panoramic radiographs: An important marker for vascular risk. *Oral Surg Oral Med Oral Pathol Oral Radiol Endod.* 2002;94:510–514.

62. Friedlander AH, Garret NR, Chin EE, Baker JD. Ultrasonographic confirmation of carotid artery atheromas diagnosed via panoramic radiography. *J Am Dent Assoc.* 2005;136:6365–640.
63. Constantine S, Roach D, Liberali S, Kiermeier A, Sarkar P, Jannes J, Sambrook P, Anderson P, Beltrame J. Carotid Artery Calcification on Orthopantomograms (CACO Study) – is it indicative of carotid stenosis? *Aust Dent J.* 2019 Mar;64(1):4–10.
64. Friedlander AH, Maeder LA. The prevalence of calcified carotid artery atheromas on the panoramic radiographs of patients with type 2 diabetes mellitus. *Oral Surg Oral Med Oral Pathol Oral Radiol Endod.* 2000 Apr;89(4):420–424.
65. Veiga Abecasis P, Chimenos-Küstner E. Can Orthopantomography be used as a tool for screening of carotid atheromatous pathology and thus be used to help reduce the prevalence of ischemic stroke within the population? *J Clin Exp Dent.* 2012;4(1):19–22.
66. Abreu SG, Simoes NM, Zanini AP, Girundi MG, Silva AIV, Manzi FR. Use of digital panoramic radiography to detect cervical calcifications in obese individuals. *J Oral Diag.* 2017;2(1).
67. Barona-Dorado C, Gutierrez-Bonet C, Leco-Berrocal I, Fernández-Cáliz F, Martinez-Gonzalez JM. Relation between diagnosis of atheromatous plaque from orthopantomographs and cardiovascular risk factors. A study of cases and control subjects. *Med Oral Patol Oral Cir Bucal.* 2016 Jan;21(1):66–71.
68. Carter LC. Discrimination between calcified triticeous cartilage and calcified carotid atheroma on panoramic radiography. *Oral Surg Oral Med Oral Pathol Oral Radiol Endod.* 2000 Jul;90(1):108–110.

69. Alves N, Deana NF, Garay I. Detection of common carotid artery calcifications on panoramic radiographs: prevalence and reliability. *Int J Clin Exp Med.* 2014;7(8):1931–1939.
70. Garoff M, Ahlqvist J, Edin LT, Jensen S, Levring Jaghagen E, Petajaniemi F, Wester P, Johansson E. Bilateral vessel-outlining carotid artery calcifications in panoramic radiographs: an independent risk marker for vascular events. *BMC Cardiovasc Disord.* 2019;19:225.
71. Vengalath J, Puttabuddi JH, Rajkumar B, Shivakumar GC. Prevalence of soft tissue calcifications on digital panoramic radiographs: A retrospective study. *J Indian Acad Oral Med Radiol.* 2014;26:385–389.
72. Abecasis P, Chimenos-Küstner E, López-López O. Orthopantomography contribution to prevent ischemic stroke. *J Clin Exp Dent.* 2014 Apr;6(2):e127–131.
73. Griniatsos J, Damaskos S, Tsekouras N, Klonaris C, Georgopoulos S. Correlation of calcified carotid plaques detected by panoramic radiograph with risk factors for stroke development. *Oral Surg Oral Med Oral Pathol Oral Radiol Endod.* 2009;108:600–603.
74. Garoff M, Johansson E, Ahlqvist J, Jäghagen EL, Arnerlöf C, Wester P. Detection of calcifications in panoramic radiographs in patients with carotid stenoses  $\geq 50$  %. *Oral Surg Oral Med Oral Pathol Oral Radiol.* 2014 Mar;117(3):385–391.
75. Christou P, Leemann B, Schimmel M, Kiliaridis S, Müller F. Carotid artery calcification in ischemic stroke patients detected in standard dental panoramic radiographs – a preliminary study. *Adv Med Sci.* 2010;55(1):26–31.
76. Dossabhoy S, Arya S. Epidemiology of atherosclerotic carotid artery disease. *Semin Vasc Surg.* 2021 Mar;34(1):3–9.

77. Friedlander AH, Manesh F, Wasterlain CG. Prevalence of detectable carotid artery calcifications on panoramic radiographs of recent stroke victims. *Oral Surg Oral Med Oral Pathol.* 1994 Jun;77(6):669–673.
78. Johansson EP, Ahlqvist J, Garoff M, Karp K, Levring Jaghagen E, Wester P. Ultrasound screening for asymptomatic carotid stenosis in subjects with calcifications in the area of the carotid arteries on panoramic radiographs: a cross-sectional study. *BMC Cardiovasc Disord.* 2011;11: 44.
79. Grant EG, Benson CB, Moneta GL et al. Carotid artery stenosis: gray-scale and Doppler US diagnosis-Society of Radiologists in Ultrasound Consensus Conference. *Radiology.* 2003;229(2):340–6.
80. Gonçalves JR, Yamada JL, Berrocal C, Westphalen FH, Franco A, Fernandes Â. Prevalence of Pathologic Findings in Panoramic Radiographs: Calcified Carotid Artery Atheroma. *Acta Stomatol Croat.* 2016 Sep;50(3):230–234.
81. Ertas ET, Sisman Y. Detection of incidental carotid artery calcifications during dental examinations: Panoramic radiography as an important aid in dentistry. *Oral Surg Oral Med Oral Pathol Oral Radiol Endod.* 2011;112:11–17.
82. Adams GJ, Simoni DM, Bordelon CB Jr, Vick GW 3rd, Kimball KT, Insull W Jr, Morrisett JD. Bilateral symmetry of human carotid artery atherosclerosis. *Stroke.* 2002 Nov;33(11):2575–2780.
83. Selwaness M, van den Bouwhuijsen Q, van Onkelen RS, Hofman A, Franco OH, van der Lugt A, Wentzel JJ, Vernooij M. Atherosclerotic plaque in the left carotid artery is more vulnerable than in the right. *Stroke.* 2014 Nov;45(11):3226–3230.
84. Howard G, Burke GL, Evans GW, Crouse JR 3rd, Riley W, Arnett D, de Lacy R, Heiss G. Relations of intimal-medial thickness among sites within the carotid artery as

- evaluated by B-mode ultrasound. ARIC Investigators. Atherosclerosis Risk in Communities. *Stroke*. 1994 Aug;25(8):1581–1587.
85. MacDonald D, Chan A, Harris A, Vertinsky T, Farman AG, Scarfe WC. Diagnosis and management of calcified carotid artery atheroma: dental perspectives. *Oral Surg Oral Med Oral Pathol Oral Radiol*. 2012 Oct;114(4):533–547.
86. Madden RP, Hodges JS, Salmen CW, Rindal DB, Tunio J, Michalowicz BS, Ahmad M. Utility of panoramic radiographs in detecting cervical calcified carotid atheroma. *Oral Surg Oral Med Oral Pathol Oral Radiol Endod*. 2007 Apr;103(4):543–548.
87. Nandalur KR, Baskurt E, Hagspiel KD, Phillips CD, Kramer CM. Calcified carotid atherosclerotic plaque is associated less with ischemic symptoms than is noncalcified plaque on MDCT. *AJR Am J Roentgenol*. 2005 Jan;184(1):295–298.
88. Shaalan WE, Cheng H, Gewertz B, McKinsey JF, Schwartz LB, Katz D, Cao D, Desai T, Glagov S, Bassiouny HS. Degree of carotid plaque calcification in relation to symptomatic outcome and plaque inflammation. *J Vasc Surg*. 2004 Aug;40(2):262–269.
89. Miralles M, Merino J, Busto M, Perich X, Barranco C, Vidal-Barraquer F. Quantification and characterization of carotid calcium with multi-detector CT-angiography. *Eur J Vasc Endovasc Surg*. 2006 Nov;32(5):561–567.
90. Huston J 3rd, Lewis BD, Wiebers DO, Meyer FB, Riederer SJ, Weaver AL. Carotid artery: prospective blinded comparison of two-dimensional time-of-flight MR angiography with conventional angiography and duplex US. *Radiology*. 1993 Feb;186(2):339–344.
91. Magarelli N, Scarabino T, Simeone AL, Florio F, Carriero A, Salvolini U, Bonomo L. Carotid stenosis: a comparison between MR and spiral CT angiography. *Neuroradiology*. 1998 Jun;40(6):367–373.

92. Ezoddini Ardakani F, Afkhami Ardakani M, Mohammadi Z et al Mohammad Hasan S. Evaluating calcified carotid artery atheromas in panoramic radiographs of patients with type 2 diabetes mellitus. *Oral Radiol.* 2007;23:6–9.
93. Ahmed M, McPherson R, Abruzzo A, Thomas SE, Gorantla VR. Carotid Artery Calcification: What We Know So Far. *Cureus.* 2021 Oct;13(10):e18938.
94. Helmi J, Zakria Alhariri Z, AL-Jawfi K, Shamala A. Prevalence of carotid artery calcification detected by digital panoramic radiographs in a sample of Yemeni dental patients. *J Oral Res.* 2019;8(6):510–516.
95. Bayer S, Helfgen EH, Bös C, Kraus D, Enkling N, Mues S. Prevalence of findings compatible with carotid artery calcifications on dental panoramic radiographs. *Clin Oral Investig.* 2011 Aug;15(4):563–569.
96. Agacayak KS, Guler R, Sezgin Karatas P. Relation Between the Incidence of Carotid Artery Calcification and Systemic Diseases. *Clin Interv Aging.* 2020;15:821–826.
97. Tamura T, Inui M, Nakase M, Nakamura S, Okumura K, Tagawa T. Clinicostatistical study of carotid calcification on panoramic radiographs. *Oral Dis.* 2005 Aug;11:314–317.
98. Song P, Fang Z, Wang H, Cai Y, Rahimi K, Zhu Y, Fowkes FGR, Fowkes FJI, Rudan I. Global and regional prevalence, burden, and risk factors for carotid atherosclerosis: a systematic review, meta-analysis, and modelling study. *Lancet Glob Health.* 2020 May;8(5):e721–e729.
99. Prati P, Vanuzzo D, Casaroli M, Di Chiara A, De Biasi F, Feruglio GA, Touboul PJ. Prevalence and determinants of carotid atherosclerosis in a general population. *Stroke.* 1992 Dec;23(12):1705–1711.
100. Lipsky MS, Su S, Crespo CJ, Hung M. Men and Oral Health: A Review of Sex and Gender Differences. *Am J Mens Health.* 2021 May–Jun;5(3):15579883211016361.

101. Hrvatski zavod za javno zdravstvo. Hrvatski dan osviještenosti o debljini. [Internet]. Zagreb: Hrvatski zavod za javno zdravstvo; 2018 [preuzeto 20. 11. 2022.]. Dostupno na: <https://www.hzjz.hr/sluzba-promicanje-zdravlja/hrvatski-dan-osvijestenosti-o-debljini-16-03-2018/>.
102. Hrvatski zavod za javno zdravstvo. Gotovo dvije trećine odraslih osoba u Hrvatskoj ima prekomjernu tjelesnu masu ili debljinu. [Internet]. Zagreb: Hrvatski zavod za javno zdravstvo; 2021 [pristupljeno 20. 11. 2022.]. Dostupno na: <https://www.hzjz.hr/sluzba-promicanje-zdravlja/gotovo-dvije-trecine-odraslih-osoba-u-hrvatskoj-ima-prekomjernu-tjelesnu-masu-ili-debljinu/>.
103. Irace C, Scavelli F, Carallo C, Serra R, Cortese C, Gnasso A. Body mass index, metabolic syndrome and carotid atherosclerosis. *Coron Artery Dis.* 2009 Nov;20:94–99.
104. Ferreira J, Cunha P, Carneiro A, Vila I, Cunha C, Silva C, Longatto-Filho A, Mesquita A, Cotter J, Correia-Neves M, Mansilha A. Is Obesity a Risk Factor for Carotid Atherosclerotic Disease? Opportunistic Review. *J Cardiovasc Dev Dis.* 2022 May;9(5):162.
105. Del Brutto OH, Mera RM. Atahualpa Project Investigators. Inverse relationship between the body mass index and severity of carotid siphon calcifications (another obesity paradox): Results from the Atahualpa Project. *Atherosclerosis.* 2017 Apr;259:1–4.
106. Kumagai M, Yamagishi T, Fukui N, Chiba M. Carotid artery calcification seen on panoramic dental radiographs in the Asian population in Japan. *Dentomaxillofac Radiol.* 2007 Feb;36(2):92–96.
107. Ji R, Pan Y, Yan H, Zhang R, Liu G, Wang P, Yang Y, Li H, Zhao X, Wang Y. The Chinese Intracranial Atherosclerosis (CICAS) Study Investigators. Current smoking

- is associated with extracranial carotid atherosclerotic stenosis but not with intracranial large artery disease. *BMC Neurology*. 2017 Jun;17(1):120.
108. Warburton DE, Nicol CW, Bredin SS. Health benefits of physical activity: the evidence. *CMAJ*. 2006 Mar;174(6):801–809.
109. Chen L, Bi Y, Su J, Cui L, Han R, Tao R, Zhou J, Wu M, Qin Y. Physical activity and carotid atherosclerosis risk reduction in population with high risk for cardiovascular diseases: a cross-sectional study. *BMC Public Health*. 2022;22(1):250.
110. Boss HM, van der Graaf Y, Visseren FLJ, Van den Berg-Vos RM, Bots ML, de Borst GJ, Cramer MJ, Kappelle LJ, Geerlings MI; SMART Study Group. Physical Activity and Characteristics of the Carotid Artery Wall in High-Risk Patients-The SMART (Second Manifestations of Arterial Disease) Study. *J Am Heart Assoc*. 2017 Jul;6(7):e005143.
111. Kadoglou NP, Iliadis F, Liapis CD. Exercise and carotid atherosclerosis. *Eur J Vasc Endovasc Surg*. 2008 Mar;35(3):264–272.
112. Boehme AK, Esenwa C, Elkind MS. Stroke Risk Factors, Genetics, and Prevention. *Circ Res*. 2017 Feb;120(3):472–495.
113. Friedlander AH, Cohen SN. Panoramic radiographic atheromas portend adverse vascular events. *Oral Surg Oral Med Oral Pathol Oral Radiol Endod*. 2007 Jun;103(6):830–835.
114. Manolio TA, Burke GL, O'Leary DH, Evans G, Beauchamp N, Knepper L, Ward B. Relationships of cerebral MRI findings to ultrasonographic carotid atherosclerosis in older adults: the Cardiovascular Health Study. CHS Collaborative Research Group. *Arterioscler Thromb Vasc Biol*. 1999 Feb;19(2):356–365.
115. Lu T, Liang J, Wei N, Pan L, Yang H, Weng B, Zeng J. Extracranial Artery Stenosis Is Associated With Total MRI Burden of Cerebral Small Vessel Disease in Ischemic



- Stroke Patients of Suspected Small or Large Artery Origins. *Front Neurol.* 2019 Mar;10:243.
116. Xiong YY, Mok V. White Matter Changes: New Perspectives on Imaging, Clinical Aspects, and Intervention. *J Aging Res.* 2011;2011:617927.
117. Mantyla R, Aronen HJ, Salonen O, Korpelainen M, Peltonen T, Standertskjold-Nordenstam CG, Erkinjuntti T. The prevalence and distribution of white-matter changes on different MRI pulse sequences in a post-stroke cohort. *Neuroradiology.* 1999;41(9):657–665.
118. Marek M, Horyniecki M, Frączek M, Kluczevska E. Leukoaraiosis – new concepts and modern imaging. *Pol J Radiol.* 2018 Feb;83:76–81.
119. DeBette S, Markus HS. The clinical importance of white matter hyperintensities on brain magnetic resonance imaging: systematic review and meta-analysis. *BMJ.* 2010 Jul;341:c3666.
120. Cho AH, Kim HR, Kim W, Yang DW. White matter hyperintensity in ischemic stroke patients: it may regress over time. *J Stroke.* 2015 Jan;17(1):60–66.
121. Zhuang FJ, Chen Y, He WB, Cai ZY. Prevalence of white matter hyperintensities increases with age. *Neural Regen Res.* 2018 Dec;13(12):2141–2146.
122. van Harten B, de Leeuw FE, Weinstein HC, Scheltens P, Biessels GJ. Brain Imaging in Patients With Diabetes: A systematic review. *Diabetes Care.* 2006 Nov;29(11):2539–2548.
123. Weinger K, Jacobson AM, Musen G, Lyoo IK, Ryan CM, Jimerson DC, Renshaw PF. The effects of type 1 diabetes on cerebral white matter. *Diabetologia.* 2008 Mar;51(3):417–425.

124. van Harten B, Oosterman JM, Potter van Loon BJ, Scheltens P, Weinstein HC. Brain lesions on MRI in elderly patients with type 2 diabetes mellitus. *Eur Neurol.* 2007;57(2):70–74.
125. Abraham HM, Wolfson L, Moscufo N, Guttmann CR, Kaplan RF, White WB. Cardiovascular risk factors and small vessel disease of the brain: Blood pressure, white matter lesions, and functional decline in older persons. *J Cereb Blood Flow Metab.* 2016 Jan;36(1):132–142.
126. Brisset M, Boutouyrie P, Pico F, Zhu Y, Zureik M, Schilling S, Dufouil C, Mazoyer B, Laurent S, Tzourio C, Debette S. Large-vessel correlates of cerebral small-vessel disease. *Neurology.* 2013 Feb;80(7):662–669.
127. Enzinger C, Ropele S, Gatttringer T, Langkammer C, Schmidt R, Fazekas F. High-grade internal carotid artery stenosis and chronic brain damage: a volumetric magnetic resonance imaging study. *Cerebrovasc Dis.* 2010;30(6):540–546.
128. X Yu, G Wang, J Zhan, Z Zhang, T Feng, J Xu. Risk factors of pure leukoaraiosis and the association with preclinical carotid atherosclerosis. *Atherosclerosis.* 2018 Aug;275:328–332.

## 8. ŽIVOTOPIS S POPISOM OBJAVLJENIH RADOVA

### 8.1. Životopis

Mia Smoljan Basuga rođena je 12. 5. 1986. u Zagrebu, gdje je završila osnovnu školu, osnovnu glazbenu školu i V. gimnaziju. Godine 2005. upisala se na Medicinski fakultet Sveučilišta u Zagrebu, gdje je 2011. godine diplomirala s prosjekom 4,93. Dobitnica je dviju Dekanovih nagrada, na IV. godini studija za uspjeh i na VI. godini studija za znanstveni rad. Od treće godine studija bila je stipendistica grada Zagreba.

Nakon pripravničkog staža i položenog državnog ispita 2013. godine započinje sa specijalizacijom iz kliničke radiologije u KBC-u Sestre milosrdnice.

U prosincu 2016. postaje asistentica na Katedri za opću i dentalnu radiologiju Stomatološkog fakulteta Sveučilišta u Zagrebu te otada aktivno sudjeluje u nastavi na predmetima Opća radiologija i Dentalna radiologija na hrvatskom jeziku, a od 2019. i na engleskom jeziku. U listopadu 2017. upisuje poslijediplomski doktorski studij Dentalna medicina.

Specijalistički ispit iz kliničke radiologije polaže 2018. godine. Od ožujka 2021. na subspecijalizaciji je iz neuroradiologije. U rujnu 2022. godine polaže ispit *European Diploma in Neuroradiology*.

Koautorica je nekoliko znanstvenih radova te poglavlja u sveučilišnim udžbenicima *Dentalna radiologija* na hrvatskom i *Dental Radiology* na engleskom jeziku, a sudjelovala je na brojnim domaćim i međunarodnim skupovima.

Članica je Stručnog tima za EU projekt “Optimizacija i poboljšanje učinkovitosti radiološke dijagnostike u sustavu zdravstva RH – Radiološki edukacijski centar”.

Tečno govori engleski i talijanski, govori njemački, služi se i francuskim jezikom.

## 8.2. Popis objavljenih radova

Rojnic Kuzman M, Lovrec P, Smoljan M, Kuzman T, Farooq K, Lydall G, Malik A, Bhugra D. Experience of psychiatry teaching at medical school influences Croatian medical students' attitudes towards choosing psychiatry as a career. *Psychiatr Danub*. 2013 Jun;25(2):188–93.

Q4

Rojnic Kuzman M, Smoljan M, Lovrec P, Jovanovic N, Lydall G, Farooq K, Malik A, Bhugra D. Are there future psychiatrists among medical students in Croatia? The role of premedical and medical factors on career choice in psychiatry. *Int Rev Psychiatry*. 2013 Aug;25(4):472–80.

Q3

Farooq K, Lydall G, Malik A, Ndeti D, ISOSCCIP Group and Bhugra D (jedan od autora sam u ISOSCCIP Group) Why medical students choose psychiatry – a 20 country cross-sectional survey. *BMC Med Educ*. 2014 Jan;14:12.

Q1

Zadravec D, Gregurić T, Smoljan M, Mustapić M, Miličić G, Jović A, Rubil D, Tomasović D, Bašić Kes V. Evaluation of the head multislice computed tomography scan in emergency department. *Acta Clin Croat*. 2017;56(2.):284–91.

Q4

Zadravec D, Badel T, Smoljan M, Čimić S, Katavić N, Pavičin IS. Zygomatic air cell defect–magnetic resonance imaging of the temporomandibular joint compared with panoramic radiographs. *Acta Clin Croat*. 2018;57(2):227–34.

Q4

Badel T, Zadavec D, Bašić Kes V, Smoljan M, Lovko SK, Zavoreo I, Krapac L, Anić Milošević S. Orofacial pain—diagnostic and therapeutic challenges. *Acta Clin Croat.* 2019;58(1):82–9.

Q4

Zadavec D, Margetic P, Smoljan M, Zupetic I. A Case Report of Perineural Cysts, Also Known as Tarlov Cysts. *Int J Biomed.* 2019;9(1):66–8.

Q4

M Smoljan Basuga, M Marelić, T Badel, I Škrinjar, B Lončar Brzak, A Klemenčić, M Flegarić-Bradić, M Prenc, D Zadavec. Significance of Calcifications in Projection of Carotid Arteries on Orthopantomography for Detection of Carotid Artery Stenosis. *Acta Stomatol Croat.* Sep 2022;56(3):257–266.

**Q2 – rad vezan uz doktorsku disertaciju**