

Pretprotetska priprema pacijenta

Apro, Andrea

Master's thesis / Diplomski rad

2016

Degree Grantor / Ustanova koja je dodijelila akademski / stručni stupanj: **University of Zagreb, School of Dental Medicine / Sveučilište u Zagrebu, Stomatološki fakultet**

Permanent link / Trajna poveznica: <https://um.nsk.hr/um:nbn:hr:127:603951>

Rights / Prava: [Attribution-NonCommercial-NoDerivs 3.0 Unported / Imenovanje-Nekomercijalno-Bez prerađivanja 3.0](#)

Download date / Datum preuzimanja: **2023-03-24**



Repository / Repozitorij:

[University of Zagreb School of Dental Medicine Repository](#)



STOMATOLOŠKI FAKULTET
SVEUČILIŠTA U ZAGREBU

Andrea Apro

PRETPROTETSKA PRIPREMA PACIJENTA

DIPLOMSKI RAD

Zagreb, rujan 2016.

Diplomski rad ostvaren je na Zavodu za fiksnu protetiku Stomatološkog fakulteta Sveučilišta u Zagrebu.

Voditelj rada: prof.dr.sc. Ketij Mehulić, Stomatološki fakultet, Zavod za fiksnu protetiku, Zagreb

Lektor hrvatskog jezika:

Marija Šarić, mag. educ. philol. croat. et phil., Ive Tijardovića 28, 21 000 Split,
098 912-7159

Lektor engleskog jezika:

Nataša Pavlović, izv. prof. engleskog jezika, Ivana Lučića 3, 10 000 Zagreb,
091 527-9432

Diplomski rad sadrži: 38 stranica

12 slika

1 CD

*Najljepša hvala prof. dr.sc. Ketij Mehulić na pomoći
tijekom izrade ovog rada i nesebičnom pružanju znanja tijekom cijelog studija.*

Hvala obitelji na podršci i strpljenju.

Sadržaj

1. UVOD	5
2. SVRHA RADA.....	6
3. ANAMNEZA.....	7
4. KLINIČKI PREGLED I RTG ANALIZA.....	9
5. STUDIJSKI MODELI	11
6. DIJAGNOSTIČKO NAVOŠTAVANJE I IZRADA PROVIZORIJA.....	13
7. PLAN TERAPIJE	15
8. RESTAURATIVNA I ENDODONTSKA PRIPREMA.....	17
9. PARODONTOLOŠKA PRIPREMA.....	20
10. ORALNOKIRURŠKA PRIPREMA.....	23
11. TERAPIJA BOLESTI ORALNE SLUZNICE	27
12. ORTODONTSKA PRIPREMA.....	29
13. RASPRAVA	30
14. ZAKLJUČAK	32
15. SAŽETAK	33
16. SUMMARY	34
17. LITERATURA.....	35
18. ŽIVOTOPIS	38

1. UVOD

Prije početka fiksno protetske terapije potrebno je provesti pripremne postupke radi sanacije patoloških stanja i uspostave optimalnih uvjeta za izradu protetskog nadomjestka. Postupci moraju biti pažljivo planirani i provedeni kako bi zubi i parodontna tkiva bili zdravi i dobro pripremljeni.(1) Pretprotetska terapija je složen proces koji se sastoji od niza neizostavnih radnji koje osiguravaju trajnost fiksno protetskog rada i zadovoljstvo pacijenta. Greške u pripremi se zbrajaju i, prije ili kasnije, dovode do neuspjeha terapije. Pretprotetska terapija započinje uzimanjem iscrpne opće medicinske i stomatološke anamneze. Nakon anamneze prelazi se na klinički pregled pacijenta: ekstraoralni i intraoralni. Za potpuniji klinički nalaz pacijenta se upućuje na radiološki pregled. U dijagnostičke svrhe i za planiranje terapije mogu se upotrijebiti i studijski modeli te dijagnostičko navoštavanje sadrenih modela i izrada provizorija. Pacijenta je potrebno informirati o stanju njegovog stomatognatog sustava. Potom mu valja izložiti plan sanacije i sve postupke koje mora obaviti prije početka same protetske terapije, s obrazloženjem da se protetski rad jedino može izvesti kad je cijela usna šupljina sanirana. Ako je ikako moguće, postavlja se nacrt protetske terapije te ga se upozna s dužinom i cijenom terapije. Terapeut je dužan obavijestiti pacijenta o orijentacijskoj trajnosti nadomjestka. Pretprotetska terapija uključuje restaurativnu i endodontsku terapiju, kiruršku terapiju, parodontološku etiološku terapiju, te terapiju bolesti oralne sluznice i ortodontsku terapiju.(2)

2. SVRHA RADA

Svrha rada je opisati pretprotetsku pripremu pacijenta kao i ukazati na važnost dobro uzete anamneze, kvalitetno provedenog kliničkog pregleda i interdisciplinarnosti u sanaciji protetskog pacijenta. U radu su detaljno opisani svi postupci; od dijagnostičkog navoštavanja i izrade provizorija, sanacije tvrdih i mekih tkiva usne šupljine, te kirurške i ortodontske terapije kao uvjeta uspješnosti protetske terapije.

3. ANAMNEZA

Anamnezom se dobiva uvid u pacijentov opći zdravstveni status, zdravlje stomatognatog sustava te u trenutno prisutne tegobe. Njome započinje odnos s pacijentom i upoznavanje s njegovim zdravstvenim stanjem. Adekvatni anamnestički podatci i njihovo pravilno tumačenje omogućuju praćenje pacijentova zdravstvenog stanja, procjenu rizičnosti stomatološkog zahvata te mogući utjecaj općeg zdravstvenog statusa na zdravlje usne šupljine. Uzimanje anamneze započinje prikupljanjem biografskih i demografskih podataka. Sljedeći korak je određivanje glavne tegobe i sadašnje bolesti koja se određuje na osnovi iskaza bolesnika, a podatci se bilježe bolesnikovim riječima. Nakon određivanja glavne tegobe potrebno je uzeti medicinsku anamnezu.⁽³⁾ Medicinska se anamneza sastoji od nekoliko dijelova i obuhvaća odgovore na pitanja o bolestima od kojih pacijent boluje, a tiču se kardiovaskularnog, dišnog, endokrinog, mokraćnog i živčanog sustava (neurološke i psihijatrijske bolesti), dužini liječenja, terapiji i doziranju. Dužni smo ga pitati o infektivnim bolestima koje je prebolio i onima od kojih sada boluje, o poremećajima zgrušavanja krvi, malignim bolestima, imunološkim bolestima te o navikama (pušenje, alkohol, droge).⁽²⁾ Neizostavan dio medicinske anamneze je bilježenje alergijskih reakcija ako ih pacijent navodi. Pritom se pazi na alergiju na hranu ili alergijske rinitise koje pacijent prvo navodi, a može upućivati na sklonost alergijskim reakcijama. Također, valja paziti na alergiju na lateks iz rukavica i koferdam listića ili lijekove jer su to također moguće alergijske reakcije s vrlo neugodnim i po život opasnim posljedicama. Imajući u vidu te mogućnosti, pacijent i terapeut se štite od nepoželjnih događanja u ordinaciji (npr. osobito opasne

anafilaktičke reakcije). U ženskih je pacijenata važno dobiti saznanja o mogućoj trudnoći. U slučaju trudnoće rendgensko slikanje i propisivanje lijekova je kontraindicirano zbog mogućeg lošeg djelovanja na plod, osobito u ranom stadiju trudnoće. Pri uzimanju medicinske anamneze važno je pažljivo popisati broj i nazive lijekova koje pacijent uzima ili ih je uzimao. To može pomoći u otkrivanju drugih bolesti koje pacijent nije spomenuo i uočavanju promjena u usnoj šupljini koje mogu biti izazvane lijekovima te izbjegavanju neželjenih međudjelovanja lijekova. Valja zabilježiti ime i vrstu lijeka, dozu i raspored uzimanja za svaki pojedini lijek koji pacijent uzima.(3) U nekih će se pacijenata zbog općemedicinskih razloga morati privremeno ili trajno odgoditi pojedini opći stomatološki i/ili fiksno protetski zahvati. Stomatološkim dijelom anamneze nastoje se dobiti informacije o gubitku zubi (uzroci te vrijeme prvog i zadnjeg gubitka), učestalosti posjeta stomatologu i dosadašnjim vrstama provedenih stomatoloških terapija, uključujući oralnokirurške i parodontološke zahvate, ortodontsku terapiju, protetske terapije kao i zadovoljstvu pacijenta istim.(4)

4. KLINIČKI PREGLED I RTG ANALIZA

Nakon anamneze prelazi se na klinički pregled pacijenta. Najprije se provodi ekstraoralni, a potom intraoralni, a sastoji se od četiri osnovne metode: inspekcija, palpacija, perkusija i auskultacija (pri dijagnostici temporomandibularnih poremećaja). Ekstraoralnim pregledom se vide i palpiraju sve promjene nastale perioralno i šire: otekline, asimetrije, promjene na koži, žlijezde slinovnice, temporomandibularni zglob itd. Intraoralnim pregledom promatra se čitava usna šupljina, labijalna i bukalna mukoza, gingiva, područje tvrdog i mekog nepca, dno usne šupljine, uvula i jezik, što je važno radi prepoznavanja oralnih bolesti i *screeninga* na oralni karcinom.(2)

Tijekom kliničkog pregleda potrebno je obratiti posebnu pozornost na oralnu higijenu, zdravlje zuba, zdravlje parodontnih tkiva, veličinu bezubog prostora i okluziju. Prilikom analiziranja stanja zdravlja parodonta prvo se ispituje stanje gingive s obzirom na mogućnost upale i ujedno se analizira njena kontura. Pojava krvarenja na dodir sondom upućuje na upalu gingive. Stupanj oštećenja dubljih tkiva parodonta utvrđuje se na osnovu dubine parodontnih džepova, nivoa i tipa resorpcije alveolarne kosti, indeksa pomičnosti zuba te odnosa dužine korijena koji se nalazi u kosti i ukupne dužine zuba. Prilikom pregleda potrebno je ispitati sve zube. Pomoću osnovnog instrumentarija, sonde i ogledala, vrši se detaljni pregled čitave denticije od gornjeg desnog preko gornjeg lijevog, donjeg lijevog i na kraju donjeg desnog kvadranta. Treba utvrditi stupanj pomičnosti zuba, postojanje karioznih lezija, stanje postojećih ispuna, prisutnost pigmentacija, atricija, abrazija i stanje postojećih fiksnih nadoknada. Prisustvo jednog bezubog prostora ili više njih, njihova dužina i

odnos prema antagonistima, važni su podaci za plan terapije. Na kraju kliničkog pregleda analizira se okluzija. Primarno se promatraju prijeklop zuba, kretnje donje čeljusti i prijevremeni kontakti. Daljnjom analizom ispituje se odnos maksimalne interkuspidacije prema centralnoj relaciji. Analiza rendgenskih snimaka zuba, posebno onih koji trebaju biti nosači fiksnih nadomjestaka, ima veliki značaj u donošenju točne dijagnoze. Ovi snimci pružaju važne podatke i pomažu u logičnom povezivanju dobivenih podataka u toku kliničkog pregleda. Prilikom analize treba obratiti posebnu pozornost na postojanje karijesa na aproksimalnim površinama zuba ili sekundarnog karijesa oko ispuna, odnosno ruba fiksnih nadoknada. Rendgenski snimci omogućavaju da se utvrde: periapikalne lezije, uspjeh endodontskog liječenja, zaostalo korijenje, patološka stanja u alveolarnoj kosti, postojanje koštanih džepova, dužina korjenova i njihova konfiguracija te stanje parodontnog ligamenta i okolnog koštanog tkiva.(5)

5. STUDIJSKI MODELI

Studijski modeli čine sastavni dio dijagnostičke procedure i olakšavaju donošenje adekvatnog plana protetske terapije. Studijski modeli su anatomske modeli gornje i donje čeljusti (slika 1). Dobivaju se uzimanjem otisaka metalnim konfekcijskim žlicama s ireverzibilnim hidrokoloidom i izlivanjem u mekoj ili tvrdoj sadri. Da bi se izbjegla oštećenja zuba prilikom analize, preporučuje se izrada modela od supertvrđog gipsa. Nakon stvrdnjavanja sadre modeli se obrađuju na trimmer aparatu. Pomoću njih je moguć nesmetan pogled na gornji i donji zubni niz, a bez zaštitnih neuromuskularnih mehanizama koji su prisutni pregledom u ustima.(2) Moraju predstavljati točnu reprodukciju površina zuba i mekih tkiva gornje i donje čeljusti. Posebno korisni podatci se dobivaju kada se modeli postave u poluprilagodljivi ili potpuno prilagodljivi artikulatork. Unošenje modela gornje čeljusti u artikulatork pomoću obraznog luka omogućava simuliranje pokreta donje čeljusti i indirektnu analizu okluzije. Donji model se prema modelu gornje čeljusti postavlja u položaj centralne relacije na osnovu registracije ovog položaja u ustima pacijenta.(7) Analizom studijskih modela prvenstveno je olakšana analiza okluzijskih odnosa gornje i donje čeljusti kako s bukalne, tako i s lingvalne strane. Olakšana je procjena vertikalnog i horizontalnog prijeklopa te odnosa bezubog prostora prema antagonistima. Omogućuju utvrđivanje stupnja nagnutosti ili rotacije pojedinih zuba. Također se može procijeniti mogućnost uspostavljanja paralelnosti aksijalnih površina zuba nosača mosta, a da se pri brušenju ne ugrozi vitalitet pulpnog tkiva. Normalno, pri ovoj procjeni mora se koristiti i rendgenski snimak. Studijski modeli omogućuju terapeutu da na logičan i jednostavan način pacijentu objasni plan

protetske terapije. U isto vrijeme terapeut mora upozoriti pacijenta na daljnja oštećenja koja će nastati ukoliko se odgovarajuća terapija ne provede na vrijeme. Pri tome se u prvom redu misli na oštećenja temporomandibularnog zgloba i neuromuskularnog sustava uslijed mijenjanja međučeljusnih odnosa, pojave prijevremenih kontakata, gubitka aproksimalnih kontakata i oštećenja parodontnog tkiva. Služe i kao referentni pokazatelj stanja i odnosa zuba i čeljusti prije protetske terapije.(5)

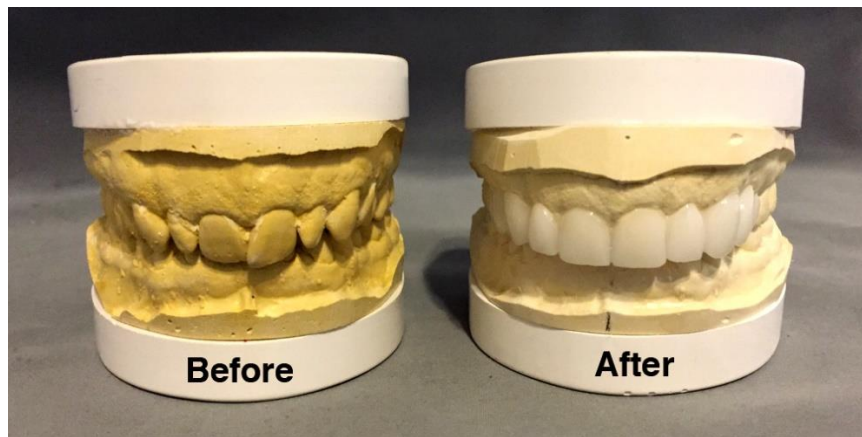

Slika 1. Studijski modeli. Preuzeto: (6)

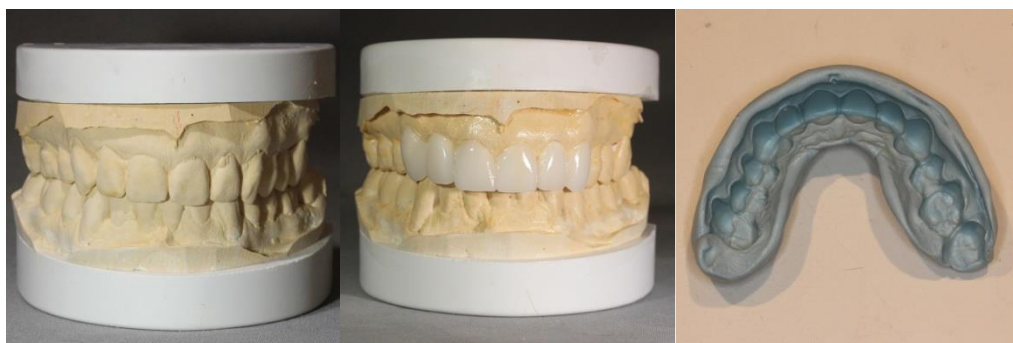6. DIJAGNOSTIČKO NAVOŠTAVANJE I IZRADA PROVIZORIJA

Dijagnostičko navoštavanje sadrenih modela (*wax up*) predstavlja postupak navoštavanja planiranog nadomjestka na modelu kako bi se predvidio optimalan estetski i funkcijski rezultat te kliničke i laboratorijske mjere potrebne za njegovo postizanje (slika 2). *Wax up* pruža informaciju koja doprinosi postavljanju plana terapije u smislu ukazivanja na potrebu za preprotetskom kirurškom, parodontnom, endodontskom i ortodontskom. Pomaže pri analizi okluzijskih odnosa. Također olakšava odabir vrste nadomjestka s obzirom na to da omogućuje procjenu raspoloživog prostora. Pomoću *wax up*-a određuje se najpovoljniji oblik i položaj nadomjestka. *Wax up* predstavlja trodimenzionalni voštani model koji oponaša željeni oblik zubi nakon terapije te su u ovoj fazi modifikacije moguće do potpunog prihvaćanja predložene terapije. *Wax up* u pravilu izrađuje zubni tehničar u laboratoriju. Kliničar usmeno i pomoću oznaka na modelu mora prenijeti što više podataka kako bi olakšao rad zubnom tehničaru. U *wax up* tehnicima se za modeliranje koristi bijeli vosak. Ako je pacijentu i na takvim modelima teška kompletna vizualizacija, radi se provizorij (*mock up*). Na prethodno navoštenim studijskim modelima napravi se silikonski otisak (slika 3). U silikonski ključ se aplicira autopolimerizirajuća smola, te se sve zajedno unosi u usta pacijenta i postavlja preko postojećih zubi. Nakon polimerizacije i skidanja silikonskog ključa, na pacijentovim zubima je reproduciran *wax up*. Višak materijala se ukloni, osobito na gingivalnom rubu, nakon čega slijedi neposredna klinička evaluacija. Ovakav oblik dijagnostike je izrazito važan jer operater sam može definirati konture budućeg nadomjestka, oblik, angulaciju, dužinu zubi, odnos zubi prema usnama, testirati fonetiku, provjeriti

okluziju, itd., te u skladu s tim eventualno napraviti odgovarajuće izmjene. Pacijent ima priliku vidjeti „konačan“ rezultat te dogovoriti izmjene za definitivni rad. Postupak se može ponavljati sve do uspostave obostranog zadovoljstva pacijenta i terapeuta. Uključivanje pacijenta u proces donošenja odluka je važno jer dovodi do postizanja zadovoljstva terapijom.(9)



Slika 2. Dijagnostičko navoštavanje sadrenih modela. Preuzeto: (8)



Slika 3. Dijagnostičko navoštavanje i silikonski ključ. Preuzeto: (8)

7. PLAN TERAPIJE

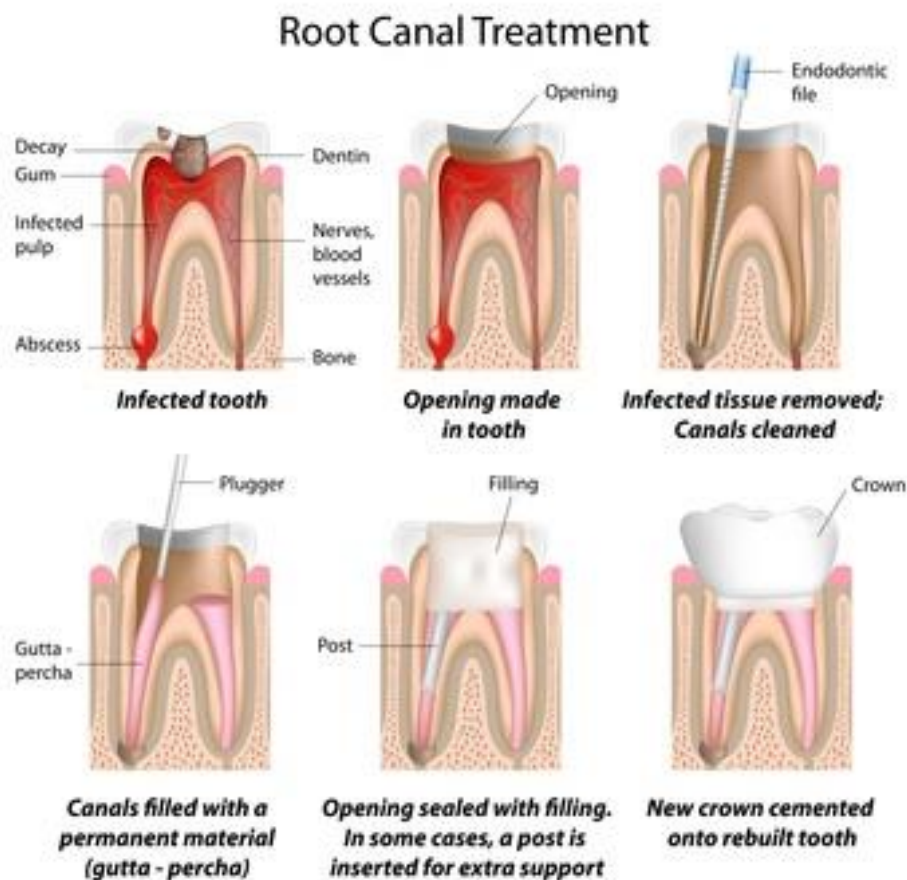
Na osnovu anamneze i dijagnostičkih podataka donosi se plan protetske terapije. Na plan terapije mogu u različitom stupnju utjecati opće zdravstveno stanje pacijenta, nivo oralne higijene i ekonomsko stanje pacijenta. Terapeut je dužan jasno ukazati pacijentu što može očekivati od protetske terapije i u kolikom stupnju može očekivati estetsko poboljšanje. U tom pogledu mogu se javiti nesporazumi budući da pacijenti nerijetko zahtijevaju i rješenja koja nemaju medicinsko opravdanje. Kvaliteta i trajnost fiksnih nadomjestaka baziraju se na dobro osmišljenom planu terapije koji uključuje vrstu i oblik konstrukcije te izbor gradivnog materijala. Pri planiranju terapije potrebno je uzeti u obzir stupanj oralne higijene, veličinu bezubog prostora, destrukciju zubnih struktura, moguća opterećenja, tip mastikacije i parafunkciju. Opće je pravilo da izgubljene zube treba protetski nadoknaditi. Ovo je posebno naglašeno kada su u pitanju prednji zubi. Međutim, u pogledu oralnih funkcija i stabilnosti međučeljsnih odnosa, važno je da bezubi prostori u nevidljivom, lateralnom području zubnog niza budu rekonstruirani. Intaktan zubni niz nalazi se u stanju dinamičke ravnoteže gdje zubi podupiru jedni druge, ravnomjerno prihvaćaju opterećenja i osiguravaju skladno odvijanje oralnih funkcija. Kada se izgubi i samo jedan zub, narušava se integritet zubnog niza, zubi se pomiču i uspostavlja se novo stanje ravnoteže koje je znatno nepovoljnije za preostale zube i odvijanje oralnih funkcija. Pomicanje zuba prema praznom prostoru dovodi do gubitka aproksimalnih kontaktnih točaka i izloženosti interdentalnih papila mehaničkim djelovanjima tijekom žvakanja hrane. Spuštanjem zuba antagonista u prazan prostor dolazi do prijevremenih kontakata i smetnji u kretnjama donje

čeljusti. Ako se antagonist spusti u prazan prostor, neophodno je izvršiti korekciju okluzalne ravnine brušenjem tog zuba. U težim slučajevima mora se devitalizirati zub. Više čimbenika utječe na izbor fiksnog nadomjestka i odabir nosača. Svaki fiksni nadomjestak mora izdržati konstantne okluzijske sile kojima je izložen pri oralnim funkcijama i parafunkcijama. Ovo je posebno značajno kada je u pitanju most. Sile koje bi u normalnim slučajevima bile prihvaćene od zuba koji nedostaju, prenose se preko tijela mosta i sidara na potporni aparat zuba nosača. Prema tome, zubi nosači, osim sila koje djeluju na njih, moraju prihvatiti i sile usmjerene na zube koji nedostaju. Prilikom procjene zuba nosača mosta moraju se analizirati odnos kliničke krune i korijena te ukupna površina parodonta i konfiguracija korjenova. Također, mora se uzeti u obzir odnos navedenih čimbenika prema veličini bezubog prostora, njegovoj lokalizaciji i odnosu prema antagonistima. Postoji opće pravilo o broju zuba koji se mogu nadoknaditi mostom. To podrazumijeva da dva zuba nosača mosta prihvaćaju dva člana pod uvjetom da ukupna površina korjenova zuba nosača bude jednaka ili veća od ukupne površine korjenova zuba koji nedostaju (Anteovo pravilo).(5)

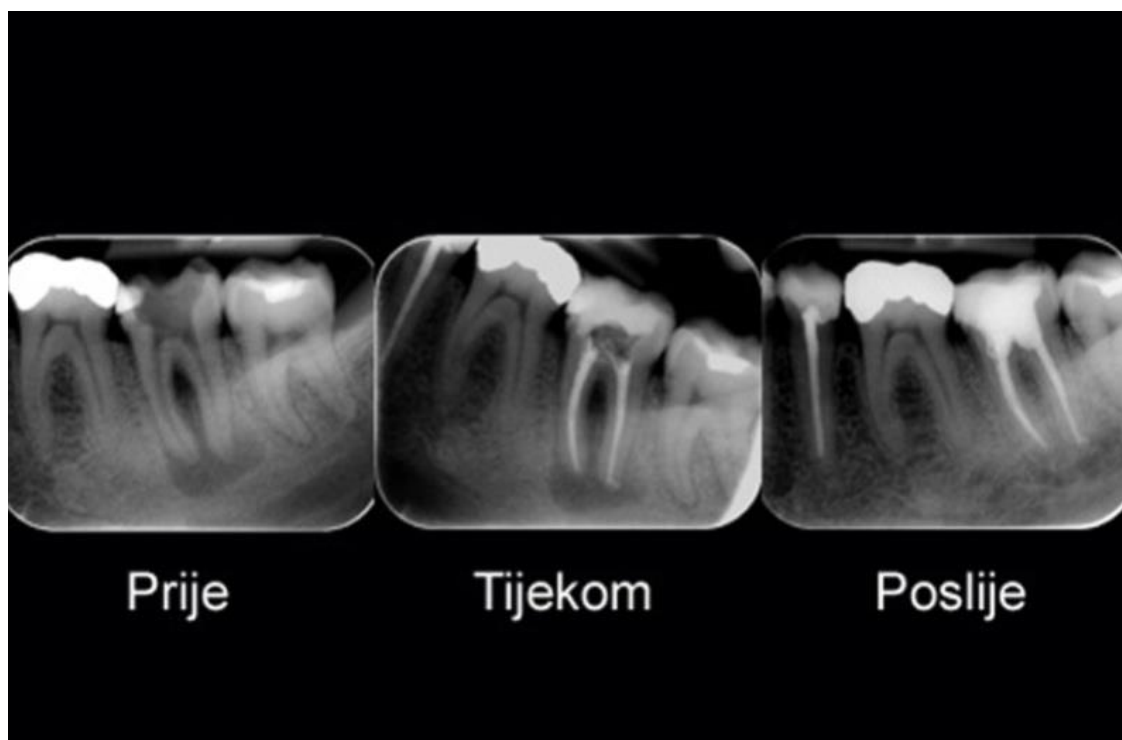
8. RESTAURATIVNA I ENDODONTSKA PRIPREMA

Važno je uvijek držati se pravila da se konzervativna terapija završi u potpunosti prije donošenja definitivnog plana protetske terapije. Tijekom kliničkoga pregleda potrebno je provjeriti zdravstveno stanje zuba nosača i njegova potpornoga tkiva. Uz pregled, potrebno je učiniti RTG snimke te provjeriti vitalnost zuba. Svaka neobična osjetljivost, otekline, fistula ili diskoloracija zuba upućuje na promjene u pulpi. Zubi nosači fiksno-protetskog nadomjestka moraju biti sanirani, što znači da se sve karijesne lezije moraju opskrbiti po pravilima struke. Prioritet se daje sanaciji dubokih karijesa koji ugrožavaju zdravlje pulpe. Manje površinske defekte, za koje se pretpostavlja da će biti odstranjeni pri brušenju, nije potrebno opskrbiti. Postojeći ispuni su uvijek upitni. Posebnu pozornost treba obratiti na one s neodgovarajućim rubnim zatvaranjem. Idealno je zamijeniti sve ispune, provjeriti dno preparacije te biti siguran u zdravstveno stanje zuba. Ako preostala tvrda tkiva zuba ne pružaju dovoljno jaku potporu gradivnom materijalu, osobito ako granica kaviteta seže do ili ispod ruba gingive, potrebno je procijeniti potrebu za endodontskom terapijom i izradom nadogradnje (slika 4). Svi bolni zubi, bilo spontano ili na odgovarajuće provocirajuće čimbenike (hladno, toplo, pritisak, ležeći položaj itd.), osjetljivi na vertikalnu ili horizontalnu perkusiju, uz ostalu patognomoničnu simptomatologiju, zahtijevaju endodontsko liječenje, čak i onda kada za to ne postoje radiološki dokazi. Posebno treba provjeriti zube s prethodno provedenom endodontskom terapijom. Ako izazivaju subjektivne smetnje, potrebno ih je ponovno liječiti. Uz inspekciju, palpaciju područja apeksa i perkusiju, ključna je rendgenska analiza (slika 5). Na snimci je potrebno utvrditi kakvoću postojećeg punjenja i odnos prema periapeksu.

Svako proširenje parodontne pukotine i prosvjetljenje, bez obzira na kvalitetu punjenja, potrebno je obraditi endodontskom ili kirurškom terapijom. Kada kvaliteta punjenja ne zadovoljava u potpunosti, a nema periapikalnih promjena i subjektivnih smetnji u dužem razdoblju, nema potrebe za dodatnom obradom. Endodontska se terapija često provodi planski, prije protetske, kako bi se postigli optimalni uvjeti za izradu i smještaj nadomjestka. To se posebno odnosi na malpozicionirane, ekstrudirane, rotirane i inklinirane zube u kojih će se zbog brušenja otvoriti pulpne komore.(1)



Slika 4. Slikovni prikaz tijekom endodontskog tretmana. Preuzeto: (10)



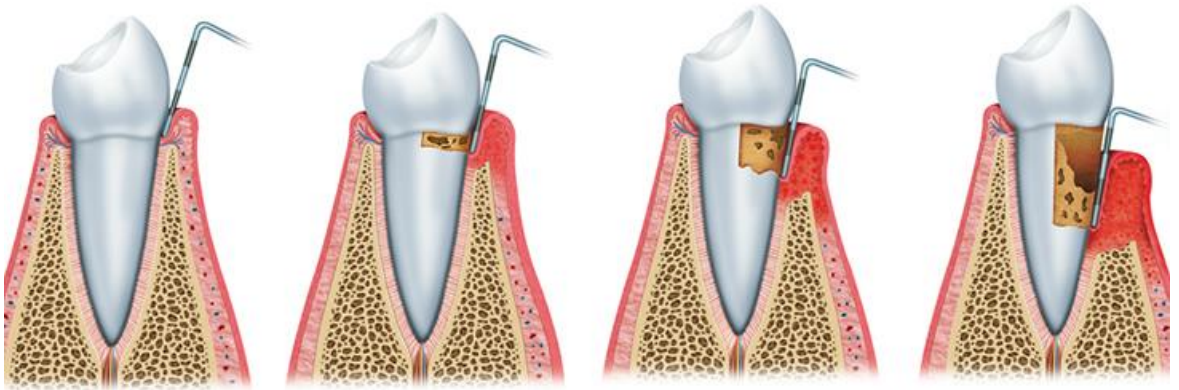
Slika 5. Rendgenski prikaz tijekom endodontskog tretmana. Preuzeto: (11)

9. PARODONTOLOŠKA PRIPREMA

Uspjeh protetske terapije i trajnost fiksnih nadomjestaka direktno zavise od stanja zdravlja i integriteta potpornog aparata zuba. Saniranjem parodontnih oboljenja uklanjaju se primarni etiološki čimbenici gubitka zuba. Kliničkim pregledom potrebno je ocijeniti stupanj upale gingive, postojanje džepova te stupanj pokretljivosti zuba (slika 6). Rendgenskom analizom potrebno je odrediti odnos kliničke krune i korijena, širinu parodontne pukotine, stupanj resorpcije i kvalitetu okolne kosti. Parodontološka terapija obuhvaća motivaciju za pravilnim održavanjem oralne higijene, liječenje parodontnih oboljenja i održavanje postignutih rezultata. U lakšim patološkim stanjima, kao što je reverzibilna upala gingive, terapijski su postupci usmjereni prema odstranjenju tvrdih i mekih zubnih naslaga u kojima su mikroorganizmi uzročnici upale. Oni svakako uključuju motivaciju pacijenta i korekciju oralnih higijenskih navika. Teže patološko stanje, parodontitis, zahvaća sva parodontna tkiva. Karakterizira ga nalaz parodontnih džepova koji se terapijski obrađuju struganjem i poliranjem korijena. Svrha je njihovo smanjenje i stabilizacija. Kompleksniji se problemi rješavaju postupcima parodontološke kirurgije. Zubi koji imaju pomičnost trećeg i četvrtog stupnja nisu prikladni nosači fiksnoprotetskog rada te ih je potrebno ekstrahirati. Definitivni se nadomjestak izrađuje tri do šest mjeseci nakon parodontološkog zahvata, kako bi cijeljenje tkiva i maturacija dentogingivalnog kompleksa bili potpuni. Parodontološka priprema često podrazumijeva i preoblikovanje tkiva u okolini zuba nosača. Augmentacijom se tkivima dodaje, a resektivnim zahvatima reducira volumen. Svrha je stvaranje uvjeta za provedbu oralne higijene i postizanje optimalne crvene estetike. Produljenje

kliničke krune zuba resektivni je zahvat koji se primjenjuje u pretprotetskoj pripremi kada je kruna nosača kratka, a nema mogućnosti njezina produljenja u visinu. Kruna se može produljiti u visinu izradom nadogradnje ili ortodontskom ekstruzijom zuba ako to dopuštaju okluzalni odnosi. Kada to nije moguće, kruna se produljuje na račun parodontnih zubnih tkiva. Manje se korekcije mogu postići gingivektomijom, dok se kirurškim postupkom planski rekonturira i alveolarna kost. Zahvatom se postižu optimalni uvjeti za otiskivanje područja i izradu nadomjestka s preciznim rubnim zatvaranjem te optimalnom udaljenošću između ruba alveolarnog grebena i apikalnog ruba nadomjestka, bez zadiranja u biološku širinu parodontnih tkiva. Klinička se kruna može produljiti i zbog estetskih razloga u vidljivom segmentu kada postoji disproporcija gingivalne arhitekture u odnosu prema parabolama i zenitima gingive. Kao posljedica ekstrakcije zuba dolazi do gubitka interdentalnih papila. Promjene su izraženije ako nedostaje više zuba u nizu. Takva klinička situacija stvara neestetske uvjete za izradu fiksnoprotetskih nadomjestaka. Nedostatak tkiva posebno se negativno odražava u vidljivom segmentu jer se na području između tijela mosta i alveolarnog grebena pojavljuju takozvani crni trokuti. Zbog bioloških razloga poželjno je prostore ostaviti otvorenima, što, međutim, kompromitira estetiku. U slučaju zatvaranja otežana je higijena. Preoblikovanje bezubog grebena može se provesti augmentacijom mekog tkiva ili bez nje. Kod znatne resorpcije bezubog grebena, za augmentaciju mekog tkiva primjenjuje se vezivno tkivo uzeto s pacijentova nepca. Takvim se postupkom priprema ležište za međučlan ili implantat. Rekonturiranje gingive provodi se kada je fiksnoprotetska terapija indicirana za poboljšanje izgleda. Smjernice zahvata proizlaze iz dijagnostičkog navoštavanja. Nesklad oblika i položaja gingivalnog ruba jednog ili više zubi može se korigirati

pomicanjem gingivalnog ruba apikalno ili koronarno. Pomicanje gingivalnog ruba apikalno indicirano je kod kratkih kliničkih kruna u vidljivom segmentu, kod izražene gingive koja je vidljiva pri osmijehu te pri asimetričnoj konturi gingive. Koronarno pomicanje indicirano je kod produženih kruna, odnosno kod recesija. Kod većih tkivnih nedostataka može se primjenjivati slobodni vezivni transplantat.(1)

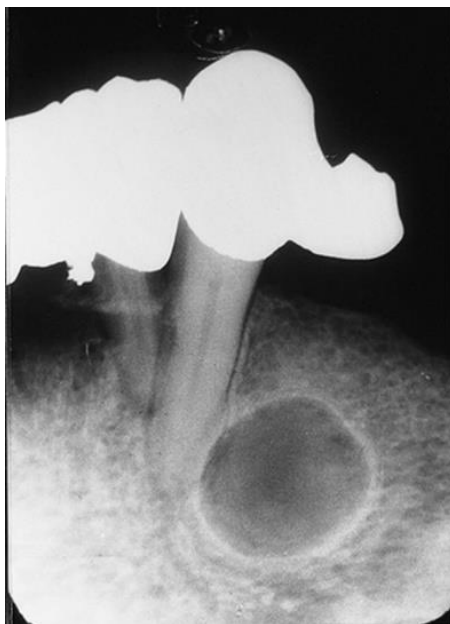

Slika 6. Slikovni prikaz zdrave gingive, gingivitisa, parodontitisa i uznapredovalog parodontitisa. Preuzeto: (12)

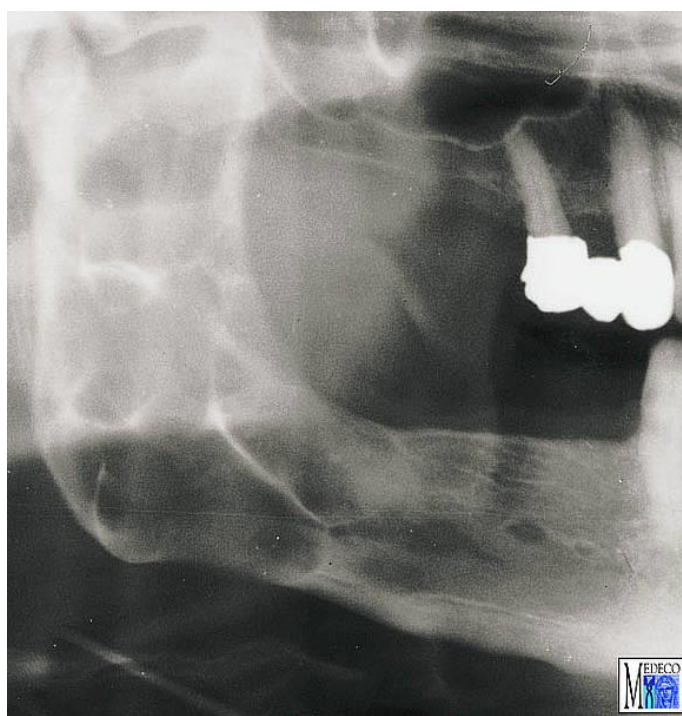
10. ORALNOKIRURŠKA PRIPREMA

Kirurški zahvati trebaju biti unaprijed isplanirani i završeni kako bi osigurali dovoljno vremena za proces zarastanja. Od kirurške intervencije do brušenja zuba treba proći od šest tjedana do tri mjeseca. Prema tome, svaka kirurška intervencija u okviru pripreme usta za fiksne nadomjeske treba biti izvršena što je moguće ranije. Po svojoj prirodi kirurški zahvati uključuju intervencije na mekim i čvrstim tkivima, što zahtijeva određeno vrijeme za cijeljenje rana i uspostavljanje stabilnih odnosa između oralnih tkiva. Najčešće kirurške intervencije u pripremi usta za izradu fiksnih nadomjestaka su ekstrakcija zuba, uklanjanje zaostalog korijenja, dijelova korijena ili kosti, vađenje impaktiranih zuba, uklanjanje periapikalnih procesa, uklanjanje cista i tumora odontogenog podrijetla, oblikovanje rezidualnog alveolarnog grebena, uklanjanje hiperplastičnog mekog tkiva, hemisekcija korjenova i ugrađivanje implantata (slika 7, 8). Prilagođuju se sve strukture koje bi mogle remetiti izradu i funkcionalnost budućeg protetskog nadomjestka.(5) Zubi koji se ne mogu spasiti vrlo često su rezultat dugotrajnog neliječenog karijesa, traume i/ili neliječene parodontne bolesti (slika 9). Oni se ne mogu iskoristiti kao nosači i moraju se ukloniti iz usne šupljine jer su, između ostalog, izvor infekcije koja može ozbiljno ugrožavati pacijentovo zdravlje. Uklanjanjem takvih zubi, uklanjaju se bakterije i toksini prisutni na inficiranim korijenskim površinama, a detaljnom kohleacijom alveola u sklopu oralnokirurške terapije uklanja se i upalno granulacijsko tkivo i stvaraju se uvjeti za adekvatno cijeljenje.(2) Resektivni zahvati primjenjuju se u slučaju suvišnog mekog tkiva koje nastaje kao posljedica resorpcije koštane podloge ili hipertrofije. Hipertrofija tkiva može biti nuspojava uzimanja lijekova, mehaničke

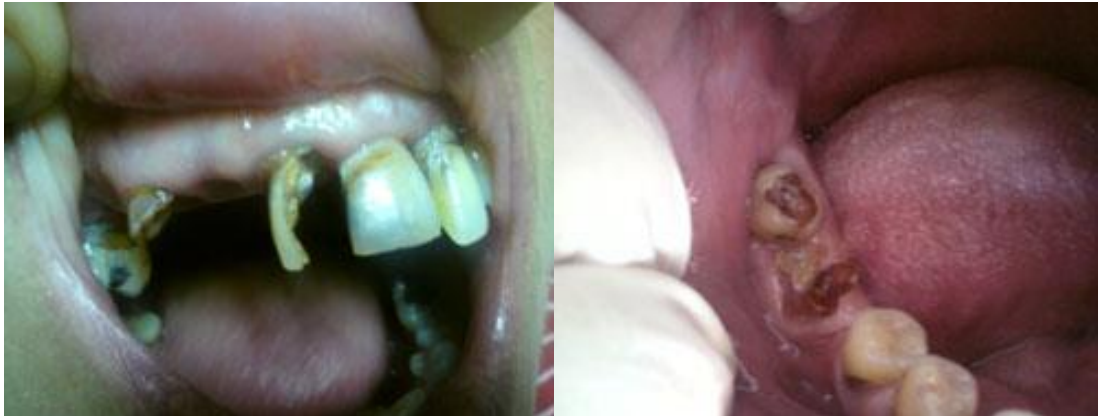iritacije, najčešće zbog loše prilagođene proteze, te gljivične infekcije i loše higijene. Vestibuloplastika se primjenjuje u slučaju nepovoljnih anatomskih odnosa bezuboga grebena. Frenulektomija se zbog protetskih razloga primjenjuje u slučaju postojanja dijastema. Koštani resektivni zahvati odnose se na plastiku alveolarnog grebena kojom se rekonturiraju koštane nepravilnosti. Augmentacija se provodi u slučaju nedostatka koštanoga tkiva kod većih defekata koji kompromitiraju estetiku ili u slučaju potrebe stvaranja uporišta za inserciju implantata. Mogu se rabiti aloplastični materijali, alogena kost, autogena kost ili kombinacija materijala. Često je potrebno korigirati bezubo postranično područje maksile podizanjem dna sinusa (slika 10). Implantoprotetska terapija je kompleksna i zahtijeva timski rad. Protetičar i kirurg zajedno planiraju i usklađuju sve faze rada. Određuje se broj implantata, vrsta, veličina i smještaj. U pripremi kirurškog zahvata protetičar analizira dijagnostičke modele, planira buduću protetsku terapiju, definira šablonu za određivanje mjesta implantacije. Implantacija može biti kirurški jednostavna kada uvjeti okoline to omogućuju, a u situaciji kada je količina kosti nedovoljna ili kada su anatomske odnosi nepovoljni, implantaciji prethodi augmentacijska faza kirurške pripreme.(1)



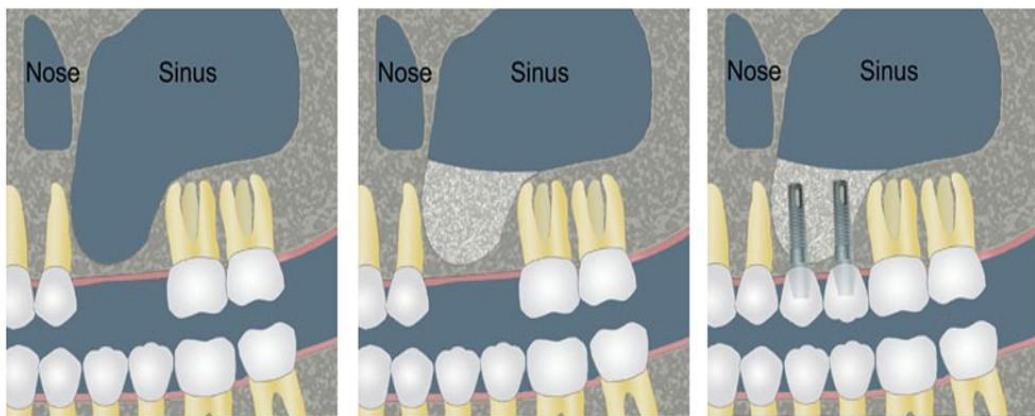
Slika 7. Rezidualna cista. Preuzeto: (13)



Slika 8. Ameloblastom. Preuzeto: (14)



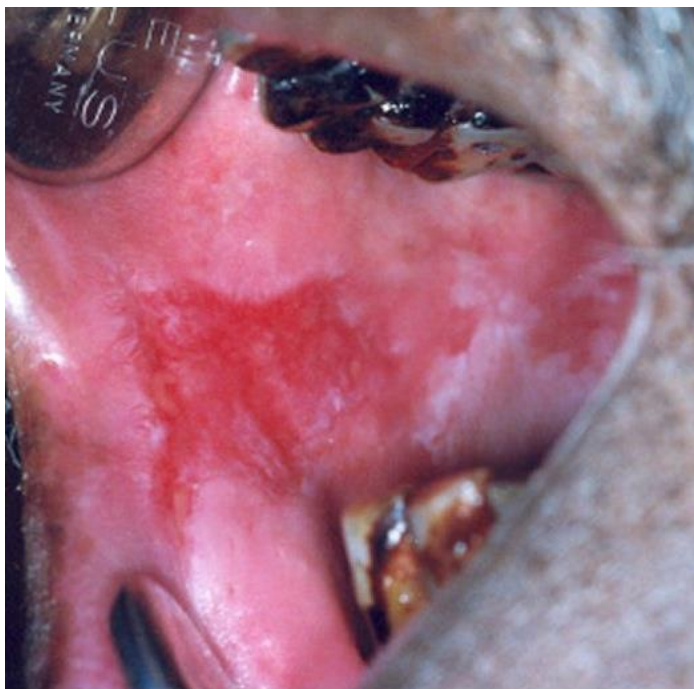Slika 9. Karijesom destruirani zubi i rezidualni korjenovi. Preuzeto: (15)



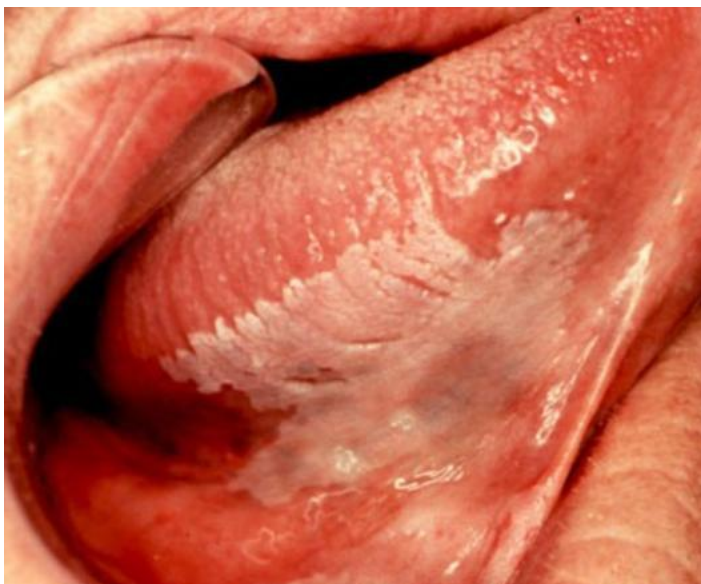Slika 10. Slikovni prikaz podizanja dna sinusa. Preuzeto: (16)

11. TERAPIJA BOLESTI ORALNE SLUZNICE

Oralne bolesti mogu zahvatiti usnice, jezik, nepce ili čitavu sluznicu. Bolest koja zahvaća bilo koju površinu usne šupljine otežava svaku manipulaciju u tom području kao i prilagodbu protetskog pacijenta na nadomjestak. Kod kliničkog pregleda važno je pregledati sve oralne regije bez preskakanja. Valja obratiti pozornost na boju, teksturu, izgled sluznice te prisutnost patoloških promjena. Oralne bolesti se manifestiraju određenim makroskopskim i mikroskopskim promjenama oralne sluznice. Makroskopske promjene koje se mogu uočiti prilikom kliničkoga pregleda su: makule, papule, vezikule, bule, pustule, plakovi, nodusi, apscesi, flegmone, erozije, ulkusi, fisure, ragade. Detaljan pregled treba vršiti kod svih pacijenata (posebno pušača). Karcinom usne šupljine može se otkriti u najranijem stadiju jednostavnim pregledom oralne sluznice. Sve crvene lezije, granulirane površine, sa i bez bijele komponente te ulceracije koje ne cijele duže od dva tjedna treba smatrati karcinomom dok se ne dokaže suprotno (slika 11, 12). Vrlo čest simptom u usnoj šupljini je osjećaj pečenja, a mogu biti prisutni i bol, suhoća usta, poremećaj osjeta okusa itd. Etiologija može biti infektivna (bakterijska, virusna, gljivična), alergijska, odraz imunoloških poremećaja ili odraz neke druge sistemske bolesti. Sve uočene promjene treba adekvatno obraditi i sanirati.(18)



Slika 11. Eritroplakija na sluznici obraza. Preuzeto: (17)



Slika 12. Leukoplakija na podjezičnoj sluznici. Preuzeto: (17)

12. ORTODONTSKA PRIPREMA

Ortodontskom terapijom treba liječiti bilo kakav oblik anomalije položaja zuba. Pacijentu uvijek treba predložiti takvo rješenje, osobito ako se radi o mlađim osobama. Naime, jako nagnuti zubi (protrudirani, retrudirani, nagnuti u prazan prostor nastao nakon vađenja zuba) ne mogu se uključiti u fiksno protetski rad bez devitalizacije. Devitalizirani zubi su manje kvalitete od zdravih vitalnih zubi, skloniji frakturama, diskoloraciji i vijek trajanja im je skraćen. Ortodontskim postupcima pojednostavljuje se brušenje zuba, smjer umetanja nadomjestka, optimiraju se uvjeti za oralnu higijenu, postiže se bolji oblik nosača i međučlanova, te se sile usmjeravaju aksijalno. Svi ovi faktori poboljšavaju prognozu nadomjestka s obzirom na stabilnost, trajnost, estetiku i funkciju. Važno je pacijentu objasniti dugoročne prednosti ortodontske terapije. Fiksno protetskom terapijom se mogu ublažiti manje ortodontske anomalije, ali rješenje kompleksnijih slučajeva svakako treba rješavati ortodontskom terapijom. Najčešće se pomicanje provodi u horizontalnoj ravnini. Zubi se ispravljaju i pomiču unutar bezubog prostora kako bi se optimirao položaj nosača. U pojedinim slučajevima pomicanje se provodi u vertikalnoj ravnini. Izrasle zube koji svojim položajem remete protetsku ravninu potrebno je intrudirati. Ortodontska ekstruzija zuba alternativa je kirurškom produljenju kliničke krune. Može se provesti planski i tada se zub postupno izvlači. Usporedo s ekstruzijom zuba spušta se i koštano tkivo te se optimiziraju uvjeti za fiksno protetsku ili implantoprotetsku terapiju.(1)

13. RASPRAVA

Prije početka fiksno protetske terapije potrebno je provesti pripremne postupke radi sanacije patoloških stanja i uspostave optimalnih uvjeta za izradu protetskog nadomjestka. Postupci moraju biti pažljivo planirani i provedeni kako bi zubi i parodontna tkiva bili zdravi i dobro pripremljeni.(1) Greške u pripremi se zbrajaju i, prije ili kasnije, dovode do neuspjeha terapije. Potrebno je informirati pacijenta o stanju njegovog stomatognatog sustava te izložiti mu plan sanacije kao i sve postupke koje mora obaviti prije početka same protetske terapije. Anamnezom se dobiva uvid u pacijentov opći zdravstveni status, zdravlje stomatognatog sustava te u trenutno prisutne tegobe. Nakon anamneze prelazi se na klinički pregled pacijenta. Najprije se provodi ekstraoralni, a potom intraoralni. Studijski modeli čine sastavni dio dijagnostičke procedure i olakšavaju donošenje adekvatnog plana protetske terapije. U dijagnostičke svrhe i za planiranje terapije mogu se upotrijebiti i dijagnostičko navoštavanje sadrenih modela i izrada provizorija.(2) Na osnovu anamneze i dijagnostičkih podataka donosi se plan protetske terapije. Tijekom kliničkoga pregleda potrebno je provjeriti zdravstveno stanje zuba nosača i njegova potpornoga tkiva. Uz pregled potrebno je učiniti RTG snimke te provjeriti vitalnost zuba. Svaka neobična osjetljivost, oteklina, fistula ili diskoloracija zuba upućuje na promjene u pulpi. Zubi nosači fiksno protetskog nadomjestka moraju biti sanirani. Uspjeh protetske terapije i trajnost fiksnih nadomjestaka direktno zavise o stanju zdravlja i integriteta potpornog aparata zuba. Saniranjem parodontnih oboljenja uklanjaju se primarni etiološki čimbenici gubitka zuba.(1) Kirurški zahvati trebaju biti unaprijed isplanirani i završeni kako bi osigurali dovoljno vremena za proces

zarastanja. Oralne bolesti mogu zahvatiti usnice, jezik, nepce ili čitavu sluznicu. Bolest koja zahvaća bilo koju površinu usne šupljine otežava svaku manipulaciju u tom području kao i prilagodbu protetskog pacijenta na nadomjestak. Kod kliničkog pregleda važno je pregledati sve oralne regije bez preskakanja.(18) Ortodontskom terapijom treba liječiti bilo kakav oblik anomalije položaja zuba. Takvim terapijskim postupcima pojednostavljuje se brušenje zuba, smjer umetanja nadomjestka, optimiraju se uvjeti za oralnu higijenu, postiže se bolji oblik nosača i međučlanova, te se sile usmjeravaju aksijalno. Svi ovi faktori poboljšavaju prognozu nadomjestka s obzirom na stabilnost, trajnost, estetiku i funkciju.(1)

14. ZAKLJUČAK

Prije početka fiksno protetske terapije potrebno je provesti pripremne postupke radi sanacije patoloških stanja i uspostave optimalnih uvjeta za izradu protetskog nadomjestka. Potrebno je provesti iscrpnu anamnezu i pregled kojim će se utvrditi postojeće stanjestomatognatog sustava, postaviti plan sanacije i predložiti nacrt protetske terapije. Sanacija obuhvaća sva tkiva usne šupljine. Fiksno protetski rad se može izraditi isključivo na zdravim ili saniranim zubima i sluznici. Terapeut je pacijentu dužan dati sve potrebne informacije o stanju njegove usne šupljine kao i potrebnim radnjama prije početka same protetske terapije. Dužan je objasniti tijek, trajanje terapije i cijenu rada. Kod velikih zahvata ili sanacije u estetskoj regiji poželjno je pacijentu prikazati budući izgled nadomjestka postupcima dijagnostičkog navoštavanja i temeljem toga izraditi provizorij. Na taj način dobivaju se smjernice nužne za izradu i pacijenta se priprema na konačni rad.

15. SAŽETAK

Preprotetska terapija je složen proces. Sastoji se od niza neizostavnih radnji koje osiguravaju trajnost fiksnoprotetskog rada i zadovoljstvo pacijenta. Pacijenta je potrebno informirati o stanju njegovog stomatognatog sustava, izložiti mu plan sanacije i sve postupke koje mora obaviti prije početka same protetske terapije. Valja mu pritom objasniti da se protetski rad može učiniti tek kad je cijela usna šupljina sanirana. Preprotetska terapija započinje uzimanjem iscrpne opće medicinske i stomatološke anamneze. Nakon anamneze prelazi se na klinički pregled pacijenta i rendgensku analizu. U dijagnostičke svrhe i za planiranje terapije mogu se upotrijebiti i studijski modeli te dijagnostičko navoštavanje sadrenih modela i izrada provizorija. Time bi se predvidio optimalan estetski i funkcijski rezultat te kliničke i laboratorijske mjere potrebne za njegovo postizanje. Preprotetska terapija uključuje restaurativnu i endodontsku terapiju, kiruršku terapiju, parodontološku etiološku terapiju, terapiju bolesti oralne sluznice i ortodontsku terapiju.

16. SUMMARY

Preprosthetic Treatment

Preprosthetic treatment is a complex process consisting of a series of indispensable actions that ensure the durability of a fixed prosthesis and patient satisfaction. The patient needs to be informed about the state of his/her dental system and presented with the rehabilitation plan and all the necessary procedures before the beginning of the prosthetic treatment, with the explanation that the prosthetic work can only be done when the whole oral cavity is repaired. The preprosthetic treatment begins with the taking of a thorough general medical and dental history. After history taking, we proceed to a clinical examination of the patient and X-ray analysis. For diagnostic purposes and for treatment planning we can also use study models, a diagnostic wax-up of plaster models, or make a provisional prosthesis to predict optimal aesthetic and functional results, together with clinical and laboratory measures necessary for its achievement. Preprosthetic treatment involves restorative and endodontic treatment, surgical treatment, periodontal treatment, as well as the treatment of diseases of the oral mucosa and orthodontic treatment.

17. LITERATURA

1. Uhač I. Pretprotetska priprema pacijenta. In: Čatović A, Komar D, Čatić A, ed. Klinička fiksna protetika: Krunice. 1st ed. Zagreb: Medicinska naklada; 2015. p. 11-9.
2. Mehulić K, Mehadžić K. Pretprotetska priprema pacijenta u fiksnoj protetici. Sonda. 2014; 15 (28): 25-8.
3. Simeon P, Soldo M. Anamneza – restaurativna stomatologija i endodoncija. Sonda. 2008; 9 (16): 26-7.
4. Čatović A, ed. Klinička fiksna protetika: Ispitno štivo. 1st ed. Zagreb: Stomatološki fakultet Sveučilišta u Zagrebu, 1999.
5. Trifunović DM, Vujošević LJ. Stomatološka protetika: Fiksne nadoknade. 1st ed. Beograd: Europski centar za razvoj i mir; 1998.
6. Thermadent Orthodontic Laboratory [Internet]. Liverpool: Thermadent Orthodontic Laboratory; c2014 [updated 2014 Mar 31; cited 2016 Sep 02]. Available from: <http://www.thermadent.co.uk/>.
7. Trifunović DM, Radlović S, Kandić MJ, Nastić MM, Petrović A, Krstić M, Stanišić-Sinobad D, et al. Stomatološka protetika: Pretklinika. 3rd ed. Beograd: Zavod za udžbenike i nastavna sredstva; 2001.
8. Rocco's Dental Studio [Internet].Escondido: Rocco's Dental Studio; 2016. DiagnosticWaxUp; c2015 [cited 2016 Sep 02]; [about 2 screens]. Available from: <http://www.roccodentalstudio.com/diagnostic-wax-up/>.
9. Radić T, Sablić V, Milardović Ortolan S, Mehulić K. Wax up i mock up u fiksno protetskoj terapiji. Sonda 2012; 13 (24): 57-9.

10. Zahnarztportal [Internet]. Büdingen: Zahnarztportal; 2013. Partielle Wurzelentfernung; c2014 [cited 2016 Sep 02]; [about 2 screens]. Available from: <http://www.zahnarztportal.org/oralchirurg/dentoalveol%C3%A4rchirurgie/partielle-wurzelentfernung>.
11. Poliklinika Šljaj-Anić: Stomatolog Zagreb [Internet]. Zagreb: Poliklinika Šljaj-Anić; 2014. Suvremena endodoncija zuba; c2014 [cited 2016 Sep 02]; [about 2 screens]. Available from: <http://www.slaj-anic.com/2014/09/23/suvremena-endodoncija-zuba/>.
12. Dental Centar Dubravica [Internet]. Vodice: Dental Centar Dubravica; 2016. Parodontologija; c2016 [cited 2016 Sep 02]; [about 2 screens]. Available from: <http://www.dcd.hr/en/dentistry/periodontology>.
13. Moj stomatolog [Internet]. Zagreb: Moj stomatolog; 2011. Ciste čeljusti; c2011 [cited 2016 Sep 02]; [about 2 screens]. Available from: <http://www.mojstomatolog.com.hr/ciste-celjusti/>.
14. Medeco [Internet]. Berlin: Medeco; 1999. Epithelialeodontogene Tumoren; c1999 [cited 2016 Sep 02]; [about 3 screens]. Available from: <http://www.medeco.de/kieferchirurgie-dentalatlas/tumoren-geschwuelste/odontogene-tumoren/>.
15. Dr Stefan Stomatološka ordinacija [Internet]. Beograd: Zubar Beograd; 1999. Ekstrakcija zuba; c1999 [cited 2016 Sep 02]; [about 3 screens]. Available from: <http://www.zubarbeograd.rs/ekstrakcija-zuba>.
16. Poliklinika Gikić [Internet]. Zagreb: Poliklinika Gikić; 2014. Oralna kirurgija; c2014 [cited 2016 Sep 02]; [about 3 screens]. Available from: <http://poliklinikagikic.com/usluge/oralna-kirurgija/>.

17. Moj stomatolog [Internet]. Zagreb: Moj stomatolog; 2011. Prekanceroze u usnoj šupljini; c2012 [cited 2016 Sep 02]; [about 2 screens]. Available from: <http://www.mojstomatolog.com.hr/prekanceroze-u-usnoj-supljini/>.
18. Cekić-Arambašin A. Oralna medicina. Zagreb: Školska knjiga; 2005.

18. ŽIVOTOPIS

Andrea Apro rođena je 27. lipnja 1990. u Zenici, BiH. Završila je Osnovnu školu „Novi Travnik“ te Osnovnu glazbenu školu „Jakov Gotovac“ u Novom Travniku. Godine 2005. upisuje Opću gimnaziju Katoličkog školskog centra „Petar Barbarić“ u Travniku, koju s odličnim uspjehom završava 2009. godine. Iste godine upisuje Stomatološki fakultet Sveučilišta u Zagrebu. Tijekom studija sudjelovala je u aktivnostima studentske udruge Zubić vila i Geronto projekta te radila kao dentalna asistentica u privatnoj stomatološkoj ordinaciji. Aktivno se služi engleskim jezikom i pasivno njemačkim.