

# Utjecaj mekih tkiva na estetski izgled pacijenta

---

**Pezer, Filip**

**Professional thesis / Završni specijalistički**

**2022**

*Degree Grantor / Ustanova koja je dodijelila akademski / stručni stupanj:* **University of Zagreb, School of Dental Medicine / Sveučilište u Zagrebu, Stomatološki fakultet**

*Permanent link / Trajna poveznica:* <https://um.nsk.hr/um:nbn:hr:127:895876>

*Rights / Prava:* [Attribution-NonCommercial 4.0 International/Imenovanje-Nekomercijalno 4.0 međunarodna](#)

*Download date / Datum preuzimanja:* **2025-02-03**



*Repository / Repozitorij:*

[University of Zagreb School of Dental Medicine Repository](#)





Sveučilište u Zagrebu  
Stomatološki fakultet

Filip Pezer

# **UTJECAJ MEKIH TKIVA NA ESTETSKI IZGLED PACIJENTA**

POSLIJEDIPLOMSKI SPECIJALISTIČKI RAD

Zagreb, 2022. godina

Rad je ostvaren u: Stomatološki fakultet Sveučilišta u Zagrebu

Naziv poslijediplomskog specijalističkog studija: Dentalna medicina

Mentor rada: izv.prof.dr.sc. Darko Božić, Stomatološki fakultet Sveučilišta u Zagrebu

Lektor hrvatskog jezika: Ivan Janjić, prof.

Lektor engleskog jezika: Lucija Gracin, prof.

Sastav Povjerenstva za ocjenu poslijediplomskog specijalističkog rada:

1. \_\_\_\_\_
2. \_\_\_\_\_
3. \_\_\_\_\_

Sastav Povjerenstva za obranu poslijediplomskog specijalističkog rada:

1. \_\_\_\_\_
2. \_\_\_\_\_
3. \_\_\_\_\_
4. \_\_\_\_\_
5. \_\_\_\_\_

Datum obrane rada: \_\_\_\_\_

Rad sadrži: 47 stranica

7 tablica

12 slika

CD

Rad je vlastito autorsko djelo, koje je u potpunosti samostalno napisano uz naznaku izvora drugih autora i dokumenata korištenih u radu. Osim ako nije drukčije navedeno, sve ilustracija (tablice, slike i dr.) u radu su izvorni doprinos autora poslijediplomskog specijalističkog rada. Autor je odgovoran za pribavljanje dopuštenja za korištenje ilustracija koje nisu njegov izvorni doprinos, kao i za sve eventualne posljedice koje mogu nastati zbog nedopuštenog preuzimanja ilustracija odnosno propusta u navođenju njihova podrijetla.

## **Zahvala**

Zahvaljujem mentoru na pomoći i savjetima prilikom izrade ovog rada. Također zahvaljujem obitelji i svima bližnjima na potpori i razumijevanju kroz cijelo moje školovanje.

## Sažetak

### UTJECAJ MEKIH TKIVA NA ESTETSKI IZGLED PACIJENTA

Doktori dentalne medicine svakodnevno su izloženi estetskim zahtjevima pacijenta. Napretcima u parodontologiji i implantologiji estetski tvrdih i mekih potpornih tkiva sve se više pridaje pozornost. Na estetiku mekih tkiva oko zuba utječu boja, vidljivost gingive prilikom osmijeha, recesije gingive i crni trokuti. Upaljenu gingivu karakterizira tamnija lividna boja koja se inicijalnom terapijom vraća u bljedoružičastu. Alterirana pasivna erupcija, hipermobilnost gornje usne ili pretjerani vertikalni rast maksile uzroci su gingivnog osmijeha. Terapija je usmjerena na eliminaciju uzročnog čimbenika. Recesija gingive pomicanje je ruba gingive apikalno od caklinsko-cementnog spojišta. Mnogo je različitih tehnika za prekrivanje recesija s različitim uspjesima, od kojih je koronalno pomaknuti režanj u kombinaciji s vezivotkivnim transplantatom najuspješniji. Crni trokuti prisutni su kada je udaljenost od interproksimalne kontaktne točke do vrha interdentalne alveolarne kosti veći od 5 milimetara. Najučinkovitiji način zatvaranja crnih trokuta jest pomicanje kontaktne točke između zuba apikalno restaurativnim ili protetskim postupcima. Nadomještanje izgubljenih zuba u estetskoj zoni implantatima zahtijeva razumijevanje dimenzionalnih promjena koštanih i mekih tkiva nakon ekstrakcije zuba. Recesija oko implantata čest je estetski problem koji se kirurški može uspješno riješiti. Za prevenciju recesija i crnih trokuta oko implantata naglašena je važnost očuvanja ili rekonstrukcije keratinizirane gingive te pravilno pozicioniranje implantata prilikom njihove ugradnje. Periimplantitis je jedna od najčešćih komplikacija oko dentalnih implantata, što može rezultirati estetskim problemom. U estetskoj zoni poželjno je za kiruršku terapiju periimplantitisa koristiti regenerativne postupke. Za nadomještanje zubi implantatima u prednjoj maksili minimalno invazivni postupci kao *socket shield* tehnika pokazali su se iznimno korisni s odličnim estetskim rezultatima.

**Ključne riječi:** estetika; recesije gingive; crni trokuti; gingivni osmijeh; dentalni implantati

## **Summary**

### **THE INFLUENCE OF THE SOFT TISSUES ON THE ESTHETIC APPEARANCE**

Patients nowadays have increasing esthetic demands. Esthetics of the soft tissues have gained more attention because of the advances in periodontology and implantology. Factors affecting soft tissue esthetics are color, appearance of the gingiva while smiling, gingival recessions and black triangles. Inflamed gingiva is characterized by a darker livid color. After initial periodontal therapy, the color returns to pale pink. Altered passive eruption, hypermobility of the upper lip or excessive vertical maxillary growth can cause a gummy smile. The treatment of choice is aimed to remove the cause of the gummy smile. Gingival recessions are described as the apical shift of the gingival margin apical from the cemento-enamel junction. There are many described techniques of covering gingival recessions with varying degrees of success. A coronally advanced flap combined with a connective tissue graft has been proven the most successful. Black triangles are present when the distance from the interproximal contact point to the alveolar bone crest is greater than 5 millimeters. The most effective treatment of black triangles is relocating the interproximal contact point apically in a restorative or prosthetic manner. Tooth extraction results in significant dimensional changes in bone and the surrounding soft tissues. Understanding those dimensional changes is important for the successful replacement of lost teeth with dental implants. Recessions around implants are a common esthetic problem. Some surgical techniques have shown to be effective in covering recessions around implants. Preserving or restoring the keratinized gingiva combined with the correct positioning of the implant are important for the prevention of recessions and black triangles around implants. Peri-implantitis is one of the most common complications regarding dental implants. Severe peri-implant lesions could result in an esthetic problem. Regenerative procedures are preferable for the surgical treatment of peri-implantitis in the esthetic zone. Minimally invasive procedures, such as the socket shield technique, have been proven useful in replacing teeth with implants in the anterior maxilla, with excellent esthetic results.

**Keywords:** esthetics; gingival recessions; black triangles; gummy smile; dental implants

## SADRŽAJ

1. UVOD .....	1
2. ESTETSKI PARAMETRI LICA I OSMIJEHA .....	3
3. ESTETIKA MEKIH TKIVA OKO ZUBA .....	6
3.2. Boja.....	7
3.2.1. Gingivitis.....	7
3.2.2. Hiperpigmentacija .....	8
3.3. Gingivni osmijeh .....	9
3.3.1. Alterirana pasivna erupcija.....	10
3.4. Recesije gingive.....	13
3.4.1. Koronalno pomaknuti režanj .....	15
3.4.2. Lateralno pomaknuti režanj.....	16
3.4.3. Epitelizirani gingivni transplantat .....	16
3.4.4. Vezivni gingivni transplantat .....	17
3.5. Crni trokuti .....	18
4. ESTETIKA MEKIH TKIVA OKO IMPLANTATA.....	20
4.1. Razlike potpornih tkiva oko zuba i implantata.....	21
4.2. Dimenzijske promjene koštanih i mekih tkiva nakon ekstrakcije zuba.....	21
4.3. Keratinizirana gingiva oko implantata .....	23
4.4. Periimplantitis.....	25
4.5. Recesije oko implantata.....	26

4.6.	Kirurške tehnike prekrivanja recesija oko implantata .....	27
4.7.	Pozicija implantata .....	28
4.8.	<i>Socket shield</i> tehnika .....	29
4.9.	Individualizacija izlaznog profila implantata .....	31
5.	RASPRAVA.....	33
6.	ZAKLJUČAK .....	35
7.	LITERATURA.....	37
8.	ŽIVOTOPIS .....	46



## **Popis skraćenica**

CCS – caklinsko-cementno spojište

MGS – mukogingivalno spojište

AP – aproksimalni pričvrstak

ŠKG – širina keratinizirane gignive

IKT – interproksimalna kontaktna točka

GBR – vođena regeneracija kosti, eng. *guided bone regeneration*

CIST – kumulativna interceptivna potporna terapija, eng. *cumulative interceptive supportive therapy*

CBCT – kompjutorska tomografija s konusnim zrakama, eng. *cone beam computed tomography*

PMMA – polimetilmetakrilat

mm – milimetar

nm – nanometar

U – jedinica (mjera botulinum toksina A)

## **1. UVOD**

Ljepota je fenomen koji svatko može zamisliti, ali ju teško može definirati. Ona nije opipljiva, ona postoji u našim mislima kao ugodan osjećaj. Lijepo je nešto što je promatraču ugodno i privlačno svojim oblikom, bojom, proporcijama, teksturom ili bilo kojom drugom karakteristikom kojom promatraču izaziva podražaj. Tijekom povijesti ljepota je inspirirala mnoge umjetnike da svojim djelima zabilježe i predoče ideale svoga vremena. Ljepota žena bila je čest motiv za prikaz ljepote, međutim ideal lijepog tijekom povijesti bio je vrlo različit, od paleolitičke statue *Willendorfske Venere* do modernog Warholova *Diptiha Marilyn*. Osim povijesnog konteksta, različitosti ljepote pridonosi i individualan doživljaj promatrača. Unatoč različitosti individualnog doživljaja ljepote i povijesnom kontekstu, prirodni fenomeni kao simetrija, zlatni rez i fraktalni uzorak univerzalne su zajedničke karakteristike stvarima kojima se pridodaje vrijednost lijepog. S medicinskog aspekta ljepota se uvijek povezivala uz zdravlje. Izgled lica, osim što je razlikovni čimbenik među ljudima, najznačajniji je dio tijela podložan estetskoj analizi. Osmijeh može biti odlučujući čimbenik koji neku osobu čini privlačnom, čime se velika važnost pridodaje izgledu zuba i potpornih tkiva. Zbog toga su doktori dentalne medicine u svojoj praksi gotovo svakodnevno izloženi estetskim izazovima zbog kojih nam se pacijenti javljaju. Napretcima u parodontologiji i implantologiji, posebno razvojem parodontne plastične i mukogingivalne kirurgije te razumijevanjem periimplantatnih tkiva, pažnja se, osim na estetiku tvrdih zubnih tkiva, usmjerava i na estetiku tvrdih i mekih potpornih tkiva. Svrha je ovog rada objediniti problematiku estetike mekih tkiva i predstaviti moguća terapijska rješenja. U radu je obrađena tema estetike lica i osmijeha te specifičnosti estetskih izazova oko zuba i implantata.

## **2. ESTETSKI PARAMETRI LICA I OSMIJEHA**

Za estetsku analizu lica i osmijeha potrebno je poznavati antropometrijska obilježja. Gledajući iz profila, lice je vertikalno podijeljeno na gornju, srednju i donju trećinu. Gledajući frontalno, lice je podijeljeno na dvije lateralne, dvije medijalne i središnju petinu. Oči i osmijeh dijelovi su lica koji se prvo primjećuju, stoga imaju veliku važnost u estetici lica. Središnja linija lica polazni je parametar estetike lica. Ona prolazi kroz nazion, subnazale, interincizalnu točku i pogonion. Za estetiku lica bitno je da se središnja linija gornjih središnjih inciziva poklapa sa središnjom linijom lica. Prilikom osmijeha vidljivi dio zuba naziva se incizalnom duljinom. Estetski poželjno smatra se vidljivo između 75 i 100 % duljine zuba, uz vidljiv gingivni pojas do 2 milimetara. Na estetiku osmijeha utječe dužina gornjih sjekutića i očnjaka. Prosječne vrijednosti širine i dužine zuba u prednjoj maksili i njihovi omjeri nalaze se u Tablicama 1 i 2 (1).

Tablica 1. Prosječne vrijednosti širine i dužine zuba u prednjoj maksili

spol	središnji sjekutić		lateralni sjekutić		očnjak	
	širina	Dužina	širina	dužina	širina	dužina
muškarci	8,59	10,19	6,59	8,70	7,64	10,06
žene	8,06	9,39	6,13	7,79	7,15	8,89

Tablica 2. Prosječan omjer širine i dužine zuba u prednjoj maksili

spol	središnji sjekutić	lateralni sjekutić	očnjak
muškarci	0,85	0,76	0,77
žene	0,86	0,79	0,81

Uzdužne osi zuba u lijepom osmijehu lagano konvergiraju prema središnjoj liniji, a stupanj konvergencije povećava se od središnjeg sjekutića do očnjaka. Gingivni zenit točka je na gingivi u kojoj je dužina zuba najveća. Gingivni zenit nalazi se na uzdužnoj osi zuba ili odstupa

blago distalno. Gingivni zeniti središnjih sjekutića i očnjaka u lijepom se osmijehu poklapaju, dok je gingivni zenit lateralnih sjekutića položen incizalnije. Papile u idealnom osmijehu zatvaraju interdentalni prostor. Udaljenost od baze papile do interproksimalne kontaktne točke naziva se visina papile, i ona iznosi između 30 i 50 % dužine krune zuba. U doba intenzivne digitalizacije dentalne medicine na tržištu postoji puno proizvođača koji nude različite programe za digitalnu analizu i dizajn osmijeha, što može biti odličan alat za estetsku analizu osmijeha.

### **3. ESTETIKA MEKIH TKIVA OKO ZUBA**

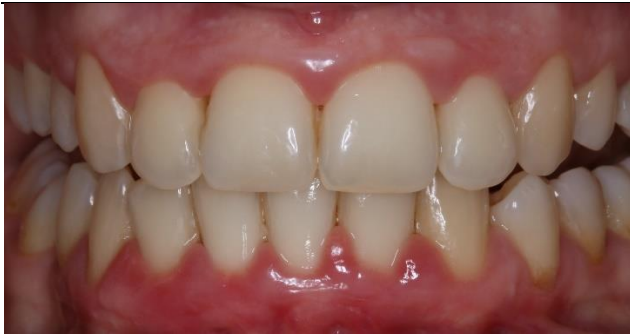Na estetiku mekih tkiva oko zuba utječe nekoliko čimbenika: boja, vidljivost gingive prilikom osmijeha (odnosno gingivni osmijeh), recesije gingive i crni trokuti. U ovom poglavlju opisat ćemo njihovu važnost i predložiti terapijske opcije.

## **3.2. Boja**

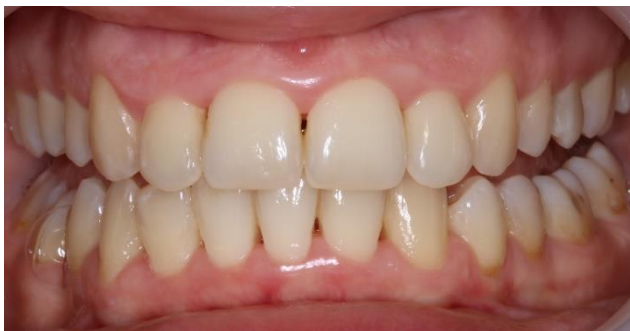### **3.2.1. Gingivitis**

Zdrav parodont karakterizira bljedoružičasta boja gingive često s točkastom površinom nalik narančinoj kori s papilama koje ispunjavaju interdentalne prostore. Zdrava gingiva ima valovit izgled s konkavitom na cervikalnom dijelu zuba (gingivni zenit) i diže se s vrhom u interdentalnom prostoru. Prilikom sondiranja zdrav parodont ne krvari i čvrste je konzistencije. Kada je prisutna upala u obliku gingivitisa ili parodontitisa, boja mekih tkiva crvenkasta je ili lividna, sjajna i otečena s manje naglašenom valovitosti, mekana te krvari pri sondiranju (2). Pacijenti često i sami prepoznaju promijenjenu boju gingive koju doživljavaju kao neestetsku, zbog čega se jave u ordinaciju (3). U najvećem broju slučajeva crvenilo i edem gingive uzrokovan je bakterijama iz plaka, odnosno lošom oralnom higijenom (4). Marginalni gingivitis često je znak izbora loše četkice za zube ili loše tehnike četkanja, dok je papilarni gingivitis znak nekorištenja preparata za higijenu interdentalnog područja, kao što su interdentalne četkice i zubni konac. Na izgled upaljene gingive utječu i gingivni fenotip i količina keratinizirane gingive oko zuba. Gingivitis vizualno izgleda lošije kod pacijenata koji imaju tanki fenotip i na lokalizaciji gdje ima manje od 2 mm keratinizirane gingive oko zuba. Pacijenti koji nemaju zonu od 2 mm pričvrstne gingive skloniji su razvoju upalnih recesija ako nemaju optimalnu higijenu (5). Sistemske bolesti kao dijabetes mellitus, leukemija i skorbut mijenjaju odgovor na bakterijski plak, stoga je u tim stanjima gingivitis naglašeniji. Također, korištenje nekih lijekova (fenitoin, ciklosporin A i blokatori kalcijevih kanala), uz prisutan bakterijski plak, najčešće rezultira s hipertrofičnim gingivitisom (6). Inicijalnom terapijom, edukacijom pacijenta o pravilnoj oralnoj higijeni i motivacijom za prevenciju ponovne upale crvenilo i otečenost gingive učinkovito se rješava (Slika 1 i 2). U slučaju hipertrofičnog gingivitisa osim inicijalne terapije nekada je potrebno napraviti i gingivektomiju.





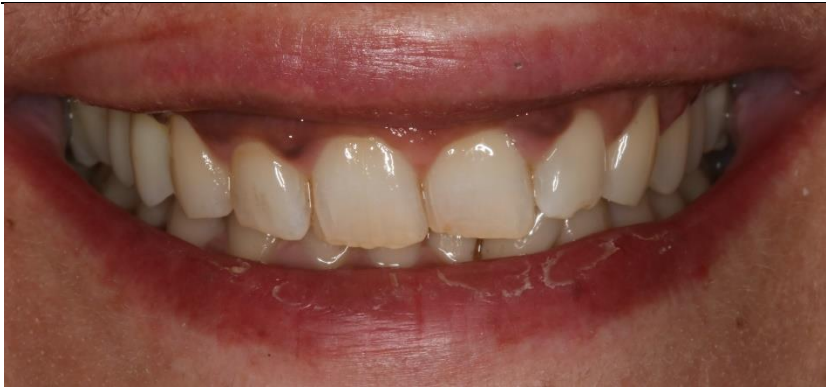Slika 1. Plakom uzrokovan gingivitis



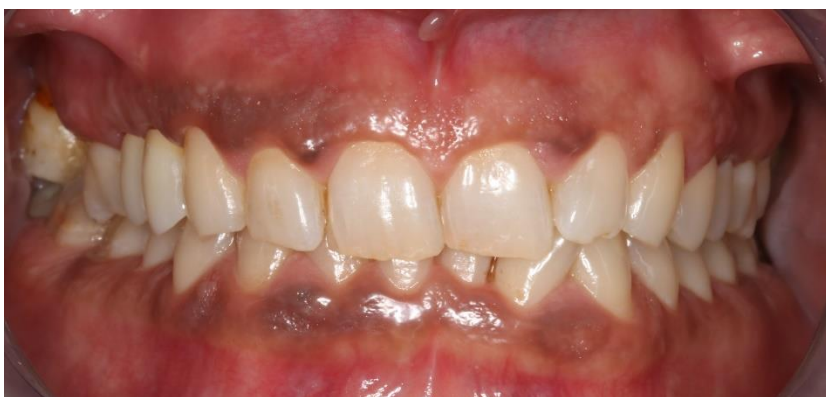Slika 2. Stanje nakon inicijalne terapije

### 3.2.2. Hiperpigmentacija

Hiperpigmentacija oralne sluznice nije patološko stanje, ali neki pacijenti tu promjenu smatraju neestetskom, pogotovo oni pacijenti s visokom linijom osmijeha. Hiperpigmentacija se može manifestirati kao difuzna ili fokalna, a uzrokovana je povećanim nakupljenjem melanina u bazalnom sloju epitela (Slike 3 i 4). Incidencija hiperpigmentacije češća je u populaciji s tamnijom bojom kože (7). Predloženo je nekoliko načina uklanjanja hiperpigmentacija na oralnoj sluznici, kao što su gingivoplastika skalpelom, abrazija, elektrokauterizacija, krioterapija, kemijska kauterizacija i laserska ablacija. Kao najučinkovitija i najugodnija terapija pokazala se terapija laserom. Postoje dva različita pristupa uklanjanju hiperpigmentacija laserom. Ablativni pristup neselektivan je i uklanja epitel zajedno s melaninom, dok je neablativni pristup selektivan gdje se korištenjem diodnog lasera određene valne duljine (445 – 810 nm) degranulira melanin bez oštećenja gingivnog epitela. Nažalost, za sve vrste terapije recidivi su česti (8).



Slika 3. Hiperpigmentacija gingive vidljiva u prirodnom osmijehu



Slika 4. Hiperpigmentacija gingive, intraoralna fotografija

### 3.3. Gingivni osmijeh

Vidljivost gingive prilikom osmijeha smatra se estetski prihvatljivom ako je manja od 3 mm. Unutar tih estetskih normi postoje 3 tipa osmijeha. Ako se prilikom osmijeha vide cijele kliničke krune zuba i pojas gingive širine 2 mm, to se smatra visokom linijom osmijeha. Srednju liniju osmijeha karakterizira vidljivost između 75 i 100 % volumena zuba i potpuna vidljivost interdentalnih papila, dok se niska linija osmijeha opisuje kao vidljivost do 75 % volumena zuba bez vidljive gingive. Ako je pojas gingive koja je vidljiva prilikom osmijeha 3 ili više mm, to se smatra neestetskim i definira kao gingivni osmijeh (eng. *gummy smile*). Prevalencija gingivnog osmijeha u općoj populaciji iznosi 10,5 do 29 %, a češći je kod žena (9, 10). Tri su moguća uzroka gingivnog osmijeha: alterirana pasivna erupcija, hipermobilnost gornje usne i pretjerani vertikalni rast maksile. Do dijagnoze se dolazi ekstraoralnim pregledom kojim se proučava simetrija lica i dužina gornje, srednje i donje trećine lica. Pacijent se promatra u stanju mirovanja i prilikom prirodnog osmijeha.

### 3.3.1. Alterirana pasivna erupcija

Goldman i Cohen (11) definirali su alteriranu pasivnu erupciju kao stanje u odraslih u kojem je gingivni rub lociran incizalno od cervikalne konveksnosti krune (cinguluma) i udaljen je od caklinsko-cementnog spojišta (CCS) 3 ili više mm. Ovo stanje klasificirano je u dva tipa i dva podtipa (12):

tip 1 A – mukogingivno spojište apikalno je od vrha alveolarnog grebena, a između vrha alveolarnog grebena i CCS-a postoji fiziološki prostor (1-2 mm) za vezivnotkivni pričvrstak

tip 2 A – mukogingivno spojište u razini je ili koronalno od CCS-a, a između vrha alveolarnog grebena i CCS-a postoji fiziološki prostor (1-2 mm) za vezivnotkivni pričvrstak

tip 1 B – mukogingivno spojište apikalno je od vrha alveolarnog grebena, a između vrha alveolarnog grebena i CCS-a ne postoji fiziološki prostor za vezivnotkivni pričvrstak

tip 2 B – mukogingivno spojište u razini je ili koronalno od CCS-a, a između vrha alveolarnog grebena i CCS-a ne postoji fiziološki prostor za vezivnotkivni pričvrstak.

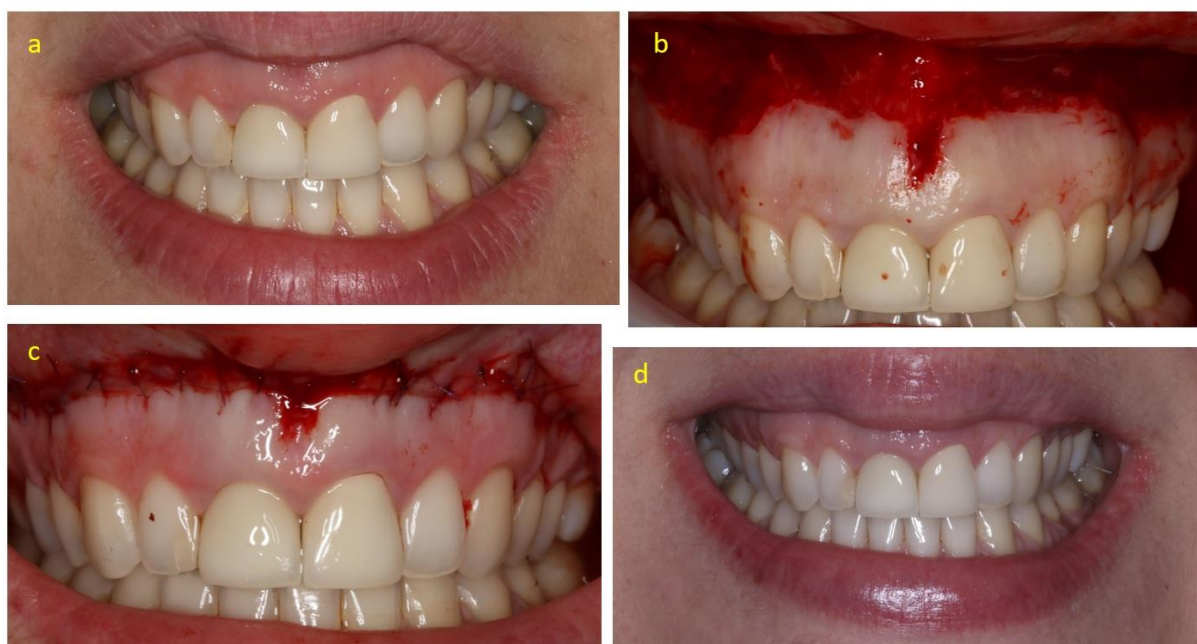
Dijagnostika alterirane pasivne erupcije uključuje mjerenje dužine zuba, određivanje vrha alveolarnog grebena i pozicije CCS-a. Vrh alveolarnog grebena i pozicija CCS-a može se odrediti sondiranjem pozicije kosti anestetiziranog pacijenta (eng. *bone sounding*), međutim ta je metoda u velikom broju slučajeva neprecizna i teško izvediva (13). Za precizniju dijagnostiku korisna je radiografska metoda prilikom koje se radiokontrastrna gutaperka, odrezana tako da se proteže od sulkusa u gingivnom zenitu do incizalnog brida, pričvrsti na bukalnu površinu zuba i nakon toga zabilježi retroalveolarna snimka. Tom metodom može se precizno izmjeriti udaljenost gingivnog zenita do CCS-a i udaljenost CCS-a do vrha alveolarnog grebena. Nekada se na retroalveolarnoj snimci zbog superponiranja anatomskih struktura ne vidi jasno CCS niti vrh alveolarnog grebena, stoga se točna lokacija navedenih struktura određuje tek prilikom odizanja režnja (13). Ovisno o tipu alterirane pasivne erupcije razlikuju se kirurški zahvati kojima se takvo stanje uklanja. U slučaju tipa 1 A metoda izbora je gingivektomija. Inicijalna incizija obavlja se u razini CCS-a s gingivnim zenitom na središnjoj osi zuba ili malo distalno. Prilikom incizije potrebno je voditi računa o simetriji i estetskim parametrima navedenim u prethodnim poglavljima. Prilikom gingivektomije kao kirurška šablona može se koristiti prethodno napravljen *mock-up*. Druga je incizija intrasulkularna, čime se odvaja suvišak gingive koji se kiretama može lagano ukloniti. Osim skalpelom, gingivektomija se može izvesti

elektrokauterom ili laserom. U malom broju slučajeva gingivnog osmijeha prisutan je tip 1 A, stoga ako se operater odluči za gingivektomiju kao metodu izbora, treba biti oprezan i precizno utvrditi razinu vrha alveolarnog grebena. Ako je udaljenost od predviđenog ruba gingive do vrha alveolarnog grebena manja od 3 mm, koja su potrebna za formiranje biološke širine, dogodit će se recidiv, čime terapija neće biti uspješna. Za tip 2 A metoda izbora apikalno je pomaknuti režanj, čime se želi očuvati adekvatna širina keratinizirane gingive, ali pomaknuta apikalno u razinu CCS-a. Kod većine pacijenata prisutna je i povećana debljina kosti alveolarnog grebena bukalno, zbog čega je potrebno napraviti osteoplastiku kojom se bukalna kost rekonturira kako bi se postigao valoviti izgled kosti i juga alveolaria te time smanjila mogućnost recidiva. Za tip 1 B i 2 B metoda izbora je apikalno pomaknuti režanj s ostektomijom i osteoplastikom. Prva incizija učini se prema planiranoj duljini zuba i poziciji gingivnog zenita s kirurškom šablonom ili bez nje, najčešće paramarginalno. Druga incizija je intrasulkularna, zatim se podiže režanj koji je u području vrata zuba mukoperiostalni režanj, dok je u području papila režanj djelomične debljine. Papile time ostaju netaknute aproksimalno, čime se postiže očuvanje visine papile, a fiksirano tkivo služi kao sidrište prilikom šivanja reznja. Nakon prikazivanja alveolarne kosti učini se osteoplastika kako bi se smanjila debljina bukalne kosti te ostektomija kako bi se osigurao adekvatan prostor za formiranje biološke širine. Osteoplastika i ostektomija mogu se izvršiti dijamantnim ili čeličnim svrdlom te dlijetima za kost. Udaljenost od CCS-a do ruba alveolarne kosti, koja se postiže ostektomijom, i dalje je predmet rasprave u stručnoj literaturi gdje različiti autori predlažu 1 mm do 3 mm (14, 15, 16, 17).

### 3.3.2. Hiperobilnost gornje usne

Prilikom osmijeha aktiviraju se orbicularis oris, risorius, zygomaticus major i minor, levator anguli oris, levator labii superioris te levator labii superioris alaeque nasi. Ti mišići svojim djelovanjem šire rubove usana i podižu gornju usnu. Prilikom ekstraoralnog pregleda za dijagnozu hiperobilnosti gornje usne prvo se mjeri udaljenost od baze nosa (točka subnasale) do granice suhog i vlažnog dijela usne u mirovanju. Uobičajene su vrijednosti za muškarce 22-24 mm, a 20-22 mm za žene (18). Hiperobilnost gornje usne određuje se u slučajevima kada se prilikom osmijeha ta vrijednost smanji za 8 ili više mm. Za smanjenje mišićne aktivnosti u pacijenata s hiperobilnom gornjom usnom postoji kirurška i nekirurška metoda. Nekirurška metoda primjena je 2,5 do 5 jedinica (U) botulinum toksina A u području djelovanja mišića levator labii superioris, levator labii superioris alaeque nasi i zigomaticus minora, 1 cm lateralno od lateralnog ruba nosnice i 3 cm iznad lateralnog ruba komisura usana (19). Zbog gubitka

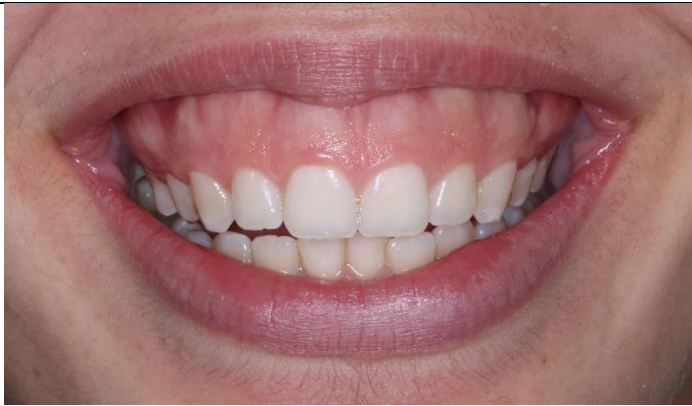terapijskog učinka botulinum toksina A vremenom tretman se mora ponavljati otprilike svakih 6 mjeseci kako bi se zadržao željeni učinak. Kirurška metoda repozicija je usne (eng. *lip repositioning*). Repozicija usne izvodi se ekscizijom pojasa maksilarne vestibularne mukoze do mukogingivnog spojišta (Slika 5). Različiti autori predlažu eksciziju s miotomijom i bez miotomije. Uz repoziciju usne moguće je izvesti i frenulektomiju (20). Očekivano smanjenje vidljivost gingive u prosjeku je 2,7 mm, međutim nakon godinu dana ta vrijednost pada na 2,1 mm. Dugoročno je očekivani relaps do 25 % (21).



Slika 5. Repozicija usne: a) osmijeh prije zahvata, b) ekscizija vestibularne mukoze, c) izgled nakon šivanja, d) osmijeh nakon cijeljenja; preuzeto s dopuštenjem autora izv. prof. dr. sc. Darka Božića

### 3.3.3. Pretjerani vertikalni rast maksile

Skeletalni tip gingivnog osmijeha podrazumijeva pretjerani vertikalni rast maksile (Slika 6). Pacijenti s pretjeranim vertikalnim rastom maksile imaju specifičan izgled lica – sindrom dugog lica. Analizom lica takvih pacijenata može se primijetiti povećana srednja trećina lica u odnosu na gornju i donju trećinu. Metoda izbora za terapiju takvih stanja jest ortognatska kirurgija, točnije LeFort I osteotomija. U terapiji takvih stanja maksilofacijalnom kirurgu često pomaže i ortodont (22).



Slika 6. Pacijent s pretjeranim vertikalnim rastom maksile i alteriranom pasivnom erupcijom

### 3.4. Recesije gingive

Recesija gingive definirana je kao pomicanje ruba gingive apikalno od CCS-a (23). Recesije gingive etiološki su podijeljene na tri tipa:

#### 1) recesije povezane s mehaničkim faktorima

Takav tip recesija najčešće je posljedica traumatskog četkanja, bilo zbog pogrešne tehnike četkanja, predugog četkanja ili prečvrstih vlakana u četkici (24). Osim četkice, traumatizirati gingivu može i strano tijelo u usnoj šupljini, kao što je *piercing*. Pacijenti s *piercingom* često imaju nepodesne navike kojima izravno štete mekim tkivima (25).

#### 2) recesije povezane s lokalnim upalnim lezijama uzrokovanim plakom

Pacijenti s tankim biotipom i nedostatkom adekvatne količine keratinizirane gingive oko zuba imaju povećan rizik za stvaranje upalnih recesija ako nemaju dobru oralnu higijenu. Također, i subgingivno smještene preparacije te neadekvatni fiksno protetski nadomjesci djeluju kao iritansi za gingivu, zbog čega nastaje upala i posljedično recesija (26,27).

#### 3) recesije povezane s generaliziranim oblicima destruktivne parodontne bolesti

Pacijenti s parodontitisom uslijed kojeg se dogodio gubitak pričvrstka često imaju recesije gingive koje nisu ograničene samo na bukalna područja. Osim recesija gingive, takvi pacijenti često imaju i problem crnih trokuta (28).

Klinički, recesije gingive najčešće se klasificiraju Millerovom (29) ili Cairovom klasifikacijom (30). Usporedba navedenih klasifikacija nalazi se u Tablici 3.

Tablica 3. Klasifikacija recesija gingive

Millerova klasifikacija		Cairova klasifikacija	
I. razred	Recesija ne doseže MGS.	tip I	recesije bez gubitka AP
II. razred	Recesija doseže MGS.		
III. razred	Recesija doseže MGS, gubitak AP je manji od dosega recesije.	tip II	recesija s gubitkom AP koji je $\leq$ gubitku pričvrstka bukalno
IV. razred	Recesija doseže MGS, gubitak AP veći je od dosega recesije.	tip III	recesija s gubitkom AP koji je $\geq$ gubitku pričvrstka bukalno

*(MGS - mukogingivno spojište, AP - aproksimalni pričvrstak)*

Osim estetskih razloga, prekrivanje recesija ima i terapijsku i preventivnu ulogu. Prekrivanje recesija u kombinaciji s restaurativnim postupcima pomaže u smanjenju preosjetljivih korjenova zuba i sprječava mogućnost nastanka karijesa korijena (31). Također, prekrivanjem recesije i povećanjem širine keratinizirane gingive na mjestima gdje ona nije bila adekvatna, osigurava se dostupnost čišćenju takvih područja. Najvažniji prognostički čimbenik za uspješnost prekrivanja recesije jest visina interdontanog potpornog tkiva, odnosno razina pričvrstka i aproksimalne kosti (32). Postoji nekoliko kirurških tehnika prekrivanja recesija. One se dijele na peteljaste režnjeve i slobodne gingivne transplantate. Izbor kirurške tehnike ovisi o više čimbenika, među kojima su broj i veličina recesija, širina keratinizirane gingive i utjecaj mišićne aktivnosti (frenulum i plicae). Kod pacijenata koji imaju adekvatnu širinu keratinizirane gingive, uglavnom je preporučeno koristiti peteljaste režnjeve, dok se kod pacijenata s tankim biotipom i nedovoljnom širinom keratinizirane gingive preporuča koristiti transplantate ili kombinaciju dviju tehnika.

Najčešće korišteni petaljasti režnjevi jesu koronalno pomaknuti režanj i lateralno pomaknuti režanj. Uz peteljaste režnjeve mogu se koristiti i resorptivne ili neresorptivne membrane te preparati za kondicioniranje površine korijena među kojima su derivati caklinskog matriksa, limunska kiselina, etilendiamintetraoctena kiselina, ortofosforna kiselina i tetraciklin. Međutim, znanstveni su dokazi o prednosti korištenja regenerativnih postupaka i

kondicioniranja površine korijena u prekrivanjima recesija oskudni, stoga se ne preporuča njihovo rutinsko korištenje (33).

### 3.4.1. Koronalno pomaknuti režanj

Koronalno pomaknuti režanj izvodi se tako da se u području papile preparira režanj djelomične debljine do granice CCS-a. Zatim se od granice CCS-a do mukogingivnog spojišta preparira mukoperiostalni režanj, a dalje se od granice mukogingivnog spojišta preparira režanj djelomične debljine. Režanj je potrebno preparirati tako da je debljine barem 0,8 mm. Ako je režanj tanji od te vrijednosti, rezultat nikada neće biti potpuno prekrivanje korijena (34). U području kirurških papila režanj djelomične debljine služi kao sidrište za šivanje te kao podloga s izvorom vaskularizacije čime se osigurava primarno cijeljenje rane. U području od CCS-a do MGS-a mukoperiostalni režanj služi kako bi se zadržala maksimalna debljina tkiva kojim prekrivamo recesiju, gdje je podloga avaskularna površina korijena. Preparacijom reznja djelomične debljine iza granice MGS-a osigurava se mobilnost reznja i režu se mišićne insercije čime se umanjuje mogućnost recidiva. Jedino tako mobiliziran režanj može se šivati bez tenzije, što je jedan od osnovnih postulata kirurških zahvata u usnoj šupljini (35). Za fiksaciju reznja najčešće se koristi šav poput pračke (eng. *sling suture*) (36). Pozicioniranje gingivnog ruba prilikom šivanja izravno utječe na postoperativni ishod. Ako je gingivni rub 2 ili više mm koronalnije od CCS-a, moguće je potpuno prekrivanje korijena (37). Nakon šivanja može se primijetiti da je mukogingivno spojište pomaknuto u koronalniji položaj, međutim mukogingivno spojište ima tendenciju vraćanja na početni „genski“ definirani položaj (38). Zbog toga se, u slučaju uspješnog prekrivanja korijena, gotovo uvijek poveća širina keratinizirane gingive nakon kirurškog zahvata. Ovisno o broju zubi zahvaćenih recesijama, postoje različite modifikacije koronalno pomaknutog reznja koje mogu ili ne moraju imati vertikalne rasteretne rezove. Preduvjet za korištenje koronalno pomaknutog reznja jest postojanje adekvatne širine keratinizirane gingive koja minimalno mora iznositi 2mm. Uspješnost zahvata iskazuje se u uspješnosti potpunog prekrivanja korijena, što je za ovu tehniku prema različitim autorima između 11 i 60 %, dok je srednja vrijednost količine prekrivene površine korijena između 34 i 86,7 %. Statističke analize pokazuju da je za uspješnost terapije važno iskustvo i manualna spretnost operatera (36). Od svih tehnika najučinkovitiji je koronalno pomaknuti režanj u kombinaciji s vezivnim transplantatom (Slika 7) (39).



### 3.4.2. Lateralno pomaknuti režanj

Lateralno pomaknuti režanj preporuča se izvoditi kada je koronalno pomaknuti režanj kontraindiciran te je namijenjen isključivo prekrivanju pojedinačne recesije. Po Grupe i Warrenu mobilizira se mukoperiostalni režanj na donorskom mjestu i pomiče lateralno (40). Modifikacije tehnike koje su predložene s ciljem smanjenja rizika za razvoj recesije donorskog mjesta uključuju mobilizaciju reznja djelomične debljine umjesto mukoperiostalnog te očuvanje pojasa marginalne gingive koja se ne uključuje u režanj (41). Novija modifikacija koju je predložio Zuchelli kombinacija je koronalno i lateralno pomaknutog reznja. Nedostatak je ove tehnike činjenica da dio donorskog mjesta cijeli sekundarno, što dovodi do stvaranja ožiljka. Srednja vrijednost količine prekrivene površine korijena u rasponu je između 34 i 82 %, dok je potpuno prekrivanje korijena postignuto u 40 do 50 % slučajeva. Međutim treba naglasiti da je vrlo malo studija koje procjenjuju uspješnost lateralno pomaknutog reznja (42).

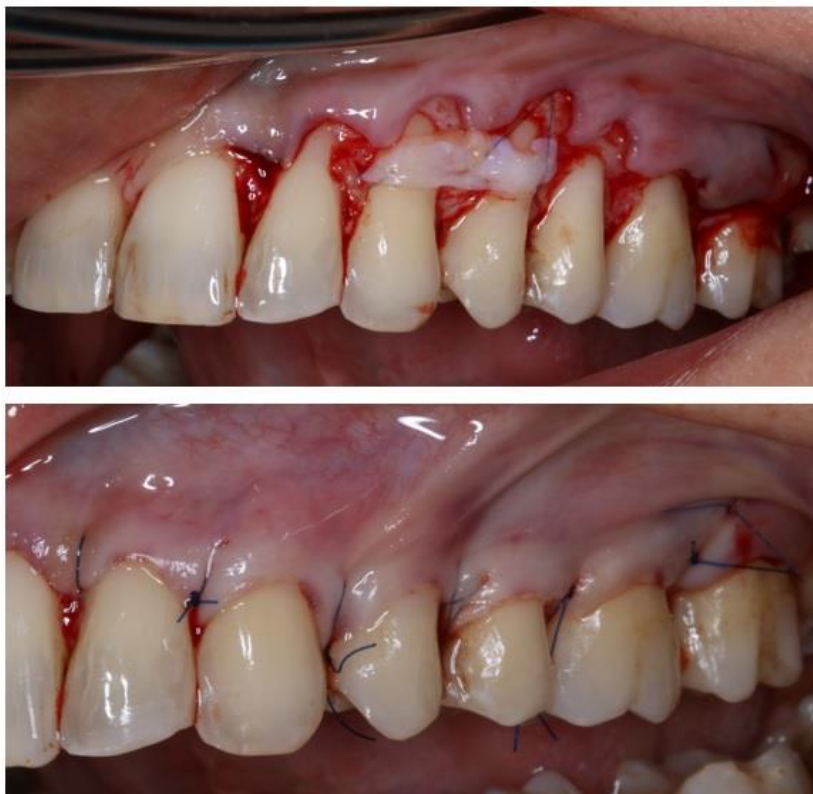Slobodni gingivni transplantati mogu biti epitelizirani ili vezivnotkivni.

### 3.4.3. Epitelizirani gingivni transplantat

Epitelizirani gingivni transplantat koristi se kao postupak kojim se povećava širina keratinizirane gingive. Kao tehnika prekrivanja korijena pokazala se nepredvidljivom i neestetskom zbog različite boje transplantiranog tkiva od ostatka (42). Debljina transplantata treba biti između 0,75 i 1,25 mm kako bi se osigurala dovoljna količina vezivnog tkiva potrebna za preživljenje transplantata. Nakon sazrijevanja tkiva procijenjeno je da se dogodi kontrakcija transplantiranog tkiva između 25 i 40 % u vertikalnoj dimenziji (43), a kod pušača i do 58 % (44). Epitelizirani gingivni transplantat može biti koristan kada se koristi dvofazna tehnika. U prvom zahvatu epitelizirani transplantat koristi se za povećanje širine keratinizirane gingive (ŠKG), a u drugom zahvatu takvo se podebljano tkivo pomiče koronalno. Nakon prvog zahvata često je primijećen fenomen puzajućeg pričvrstka koji označava smanjenje recesije gingive, međutim točan mehanizam kako i zašto nastaje nije poznat (45). U slučajevima kada nije moguće uzeti autogeni transplantat, kao alternativni materijali mogu poslužiti neki alogeni (membrane acelularnog dermalnog matriksa) i ksenogeni (membrane od kolagenskog matriksa) materijali. U zadnjih se nekoliko godina intenzivno istražuje učinkovitost alternativnih materijala i uspoređuje sa slobodnim gingivnim transplantatom, međutim još nema značajnih preglednih članaka i metaanaliza (46).

#### 3.4.4. Vezivni gingivni transplantat

Vezivni gingivni transplantat u svom sastavu nema epitelni sloj. Da se spriječi nekroza transplantata, potrebno je osigurati adekvatnu vaskularizaciju receptorskog mjesta. Vezivni se transplantat stoga mora prekriti s režnjem djelomične debljine koji je pomaknut koronalno ili lateralno. Time je vezivnom transplantatu osigurana vaskularizacija iz baze i iz režnja (bilaminarna tehnika) (47). Alternativna tehnika (tehnika tobolca) uključuje postavljanje krajeva vezivnog transplantata u tobolac koji se preparira podminirajućim incizijama djelomične debljine na rubovima mekih tkiva oko recesije. U slučaju prekrivanja multiplih recesija nekoliko se tobolaca međusobno poveže, čime se tvori tunel pa takvu tehniku nazivamo tunel-tehnikom (48). Donorsko mjesto najčešće je sluznica nepca u području od očnjaka do kraja prvog molara ili retromolarno područje. Najkorištenija tehnika uzimanja transplantata s nepca jest tehnika vrata stupice. Tom tehnikom postizemo primarno cijeljenje rane na nepcu, što značajno umanjuje postoperativnu bol i krvarenje. Druga opcija jest uzeti slobodni gingivni transplantat i deepitelizirati ga. Tom tehnikom dobije se tkivo koje sadržava više lamine proprije koja izravno utječe na površinsku karakterizaciju tkiva (keratinizaciju), ali time ostavljamo ranu na nepcu koja sekundarno cijeli. Dublji slojevi vezivnog tkiva s nepca također potiču površinsku keratinizaciju, ali tkivo koje se dobije nije iste kvalitete kao tkivo koje se dobije s transplantatom koji ima više površinskog sloja; ono pokazuje karakteristike i keratinizirane i nekeratinizirane mukoze (49, 50). Stoga je važna kirurška vještina operatera da se prilikom uzimanja vezivnog transplantata s nepca u transplantat uključi što više površinskog sloja lamine proprije (51). Vezivni transplantat u kombinaciji s koronalno pomaknutim režnjem smatra se zlatnim standardom u prekrivanju pojedinačnih recesija (47).



Slika 7. Koronalno pomaknuti režanj s vezivnotkivnim transplantatom; preuzeto s dopuštenjem autora izv. prof. dr. sc. Darka Božića

### 3.5. Crni trokuti

U estetski su lijepom osmijehu cijele interdentalne papile vidljive. Gubitkom papila pojavljuju se crni trokuti. Osim što se crni trokuti smatraju neestetskim, oni mogu prouzročiti probleme u fonaciji te predstavljaju mjesta u kojima se zadržava hrana i koje je teško čistiti. Slaba vaskularizacija interdentalnih papila čini ih vrlo osjetljivim područjem, zbog čega bilo kakva trauma može rezultirati pojavom crnih trokuta. Nekoliko je čimbenika koji utječu na pojavu crnih trokuta među kojima se ističu interradikularna udaljenost i udaljenost interproksimalne kontaktne točke do vrha interradikularne alveolarne kreste. Interradikularna udaljenost prilikom koje se očekuje potpuna papila između je 2,5 i 3 mm. Ako je interproksimalni prostor između zuba veći od 4 mm, prisustvo se potpune papile ne očekuje (52). Poznato Tarnowljevo pravilo od 5 mm podrazumijeva prisustvo potpune papile kada je udaljenost interproksimalne kontaktne točke do vrha interradikularne kreste manja ili jednaka 5 mm (53). Osim toga, drugi predisponirajući faktori za razvoj crnih trokuta jesu tanki fenotip i trokutasti oblik zuba, dob pacijenta, gubitak aproksimalnog pričvrstka i ortodonske anomalije, kao rastresitost, ali i pretjerana zbijenost (54). Ortodontskom terapijom nastoji se paralelizirati divergentne

korjenove, što smanjuje mogućnost za nastanak crnih trokuta (55). Postoji nekoliko klasifikacija crnih trokuta, među kojima su najznačajnije Nordlandova i Tarnowljeva (Tablica 4) (56) te Cardaropoljeva (Tablica 5) (57).

Tablica 4. Klasifikacija interdentalne papile (Nordland i Tarnow)

normalna papila	Vrh papile doseže IKT.
klasa I	Vrh papile između je IKT-a i CCS-a aproksimalno.
klasa II	Vrh papile iznad je CCS-a bukalno, a ispod CCS-a aproksimalno.
klasa III	Vrh papile u razini je ili ispod CCS-a bukalno.

*(IKT – interproksimalna kontaktna točka, CCS – caklinsko-cementno spojište)*

Tablica 5. Klasifikacija interdentalne papile (Cardaropoli)

PPI 1	Papila je potpuna.
PPI 2	Papila nije potpuna, aproksimalni CCS nije vidljiv.
PPI 3	Papila nije potpuna, aproksimalni je CCS vidljiv.
PPI 4	Papila nije potpuna, CCS je vidljiv bukalno i aproksimalno.

*(CCS - caklinsko-cementno spojište)*

Kirurške tehnike regeneracije papile pokazale su se vrlo nepredvidljive zbog slabe vaskularizacije tkiva, stoga se ne preporučaju. Smanjenje ili uklanjanje crnih trokuta moguće je postići aplikacijom preparata hijaluronske kiseline u papilu, međutim učinak nije dugoročan (58). Na uklanjanje crnih trokuta možemo utjecati i spuštanjem interproksimalne kontaktne točke restaurativnim ili protetskim radom. Na tržištu postoje i kompozitni materijali u roza nijansama, međutim pokriveni je spektar boja oskudan. U ekstremnijim slučajevima kod uznapredovalih parodontitisa može poslužiti i mobilna akrilatna gingivna maska, a moguća je i ortodontska ekstruzija zuba.

#### **4. ESTETIKA MEKIH TKIVA OKO IMPLANTATA**

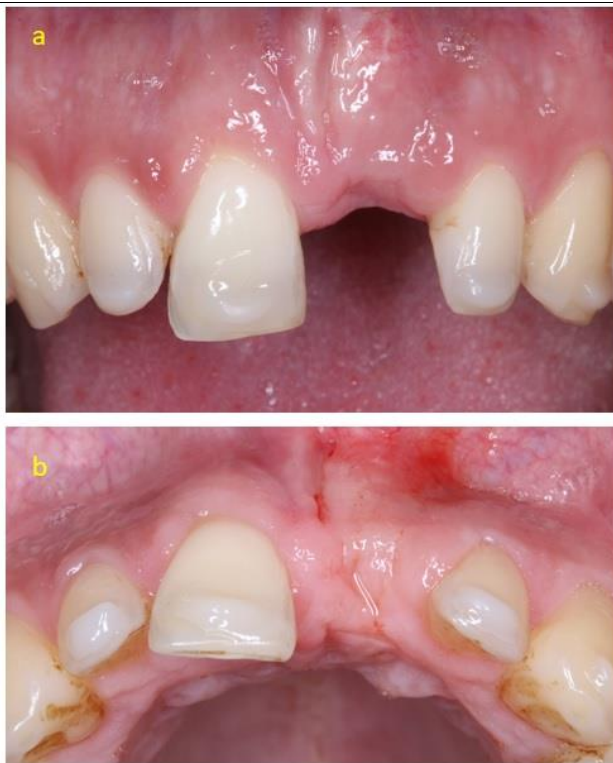#### **4.1. Razlike potpornih tkiva oko zuba i implantata**

Ugradnja dentalnih implantata postao je rutinski zahvat u modernoj ordinaciji dentalne medicine. Implantati su učinkovit i predvidljiv način za nadomještanje izgubljenih zuba. Postoje mnoge razlike između zuba i implantata. Implantati se sidre izravno u kost. Pri tome se nakon faze cijeljenja ostvaruje izravan kontakt kosti i implantata. Takvo se sidrenje naziva oseointegracija. Implantati, za razliku od zuba, nemaju parodontni ligament, koji djeluje kao amortizacijsko ležište zuba i sadrži važna tkiva (59). U parodontnom ligamentu postoji vaskularni pleksus koji krvlju opskrbljuje i dio alveolarne kosti najbliže zuba. Najosjetljivije područje na gubitak te krvne opskrbe jest bukalni kortikalis koji se najčešće sastoji samo od vlaknaste kosti (eng. *bundle bone*) (60). Osim krvne opskrbe, u parodontnom ligamentu postoje progenitorne stanice iz kojih se mogu razviti cementoplasti i fibroblasti koji će stvoriti novi parodontni ligament. Dokazano je da se iz progenitornih stanica parodontnog ligamenta može razviti keratinizirano tkivo oko zuba, čiju smo važnost prethodno naglasili (59). Iznad alveolarnog grebena nalazi se transmukozni pričvrstak. Vanjska površina periimplantatne mukoze prekrivena je keratiniziranim epitelom koji se u marginalnom rubu spaja s epitelom koji je okrenut prema nadogradnji implantata. Taj epitel završava otprilike 2 mm apikalno od marginalnog ruba. Ispod epitela nalazi se vezivno tkivo visine do 1,5 mm koje je u izravnom kontaktu s površinom implantata. Kolagena vlakna u tom vezivnom tkivu usmjerena su paralelno s površinom nadogradnje. Tkivo oko transmukoznog dijela implantata ima veći udio kolagenih vlakana, ali manje fibroblasta i vaskularnih struktura, što naliči ožiljkastom tkivu. Sve navedeno značajke su biološke širine oko implantata, koja je najmanje 2 mm veća nego biološka širina oko zuba. Stoga je važno prilikom ugradnje dentalnog implantata voditi računa da postoji barem 3 mm prostora od ruba implantata do površine mukoze kako bi se mogla oformiti biološka širina. Ako je ta činjenica zanemarena, 3 mm biološke širine svejedno će se oformiti, ali na račun marginalne kosti (61).

#### **4.2. Dimenzijske promjene koštanih i mekih tkiva nakon ekstrakcije zuba**

Gubitakom zuba u prednjoj maksili očekuju se dimenzijske promjene koštanih i mekih tkiva (Slika 8). Do resorpcije kosti dolazi zbog gubitka parodontnog ligamenta koji nosi krvnu opskrbu za vlaknastu kost (eng. *bundle bone*) koja se posljedično resorbira. Veći gubitak koštane strukture događa se na bukalnoj stijenci koja je u usporedbi s oralnom stijenkama tanja. Na primjer, u prednjem dijelu maksile debljina bukalne kosti iznosi manje od 1 mm u 90 %

slučajeva, a manje od 0,5 mm u gotovo 50 % slučajeva i sastoji se isključivo od lamine dure (62). Količina kosti koja se resorbira ovisi o debljini bukalnog kortikalisa prije ekstrakcije. Ako je ono tanje od 1 mm, medijan vertikalnog gubitka kosti po sredini bukalnog dijela alveole iznosi 7,5 mm, odnosno 62 % ukupne visine kosti prije ekstrakcije. Naprotiv, ako je debljina bukalnog kortikalisa veća od 1 mm, medijan vertikalnog gubitka kosti iznosi 1,1 mm, odnosno 9 % ukupne visine kosti prije ekstrakcije (60). Gubitak kosti lokaliziran je na centralni dio bukalne alveolarne kosti, dok se lateralni dijelovi ne resorbiraju zbog očuvane krvne opskrbe iz parodontnog ligamenta susjednih zuba (63). U horizontalnoj dimenziji zabilježeno je smanjenje debljine koštanog grebena do 50 % unutar godinu dana od ekstrakcije (64). Debljina mekih tkiva na bukalnom dijelu prednje maksile u većine je pacijenata tanka, između 0,5 i 1 mm. Veća debljina mekih tkiva ne znači da je i debljina kosti veća, tj. nije dokazana korelacija debljine mekih tkiva s debljinom potporne kosti. Nakon ekstrakcije ako je podloga deblji bukalni kortikalis kod kojega je koštana resorpcija manja, dimenzije mekih tkiva ostaju nepromijenjene. Ako je podloga tanki bukalni kortikalis, resorpciju kosti prati povećanje dimenzije mekih tkiva (65). Navedene dimenzijske promjene negativno utječu na estetski izgled pacijenta, stoga je korisno prilikom ekstrakcije zuba te promjene spriječiti ili barem umanjiti. Nekoliko je predloženih tehnika. Ako nije planirana ugradnja implantata, zub se može dekorirati i ostaviti korijen koji preraste meko tkivo. Navedena se tehnika naziva tehnikom očuvanja grebena (eng. *ridge preservation*) (66). Zdrav parodont oko preostalog korijena i izostanak periapikalnih promjena preduvjet su za tu tehniku. Alternativna je tehnika očuvanja alveole kojom se nakon ekstrakcije zuba alveola puni nekom vrstom biomaterijala, s membranom ili bez nje. Iako se tom tehnikom ne sprječava resorpcija bukalnog dijela kosti, ona značajno smanjuje njezinu resorpciju (67). Osim toga, u postekstrakcijsku alveolu može se imedijatno ugraditi implantat, međutim time se ne sprječava resorpcija kosti, stoga se preporuča implantate ugrađivati imedijatno samo u slučajevima gdje je očekivana resorpcija kosti minimalna (65). Vođena regeneracija kosti (eng. *guided bone regeneration, GBR*) može nadoknaditi izgubljeno koštano tkivo, međutim predvidljivost je tog zahvata ograničena jer uvijek dolazi do skvrčavanja tkiva prilikom maturacije. U prednjoj maksili pokazala se uspješna i predvidljiva tehnika bukalnog štita (eng. *socket shield*) gdje se bukalni dio korijena ostavlja u kontaktu s kosti koju su predložili Hurzeler i suradnici u slučajevima imedijatne implantacije (68).



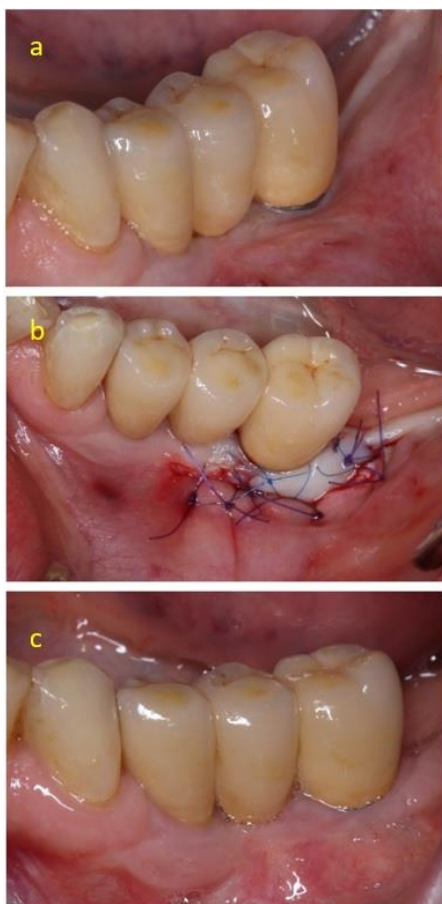
Slika 8. Izgled grebena nakon ekstrakcije gornjeg središnjeg sjekutića: a) pogled bukalno, b) pogled okluzalno; preuzeto s dopuštenjem autora izv. prof. dr. sc. Darka Božića

#### 4.3. Keratinizirana gingiva oko implantata

Isto kao i oko zuba, u slučajevima kada pacijent ima optimalnu oralnu higijenu, postojanje keratinizirane gingive oko implantata nije preduvjet za zdravlje periimplantatnog tkiva. Međutim, nedostatak pričvrstne keratinizirane gingive povezuje se s povećanom akumulacijom plaka, upalom, gubitkom pričvrstka i recesijama, stoga u slučajevima kada pacijent nema optimalnu oralnu higijenu, barem 2 mm ŠKG potrebno je za dugoročnu stabilnost i zdravlje periimplantatnog tkiva. Zbog histoloških razlika transmukoznog pričvrstka i biološke širine oko implantata, bilo kakvi upalni procesi u tom tkivu napreduju brže (69). Zbog svega navedenog preporuča se očuvati barem 2 mm ŠKG oko implantata. Nakon ekstrakcije zuba događa se vertikalna i horizontalna resorpcija kosti, što prati i koronalni pomak mukogingivnog spojišta (MGS). Ako se zbog gubitka kosti prije postavljanja implantata mora napraviti neki od postupaka augmentacije grebena, MGS može se dodatno koronalno pomaknuti. Stoga se prije ugradnje implantata mora analizirati količina pričvrstnog keratiniziranog tkiva u tom području. Ako ŠKG nije adekvatna, preporuča se napraviti neki od zahvata augmentacije mekih tkiva. Ti zahvati mogu se učiniti prije ugradnje implantata, tijekom ugradnje implantata, tijekom



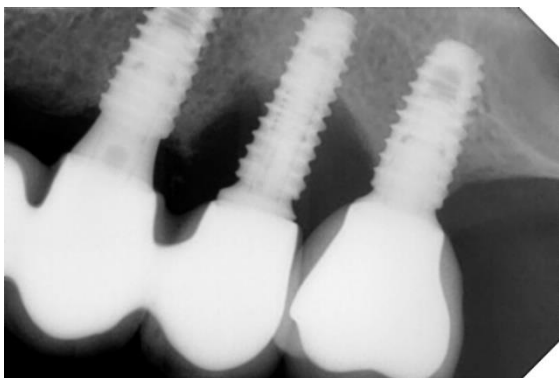
otvaranja implantata ili oko otvorenog ili opterećenog implantata. Prva tri protokola imaju predvidljiviji ishod. Slobodni gingivni transplantat zlatni je standard za proširenju pojasa keratinizirane gingive oko implantata (Slika 9), ali može se upotrijebiti i apikalno pomaknuti režanj u kombinaciji s vezivnim transplantatom ili ksenogenim materijalom (70). Postoje i druge metode proširenja keratiniziranog tkiva koje ne uključuju transplantate, kao *pouch roll flap* tehnika koja se koristi prilikom otvaranja implantata u maksili. Režanj se preparira s dvije vertikalne incije udaljene od papila susjednih zuba, a horizontalna incizija učini se palatinalnije. Krestalno se preparira režanj pune debljine kako bi se pristupilo implantatu, a bukalno se preparira režanj poludebljine kao tobolac. Zatim se krestalni dio režnja deepitelizira skalpelom ili dijamantnim svrdlom te ušije madrac šavom u bukalni tobolac (71).



Slika 9. Slobodni gingivni transplantat u svrhu proširenja ŠKG oko implantata: a) stanje prije zahvata, b) stanje nakon šivanja, c) stanje nakon cijeljenja s vidljivim efektom puzajućeg pričvrstka; preuzeto s dopuštenjem autora izv. prof. dr. sc. Darka Božića

#### 4.4. Periimplantitis

Periimplantitis je upalna lezija oko implantata koja rezultira gubitkom potporne kosti, a u uznapređovanim fazama i gubitkom oseintegracije implantata. Uzrok su periimplantitisa bakterije slične kao i kod parodontitisa. Rizikni faktori za razvoj periimplantitisa jesu pušenje, dijabetes i manjak keratinizirane gingive oko implantata. Koštane lezije kod periimplantitisa imaju specifičan tanjurasti oblik (Slika 10) (72). Za liječenje periimplantitisa koristi se CIST protokol (kumulativna interceptivna potporna terapija – eng. *Cumulative interceptive supportive therapy*) (73,74). Kirurška terapija periimplantitisa u neestetskoj regiji najčešće se sastoji od resektivnih zahvata što rezultira eliminacijom upale, ali i recesijom gingive oko implantata. Ako nije prisutna adekvatna ŠKG, može se upotrijebiti i apikalno pomaknuti režanj u kombinaciji s vezivnotkivnim transplantatom. U estetskoj regiji recesija gingive nije poželjan rezultat, stoga se preporuča izvoditi regenerativne kirurške zahvate uz naglašenu važnost rekonstrukcije keratinizirane gingive oko implantata. Za povećanje ŠKG mogu se koristiti autogeni transplantati i ksenogeni materijali. Slobodni gingivni transplantat zlatni je standard. Prilikom kirurške terapije periimplantitisa površina implantata može se dekontaminirati na nekoliko načina. Mehaničko čišćenje može se izvesti uz pomoć plastičnih, karbonskih ili titanskih kireta i nastavaka za strojne instrumente, a od kemijskih sredstava najkorišteniji su antiseptici kao 3-postotni vodikov peroksid, natrijev hipoklorit u gel obliku, povidon jodid, tetraciklin i 2-postotni klorheksidin (75). Površina implantata može se svrdlima zapolirati (implantoplastika) (76). Koštani defekti mogu se rekonstruirati autogenom kosti, ksenogenim materijalom ili kombinacijom navedenih, s membranom ili bez nje. Za pouzdanu prognozu uspješnosti i usporedbu različitih tehnika literatura je oskudna (77).



Slika 10. Radiološki izgled periimplantitisa

#### **4.5. Recesije oko implantata**

Recesija oko implantata apikalno je pomicanje marginalne gingive. Implantati i suprastrukture na implantatima nemaju CCS, što je referentna točka za definiciju recesije gingive, stoga je teško točno definirati recesiju gingive oko implantata. Prilikom definiranja i mjerenja recesije gingive oko implantata korisno je uzeti u obzir i stanje mekih tkiva na susjednim i kontralateralnim zubima (78). Recesije oko implantata manifestiraju se ekspozicijom nadogradnje ili bukalne površine cervikalnog dijela implantata. Nakon ugradnje implantata događaju se fiziološke remodelacije potporne kosti i mekih tkiva te su zabilježene promjene u razini ruba gingive uz implantat. U prosjeku se marginalna gingiva pomakne 1 mm apikalno (79). Ako su implantati ugrađeni imedijatno, veća je učestalost recesija većih od 1 mm nego u dvofaznoj tehnici (80). Također, veća je učestalost recesija kod pacijenata s tankim fenotipom i manjkom keratinizirane gingive (81). Istraživanja su pokazala da su recesije češće kada su implantati ugrađeni s okretnim momentom većim od 50 Ncm (82). Osim navedenoga, recesije mogu biti posljedica upalnih promjena (periimplantitis), lošeg pozicioniranja implantata ili neadekvatne količine kosti i mekih tkiva nakon postavljanja implantata. Zuchelli i suradnici ponudili su klasifikaciju bukalnih recesija oko pojedinačnih implantata u estetskoj zoni koja je prikazana u Tablici 6 (83).

Tablica 6. Klasifikacija bukalnih recesija oko pojedinačnih implantata u estetskoj zoni

klasa		Podklasa	
I.	Gingivni zenit na istoj je razini kao i kod susjednih zuba. Meko tkivo tanko je i tamno prosijava implantat ili titanska nadogradnja.	a	Vrh obje papile 3 ili više mm koronalno je od idealne pozicije gingivnog zenita krunice na implantatu.
II.	Gingivni zenit apikalno je u odnosu na zenite susjednih zuba. Profil krunice na implantatu nalazi se palatinalno od zamišljene krivulje koja povezuje profile mekih tkiva susjednih zuba gledajući okluzalno.	b	Vrh barem jedne papile između 1 i 3 mm koronalno je od idealne pozicije gingivnog zenita krunice na implantatu.
III.	Gingivni zenit apikalno je u odnosu na zenite susjednih zuba. Profil krunice na implantatu nalazi se bukalno od zamišljene krivulje koja povezuje profile mekih tkiva susjednih zuba, a implantat se nalazi palatinalno od iste krivulje.	c	Vrh barem jedne papile manje od 1 mm koronalno je od idealne pozicije gingivnog zenita krunice na implantatu.
IV.	Gingivni zenit apikalno je u odnosu na zenite susjednih zuba. Profil krunice na implantatu i implantat nalaze se bukalno od zamišljene krivulje koja povezuje profile mekih tkiva susjednih zuba.		

#### 4.6. Kirurške tehnike prekrivanja recesija oko implantata

U literaturi predloženo je nekoliko kirurških tehnika prekrivanja recesija. Kao i kod recesija na zubima, moguće je recesije prekriti pomoću koronalno pomaknutog režnja s vezivnotkivnim transplantatom ili kolagenim ksenogenim materijalom. Rezultati te tehnike nisu uspješni kao

kod zuba, potpuno prekrivanje recesije na implantatima nije moguće, a dugoročno je postotak srednjeg prekrivanja recesije 66 % (84). Zuchelli i suradnici prema ponuđenoj klasifikaciji recesija ponudili su terapijske opcije, međutim naglašavaju da je to rezultat vlastitih kliničkih iskustava bez potpore značajnijih kliničkih istraživanja. Kirurške tehnike koje su ponudili uključuju vezivnotkivni transplantat za podebljanje mekih tkiva kako bi se tamno prosijanje implantata i titanske nadogradnje kroz bukalno meko tkivo (klasa I. a) eliminiralo (85, 86). Drugi, takozvani protetsko-kirurški pristup preporučili su za estetske defekte klase I. b, II. b, III. b i IV. a. U toj tehnici trajni protetski rad uklanja se s implantata i postavlja se privremeni rad kojem je estetski dio skraćen i nije u kontaktu s mekim tkivom. To omogućuje širenje i stabilizaciju mekih tkiva u području papila. Nakon faze sazrijevanja od nekoliko mjeseci radi se kirurški zahvat koronalno pomaknutog režnja s vezivnotkivnim transplantatom, a poslije osam mjeseci pristupa se izradi novog trajnog protetskog rada. Srednje pokrivanje recesija ovom tehnikom iznosi 96 % nakon godinu dana, a 99 % nakon pet godina (87). Za klase II. c, III. c i IV. b ponuđena je tehnika ponovnog potapanja implantata s vezivnotkivnim transplantatom (eng. *resubmergence*). Tim pristupom uklanja se trajni protetski rad s implantata, postavlja se pokrovni vijak i implantat se prekrije vezivnotkivnim transplantatom. Nakon faze sazrijevanja transplantata ponovno se otvara implantat i pristupa se izradi novog trajnog rada (88). Nažalost, u situacijama kada je implantat pozicioniran previše bukalno, recesiju nije moguće prekriti i potrebno je učiniti eksplantaciju implantata.

#### **4.7. Pozicija implantata**

Pravilno trodimenzionalno pozicioniranje implantata ključno je za dugotrajnu stabilnost potpornih struktura – alveolarne kosti i mekih tkiva. Prilikom postavljanja implantata treba uzeti u obzir izgled, poziciju i okluziju suprastrukture i protetskog rada. Protetski vođeno postavljanje implantata omogućeno je razvojem tehnologije u stomatologiji zadnjih desetljeća. Uz pomoć CBCT-a (eng. *cone beam computed tomography*) i intraoralnog skenera mogu se izraditi kirurške vodilice kojima se kirurgu omogućava veća preciznost u radu, brže izvođenje zahvata i smanjuje mogućnost komplikacija (89, 90). Nekoliko je pravila kojih se potrebno pridržavati prilikom postavljanja implantata kako bi se osigurala stabilnost periimplantatnih tkiva. U mezio-distalnom smjeru između implantata i zuba treba ostaviti prostor od minimalno 1,5 mm kako bi se osigurao krvotok za alveolarnu kost. Između dva implantata taj prostor treba biti minimalno 3 mm zato što se alveolarna kost opskrbljuje krvlju i iz parodontnog ligamenta kojeg u ovom slučaju nema (91). Kada se implantatom nadomješta jedan od donjih inciziva ili

gornji lateralni inciziv, najčešće ostaje prostor od 6 – 7 mm. U takvim slučajevima treba osigurati po 1,5 mm prostora sa svake strane, stoga ostaje 3 – 3,5 mm slobodnog prostora za implantat. Stoga za takve zahtjevne slučajeve treba koristiti implantate odgovarajuće platforme (71). U prednjoj se maksili za optimalni estetski rezultat implantat treba postaviti 3 do 4 mm ispod bukalnog apikalnog dosega CCS-a susjednih zuba, kako bi se mogao dobiti adekvatan izlazni profil, čime se ostavlja dovoljno prostora za budući protetski rad na implantatu (91). U vestibularno-oralnom smjeru treba sačuvati minimalno 2 mm bukalne kosti kako bi se osigurala potpora mekim tkivima i izbjegla resorpcija kosti (92). U slučajevima kada količina kosti u vestibularno-oralnom smjeru nije adekvatna, preporučeno je izvesti GBR koji se može izvesti dvofazno (šest mjeseci prije postavljanja implantata) ili jednofazno (prilikom postavljanja implantata). Angulacija implantata također doprinosi stabilnosti periimplantatnih tkiva. Preporučeno je implantate postaviti tako da im uzdužna os prati smjer opterećena okluzalne sile i da je paralelna sa susjednim zubima u mezio-distalnom i vestibularno-oralnom smjeru (91). Veći je rizik za pogrešnu angulaciju implantata kada se postavljaju imedijatno nakon ekstrakcije i u slučajevima velikih bezubih grebena gdje nema zuba kao referenci prilikom postavljanja. Pravilno pozicioniranje implantata ključno je za estetski izgled papila (93). Uvjeti za potpuno zatvaranje interdentalnog prostora papilom prikazani su u Tablici 7.

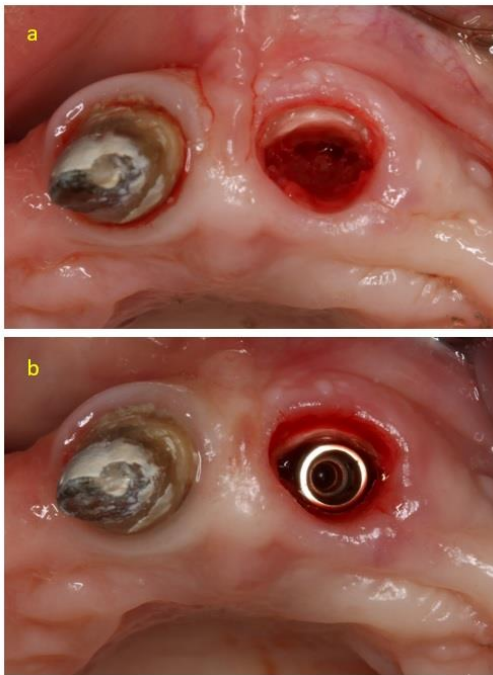
Tablica 7. Uvjeti za potpuno zatvaranje interdentalnog prostora papilom.

Udaljenost od interproksimalne kontaktne točke do vrha interdentalne alveolarne kosti potrebna za potpuno zatvaranje prostora papilom:	
zub – zub	$\leq 5$ mm
implantat – zub	$\leq 4,5$ mm
implantat – implantat	$\leq 3,5$ mm

#### 4.8. *Socket shield* tehnika

Ovom se tehnikom prilikom ekstrakcije koronalna trećina bukalnog fragmenta korijena očuva i zadrži na mjestu te se implantat postavi palatinalno od fragmenta korijena (Slika 11) (94). U

originalnoj tehnici dugačkim dijamantnim svrdlima korijen se separira u mezio-distalnom smjeru te se na dubini od otprilike trećine korijena smjer svrdla promijeni prema bukalno, kako bi se separirala koronalna trećina bukalnog dijela korijena od ostatka. Palatinalni i apikalni ostatak izvadi se atraumatski. Taj preostali fragment korijena ima oblik štita koji sprječava resorpciju bukalnog kortikalisa jer očuvanjem tog fragmenta nismo izgubili parodontni ligament i laminu duru koja se opskrbljuje krvlju iz parodontnog ligamenta. U originalnoj tehnici fragment korijena skraćuje se do 1 mm iznad ruba kosti kako bi se sačuvala suprakrestalna vlakna, stanjuje se do 2 mm, a oštri se rubovi poliraju. U modifikaciji tehnike Gluckman i sur. predložili su separaciju korijena do apikalnog dijela i skraćivanje fragmenta korijena do ruba kosti kako bi se smanjila mogućnost interne ekspozicije fragmenta korijena (95). Ovom tehnikom bukalna kontura alveolarnog nastavka i mekih tkiva ostaje sačuvana, čime se postiže odličan estetski rezultat (96, 97), a izbjegavaju se kirurške rekonstrukcije kosti. Time smo skratili dužinu implanto-protetske terapije i izbjegli troškove dodatnog kirurškog zahvata. Indikacije za zahvat vertikalna su fraktura korijena i zub koji se ne može restaurirati. Tehnika je kontraindicirana kod zuba zahvaćenih parodontitisom, pomičnih zuba i zuba s velikom periapikalnom lezijom. Uspješnost implantata postavljenih *socket shield* tehnikom je 98,25 % (98, 99), čime ne odudara od konvencionalno postavljenih implantata. Međutim, dostupna literatura oskudna je i potrebno je više kliničkih istraživanja kako bi se potvrdila navedena teza. Od komplikacija najčešća su unutarnja i vanjska ekspozicija fragmenta korijena koje se jednostavno rješavaju redukcijom eksponiranog fragmenta ili stanjivanjem izlaznog profila krunice na implantatu (98).



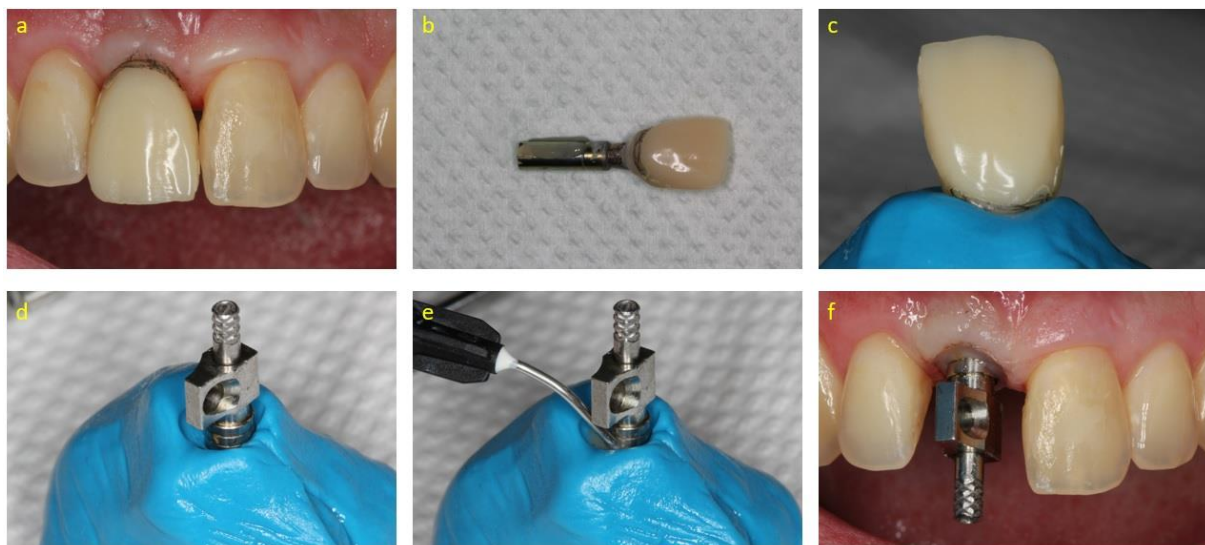
Slika 11. *Socket shield* tehnika; preuzeto s dopuštenjem autora izv. prof. dr. sc. Darka Božića

#### 4.9. Individualizacija izlaznog profila implantata

Nakon postavljanja implantata za što bolji estetski rezultat korisno je pomoću provizorne krunice na implantatu individualizirati izlazni profil. Na provizornu krunicu izrađenu od polimetilmetakrilata (PMMA) dodaje se kompozitni materijal cervikalno i time postiže kompresija na periimplantatnu mukožu. Tom kompresijom oblikujemo izlazni profil do željenog oblika marginalne gingive i pozicije gingivnog zenita. Razlikuju se tri zone izlaznog profila (100). Najbliža implantatu jest zona C (eng. *crestal bone stability*) u kojoj je suprakrestalno vezivno tkivo koje je odgovorno za stabilnost krestalne alveolarne kosti. Dimenzije zone C su 1 do 1,5 mm. Prilikom individualizacije treba paziti da se ne komprimiraju suprakrestalno vezivno tkivo zone C kako bismo izbjegli resorpciju krestalne kosti i moguću recesiju. U zoni C izlazni profil treba biti ravan i uzak. Iznad zone C nalazi se zona B (eng. *biologic boundary area*) koja je dugačka 1 do 2 mm i oblikom te zone može se utjecati na izgled periimplantatne mukože. Ako je periimplantatna mukoža tanka, konveksnim dizajnom ove zone može se postići iluzija debljeg tkiva. Od razine marginalne gingive do 1 mm subgingivno nalazi se zona E (eng. *esthetic zone*). Dizajn zone E presudan je za prirodni izgled protetskog rada na implantatu koji bi trebao odgovarati caklinsko cementnom spojištu susjednih zuba. Ako je implantat postavljen bukalnije od idealne pozicije, konkavnim dizajnom zone E možemo postići bolju estetiku. U idealno pozicioniranom implantatu ova je zona ravna ili blago



konveksna. Suviše konveksan profil ove zone može potisnuti marginalnu gingivu apikalno, što rezultira prevelikom kliničkom krunom. Nakon dodavanja kompozita na privremenu krunicu površinu treba zapolirati i maknuti oštre i hrapave rubove jer u protivnom oni služe kao plak retentivna mjesta koja mogu prouzročiti periimplantatni mukozitis ili periimplantitis. Nakon uspostave željenog oblika izlazni profil može se prenijeti otiskom s individualiziranom transfer nadogradnjom (101). Na Slici 12 prikazan je jedan od mogućih načina individualizacije transfer nadogradnje. Na postojeću privremenu krunicu olovkom se označi pozicija marginalne gingive (a), zatim se privremena krunica skida i postavlja u laboratorijsku repliku implantata, odnosno analog (b). Tako postavljena krunica s replikom uroni se u neku vrstu otisnog materijala, u ovom slučaju adicijski silikon kitaste konzistencije, do označene granice marginalne gingive (c). Tim postupkom dobili smo negativ izlaznog profila krunice na implantatu. Nakon stvrdnjavanja otisnog materijala privremena krunica odvija se iz replike i postavlja se transfer nadogradnja (d). Prostor koji je preostao popuni se tekućim kompozitom (e). Nakon polimerizacije individualizirana transfer nadogradnja postavlja se na implantat (f) i otisak se uzima tehnikom otvorene žlice.



Slika 12. Postupak individualizacije transfer nadogradnje

**5. RASPRAVA**

U ovom radu prikazani su različiti estetski problemi koje uključuju meka tkiva s kojima se u kliničkom radu često možemo susresti. Mnogo je predloženih terapijskih mogućnosti kojima su ishodi različite uspješnosti. Također, kriteriji koji se uzimaju za definiranje uspješne terapije tih estetskih problema nisu ujednačeni. Budući da se radi o estetskim zahtjevima, poželjno je prilikom odabira terapije razmotriti očekivanja pacijenta i u razgovoru s pacijentom uskladiti očekivanja o ishodu terapije. Na primjer, pacijent s gingivnim osmijehom koji je uzrokovan kombinacijom pretjeranog vertikalnog rasta maksile i alteriranom pasivnom erupcijom može biti zadovoljan rezultatom terapije kada se samo produljenjem kliničke krune smanji taj gingivni osmijeh. Sa stajališta terapeuta terapija nije potpuno uspješna jer pacijent i dalje ima gingivni osmijeh, ali sa stajališta pacijenta terapija je potpuno uspješna jer su pacijentovi estetski zahtjevi ispunjeni i pacijent ne zahtijeva dodatne kirurške zahvate. S druge strane (iz osobnog kliničkog iskustva), uspješno oseointegrirani implantat i zdravlje periimplantatnog tkiva oko opterećenog implantata u prednjoj maksili s estetski zadovoljavajućim rezultatom s terapeutske strane smatra se uspješnom terapijom, ali pacijent nije bio potpuno zadovoljan jer s takvom krunicom na implantatu nije mogao grickati nokte. Dakle, zadovoljstvo pacijenta ne mora se nužno podudarati s kliničkim parametrima uspješnosti terapije.

Kod estetskih problema mekih tkiva oko zuba dijagnoza je ključna za izbor uspješne dugoročne terapije. Inicijalnom terapijom za dijagnozu gingivitisa uspješno se rješava estetski problem crvene, upaljene i otečene gingive, a za dijagnozu parodontitisa, pogotovo u ranoj fazi, sprječavamo i estetski problem crnih trokuta. Kirurške metode rekonstrukcije papile nisu pouzdane, stoga se preporuča restaurativnom ili protetskom metodom interproksimalnu kontaktnu točku približiti vrhu interdentalnog alveolarnog grebena (52). Nadalje, otkrivanjem uzroka recesija gingive i njegovom eliminacijom te adekvatnim izborom tehnike prekrivanja recesije omogućuje se dugoročno stabilan i estetski zadovoljavajući rezultat bez recidiva.

Kod estetskih problema mekih tkiva oko implantata planiranje terapije i detaljna analiza uvjeta za ugradnju implantata od iznimne je važnosti za predviđanje uspješnosti terapije. Dimenzijske promjene tvrdih i mekih tkiva nakon ekstrakcije zuba uvijek treba očekivati i sukladno s tim promjenama planirati daljnje augmentacije grebena ili mekih tkiva uz ugradnju implantata. Ako ne postoje kontraindikacije, poželjno je birati manje invazivne zahvate, kao što je *socket shield* tehnika kojom se augmentacije grebena ili mekih tkiva mogu izbjeći. Za pravilno pozicioniranje implantata kirurške vodilice sve su dostupnije, jeftinije i lakše za izradu.

## **6. ZAKLJUČAK**

Ciljevi su parodontne plastične kirurgije i moderne implantologije, osim rekonstrukcije izgubljenih tkiva, i estetsko poboljšanje izgleda pacijenta. Iako će izgled zuba uvijek biti dominantan u estetskoj procjeni osmijeha, sve se više važnosti pridodaje mekim tkivima kako bi se estetski dojam upotpunio. Stoga kliničari koji streme vrhunskim estetskim rezultatima trebaju jednaku važnost pridodati i estetskom izgledu potpornih tkiva zuba. Pažljivom komunikacijom s pacijentom, dijagnozom, planiranjem terapije i pridavanjem važnosti detaljima na mekim tkivima i protetskom nadomjestku može se doći do uspješnijeg rezultata, izbjeci estetski neugodne komplikacije i ispuniti sve zahtjevnija estetska očekivanja pacijenta.

## **7. LITERATURA**

1. Sterrett J, Oliver T, Robinson F, Fortson W, Knaak B, Russell C. Width/length ratios of normal clinical crowns of the maxillary anterior dentition in man. *J Clin Periodontol.* 1999;26(3):153-7.
2. Lindhe J, Karring T, Lang NP. *Klinička parodontologija i dentalna implantologija.* Zagreb: Nakladni zavod Globus; 2004. 199 p.
3. Batra P, Daing A, Azam I, Miglani R, Bhardwaj A. Impact of altered gingival characteristics on smile esthetics: Laypersons' perspectives by Q sort methodology. *Am J Orthod Dentofacial Orthop.* 2018;154(1):82-90.e2.
4. Page R. Gingivitis. *J Clin Periodontol.* 1986;13(5):345-55.
5. Cortellini P, Bissada NF. Mucogingival conditions in the natural dentition: Narrative review, case definitions, and diagnostic considerations. *J Clin Periodontol.* 2018;45(1), S190–8.
6. Seymour R, Thomason J, Ellis J. The pathogenesis of drug-induced gingival overgrowth. *J Clin Periodontol.* 1996;23(3):165-75.
7. Müller S. Melanin-associated pigmented lesions of the oral mucosa: presentation, differential diagnosis, and treatment. *Dermatol Ther.* 2010;23(3):220-9.
8. Altayeb W, Hamadah O, Alhaffar B, Abdullah A, Romanos G. Gingival depigmentation with diode and Er,Cr:YSGG laser: evaluating re-pigmentation rate and patient perceptions. *Clin Oral Investig.* 2021;25(9):5351-61.
9. Tjan AH, Miller GD, The JG. Some esthetic factors in a smile. *J Prosthet Dent.* 1984;51(1):24-8.
10. Dong JK, Jin TH, Cho HW, Oh SC. The esthetics of the smile: a review of some recent studies. *Int J Prosthodont.* 1999;12(1):9–19.
11. Goldman HM, Cohen DW. *Periodontal therapy.* ST Louis: C.V. Mosby Company, 1968.
12. Coslet GJ, Vanarsdall R, Weisgold A. Diagnosis and classification of delayed passive eruption of the dentogingival junction in the adult. *Alpha Omegan.* 1977;70(3):24-8.
13. Mele M, Felice P, Sharma P, Mazzotti C, Bellone P, Zucchelli G. Esthetic treatment of altered passive eruption. *Periodontol 2000.* 2018;77(1):65-83.
14. Cairo F, Graziani F, Franchi L, Defraia E, Pini Prato G. Periodontal Plastic Surgery to Improve Aesthetics in Patients with Altered Passive Eruption/Gummy Smile: A Case Series Study. *Int J Dent.* 2012;2012(1):837658. doi: 10.1155/2012/837658. Epub 2012 Sep 30.
15. Camargo PM, Melnick PR, Camargo LM. Clinical crown lengthening in the esthetic zone. *J Calif Dent Assoc.* 2007;35(7):487-98.

16. Dolt AH, Robbins W. Altered passive eruption: an etiology of short clinical crowns. *Quintessence Int.* 1997;28(6):363-72.
17. Batista E, Moreira C, Batista F, de Oliveira R, Pereira K. Altered passive eruption diagnosis and treatment: a cone beam computed tomography-based reappraisal of the condition. *J Clin Periodontol.* 2012;39(11):1089-96.
18. Mele M, Felice P, Sharma P, Mazzotti C, Bellone P, Zucchelli G. Esthetic treatment of altered passive eruption. *Periodontol 2000.* 2018;77(1):65-83.
19. Duruel O, Ataman-Duruel ET, Tözüm TF, Berker E. Ideal Dose and Injection Site for Gummy Smile Treatment with Botulinum Toxin-A: A Systematic Review and Introduction of a Case Study. *Int J Periodontics Restorative Dent.* 2019;39(4),167-73. doi:10.11607/prd.3580.
20. Ardakani M, Moscowchi A, Valian N, Zakerzadeh E. Lip repositioning with or without myotomy: a systematic review. *J Korean Assoc Oral Maxillofac Surg.* 2021;47(1):3-14.
21. Santos-Pereira SA, Cicareli ÁJ, Idalgo FA, Nunes AG, Kassis EN, Henriques JF, Bellini-Pereira SA. Effectiveness of lip repositioning surgeries in the treatment of excessive gingival display: A systematic review and meta-analysis. *J Esthet Restor Dent.* 2020;33(3):446–57. doi:10.1111/jerd.12695.
22. Tomaz A, Marinho L, de Aquino Martins A, Lins R, de Vasconcelos Gurgel B. Impact of orthognathic surgery on the treatment of gummy smile: an integrative review. *Oral Maxillofac Surg.* 2020;24(3):283-8. doi:10.1007/s10006-020-00857-4 .
23. Lindhe J, Karring T, Lang NP. *Klinička parodontologija i dentalna implantologija.* Zagreb: Nakladni zavod Globus; 2004. 579 p.
24. Rajapakse PS, McCracken GI, Gwynnett E, Steen ND, Guentsch A, Heasman PA. Does tooth brushing influence the development and progression of non-inflammatory gingival recession? A systematic review. *J Clin Periodontol.* 2007;34(12):1046-61.
25. Er N, Özkavaf A, Berberoğlu A, Yamalik N. An unusual cause of gingival recession: oral piercing. *J Periodontol.* 2000;71(11):1767-9.
26. Kim DM, Neiva R. Periodontal soft tissue non–root coverage procedures: a systematic review from the AAP regeneration workshop. *J Periodontol.* 2015;86 Suppl 2:S56-72.
27. Lang NP. Periodontal considerations in prosthetic dentistry. *Periodontol 2000.* 1995;9(1):118-31.
28. Serino G, Wennstrom JL, Lindhe J, Eneroth L. The prevalence and distribution of gingival recession in subjects with a high standard of oral hygiene. *J Clin Periodontol.* 1994;21(1):57-63.



29. Miller PD. A classification of marginal tissue recession. *Int J Periodontics Restorative Dent.* 1985;5(2):8-13.
30. Cairo F, Nieri M, Cincinelli S, Mervelt J, Pagliaro U. The interproximal clinical attachment level to classify gingival recessions and predict root coverage outcomes: an explorative and reliability study. *J Clin Periodontol.* 2011;38(7):661-6.
31. Douglas de Oliveira D, Oliveira-Ferreira F, Flecha O, Gonçalves P. Is Surgical Root Coverage Effective for the Treatment of Cervical Dentin Hypersensitivity? A Systematic Review. *J Periodontol.* 2013;84(3):295-306.
32. Cortellini P, Bissada NF. Mucogingival conditions in the natural dentition: Narrative review, case definitions, and diagnostic considerations. *J Clin Periodontol.* 2018;45 Suppl 20:S190-8. <https://doi.org/10.1111/jcpe.12948>.
33. Chambrone L, Tatakis D. Periodontal Soft Tissue Root Coverage Procedures: A Systematic Review From the AAP Regeneration Workshop. *J Periodontol.* 2015;86 Suppl 2:S8-51.
34. Baldi C, Pini Prato G, Pagliaro U, et al. Coronally advanced flap procedure for root coverage. Is flap thickness a relevant predictor to achieve root coverage? A 19-case series. *J Periodontol.* 1999;70(1):1077-1084.
35. Pini Prato G, Pagliaro U, Baldi C, et al. Coronally advanced flap procedure for root coverage. Flap with tension versus flap without tension: A randomized controlled clinical study. *J Periodontol.* 2000;71(1):188-201.
36. Zucchelli G, Mounssif I. Periodontal plastic surgery. *Periodontol 2000.* 2015;68(1):333-68.
37. Pini Prato G, Baldi C, Nieri M, Franeschi D, Cortellini P, Clauser C et al. Coronally Advanced Flap: The Post-Surgical Position of the Gingival Margin Is an Important Factor for Achieving Complete Root Coverage. *J Periodontol.* 2005;76(5):713-22.
38. Ainamo A, Bergenholtz A, Hugoson A, Ainamo J. Location of the mucogingival junction 18 years after apically repositioned flap surgery. *J Clin Periodontol.* 1992;19(1):49-52.
39. Cairo F, Nieri M, Pagliaro U. Efficacy of periodontal plastic surgery procedures in the treatment of localized facial gingival recessions. A systematic review. *J Clin Periodontol.* 2014;41 Suppl 15:S44-62.
40. Grupe H, Warren R. Repair of gingival defects by a sliding flap operation. *J Periodontol.* 1956;27(1):92-5.
41. Grupe H. Modified technique for the sliding flap operation. *J Periodontol.* 1966;37(1):491-5.
42. Zucchelli G, Mounssif I. Periodontal plastic surgery. *Periodontol 2000.* 2015;68(1):333-68.

43. Kim D, Neiva R. Periodontal Soft Tissue Non–Root Coverage Procedures: A Systematic Review From the AAP Regeneration Workshop. *J Periodontol.* 2015;86 Suppl 2:S56-72.
44. Silva CO, Ribeiro Edel P, Sallum AW, Tatakis DN. Free gingival grafts: graft shrinkage and donor-site healing in smokers and nonsmokers. *J Periodontol.* 2010;81(5):692-701.
45. Wan W, Zhong H, Wang J. Creeping attachment: A literature review. *J Esth Rest Dent.* 2020;32(8):776-82.
46. McGuire M, Scheyer E, Lipton D, Gunsolley J. Randomized, controlled, clinical trial to evaluate a xenogeneic collagen matrix as an alternative to free gingival grafting for oral soft tissue augmentation: A 6- to 8-year follow-up. *J Periodontol.* 2021;92(8):1088-95.
47. Cairo F, Nieri M, Pagliaro U. Efficacy of periodontal plastic surgery procedures in the treatment of localized facial gingival recessions. A systematic review. *J Clin Periodontol.* 2014;41 Suppl 15:S44-62.
48. Tavelli L, Barootchi S, Nguyen T, Tattan M, Ravidà A, Wang H. Efficacy of tunnel technique in the treatment of localized and multiple gingival recessions: A systematic review and meta-analysis. *J Periodontol.* 2018;89(9):1075-90.
49. Ouhayoun JP, Sawaf MH, Gofflaux JC, Etienne D, Forest N. Re-epithelialization of a palatal connective tissue graft transplanted in a non-keratinized alveolar mucosa: a histological and biochemical study in humans. *J Periodontal Res.* 1988;23(2):127-33.
50. Bernimoulin JP, Schroeder HE. Changes in the differentiation pattern of oral mucosal epithelium following heterotopic connective tissue transplantation in man. *Pathol Res Pract.* 1980;166(2–3):290-312.
51. Chackartchi T, Romanos G, Sculean A. Soft tissue-related complications and management around dental implants. *Periodontol 2000.* 2019;81(1):124-38.
52. Ziahosseini P, Hussain F, Millar B. Management of gingival black triangles. *Br Dent J.* 2014;217(10):559-63.
53. Tarnow D, Magner A, Fletcher P. The Effect of the Distance From the Contact Point to the Crest of Bone on the Presence or Absence of the Interproximal Dental Papilla. *J Periodontol.* 1992;63(12):995-6.
54. Chow Y, Eber R, Tsao Y, Shotwell J, Wang H. Factors associated with the appearance of gingival papillae. *J Clin Periodontol.* 2010;37(8):719-27.
55. Sharma A, Park J. Esthetic Considerations in Interdental Papilla: Remediation and Regeneration. *J Esth Rest Dent.* 2010;22(1):18-28.
56. Nordland WP, Tarnow DP. A classification system for loss of papillary height. *J Periodontol.* 1998;69(1):1124–26.

57. Cardaropoli D, Re S, Corrente G. The papilla index (PPI): A new system to assess interproximal papillary levels. *Int J Periodontics Restorative Dent.* 2004;24(1):488–92.
58. Ni J, Shu R, Li C. Efficacy Evaluation of Hyaluronic Acid Gel for the Restoration of Gingival Interdental Papilla Defects. *J Oral Maxillofac Surg.* 2019;77(12):2467-74.
59. Sculean A, Gruber R, Bosshardt D. Soft tissue wound healing around teeth and dental implants. *J Clin Periodontol.* 2014;41 Suppl 15:S6-22.
60. Chappuis V, Engel O, Reyes M, Shahim K, Nolte L, Buser D. Ridge Alterations Post-extraction in the Esthetic Zone. *J Dent Res.* 2013;92 Suppl 12:S195-201.
61. Lindhe J, Karring T, Lang NP. *Klinička parodontologija i dentalna implantologija.* Zagreb: Nakladni zavod Globus; 2004. 833 p.
62. Huynh-Ba G, Pjetursson B, Sanz M, Cecchinato D, Ferrus J, Lindhe J et al. Analysis of the socket bone wall dimensions in the upper maxilla in relation to immediate implant placement. *Clin Oral Implants Res.* 2010;21(1):37-42.
63. Chen S, Buser D. Clinical and esthetic outcomes of implants placed in postextraction sites. *Int J Oral Maxillofac Implants.* 2009;24(Suppl):186-217.
64. Schropp L, Wenzel A, Kostopoulos L, Karring T. Bone healing and soft tissue contour changes following single-tooth extraction: a clinical and radiographic 12-month prospective study. *Int J Periodontics Restorative Dent.* 2003;23(4):313-23.
65. Chappuis V, Araújo M, Buser D. Clinical relevance of dimensional bone and soft tissue alterations post-extraction in esthetic sites. *Periodontol 2000.* 2017;73(1):73-83.
66. Casey DM, Lauciello FR. A review of the submerged-root concept. *J Prosthet Dent.* 1980;43(2):128-32.
67. Araújo M, da Silva J, de Mendonça A, Lindhe J. Ridge alterations following grafting of fresh extraction sockets in man. A randomized clinical trial. *Clin Oral Implants Res.* 2014;26(4):407-12.
68. Hurzeler MB, Zuhr O, Schupbach P, Rebele SF, Emmanouilidis N, Fickl S. The socket-shield technique: a proof-of-principle report. *J Clin Periodontol.* 2010;37(9):855-62. <https://doi.org/10.1111/j.1600-051X.2010.01595.x>.
69. Lindhe J, Berglundh T, Ericsson I, Liljenberg B, Marinello C. Experimental breakdown of peri-implant and periodontal tissues. A study in the beagle dog. *Clin Oral Implant Res.* 1992;3(1):9-16.
70. Chackartchi T, Romanos G, Sculean A. Soft tissue-related complications and management around dental implants. *Periodontol 2000.* 2019;81(1):124-38.

71. Lin C, Kuo P, Chiu M, Chen Z, Wang H. Soft tissue phenotype modification impacts on peri-implant stability: a comparative cohort study. *Clin Oral Investig.* 2022;1(1):1-12. doi: 10.1007/s00784-022-04697-2.
72. Schwarz F, Derks J, Monje A, Wang H. Peri-implantitis. *J Clin Periodontol.* 2018;45 Suppl 20:S246-66.
73. Mombelli A, Lang NP. The diagnosis and treatment of periimplantitis. *Periodontol 2000.* 1998;17(1):63–76.
74. Mombelli A. Maintenance therapy for teeth and implants. *Periodontol 2000.* 2019;79(1):190-99.
75. Khoury F, Keeve P, Ramanauskaite A, Schwarz F, Koo K, Sculean A et al. Surgical treatment of peri-implantitis – Consensus report of working group 4. *Int Dent J.* 2019;69(1):18-22.
76. Monje A, Pons R, Amerio E, Wang H, Nart J. Resolution of peri-implantitis by means of implantoplasty as adjunct to surgical therapy: A retrospective study. *J Periodontol.* 2021;93(1):110-22.
77. Sculean A, Romanos G, Schwarz F, Ramanauskaite A, Keeve P, Khoury F et al. Soft-Tissue Management as Part of the Surgical Treatment of Periimplantitis. *Implant Dent.* 2019;28(2):210-6.
78. Morton D, Chen S, Martin W, Levine R, Buser D. Consensus Statements and Recommended Clinical Procedures Regarding Optimizing Esthetic Outcomes in Implant Dentistry. *Int J Oral Maxillofac Implants.* 2014;29 Suppl:S216-20.
79. Small PN, Tarnow DP, Cho SC. Gingival recession around wide-diameter versus standard-diameter implants: a 3- to 5-year longitudinal prospective study. *Pract Proced Aesthet Dent.* 2001;13(2):143-6.
80. Buser D, Chappuis V, Belser U, Chen S. Implant placement post extraction in esthetic single tooth sites: when immediate, when early, when late?. *Periodontol 2000.* 2016;73(1):84-102.
81. Mazzotti C, Stefanini M, Felice P, Bentivogli V, Mounssif I, Zucchelli G. Soft-tissue dehiscence coverage at peri-implant sites. *Periodontol 2000.* 2018;77(1):256-72.
82. Barone A, Alfonsi F, Derchi G, Tonelli P, Toti P, Marchionni S et al. The Effect of Insertion Torque on the Clinical Outcome of Single Implants: A Randomized Clinical Trial. *Clin Implant Dent Relat Res.* 2015;18(3):588-600.
83. Zucchelli G, Tavelli L, Stefanini M, Barootchi S, Mazzotti C, Gori G et al. Classification of facial peri-implant soft tissue dehiscence/deficiencies at single implant sites in the esthetic zone. *J Periodontol.* 2019;90(10):1116-24.

84. Mazzotti C, Stefanini M, Felice P, Bentivogli V, Mounssif I, Zucchelli G. Soft-tissue dehiscence coverage at peri-implant sites. *Periodontol 2000*. 2018;77(1):256-72.
85. Jung RE, Sailer I, Hämmerle CHF, Attin T, Schmidlin P. In vitro color changes of soft tissues caused by restorative materials. *Int J Periodontics Restorative Dent*. 2007;27(3):251-7.
86. van Brakel R, Noordmans H, Frenken J, de Roode R, de Wit G, Cune M. The effect of zirconia and titanium implant abutments on light reflection of the supporting soft tissues. *Clin Oral Implants Res*. 2011;22(10):1172-8.
87. Zucchelli G, Mazzotti C, Mounssif I, Mele M, Stefanini M, Montebugnoli L. A novel surgical-prosthetic approach for soft tissue dehiscence coverage around single implant. *Clin Oral Implants Res*. 2013;24(9):957-62.
88. Lai YL, Chen HL, Chang LY, Lee SY. Resubmergence technique for the management of soft tissue recession around an implant: case report. *Int J Oral Maxillofac Implants*. 2010;25(1):201-4.
89. Kernen F, Kramer J, Wanner L, Wismeijer D, Nelson K, Flügge T. A review of virtual planning software for guided implant surgery - data import and visualization, drill guide design and manufacturing. *BMC Oral Health*. 2020;20(1): 251.
90. Flügge T, Kramer J, Nelson K, Nahles S, Kernen F. Digital implantology—a review of virtual planning software for guided implant surgery. Part II: Prosthetic set-up and virtual implant planning. *BMC Oral Health*. 2022;22(1):23.
91. Testori T, Weinstein T, Scutellà F, Wang H, Zucchelli G. Implant placement in the esthetic area: criteria for positioning single and multiple implants. *Periodontol 2000*. 2018;77(1):176-96.
92. Lin G, Madi I. Soft-Tissue Conditions Around Dental Implants. *Implant Dent*. 2019;28(2):138-43.
93. Zetu L, Wang H. Management of inter-dental/inter-implant papilla. *J Clin Periodontol*. 2005;32(7):831-39.
94. Hürzeler M, Zuhr O, Schupbach P, Rebele S, Emmanouilidis N, Fickl S. The socket-shield technique: a proof-of-principle report. *J Clin Periodontol*. 2010;37(9):855-62.
95. Gluckman H, Salama M, Du Toit J. Partial extraction therapies (PET) part 2: procedures and technical aspects. *Int J Periodontics Restorative Dent*. 2017;37(3):377-85. <https://doi.org/10.11607/prd.3111>.

96. Mourya A, Mishra S, Gaddale R, Chowdhary R. Socket-shield technique for implant placement to stabilize the facial gingival and osseous architecture: A systematic review. *J Investig Clin Dent*. 2019;10(4).e12449.
97. Ogawa T, Sitalaksmi R, Miyashita M, Maekawa K, Ryu M, Kimura-Ono A et al. Effectiveness of the socket shield technique in dental implant: A systematic review. *J Prosthodont Res*. 2022;66(1):12-8.
98. De Angelis N, Signore A, Alsayed A, Hai Hock W, Solimei L, Barberis F et al. Immediate Implants in the Aesthetic Zone: Is Socket Shield Technique a Predictable Treatment Option? A Narrative Review. *J Clin Med*. 2021;10(21):4963.
99. Abd-Elrahman A, Shaheen M, Askar N, Atef M. Socket shield technique vs conventional immediate implant placement with immediate temporization. Randomized clinical trial. *Clin Implant Dent Relat Res*. 2020;22(5):602-11.
100. Gomez-Meda R, Esquivel J, Blatz M. The esthetic biological contour concept for implant restoration emergence profile design. *J Esthet Restor Dent*. 2021;33(1):173-84.
101. Papadopoulos I, Pozidi G, Goussias H, Kourtis S. Transferring the Emergence Profile from the Provisional to the Final Restoration. *J Esthet Restor Dent*. 2013;26(3):154-61.

## **8. ŽIVOTOPIS**

## Filip Pezer, poslijediplomski specijalistički rad

---

Filip Pezer rođen je 26.7.1993. godine u Zagrebu. 2012. godine maturirao je u Prvoj gimnaziji u Zagrebu i upisao Stomatološki fakultet u Zagrebu. Tokom studija nagrađen je Rektorovom nagradom. 2018. godine diplomirao je i zaposlio se u privatnoj stomatološkoj ordinaciji. Iste godine upisao je i poslijediplomski specijalistički studij Dentalna medicina. Sljedeće godine nagrađen je za najbolji studentski istraživački rad na 7. hrvatskim parodontološkim danima u Puli. 2021. godine zaposlio se u privatnoj stomatološkoj poliklinici gdje radi i danas.