

Keramički inlay, onlay i overlay

Vrkaš, Roko

Master's thesis / Diplomski rad

2015

Degree Grantor / Ustanova koja je dodijelila akademski / stručni stupanj: **University of Zagreb, School of Dental Medicine / Sveučilište u Zagrebu, Stomatološki fakultet**

Permanent link / Trajna poveznica: <https://um.nsk.hr/um:nbn:hr:127:451866>

Rights / Prava: [Attribution-NonCommercial-NoDerivs 3.0 Unported / Imenovanje-Nekomercijalno-Bez prerada 3.0](#)

Download date / Datum preuzimanja: **2025-01-14**



Repository / Repozitorij:

[University of Zagreb School of Dental Medicine Repository](#)



1. UVOD

U današnje vrijeme, unatoč edukaciji pacijenata o postupcima za provođenje oralne higijene te preventivnim mjerama za zaštitu od karijesa, još se uvijek susrećemo s destruiranim zubima različitog obima gubitka zubne strukture. U praksi se koriste različiti materijali i postupci u zbrinjavanju takvih zubi, ovisno o dostupnosti materijala i raspoloživosti tehnologija izrade, raspoloživom vremenu, sklonostima, znanju i vještinama terapeuta te očekivanjima pacijenta.

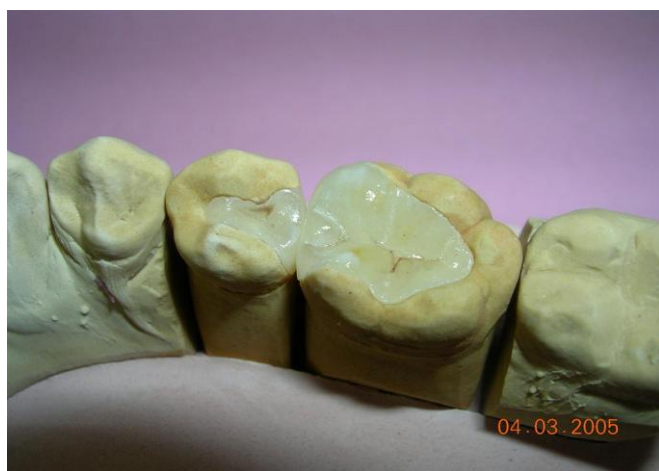
Općepoznato je da se najčešće rabe kompozitni materijali, staklenoionomerni cementi, a ponegdje još i amalgami u svrhu postave ispuna kao definitivne nadoknade izgubljene zubne strukture, a koji se izrađuju izravno u ustima pacijenta. Izgubljeno tkivo takvih zubi može se nadoknaditi i intrakoronarnim restauracijama izrađenim djelomično ili potpuno izvan pacijentovih usta. Takve restauracije obuhvaćaju inlaye, onlaye, overlaye (1) i ljuske (2). Ljuske su estetski nadomjesci, dok inlayi, onlayi i overlayi mogu biti napravljeni od estetskih i neestetskih materijala. Estetski su kompozitni i keramički (3), a neestetski su lijevani od zlatne legure (4). Keramički intrakoronarni nadomjesci mogu biti izrađeni različitim tehnikama, ovisno o odabranom keramičkom sustavu: pečenjem keramike na radnom modelu, pečenjem keramike na metalnoj foliji, lijevanjem keramičkog nadomjeska, tlačenjem te CAD/CAM (computer aided design / computer assisted manufacture) tehnikom. Nužno je pridržavati se uputa proizvođača o potrebnoj debljini stijenki nadomjeska kako bi se izbjeglo unutarnje naprezanje i pucanje (2).

2. SVRHA RADA

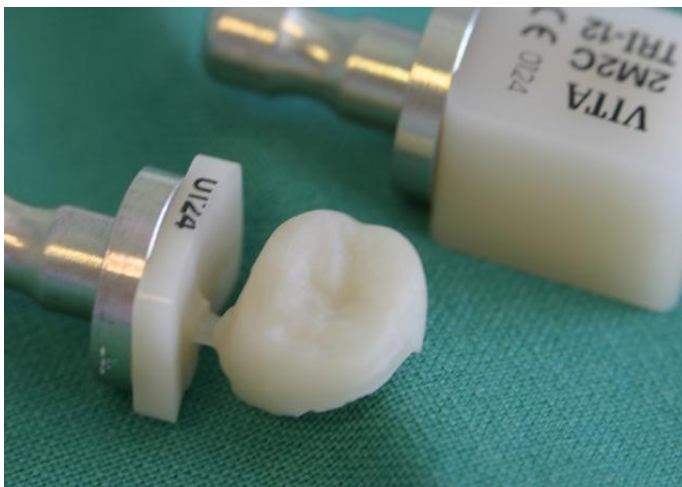Svrha rada je opisati postupke izrade indirektnih keramičkih nadomjestaka kao i probleme koji se pritom javljaju. Obzirom da se radi o restauracijama koje će u budućnosti vjerojatno imati veću primjenu, bitno je poznavati indikacije i kontraindikacije primjene kao i tehnologiju postupka izrade te komplikacije koje se mogu dogoditi pri radu.

3. KERAMIČKI INLAY, ONLAY I OVERLAY

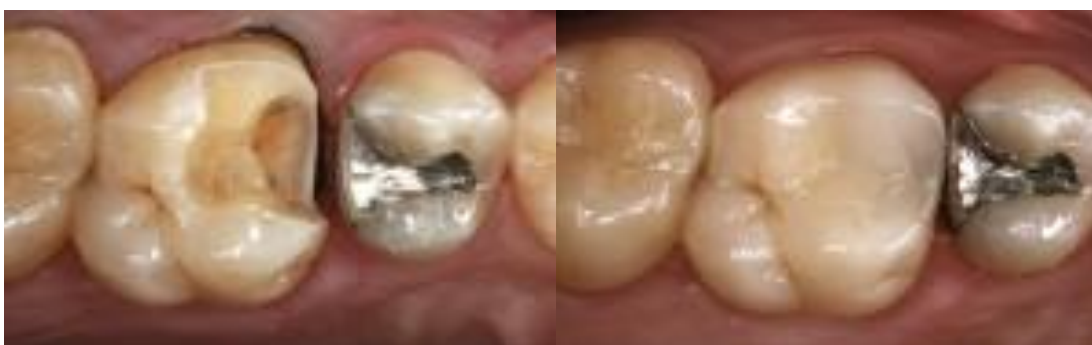Keramički inlay, onlay i overlay su intrakoronarni indirektni ispuni. Inlay (slika 1) je jednokomadni intrakoronarni protetski rad izrađen od metala, keramike ili sintetskog materijala. Inlay se sidri u kliničkoj kruni zuba i nadoknađuje okluzalni, okluzalni i aproksimalni ili cervikalni dio zuba. Razlikujemo prvu, drugu, treću i petu klasu inlaya. Onlay i overlay su razvijeni iz inlaya i razlikuju se od njega po tome što nadomještaju kvržice (5). Onlay nadomješta jednu ili dvije kvržice dok overlay nadomješta tri ili više. Onlay i overlay (slika 2, 3) prijelazni su oblici prema krunicama. Sva tri entiteta mogu poslužiti i kao nosači za mostove kraćih raspona. Prema površinama obuhvata dijelimo inlaye na jednoplošne, dvoplošne i troplošne (1).



Slika 1. Keramički inlay (na pretkutnjaku) na radnom modelu. Preuzeto: (6)



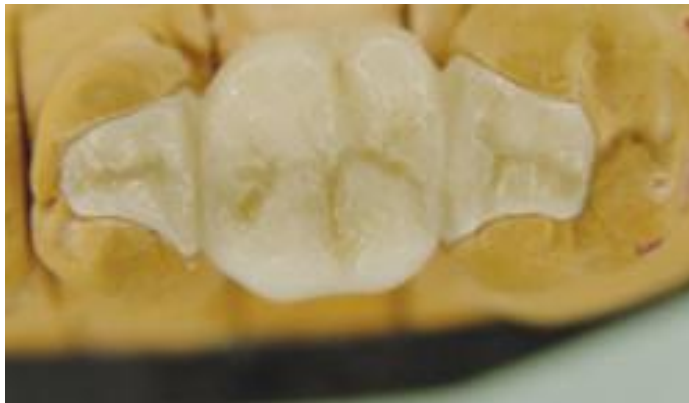Slika 2. Overlay izrađen CAD-CAM tehnikom. Preuzeto: (7)



Slika 3. Kavitet za overlay (lijevo) i isti zub nakon opskrbe keramičkim overlayem (desno). Preuzeto: (8)

3.1. Indikacije za izradu keramičkih inlaya, onlaya i overlaya

Razlikujemo tri vrste indikacija a to su: estetska, protektivna i protetska (2). Indikacija za estetske indirektno ispune je želja pacijenta za izradom estetskog ispuna, najčešće na lateralnim zubima (estetska), kad širina primarnog okluzalnog kaviteta prelazi širinu polovine okluzalne plohe s tim da bukalna i lingvalna stijenka moraju biti očuvane bez vidljivih pukotina i ispuna (5). Prednost pred direktnim ispunima je svakako duža funkcijska trajnost, njihova bolja mehanička svojstva te, kod onlaya i overlaya, mogućnost zaštite kvržica od pucanja (protektivna). Osim ovih indikacija inlayi se koriste i kao sidra za mostove (protetska indikacija) manjih raspona (slika 4) (1).



Slika 4. Keramički inlay kao sidro mosta u stražnjem segmentu. Preuzeto: (9)

3.2. Kontraindikacije

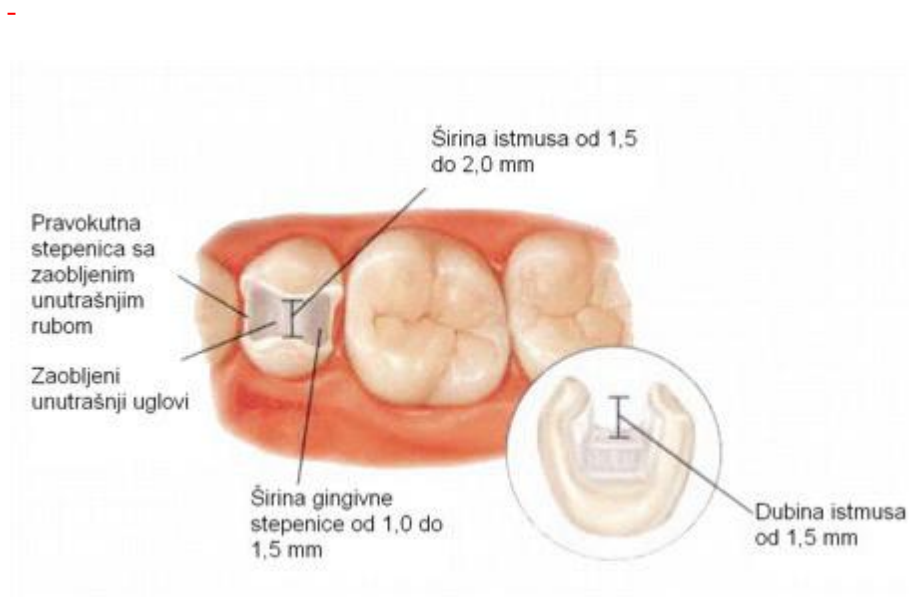
Nedovoljna količina preostalog zdravog zubnog tkiva je kontraindikacija jer može doći do frakture krune. Također se problematičnim smatra visok karijesni indeks i slaba kontrola plaka zbog mogućnosti stvaranja rubnog karijesa. Zubi s kratkim kliničkim krunama su kontraindicirani zbog manjkave retencije, a devitalizirani zubi s tankim stijenkama zbog mogućnosti loma (1).

4. PREPARACIJA ZA KERAMIČKE INDIREKTNE ISPUNE

U praksi inlayi mogu obuhvaćati mezijalnu (M), okluzalnu (O) i distalnu (D) plohu zuba, ali kod kutnjaka imamo i situacije kad su navedeni oblici povezani pa tada razlikujemo MO, OD i MOD. Bitno je naglasiti da kod pretkutnjaka nije povoljna izrada MOD inlaya jer bi ostalo premalo tvrdog zubnog tkiva za funkcijsku trajnost zuba. Stoga se, u slučaju potrebe MOD inlaya na pretkutnjaku, obvezno uključuje oralna kvržica i tako se dobiva onlay koji je povoljniji za trajnost zuba (1).

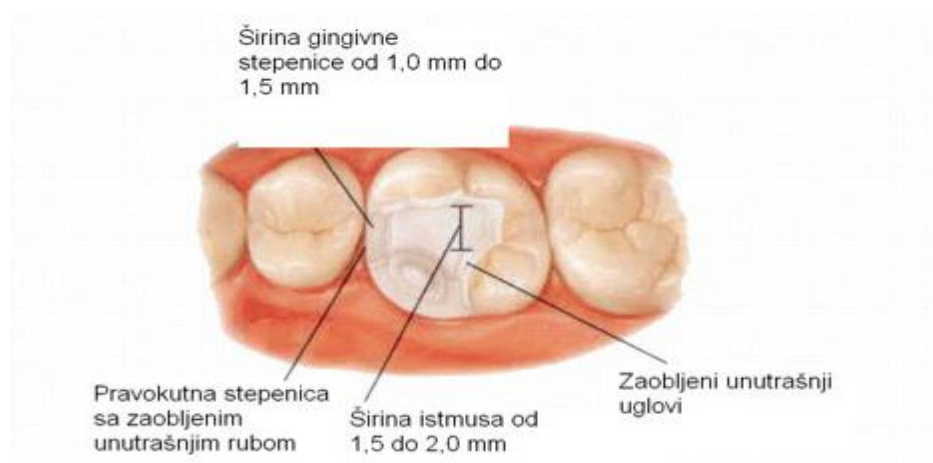Za samu preparaciju koristimo svrdla s ravnim vrhom, promjera najmanje 1 mm, a prijelaz s ravnog vrha na bočne stijenke svrdla mora biti zaobljen. Stijenke svrdla imaju nagib 6 – 10 stupnjeva što odgovara divergenciji budućih stijenki kaviteta. Navedenim svrdlom zatim prepariramo kavitet čije dno mora biti ravno, stijenke divergiraju 6 – 10 stupnjeva, a prijelaz stijenki na dno mora biti zaobljen. Sama širina inlaya ne bi smjela prelaziti 1/3 širine grizne plohe kako bi se preostalo tvrdo tkivo zaštitilo od lomova. Kao i kod ostalih ispuna, okluzalni kontakt ne smije biti na spoju između cakline i ispuna. U tom slučaju se preparacija mora ekstenirati tako da kontakt bude u inlayu. Dubina samog kaviteta mora biti 1,5 mm u najplićem dijelu, ali se preporuča tu dubinu povećati na 2 mm kada je to moguće. Dubina preparacije na okluzalnoj strani kvržice mora biti najmanje 2 mm. Ukoliko je navedeni inlay sidro mosta, ove dimenzije se moraju povećati na 2 – 2,5 mm. Kavopovršinski rub mora biti oštar bez zakošavanja okluzalnog ruba. To je glavna razlika između preparacije za metalni i keramički inlay. Zakošavanjem okluzalnog ruba prema kavitetu kod metalnih inlaya se osigurava odlično rubno zatvaranje, dok

bi kod keramičkih inlaya zbog zakošavanja došlo do pucanja njegovih rubova. Zbog krhkosti materijala keramički inlay mora svugdje imati odgovarajuću debljinu pa je zato preparacija opsežnija od preparacije za metalni inlay i u svim se dimenzijama brusi za oko 0,5 mm više nego za metalni. Kad se brusi za MO, OD ili MOD inlay, aproksimalno suženje na prijelazu okluzalne i aproksimalne preparacije mora biti 1,5 – 2,0 mm, a cervikalna stepenica pravokutnog oblika 1,0 – 1,5 mm zaobljenih unutrašnjih rubova (slika 5). Obzirom da se cementira adhezijski, svi bi rubovi morali biti okruženi caklinom, a idealnim se smatra ako na gingivnom rubu aproksimalnog kaviteta postoji rub cakline debljine barem 1 – 1,5 mm gledano u smjeru apikalnog. Ukoliko takav rub ne postoji, najbolje je cementirati staklenoionomernim cementom koji bolje podnosi vlagu. Kad se bruse aproksimalni dijelovi zuba, mora se zaštititi susjedni zub ako on postoji, a to se čini metalnom trakom koja se umeće između njih (5).

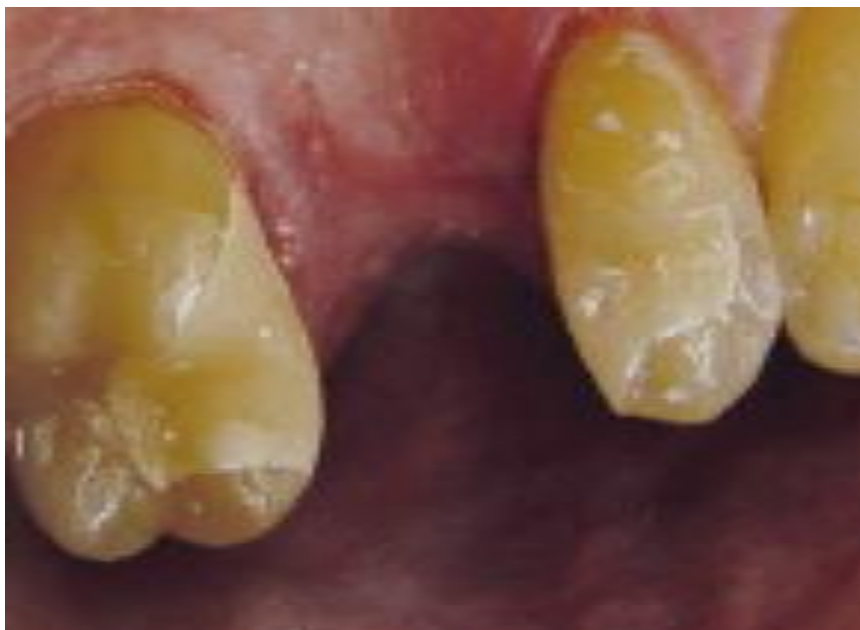

Slika 5. Kavitet za MOD inlay pri čemu nije preventivno zaštićena palatinalna kvržica. Preuzeto: (10)

Pri brušenju kvržica za onlay i overlay bitno je da brušene kvržice nisu oštre i da su reducirane 1,5 mm za neradnu i 2 mm za radnu. Vanjski dio brušene kvržice završava pravokutnom stepenicom 1,0 – 1,5 mm (slika 6) (1). Pacijenta treba uvijek opskrbiti privremenim nadomjeskom iz estetskih i funkcijskih razloga te radi kontrole boli, osim kad raspolažemo aparaturom koja omogućuje strojnu izradu nadomjeska u jednom posjetu (2).



Slika 6. Kavitet za estetski onlay. Preuzeto: (10)



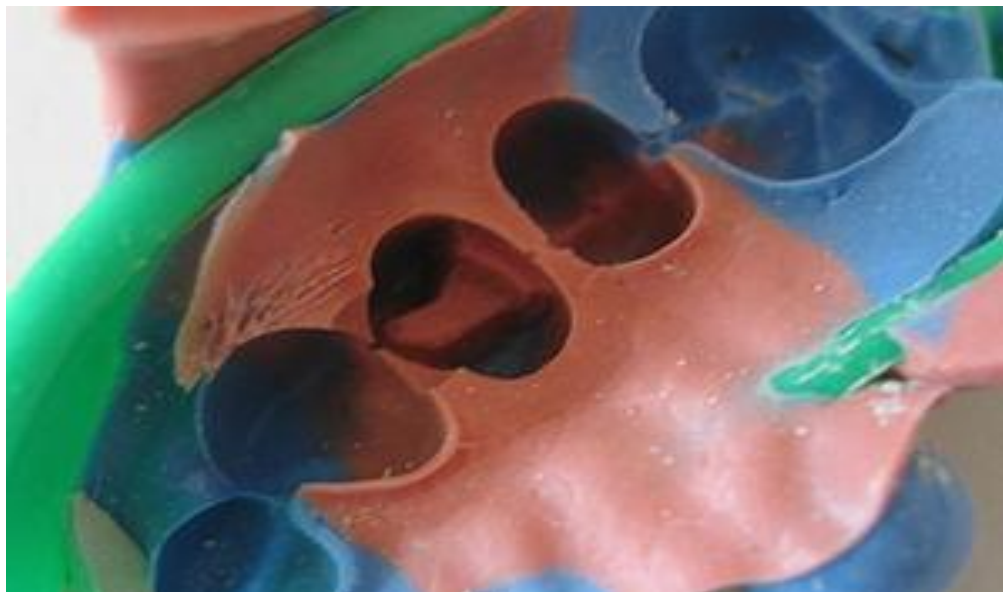
Slika 7. Privremene restauracije na zubima koji su preparirani za inlay. Preuzeto: (9)

5. IZRADA

Općenito postoje tri načina izrade indirektnih ispuna, a to su direktni, indirektni i CAD-CAM. Direktnan način izrade podrazumijeva modelaciju inlaya u izoliranom kavitetu i danas se rijetko koristi. Kod indirektnog načina izrade najprije se uzima otisak kao i kod svakog drugog fiksno protetskog rada. U današnje vrijeme za otiske koristimo isključivo elastične materijale. Među njima razlikujemo:

- sintetičke elastomere (polisulfide, silikon, polieter)
- hidrokoloide (reverzibilne i ireverzibilne) (5).

Jedna od najčešćih otisnih tehnika je dvostruki dvovremeni otisak sa silikonskim materijalom. Izvodi se na način da se prvo u konfekcijskoj žlici uzme otisak elastomerom kitaste konzistencije. Taj se otisak nakon stvrdnjavanja vadi iz usta i ispire. Zatim se skalpelom uklanjaju interdentalne pregrade (osim onih koje pripadaju brušenim zubima), odstranjuju se vestibularni rubovi do 5 mm iznad gingivnog ruba zuba i na kraju se odstranjuju podminirana mjesta koja bi mogla smetati u namještanju otiska. Dodatno je potrebno izraditi odvodne kanaliće koji prolaze od oralnog ruba svake impresije otisnutog zuba. Potom se isprobava može li se ovakav otisak nesmetano namjestiti u ustima. Nakon vađenja otisak se opet ispire vodom i suši. Korekturni materijal se nakon toga aplicira pomoću štrcaljke i to najprije u sve impresije prvog otiska, a zatim na zube. Prvi otisak se tad vraća u usta, odmjereno pritisne nekoliko sekundi, a nakon toga pridržava bez pomicanja propisano vrijeme (5).



Slika 8. Dvostruki otisak za indirektni ispun. Preuzeto: (11)

Osim otiska čeljusti, u kojoj se izrađuje nadomjestak, potreban nam je i otisak suprotne čeljusti u konfekcijskoj žlici te registriranje međučeljusnih odnosa. Nakon toga izrađuje se glavni (master) model i radni model koji mora biti od supertvrde sadre. Glavni model nam je potreban jer se radni model može pohabati prilikom rada, a ovako na glavnom modelu možemo kontrolirati dosjed.

Kod indirektna izrade inlaya postoji nekoliko načina laboratorijske izrade. Prvi način podrazumijeva rad na vatrostalnom bataljku ili foliju s gliničnom keramikom. Takva tehnika se danas rijetko koristi. Drugi način je postupak sličan kao s metalnim inlayom jer se modelira od voska i ulaže te zatim preša ili lijeva od staklokeramike. Nakon toga nadomjestak se obrađuje i individualizira nanošenjem

dodatnih slojeva keramike ili bojanjem. Kod tehnike bojanja nanosi se pigment i boja na keramiku. Treći i najnoviji način je izrada CAD-CAM tehnologijom (1).

U tehnike lijevanja pripada Dicor, mada se takva keramika može i strojno obrađivati (2). Sustavi IPS Empress koriste tlačenu staklokeramiku. Radi se, naime, staklokeramičkim sustavima koji su pojačani kristalima leucita koji pridonose opacitetu i velikoj čvrstoći ove keramike. Empress keramika u promet dolazi u obliku valjčića. Inlayi izrađeni ovom tehnikom bojaju se nakon prešanja kako bi se dobila što bolja estetika te na kraju glaziraju (5).

In Ceram je tehnika napečenja u slojevima na vatrootpornom modelu. Odgovarajući keramički prah se pomiješa s destiliranom vodom i u konzistenciji mulja nanosi na vlažni model. In Ceram pripada u keramike s tvrdom jezgrom. Bitno je da se In Ceram sustavi mogu učvrstiti i utvrditi umetanjem cirkonijevog oksida u osnovnu strukturu te se dobiva In Ceram cirkonijeva keramika. Dodatak cirkonijeva oksida (CrO_2) čini staklom infiltriranu aluminijoksidnu In Ceram keramiku žilavijom (5).

Najmoderniji način izrade je CAD-CAM tehnika. Kod ove tehnike, naime, specijalna glodavica glode inlay iz keramičkih blokova. Način prijenosa informacija o obliku kaviteta može se odvijati na različite načine:

- snimanjem intraoralnom kamerom,
- uzimanjem klasičnih otisaka i njihovim skeniranjem optičkim čitačem,
- izradom voštanog modela na radnom modelu te njegovim skeniranjem,
- prethodnim modeliranjem od svjetlosnopolimerizirajućeg akrilata i skeniranjem.

Nakon što smo računalno oblikovali predmet slijedi glodanje. Nakon glodanja se rad dovršava bojanjem (2). Najveća prednost ove metode je svakako ušteda vremena jer nam daje mogućnost da u samo jednom posjetu prepariramo kavitet, oblikujemo i izradimo nadomjestak bez potrebe za otiscima, privremenim restauracijama i laboratorijem. Uz to nam tehnika CAD-CAM-a daje dobru estetiku i trajnost rada. Preparacija za CAD-CAM inlaye je ista kao i za klasične keramičke inlaye (3).



Slika 9. Keramički blokovi za glodanje u CAD-CAM glodavici. Preuzeto: (7)

6. CEMENTIRANJE RADA

Pukotine između protetskog rada i brušenog zuba popunjavamo cementom. Mehanizmi fiksacije nadomjeska mogu se podijeliti na mehaničku (neadhezivnu) fiksaciju, mikromehaničko lijepljenje i molekularnu adheziju. U optimalnom slučaju koristi se kombinacija navedenih mehanizama.

Mehanička (neadhezivna) fiksacija

Osnovna uloga ovakvog fiksacijskog sustava je sprečavanje ulaska sline u pukotine između brušenog zuba i rada. Cement koristi mikroretencije na površini brušenog zuba i rada, čime se povećava kontaktna površina spoja. Uvjet kvalitetne mehaničke fiksacije je velika kontaktna površina. Primjer sredstva koje koristi isključivo mehaničku fiksaciju je cinkfosfatni cement koji se danas najčešće koristi za klasično cementiranje fiksno-protetskih nadomjestaka.

Mikromehaničko lijepljenje

Vlačna čvrstoća cemenata na bazi smola iznosi između 30 i 40 MPa, što je 4 – 5 puta više od cinkfosfatnih cemenata. Duboke mikropukotine u površini cakline, potrebne za postizanje mikromehaničke sveze, nastaju jetkanjem površine preparatima fosforne ili ortofosforne kiseline u obliku tekućine ili gela.

Mikropukotine u keramičkom nadomjesku postižu se jetkanjem unutarnje površine fluorovodičnom kiselinom.

Adhezija na molekularnoj razini

Kompozitne smole imaju mogućnost stvaranja adhezije na molekularnoj razini s tvrdim zubnim tkivom s jedne strane, a s druge strane s različitim materijalima iz kojih su izrađeni fiksno protetski nadomjesci. Uvjet je priprema bezmetalnih konstrukcija posebnim postupcima (silanizacija) kako bi se omogućila molekularna adhezija s takvom vrstom fiksacijskog sustava (12).

6.1. Postupak cementiranja

Keramički inlayi se cementiraju adhezivno, ukoliko granica preparacije nije ispod razine gingive (5). U tu svrhu koriste se kompozitni cementi koji imaju ili kemijski ili kemijsko-svjetlosni način polimerizacije. Samo svjetlosno polimerizirajući cementi nisu pogodni zbog debljine inlaya. Staklokeramičke inlaye je prije cementiranja bitno pripremiti i to na način da se unutarnja neglazirana površina jetka fluorovodičnom kiselinom te nakon toga ispiru vodom i silanizira (1).

Mehanizmi polimerizacije kompozitnih smola za lijepljenje mogu biti:

- autopolimerizacija: ljepilo se polimerizira miješanjem baze i katalizatora neovisno o postojanju izvora svjetlosti (koristi se kod metalnih konstrukcija),
- fotopolimerizacija: ljepilo se stvrdnjava pod utjecajem izvora svjetlosti (koristi se kod translucenčnih bezmetalnih radova),
- dvostruka polimerizacija: inicijalna polimerizacija pod utjecajem svjetlosti nastavlja se kasnije djelovanjem katalizatora (12).

Prije cementiranja potrebno je pažljivo isprobati prilijezanje nadomjeska u kavitetu u ustima. Unošenje u kavitet mora biti gotovo bez pritiska, a okluzija se ne kontrolira i ne korigira u ovoj fazi rada (5). Obzirom da se cementira adhezivno,

izuzetno je bitno osigurati suho radno polje. Ukoliko je moguće, najbolje je aplicirati koferdam, a ukoliko to nije moguće bilo iz kojeg razloga, potrebno je osigurati radne uvjete svicima staničevine (3). Postavlja se tračna matrica i stezač koji se osiguravaju od pomicanja prozirnim interdentalnim klinovima. Klinovi služe za aproksimalno vođenje svjetla i sprečavanje istjecanja cementa u interdentalni prostor. Nakon postavljanja klinova stezač za matricu se malo otpusti kako ona ne bi smetala pri unošenju inlaya u kavitet. Matrica uz to štiti susjedni zub od jetkanja. Nakon čišćenja kavitet se jetka 37%-tnom ortofosfornom kiselinom. Caklina se jetka 20 – 25 sekundi, a dentin 15 sekundi. Nakon toga se kavitet ispire i posuši. Potom se premazuje adhezijskim sredstvom kao i prethodno silaniziran inlay. Najbolje bi bilo koristiti adheziv koji se polimerizira zajedno s cementom jer se inače može dogoditi da predebeo sloj adheziva između nadomjeska i kaviteta stvara probleme. Zatim se pomiješa odgovarajuća količina kompozitnog cementa i kistićem nanese na stjenke kaviteta i retencijske površine inlaya. Nakon toga se rad pažljivo unosi u kavitet i laganim se pritiskom istiskuje višak cementa koji se uklanja brisanjem. Postupak se ponavlja sve dok cement izlazi uz rubove kaviteta. Nadomjestak se u kavitetu pridržava prikladnim instrumentom, a cement se polimerizira 40 sekundi po pojedinoj plohi inlaya, počevši s prosvjetljavanjem kroz interdentalne klinove i aproksimalne plohe, a zadnja se osvjetljava okluzalna ploha (5). Nakon toga se uklanja koferdam, poliraju se rubovi i kontrolira se okluzija artikulacijskim papirom. U ovoj se fazi okluziju može ispraviti finim dijamantnim svrdlima, ali nakon toga se ispun mora obavezno dobro ispolirati (12). Estetske inlaye poželjno je cementirati dualnim stvrdnjavajućim cementom poštujući upute proizvođača kako bi se i kod ovih nadomjestaka osigurala polimerizacija na svjetlu manje dostupnim mjestima

(13). Nakon skidanja matrice i koferdama te uklanjanja viška cementa oštrim instrumentom, završno se obrađuju sve plohe inlaya uz kontrolu i korekciju okluzije. Poliranje se vrši gunicama i pastama za poliranje. Na kraju se površina oko rubova kaviteta fluoridira (5).

6.2. Komplikacije kod adhezivnog cementiranja

Zajednički uvjet svih materijala, koji se mogu naći na tržištu, je osiguranje suhog radnog polja i izolacija primjenom koferdama.

Komplikacije vezane uz ovu tehniku fiksacije su:

- gubitak sveze s nadomjeskom,
- fiksacija nadomjeska u nepravilnom položaju dosjeda nadomjeska u ispreparirani kavitet,
- upalne reakcije pulpe vitalnog brušenog zuba.

Prva komplikacija u pravilu je rezultat nepoštivanja postupka koji nalaže proizvođač materijala, a najčešće se odnosi na nedovoljno izolirano radno polje zbog izostanka primjene koferdama. Rješenje problema je u refiksaciji nadomjeska striktnom provedbom uputa proizvođača.

Druga komplikacija je složenija i u pravilu nalaže uklanjanje nadomjeska, što se zbog čvrste mikromehaničke i molekularne sveze može učiniti samo njegovim rezanjem i uništavanjem te je potrebno izraditi potpuno novi nadomjestak.

Treća vrsta komplikacije su upalne reakcije pulpe vitalnog zuba i mogu biti posljedica prekomjernog uklanjanja tvrdog zubnog tkiva prilikom preparacije za nadomjestak ili posljedica same tehnike fiksacije, najčešće prekomjernog djelovanja preparata za pripremu tvrdog zubnog tkiva za fiksaciju (najčešće uzrokovano

kiselinom na dentin kod „all etch tehnike“). Ovakva komplikacija obavezno se rješava endodontskim tretmanom zuba rjeđe kroz nadomjestak, a češće tek nakon uklanjanja nadomjeska (12). Pri odstranjenju keramičkog rada problem može nastati zbog toga što ga zbog dobre estetike teško razlikujemo od okoline (2).

Ostale komplikacije

Komplikacije možemo obzirom na vremenski slijed podijeliti na:

- vrlo rane komplikacije koje se pojavljuju u kratkom vremenu nakon insercije rada (unutar mjesec dana)
- rane komplikacije koje se javljaju do isteka roka orijentacijske trajnosti,
- kasne komplikacije koje nastaju nakon isteka orijentacijske trajnosti, a obično se pripisuju dotrajalosti rada ili nebrizi za pravovremenom zamjenom od strane pacijenta (5).

Komplikacije što se odnose na zub i okolna tkiva su:

- pulpne reakcije,
- lom zuba nosača,
- odcementiranje,
- traume jezika i obraza,
- sekundarni karijes,
- upale gingive i parodontne promjene,
- trošenje antagonista zbog slabo obrađene površine (2, 12).

Komplikacije što se odnose na tehnološki dio rada su:

- odcementiranje,
- promjena boje,
- lom keramike,
- lom nosača (ako se radi o inlay mostu).

Dakle, svaka komplikacija uzrokuje neugodnosti za pacijenta i terapeuta, a da bi se to izbjeglo, valja se striktno pridržavati pravila preparacije zuba, izrade nadomjeska i uputa proizvođača za lijepljenje nadomjeska (12).

7. VRSTE TRAJNOSTI I KONTROLE

Kontrolni pregledi poželjni su i obavezni nakon završene terapije barem jednom godišnje. Funkcijska trajnost rada uvelike ovisi i o redovitim kontrolama postojećih radova kako bi se uklonili eventualni nedostaci na samoj konstrukciji. Bitna je spremnost pacijenta da surađuje i to pogotovo što se tiče higijene jer je ona od najvećeg značaja za uspjeh terapije. Kontrolni pregled stoga možemo iskoristiti da jednom godišnje pacijentu ponovimo upute o higijeni.

Trajnost keramičkih radova možemo podijeliti na nekoliko oblika:

Orijentacijska trajnost je zasnovana na iskustvu terapeuta u kliničkom radu. Ona je jednim dijelom vezana za tehničku konstrukciju, a drugim za biološku podlogu.

Funkcijska ili uporabna trajnost može se definirati kao trajanje optimalne terapijske i preventivne funkcije. Ovaj pojam objedinjuje biološku i tehnološku trajnost. Radi se, dakle, o vremenskom periodu u kojem konstrukcija i okolna tkiva ostaju u visokom stupnju karakteristike prirodnog stanja.

Biološka trajnost ovisi o stanju zuba nosača, njegovu biološkom čimbeniku, stanju parodonta i vitalnosti nosača. Česte komplikacije su preosjetljivost na podražaje, pulpitis, nekroza pulpe, sekundarni karijes te povlačenje gingive ukoliko se uđe unutar sulkusa (što je rijetko kod inlaya).

Tehnološka trajnost ovisi o izboru materijala, oblikovanju rada i opremljenosti laboratorija. Važno je postaviti pravilnu indikaciju i kod svakog

pacijenta zasebno voditi računa o vrsti i obliku protetskog rada te o stanju bioloških struktura (14).

8. RASPRAVA

Većina sanacija se provodi direktnim načinima, npr. unosom kompozita u kavitet u plastičnom stanju i polimerizacijom, uz sve dobre i loše karakteristike postupka. Indirektni nadomjesci inlay, onlay i overlay se unose u krutom stanju u kavitet i predstavljaju bolje, dugotrajnije i klinički vrednije rješenje (15). Kompozitni i keramički inlayi pružaju vrhunsku estetiku, no među njima postoje bitne razlike. Keramika u nekim slučajevima može prekomjerno abradirati antagoniste. No, sveza između keramike i tvrdog zubnog tkiva je bitno jača nego kod kompozitnih indirektnih ispuna, što nam je važno kada nadomještamo kvržice (3). Kompozitne indirektno ispune je moguće izrađivati i cementirati direktnom tehnikom u ustima pacijenta u samo jednoj posjeti. No, kod CAD-CAM tehnologije je moguće izraditi indirektan keramički ispun i cementirati ga također u samo jednoj posjeti. Obzirom da takva tehnologija postaje sve dostupnija, za očekivati je da će se npr. CAD-CAM inlayi moći u budućnosti brže izrađivati od direktnih kompozitnih inlaya. Zbog svega toga bi se, ukoliko se pacijent odluči za estetski indirektni ispun, trebalo dati prednost keramičkom ispunu nad kompozitnim (3).

9. ZAKLJUČAK

U današnje vrijeme su estetski zahtjevi pacijenata sve veći. Keramički inlayi, onlayi i overlayi predstavljaju zasigurno jedno kvalitetno estetsko rješenje u stražnjem segmentu. Njihova mana je svakako dugotrajnost i složenost izrade i aplikacije te veća cijena primjerice u usporedbi s direktnim kompozitnim ispunima. Vjerojatno su to razlozi zbog kojih se dosada rijetko koriste. Za očekivati je da će se daljnjim napretkom CAD-CAM tehnologije i njezinim pojeftinjenjem ovakve vrste ispuna više koristiti. Obzirom da se keramika danas sve više koristi za mosne konstrukcije, za očekivati je da će se inlayi i onlayi kod takvih konstrukcija više primjenjivati jer kao sidra mogu koristiti već postojeće kavitete i ne zahtijevaju veću daljnju preparaciju kao kad za sidra koristimo krunice. Iz svega možemo, dakle, zaključiti da keramički intrakoronarni nadomjesci svakako imaju svoju budućnost. Ostaje samo pitanje koliko je pacijentima bitna visoka estetika u distalnom segmentu kao i financijske mogućnosti.

10. SAŽETAK

U ovom radu su prikazane indikacije i kontraindikacije za keramičke indirektne ispune te preparacije kaviteta kao i njihova izrada i aplikacija u ustima. Opisane su današnje mogućnosti izrade, među kojima su one laboratorijske i CAD-CAM izrada. Također je opisan način adhezijskog cementiranja ovakvih radova te tipovi cemenata. Obzirom da je adhezijsko cementiranje relativno osjetljiv postupak, navedene su moguće pogreške kod cementiranja. Općenito, ispuni su u usnoj šupljini izloženi agresivnom okruženju te su zbog toga opisane vrste trajnosti te čimbenici koji na njih utječu.

11. SUMMARY

CERAMIC INLAY, ONLAY AND OVERLAY

This work demonstrates indications and contraindications of indirect ceramic restorations and the preparation of the cavity, as well as the construction of the restorations and their placement in the cavity. It explains contemporary possibilities of constructing porcelain resins, such as CAD-CAM or laboratory made resins. This paper explains the procedure for adhesive cementation of such resins and discusses different types of adhesive cements. Since adhesive cementation is a delicate procedure, the paper also explains possible mistakes which can occur. In general, restorations in the oral cavity are located in a very aggressive environment and thus this work describes different types of longevity and the factors which influence them.

12. LITERATURA

1. Čatović A, Komar D, Čatić A. Klinička fiksna protetika krunice. Zagreb: Medicinska naklada; 2015.
2. Mehulić K. Keramički materijali u stomatološkoj protetici. Zagreb: Školska knjiga; 2010.
3. Robbins JW, Fasbinder DJ. Esthetic inlays and onlays. U: Summit JB, Robbins SW, Hilton TJ, Schwartz RS. Fundamental of operative dentistry. 3rd ed. Chicago, Berlin, Tokio, London, Paris: Quintessence Publising Co Inc; 2006. p. 514-37.
4. Fan. PP, Berry TG. Cast-gold restorations. U: Summit JB, Robbins SW, Hilton TJ, Schwartz RS. Fundamental of operative dentistry. 3rd ed. Chicago, Berlin, Tokio, London, Paris: Quintessence Publising Co Inc; 2006. p. 538-69.
5. Čatović A. Inlay, onlay, overlay i estetska ljuska. U: Klinička fiksna protetika-ispitno štivo. Zagreb: Stomatološki fakultet Sveučilišta u Zagrebu; 1999. p. 229-42.
6. [Internet] [cited 2015.Sep 14] Available from: [www.dentallabor-fegg.dehttp://www.dentallabor-fegg.de/content/index..html](http://www.dentallabor-fegg.de/content/index..html).
7. [Internet] [cited 2015.sep.14] Available from: www.zahn-zahnarzt.chhttp://www.zahn-zahnarzt/Behandlungen/CEREC-KERAMIK.
8. [Internet] [cited 2015.sep.14] Available from: <https://www.dentalaegis.com/cced/2010/12/materials-for-chairside-cad-cam-restorations>.
9. Milardović S, Viskić J, Mehulić K, Bergman L. Inlay mostovi. Sonda. 2012; 13 (24): 27-9.
10. Butorac J. Brušenje uporišnog zuba s obzirom na gradivni materijal protetskog rada. Poslijediplomski specijalistički rad. Zagreb: Stomatološki fakultet Sveučilišta u Zagrebu; 2011.
11. [Internet] [cited 2015.sep.14] Available from: [www.wikipedia.comhttps://de.wikipedia.org/wiki/Abformung_\(Medizin\)](http://www.wikipedia.comhttps://de.wikipedia.org/wiki/Abformung_(Medizin))
12. Lazić B, Komar D, Čatić A. Cementi i cementiranje u fiksnoprotetskoj terapiji. Sonda. 2004; 6 (11): 62-6.
13. Grgečić J. Zlatni, kompozitni i keramički inlay. Sonda. 2004; 6 (11): 58-61.

14. Lazić B. Kontrolni pregledi i vrste trajnosti. U: Čatović A. Klinička fiksna protetika-ispitno štivo. Zagreb: Stomatološki fakultet Sveučilišta u Zagrebu; 1999. p. 162-4.
15. Gnječ I. Estetski inlay. Diplomski rad. Zagreb: Stomatološki fakultet Sveučilišta u Zagrebu; 2005.

13. ŽIVOTOPIS

Roko Vrkaš rođen je 24.11.1987. g. u Splitu. Maturirao je 2006. g. u Srednjoj strukovnoj školi u Makarskoj. Nakon služenja vojnog roka 2007. g. upisuje Stomatološki fakultet u Zagrebu.