

Kako spriječiti komplikacije i pogreške tijekom endodontskog liječenja

Bumbak, Petra

Master's thesis / Diplomski rad

2022

Degree Grantor / Ustanova koja je dodijelila akademski / stručni stupanj: **University of Zagreb, School of Dental Medicine / Sveučilište u Zagrebu, Stomatološki fakultet**

Permanent link / Trajna poveznica: <https://um.nsk.hr/um:nbn:hr:127:250491>

Rights / Prava: [Attribution-NonCommercial 4.0 International/Imenovanje-Nekomercijalno 4.0 međunarodna](#)

Download date / Datum preuzimanja: **2024-07-23**



Repository / Repozitorij:

[University of Zagreb School of Dental Medicine Repository](#)





Sveučilište u Zagrebu

Stomatološki fakultet

Petra Bumbak

**KAKO SPRIJEČITI POGREŠKE I
KOMPLIKACIJE TIJEKOM
ENDODONTSKOG LIJEČENJA**

DIPLOMSKI RAD

Zagreb, 2022.

Rad je ostvaren u: Stomatološki fakultet Sveučilišta u Zagrebu, Zavod za endodonciju i restaurativnu stomatologiju

Mentor rada: izv. prof. dr. sc. Anja Baraba, Stomatološki fakultet Sveučilišta u Zagrebu

Lektor hrvatskog jezika: Irena Prgomet, mag. educ. philol. croat.

Lektor engleskog jezika: Dina Lulić, mag. educ. philol. angl. et mag. educ. philol. croat.

Sastav Povjerenstva za obranu diplomskog rada:

1. _____
2. _____
3. _____

Datum obrane rada: _____

Rad sadrži: 35 stranica

8 slika

1 CD

Rad je vlastito autorsko djelo koje je u potpunosti samostalno napisano uz naznaku izvora drugih autora i dokumenata korištenih u radu. Osim ako nije drukčije navedeno, sve ilustracije (tablice, slike i dr.) u radu su izvorni doprinos autora diplomskog rada. Autor je odgovoran za pribavljanje dopuštenja za korištenje ilustracija koje nisu njegov izvorni doprinos kao i za sve eventualne posljedice koje mogu nastati zbog nedopuštenog preuzimanja ilustracija, odnosno propusta u navođenju njihovog podrijetla.

Zahvala

Zahvaljujem svojoj mentorici, izv. prof. dr. sc. Anji Baraba, na neizmjerne ljubaznosti, pomoći i prenesenom znanju.

Najviše zahvaljujem svojim roditeljima i obitelji na ljubavi, vjeri u mene i bezuvjetnoj podršci. Bez vas ovo ne bi bilo moguće.

Hvala mojim prijateljima koji su uvijek bili tu za mene i učinili studentske dane nezaboravnima.

Diplomski rad izrađen je u okviru istraživačkoga projekta HRZZ-a pod naslovom “Istraživanje i razvoj novih mikro i nanostrukturnih bioaktivnih materijala u dentalnoj medicini” IP-2018-01-1719.

KAKO SPRIJEČITI POGREŠKE I KOMPLIKACIJE TIJEKOM ENDODONTSKOG LIJEČENJA

Sažetak

Primarni cilj endodontskog liječenja je sačuvati zub kao funkcijsku jedinicu. Iako je terapija korijenskih kanala uglavnom rutinska, zbog nepredvidivih okolnosti ili nedovoljnog opreza kliničara mogu nastati određene pogreške i komplikacije. Svrha ovog rada je pregledno opisati moguće pogreške i komplikacije tijekom endodontskog liječenja, načine kako iste spriječiti, a ukoliko ipak dođe do pogreške i komplikacije, opisat će se mogućnosti njihovog liječenja i utjecaj istih na ishod terapije. Pogreške i komplikacije endodontskog liječenja mogu se podijeliti na pogreške vezane za izradu trepanacijskog kaviteta, pogreške tijekom instrumentacije korijenskih kanala, pogreške tijekom irigacije korijenskih kanala i pogreške tijekom punjenja korijenskih kanala. U ostale pogreške spadaju terapija pogrešnog zuba, gutanje ili udisanje instrumenta, parestezija živca, neodgovarajuće koronarno brtvljenje te nezgode prilikom preparacije ležišta za intrakanalne kolčiće. Prije svega, važno je potencijalne pogreške prevenirati, a ukoliko nastanu znati ih prepoznati, kako bi se mogle sanirati na odgovarajući način i kako bi se procijenio njihov utjecaj na dugoročno preživljenje zuba. Prvi izbor za zbrinjavanje pogreški je nekirurška metoda, a ako ona nije dovoljna, potreban je kirurški pristup. Dobrim poznavanjem anatomije zuba i morfologije endodontskog prostora te pridržavanjem svih pravila dijagnostike i plana terapije većina pogreški i komplikacija se može izbjeći te se time poveća vjerojatnost pozitivnog ishoda i uspjeha endodontskog liječenja.

Ključne riječi: pogreške endodontskog liječenja; komplikacije endodontskog liječenja; prevencija

HOW TO PREVENT MISHAPS AND COMPLICATIONS DURING ROOT CANAL TREATMENT

Summary

The primary goal of endodontic treatment is to preserve the tooth as a functional unit. Although root canal therapy is mostly routine, certain mishaps and complications can occur due to unpredictable circumstances or insufficient caution of the clinician. This thesis aims to describe possible mishaps and complications during endodontic treatment, ways to prevent them, and if mishaps and complications do occur, the possibilities of their treatment and their influence on the outcome of therapy. Errors and complications of endodontic treatment can be classified into mishaps related to access cavity preparation, mishaps during root canal instrumentation, mishaps during root canal irrigation, and errors during root canal filling. Other mishaps include therapy of the wrong tooth, foreign body ingestion or aspiration, nerve paresthesia, inadequate coronary sealing, and mishaps related to preparation for intracanal posts. Above all, it is important to prevent potential mishaps, and if they do occur, to know how to recognize them, so that they can be treated appropriately and that their impact on the long-term survival of the tooth can be assessed. The first choice for dealing with mishaps is a non-surgical method, and if that is not sufficient, a surgical approach is required. By having good knowledge of the anatomy of the tooth and the morphology of the endodontic space, and by following all the rules of diagnosis and the treatment plan, most mishaps and complications can be avoided, thereby increasing the probability of a positive outcome and success of endodontic treatment.

Keywords: mishaps during root canal treatment; complications during root canal treatment; prevention

SADRŽAJ

1. UVOD.....	1
2. POGREŠKE I KOMPLIKACIJE TIJEKOM ENDODONTSKOG LIJEČENJA.....	3
2.1. POGREŠKE TIJEKOM IZRADE TREPANACIJSKOG OTVORA.....	4
2.2. POGREŠKE TIJEKOM INSTRUMENTACIJE KORIJENSKIH KANALA.....	6
2.2.1. Perforacije korijenskog kanala.....	6
2.2.2. Izrada umjetnog kanala.....	9
2.2.3. Blokiranje korijenskog kanala.....	9
2.2.4. Stvaranje stepenice.....	10
2.2.5. Lom instrumenta.....	10
2.3. POGREŠKE TIJEKOM IRIGACIJE KORIJENSKIH KANALA.....	12
2.3.1. Protiskivanje sredstva za ispiranje u periapikalna tkiva.....	12
2.3.2. Ingestija sredstva za ispiranje i opstrukcija dišnih puteva.....	13
2.3.3. Emfizem.....	13
2.3.4. Obojenje zuba.....	14
2.3.5. Oštećenje oka i sluznice.....	14
2.4. POGREŠKE TIJEKOM PUNJENJA KORIJENSKIH KANALA.....	14
2.4.1. Prepunjen korijenski kanal.....	15
2.4.2. Prekratko napunjen korijenski kanal.....	16
2.4.3. Vertikalna fraktura zuba.....	17
2.5. OSTALE POGREŠKE.....	19
2.5.1. Terapija pogrešnog zuba.....	19
2.5.2. Gutanje ili udisanje instrumenata.....	20
2.5.3. Parestezija živca.....	20
2.5.4. Neodgovarajuće koronarno brtvljenje.....	20
2.5.5. Nezgode prilikom preparacije ležišta za intrakanalne kolčiće.....	21

2.6. KAKO SPRIJEČITI POGREŠKE I KOMPLIKACIJE TIJEKOM ENDODONTSKOG LIJEČENJA.....	22
3. RASPRAVA.....	24
4. ZAKLJUČAK.....	28
5. LITERATURA.....	30
6. ŽIVOTOPIS.....	34

Popis skraćenica

Rtg – rendgenske

CBCT – engl. *cone beam computed tomography*, hrv. računalna tomografija konusnih zraka

MTA – engl. *mineral trioxide aggregate*, hrv. mineral trioksid agregat

EDTA – engl. *ethylenediaminetetraacetic acid*, hrv. etilendiamintetraoctena kiselina

MTAD – engl. *mixture of tetracycline isomer, acid, detergent*, hrv. mješavina tetraciklina, limunske kiseline i deterdženta

CT – engl. *computed tomography*, hrv. računalna tomografija

NiTi – engl. *nickel-titanium*, hrv. nikal-titanski

Cilj endodontskog liječenja prevencija je gubitka zubi i očuvanje što više zubi kao funkcijskih i estetskih jedinica. Patološki procesi poput karijesa, traume i bolesti pulpe mogu ugroziti vitalitet pulpe i preživljenje zuba. Ako nije moguće sačuvati vitalitet pulpe, provodi se endodontsko liječenje zuba. Preduvjet svakog endodontskog liječenja pravilno je uzeta anamneza, detaljan klinički pregled uz provođenje potrebnih kliničkih testova i dijagnostičkih postupaka, postavljanje ispravne dijagnoze te odluka o planu terapije. Nakon prethodno provedenih postupaka započinje liječenje korijenskih kanala koje podrazumijeva mehaničku i kemijsku obradu kanala te trodimenzionalno punjenje odgovarajućim materijalima (1, 2). Za izolaciju tijekom endodontskog zahvata postavlja se gumena plahtica koja osigurava zaštitu pacijenta i zdravstvenog osoblja (1). Prvi i jedan od najvažnijih koraka u liječenju pravilna je izrada trepanacijskog kaviteta koji omogućuje optimalan pristup pulpnoj komorici i svim korijenskim kanalima, tj. cjelokupnom endodontskom prostoru. Sljedeća je faza instrumentacija korijenskih kanala koja uključuje čišćenje upaljenog, inficiranog i/ili nekrotičnog pulpnog tkiva iz korijenskih kanala, njihovo širenje i oblikovanje, kako bi se stvorili uvjeti za odgovarajuće ispiranje i dezinfekciju te punjenje. Dostupne su različite tehnike instrumentacije. S obzirom na to da samo mehanička instrumentacija ne uklanja sve mikroorganizme, nužno je ispiranje tijekom i nakon instrumentacije. Nakon završetka instrumentacije korijenski se kanal puni odgovarajućim materijalima. Zub se potom restaurira da se onemogući mikropropuštanje i neuspjeh endodontskog liječenja.

Usprkos odgovarajućem planu terapije i pravilnom provođenju instrumentacije, ispiranja i punjenja kanala može doći do određenih pogreški i komplikacija tijekom endodontskog postupka (1). One mogu nastati u bilo kojoj fazi endodontskog liječenja. Mnoge se od njih, uz odgovarajuću reakciju doktora dentalne medicine, mogu ispraviti bez značajnijeg utjecaja na ishod liječenja. Međutim, mogu nastati i komplikacije koje značajno utječu na ishod terapije, primjerice jatrogene perforacije, formiranje stepenice, lom instrumenta i netretirani kanali (3).

Svrha je ovog rada pregledno opisati moguće pogreške i komplikacije tijekom endodontskog liječenja, načine kako iste spriječiti, a ukoliko nastanu, opisati kako ih prepoznati, liječiti te koji je utjecaj istih na ishod terapije.

2. POGREŠKE I KOMPLIKACIJE TIJEKOM ENDODONTSKOG LIJEČENJA

Većina se pogreški i komplikacija može izbjeći dobrim poznavanjem endodontske anatomije zuba i poštivanjem osnova dijagnostike, plana liječenja, izrade trepanacijskog kaviteta, čišćenja, oblikovanja i punjenja endodontskog prostora te postendodontske opskrbe zuba. Pogreške se mogu podijeliti na one koje nastaju tijekom izrade trepanacijskog kaviteta, tijekom instrumentacije korijenskih kanala te tijekom punjenja i postendodontske opskrbe zuba.

Kada se pogreška ili komplikacija dogodi, pacijenta treba obavijestiti o samoj nezgodi, o postupcima koje je potrebno poduzeti da bi se nezgoda ispravila, o drugim potencijalnim rješenjima te utjecajima nezgode na dugoročni ishod liječenja. Također je obvezna potpuna pravno-medicinska dokumentacija. Potencijalno teške slučajeve savjestan doktor dentalne medicine proslijedit će specijalistu u krajnju korist pacijenta (1).

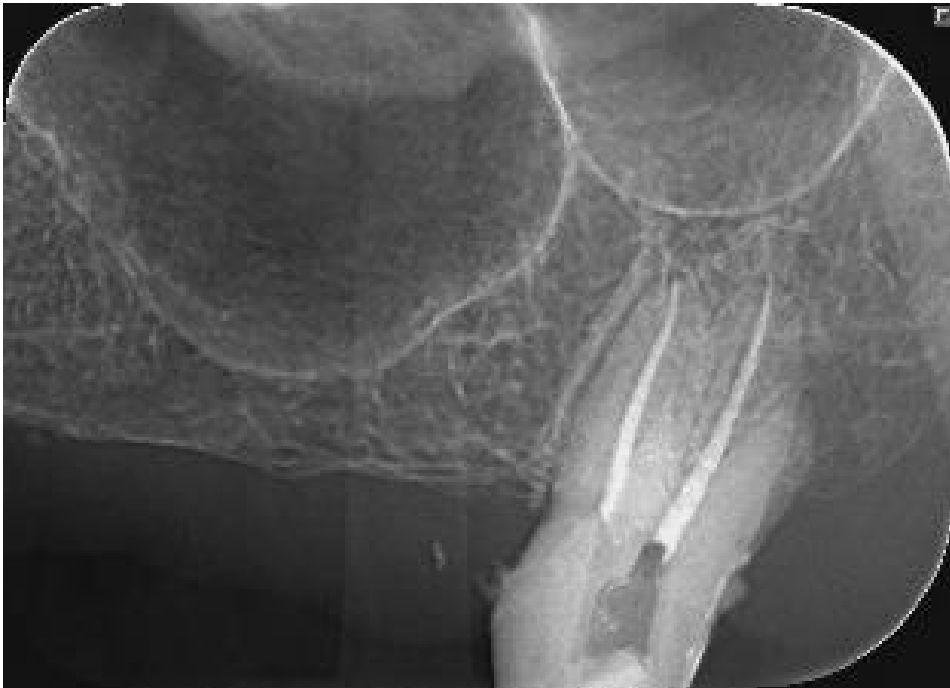2.1. POGREŠKE TIJEKOM IZRADE TREPANACIJSKOG OTVORA

Trepanacijski je kavitet otvor na kruni zuba koji omogućava pravocrtni pristup do apikalnog otvora ili do prvog zavoja kanala. Ciljevi su trepanacije, osim pravocrtnog pristupa, pronalazak ulaza u sve korijenske kanale i očuvanje zdrave strukture zuba. Pogreške koje mogu nastati tijekom izrade trepanacijskog kaviteta izrada su prevelikog ili premalenog otvora (2).

Prije pristupa pulpnoj komorici nužno je ukloniti sav karijes, nepoduprtu zubnu strukturu i neodgovarajuće ispune (4).

U slučaju izrade premalenog trepanacijskog kaviteta vjerojatno se neće pronaći svi korijenski kanali te se samim time neće ukloniti niti sav sadržaj iz korijenskih kanala (2). Korijenski kanali mogu ostati neotkriveni kod svih zuba manjkom znanja o anatomiji zuba ili nepreglednošću i smanjenom vidljivošću ulaza u kanale (4) (Slika 1.). Posebnu pozornost treba posvetiti meziobukalnom korijenu prvog molara, premolarima s dva ili više korijena, mandibularnim centralnim incizivima te *dens invaginatusu*. Aksijalni presjeci CBCT-a korisni su u proučavanju tih situacija (5). Nadalje, premalen pristupni otvor u velikom broju slučajeva znači da će se instrumenti savijati već prije ulaska u kanal. Posljedično to može dovesti do perforacije na stijenci korijena, loma instrumenta ili transportacije apeksa. Također, zbog premalog trepanacijskog otvora mogu zaostati dijelovi pulpnog tkiva koji mogu uzrokovati obojenje zuba.

Izradom prevelikog trepanacijskog kaviteta uklanja se previše tvrdog zubnog tkiva što oslabljuje zub. Ako se na vrijeme ne prepozna prolazak svrdla kroz pulpnu komoricu i nastavi se trepanirati, može doći do ijtrogene perforacije u parodontno tkivo (2). Uzroci koji dovode do takvih pogrešaka mogu biti nepravilna usmjerenost svrdla u odnosu na uzdužnu os zuba ili neodgovarajući izbor veličine svrdla, npr. preveliko svrdlo u odnosu na veličinu pulpne komorice (5). Nepažnja s obzirom na nagib uzdužne osi zuba, u odnosu prema susjednim zubima i alveolarnoj kosti, može dovesti do “izdubljivanja” ili perforacije krune ili korijena (1). Perforacije je potrebno sanirati, a materijali izbora su kalcijevi silikatni cementi poput MTA, Biodentina i biokeramike (3). Važno je da se pogreške rano prepoznaju kako ne bi došlo do daljnjih komplikacija. Trenutačno zatvaranje oštećenja smanjuje mogućnost pojave parodontne bolesti (1).



Slika 1. Na rtg snimci vidljiv je neinstrumentirani distobukalni korijenski kanal zuba 27. Preuzeto s dopuštenjem izv. prof. dr. sc. Anje Baraba.

2.2. POGREŠKE TIJEKOM INSTRUMENTACIJE KORIJENSKIH KANALA

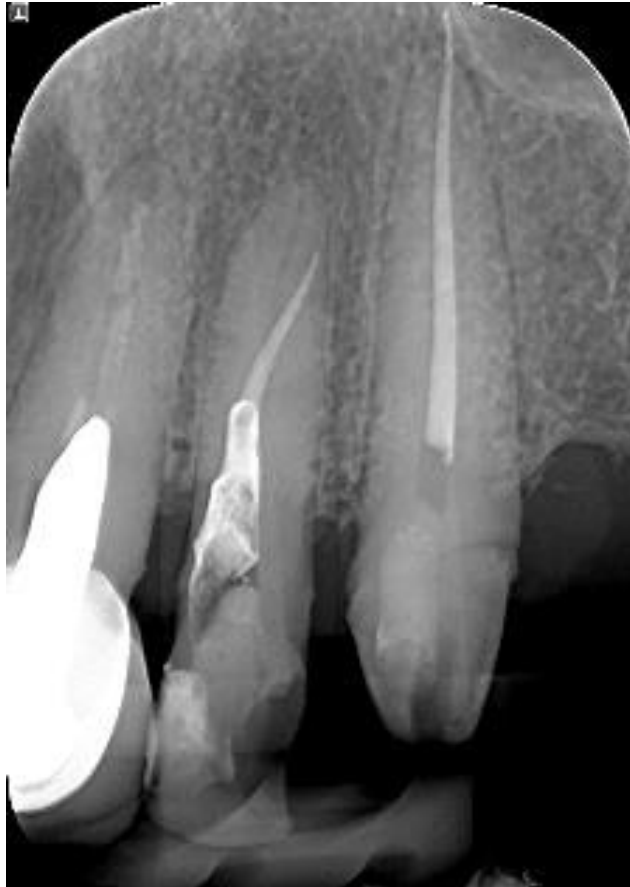Najčešće pogreške tijekom čišćenja i oblikovanja korijenskih kanala su: perforacije korijenskog kanala, stvaranje stepenice, izrada umjetnog kanala, lom instrumenta u kanalu i blokiranje korijenskog kanala (1, 2).

2.2.1. Perforacije korijenskog kanala

Perforacija može biti definirana kao mehanička ili patološka komunikacija između korijenskog kanala i vanjske površine zuba (3). Tijekom endodontskog liječenja ta pogreška nastane u 47 % slučajeva, a u 53 % slučajeva tijekom protetskog liječenja (6). Perforacije su češće u gornjoj čeljusti, i to u 74,5 % slučajeva (6). Smještaj perforacije, odnosno proboja, i faza liječenja u kojoj se pogreška dogodila utječu na samu prognozu. Nagla bol tijekom obrade kanala bez prethodnih simptoma, iznenadno i naglo krvarenje, pečenje i bol prilikom ispiranja natrijevim hipokloritom prvi su znakovi proboja stijenke kanala (1). Prema lokaciji, perforacije se mogu podijeliti na perforacije u koronarnoj, srednjoj i apikalnoj trećini korijenskog kanala (2) (Slika 2.). Glavni čimbenici koji utječu na prognozu zuba s perforacijom su: veličina, mjesto, vrijeme do intervencije i izbor materijala za popravak. Manje je perforacije lakše sanirati od velikih. Tijekom vremena dolazi do kolonizacije mikroorganizama na mjestu perforacije što će posljedično dovesti do gubitka kosti i parodontnog pričvrstka stvarajući endodontsko-parodontnu leziju (3). Prognoza cijeljenja povoljnija je ako se oštećenje nalazi iznad ili u razini alveolarne kosti (1). U takvim se slučajevima perforacija restaurira izvana, a najbolje je terapijsko rješenje krunica s rubovima preko samog mjesta oštećenja. Kod zubi s probom ispod razine alveolarne kosti cilj je smjestiti donju razinu oštećenja iznad alveolarne kosti, a to se može postići ortodontskim ili parodontološkim postupcima (1). Zatvaranje perforacije MTA-om iznutra pokazalo je odlične rezultate (1). Perforacije u koronarnoj trećini obično se događaju tijekom izrade pristupnog kaviteta i traženja ulaza u korijenske kanale ili tijekom početne obrade kanala *Gates-Glidden* ili *Peeso* svrdlima (1). Karakterizira ih iznenadno krvarenje u kanalu koje potječe iz parodontnog ligamenta. Krvarenje treba odmah zaustaviti primjenom kalcijeva hidroksida kojeg se ostavi da djeluje 3–4 minute. Nakon uspostave hemostaze materijal izbora za zatvaranje je MTA koji pokazuje najveću kompatibilnost i potiče stvaranje tkiva sličnog cementu (2). Liječenje stružeće perforacije u koronarnoj trećini ima dugoročno najnepovoljniju prognozu (1). Usprkos zatvaranju proboja s unutrašnje strane, zub treba pratiti

(1). Perforacije u srednjoj trećini korijenskog kanala mogu nastati kontinuiranom uporabom instrumenta nakon stvaranja stepenice ili zbog "strip" perforacije. "Strip" perforacije nastaju pretjeranom instrumentacijom zakrivljenih kanala, obično na distalnoj stijenci mezijalnog korijena prvog donjeg kutnjaka. Prepoznaju se po nagloj pojavi krvi prilikom instrumentacije, a točno mjesto oštećenja može se odrediti pomoću papirnatih štapića za sušenje kanala (2). U slučaju da je došlo do stvaranja stepenice, ona se treba premostiti i očistiti, oblikovati te ispuniti cijeli kanal. Ako se ne dosegne apikalni dio korijena, potrebno je instrumentirati i napuniti kanal do novonastale radne duljine. Za irigaciju se koristi niža koncentracija sredstva kako bi se izbjegla upala parodontnog tkiva. Čimbenici o kojima ovisi uspjeh liječenja su duljina preostalog neobrađenog kanala, njegova širina i mogućnost kirurškog pristupa. Labijalno nastale perforacije lakše je liječiti zbog lakšeg kirurškog pristupa (1). Do nastanka perforacija u apikalnoj trećini korijena može doći instrumentacijom preko vrha apeksa ili kod kanala zavijenih u apikalnom dijelu zbog neostvarene pune radne duljine. Tu spadaju transportacija apeksa i apikalni zip. Apikalni zip nastaje kada se apikalni otvor proširi korištenjem sve većih instrumenata preko vrha korijena. Prepoznaje se po iznenadnom osjećaju boli pacijenta uz krvarenje, a doktor dentalne medicine gubi osjećaj otpora unutar kanala. Transportacija apeksa nastaje primjenom većih instrumenata tijekom instrumentiranja zavijenih kanala stvarajući prvo stepenicu, zatim perforaciju, odnosno otvor na površini korijena koji ne odgovara prirodnom otvoru kanala. Pogreške u apikalnom dijelu teško je ispraviti nekirurškim putem. Obično se preporučuje napraviti novi apikalni stop koronarnije, ispuniti kanal do stopa te naknadno kirurški ukloniti apeks korijena uz retrogradno punjenje korijenskog kanala (2). Perforacije furkacije zuba dijele se na neposredni tip i tip stružeće perforacije. Kao posljedica oštećenja svrdlom tijekom traženja ulaza u korijenske kanale nastaje neposredni tip perforacije. Terapijski postupak ovog tipa perforacije, koja je najčešće mala i dobro ograničena, trebala bi biti trenutačna restauracija MTA-om. Za restauriranje se mogu koristiti i staklenoionomerni cementi ili kompozit ako postoji mogućnost uspostave suhog radnog polja. Rezultat prekomjernog struganja instrumentima i svrdlima stvaranje je stružećeg tipa perforacije koji se nalazi na strani furkacije koronarnog dijela korijenske površine. Ovaj tip perforacije zahtijeva složenije liječenje koje može biti nekirurško i kirurško (1). Nekirurško liječenje perforacije furkacije, ako ima smisla, ima prednost pred kirurškim (7). Liječenje je otežano zbog slabe vidljivosti mjesta oštećenja, nemogućnosti uspostave suhog radnog polja te otežanog rukovanja i prijanjanja materijala. Najbolje rezultate nekirurške terapije pokazuje uporaba MTA-a uz što brže zatvaranje mjesta oštećenja (1). Kirurško liječenje obuhvaća kompliciranije restaurativne postupke i izrazito dobru higijenu usne šupljine pacijenta (1). Ono je indicirano kada se

nekirurškim postupcima ne može sanirati nastala perforacija (1). Mogućnosti kirurškog liječenja su: bikuspidacija, hemisekcija, apikotomija, amputacija korijena i replantacija s namjerom (1, 8). Neliječena ili neprepoznata perforacija furkacije obično dovodi do bolesti parodonta i komunikacije s gingivalnim sulkusom, stoga ju je u što kraćem vremenu potrebno zatvoriti (1).



Slika 2. Na rtg snimci vidljiva je perforacija korijenskog kanala u apikalnoj trećini korijena kod zuba 22. Preuzeto s dopuštenjem izv. prof. dr. sc. Anje Baraba.

2.2.2. Izrada umjetnog kanala

Do izrade umjetnog kanala dolazi zbog prethodno stvorene stepenice. Nastankom stepenice gubi se radna duljina. Doktor dentalne medicine, u namjeri da vrati prvotnu radnu duljinu, nastavlja instrumentaciju u smjeru vrha korijena stvarajući umjetni kanal (1). Upornom primjenom sile u pokušaju vraćanja radne duljine može doći do apikalne perforacije. Kako bi se izbjeglo stvaranje stepenice, preporuka je, prije ulaska u zakrivljene korijenske kanale svinuti vršak samog instrumenta (9). Samim time sprječava se i stvaranje umjetnog kanala. U malom broju slučajeva može se obraditi izvorni kanal. Važno je provjeriti postoji li lateralna perforacija stijenke pomoću apeks lokatora, prisutnosti krvi na papirnatom štapiću ili kontrolne rendgenske snimke s instrumentom u kanalu. U slučaju perforacije potrebno je izmjeriti novu radnu duljinu. Većim se instrumentom napravi novi apikalni stop do kojeg se korijenski kanal obradi i napuni, a perforacija se zatvara iznutra ili kirurški izvana. Ako do perforacije ne dođe, kanal se puni kondenzacijom tople gutaperke u kombinaciji s pastom. Zubi kojima se prvotni korijenski kanal može oblikovati i napuniti imaju bolju prognozu od onih zuba kojima veći dio prvotnog kanala nije moguće kemomehanički obraditi (1).

2.2.3. Blokiranje korijenskog kanala

Blokiranje korijenskog kanala i rezultirajući gubitak radne duljine, zbog nakupljanja organskog i anorganskog debrisa u apikalnoj regiji, nastaje kao posljedica nedovoljnog ispiranja kanala (4). Potiskivanjem sadržaja prema apikalno nastaje tzv. dentinsko "blato" (2). Do ove pogreške češće dolazi u uskim kanalima. Glavni su uzročnici nastanka nedovoljno ispiranje, pretjerano instrumentiranje u suhom kanalu, izostanak čišćenja instrumenata nakon korištenja u kanalu i nedostatna rekapitulacija (3). Blokirani korijenski kanali mogu sadržavati inficirano dentinsko "blato", ostatke pulpnog tkiva i/ili ostatke punjenja u slučaju revizije (10). Ispravljanje ove pogreške sastoji se od obilnog ispiranja kanala i vraćanja na manji instrument, veličine 8 ili 10. Instrument se može svinuti ako je završni dio kanala zavijen (2, 3). Koriste se pokreti unutra-van kojima se nastoji pomaknuti dentinsku piljevinu i omogućiti prodor sredstva za ispiranje apikalnije. Kanal se prvo ispire natrijevim hipokloritom. Ako nema uspjeha, prelazi se na kelirajuća sredstva poput EDTA-e (2).

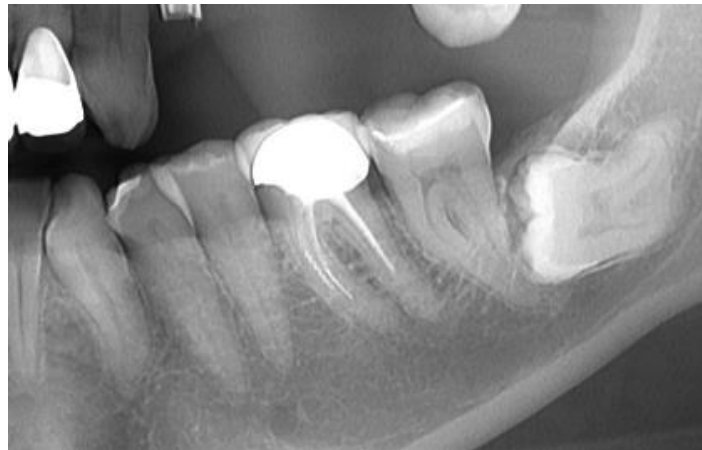
2.2.4. Stvaranje stepenice

Stepenica je ijatrogeno stvorena nepravilnost koja instrumentima onemogućava prodor do vrha kanala (3). Nastaje uporabom prevelikog instrumenta u zavijenom korijenskom kanalu, nemogućnosti pravocrtnog pristupa zbog pogreške u izradi trepanacijskog otvora, nakupljanja debrisa u području vrška korijena ili loše irigacije i podmazivanja (1). Rigidni endodontski instrumenti teže izravnavanju kanala i probijaju vlastiti put (2). Kako bi se to izbjeglo, instrumenti se mogu svinuti prije ulaska u korijenski kanal (3). Nepostizanje pune radne dužine prvi je znak nastanka stepenice. Za rješavanje ove pogreške koriste se instrumenti manjih veličina uz obilno ispiranje korijenskih kanala. Nakon prolaska endodontskog instrumenta apikalnije od stepenice koriste se pokreti unutra-van. Pokreti se usmjeravaju prema površini korijena koja je na suprotnoj strani u odnosu na stepenicu. Stepenica se na taj način zagladi i omogućuje se prolaz drugim instrumentima na tom mjestu (2). Uporaba preoperativnih rendgenskih snimki za proučavanje anatomije i određivanje radne dužine, poznavanje anatomije zuba, dobro ispiranje i oprez pri radu mogu pomoći u sprječavanju stvaranja stepenice. Pasivna tehnika *step-back* i *balanced force* tehnike su obrade kanala koje smanjuju mogućnost za nastanak stepenice. Ako se stepenica ne može ispraviti, kanal se obradi i napuni do novonastale radne dužine ili se napravi apikotomija s retrogradnim punjenjem korijenskog kanala (11).

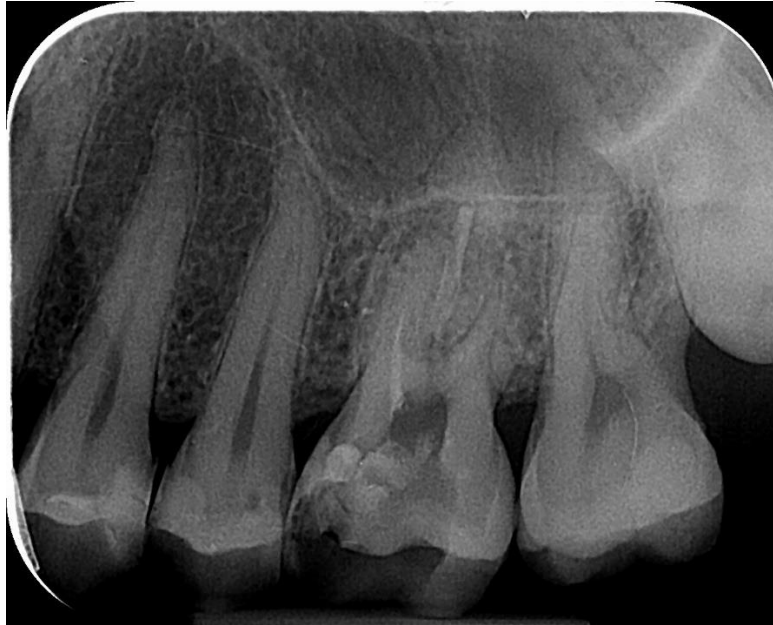2.2.5. Lom instrumenta

Česta je komplikacija endodontskog liječenja lom instrumenta u korijenskom kanalu (Slika 3. i Slika 4.). Najčešće nastaje zbog ograničene čvrstoće i savijanja instrumenta te njegovom nepravilnom uporabom. Glavni znakovi loma instrumenta gubitak su otpora u kanalu tijekom instrumentacije i vađenje skraćenog instrumenta. Obavezna je radiološka potvrda instrumenta u kanalu (1). Svaki instrument prije unošenja u korijenski kanal treba detaljno pregledati kako bi se uočila eventualna oštećenja. Također, potrebna je i kontrola broja sterilizacija (2). Rotacijski NiTi instrumenti pokazali su veći rizik frakture od tradicionalnih instrumenata od nehrđajućeg čelika (12). U usporedbi s instrumentima od nehrđajućeg čelika, NiTi instrumenti sklone su lomljenju bez prethodnih znakova upozorenja zbog čega je potreban veći oprez (12). Dužina slomljenog dijela i njegov položaj te anatomske osobitosti korijena zuba čimbenici su o kojima ovisi način nastavka terapije (2). Lom instrumenta nije direktan uzrok neuspjeha endodontskog liječenja, već inficirani dio kanala koji se ne može obraditi zbog slomljenog

instrumenta (13). Prognoza liječenja ovisi o tome koliko je ostalo inficiranog i neobrađenog korijenskog kanala te o veličini instrumenta (1). Postoje različite tehnike i instrumentarij kojima se može pokušati riješiti problem zaostalog slomljenog instrumenta u korijenskom kanalu. Konvencionalna tehnika podrazumijeva korištenje strugača i proširivača uz uporabu kelatora. Zadaća je kelatora omekšati stijenku kanala oko fragmenta kako bi se strugačima i proširivačima instrument lakše zaobišao i olabavio (14, 15). Ultrazvučne tehnike koriste se ultrazvučnim nastavcima različitih dužina i veličina koji se postavje uz fragment instrumenta, zatim se njima kruži oko slomljenog instrumenta u smjeru suprotnom od kazaljke na satu. Tako se uklanja dentin oko fragmenta te se uz vibracije slomljeni instrument olabavi i “iskače” iz korijenskog kanala. Kao terapijsko rješenje ove komplikacije koriste se i specijalizirani setovi za uklanjanje slomljenih instrumenata poput *Masserann seta*, *Post Removal i Canal Finder* sistema (15). Ako se fragment ne može izvaditi, postoje tri opcije. Fragment se zaobiđe manjim instrumentom i kanal se instrumentira do apeksa ako se radi o širim i više ovalnim kanalima. Druga je mogućnost da se kanal napuni do slomljenog instrumenta. Prognoza u ovom slučaju ovisi o mjestu loma instrumenta i koliko je kanala uspješno očišćeno i obrađeno (2). Treća je opcija, ako fragment prelazi apeks, napuniti kanal do njega i kasnije instrument kirurški ukloniti (16).



Slika 3. Na rtg snimci vidljiv je slomljeni instrument u jednom od mezijalnih kanala zuba 36. Preuzeto s dopuštenjem izv. prof. dr. sc. Anje Baraba.



Slika 4. Na rtg snimci vidljiv je slomljeni instrument u meziobukalnom kanalu zuba 26. Preuzeto s dopuštanjem izv. prof. dr. sc. Anje Baraba.

2.3. POGREŠKE TIJEKOM IRIGACIJE KORIJENSKIH KANALA

Kemijska obrada kanala, uz mehaničku obradu, nezaobilazni je dio endodontskog liječenja. Za ispiranje korijenskih kanala, upotrebljavaju se različite tekućine: natrijev hipoklorit, klorheksidin, MTAD, EDTA, fiziološka otopina i limunska kiselina. Moguće komplikacije tijekom irigacije kanala su: protiskivanje tekućine za irigaciju u periapikalna tkiva, ingestija sredstva za irigaciju i opstrukcija dišnih puteva, emfizem, obojenje zuba te oštećenje oka ili sluznice (17).

2.3.1. Protiskivanje sredstva za ispiranje u periapikalna tkiva

Sredstva za ispiranje korijenskih kanala mogu doći u kontakt s periapikalnim tkivom protiskivanjem preko apeksa, zbog frakture korijena ili perforacija i defekata nastalih resorpcijom korijena (17). Mogući uzroci istisnuća tekućina preko vrha korijena su: široki apikalni foramen, veliki pritisak prilikom ispiranja čime se stvara veliki tlak u kanalu, preduboko postavljena igla u korijenskom kanalu koja onemogućuje izlaženje tekućine koronarno (17, 18). Natrijev hipoklorit najčešće je korišteno sredstvo za ispiranje korijenskih

kanala (17). U dentalnoj medicini koriste se otopine koncentracije 0,5 %, 1 %, 1,25 %, 2,6 % i 5,25 %. Otopina koncentracije 5,25 % otapa ostatke vitalne pulpe i nekrotično tkivo. Međutim, natrijev hipoklorit 5,25 % visoko je toksičan pa tijekom uporabe treba biti na oprezu (19). Protiskivanjem natrijevog hipoklorita u periapikalno tkivo dolazi do nekroze tkiva i pojave edema većeg područja lica te periapikalnog krvarenja, a pacijent osjeća iznenadnu i jaku bol (17, 19). Liječenje se sastoji od primjene analgetika za kontrolu boli, a ukoliko je potrebno i antibiotika (17). Pacijentu se preporučuje od sljedećeg dana stavljanje toplih obloga i ispiranje usne šupljine toplom vodom kako bi se stimulirala mikrocirkulacija i spriječila nekroza tkiva te ubrzalo cijeljenje (17, 19, 20).

2.3.2. Ingestija sredstva za ispiranje i opstrukcija dišnih puteva

Tijekom endodontskog liječenja neophodno je korištenje gumene plahtice. Međutim, postoji mogućnost da se tekućina za ispiranje kanala proguta ili dođe u doticaj s dišnim putevima (17). Gumena plahtica ili koferdam služi zaštititi pacijenta od aspiracije ili ingestije instrumenata i tekućina tijekom endodontskog liječenja (2). Dođe li do kontakta, moguća je iritacija i upala mukoze, a ozbiljnije posljedice su edem tkiva i opstrukcija dišnih puteva. Bronhokonstrikciju može uzrokovati ingestija limunske kiseline (17).

2.3.3. Emfizem

Abnormalna prisutnost zraka pod tlakom u potkožnom tkivu označava zračni emfizem. Može nastati protiskivanjem veće količine natrijevog hipoklorita ili vodikovog peroksida preko apeksa zuba čime se oslobađa kisik unutar tkiva i dolazi do stvaranja emfizema ili sušenjem kanala komprimiranim zrakom. Edem može prijeći i na suprotnu polovicu lica brzim širenjem zraka u tkivu. Na dodir se javljaju karakteristične krepitacije. Bol je najčešće kratkotrajna i može biti različitog intenziteta. Tijekom tjedan dana kada se zrak resorbira, nestaje većina emfizema. Profilaktički se ordiniraju antibiotici te se u slučaju bolova prepisuju analgetici. Prvi se dan preporučuje stavljanje hladnih obloga da se smanji širenje plinova i otok tkiva, a idućih dana stavljanje toplih obloga radi poticanja lokalne cirkulacije i ubrzavanja resorpcije plinova (17).

2.3.4. Obojenje zuba

Obojenje zuba može nastati uporabom nekih tekućina za ispiranje korijenskih kanala. Kombinacija klorheksidina i natrijeva hipoklorita može uzrokovati obojenje dentina zbog nastanka smeđih precipitata. Obojenje se može spriječiti ispiranjem kanala fiziološkom otopinom ili EDTA-om između korištenja sredstava za ispiranje (17). Ako se zajedno koriste MTAD i natrijev hipoklorit, može nastati crveno-ljubičasto obojenje dentina. Također, obojenje se može izbjeći ispiranjem kanala fiziološkom otopinom nakon uporabe jedne od tekućina. Zub mogu obojiti i otopine joda (17).

2.3.5. Oštećenje oka i sluznice

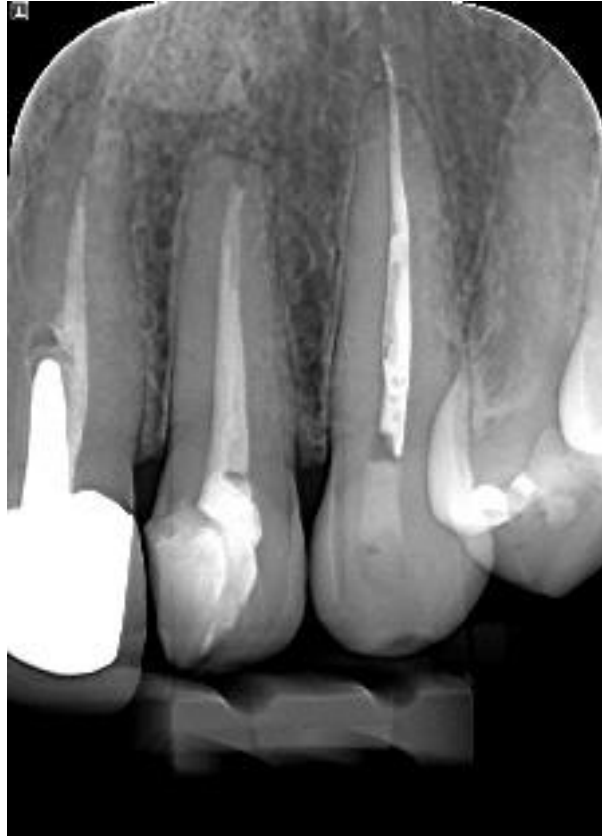Tekućine za ispiranje korijenskih kanala u kontaktu s okom pacijenta ili terapeuta rezultiraju trenutnom boli, suzenjem, pečenjem, hiperemijom ili edemom konjunktive te mogu prouzročiti i gubitak epitelnih stanica vanjskog sloja rožnice. Ako dođe do kontakta, potrebno je obilno isprati oko fiziološkom otopinom ili običnom vodom te se obratiti oftalmologu radi daljnjih pretraga i terapije. Potrebno je uvijek provjeriti spoj igle i šprice prije korištenja i paziti na pritisak tijekom ispiranja korijenskih kanala kako bi se prevenirala ova pogreška. Osim toga, doktorima dentalne medicine preporučuje se korištenje zaštitnih naočala (17, 18). Oštećenje sluznice može nastati lošom izolacijom radnog polja ili nepravilnim postavljanjem koferdama. To uzrokuje curenje i špricanje sredstva za ispiranje, posebice, ako se koriste visoke koncentracije natrijeva hipoklorita (17).

2.4. POGREŠKE TIJEKOM PUNJENJA KORIJENSKIH KANALA

Cilj punjenja korijenskih kanala ispunjavanje je endodontskog prostora i osiguravanje brtvljenja koje će spriječiti mikropropuštanje i infekciju ili reinfekciju kanala (5). Pravilno očišćen i oblikovan kanal preduvjet je za dobro punjenje. Međutim, svejedno mogu nastati pogreške kao što su prepunjen ili prekratko napunjen kanal te vertikalna fraktura korijena (1).

2.4.1. Prepunjen korijenski kanal

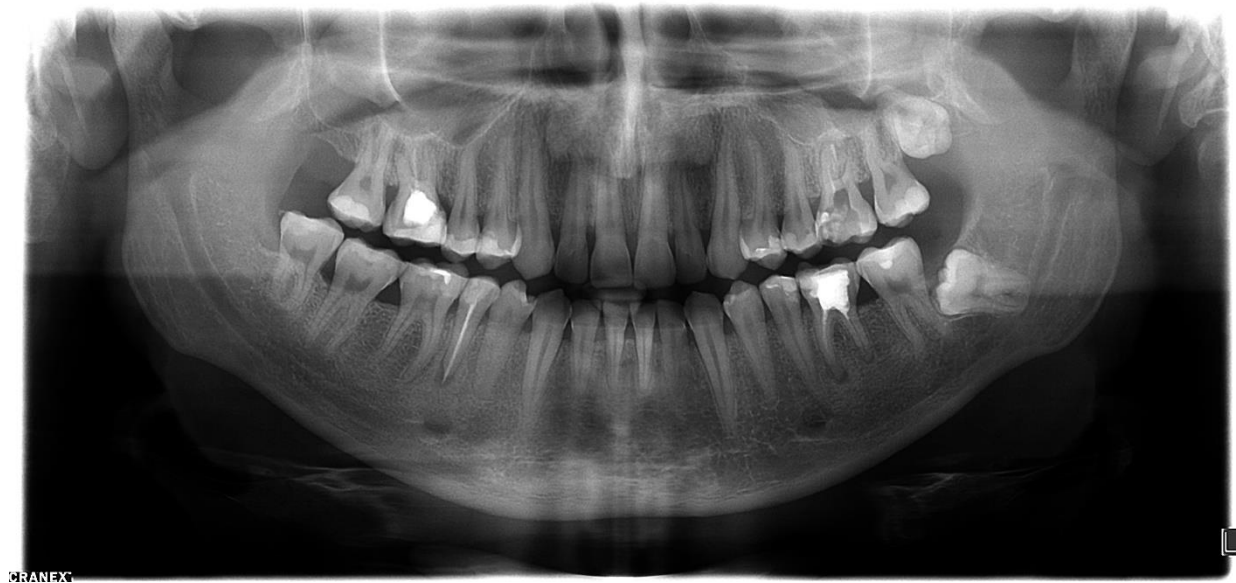Prepunjen korijenski kanal označava prolazak materijala za punjenje preko apikalnog otvora što dovodi do upale i oštećenja periapikalnog tkiva (Slika 5.). Pacijent nekoliko dana nakon nezgode osjeća nelagodu i osjetljivost na zagriz (1). Uzroci prepunjenja mogu biti gubitak apikalne konstrikcije, nastale kao rezultat upalnog procesa ili nepotpuno formiranog vrha korijena, pretjerana instrumentacija kroz apikalno suženje, prirodno širok apikalni otvor, prevelike sile pri kondenzaciji i u slučajevima kada kanal nema koničan oblik (1, 21). U prošlosti su se neki materijali za punjenje smatrali citotoksičnima i odgovornima za kroničnu upalu ako su bili potisnuti kroz apikalni otvor. Materijali koji se danas koriste su biokompatibilni ili nisko citotoksični. Potisnuti preko apeksa materijali djeluju kao strano tijelo izazivajući reakcije koje variraju od periradikularne upale do nekroze parodontnog ligamenta (21). Dugoročna prognoza zuba ovisi o količini i biokompatibilnosti potisnutog materijala, kvaliteti brtvljenja na apikalnom otvoru te imunološkom odgovoru organizma. Prepunjenje se može spriječiti koničnim oblikovanjem kanala s apikalnim stopom te pravilnim određivanjem radne duljine. Sumnja li se na prepunjenje, može se napraviti rendgenska snimka zuba i ukloniti gutaperka dok se pasta za punjenje nije stvrdnula. Pojave li se simptomi koji ukazuju na neuspjeh endodontskog liječenja, kirurškim se putem odstrani višak materijala i postavlja se retrogradno punjenje (1).



Slika 5. Na rtg snimci vidljiv je prepunjen korijenski kanal zuba 23. Preuzeto s dopuštenjem izv. prof. dr. sc. Anje Baraba.

2.4.2. Prekratko napunjen korijenski kanal

Preparacija i punjenje korijenskih kanala treba biti u području ili nešto kraće od apikalnog suženja (2). Prekratko napunjen kanal je kanal koji nije napunjen do pune radne duljine (Slika 6.). To može rezultirati periapikalnom upalom uzrokovanom zaostalim bakterijama i/ili iritansima u kanalu. Neki od uzroka ove pogreške su: prirodno ili umjetno stvorene prepreke u kanalu, loše prilagođen gutaperka štapić i nedostatan pritisak na materijal za punjenje, korištenje premalo materijala za punjenje, nedovoljna obrada kanala te nakupljanje dentinske piljevine u apikalnom području (1, 4). Revizija, odnosno uklanjanje gutaperke uz ponovnu obradu i punjenje kanala do pune radne duljine, metoda je izbora za liječenje. Ako postoje prirodne ili ijtrogene nepravilnosti u kanalu, pulpni prostor će se bolje napuniti termoplastičnim tehnikama punjenja (1).



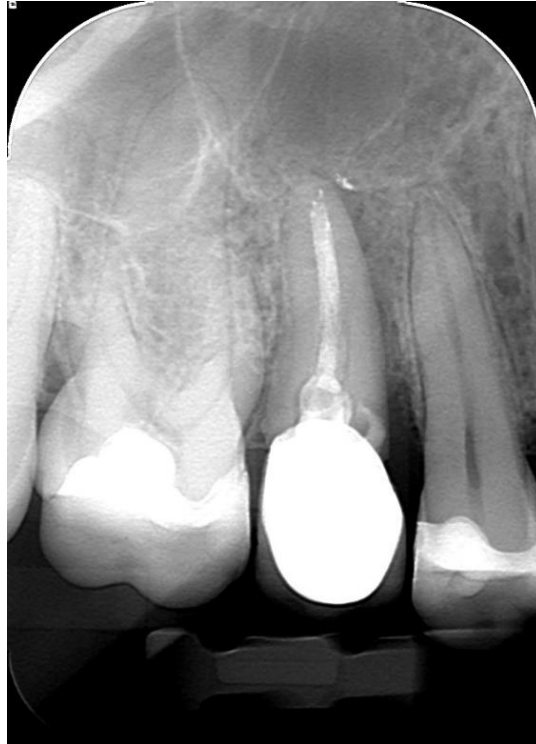Slika 6. Na rtg snimci vidljivo je kratko punjenje svih korijenskih kanala zuba 36. Preuzeto s dopuštenjem izv. prof. dr. sc. Anje Baraba.

2.4.3. Vertikalna fraktura korijena

Vertikalna fraktura korijena longitudinalna je fraktura korijena koja se proteže cijelom debljinom dentina od korijenskog kanala do parodonta (22). Pukotine mogu biti kratke ili se mogu protezati od vrha korijena do cervikalnog dijela zuba te mogu biti smještene na vrhu ili sredini korijena (1, 23). Prema podacima iz literature većina zubi s vertikalnom frakturom korijena bila je endodontski liječena, sugerirajući doprinos endodontskog liječenja frakturi zuba (24). Vertikalna fraktura uzrokovana je djelovanjem klinastih sila unutar korijenskog kanala. Najčešće nastaje zbog ugradnje intrakanalnih kolčića i kondenzacije tijekom punjenja kanala. Intrakanalni kolčići proizvode klinaste sile prilikom njihova postavljanja u kanal i cementiranja. Žvačne sile koje se kasnije prenose na kolčić imaju manji utjecaj na uzrokovanje frakture. Pokazalo se da lateralna kondenzacija uzrokuje manje klinaste sile od postavljanja, odnosno cementiranja kolčića (25).

Veća je mogućnost za nastanak vertikalne frakture korijena kod zavijenog korijena koji je širi u bukolingvalnom, a uži u meziodistalnom smjeru (23, 26). Ovalni, obli i voluminozni korijeni otporniji su na frakture (1). Dijagnoza je često varljiva jer se vertikalna fraktura korijena manifestira različitim znakovima te oponaša druga stanja i kliničke slike. Manifestira se asimptomatski ili uz blage simptome. To su najčešće blaga bol na pritisak ili tijekom žvakanja te blaga pomičnost zuba. Testovi palpacije i perkusije nisu od velike pomoći, sondiranje je

korisnije. Tijekom sondiranja većina zubi s vertikalnom frakturom pokazuju uski i duboki parodontni džep. Rendgenske snimke često ne pokazuju značajne promjene. Ako su prisutne, jasno su vidljive i protežu se od apeksa korijena preko jedne površine korijena, nerijetko uključujući resorpciju kosti u obliku slova J (1) (Slika 7.). Oštećenja nalikuju na resorpciju kosti neuspješne endodontske terapije koja izgleda kao da kapljica visi s apeksa. CBCT dijagnostika mnogo je korisnija od klasične radiografije. Jedini je pouzdani dijagnostički pristup podizanje gingivnog reznja. Oštećenje može nalikovati dehiscijacijama ili fenestracijama kosti na različitim nivoima korijenske stijenke koje je ispunjeno granulomatoznim tkivom. Prostor frakture i kanal sadrže mikroorganizme i punjenja koji izazivaju kroničnu upalu parodontnog tkiva. Budućnost zuba s vertikalnom frakturom nepovoljna je. Terapija je vađenje zuba ili hemisekcija/amputacija korijena ako je riječ o višekorijenskom zubu. U svrhu zadržavanja korijena ili smanjenja frakture postoje i druge metode liječenja poput primjene kalcijeva hidroksida, ligature frakturiranih fragmenata ili njihova cementiranja u namjeri da se povežu, reparatura pukotine laserom te zatim replantiranje zuba u alveolu (1). Moguća je i kirurška terapija koja uključuje uklanjanje fragmenta, a potom nadoknadu restaurativnim materijalom. Međutim, nema dovoljno podataka o uspjehu ovih metoda u literaturi (1). S obzirom na to da je izrazito loša prognoza zuba s vertikalnom frakturom, velika se pažnja posvećuje njenoj prevenciji. Izbjegava se pretjerano uklanjanje intrakanalnog dentina te se pažljivo pozicionira i cementira kolčić kako bi se smanjilo djelovanje klinastih sila (1).



Slika 7. Na rtg snimci vidljiva je radiolucencija kosti u obliku slova J što upućuje na vertikalnu frakturu korijena zuba 15. Preuzeto s dopuštenjem izv. prof. dr. sc. Anje Baraba.

2.5. OSTALE POGREŠKE

2.5.1. Terapija pogrešnog zuba

Endodontsko liječenje pogrešnog zuba može se dogoditi zbog postavljanja pogrešne dijagnoze ili zbog nepažnje doktora dentalne medicine, ako je dijagnoza točna. Prije početka liječenja važno je provesti sva potrebna testiranja i napraviti rendgensku snimku kako do ove pogreške ne bi došlo. Može se prevenirati označavanjem zuba prije postavljanja zaštitne gumene plahtice. Terapija u ovom slučaju liječenje je nepotrebno otvorenog zuba i zuba koji je potrebno liječiti. Pacijenta je potrebno informirati o nastaloj pogrešci (4, 15).

2.5.2. Gutanje ili udisanje instrumenata

Gutanje ili udisanje instrumenata ozbiljna je komplikacija koja zahtijeva odgovarajuću medicinsku intervenciju. Sprječava se korištenjem gumene plahtice. Znakovi koji upućuju na ovu nezgodu nestanak su instrumenta iz ruke kliničara uz jaki kašalj ili gušenje pacijenta. Sumnju na gutanje ili udisanje instrumenta potrebno je potvrditi rendgenskom snimkom instrumenta u probavnom ili dišnom sustavu (1). Prema istraživanju Grossmana (27) 13 % instrumenata je udahnuto, a 87 % progutano. Pacijenta treba poticati na kašljanje kako bi se izbacio instrument i pružiti mu što prije medicinsku pomoć kako bi se instrument lokalizirao i uklonio (28).

2.5.3. Parestezija živca

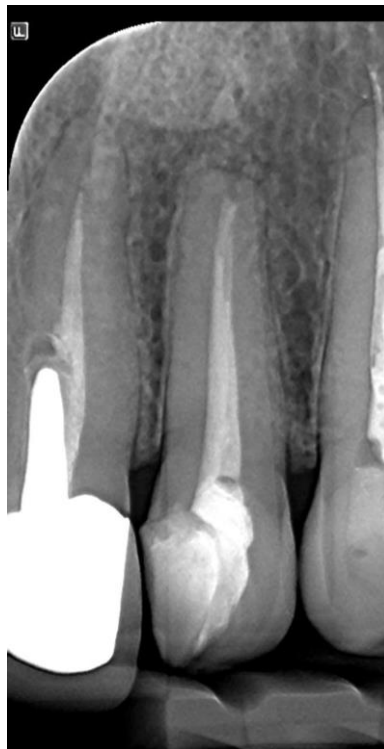Parestezija živca povezana s endodontskim liječenjem nastaje zbog protiskivanja materijala za punjenje preko apeksa korijena ili nakon periapikalnog zahvata. Karakterizira je osjećaj peckanja, utrnulost ili djelomični gubitak osjetljivosti. Najčešće zahvaćeni živci su donji alveolarni, mentalni i lingvalni živac. Za dijagnosticiranje parestezije liječnik treba uzeti anamnezu, napraviti nociceptivne i mehanocceptivne testove na zahvaćenoj regiji, rendgenske snimke, a u nekim slučajevima i CT. Pri odabiru načina liječenja treba uzeti u obzir čimbenike kao što su uzrok parestezije, opseg ozljede, vrijeme proteklo od pojave simptoma i reakcije pacijenta na sistemsku primjenu lijekova (29).

2.5.4. Neodgovarajuće koronarno brtvljenje

Nakon završetka liječenja korijenskih kanala potrebno je što prije postaviti dugotrajnu restauraciju kako bi se spriječilo izlaganje punjenja mikroorganizmima i slini. Mikropropuštanje i prodiranje mikroorganizama kanalom u periapikalno tkivo može rezultirati neuspjehom endodontskog liječenja (4). Položaj zuba, okluzalna funkcija te količina preostalog tvrdog zubnog tkiva čimbenici su o kojima ovisi odabir vrste dugotrajne restauracije (2). Nestvrđnjavajuća pasta kalcijeva hidroksida je intrakanalni medikament koji ima izvrsna antimikrobna svojstva te se preporučuje njegovo stavljanje između posjeta kako bi se eliminirale preostale bakterije. Prije dugotrajne restauracije između posjeta potrebno je postaviti kvalitetnu privremenu restauraciju. Ako se očekuje da će privremeni materijal biti prisutan tjedan ili više, tada se preporučuje korištenje staklenoionomernih cemenata (9).

2.5.5. Nezgode prilikom preparacije ležišta za intrakanalne kolčiće

Za pravilnu preparaciju ležišta za intrakanalne kolčiće potrebno je poznavanje anatomije korijena kako bi se odredila dubina i veličina dosjeda. Nepravilna obrada i loša procjena mogu dovesti do proboja stijenke na bilo kojoj razini korijena (Slika 8.). Da bi se to spriječilo, gutaperka se uklanja do potrebne razine zagrijanim vertikalnim potiskivačem ili električnim uređajima za zagrijavanje. Ako se gutaperka uklanja samo svrdlom, može doći do perforacije stijenke kanala (1). Duljina kolčića treba iznositi dvije trećine duljine korijenskog kanala te oko postavljenog kolčića mora biti najmanje 1 milimetar preostale zubne strukture (30). Pokazatelj nezgode naglo je krvarenje. Prilikom cementiranja kolčića, uslijed djelovanja sila, može doći do nastanka vertikalne frakture korijena. Terapija zuba s vertikalnom frakturom je ekstrakcija. Prognoza zuba s perforiranom stijenkom korijena ovisi o mjestu i veličini perforacije, mogućnosti njenog zatvaranja i veličini korijena. Nekirurški pokušaj liječenja bolji je ako se kolčić može ukloniti (1).



Slika 8. Na rtg snimci vidljiva je pogreška tijekom preparacije za postavljanje intrakanalnog kolčića, zub 21, tako da cementirani kolčić ne prati smjer kanala. Preuzeto s dopuštenjem izv. prof. dr. sc. Anje Baraba.

2.6. KAKO SPRIJEČITI POGREŠKE I KOMPLIKACIJE TIJEKOM ENDODONTSKOG LIJEČENJA

Pogreške i komplikacije tijekom endodontskog liječenja negativno utječu na ishod terapije i preživljenje zuba u usnoj šupljini. Stoga je bitna njihova prevencija. Iscrpna anamneza, intraoralni i ekstraoralni pregled, rendgenske snimke, klinički testovi te poznavanje anatomije i morfologije zuba, sve su čimbenici koji pomažu u prevenciji pogreški i komplikacija. Nakon postavljanja dijagnoze i plana terapije započinje liječenje. Uporaba gumene plahtice obavezna je kako bi se zaštitio pacijent, ali i sam kliničar. Osim gumene plahtice, može se koristiti i *Optradam*, a dodatno i tekuća gumena plahtica (*Liquidam*) (1, 2). Nekorištenje ili nepravilna postava gumene plahtice predstavlja rizik udisanja ili ingestije instrumenata ili tekućina za pacijenta (5). Ako se radi endodoncija bez zaštitne plahtice, ručni instrumenti mogu se osigurati zubnim koncem kako bi se spriječile eventualne nezgode. Tijekom izrade trepanacijskog otvora, potrebno je osigurati pravocrtan pristup korijenskim kanalima. Nepostizanje pravocrtnog pristupa čest je uzrok raznih intrakanalnih nezgoda. Sljedeći je korak pronalazak svih korijenskih kanala (1). Neotkriveni kanali među najčešćim su čimbenicima neuspjeha endodontskog liječenja (11). Kod smanjenih pulpnih komorica, uskih i neprohodnih kanala, važno je pažljivo i postupno odstraniti dentin. Nakon pravilne izrade trepanacijskog otvora, slijedi čišćenje i oblikovanje kanala (1). Ključni korak za ispravnu instrumentaciju i punjenje kanala određivanje je radne duljine. Uz mehaničku obradu bitna je i kemijska obrada jer samo mehaničkom obradom 35–40 % kanala ostaje netaknuto (2). Tijekom instrumentacije važno je redovito provjeravanje prohodnosti kanala i održavanje početne radne duljine. Endodontske instrumente koji se koriste treba redovito pregledavati i paziti na broj njihovih sterilizacija. Redovitim kontrolama izbjegava se pogreška loma instrumenta u kanalu. Punjenje korijenskih kanala slijedi nakon instrumentacije i dezinfekcije kanala. Time se sprječava prodiranje bakterija prema apeksu i dotok hranjivih tvari preostalim bakterijama te se umanjuje njihov broj (2). Prilikom punjenja treba voditi računa o sili koja se primjenjuje tijekom kondenzacije materijala za punjenje. Prevelika sila može dovesti do uzdužnog loma korijena što posljedično dovodi do ekstrakcije zuba. Osim dobrog apikalnog brtvljenja, bitno je i koronarno kako bi se spriječio prodor bakterija u smjeru apeksa. Stoga je preporuka što prije postaviti odgovarajuću dugotrajnu restauraciju kako bi se onemogućilo mikropropuštanje (1, 2). Između posjeta, potrebna je kvalitetna privremena restauracija, po mogućnosti od staklenoionomernog cementa jer je dokazano da isti omogućavaju dobro brtvljenje (9). Ako preostala koronarna zubna

struktura nije dovoljna, indicirano je postavljenje intrakanalnog kolčića. Preparacija ležišta treba biti pažljivo isplanirana da ne bi došlo do perforacije korijena. Tijekom cementiranja treba voditi računa o jačini pritiska zbog mogućeg nastanka uzdužnog loma korijena (1).

Endodontske nezgode ili proceduralne pogreške mogu se dogoditi tijekom endodontskog liječenja, ponekad zbog nepažnje dok su neke potpuno nepredvidive. Prvi korak za uspješno endodontsko liječenje postavljanje je točne dijagnoze (31). Liječenje se usredotočuje na odstranjivanje bakterija kemomehaničkom obradom korijenskog kanala. Pravilnom mehaničkom obradom oblikuje se koničan kanal koji svojim oblikom odgovara originalnoj anatomiji kanala. Takav je oblik često teško postići zbog kompleksne unutarnje morfologije zuba i zakrivljenih kanala (32). Tehničke pogreške poput perforacije, stvaranja stepenice, loma instrumenta i drugih čine kontrolu infekcije teškom ili nemogućom (33).

Pogreške mogu nastati tijekom izrade trepanacijskog otvora, instrumentacije, punjenja korijenskih kanala te postendodontske opskrbe zuba (1).

Prema Robertu J. Franku (31), pogreške koje mogu nastati tijekom izrade trepanacijskog otvora su terapija pogrešnog zuba, perforacije, oštećenje postojeće restauracije, frakture krune i nepronalaženje kanala. Prema Ingleu (31), perforacije korijena drugi su najčešći uzrok neuspjeha endodontskog liječenja te su razlog 9,6 % neuspješnih liječenja. Prema istraživanju provedenom na Sveučilištu Taibah u Saudijskoj Arabiji (34), apikalna perforacija bila je rijetka proceduralna pogreška koja je zabilježena u 2,3 % slučajeva, a endodontsko liječenje provodili su studenti četvrte i pete godine fakulteta. Perforacije mogu nastati na bilo kojoj razini korijena. Uzrok može biti proboj svrdla kroz furkaciju tijekom izrade trepanacijskog otvora, proboj instrumenta u parodontni ligament tijekom instrumentacije te, također, mogu nastati tijekom preparacije ležišta za intrakanalne kolčiće. Prognoza zuba ovisi o veličini i mjestu perforacije, vremenu koje je proteklo do intervencije, izboru materijala za popravak i mogućnosti zatvaranja oštećenja (1, 3). Terapija perforacije može biti nekirurška i kirurška (1). Perforacije u koronarnoj trećini mogu se zatvoriti kirurški ili nekirurški materijalima poput MTA i Biodentin s 92-postotnim uspjehom (31). Neotkriveni korijenski kanali jedan su od glavnih uzroka neuspjeha endodontskog liječenja (11). Ponekad dodatni kanali ostanu neotkriveni ili nisu lako pristupačni što direktno utječe na prognozu uspješnosti endodontskog liječenja. Studija provedena na 2305 endodontski tretiranih zuba pokazala je prevalenciju neuspjeha u pronalaženju svih kanala u 12 % slučajeva, od kojih je u 82,6 % ustanovljena prisutnost periapikalne lezije povezane s neotkrivenim, odnosno neliječenim korijenskim kanalom (11). Terapija izbora je revizija endodontskog liječenja kako bi se neliječeni kanali pravilno obradili i napunili (11).

Stvaranje stepenice, izrada umjetnog kanala, perforacija stijenke korijena, blokiranje korijenskog kanala te lom instrumenta najčešće su pogreške tijekom instrumentacije (1, 2). Prema istraživanjima koja su ispitivala utjecaj slomljenog instrumenta na ishod liječenja, zaliječeno je 80,7 % lezija ako je periapikalna lezija bila prisutna prije terapije, a 92,4 % zuba zaliječeno je kada nije bila vidljiva periapikalna lezija prije endodontskog liječenja (35). Prema provedenom istraživanju prognoza endodontskog liječenja nije bila značajno manja ako se slomljeni instrument ostavio u korijenskom kanalu (35). Sam lom instrumenta ne izaziva neuspjeh liječenja već prevenira mogućnost čišćenja i pravilnog oblikovanja kanala. Ako se lom dogodio u apikalnom dijelu korijenskog kanala, a kanal je već očišćen ili je zub imao vitalnu pulpu, uspješnost liječenja nije smanjena (3). Instrument se može ukloniti iz korijenskog kanala. Međutim, potrebno je pažljivo razmotriti koliko će se dentina ukloniti tijekom spomenutog postupka. Opsežno uklanjanje korijenskog dentina može dovesti do nastanka perforacije ili jako oslabiti zubnu strukturu (3). Instrumenti se najčešće uklanjaju ultrazvučnom tehnikom i pomoću specijaliziranih cjevčica (3, 36). Spomenute tehnike osiguravaju uspjeh uklanjanja slomljenih instrumenata iz korijenskih kanala u 87 % slučajeva (3, 36). Izrada umjetnog kanala, stvaranje stepenice i blokiranje kanala pogreške su koje se mogu ispraviti. Ako to nije moguće, kanal se obradi i napuni do novonastale radne duljine (1, 11).

Pogreške koje nastaju prilikom punjenja korijenskih kanala su prekratko punjenje, prepunjenje kanala i vertikalna fraktura (1). Prema istraživanju Medicinskog sveučilišta Fatima Yinnah u Pakistanu (37), prepunjenje kanala sa stopom 22,7 % bila je najčešća pogreška, a slijedi ju prekratko punjenje u 8,9 % slučajeva. Prema istraživanju Sveučilišta Qazvin u Iranu, gdje su liječenje provodili studenti zadnje godine dentalne medicine (33), najčešće su pogreške bile prisutnost praznina u punjenju, tj. nehomogeno punjenje u 42,7 % slučajeva i prepunjenje kanala u 18,9 % slučajeva. Prema Sjogrenu i sur. (38), stopa uspješnih liječenja prepunjenja kanala iznosila je 76 %. Prekratko punjenje može dovesti do periapikalne upale uzrokovane zaostalim bakterijama (4). Pad postotka uspješnosti liječenja prepunjenjem kanala ne ovisi direktno o materijalu potisnutom u periapikalno tkivo, već je uzrokovan rezidualnom infekcijom u korijenskom kanalu i nedostatkom odgovarajućeg trodimenzionalnog punjenja na apikalnom otvoru (21). Najnepovoljnija prognoza za opstanak zuba vertikalna je fraktura korijena. U tom slučaju, najčešća je terapija ekstrakcija zuba. Iako postoje i druge metode liječenja, nema dovoljno podataka o njihovoj uspješnosti u literaturi (1).

Endodontske pogreške nisu izravan uzrok neuspjeha liječenja. One zapravo onemogućuju kliničaru eliminaciju intraradikularnih mikroorganizama iz inficiranih korijenskih kanala.

Kliničari trebaju biti svjesni najčešćih komplikacija, načina njihove prevencije i mogućnosti njihova rješavanja (3, 13).

Zbog nepredvidivih okolnosti ili nedovoljnog opreza kliničara, pogreške i komplikacije mogu se dogoditi u bilo kojoj fazi endodontskog liječenja zuba. One se mogu prevenirati dobrim poznavanjem anatomije zuba i morfologije endodontskog prostora, uzimanjem detaljne anamneze pacijenta, izradom dvodimenzionalnih i trodimenzionalnih rendgenskih slika, detaljnim intraoralnim i ekstraoralnim pregledom, postavljanjem ispravne dijagnoze te pravilnom instrumentacijom, punjenjem korijenskih kanala i postendodontskom opskrbom zuba. Ako se pogreške ipak dogode, važno je da ih doktor dentalne medicine prepozna kako bi ih pravovremeno dijagnosticirao i liječio. Doktor dentalne medicine trebao bi biti svjestan kako različite pogreške i komplikacije utječu na prognozu i dugoročno preživljenje zuba. Liječenje se ponajprije provodi nekirurškim putem. Ako to nije moguće, potrebno je kirurško liječenje. Pridržavanjem svih pravila dijagnostike i ispravnim planom terapije može se izbjeći većina pogreški i komplikacija čime postotak uspješnosti endodontskog liječenja raste.

1. Walton RE, Torabinejad M. Endodoncija. 4. Hrvatsko izdanje. Zagreb: Naklada Slap; 2009.
2. Jukić Krmek S, Baraba A, Klarić E, Marović D, Matijević J. Pretklinička endodoncija. Zagreb: Medicinska naklada; 2017.
3. Bhuvu B, Ikram O. Complications in endodontics. *Prim Dent J*. 2020;9(4):52–8.
4. Duigou C. Discuss the Prevention and Management of Procedural Errors During Endodontic Treatment. *Aust Endod J*. 2004;30(2):74–8.
5. Estrela C, Pécora JD, Estrela CRA, Guedes OA, Silva BSF, Soares CJ, et al. Common Operative Procedural Errors and Clinical Factors Associated with Root Canal Treatment. *Braz Dent J*. 2017;28(2):179–90.
6. Siew K, Lee AHC, Cheung GSP. Treatment Outcome of Repaired Root Perforation: A Systematic Review and Meta-analysis. *J Endod*. 2015;41(11):1795–804.
7. Weine FS. Access cavity preparation and initiating treatment. In Weine F, ed: *Endodontic therapy*, ed 4, St. Louis, 1989, Mosby.
8. Sinai IH. Endodontic perforations: their prognosis and treatment. *J Am Dent Assoc*. 1977;95(1):90–5.
9. White SN, Boehne DJ. Endodontic complications. In: *Avoiding and Treating Dental Complications*. Hoboken, NJ: John Wiley & Sons, Inc; 2016. p. 50–72.
10. Lambrianidis T. Ledging and blockage of root canals during canal preparation: causes, recognition, prevention, management, and outcomes. *Endod Topics*. 2006;15(1):56–74.
11. Heera Ahmad Z, Saqhib Suhail S, Singh G, Masarat Jan F, Kumar V, Tousif Ulla S. Literature review on procedural endodontic errors. *IP Indian J Conserv Endod*. 2021;6(1):3–6.
12. McGuigan MB, Louca C, Duncan HF. The impact of fractured endodontic instruments on treatment outcome. *Br Dent J*. 2013;214(6):285–9.
13. Lin LM, Rosenberg PA, Lin J. Do procedural errors cause endodontic treatment failure? *J Am Dent Assoc*. 2005;136(2):187–93.
14. Smilović K, Šojat I, Matijević J, Krmek S. Postupci u slučaju loma endodontskog instrumenta. *Sonda*. 2011;12(22):76-8.
15. Madarati AA, Hunter MJ, Dummer PMH. Management of Intracanal Separated Instruments. *J Endod*. 2013;39(5):569–81.
16. Ruddle CJ. Cleaning and shaping the root canal system. In: Cohen S, Burns RC, editors. *Pathways of the pulp*. 8th edition. St. Louis: Mosby; 2002.

17. Baraba A, Anić I. Komplikacije tijekom ispiranja korijenskih kanala. *Sonda*. 2013;14(25):62-3.
18. Hulsmann M, Hahn W. Complications during root canal irrigation - literature review and case reports. *Int Endod J*. 2000;33(3):186–93.
19. Opačak I, Medvedec I, Prpić Mehičić G. Sredstva za ispiranje korijenskih kanala. *Sonda: list studenata Stomatološkog fakulteta Sveučilišta u Zagrebu*. 2009;19; 58-62.
20. Guivarc'h M, Ordioni U, Ahmed HMA, Cohen S, Catherine JH, Bukiet F. Sodium Hypochlorite Accident: A Systematic Review. *J Endod*. 2017;43(1):16–24.
21. Malagnino VA, Pappalardo A, Plotino G, Carlesi T. The fate of overfilling in root canal treatments with long-term follow-up: a case series. *Restor Dent Endod*. 2021;46(2):e27.
22. Lertchirakarn V, Palamara JEA, Messer HH. Load and strain during lateral condensation and vertical root fracture. *J Endod*. 1999;25(2):99–104.
23. Holcomb JQ, Pitts DL, Nicholls JI. Further investigation of spreader loads required to cause vertical root fracture during lateral condensation. *J Endod*. 1987;13(6):277–84.
24. Gher ME, Dunlap RM, Anderson MH, Kuhl LV. Clinical survey of fractured teeth. *J Am Dent Assoc*. 1987;114(2):174–7.
25. Obermayr G, Walton RE, Leary JM, Krell KV. Vertical root fracture and relative deformation during obturation and post cementation. *J Prosthet Dent*. 1991;66(2):181–7.
26. Lertchirakarn V, Palamara JEA, Messer HH. Patterns of vertical root fracture: factors affecting stress distribution in the root canal. *J Endod*. 2003;29(8):523–8.
27. Lambrianidis T, Beltes P. Accidental swallowing of endodontic instruments. *Dent Traumatol*. 1996;12(6):301–4.
28. Cossellu G, Farronato G, Carrassi A, Angiero F. Accidental aspiration of foreign bodies in dental practice: clinical management and prevention. *Gerodontology*. 2015;32(3):229–33.
29. Alves FR, Coutinho MS, Gonçalves LS. Endodontic-related facial paresthesia: systematic review. *J Can Dent Assoc*. 2014;80:e13.
30. Tarle Z, Prskalo K, Pandurić V, Janković B, Jakovac M, Marović D, i sur. *Restaurativna dentalna medicina*. Zagreb: Medicinska naklada; 2019.
31. Makadia N, Patel N, Bhende R, Sayeed A, Patel D, Patel H. Access related endodontic procedural accidents: A Review. *Int J Res Health Allied Sci* 2016;2(4):58-65.
32. van der Vyver PJ, Vorster M, Paleker F, de Wet FA. Errors in root canal preparation: a review of the literature and clinical case reports. *SADJ*. 2019;74(5):246-54.

33. Haji-Hassani N, Bakhshi M, Shahabi S. Frequency of iatrogenic errors through root canal treatment procedure in 1335 charts of dental patients. *J Int Oral Health*. 2015;7(Suppl 1):14–7.
34. AlRahabi MK. Evaluation of complications of root canal treatment performed by undergraduate dental students. *Libyan J Med*. 2017;12(1):1345582.
35. Panitvisai P, Parunnit P, Sathorn C, Messer HH. Impact of a Retained Instrument on Treatment Outcome: A Systematic Review and Meta-analysis. *J Endod*. 2010;36(5):775–80.
36. Suter B, Lussi A, Sequeira P. Probability of removing fractured instruments from root canals. *Int Endod J*. 2005;38(2):112–23.
37. Yousuf W, Khan M, Mehdi H. Endodontic procedural errors: Frequency, type of error, and the most frequently treated tooth. *Int J Dent*. 2015;2015:673914.
38. Sjogren U, Hagglund B, Sundqvist G, Wing K. Factors affecting the long-term results of endodontic treatment. *J Endod*. 1990;16(10):498–504.

Petra Bumbak rođena je 28. 6. 1995. godine u Šibeniku. Nakon završene Osnovne škole Petra Krešimira IV upisuje Gimnaziju Antuna Vrančića koju završava 2014. godine. Iste godine upisuje Stomaloški fakultet Sveučilišta u Zagrebu.