

Biološki aspekti izbjeljivanja zubi

Vukelja, Josipa

Master's thesis / Diplomski rad

2016

Degree Grantor / Ustanova koja je dodijelila akademski / stručni stupanj: **University of Zagreb, School of Dental Medicine / Sveučilište u Zagrebu, Stomatološki fakultet**

Permanent link / Trajna poveznica: <https://um.nsk.hr/um:nbn:hr:127:274582>

Rights / Prava: [Attribution-NonCommercial-NoDerivs 3.0 Unported / Imenovanje-Nekomercijalno-Bez prerađivanja 3.0](#)

Download date / Datum preuzimanja: **2024-07-11**



Repository / Repozitorij:

[University of Zagreb School of Dental Medicine Repository](#)



SVEUČILIŠTE U ZAGREBU
STOMATOLOŠKI FAKULTET

Josipa Vukelja

BIOLOŠKI ASPEKTI IZBJELJIVANJA ZUBI

DIPLOMSKI RAD

Zagreb, kolovoz 2016.

Rad je izrađen na Zavodu za endodonciju i restaurativnu stomatologiju
Stomatološkog fakulteta Sveučilišta u Zagrebu

Voditeljica rada: doc. dr. sc. Eva Klarić Sever;
Zavod za endodonciju i restaurativnu stomatologiju
Stomatološkog fakulteta Sveučilišta u Zagrebu

Lektor hrvatskog jezika: Mirna Franc
prof. hrvatskog i talijanskog jezika i književnosti
Ulica braće Cvijeća 22, 10000 Zagreb

Lektor engleskog jezika: Ankica Šarić
prof. engleskog i ruskog jezika
Doračićeva 7, 10290 Zaprešić

Rad sadrži: 50 stranica
2 tablice
15 slika
1 CD

Ovaj rad željela bi posvetiti svojim roditeljima kao zahvalu za njihovu neizmjernu vjeru u moj uspjeh.

Od srca zahvaljujem svojoj mentorici doc.dr.sc.Evi Klarić- Sever za brojne riječi podrške te nesebičnu pomoć prilikom izrade ovog rada.

Veliko hvala mojoj obitelji i Filipu na bezuvjetnom strpljenju i razumijevanju tijekom školovanja.

SADRŽAJ

1. UVOD	1
1.1. Uzroci nastanka obojenja zubi	1
1.1.1. Egzogeni (ekstinzični) obojenja zuba.....	2
1.1.2. Endogeni (intrinzični) obojenja zuba.....	2
1.2. Aktivni sastojci (sredstva) za izbjeljivanje zubi	7
1.2.1. Vodikov peroksid.....	7
1.2.2. Karbamid peroksid.....	9
1.2.3. Natrijev perborat.....	10
1.2.4. Pomoćna sredstva u materijalima za izbjeljivanje.....	11
1.3. Mehanizam izbjeljivanja zubi	12
1.4. Indikacije i kontraindikacije za izbjeljivanje	15
1.5. Tehnike izbjeljivanja zubi	17
1.5.1. Izbjeljivanje vitalnih zubi.....	17
1.5.2. Izbjeljivanje avitalnih zubi.....	20
2. SVRHA RADA	23
3. BIOLOŠKI ASPEKTI IZBJELJIVANJA ZUBI	24
3.1. Postoperativna preosjetljivost	24
3.2. Utjecaj na meka tkiva usne šupljine	27
3.3. Utjecaj na tvrda zubna tkiva	29
3.3.1. Utjecaj na caklinu.....	29
3.3.2. Utjecaj na dentin.....	31
3.3.3. Cervikalna resorpcija korijena.....	32

3.4. Utjecaj na ispune i restoracije.....	35
3.5. Genotoksični i citotoksični učinak preparata za izbjeljivanje.....	36
3.6. Sistemska toksičnost vodikovog peroksida.....	39
4. RASPRAVA.....	40
5. ZAKLJUČAK.....	42
6. SAŽETAK.....	43
7. SUMMARY.....	44
8. LITERATURA.....	45
9. ŽIVOTOPIS.....	50

1.UVOD

1.1. Uzroci nastanka obojenja zubi

Izbjeljivanje zubi postupak je estetske korekcije boje zuba. Prirodnu boju zuba određuje relativna debljina cakline i dentina te stupanj to jest kvaliteta njihove mineraliziranosti i translucencije. Uz navedeno, važnu ulogu pri određivanju boje zuba ima i individualna percepcija viđene boje, okolna svjetlost te boja kože pojedine osobe. Dakle, osnovnu boju zdravom zubu primarno daje dentin, a caklina je dodatno mijenja ovisno o njezinoj debljini (koja se razlikuje na različitim dijelovima zuba), translucenciji (koja ovisi o različitim stupnjevima kalcifikacije) te o boji same cakline (1).

Osnovna prirodna boja zuba može biti promijenjena diskoloracijama. Razne diskoloracije predstavljaju indikacije za izbjeljivanje. Budući da nisu svi pacijenti kandidati za navedeni postupak, bitno je utvrditi uzroke pigmentacije jer će o tome ovisiti i postupak koji ćemo primijeniti. Uzroci obojenja mogu biti raznoliki te ovise o etiologiji, pojavnosti, lokaciji, ozbiljnosti i sklonosti samog kromogena u odnosu na tvrde zubne strukture. Diskoloraciju zuba možemo podijeliti na intrinzičnu (endogenu) i ekstrinzičnu (egzogenu) ili kombinaciju ranije navedenih, ovisno o njihovoj lokaciji i etiologiji (2).

1.1.1. Egzogena (ekstinzična) obojenja zuba

Egzogena odnosno vanjska obojenja nastaju nakupljanjem i taloženjem određenih tvari na vanjskoj površini zuba. To su površinske diskoloracije koje nastaju zbog odlaganja kromatogena iz hrane i pića na površinu cakline ili unutar sloja pelikule. Izvori potencijalnih kromogena su: kava, čaj, crno vino, cola-piće, tamni voćni sokovi (cikla, borovnica, višnja), povrće, začini i duhan. Osim direktnog djelovanja kromogena do promjene boje može doći i zbog naknadne kemijske reakcije na površini zuba koju uzrokuju tvari koje nazivamo prekromogenima (npr. tekućine za ispiranje usta koje sadrže bakrene soli, kalijev permanganat te kationski antiseptici kao što je klorheksidin) (1).

Također, u egzogene diskoloracije ubrajamo i one nastale zbog zubnog karijesa, starih ispuna, mekih i tvrdih naslaga na zubu (zubni plak i kamenac) te traume zuba (posttraumatska hemoragija pulpe i hipoplazija cakline zbog traume zubnog zametka).

Vanjska obojenja mogu se ukloniti provođenjem profilaktičkih postupaka u ordinaciji poput pjeskarenja, čišćenja kamenca te profesionalnog čišćenja abrazivnim pastama, a u težim i okorijelim slučajevima i postupcima izbjeljivanja (3).

1.1.2. Endogena (intrinzična) obojenja zuba

Endogena odnosno unutarnja obojenja zuba nastaju kao posljedica odlaganja kromatogena unutar zubne strukture (tj. unutar cakline i dentina) i ne mogu se ukloniti jednostavnim površinskim postupcima poliranja.

S obzirom na vrijeme nastanka ona se mogu podijeliti na preeruptivna i posteruptivna. Ukoliko se ugradnja odvija tijekom odontogeneze to jest tijekom razvoja i nastanka zubne cakline i dentina obojenja se nazivaju preeruptivnim, a ukoliko se odvijaju nakon odontogeneze posteruptivnim unutarnjim obojenjem (4).

Uzroci preeruptivnih endogenih diskoloracija mogu biti (5,6);

METABOLIČKI POREMEĆAJI

Kongenitalna eritropoetska porfirija rijetka je autosomno-recesivna bolest koja rezultira ljubičastim do smeđim diskoloracijama zubi.

Fetalna eritroblastroza nastaje zbog inkompatibilnosti Rh-faktora majke i djeteta s posljedičnom hemolizom fetalnih eritrocita te odlaganjem pigmenata zbog čega nastaju žuto-zelena obojenja.

NASLJEDNI POREMEĆAJI

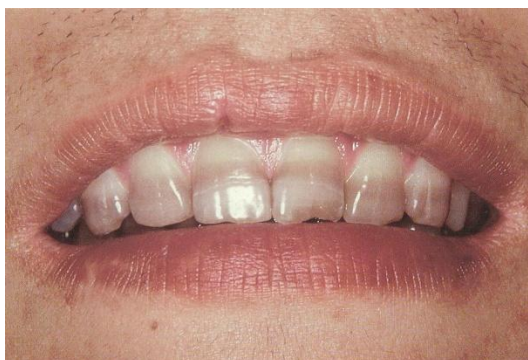Amelogenesis imperfecta su svi poremećaji koji su nastali u razvoju cakline zbog nepravilne funkcije ameloblasta. Razlikujemo hipoplastični (nedostatno stvorena caklina), hipomineralizacijski (manjkavost u početnoj mineralizaciji) i hipomaturacijski oblik (nedostaci u stvaranju kristala hidroksilapatita).

Dentinogenesis imperfecta rezultira kao opalescentna boja dentina zbog poremećaja u njegovom razvoju.

Pigmentna inkontinencija multisistemska je nasljedna bolest s ljubičasto-sivim obojenjima zuba.

JATROGENI UZROCI

Tetraciklinska obojenja nastaju zbog sistemske primjene antibiotika širokog spektra-tetraciklina tijekom mineralizacije zuba (slika 1). Dolazi do njegove ugradnje u kristale hidroksilapatita cakline i dentina pri čemu, ovisno o doziranju, vremenu trošenja te vrsti tetraciklina, zubi poprimaju zlatno-žuta do smeđa obojenja koja u pravilu prevladavaju u području vrata zuba. Mliječna denticija zahvaćena je ukoliko se tetraciklini primjenjuju do 28. tjedna trudnoće, a trajna ukoliko se lijekovi uzimaju nakon rođenja odnosno krajem prve i početkom druge godine života. Obojenje je najjače izraženo odmah nakon erupcije, a s godinama se smanjuje (1).



Slika 1. Tetraciklinsko obojenje. Preuzeto iz: (7)

Dentalna fluoroza nastaje zbog prevelikog sistemskog unosa fluora tijekom razvoja caklinskih slojeva pri čemu se on ugrađuje u kristale hidroksiapatita stvarajući fluor-apatit. Izvori mogu biti voda za piće s prevelikom koncentracijom fluora (više od 1mg/L u vodi za piće), prekomjerne doze tableta za fluoridaciju ili fluoridirane zubne paste. Promjene se događaju u površinskom dijelu cakline, a izgled cakline varira od laganih mrlja do difuznih zamućenja. Fluoroza se pojavljuje u obliku bijelih ili smeđih opalescencija i erozija caklinske površine.

Posteruptivne endogene diskoloracije mogu biti uzrokovane endodontskom terapijom, restaurativni materijalima i postupcima, traumom zubi, karijesom, funkcijskim i parafunkcijskim promjenama te starenjem zubi.

Postupci tijekom endodontske terapije koji uzrokuju obojenja

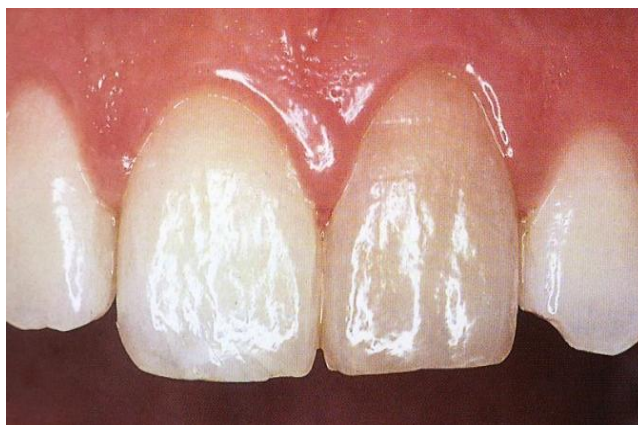
- nepotpuno odstranjenje pulpe pri čemu zaostaje nekrotično tkivo (najčešće u području rogova pulpe) te se produkti razgradnje proteina iz ostatka pulpe ugrađuju u dentinske tubuluse i uzrokuju sivo obojenje
- materijali za punjenje korijenskog kanala na bazi cink-oksida eugenol paste bojaju zub u žuto-narančasto te srebrnih štapića koji korodiraju unutar kanala i daju sivo-crnu boju
- primjena interkanalnih lijekova na osnovi fenola i jodoforma koji imaju potencijal uzrokovati postupno unutrašnje obojenje zubi

Amalgamski ispuni svojom prisutnošću i precipitacijom srebrnog nitrata često mijenjaju boju dentina u tamnosivo.

Kompozitni ispuni koji su stari ili već na početku nisu dobro postavljeni s vremenom mijenjaju boju zbog mikropukotina i nanopukotina koje omogućuju prolaz bakterija i tekućine između ispuna i zubnog tkiva i na taj način mijenjaju boju dentina.

Nekroza pulpe nastaje kao posljedica bakterijske, mehaničke ili kemijske iritacije pri čemu dolazi do oslobađanja produkata razgradnje tkiva i infiltracije istih u dentinske tubuluse.

Traumatske povrede zubi često dovode do ruptуре krvnih žila. Kao posljedica toga dolazi do difuznih krvarenja koja dovode do hemolize. Pritom se oslobađa hemoglobin, a iz njega željezo koje se veže sa slobodnim sumporovodikom koji stvaraju bakterije. Tim procesom nastaju spojevi željeza i sumpora koji prodiru u dentinske tubuluse i zube boje u tamno (slika 2).



Slika 2. Mehanizam promjene boje zuba nakon traume. Preuzeto iz: (7)

Resorpcija korijena zuba klinički je asimptomatska, no s vremenom postaje vidljiva kao ružičasto obojenje krune zuba tzv. *pink spot*.

Starenjem dolazi do trošenja cakline i stvaranja sekundarnog i tercijarnog dentina što također pridonosi promjeni boje zuba.

1.2. Aktivni sastojci (sredstva) za izbjeljivanje zubi

Aktivne sastojke svakog sredstva za izbjeljivanje čine spojevi s peroksidnom skupinom (-O-O-) takozvani peroksidi. Najčešće korišteni peroksid za izbjeljivanje zubi je vrlo reaktivni vodikov peroksid (H_2O_2), a osim njega koriste se još i karbamid peroksid, natrijev perborat i njihove kombinacije (8). Sredstva za izbjeljivanje zapravo su neki oblik vodikovog peroksida koji se u kemijskoj reakciji oksidacije raspada na kisik i vodu, a molekule kisika kao aktivna tvar prodiru u zubnu strukturu te izbjeljuju zub (3). Spojevi peroksida počinju se raspadati, odnosno kemijska reakcija započinje nakon nanošenja na površinu zuba.

1.2.1. Vodikov peroksid

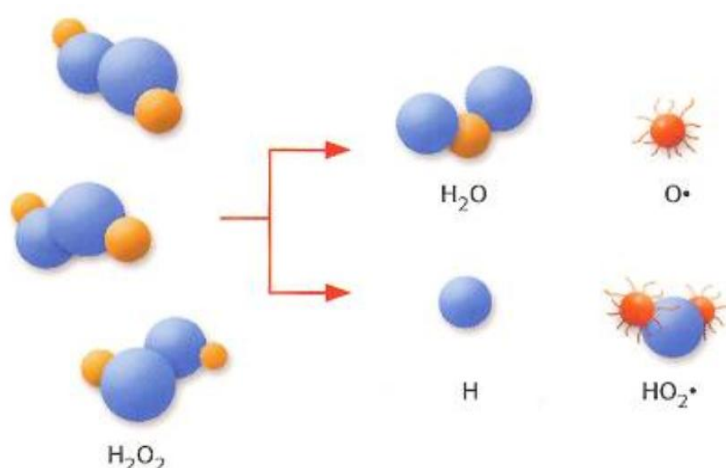
Vodikov peroksid (H_2O_2) je bezbojan, tekući spoj vodika i kisika te snažno oksidacijsko sredstvo. Aktivni je spoj svih sredstava za izbjeljivanje zubi u kojima se nalazi u različitim koncentracijama od 3% do 38%. Dakle, sredstva za izbjeljivanje sadrže određenu koncentraciju vodikovog peroksida ili u čistom obliku ili se on oslobađa tijekom oksidacijske reakcije iz neke druge tvari (karbamid peroksida, natrijevog perborata) (3).

Vodikov peroksid je nestabilan spoj te se u kemijskim reakcijama oksidacije razlaže na vodu i kisik. Nadalje, kisik reagira s peroksidom te u daljnjoj reakciji nastaju vrlo reaktivni slobodni radikali: perhidroksilni ($HO_2\cdot$) i atom kisika ($O\cdot$) (slika 3). Upravo oni razaraju kemijske veze spojeva unutar pigmentacije na čemu počiva mehanizam izbjeljivanja. U tom razaranju veću učinkovitost ima perhidroksilni slobodni radikal kojeg se više stvara pri alkalnom pH.

Naime, dokazano je kako je optimalna disocijacija u rasponu pH od 9,5 do 10,8. Međutim, kako bi se komercijalnim sredstvima za izbjeljivanje produžio rok trajanja i smanjila razgradnja, većina njih u vodenoj otopini ima niski pH. Sukladno tome nastaje više slabijeg slobodnog radikala ($O\cdot$) (9).

pH vodikova peroksida nakon aplikacije je 3,7, a karbamid peroksida 6,5 (pri koncentraciji od 35%) zbog čega oba sredstva sadrže podjednaku koncentraciju slobodnih radikala. Iako karbamid peroksid sadrži manju koncentraciju vodikovog peroksida on ima alkaličniji pH pri čemu se stvara više perhidroksilnih slobodnih radikala koji posjeduju veću učinkovitost (10). Razlaganje vodikova peroksida na slobodne radikale može se ubrzati toplinom, svjetlom i dodavanjem natrij hidroksida.

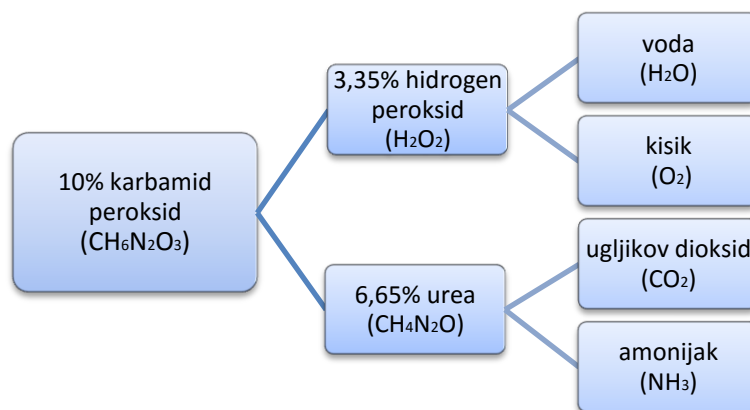
Koncentracija vodikovog peroksida u sredstvu za izbjeljivanje obrnuto je proporcionalna u odnosu s duljinom djelovanja sredstva što znači da visoke koncentracije moraju djelovati kratko, odnosno niske koncentracije moraju djelovati dulje (3).



Slika 3. Razgradnja vodikovog peroksida. Preuzeto iz: (7)

1.2.2. Karbamid peroksid

Karbamid peroksid, također poznat i kao urea hidrogen peroksid (11), zapravo je "nositelj" koji omogućuje aktivnoj tvari, vodikovom peroksidu, da se oslobodi u kontaktu s ionima vode ili proteinima sline. U procesu izbjeljivanja, karbamid peroksid raspada se na ureu i vodikov peroksid. Urea se razgrađuje na amonijak i ugljični dioksid, a vodikov peroksid prodire u strukturu zuba i daljnjim kemijskim reakcijama sudjeluje u izbjeljivanju (slika 4). U određenoj koncentraciji karbamid peroksida obično se nalazi tri puta manja koncentracija vodikovog peroksida (tablica 1).



Slika 4. Razgradnja karbamid peroksida. Preuzeto iz: (7)

Usporedba sredstava koji sadrže karbamid peroksid i čisti vodikovo peroksid pokazuje jednaku učinkovitost, ali vodikov peroksid izbjeljuje brže. U sredstvima za izbjeljivanje nalazi se u koncentraciji od 3% do 35% . Za "home bleaching" koristi se 10 – 15 % pa čak i 20 % karbamid peroksid, a u preparatima koji se koriste za "in office" izbjeljivanje dostupna je i 35% otopina karbamida.

Osim za izbjeljivanje, zbog svog antibakterijskog djelovanja i redukcije plaka, može se koristiti u terapiji gingivitisa, parodontitisa, afti te kao pomoć u održavanju oralne higijene i za postoperativno ispiranje ekstrakcijskih rana (12,13).

Tablica 1. Udio vodikovog peroksida u različitim koncentracijama karbamid peroksida u sredstvima za izbjeljivanje. Preuzeto iz: (3)

VODIKOV PEROKSID (H ₂ O ₂)	KARBAMID PEROKSID (CH ₆ N ₂ O ₃)
3,35%	10%
5,4%	15%
7%	20%
10%	35%

1.2.3. Natrijev perborat

Natrij perborat u kontaktu s kiselinom, vodom ili toplim zrakom razgrađuje se na natrijev metaborat, vodikov peroksid i kisikove komplekse koji su odgovorni za izbjeljivanje. Postoje različite vrste natrijeva perborata (monohidrat, trihidrat, tetrahidrat) koji se razlikuju prema sadržaju kisika odgovornog za sposobnost izbjeljivanja. Natrij perborat, dostupan u obliku praška, miješa se s vodom ili 3 – 30% vodik peroksidom te se uglavnom koristi za unutarnje izbjeljivanje.

Ako se miješa s vodom, učinak izbjeljivanja postiže se nakon duljeg vremena primjene i potrebne su češće izmjene materijala, no učinkovitost izbjeljivanja je jednaka. U usporedbi s otopinama vodikovog peroksida, natrijev perborat mnogo je lakše kontrolirati te je sigurniji. Osim za izbjeljivanje perborat se još upotrebljava i kao antiseptik i dezinficijens (11).

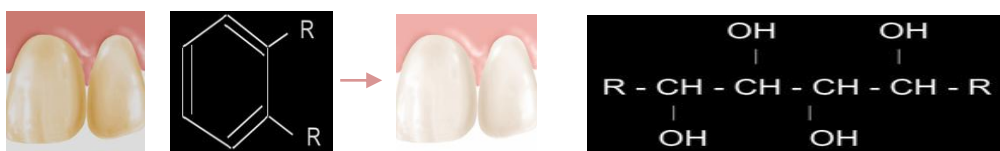1.2.4. Pomoćna sredstva u materijalima za izbjeljivanje

Osim aktivnih sastojaka, materijali za izbjeljivanje sadrže i:

- zgušnjavajuću tvar (npr. karbopol baza- omogućuje polako otpuštanje kisikovih radikala što produžuje aktivnost sredstva za izbjeljivanje te povećava viskoznost materijala, a time i retenciju sredstva na zubu i u udlazi, također štiti vodikov peroksid od razgradnje slinom i tako povećava efikasnost izbjeljivanja)
- vehikulum (npr. glicerol-koristi se u sredstvima gdje je aktivni sastojak karbamid peroksid, a svrha mu je povećati viskoznost materijala i time olakšati rad s materijalom)
- ureu (primjenjuje se za stabilizaciju vodikova peroksida i za podizanje pH sredstva za izbjeljivanje, a osim toga ima i antikariogeni učinak)
- surfaktante (vlaže površinu zuba omogućavajući difuziju peroksida)
- disperzante (čuvaju pigmente u suspenziji)
- konzervanse (štite od metala koji ubrzavaju razgradnju vodikovog peroksida) (4).

1.3. Mehanizam izbjeljivanja zubi

Kromogeni su molekule velike molekulske mase koje sadrže konjugirane dvostruke veze između ugljikovih atoma (C=C) i pri relaksaciji emitiraju svjetlost u vidljivom dijelu spektra, što se očituje kao diskoloracija zubi (slika 5). Osnovni mehanizam djelovanja vodikovog peroksida, kao aktivne tvari izbjeljivanja nije u potpunosti razjašnjen, ali se smatra da je za izbjeljivanje odgovoran proces u kojem dolazi do cijepanja velikih kromogenih molekula koje reflektiraju svjetlost vidljive valne duljine na manje nebojane koje reflektiraju u nevidljivom dijelu spektra. Točnije, osnovni mehanizam izbjeljivanja pigmentata koji su se inkorporirali u strukturu zuba oksidacija je koja se temelji na principu reakcija oksidacije i redukcije (redoks reakcije). U redoks reakciji oksidacijska tvar (peroksid) svoje slobodne elektrone daje redukcijskoj tvari (ono što izbjeljujemo) i time oksidacijska tvar bude reducirana, a redukcijaska tvar bude oksidirana (14).



Slika 5. Kemizam izbjeljivanja. (Preuzeto: doc.dr.sc. Eva Klarić Sever)

Vodikov peroksid, koji je aktivni spoj svih sredstava za izbjeljivanje zubi, ima sposobnost stvaranja slobodnih radikala kisika. On se bez djelovanja enzima spontano raspada na slobodne radikale kisika kao što su superoksidni anion, hidroksilni i perhidroksilni radikal. Slobodni radikali kisika posjeduju nesparene elektrone te su nestabilne molekule koje imaju tendenciju reagirati s drugim tvarima da bi postigle svoju stabilnost.

Vodikov peroksid, kao i slobodni radikali kisika koji nastaju njegovim raspadom, mogu difundirati kroz tvrda zubna tkiva (u organski matriks cakline i dentina) i pritom reagirati s kromogenim molekulama. Pritom slobodni radikali cijepaju konjugirane dvostruke veze i tako mijenjaju apsorpcijsku energiju kromogenih molekula, koje se razlažu na manje i emitiraju zračenje nižih valnih duljina u nevidljivom dijelu spektra. Na samu reakciju izbjeljivanja, utječu i različiti uvjeti u kojima se ona odvija: temperatura, pH, svjetlosna aktivacija te prisutnost nekih iona (tablica 2).

Toplina je katalizator pri raspadu aktivne tvari na slobodne radikale i ione, a istodobno je izvor energije za difuziju materijala za izbjeljivanje u zubnu strukturu. Povećanjem temperature za 10°C brzina reakcije dvostruko se povećava. Ipak treba biti na oprezu jer prevelika temperatura može izazvati bol, oštećenje pulpe, paradonta te dovesti do eksterne resorpcije korijena (15).

Stupanj disocijacije sredstva direktno je vezan uz pH i to tako da što je pH viši, disocijacija je jača, a samim time je i koncentracija jačih radikala viša. U kiselom pH stvara se više superoksidnog aniona, a u bazičnom više perhidroksilnog radikala koji ima jaču oksidirajuću moć. Stoga se u sredstvima za izbjeljivanje nastoji postići bazični (ili barem neutralni) pH.

U prisutnosti katalizatora (enzima) reakcija razgradnje vodikovog peroksida odvija se na način da se ne stvaraju slobodni radikali te je vodikov peroksid u tim uvjetima neučinkovit kao sredstvo za izbjeljivanje. Takva situacija (prisustvo enzima) nalazi se u ustima gdje su ti enzimi dio obrane organizma od toksičnosti kisika. Zato je važno zube prije postupka izbjeljivanja posušiti i ukloniti naslage.

Za učinak vodikovog peroksida prilikom izbjeljivanja bitna je i njegova koncentracija te trajanje postupka.

Što je koncentracija veća, veći je i njegov trenutni učinak, međutim i s manjim koncentracijama postiže se jednak učinak, ali kroz dulje vremensko razdoblje. Odnos vremena aplikacije i učinka izbjeljivanja međusobno je proporcionalan, tj. što je zub bio duže eksponiran oksidacijskom sredstvu učinak izbjeljivanja je veći. Međutim, djelovanje materijala za izbjeljivanje treba ograničiti, jer kako proces izbjeljivanja odmiče, dolazi se do točke zasićenja. To je faza u kojoj u materijalu opstaju još samo bezbojne hidrofilne tvari. Prosvjetljenje se tada znatno usporava, a ako se proces nastavi, započinje razgradnja strukture proteina i drugih tvari koje sadrže ugljik. Gubitak cakline postaje brz, a preostali materijal se brzo pretvara u ugljikov dioksid i vodu. Pretjerano izbjeljivanje razara osnovu zuba bez dodatnog učinka na njegovu bjelinu (16).

Tablica 2: Čimbenici koji utječu na izbjeljivanje. Preuzeto iz: (17)

ČIMBENICI KOJI UTJEČU NA IZBJELJIVANJE
1. Površinske naslage: enzimi-sprječavaju stvaranje slobodnih radikala
2. Koncentracija H₂O₂: veća koncentracija -veći trenutni učinak oksidacije
3. Temperatura: povećanje od 10°C udvostručuje kemijsku reakciju
4.pH: optimalni pH za oksidaciju je između 9,5 i 10,8 50% veći efekt izbjeljivanja nego da je pH snižen
5. Vrijeme: efekt izbjeljivanja je povezan s vremenom ekspozicije

1.4. Indikacije i kontraindikacije za izbjeljivanje

Kako bi postupak izbjeljivanja bio što uspješniji, svakom pacijentu treba pristupiti individualno. Treba imati na umu da nisu svi pacijenti kandidati za izbjeljivanje. Upravo iz tog razloga potrebno je napraviti temeljiti pregled, otkriti uzrok diskoloracija te utvrditi postojanje indikacija i kontraindikacija za izbjeljivanje.

INDIKACIJE ZA IZBJELJIVANJE ZUBI:

- obojenja površine zuba koja nastaju prilikom ingestije kromogene hrane i pića, pušenja i pretjerane uporabe klorheksidina
- unutarnje promjene boje različitog uzroka (tetraciklinska obojenja, dentalna fluoroza, trauma)
- promjene uzrokovane starošću
- estetski zahtjevi pacijenta
- izbjeljivanje u sklopu restaurativne terapije

DJELOMIČNE INDIKACIJE:

- intenzivna fluoroza
- tetraciklinska obojenja

KONTRAINDIKACIJE ZA IZBJELJIVANJE ZUBI:

- površinska obojenja koja se lako mogu ukloniti profesionalnim čišćenjem u stomatološkoj ordinaciji
- vrlo široke pulpne komorice (zbog moguće preosjetljivosti-mladi trajni zubi)
- preosjetljivost zbog eksponirane površine korijena
- upalni procesi pulpe (pulpitisi)
- periapikalni procesi i neadekvatno punjenje korijenskih kanala
- opsežan gubitak cakline
- zubi s vidljivim frakturama cakline
- zubi s velikim ispunom i rubnom pukotinom
- zubi s kompozitni ispunom, estetskim krunicama ili estetskim fasetama koje ne odgovaraju bojom
- zubi s nesaniranim karijesom
- obojenje uzrokovano metalnim ionima (npr.prosijavanje amalgamskog ispuna kroz caklinu)
- pacijenti mlađi od 10 godina
- trudnoća i dojenje (zbog nedovoljno informacija o djelovanju na fetus)
- alergije na sastojke materijala za izbjeljivanje
- nerealna očekivanja pacijenta
- nemotivirani pacijenti s lošim navikama (pušenje, pijenje crne kave, vina)
- jak podražaj na povraćanje (teško podnose udlage) (18,19).

1.5. Tehnike izbjeljivanja zubi

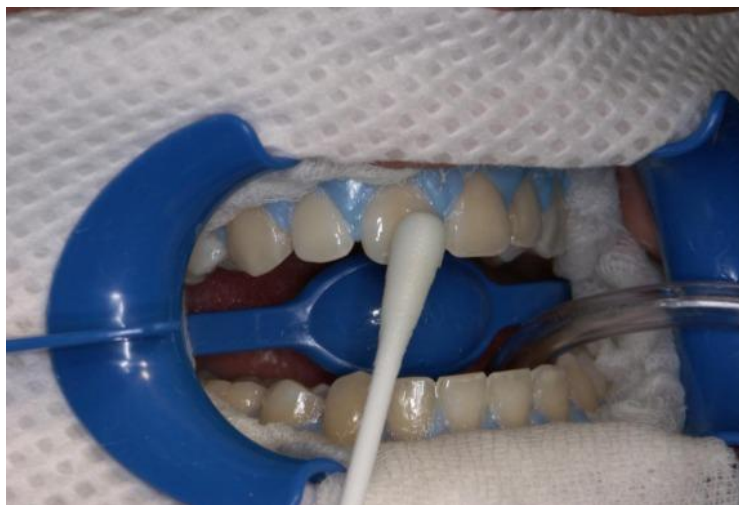Postupke izbjeljivanja zubi možemo podijeliti na one koje se koriste za izbjeljivanje vitalnih i avitalnih zubi.

1.5.1. Izbjeljivanje vitalnih zubi

Izbjeljivanje vitalnih zubi može se provoditi profesionalno u ordinaciji (*in-office bleaching*) ili kod kuće (*at-home bleaching*). Ovisno gdje i na koji način se provodi izbjeljivanje, razlikujemo pet postupka:

1. Profesionalno izbjeljivanje koje provodi stomatolog (*dentist administered in-office bleaching, power bleaching*) znano je kao i *power bleaching* ili *assisted bleaching*.

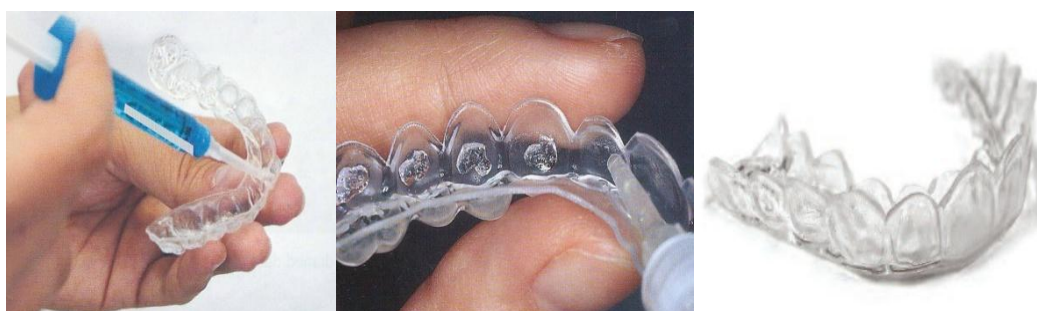U navedenoj tehnici koriste se visoke koncentracije vodikovog peroksida (25 - 50%/ najčešće 30-35%) ili karbamid peroksida (35 - 40%/ najčešće 35%) te se cijeli postupak obavlja pod strogim nadzorom. Prije nanošenja sredstva za izbjeljivanje važno je dobro zaštititi meka tkiva, kao što su usnica, gingiva i jezik od mogućeg kontakta sa sredstvom za izbjeljivanje budući da ono djeluje kaustično (slika 6). Za aktiviranje određenih katalizatora i povećanja snage, sredstvo za izbjeljivanje možemo aktivirati i ubrzati svjetlom, toplinom ili laserom. Osnovni postupak sastoji se od nanošenja sredstva za izbjeljivanje na zubnu strukturu u nekoliko navrata u trajanju od 10 do 20 minuta pri čemu broj intervala ovisi o etiologiji, stupnju obojenja te uputama proizvođača. Nakon završetka postupka gel za izbjeljivanje uklanja stomatolog. Postupak je indiciran za izbjeljivanje pojedinih zuba, skupine zuba ili čitavog zubnog luka (3, 20).



Slika 6. U potpunosti postavljena zaštita gingive i sluznice.

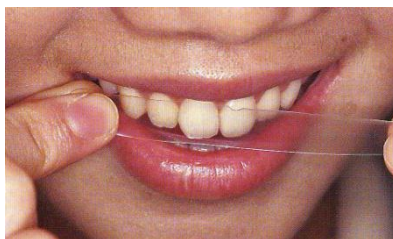
(Preuzeto: doc.dr.sc.Eva Klarić Sever)

2. Izbjeljivanje pod nadzorom stomatologa (*dentist supervised bleaching*) pri čemu se individualna udlaga napunjena preparatom vodikovog ili karbamid peroksida visoke koncentracije (35 – 40%), postavlja u usta na 30 minuta do 2 sata.



Slika 7. Udlaga za izbjeljivanje zubi. Preuzeto iz: (3, 7, 16)

3. Izbjeljivanje kod kuće (*at-home bleaching, night-guard bleaching*) tehnika je pomoću individualno izrađene udlage (matrice) u koju pacijent sam unosi materijal za izbjeljivanje uz redovite kontrole i konzultacije kod stomatologa tijekom 2-6 tjedana (slika 7). Materijal za izbjeljivanje može biti vodikov peroksid (najviše do 10%) ili karbamid peroksid manje koncentracije (5– 22%). Tijekom terapije moguće je postupno mijenjati koncentraciju, tj. započeti s manjom, a zatim ju povećavati prema kraju terapije. Time postizemo smanjenje osjetljivosti zubi. Udlaga se nosi uglavnom 1 – 4 sata dnevno, ali i duže, što ovisi o sustavu za izbjeljivanje koji se koristi. Obično se izbjeljuje čeljust po čeljust, a ona koja se ne izbjeljuje služi za kontrolu promjene boje. Rezultati promjene boje stabilni su 6 – 12 mjeseci, a postupak se treba ponoviti kad se uoči promjena u boji zuba. Sinonimi su za ovu tehniku su još i *nightguard vital bleaching* ili *matrix bleaching* (21, 22).



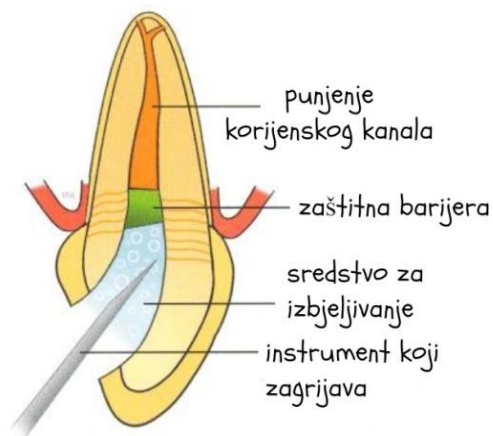
Slika 8. Komercijalno dostupni pripravci za izbjeljivanje. Preuzeto iz: (7)

4. Izbjeljivanje koje pacijent samoinicijativno provodi kod kuće pomoću različitih pasta i komercijalno dostupnih (*over-the-counter*) pripravaka za izbjeljivanje temeljenih na vodikovom peroksidu ili karbamid peroksidu različite koncentracije (slika 8). Uporaba takvih setova koji imaju nizak pH nije pod kontrolom stomatologa stoga postoji opasnost od pretjerane uporabe koja može dovesti do preosjetljivosti, erozija i otapanja cakline te egzacerbacije upalnih procesa (20).

1.6.2. Izbjeljivanje avitalnih zubi

Tehnika unutarnjeg izbjeljivanja provodi se kada jedan ili dva zuba imaju promijenjenu boju koja nastaje kao posljedica traume ili lošeg endodontskog liječenja. Diskoloracija avitalnih zubi najčešće nastaje zbog degeneracije pulpnog tkiva koja je praćena krvarenjem te ostataka pulpnog tkiva ili viška endodontskog materijala u pulpnoj komorici. Glavna karakteristika izbjeljivanja avitalnih zubi je unošenje sredstva za izbjeljivanje (natrij perborata ili vodikovog peroksida) u prethodno očišćenu pulpnu komoricu.

Postupak se provodi ili direktno u ordinaciji (termo-foto katalitička tehnika, slika 9) ili se sredstvo za izbjeljivanje privremeno stavlja u kavitet (tzv. *walking bleach*).

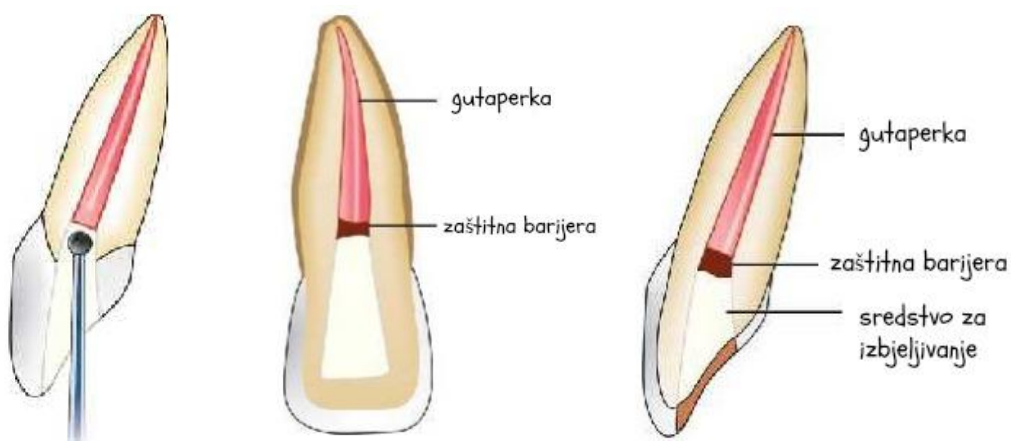


Slika 9. Termokatalitička tehnika izbjeljivanja. Preuzeto iz: (7)

Osnovni preduvjet za provođenje ovog postupka je pravilno zabrtvljen korijenski kanal te zdravo parodontno tkivo kako bi se spriječio kontakt sredstva za izbjeljivanje s periapeksnim tkivima.

Postupku izbjeljivanja mora prethoditi uzimanje anamneze, klinički pregled te analiza RTG-a (pri čemu korijenski kanali moraju biti korektno napunjeni te ne smije biti znakova resorpcije korijena, periapikalnog procesa niti proširenja parodontne pukotine). Nakon toga određuje se boja zuba pomoću ključa boja i fotografira za dokumentaciju. Zatim se zub izolira koferdamom.

Ispun korijenskog kanala odstranimo u dubinu 2 – 3 mm ispod caklinsko-cementnog spojišta s okruglim ili Gates-Glidden svrdlima. Prije se preporučalo jetkanje radi odstranjivanja zaostatnog sloja da bi se otvorili dentinski tubulusi i omogućila bolja difuzija peroksida. No pokazalo se da je taj korak štetan jer zbog povećane difuzije vodikovog peroksida u okolni parodont može nastati upalna reakcija i cerviksna resorpcija. Danas se kavitet ispiru acetonom ili nekim drugim sredstvom da bi se otopila masnoća i omogućila bolja penetracija sredstva za izbjeljivanje u dentin. Nakon ispiranja postavlja se podloga debljine 2 mm, koja može biti cinkoksifosfatni ili staklenoionomerni cement, a služi kao zaštitna barijera kako sredstvo za izbjeljivanje ne bi djelovalo na punjenje ili difundiralo kroz vrat zuba u okolno potporno tkivo (slika 10).



Slika 10. Priprema kaviteta za izbjeljivanje avitalnih zubi. Preuzeto iz: (4)

Nakon "pripreme" faze slijedi aplikacija materijala za izbjeljivanje.

U ordinaciji se obično primjenjuju sredstva veće koncentracije (30-35% vodikov peroksid) koja se aktiviraju pomoću topline ili UV svjetla kako bi se povećala njihova učinkovitost (termo ili fotokatalitički postupak). Pacijenta treba zaštititi naočalama, koferdamom i sredstvom za zaštitu gingive. Vatica se natopi vodikovim peroksidom, unosi u kavitet te se aparatom za zagrijavanje ili izvorom svjetlosti zub grije do temperature između 50-60 ° C. Nakon toga vatica s otopinom se promijeni te ponovno grije. Postupak se ponovi 5-6 put tijekom jednog tretmana. Ipak zbog svoje agresivnosti i mogućih neželjenih posljedica ne preporuča se kao metoda izbora.

Walking bleach tehnika je u kojoj se sredstvo za izbjeljivanje privremeno stavlja u kavitet kao uložak koji ostaje unutar komorice između dvije posjete. Koristi se smjesa natrijevog perborata i vode ili 3 % vodikovog peroksida, potisnuta suhom vaticom te zatvorena privremenim ispunom. Pacijent se ponovno naručuje za 3-5 dana ili ranije ako se primjeti da je postignuta boja susjednih zubi. Postupak se ponavlja dok se ne postigne željena nijansa. Nakon postupka slijedi izrada završnog ispuna koja se preporuča 2 tjedna nakon vađenja materijala za izbjeljivanje kako bi se boja stabilizirala, zaostali kisik raspršio te kako bi se stvorila optimalna adhezija (23).

2. SVRHA RADA

Svrha ovog rada je prikazati učinak i svojstva sredstava za izbjeljivanje zubi tj. njihove aktivne komponente vodikovog peroksida na caklinu, dentin, pulpu i meka tkiva usne šupljine te procijeniti sigurnost njihove uporabe.

3. BIOLOŠKI ASPEKTI IZBJELJIVANJA ZUBI

3.1. Postoperativna preosjetljivost

Zubna preosjetljivost najčešća je nuspojava vezana uz vitalno izbjeljivanje zubi. Povezuje se s pojavom mikroskopskih caklinskih defekata i ispod površinskih pora koji omogućuju da molekule vodikovog peroksida, zbog svoje male molekulske mase, prodru do pulpe i pritom uzrokuju reverzibilni pulpitis i posljedičnu toplinsku osjetljivost zubi, ali ne i trajno oštećenje pulpe (24).

Reverzibilni pulpitis kliničko je stanje vezano uz subjektivni i objektivni nalaz blage upale pulpe. Rahlo vezivno tkivo upaljeno je do te mjere da termički podražaji uzrokuju brz i oštar odgovor u vidu preosjetljivosti. Taj odgovor prestaje ubrzo nakon što se ukloni podražaj koji ga je uzrokovao i u ovom stadiju pulpnih promjena bol se nikad ne javlja spontano (11). Histološki se u pulpi vidi promijenjena morfologija odontoblasta, pojačana dentinogeneza kao odgovor na iritaciju te slaba upalna reakcija koja se očituje hiperemijom i vazodilatacijom pulpnih kapilara s posljedičnim edemom koji rezultira povećanim pulpnim tlakom što se zbog pritiska na živčane okončine klinički očituje kao bol (2).

Smatra se da su odgovori pulpe na podražaje u korelaciji s koncentracijom peroksida, vremenom izloženosti, učestalosti aplikacije materijala te korištenjem promotora izbjeljivanja kao što je toplina (25).

Preosjetljivost se javlja pri uporabi veće količine i koncentracije agensa, porasta temperature te kod dugotrajne primjene sredstava za izbjeljivanje kod kuće. Također, količina vodikovog peroksida koji je difundirao u pulpnu komoricu i uzrokovao odgovor pulpe veća je kod restauriranih zubi (26). Podaci iz različitih studija o 10% karbamid peroksidu pokazuju da je 15-65% pacijenata prijavilo povećanu osjetljivost zuba. Veća incidencija osjetljivosti zuba (67-78%) zabilježena je nakon izbjeljivanja u ordinaciji s 35% koncentracijom vodikovog peroksida u kombinaciji s toplinom (27, 28).

Leonard i sur. dokazali su da mnogi preoperativni događaji mogu potaknuti nastanak preosjetljivosti za vrijeme i nakon izbjeljivanja. Jedan od takvih jest postojanje dentinske preosjetljivosti i prije provođenja postupka izbjeljivanja (21).

Preosjetljivost, iako se može javiti kod velikog broja pacijenata, uglavnom prestaje najkasnije četvrti dan nakon tretmana; ali svejedno treba imati na umu da je u istraživanjima zabilježeno i trajanje do 39 dana nakon postupka (27, 28). Pacijentu treba objasniti da je preosjetljivost prolazna i da će nestati. Preosjetljivost se može liječiti na dva načina: pasivno i aktivno, a terapijom zapravo utječemo na smanjenje pomaka dentinske tekućine ili živčanog odgovora koji su pobuđeni postupkom izbjeljivanja.

Pasivna terapija podrazumijeva modifikacije samog terapijskog postupka odnosno uklanjanje suviška gela, uporaba manje količine gela, smanjenje koncentracije agensa, izbjegavanje nošenja udlage svakog dana te najviše jedno punjenje udlage dnevno. Ukoliko pacijent tokom tretmana osjeti bol, materijal za izbjeljivanje se skida, a zubi se dobro isperu i tretiraju sredstvima za desenzibilizaciju.

Također, izbjeljivati se može i postupnom primjenom sve veće koncentracije peroksida od 5%, 10%, 15%, 20% ili čak 35% kako bi se izbjegla pojava preosjetljivosti.

Aktivno se djeluje preparatima fluora i/ili kalij nitrata. Oni mogu biti sastavni dio gela za izbjeljivanje ili se primjenjuju kao samostalni preparati. Najčešće se koriste desenzibilizirajuće paste koje sadrže soli kalija za koje se smatra da smanjuju ekscitaciju i odgovor interdentalnih živčanih završetaka. Amorfni kalcijev fosfat može povećati gustoću minerala u caklini smanjujući difuziju peroksida do živčanih završetaka.

Ukoliko u anamnezi postoji preosjetljivost poznata od ranije, preporuča se i 2-3 tjedna prije samog početka izbjeljivanja koristiti preparate za desenzibilizaciju odnosno zubne paste koje imaju povećanu dozu fluora, kalijevog nitrata ili pak amornog kalcijevog fosfata. Moguće je, također, pacijentu ponuditi dolazak na nekoliko tretmana topikalne fluoridacije prije zahvata.

Perzistirajuću osjetljivost tvrdih zubnih tkiva možemo tretirati i gelovima kalij nitrata s inkorporiranim fluoridom unutar udlage, koji imaju smirujući učinak na živčane nastavke u dentinskim tubulima. U njima fluor služi kao blokator kako bi limitirao pomicanje dentinske tekućine, a za kalij je poznato da interferira s prijenosom impulsa tako što depolarizira A- δ vlakna (29). Analgetici se mogu propisati ukoliko dođe do jakih bolova i javi se potreba za istim (25).

Prije početka postupka izbjeljivanja, treba procijeniti stanja postojećih ispuna, cervikalne erozije, infrakcije cakline, kao i predviđeno trajanje i ponavljanje izbjeljivanja potrebno za dobivanje i održavanje željenog efekta kako bismo smanjili faktore koji omogućavaju prodor slobodnih radikala do pulpe.

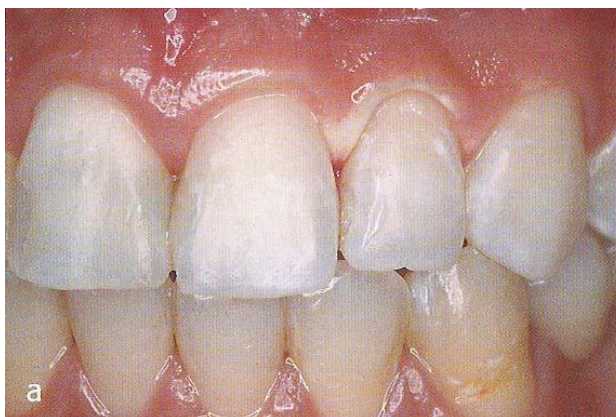
3.2. Utjecaj na meka tkiva usne šupljine

Iritacija gingive i mekih tkiva usne šupljine također je česta, ali i prolazna nuspojava (slika 11). Djelovanje na sluznicu ovisi o koncentraciji vodikovog peroksida. Niže koncentracije vodikovog peroksida uzrokuju oštećenje epitela i upalnu reakciju u submukoznom vezivnom tkivu. To je česta nuspojava kod *night-guard* izbjeljivanja jer udlaga ne može u potpunosti spriječiti kontakt preparata za izbjeljivanje s gingivom. Visoke koncentracije vodikovog peroksida (korištene kod *power-bleaching* izbjeljivanja) mogu djelovati jako kaustično na sluznicu i alveolarnu mukozu te su opekline koje nastaju, nažalost, učestale ako se preparati za izbjeljivanje pravilno ne koriste. Kemijska "opekline" privremeno pobijeli sluznicu, izgleda kao ishemija i bolna je. Oralna šupljina brzo je regenerirajuća okolina te se nakon rehidracije i/ili primjene antiseptičke masti opekline povuče, tkivo brzo ozdravi i ne nastaju trajna oštećenja.

Uzroci koji dovode do nastanka iritacija su brojni; od komercijalno dostupnih *over-the-counter* (OTC) proizvoda u obliku folija za zube koji nisu individualizirani te brzo i lako dovode do ishemije i opekline na cerviksnoj gingivi do loše postavljene ili uopće ne postavljene zaštitne barijere od akrilata kod tretmana u ordinaciji. Zatim udlage koje, zbog loše obrade u laboratoriju ili oštećenja u transportu, ne priliježu dobro cervikalno pa omogućuju rubno propuštanje materijala za izbjeljivanje. Ipak treba napomenuti da niske koncentracije vodikovog ili karbamid peroksida koje se koriste za kućno izbjeljivanje mogu uzrokovati blagu iritaciju gingive, ali je češći uzročnik mehanička iritacija koja nastaje prilikom prilagodbe udlage.

Kako bi se izbjegle iritacije, može se koristiti manja količina gela s manjom koncentracijom vodikovog peroksida, izraditi individualna udlaga te preporučiti kraće korištenje udlage. Kod izbjeljivanja u ordinaciji može se spriječiti kontakt materijala za izbjeljivanje i mekih tkiva uporabom koferdama i zubnog konca ili svjetlosnopolimerizirajućeg sredstva za izolaciju koje je potrebno jednoliko i pravilno rasporediti duž gingivalnog sulkusa i priležeće gingive.

Područje obraza, usnica i jezika također moramo zaštititi pamučnim gazama. Ako unatoč tome dođe do kontakta odnosno iritacije, pacijent može imati osjećaj peckanja na gingivi pa je to područje potrebno dobro isprati kako bi se neutralizirao učinak. Upravo iz tog razloga tijekom postupka izbjeljivanja ne smije se koristiti lokalna anestezija kako bi pacijent bio u mogućnosti upozoriti nas ukoliko osjeća nelagodu.




Slika 11. Ulceracija gingive iznad zuba 21. Preuzeto iz: (7)

Prilikom uporabe sredstva za izbjeljivanje moguća je neugodna pojava promjene okusa. Pacijenta treba upozoriti na moguću komplikaciju i objasniti mu da će nestati u roku nekoliko sati. Također, pacijent može imati osjećaj gorećeg nepca ili upale grla te promijene oralne flore (rijetko i to kod dugotrajne primjene veće koncentracije) (4).

3.3. Utjecaj na tvrda zubna tkiva


3.3.1. Utjecaj na caklinu

Djelovanje sredstava za izbjeljivanje na tvrda zubna tkiva nije u potpunosti razriješeno. Određeni broj istraživanja pokazuje kako se ne događaju nikakve značajne promjene u strukturi, dok s druge strane određeni broj dokazuje površinske promjene kao što su; smanjenje mikrotvrdoće, smanjenje omjera kalcija i fosfata s gubitkom organskih komponenti, povećanje poroznosti (zbog gubitka prizmatske strukture) i hrapavosti (izgled poput najetkanosti) (slika 12,13). Varijabilnost dobivenih rezultata u različitim studijama objašnjava se različitim metodologijama istraživanja točnije rezultati između ostalog ovise o vrsti zuba na kojem se provodio pokus, mediju za njegovu pohranu, vremenu izloženosti sredstvu za izbjeljivanje te njegovom sastavu i pH.



Slika 12. Polirana površina neizbjeljene cakline. Preuzeto iz: (30)

Smatra se da su promjene na caklini proporcionalne s vremenom izloženosti i koncentracijom upotrebljenog sredstva. Iz toga proizlazi da nakon primjene nižih koncentracija karbamid peroksida površina cakline ostaje netaknuta i nepromijenjena. Učestalom primjenom visokih koncentracija vodikovog i karbamid peroksida dolazi do površinskih promjena cakline (31).



Slika 13. Površina cakline s nepravilnostima nakon izbjeljivanja. Preuzeto iz: (30)

Smanjenje mikrotvrdoće cakline povezano je s demineralizacijom odnosno s gubitkom mineralnog sadržaja iz vanjske strukture zuba. Efeoglu i suradnici dokazali su da primjenom 10% karbamid peroksida u trajanju od dva tjedna dolazi do gubitka male količine fosfora i kalcija (demineralizacije) u 50 mikrometara cakline (32). Također, neka su mjerenja pokazala kako izlaganje zubne strukture karbamidovom peroksidu kroz 6 sati izaziva prosječni gubitak kalcija od 1 $\mu\text{g}/\text{mm}^2$. Međutim, izlaganje zubi dvominutnom djelovanju narančinom ili jabučnom soku te slatkim gaziranim napitcima također uzrokuje jednaki gubitak kalcija. Prema tome taj odnos je zanemariv i ne mora biti klinički značajan (33).

Remineralizacijski učinak sline u usnoj šupljini može prevenirati demineralizacijski učinak izbjeljivanja na caklinu. Osim sline, kao prirodnog pufera utjecaj mogu imati i prisutnost fluorida te amorfnog kalcij fosfata (ACP) za kojeg se općenito smatra da je izravni prekursor u stvaranju hidroksiapatita (kada se izloži djelovanju vode, otpušta dostatne količine kalcijevih i fosfatnih iona da bi se stvorio hidroksiapatit).

Kod različitih gelova za izbjeljivanje pronađene su razlike u pH; stoga se promjena morfološke površine i smanjenje mikrotvrdoće u nekom stupnju pripisivala kiselinskom sastavu agensa. Međutim, defekti koji nastaju poslije vitalnog izbjeljivanja blaži su nego apikacija 37% ortofosforne kiseline i čini se da ne povećavaju sklonost cakline karijesu (34).

Kao rezultat porasta površinske hrapavosti, moguće je da zubi budu više podložni ekstrinzičnim diskoloracijama poslije izbjeljivanja (2).

Nijedna klinička studija u dostupnoj literaturi nije zabilježila makroskopska odnosno klinički vidljiva oštećenja nastala uslijed vitalnog izbjeljivanja zubi. Brojna *in vitro* istraživanja dokazala su da izbjeljivanje može utjecati na površinu cakline, međutim nedostaju dokazi da su ona klinički relevantna.

3.3.2. Utjecaj na dentin

Nakon primjene sredstava za izbjeljivanje na bazi vodikovog i karbamid peroksida, također kao i kod cakline, zabilježena je promjena površinske morfologije (demineralizacija) i smanjenje mikrotvrdoće.

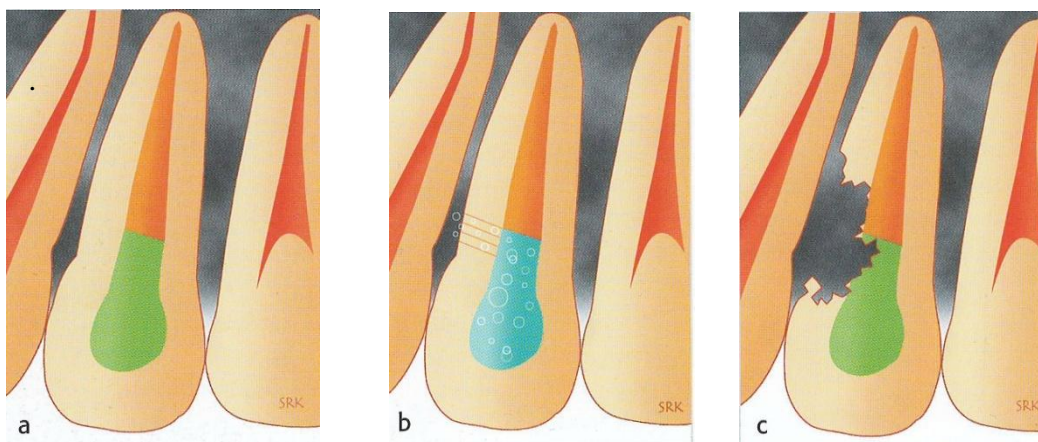
Direktnom aplikacijom 10% karbamid peroksida na dentin, *in vitro* istraživanja pokazala su smanjenje mikrotvrdoće i smanjenje modula elastičnosti. Iako mala molekulska težina vodikovog peroksida i njegovih nusprodukata dozvoljava difuziju kroz caklinu i dentin, aplikacijom 10% karbamid peroksid na caklinu intaktnog zuba ne dolazi do utjecaja na mehaničke osobitosti dentina.

Uz to, *in vitro* je utvrđeno da izravnom i produljenom primjenom proizvoda za izbjeljivanje na dentin dolazi do smanjene rezistencije na frakturu. Unatoč tome, remineralizacijski potencijal sline smanjuje sve negativne posljedice sredstva za izbjeljivanje te ih tako čini kratkotrajnima (35).

Nakon izbjeljivanja zubi treba pripaziti na vezu između ispuna i dentina. Naime, zaostati kisik, koji nastaje razgradnjom vodikovog peroksida, na površini zuba inhibira polimerizaciju kompozitne smole. Smanjenje čvrstoće spoja je reverzibilno; stabilizira se nakon 24 sata i nestaje nakon jednog tjedna. Dva tjedna nakon izbjeljivanja preporuča se izbjegavanje bilo kakvog adhezivnog postupka (36).

3.3.3. Cervikalna resorpcija korijena

Kod interne primjene većih koncentracija vodikovog peroksida može doći do vanjske resorpcije korijena. Iako točan način nastanka oštećenja još nije u potpunosti razjašnjen, smatra se da nadražujuća kemikalija tj. vodikov peroksid difundira kroz dentinske tubule putem kojih dolazi do cerviksnog dijela parodontnog ligamenta gdje uzrokuje staničnu nekrozu, upalnu resorpciju cementa i trajno oštećenje zuba (37).

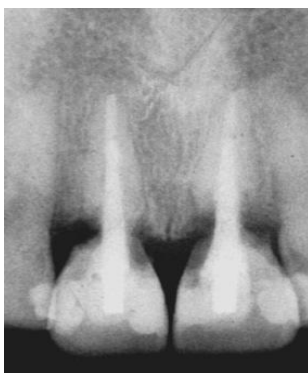

Slika 14. Mehanizam nastanka cervikalne resorpcije korijena. Preuzeto iz: (7)

Patološki resorpcijski proces karakterizira ireverzibilan gubitak tvrdih zubnih tkiva. Cervikalna resorpcija korijena zuba specifičan je oblik upalno posredovane vanjske resorpcije koja uključuje područje caklinsko-cementne granice. Vanjska resorpcija korijena uzrokovana je djelovanjem dentinoklasta, odnosno cementoklasta. Za nastanak procesa vanjske resorpcije potrebno je stalno podraživanje cementoklasta triger faktorima (upala, nektorični debis) koji djeluju kemotaksijski na makrofage i ostale upalne stanice te tako pokreću imunološki odgovor što rezultira početkom patoloških zbivanja na korijenu zuba (slika 14). Etiološki se može pojaviti nakon ozljede površine korijena zuba u blizini epitelnog gingivnog pričvrstka odnosno u ovom slučaju nakon primjene kemijskih sredstava (preparata za unutarnje izbjeljivanje). Klinički, cervikalna resorpcija najčešće je bezbolna i prolazi nezapaženo od strane pacijenta. U kasnijim stadijima resorpciju koronarnog dentina i cakline karakterizira klinički ružičasta boja zubne krune. Većinom se otkriva slučajno, tijekom rutinskog rendgenskog (slika 15) ili kliničkog pregleda (38).

Smatra se da vanjska resorpcija korijena nastaje kombinacijom visoke koncentracije vodikovog peroksida i zagrijavanja (termo-katalitički postupak). *In vitro* studije koje su se provodile na ekstrahiranim zubima, dokazale su da vodikov peroksid smješten u pulpnu komoricu prodire u dentin, a njegova penetracija postaje veća uz prisustvo topline te kod zubi s cervikalnim defektima cementa (39). Također, smatra se da peroksid difuzijom kroz dentinske tubuluse ujedno i denaturira dentin koji tada imunološki sustav prepoznaje kao stranu tvar i napada.

Zaključno, vodikov peroksid povećava propusnost dentina i to može pojačati učinke vodikovog peroksida nakon ponovljenih izloženosti (40).



Slika 15. Resorpcija korijena nakon izbjeljivanja zubi 11 i 21. Preuzeto iz: (2)

Cerviksnu resorpciju, kao neugodnu komplikaciju izbjeljivanja avitalnih zubi, lako možemo spriječiti postavljanjem podloge od stakloionomernog, cinkfosfatnog cementa ili kompozitnog materijala na dno kaviteta u razini vanjskog epitelnog pričvrtska. Intrakoronarno izbjeljivanje zahtjeva zdravo parodontno tkivo i dobro zabrtvljeni ulaz u korijenski kanal u razini caklinsko-cementnog spojišta kako ne bi došlo do resorpcije zubnih vratova. Agresivne kemikalije i postupke trebalo bi izbjegavati jer su istraživanja pokazala da 30%-tni vodikov peroksid nije neophodan za postizanje prihvatljivog ishoda liječenja (2).

3.4. Utjecaj na ispune i restoracije

Kod amalgamskih ispuna zabilježeno je povećano otpuštanje žive iz dentalnih amalgama izloženih djelovanju karbamid peroksida kroz dulje vrijeme. Količina otpuštene žive varira ovisno o vrsti amalgama i sredstva za izbjeljivanje. To se može dobro vidjeti prilikom "night-guard" tehnike izbjeljivanja budući da tamni mrvičasti sloj na udlaži zaostaje točno na onim zubima koji imaju amalgamski ispun, a ispuni postaju svjetliji (18).

Kod staklenih ionomera i drugih cemenata za vrijeme i nakon izbjeljivanja zabilježena je povećana topljivost.

Keramika i ostale keramičke restoracije kao i zlato, generalno ne pokazuju nikakve promjene nastale za vrijeme izbjeljivanja (41).

Kod kompozitnih ispuna površinska mikrotvrdoća, izgled, struktura te boja ostaje gotovo nedirnuta i nenarušena nakon izbjeljivanja. Ipak, jedno od mogućih pogrešaka je izrada kompozitnog ispuna neposredno nakon provedenog postupka izbjeljivanja. Ono reverzibilno slabi vezu adhezijskog sustava za dentin i caklinu. Uzrok te slabije veze je prisutnost rezidualnog kisika, nastalog raspadom vodikovog peroksida, koji inhibira polimerizaciju kompozita. Upravo iz tog razloga s izradom ispuna trebalo bi pričekati do 2 tjedna. Topikalnom primjenom fluorida, adhezijskih sustava na bazi acetona ili alkohola ili uklanjanjem površinskog sloja cakline možemo poništiti taj učinak inhibicije i odmah izraditi ispun. U svrhu neutralizacije ostataka oksidirajućeg sredstva mogu se rabiti i katalaza ili 10%-tni Na-askorbat(36).

3.5. Genotoksični i citotoksični učinak preparata za izbjeljivanje

Genotoksičnost je sposobnost neke tvari da ošteti molekulu DNA pri čemu nastaju mutacije. Sam vodikov peroksid ne oštećuje DNA, međutim kontaktom s metalnim ionima u stanici (željezom i bakrom) ulazi u kemijsku reakciju te daje slobodne radikale kisika: superoksidni anion, hidroksilni radikal i perhidroksilni radikal (42). Slobodni radikali su ti koji mogu oštetiti mnoge stanične tvorbe i makromolekule, uključujući i DNA. Slobodni radikali kisika sudjeluju u patogenezi tumora, razvoju kroničnih degenerativnih bolesti te procesima starenja na način da kemijski mijenjaju dušične baze u DNA. Promjena dovodi do pucanja vodikovih veza između baza ili do krivog sparivanja baza te lomova jednog ili oba lanca DNA. Kako bi se spriječile štetne posljedice takvih oštećenja, stanica ima razne mehanizme popravka.

Slobodni radikali nastaju svakodnevno u organizmu u mnogim metaboličkim procesima, kao što je oksidativna fosforilacija. Žive stanice i tkiva zaštićeni su od mogućeg oštećenja "fizioloških koncentracija" slobodnih radikala. Jedan od mehanizama zaštite je vezanje slobodnih radikala na ligandne molekule kao što su antioksidansi. U takve prirodne antioksidanse ubrajamo: vitamin K, A, C, E, koenzim Q, tiolne molekule (cistein, cistamin, metionin, glutation), ubikinon i glukozu. Drugi način eliminacije slobodnih radikala iz organizma enzimske su reakcije u kojima se oni pretvaraju u manje toksične ili netoksične molekule. Enzimi koji sudjeluju u tim reakcijama su: superoksid-dismutaza koja pretvara superoksidni anion u vodikov peroksid te katalaza koja pretvara vodikov peroksid u vodu i kisik.

Ovi prirodni mehanizmi zaštite iznimno su učinkoviti pri fiziološkim količinama slobodnih radikala u organizmu. Svaka veća koncentracija endogenih ili egzogenih slobodnih radikala predstavlja potencijalnu opasnost za organizam, pojavnost oksidacijskog stresa, povećava mogućnost nastanka oštećenja DNA, a time i mogućnost nastanka mutacija u stanicama.

Dosadašnja istraživanja genotoksičnosti vodikova peroksida rađena su u *in vitro* uvjetima na kulturama stanica i *in vivo* na animalnim modelima. Genotoksičnost vodikova peroksida dokazana je u kulturama bakterijskih stanica i u kulturama nekih eukariotskih stanica (43). Međutim, dodatkom katalaze spriječen je genotoksični učinak u staničnoj kulturi. Genotoksično je djelovanje vodikova peroksida *in vivo* dvojbeno – brojne studije pokazale su da on nema genotoksično, karcinogeno niti promotorsko djelovanje (44) dok je u nekoliko studija (nakon dugotrajne oralne ingestije) zabilježena povećana incidencija duodenalne hiperplazije i njezina zloćudna preobrazba (45). Razlike u rezultatima *in vivo* i *in vitro* istraživanja objašnjavaju se različitim uvjetima kojima su eksperimentalne stanice bile izložene. Naime, stanice *in vitro* dolaze u direktan kontakt s visokim koncentracijama vodikovog peroksida, a uz to im nedostaju zaštitni mehanizmi (katalaza i antioksidansi). DNA bakterijske stanice smještena u citoplazmi puno je podložnija oštećenju slobodnim radikalima nego eukariotska DNA koja je zaštićena jezgrinom membranom, a posjeduje i učinkovite mehanizme popravka. Nadalje, stanice *in vivo* ne dolaze u direktan kontakt s toliko visokim koncentracijama vodikova peroksida, a imaju i veću aktivnost enzima koji neutraliziraju slobodne radikale. Zbog svega navedenog stanice su, u svojem prirodnom, *in vivo* okruženju, puno sposobnije oduprijeti se genotoksičnom učinku slobodnih radikala nego one u kulturi.

Budući da je incidencija karcinoma lokaliziranog na gingivi u općoj populaciji manja od 1:100.000, Munro i sur. smatraju da bi se eventualni karcinogeni učinak preparata za izbjeljivanje očitovao kao zamjetno povećanje incidencije karcinoma u posljednjem desetljeću, uzevši u obzir da je u to vrijeme višestruko porasla njihova primjena. Takav porast incidencije nije zapažen, a do danas ne postoje klinički izvještaji koji bi povezali pojavljivanje karcinoma usne šupljine s primjenom sredstava za izbjeljivanje (46). Nije dokazan niti promotorski učinak vodikova peroksida na karcinogenezu u pušača i osoba koje konzumiraju veće količine alkohola.

Dosadašnja malobrojna klinička istraživanja nisu pokazala genotoksični, odnosno karcinogeni učinak vodikova peroksida iz preparata za izbjeljivanje. U vezi s dostupnim podacima o genotoksičnosti i karcinogenosti vodikova peroksida International Agency for Research on Cancer (IARC) 1999. donosi sljedeće zaključke:

1. postoje ograničeni dokazi o genotoksičnosti i karcinogenosti dobiveni na eksperimentalnim životinjama;
2. postoje neadekvatni dokazi o genotoksičnosti dobiveni na ljudima.

Sukladno tome, IARC vodikov peroksid klasificira u skupinu 3 – not classifiable as to its carcinogenicity to humans (nemoguće ga je klasificirati prema karcinogenosti za ljude) (47).

3.6. Sistemska toksičnost vodikovog peroksida

Podaci dosadašnjih istraživanja o akutnoj sistemske toksičnosti vodikovog peroksida pokazuju da njegov učinak ovisi o količini i koncentraciji otopine. Visoka primjena karbamid peroksida kod štakora pokazala je izrazitu toksičnost koja se očitovala usporednim i otežanim disanjem, porastom tjelesne temperature te mogućnošću fatalnog ishoda. Simptomi promatrani kod ljudi nakon ingestije vodikovog peroksida uključivala su nadutost, povraćanje, hemoragiju unutar želuca, zatajenje dišnog sustava, konvulzije, neurološka oštećenja i smrt. Međutim, tehnika "power bleaching" koja koristi visoke koncentracije vodikovog peroksida odvija se uz nadzor i pedantnu zaštitu te mali rizik od mogućeg gutanja. Nadalje, izbjeljivanje koje se odvija kod kuće u individualno pripremljenim udlagama koristi količinu vodikovog peroksida u gelu od svega 3,5 mg i zato nema razloga za zabrinutost zbog mogućeg gutanja i štetnog učinka. Toksičnost sredstava za izbjeljivanje stoga se više odnosi na slučajnu ingestiju proizvoda, naprimjer od strane male djece (48).

4. RASPRAVA

Budući da vodikov peroksid ima mogućnost stvaranja slobodnih radikala koji difundiraju kroz tvrda zubna tkiva, javila se zabrinutost vezana uz mogućnost stvaranja negativnih učinaka sredstava za izbjeljivanje u caklini, dentinu, cementu, pulpi te svezivanju adhezijskog sustava. Također, korištenjem vodikovog peroksida unutar usne šupljine postoji mogućnost da se jedan dio njegove koncentracije proguta pa se postavljaju dodatna pitanja vezana uz njegovu toksičnost i kancerogenost. Iz pregleda literature evidentan je nedostatak konsenzusa u mnogim istraživanjima kao i da mnoga područja koja zabrinjavaju nisu još temeljito istražena.

Što se tiče djelovanja vodikovog peroksida na pulpu, poznata je reverzibilna klinička nuspojava preosjetljivosti. Iako postoje istraživanja koja pokazuju da vodikov peroksid (naročito u kombinaciji s toplinom) može inhibirati enzime pulpe koji su odgovorni za metaboličke procese i na taj način uzrokovati trajna oštećenja pulpe, to se u kliničkim postupcima izbjeljivanja rijetko događa budući da je količina potrebna za to mnogo veća nego što se koristi u svakodnevnoj praksi. Nadalje, iritacije gingive također su reverzibilne i česte, ali preporuča se izbjegavanje proizvoda koji sadrže vodikov peroksid kod pacijenata s oštećenim i/ili bolesnim mekim tkivom. Sredstva za izbjeljivanje vrše neke promjene na tvrdim zubnim tkivima, ali je i dalje ne sigurno koliko su one zapravo klinički značajne.

U svakom slučaju, kratkoročni učinci na tvrda zubna tkiva i pulpu čini se da su reverzibilni, no i dalje preostaju pitanja kakve su posljedice i utjecaji čestih i dugoročnih upotreba sredstava. Pritom, utjecaj vodikovog peroksida na obrambeni sustav antioksidansa ljudske oralne sluznice još nije u potpunosti razriješen.

Usprkos svemu tome, znamo da je primjena vodikovog peroksida u terapiji izbjeljivanja zubi opravdana pod kontroliranim i regularnim nadzorom. Prijedlog je da se terapija izbjeljivanjem provodi kod pacijenata kod kojih je ona profesionalno opravdana te koji su upoznati sa svim prednostima i manama postupka. Mnogi pacijenti, u žaru da postignu "bijeli osmijeh" kao i "mladenački izgled" u stanju su primjenjivati sredstva za izbjeljivanje duže i češće nego je to u uputama navedeno te time uzrokovati neželjene posljedice. Nuspojave su najčešće prilikom neprikladne aplikacije preparata, kod pretjeranog korištenja ili krivo postavljene indikacije. Pacijenti s velikim i/ili neadekvatnim ispunima, cervikalnim erozijama, infrakcijama cakline ili sličnim stanjima zahtijevaju posebnu pažnju. Pri planiranju terapije treba uzeti dobru anamnezu, napraviti RTG te intraoralni status koji uključuje; procjenu debljine cakline, postojećih recesija, preosjetljivosti zuba te stanje parodonta. Sanacija defekata cakline i neadekvatnih ispuna te tretman fluoridima trebali bi prethoditi postupcima izbjeljivanja radi minimalizacije mogućih nuspojava izbjeljivanja.

Zaključno, kako bi se postigao maksimalni učinak, a nuspojave svele na minimum, sam postupak potrebno je provoditi pod nadzorom stomatologa i poštovati upute proizvođača.

5. ZAKLJUČAK

Dostupna istraživanja napravljena unutar domene bioloških aspekata izbjeljivanja podupiru sigurnost uporabe vodikovog peroksida kao agensa za izbjeljivanje zubi kada je taj postupak nadzire stomatolog.

Važne stvari koje moramo znati prije "upuštanja" u postupak su;

1. Preosjetljivost zubi glavni je štetni učinak vitalnog izbjeljivanja i odražava se kao reverzibilni pulpitis koji prolazi kroz nekoliko dana; ukoliko je izbjeljivanje nadzirano i ne prelazi preko dozvoljenih koncentracija i vremena izloženosti ne postoji potvrda o ireverzibilnom pulpitisu
2. Iritacija gingive također je česta reverzibilna nuspojava, koja se vrlo lako može spriječiti pravilnom zaštitom mekih tkiva
3. Proizvodi za izbjeljivanje ne izazivaju veće promjene na površini i u strukturi cakline i dentina
4. Cervikalna resorpcija korijena moguća je posljedica unutarnjeg izbjeljivanja te je češće opažena kod zubi tretiranih termokatalitičkim postupkom
5. Adhezivni restorativni postupak trebalo bi odgoditi za 2 tjedna nakon izbjeljivanja kako bi prevenirali oslabljenu vezu zuba i materijala
6. Nakon istraživanja provedenih na životinjama ne postoje dokazi koji bi ukazivali na rizik od toksičnosti i kancerogenosti regulatorno praćenih i provedenih postupaka izbjeljivanja provedenih djelovanjem vodikovog peroksida.

6. SAŽETAK

Izbjeljivanje zubi postupak je estetske korekcije boje zuba. Tehnike izbjeljivanja, kao aktivno sredstvo koriste vodikov peroksid. On se može aplicirati direktno ili nastaje u kemijskoj reakciji iz karbamid peroksida ili natrijevog perborata. Mehanizam djelovanja vodikovog peroksida nije u cijelosti razjašnjen, ali smatra se da je za izbjeljivanje odgovoran proces oksidacije u kojem se velike pigmentirane molekule razlažu na manje. Budući da je izbjeljivanje zubi učestao postupak, postoje zabrinutosti vezane uz biološki negativne efekte vodikovog peroksida. Sabrani podaci pokazuju da je izbjeljivanje temeljeno na peroksidu sigurno i djelotvorno ukoliko se provodi ispravno. Najčešće viđene nuspojave su postoperativna preosjetljivost i gingivalne iritacije, koji su obično blage do umjerene i prolazne. Cervikalna resorpcija korijena mogućaje posljedica unutarnjeg izbjeljivanja. Proizvodi za izbjeljivanje ne izazivaju veće promjene na površini i u strukturi cakline i dentina. Također, ne postoje dokazi koji bi uputili na toksični ili kancerogeni rizik vodikovog peroksida ukoliko je postupak pravilno proveden.

Za uspjeh terapije vrlo je bitno utvrditi postojanje indikacija i kontraindikacija, pravilno postaviti dijagnozu i odabrati odgovarajući postupak izbjeljivanja.

7. SUMMARY

THE BIOLOGICAL ASPECTS OF TOOTH WHITENING

Tooth whitening is an esthetic procedure for tooth colour correction. Causes of tooth discoloration can be divided into internal and external. Tooth-bleaching techniques are based on hydrogen peroxide as an active agent. It is applied directly, or produced in a chemical reaction from sodium perborate or carbamide peroxide. Although the action mechanism of hydrogen peroxide is not fully understood, it is considered to be an oxidation reaction, where the pigmented molecules are broken down into the smaller compounds which diffuse out of the tooth. Since the tooth whitening is a common procedure, there are concerns about the biologic adverse effects of hydrogen peroxide. The accumulated data demonstrates that, when used properly, peroxide - based tooth whitening is safe and effective. The most commonly seen side effects are tooth sensitivity and gingival irritation, which are usually mild to moderate and transient. Cervical root resorption is a possible consequence of internal bleaching. Bleaching products do not cause major alterations of enamel and dentin structures or their surfaces. Also, there is no evidence of a toxic and cancerogenic risk to humans from hydrogen peroxide if used at exposure levels associated with tooth bleaching. For a successful therapy, it is essential to define indications and contraindications, to correctly set the diagnosis and to select the most suitable technique for teeth whitening.

8. LITERATURA

1. Sulieman M. An overview of tooth discoloration: extrinsic, intrinsic and internalized stains. *Dent Update*. 2005;32:463-8.
2. Dahl JE, Pallesen U. Tooth bleaching-a critical review of the biological aspects. *Crit Rev Oral Biol Med*. 2003;14:292-304.
3. Knezović Zlatarić D. *Osnove estetike u dentalnoj medicini*. Zagreb: Hrvatska komora dentalne medicine; 2013.
4. Greenwall L. *Bleaching techniques in restorative dentistry: An illustrated guide*. London: Martin Dunitz Ltd; 2001.
5. Nathoo SA. The chemistry and mechanisms of extrinsic and intrinsic discoloration. *J Am Dent Assoc*. 1997;128:6-10.
6. Watts A, Addy M. Tooth discoloration and staining: a review of the literature. *Br Dent J*. 2001;190:309-16.
7. Kwon S, Ko S, Greenwall L. *Tooth whitening in esthetic dentistry: Principles and techniques*. London: Quintessence Publishing Co; 2009.
8. Gerlach RW. Vital bleaching with whitening strip: Summary of Clinical Research on Effectiveness and Tolerability. *I Contemp Dent Pract*. 2001;(2)3:001-16.
9. Lee GP, Lee MY, Lum SOY, Poh RSC, Lim KC. Extraradicular diffusion of hydrogen peroxide and pH changes associated with intracoronal bleaching of discoloured teeth using different bleaching agents. *Int Endod J*. 2004;37:500-6.

10. Lim MY, Lum SOY, Poh RSC, Lee GP, Lim KC. An in vitro comparison of the bleaching efficacy of 35 % carbamide peroxide with established intracoronal bleaching agents. *Int Endod J.* 2004;37:483-8.
11. Walton RE, Torabinejad M. *Endodontics: principles and practice.* Philadelphia: Saunders; 2002.
12. Attin TP, Paque F, Ajam F, Lennon AM. Review of the current status of tooth whitening with the walking bleach technique. *Int Endod J.* 2003;36:313-29.
13. Frysh H, Baker FL, Wagner MJ. Patients perception of effectiveness of 3 vital tooth bleaching systems. *J Dent Res.* 1991;70:570.
14. Taher NM. The Effect of Bleaching Agents on the Surface hardness of Tooth Colored Restorative Materials. *I Contemp Dent Pract.* 2005; 2(6):18-26.
15. Joiner A. Tooth colour: a review of the literature. *J Dent.* 2004;32:3-12.
16. Fearon J. Tooth whitening: concepts and controversies. *International dentistry SA.* 2007; 11(2): 24-38.
17. Marshall K, Berry TG, Woolum J. Tooth whitening: current status. *Compend Contin Educ Dent.* 2010;31(7):486-95.
18. Swift EJ. Restorative consideration with vital tooth bleaching. *J Am Dent Assoc;* 1997; 128:60-4.
19. Burrell KH. ADA supports vital tooth bleaching-but look for the seal. *J Am Dent Assoc.* 1997; 128:2-5.
20. Auschill TM, Hellweg E, Schmidale S, Sculean A, Arweiler NB. Efficacy, side-effects and patients' acceptance of different bleaching techniques (OTC, in-office, at-home). *Oper Dent.* 30:156-63.

21. Heymann HO. Bleaching of Vital Teeth. *Quintessence Int.*1997;28:420-7.
22. Haywood VB. Nightguard vital bleaching: current concepts and research. *J Am Dent Assoc.*1997;128:19-25.
23. Baratieri LN, Ritter AV, Monteiro S, de Andrada MAC, Vieira LCC. Nonvital tooth bleaching: guidelines for the clinician. *Quintessence Int.* 1995;26:597-608.
24. Haywood VB. History, safety, and effectiveness of current bleaching techniques and applications of the nightguard vital bleaching technique. *Quintessence Int.* 1992;23:471–88.
25. Nathanson D. Vital tooth bleaching: sensitivity and pulpal considerations. *J Am Dent Assoc.* 1997; 128:41-4.
26. Gokay O, Yilmaz F, Akin S, Tuncbilek M, Ertan R. Penetration of the pulp chamber by bleaching agents in teeth restored with various restorative materials. *J Endod* 2000; 26: 92-4.
27. Leonard RH, Haywood VB, Phillips C. Risk factors for developing tooth sensitivity and gingival irritation associated with nightguard vital bleaching. *Quintessence Int* 1997; 28:527-34.
28. Tam L .Clinical trial of three 10% carbamide peroxide bleaching products. *J Can Dent Assoc* 1999;65:201-5.
29. Marshall K, Berry TG, Woolum J. Tooth Whitening: Current Status. *Compendium.* 2010; 31(7):486-95.
30. Klarić E, Marcius M, Ristić M, Sever I, Prskalo K, Tarle Z. Surface changes of enamel and dentin after two different bleaching procedures. *Acta Clin Croat* 2013;52:419-28.

31. Attin T, Vollmer D, Wiegand A, Attin R, Betke H. Subsurface microhardness of enamel and dentin after different external bleaching procedures. *Am J Dent.* 2005;18:8-12.
32. Efeoglu N, Wood D, Efeoglu C. Microcomputerised tomography evaluation of 10% carbamide peroxide applied to enamel. *J Dent.* 2005;33(7):561-7.
33. Grobler SR, Senekal PJC, Laubscher JA. In vitro demineralization of enamel by orange juice, apple juice, Pepsi Cola and Diet Pepsi Cola. *Clin Prev Dent* 1990; 12: 5-9.
34. Ernst CP, Marroquin BB, Willershausen- Zonnchen B. Effects of hydrogen peroxide-containing bleaching agents on the morphology of human enamel. *Quintessence Int* 1996; 27: 53-6.
35. Tam LE, Abdool R, El-Badrawy W. Flexural strength and modulus properties of carbamide peroxide-treated bovine dentin. *J Esthet Restor Dent.* 2005; 17(6):359-67.
36. Garcia EJ, Mena-Serrano A, de Andrade AM, Reis A, Grande RH, Loguercio AD. Immediate bonding to bleached enamel treated with 10% sodium ascorbate gel: a case report with one-year follow-up. *Eur J Esthet Dent.* 2012;(2):154-62.
37. Madison S, Walton R. Cervical root resorption following bleaching of endodontically treated teeth. *J Endod.* 1990; 16 (12): 570-4.
38. Fuss Z, Tsesisl, Lin S. Root resorption-diagnosis, classification and treatment choices based on stimulation factors. *Dent Traumatol.* 2003; 19: 175-82.
39. Rotstein I, Torek Y, Lewinstein. Effect of bleaching time and temperature on the radicular penetration of hydrogen peroxide. *Endod Dent Traumatol.*

- 1991;7:196-8.
40. Lado EA, Stanley HR, Weisman MI . Cervical resorption in bleached teeth. *Oral Surg Oral Med Oral Pathol* 1983;55:78-80.
 41. Yu H, Li Q, Hussain M, Wang Y. Effects of bleaching gels on the surface microhardness of tooth-colored restorative materials in situ. *J Dent.* 2008;36(4):261-7.
 42. Waris G, Haseeb A. Reactive oxygen species: role in the development of cancer and various chronic conditions. *J Carcinogen.* 2006;5:14-21.
 43. Li Y, Noblitt T, Zhang A, Origel A, Kafrawy A, Stookey G. Effect of long-term exposure to a tooth whitener. *J Dent Res.* 1993;72:248.
 44. Regnier JF, Clare C, de Gerlache J, Malinverno G, Mayr W, Weiner ML, Trochimowicz H. Ex vivo and in vitro unscheduled DNA synthesis (UDS) assays in rat liver with hydrogen peroxide. *Mutat Res.* 1997; 379:168-9.
 45. Ito A, Naito M, Naito Y, Watanabe H. Induction and characterization of gastro-duodenal lesions in mice given continuous oral administration of hydrogen peroxide. *GANN.* 1982;73:315-22.
 46. Munro IC, Williams GM, Heymann HO, Kroes R. Tooth whitening products and the risk of oral cancer. *Food Chem Tox.* 2006;44:301-15.
 47. International Agency on Research on Cancer (IARC). Monographs on the evaluation of carcinogenic risks to humans. Re-evaluation of some organic chemicals, hydrazine and hydrogen peroxide. 1999;71.
 48. Li Y. Biological properties of peroxide- containing tooth whiteners. *Food Chem Toxicol* 1996; 34: 887-904.

9. ŽIVOTOPIS

Josipa Vukelja rođena je 6.1.1992. godine u Zagrebu. Nakon završene Osnovne škole Bogumila Tonija u Samoboru, 2006. godine upisuje V. gimnaziju u Zagrebu. U akademskoj godini 2010./2011. upisuje Stomatološki fakultet u Zagrebu na kojem je zadnji semestar odslušala 2016. godine. Tijekom studija bila je članica Studentskog zbora i Fakultetskog vijeća.

2014. godine u sklopu EVP programa Europske Dentalne Studentske Udruge (EDSA) posjetila je Academisch Centrum Tandheelkunde Amsterdam (ACTA) u Amsterdamu.