

Osteo-odonto - kerato protese

Prtenjača, Luka

Master's thesis / Diplomski rad

2022

Degree Grantor / Ustanova koja je dodijelila akademski / stručni stupanj: **University of Zagreb, School of Dental Medicine / Sveučilište u Zagrebu, Stomatološki fakultet**

Permanent link / Trajna poveznica: <https://um.nsk.hr/um:nbn:hr:127:349547>

Rights / Prava: [Attribution-NonCommercial 4.0 International](#)/[Imenovanje-Nekomercijalno 4.0 međunarodna](#)

Download date / Datum preuzimanja: **2024-07-12**



Repository / Repozitorij:

[University of Zagreb School of Dental Medicine Repository](#)





Sveučilište u Zagrebu

Stomatološki fakultet

Luka Prtenjača

OSTEO-ODONTO-KERATO PROTESE

DIPLOMSKI RAD

Zagreb, 2022. godina

Rad je ostvaren na Stomatološkom fakultetu Sveučilišta u Zagrebu, Katedra za oftalmologiju

Mentor rada: prof. dr. sc. Renata Iveković, Katedra za oftalmologiju, Stomatološki fakultet Sveučilišta u Zagrebu

Lektor hrvatskog jezika: Ivanka Zdrilić, mag. educ. philol. croat.

Lektor engleskog jezika: Marija Pavlin, mag. educ. philol. eng.

Sastav Povjerenstva za obranu diplomskog rada:

1. _____

2. _____

3. _____

Datum obrane rada: _____

Rad sadrži:

42 stranice

8 slika

1 CD

Rad je vlastito autorsko djelo koje je u potpunosti samostalno napisano uz naznaku izvora drugih autora i dokumenata korištenih u radu. Osim ako nije drugačije navedeno, sve ilustracije (tablice, slike i drugo) u radu su izvorni doprinos autora diplomskog rada. Autor je odgovoran za pribavljanje dopuštenja za korištenje ilustracija koje nisu njegov izvorni doprinos, kao i za sve eventualne posljedice koje mogu nastati zbog nedopuštenog preuzimanja ilustracija odnosno propusta u navođenju njihovog podrijetla.

Zahvala

Hvala mojoj mentorici, prof. dr. sc. Renati Iveković na susretljivosti, strpljivosti i posebnoj literaturi za posebnu temu. Hvala mojoj obitelji na ljubavi i podršci, a posebno mojoj sestri Ani. Hvala svim prijateljima i kolegama na godinama druženja, na pomoći i prihvaćanju, osobito dr. Mariji Lulić i dr. Krešimiru Žižeku.

OSTEO-ODONTO-KERATO PROTESE

Sažetak

Osteo-odonto-keratoproteza vrsta je keratoproteze, tj. nadomjestka koji zamjenjuje rožnicu kada keratoplastika i transplantacija stanica ruba rožnice nisu moguće. Koristi se kod najtežih oblika disfunkcije očne površine, kada su drugi postupci završili neuspjehom ili nisu mogućí. Kiruršku tehniku postupkaprvi je izveo i publicirao Strampelli, usavršio Falcinelli, a standardizirana je Rimsko-Bečkim protokolom. Za postupak je potrebna suradnja oftalmološkog i oralnog kirurga, jer se njime sjedinjuju tkiva usne šupljine s tkivima površine oka. Prije operacije vrši se oftalmološka, stomatološka i psihološka provjera i priprema pacijenta. Operacija je složena i sastoji se od više faza. Postupak započinje pripremom površine oka za primanje osteo-dentalne lamine izrađene iz zuba. Tkiva površine oka obrade se i prekriju režnjem sluznice, obično sluznice obraza. Pogodan jednokorjenski zub ekstrahira se zajedno s okolnom kosti i obradi u oblik pločice s otvorom za optički cilindar. Ta osteo-dentalna lamina implantira se u supkutani džepić gdje se obavlja vezivnim tkivom idućih nekoliko mjeseci. U drugoj fazi osteo-dentalna lamina implantira se na prednju površinu bulbusa i pokrije mukoznim režnjem. Za dugotrajnost presatka potrebne su doživotna briga i redovite liječničke kontrole. Pacijent može postići zadovoljavajuću ili odličnu vidnu oštrinu, sa smanjenim vidnim poljem. Najčešće komplikacije su krvarenje, nuspojave sluznice, glaukom, resorpcija osteo-dentalne lamine i odvajanje mrežnice.

Ključne riječi: osteo-odonto-keratoproteza, keratoproteza, zub, rožnica

OSTEO-ODONTO-KERATOPROSTHESES

Summary

Osteo-odonto-keratoprosthesis is a type of keratoprosthesis, i.e. prosthesis that replaces the cornea when neither the keratoplasty nor the transplantation of corneal limbus cells are possible. It is used in the most severe forms of ocular surface dysfunction, when other procedures have failed or are impossible. The surgical technique of the procedure had been for the first time performed and published by Strampelli, and afterwards improved by Falcinelli and standardized by the Rome-Vienna Protocol. The procedure requires a cooperation of an ophthalmic and an oral surgeon, as it involves the joining of oral and ocular surface tissues. Prior to the surgery, ophthalmological, dental and psychological assessment and preparation of a patient are done. The operation is complex and consists of several stages. It starts by preparing the ocular surface to receive an osteo-dental lamina made from the tooth. The tissues of the ocular surface are prepared and covered with a mucosal flap, usually the buccal mucosa. A suitable single-rooted tooth is extracted along with the surrounding bone and shaped in the form of a lamina with an opening for the optical cylinder. This osteo-dental lamina is implanted in a subcutaneous pocket where it will be enveloped by connective tissue within a few months. In the second stage, an osteo-dental lamina is implanted on the anterior surface of the bulbus and covered with a mucous flap. Transplant survival requires lifelong care and regular medical check-ups. The patient can achieve a satisfactory or excellent visual acuity, with a reduced visual field. The most common complications are bleeding, mucosal complications, glaucoma, resorption of the osteo-dental lamina and retinal detachment.

Keywords: osteo-odonto-kerathoprosthesis, keratoprosthesis, tooth, cornea

SADRŽAJ

1. UVOD.....	1
1.1 Svrha rada.....	2
2. OSTEODONTO-KERATOPROTEZA.....	3
2.1. Anatomija i histologija očnih tkiva povezanih s OOKP.....	4
2.2. Anatomija i histologija zuba u alveoli.....	10
2.3. Anatomija i histologija oralne sluznice.....	12
2.4. Osobitosti histoloških nalaza pacijenata s OOKP.....	12
2.5. Povijest i rani razvoj operacije osteo-odonto-keratoproteze po Strampelliju.....	13
2.6. Kirurška tehnika osteo-odonto-keratoproteze.....	14
2.7. Modificirana operacija OOKP.....	16
2.7.1. Indikacije i izbor pacijenata za MOOKP.....	17
2.7.2. Kontraindikacije za MOOKP.....	18
2.7.3. Oftalmološki preoperativni pregled.....	19
2.7.4. Stomatološki preoperativni pregled.....	19
2.7.5. Psihološka procjena pacijenta.....	21
2.7.6. Kirurška tehnika MOOKP.....	21
2.7.7. Anesteziološke osobitosti MOOKP.....	24
2.8. Poslijeoperativno praćenje i ishodi.....	25
2.8.1. Neposredne poslijeoperativne preporuke.....	25
2.8.2. Dugoročno praćenje.....	25
2.8.3. Ishodi i vid pacijenta.....	26
2.9. Komplikacije.....	28
3. RASPRAVA.....	30
4. ZAKLJUČAK.....	33
5. LITERATURA.....	35
6. ŽIVOTOPIS.....	41

Popis skraćenica:

CT (engl. Computed tomography) –Kompjuterizirana tomografija

CBCT (engl. Cone beam computed tomography) -*Cone beam* kompjuterizirana tomografija

EGF (engl. Epidermal growth factor)- Epidermalni faktor rasta

Er:YAG (engl. Erbium-doped yttrium aluminium garnet laser) – Erbijem zasićeni itrij-aluminij-granat laser

eTAC (engl. early Transient amplifying cells) – Rane progenitorne stanice

HLA (engl. Human leukocyte antigen)- Kompleks gena tkivne podudarnosti

Kpro (engl. Keratoprosthesis) – Keratoproteza

LESC (engl. Limbal epithelial stem cells) – Matične stanice ruba rožnice

LFU (engl. Lacrimal function unit) – Suzna funkcijska jedinica

MOOKP (engl. Modified osteo-odonto-keratoprosthesis) – Modificirana osteo-odonto-keratoproteza

OOKP (tal. Osteo-odonto-cheratoprotesi, engl. Osteo-odonto-keratoprosthesis) – Osteo-odonto-keratoproteza

PMMA (engl. polymethyl methacrylate) - Polimetilmetakrilat

SJS (engl. Stevens–Johnson syndrome) -Stevens-Johnsonov sindrom

TAC (engl. Transient amplifying cells) - Progenitorne stanice

TEN (engl. Toxic epidermal necrolysis) - Toksična epidermalna nekroliza

TGF – β (eng. transforming growth factor – β) – transformirajući faktor rasta – β

VEP (engl. Visual evoked potentials)- Vidno evocirani potencijali

Osteo-odonto-keratoproteza (OOKP) (grč. ostéon-kost, odoús-zub, kérias-rog, prósthesis-dodatak) oblik je keratoproteze (Kpro) koji se koristi za liječenje najtežih oblika bolesti rožnice. Srž zahvata, usprkos unaprjeđenjima i promjenama ostala je ista: autograft kosti sa zubom čini osteo-dentalnu laminu koja se ekstrahira iz pacijentove čeljusti, oblikuje, u zubu se probuši otvor tj. ležište za optički cilindar od polimetilmetakrilata (PMMA) koji se veže za dentin i potom se cijela lamina implantira u oko i služi kao okvir optičkom cilindru koji pacijentu omogućuje vid. Talijanski oftalmolog Benedetto Strampelli prvi je opisao kiruršku tehniku OOKP 1963. godine (1).

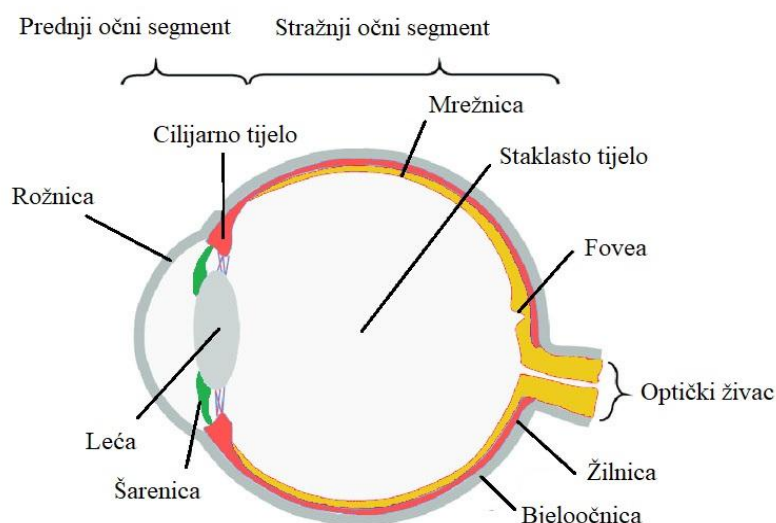
Ovaj komplicirani zahvat je od 1963. godine do danas doživio mnogobrojna unaprjeđenja u tehnici i izvodi se tek na dvadesetak oftalmoloških klinika na svijetu. Odvija se u više etapa i zahtijeva blisku suradnju oftalmologa i oralnog ili maksilofacijalnog kirurga u presatku osteo-dentalne lamine i mukoznog reznja. Unatoč svojoj zahtjevnost, i danas se koristi u slučaju kompromitirane očne površine, kada transplantacija rožnice nije indicirana. Zahvat je indiciran kod stanja i bolesti koje značajno i nepovratno oštećuju rožnicu, npr. Stevens-Johnsonovog sindroma (SJS) i toksične epidermalne nekrolize (TEN), trahoma, kemijskih oštećenja rožnice itd. U stručnoj literaturi i popularno-znanstvenim publikacijama ponekad se može naići na slikovite nazive koji pomalo senzacionalno opisuju bit ove operacije: operacija „zuba u oku“ ili operacija „zub za vid“ (2,3).

1.1 Svrha rada

Svrha ovog preglednog rada opisati je kontekst, povijest, indikacije i kontraindikacije, ograničenja, kirurške tehnike, komplikacije i ishode OOKP kroz prikaz dostupne literature, članaka i udžbenika.

2. OSTEO-ODONTO-KERATOPROTEZA

2.1. Anatomija i histologija očnih tkiva povezanih s OOKP

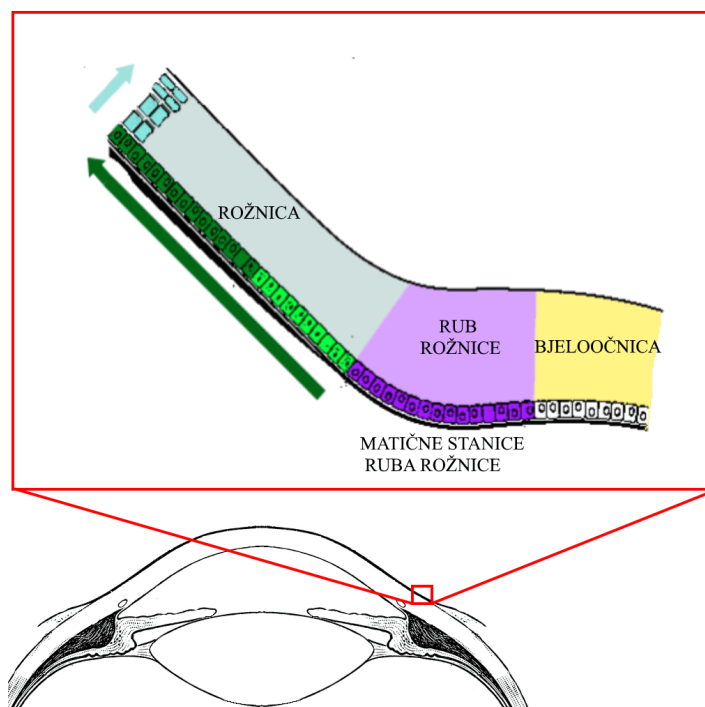


Slika 1. Dijagram poprečnog presjeka oka

Očna površina (Slika 1.) naziv je za tkiva oka koja graniče i dolaze u interakciju s okolišem i anatomski, fiziološki i imunološki štite strukturu oka. Sastoji se od epitela, spojnice vjeđe i bulbosa, ruba rožnice, epitela rožnice i suznog filma. Navedene strukture čine anatomsku površinu oka, ali pridružene strukture oka (vjeđe, trepavice, Meibomove žlijezde i suzni sustav oka) su nezamjenjive u službi zaštite oka i fiziološkoj funkciji očne površine. Očna površina služi održavanju optičkih svojstava rožnice, djeluje kao površina za refrakciju svjetlosti i za projekciju svjetlosti kroz očne medije i štiti strukturu oka od mikroba, traume i toksičnih spojeva. Kada se očna površina kompromitira traumom ili bolesti može doći do ugroze bilo koje od navedenih zaštitnih funkcija što dovodi do raznih oblika patologije rožnice i spojnice, u rasponu od blage abrazije rožnice do sljepoće kod najtežih slučajeva. Matične stanice porijeklom iz limbusa rožnice bitne su za funkciju rožnice i obnavljanje epitela rožnice (4).

Rožnica (lat. cornea) je najanteriorniji dio vanjske očne ovojnice. Izravno se nastavlja na prednji dio bjeloočnice. Zdrava rožnica potpuno je prozirna i avaskularna, prehranjuje se difuzijom iz limbusa i očne vodice. Dobro je inervirana ograncima n. nasociliaris, n. ophtalmicus i n. ciliare breves koji omogućuju refleks treptanja. Histološki, rožnica se sastoji od pet slojeva. Vanjski epitelni sloj rožnice je najpovršinski i sastoji se od tankog višeslojnog pločastog nekeratiniziranog epitela koji broji pet ili šest slojeva stanica i čini otprilike 10% debljine rožnice. Površinske stanice ovog sloja imaju mikrolesice koje su u

odnosu s zaštitnim suznim slojem oka, a bazalne stanice porijeklom iz ruba rožnice mogu brzo proliferirati i tako obnavljati oštećenu očnu površinu. Bowmanova membrana je bazalna membrana vanjskog epitelnog sloja sastavljena od kolagenskih niti koja osnažuje i stabilizira ostale rožnične strukture a ima ulogu i u zaštiti protiv infekcija dubljih slojeva rožnice. Stroma rožnice, nazvana još i substantia propria rožnice je središnji i najdeblji sloj koji čini čak 90 % debljine rožnice. Sastoji se od šezdesetak slojeva svežanja kolagenih niti. Kolagene niti u svežnjevima postavljene su paralelno jedne s drugima, a svežnjevi su postavljeni okomito u odnosu na druge svežnjeve. Između kolagenih niti nalaze se stanični izdanci keratocita i osnovna tvar bogata proteoglikanima. Pravilan raspored kolagenih niti omogućuje optičku prozirnost strome, a osnovna tvar doprinosi čvrstoći. Descemetova bazalna membrana odjeljuje stromu i unutrašnji višeslojni pločasti endotel. Unutrašnji višeslojni pločasti endotel čini unutrašnji sloj rožnice. Natrij/kalij pumpe endotelnih stanica omogućuju hidrataciju strome rožnice i održavanje normalnih refrakcijskih obilježja rožnice (5,6).



Slika 2. Rub rožnice s naznačenim smjerom migracija stanica

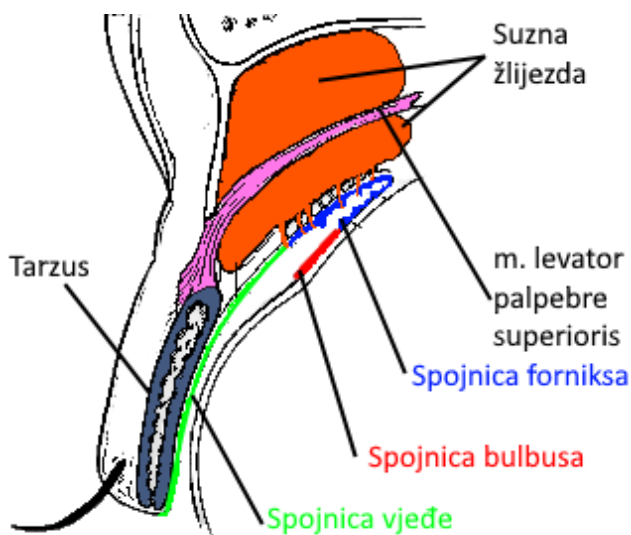
Rub rožnice (lat. limbus corneae) (Slika 2.) okružuje rožnicu i spaja je s bjeloočnicom. Površinski epitel je deblji, ima više slojeva u odnosu na rožnični površinski epitel i prelazi u epitel konjunktive. Stroma prema bjeloočnici postaje vaskularizirana i neorgnizirana, a svežnjevi kolagenskih niti spajaju se s kolagenom bjeloočnice. Kružni Schlemmov kanal u stromi odvodi očnu vodicu iz trabekularne mrežice u male episkleralne vene. Trabekularna

mrežica sastoji se od skupa endotelom obavijenih kanalića i u rubu rožnice zamjenjuje Descametovu membranu i endotel rožnice. Kanalići trabekularne mrežice prodiru u stromu i omogućuju kontinuirano oticanje očne vodice. Iza ruba rožnice nalazi se šarenica (lat. iris) i zrakasto tijelo (lat. corpus ciliare) (5,6).

Matične stanice ruba rožnice (LESC) bitne su za obnovu i popravak epitela rožnice. LECS se nalaze u limbalnoj niši, dobro inerviranoj i vaskulariziranoj strukturi, koja se kliničkim pregledom vidi kao Vogtove palisade. Mitotičkim dijeljenjem matičnih stanica nastaju rane progenitorne stanice (eTAC) koje se pomiču centripetalno i diferenciraju u progenitorne stanice (TAC) Nakon oštećenja rožnice te stanice potiču obnavljanje epitela rožnice i omogućuju popravak rožnice pomičući se prvo centripetalno, potom naprijed prema površini (4,6).

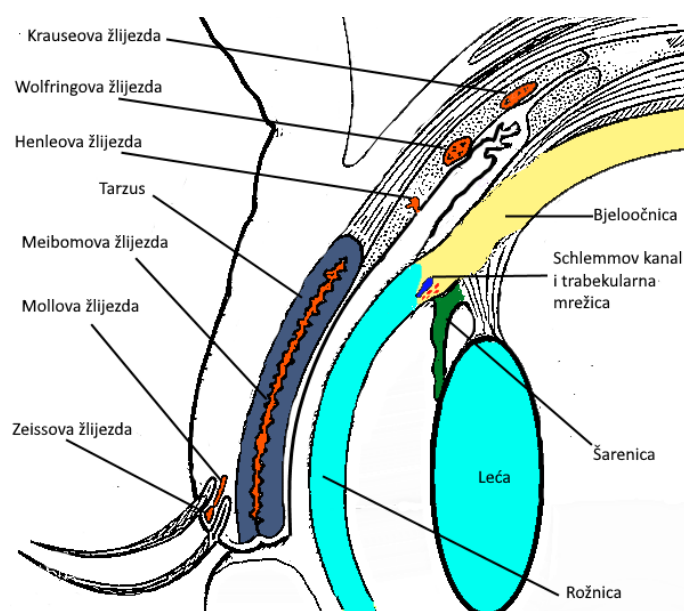
Rub rožnice zdravog oka sprječava prerastanje rožnice konjunktivalnim epitelom. Ako je ta funkcija kompromitirana zbog oštećenja limbusa ili manjka LECS, može doći do konjunktivalizacije i neovaskularizacije rožnice i ozbiljnog poremećaja očne površine (4,7).

Bjeločnica (lat. sclera) je najveći dio vanjske ovojnice oka, prema naprijed se nastavlja u rožnicu, a prema nazad u epineurij orbitalnog dijela vidnog živca. Građena je od gustog vezivnog tkiva s kolagenom tipa I i služi zaštitu nježnijih dijelova oka. Također služi kao hvatište mišićima očne jabučice. Sprijeda je pokrivena konjunktivom. Tenonova čahura odvaja bjeločnicu od masnog tkiva orbite. Između bjeločnice i mrežnice nalazi se suprakoroidalni prostor (5,6).



Slika 3. Spojnica i suzna žlijezda

Spojnica ili konjunktiva (lat. conjunctiva) (Slika 3.) je sluznica koja oblaže prednji dio bjeloočnice sve do rožnice (tunica conjunctiva bulbi) i unutrašnji dio vjeđe (tunica conjunctiva palpebrae). Ta dva dijela konjunktive spajaju se u gorenjem i donjem fornixu konjunktive. Nabori spojnice u fornixima i medijalnom očnom kutu omogućuju pomicanje očne jabučice. Spojnica bulbusa građena je od nekeratiniziranog višeslojnog pločastog epitela s vrčastim stanicama od šest ili više slojeva. Epitel je bazalnom membranom spojen s laminom propriom. U spojnici bulbusa uz apokrine vrčaste stanice mogu se naći i Langerhansove stanice, melanociti i limfociti. Bazalna membrana građena je od kolagena tipa IV, a lamina propria građena je od rahlog vezivnog tkiva i dobro prokrvljena. Spojnica bulbusa labavo je vezana za podležeću Tenonovu kapsulu. Spojnica forniksa spaja konjunktivu bulbusa i vjeđe. Višeslojni pločasti epitel konjunktive forniksa sastoji se od tri sloja stanica: površinskog cilindričnog, srednjeg poligonalnog i dubokog kuboidnog. Između tih slojeva mogu biti umetnute i vrčaste stanice, dendritične stanice i melanociti. Debela lamina propria sastoji se od dva dijela: površinskog limfoidnog dijela bogatog limfocitima T, plazma stanicama i neutrofilima u limfoidnim nodulima, te dubljeg vezivnog dijela s krvnim žilama, živcima i Krauseovim žlijezdama. Medijalno se nalazi plica semilunaris, nabor koji omogućuje pokretljivost očne jabučice, a medijalnije od nje karunkula (lat. caruncula lacrimalis) sa značajkama tkiva spojnice i kožnog tkiva, sadrži dlačice i lojnice. Spojnica vjeđe leži na unutrašnjim površinama vjeđe i proteže se od mukokutane granice na rubu vjeđe sve do forniksa. Dijeli se na spojnicu ruba vjeđe, spojnicu tarzusa i spojnicu orbite. Spojnica ruba vjeđe je pojas tkiva širine 2 mm, od mukokutane granice do subtarzalnog žlijeba, gdje epitel prelazi iz nekeratiniziranog višeslojnog pločastog u kuboidni epitel. Spojnica tarzusa tanka je i glatka zbog čvrste povezanosti s tarzusom, što je bitno zbog bliskog odnosa spojnice i rožnice pri treptanju. Tu se nalaze pomoćne suzne Wolfringove žlijezde i Henleove pseudožlijezde. Spojnica orbite proteže se od stražnjeg ruba tarzusa do forniksa i čini nabore pri otvaranju vjeđe (4,5).



Slika 4. Vjeđa i pomoćne suzne žlijezde

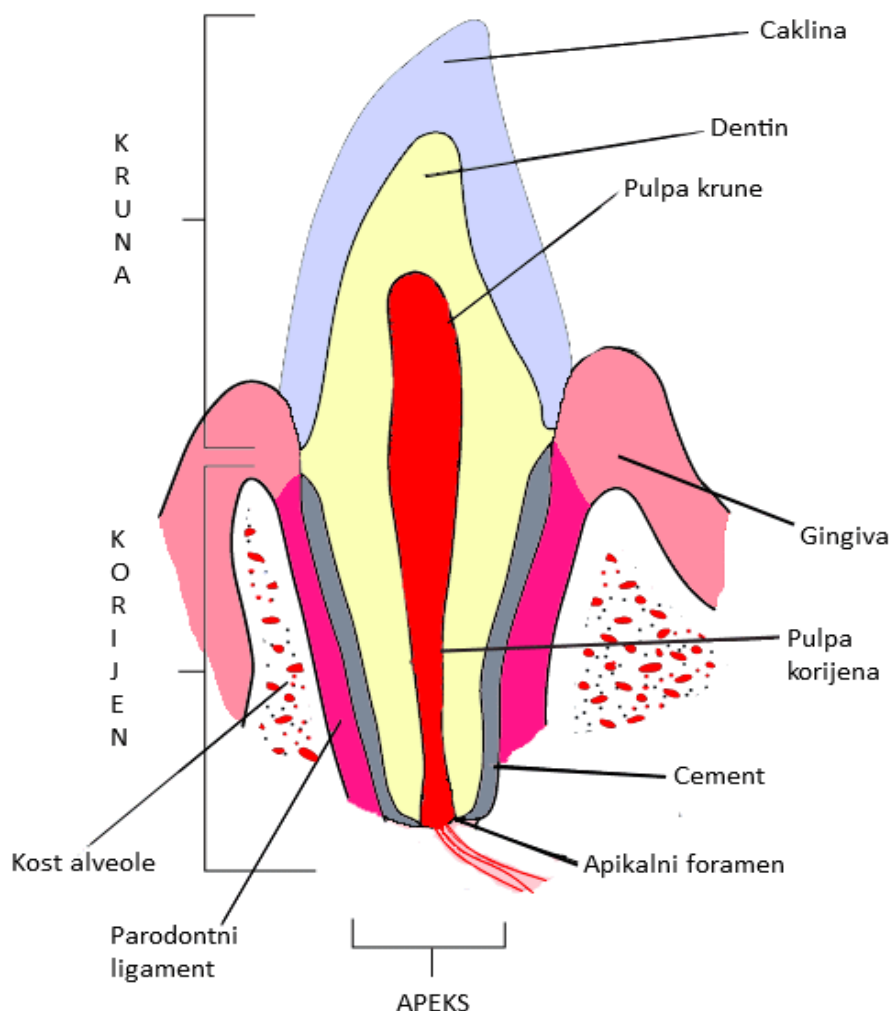
Vjeđe (lat. palpebrae) (Slika 4.) služe zaštiti oka od štetnih vanjskih predmeta i iritansa i mehanizmom treptanja usmjeravaju tijek suza prema medijalnom očnom kutu. Sastoje se od kože vjeđe, mišića m. orbicularis oculi, septuma orbite s tarzusom i konjunktive vjeđe. Gornja i donja vjeđa se spajaju u gornjem i donjem očnom kutu, a između njih nalazi se očna pukotina (lat. rima palpebrarum). Vezivni septum vjeđe postavljen je u frontalnoj ravnini, periferno je tanji i veže se za okolne kosti, lateralno s medijalnim i lateralnim ligamentom vjeđe, a centralno se zadebljava u vezivnu pločicu, tarzus. Razlikuju se gornja vjeđa (lat. palpebra superior), i donja vjeđa (lat. palpebra inferior) između kojih je očna pukotina, rima palpebrarum, omeđena rubom vjeđa (lat. margo palpebralis). Rub vjeđa dijeli se na kožni ili prednji (pars cutanea, pars anterior) i spojnični ili stražnji (lat. pars cutaneus, pars posterior) dio. U središnjem dijelu kožnog dijela nalaze se trepavice (lat. cilia) s priključenim Zeissovima žlijezdama lojnicama i Mollovim apokrinim žlijezdama. Gornja vjeđa ima stotinjak a donja pedesetak trepavica. Prema medijalno prednji rub vjeđe gubi trepavice, a funkcija mu je obuhvaćanje suznog jezera. Medijalno se također nalazi i na gornjoj i donjoj vjeđi suzna papila (lat. papilla lacrimalis) s otvorom usmjerenim prema suznom jezeru. U stražnjem dijelu nalaze se otvori Meibomovih žlijezda lojnica, čija se tijela nalaze okomito postavljena u tarzusu (5). Meibomove žlijezde, kojih je 25 u gornjoj i 20 u donjoj čeljusti, proizvode masni dio suznog filma, što otežava evaporaciju vodenog dijela suznog filma (4).

Suzni sustav oka (lat. apparatus lacrimalis) sastoji se od suzne žlijezde, suznog jezera, suznih papila sa suznim otvorima, suznih kanalića i suzne vreće povezane s nazolakrimalnim

duktusom. Suzna žlijezda (lat. glandula lacrimalis) nalazi se u gornjem lateralnom dijelu orbite, u udubini fossa glandulae lacrimalis u orbitalnom dijelu čeonke kosti. Sastoji se od gornjeg tj. orbitalnog dijela i donjeg tj. palpebralnog dijela, odijeljenih tetivom mišića m. levator palpebrae superioris. Izvodni kanalići žlijezde polaze prema dolje i medijalno, u svom toku međusobno konfluiraju i otvaraju se u lateralnom dijelu gornjeg forniksa spojnice. Suzno jezero je anatomski naziv za mjesto stjecišta suza, trokutaste površine, ograničeno medijalnim djelovima rubova vjeđa i medijalnim očnim kutom. Medijalno se tu nalazi suzna papila (lat. papilla lacrimalis, čija je suzna točka (lat. punctum lacrimale) okrenuta prema suznom jezeru. Suzni kanalići (lat. canaliculi lacrimales) nalaze se u najmedijalnijem dijelu vjeđa ispred medijalnog palpebralnog ligamenta, a počinju sa suznim točkama gornje i donje vjeđe. Gornji suzni kanalić u početnom je dijelu usmjeren gore, a donji prema dolje, ali poslije se, nakon što tvore proširenje, ampulla canaliculi lacrimalis, međusobno približavaju i otvaraju u suznu vreću, ponekad se prethodno spajajući. Suzna vreća (lat. saccus lacrimalis) lateralno i sprijeda je pokrivena vezivnom ovojnicom, a medijalno i straga omeđuju je čeonki nastavak maksile i suzna kost. Anteriorno je vezivna ovojnica još pojačana medijalnim ligamentom vjeđe, a straga s pars lacrimalis m. orbicularis oculi, Hornerovim mišićem. Suzna vreća prema gore završava fornixom suzne vreće, a prema dolje se nastavlja u nazolakrimalni duktus koji se otvara u donji nosni hodnik (5). Prema klasičnoj koncepciji suzni film sastoji se od tri odvojena sloja: unutrašnjeg mukoznog sloja, vodenog srednjeg sloja i masnog sloja na površini. Noviji koncept je glikokaliksni mucinsko-vodeni gel s gradijentom mucina koji se smanjuje prema površini. Taj glikokaliks, koji čini najveći dio suznog sloja, je prekriven tanjim vanjskim lipidnim slojem. Lipidni sloj sastoji se od dva podsloja: dubljeg tanjeg polarnog sloja koji dodiruje mucinsko-vodeni gel i debljeg površinskog nepolarnog sloja koji prekriva dublji sloj i u kontaktu je s zrakom. Vodeni sloj stvaraju suzne žlijezde i pomoćne suzne žlijezde, a masni sloj stvaraju Meibomove i Zeissove žlijezde (4,8). Suzni film neophodan je za vid i zdravlje oka jer mehanički i imunološki štiti očnu površinu, omogućuje neometano treptanje i stvara prikladan okoliš za epitelne stanice rožnice. Suzna funkcionalna jedinica (LFU) kontrolira proizvodnju i protok suza, što je bitno za homeostazu očne površine. LFU sastoji se od glavnih i pomoćnih suznih žlijezda, Meibomovih i Zeissovih žlijezda, vrčastih stanica spojnice, površinskog epitela, vjeđa, odvodnog dijela suznog sustava oka, imunoloških stanica mukoze i žlijezda i neurološke povezujuće komponente. Neuralni dio LFU je refleksni luk čiji se aferentni kraj proteže od dobro inervirane površine rožnice do središnjeg živčanog sustava. Eferentna sekretorna i motorna vlakna protežu se od središnjeg živčanog sustava do suznih žlijezda i vrčastih stanica spojnice, kontrolirajući količinu i sastav

suza. Laktoferin, lizozim, lipokalin i imunoglobulini služe imunološkoj funkciji, a kompleksan sustav proteinskih faktora poput EGF i TGF – β ima ulogu u cijeljenju ozlijeđa rožnice (9).

2.2. Anatomija i histologija zuba u alveoli



Slika 5. Poprječni presjek zuba u alveoli

Zub (Slika 5.) se histološki sastoji od cakline, dentina, cementa i zubne pulpe. Caklina (lat. substantia adamantina sive enamelum) je tvrdo zubno tkivo sastavljeno od 96% kalcijevog hidroksiapatita, 3% vode i 1% organskog matriksa od enamelina. Kristali hidroksiapatita obuhvaćeni su mrežom proteinskog gela od enamelina. Čvrstoća cakline u odnosu na dentin posljedica je strukture dentina, većih dimenzija kristala hidroksiapatita u caklini nego u dentinu i kemijskog sastava cakline s više hidroksiapatita. Caklina obavija krunu zuba, dentin se nalazi u kruni ispod cakline i dužinom korijena zuba, a u sredini dentina nalazi se zubna

šupljina. Dentin (lat. substantia eburnea) je sastavljen od 70% kalcijevog hidroksiapatita, 10% vode i 20% organskog matriksa od kolagenih fibrila. Dentin se sastoji od mnogobrojnih kanalića čija je unutarnja površina pokrivena proteinskom membranom (lat. lamina limitans). U kanalićima se nalaze odontoblastični Tomesovi nastavci, tekućina i nemijelinizirana živčana vlakna. Primarni dentin nastaje rastom i razvojem zuba, a sekundarni dentin nastaje lučenjem iz odontoblasta tokom cijelog života, kad je rast zuba završen. Tercijarni ili reparatorni dentin nastaje kao obrambeni mehanizam i reakcija pulpe na traume, karijes, atriciju i abraziju, a nepravilnije je strukture od primarnog i sekundarnog dentina. Tokom života odlaganjem dentina smanjuje se prostor zubne šupljine. Sklerozirani ili translucetni dentin nastaje u starijih ljudi zatvaranjem kanalića na vršku korijena, od vanjskog dijela dentina prema korijenskom kanalu. Sklerozirani dentin je proziran i upola manje tvrdoće od normalnog dentina, ali je otporniji na karijes. Pulpa je histološki rahlo vezivno tkivo u središtu zuba sastavljena od 4 sloja: zona odontoblasta smještena tik uz dentin, zona siromašna stanicama tj. Weilova zona s kapilarama i živčanim završecima, zona bogata stanicama i središnja zona pulpe s velikim venama i arterijama, mijeliniziranim živčanim vlaknima, fibroblastima i pluripotentnim matičnim stanicama smještenim u koloidnoj osnovnoj tvari. Žile i žive pulpe ulaze kroz apikalni otvor korijena i u pulpi stvaraju razgranate pleksuse (10).

Cement je mineralizirano vezivno tkivo sastavljeno od kolagenih vlakana i anorganskih kristala hidroksiapatita. Cement prekriva korijenski dentin i veže korijen zuba za parodontni ligament, sidreći tako zub u alveoli. Cement ima i reparatornu ulogu kod oštećenja korijena. Tokom života cement se odlaže na vrhu korijena i time održava duljinu zuba koja se smanjuje abrazijom i atricijom. Kolagena vlakna cementa mogu biti porijeklom iz fibroblasta parodontnog ligamenta i tada se nazivaju ekstrinzična vlakna, ili mogu biti porijeklom iz cementoblasta pa se nazivaju intrinzična vlakna. Ekstrinzična vlakna iz parodontnog ligamenta cijeli se život ugrađuju u cementni matriks. Ako se vlakana odlažu brzo, dolazi do inkluzije cementoblasta koji se potom nazivaju cementociti u lakunama i nastaje celularni cement, a ako se vlakna odlažu sporo, cementoblasti se uspijevaju povući i nastaje acelularni cement (10).

Parodontni ligament prekriva korijen zuba i spaja zub s alveolom. Histološki se sastoji od dobro prokrvljenog i inerviranog gustog vezivnog tkiva. Većinu vlakana parodontnog ligamenta čine kolagena vlakna, pri čemu dominira kolagen tipa I i kolagen tipa III. U manjoj mjeri mogu se naći i drugi tipovi kolagenih vlakana i oksitalanska vlakna. Sharpeyeva vlakna tj. glavna vlakna povezuju cement i alveolarnu kost, protežući se cijelom širinom parodontnog

ligamenta i putem granajući u opsežnu razgranatu mrežu. Uz rub cementa nalaze se mnogobrojni cementoblasti koji odlažu cement. Fibroblasti su najbrojnije stanice i služe proizvodnji i razgradnji kolagena. Osteoblasti se mogu naći uz alveolarnu kost. Ako je u tijeku pregradnja kosti aktiviraju se i kubičnog su oblika, a ako ne, poprimaju spljošten oblik. Obrambene stanice su makrofazi, mastociti i eozinofili. Malassezovi epitelni ostatci ostatak su Hertwigove ovojnice iz kojih mogu nastati ciste. Parodontni ligament bogato je krvno opskrbljen iz a. alveolaris superior ili inferior i iz arterija gingive. Arterije parodontnog ligamenta dobro su fenestrirane, što omogućuje difuziju i filtraciju potrebnu da se održi visoka metabolička aktivnost parodontnog ligamenta (10).

Zubi se nalaze u alveolama u zubnim lukovima donje i gornje čeljusti. Kost je građena od koncentričnih lamela Haversovog sustava između kojih se nalaze osteociti. U središtu Haversovog sustava nalazi se krvne žile, živci i vezivno tkivo. Alveolna kost može se podijeliti na pravu i potpornu alveolnu kost. Prava alveolna kost okružuje korijen zuba i Volkmannovim kanalima povezana je s parodontnim ligamentom. Potporna alveolna kost sastoji se od kortikalne kosti i trabekularne kosti. Kortikalna kost je čvrsta i kompaktna, a trabekularna kost spužvaste je građe (10).

2.3. Anatomija i histologija oralne sluznice

Sluznica ili mukoza je vlažno tkivo koje oblaže tjelesne šupljine, a sastoji se od epitela, lamine proprije i submukoze. Oralna sluznica dijeli se na mastikatornu, oblažuću i specijaliziranu sluznicu. Mastikatorna sluznica je debela keratinizirana sluznica tvrdog nepca i gingive a specijalna je sluznica dorzuma jezika s osjetnim stanicama na papilama. Oblažuća sluznica uključuje sluznicu mekog nepcea, ventralne površine jezika, dna usne šupljine, sluznicu usana, labijalnu i bukalnu sluznicu. Epitel labijalne i bukalne sluznice je veoma širok višeslojan pločasti nekeratinizirani epitel, lamina proprija karakterizirana je dugačkim tankim papilama s anastomozama mnogobrojnih krvnih žila. Vezivno tkivo je gusto i bogato kolagenom, s malo elastičnih vlakana. Mukoza je čvrsto vezana za podležće mišiće kolagenim i elastičnim vlaknima. Moguće je naći male žlijezde slinovnice i masno tkivo, a ponekad i žlijezde lojnice (11).

2.4. Osobitosti histoloških nalaza pacijenata s OOKP

Mehanizam integracije oseo-dentalne lamine nije u potpunosti poznat jer nema puno podataka o histologiji funkcionalnih niti odbačenih proteza. Pretpostavlja se da dolazi do lokaliziranog stvaranja ožiljkastog tkiva nakon presađivanja periosta alveolne kosti na dio rožnice u blizini limbusa. Očuvanje parodontnog ligamenta možda ima ključnu ulogu u preživljavanju proteze. Kod nefunkcionalnih i odbačenih proteza čest je histološki nalaz nedostatka parodontnog ligamenta s upalom i resorpcijom dentina i kosti. Dijelovi proteze s očuvanim parodontnim ligamentom ne pokazuju znakove resorpcije niti upale (12). Parodontni ligament u lamini možda funkcionira slično kao i u usnoj šupljini, sprječavajući urastanje epitela između optičkog cilindra i zubnih tkiva. U usnoj šupljini parodontni ligament onemogućuje urastanje epitela gingive niz površinu korijena zuba i alveolne kosti. Urastanje epitela može omogućiti ulazak mikroorganizama i upalu tkiva, što dovodi do resorpcije lamine aktivacijom osteoklasta. U krajnjim slučajevima, kod potpune resorpcije kosti i dentina, može doći do ekscentričnog pomaka diska ili ekstruzije optičkog diska prema naprijed (1,12). Za resorpciju dentina i kosti lamine potrebna je zamjena parodontnog ligamenta s upalnim tkivom. Ako nema dugotrajne upale, neće doći ni do odbacivanja proteze. Kod upale u trajanju od dva mjeseca nije došlo do zamjene parodontnog ligamenta upalnim niti tkivom i nije došlo do odbacivanja proteze (13). Analizom CBCT-a otkrivena je resorpcija kosti lamine kod skoro svih pacijenata s OOKP. Resorpcija je vjerojatno neupalna, ali nije objašnjeno kako nastaje. Pretpostavlja se da do resorpcije dolazi zbog nefiziološkog smjera sile na alveolarni ligament u protezi. U fiziološkim uvjetima alveolarni ligament prima žvačne sile većinom okomito usmjerene i sile vlaka i tlaka su u ravnoteži, što povoljno djeluje na ravnotežu resorpcije i odlaganja alveolne kosti. U donjem dijelu prevladavaju sile tlaka što možda potiče ravnotežu prema resorpciji donjeg dijela lamine. Proteze su doduše većinom implantirane s debljim dijelom prema gore što isto može utjecati na rezultate resorpcije. Još nije dokazana povezanosti stupnja resorpcije s dobi pacijenta, indikacijom za OOKP, niti starosti proteze (12,14).

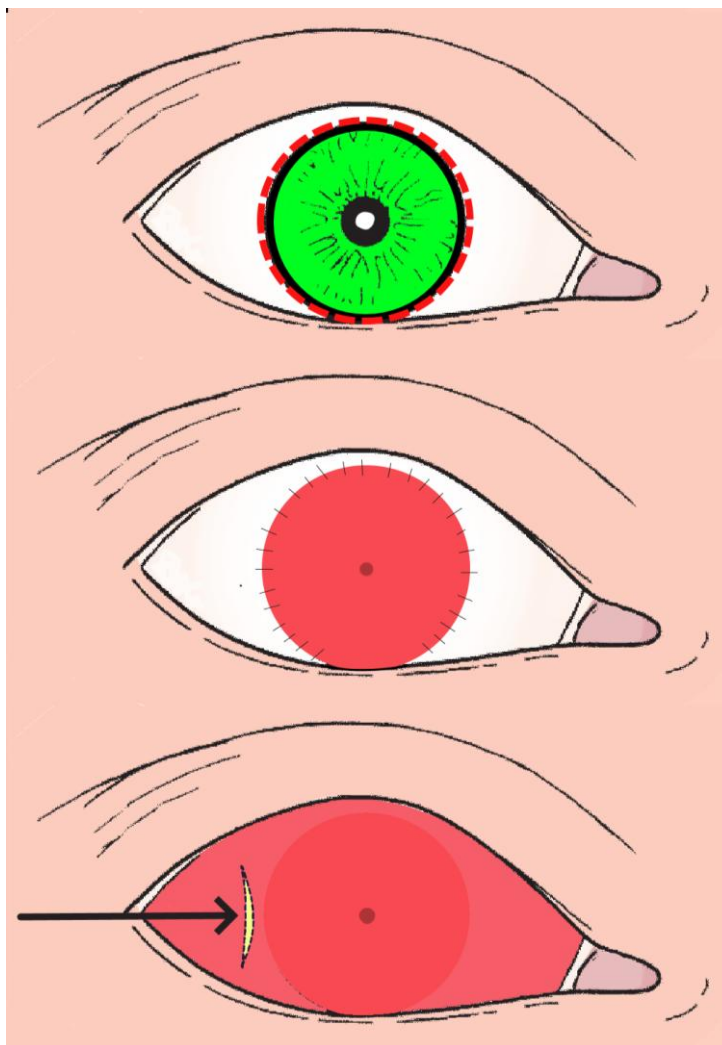
2.5. Povijest i rani razvoj operacije oseo-odonto-keratoproteze po Strampelliju

Kod stanja poput pemfigusa, kemijskih opekline ili buloznih keratopatija operacija keratoplastike nije moguća jer dolazi do vaskularizacije i zamućenja presatka. Talijanski oftalmolog Benedetto Strampelli prvi je predložio korištenje autogenog presatka osteo-dentalne lamine u rožnicu kao okvira za optički cilindar, čime bi spriječio odbacivanje aloplastičnog cilindra kao stranog tijela. Strampelli je došao do takve ideje nakon što je

primijetio kako gutaperka iz liječenih i napunjenih korijenskih kanala zuba ostaje netaknuta, dok se gutaperka u mekim tkivima resorbira ili odbacuje (1,15). Strampelli je prvotno rezao osteo-odentalnu laminu u smjeru okomitom na os zuba, što se nakon histološke analize više preparata pokazalo manje uspješnim od lamine prerezane paralelno s uzdužnom osi zuba. Već tada, nakon prvih operacija, Strampelli je intuiraio da bi parodontni ligament mogao biti bitan za zaštitu od prerastanja cilindra epitelom. U prvim operacijama također je osteo-dentalnu laminu postavljao u rožnicu intralaminarno ili u kirurški obrađenu vjeđu, ali se usavršenjem tehnike odlučio za prethodnu pripremu očne površine presatkom labijalne mukoze iz usne šupljine ili presatkom tkiva spojnice iz kontralateralnog oka (1,16). I drugi kirurzi, poput TA Caseyja, dali su svoj obol ranom razvoju razvoju tehnike modificirajući Strampellijev postupak. Umjesto vađenja cijelog zuba, izvršena je apikotomija pola korijena i apikotomirani korijen obrađen rezovima poprečnim na os zuba. Korijenski kanal nije proširen niti mikromotorom niti turbinom, već ručnim svrdlom kako bi se poštedilo tvrdo zubno tkivo i dobio utor koji savršeno odgovara promjeru optičke leće. Leća bi se mehanički uglavila u izbušeni utor korištenjem minijaturnog nakovnja s udubinom za leću. Cement nije korišten, jer se smatralo da bi mogao biti iritans (15). Osteo-hondro-keratoproteza modifikacija je OOKP primjenjiva i kod edentuloznih pacijenata. Umjesto osteo-dentalne lamine koristi se hrskavica iz falange prsta stopala koja se izbuši i služi kao presadak i okvir za optički cilindar. Optički cilindar Strampelli je učvrstio pomoću elastične silikonske gume (Silastic) (15,17).

2.6. Kirurška tehnika osteo-odonto-keratoproteze

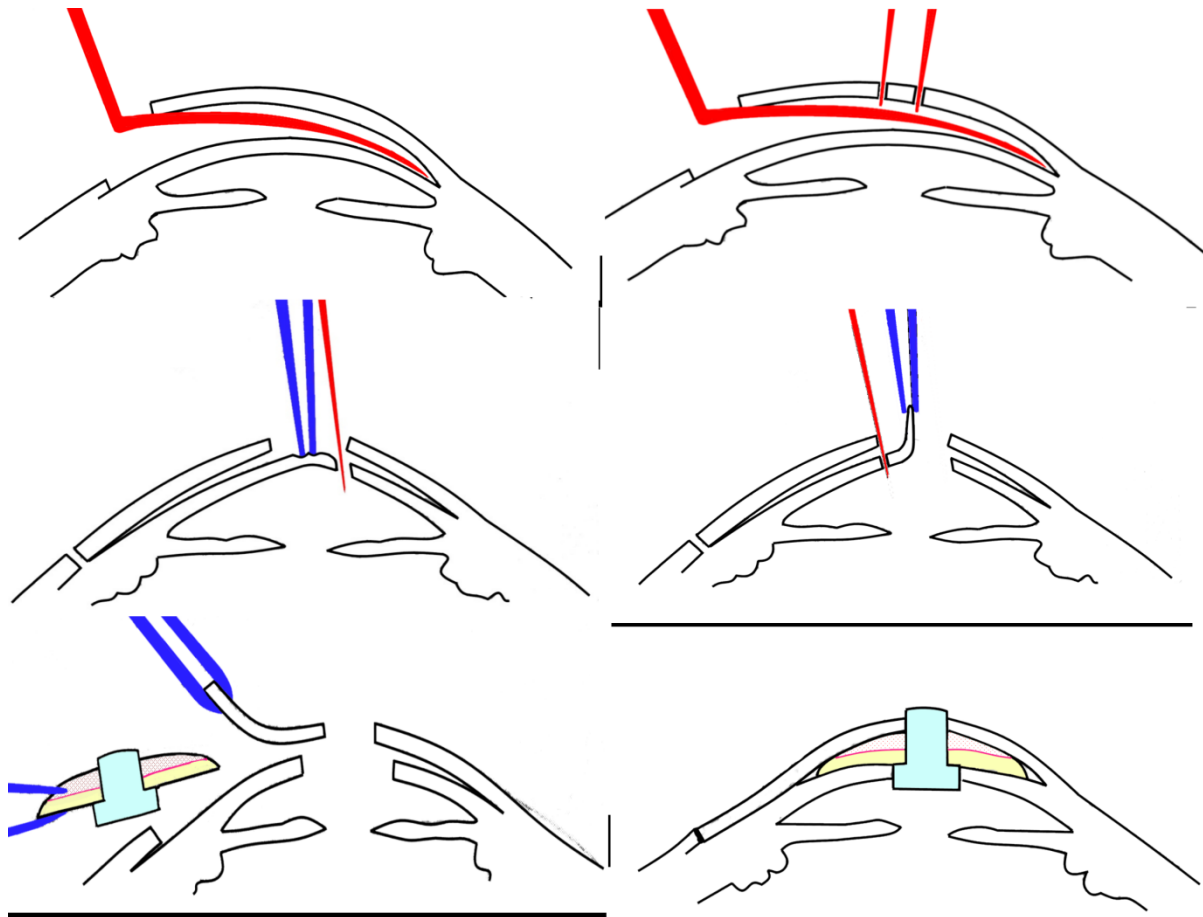
Preoperativni postupak započinje cirkumferentnim rezom (Slika 6.) u tkivo konjunktive i ožiljkastog tkiva nekoliko milimetara od ruba rožnice i dekortikacijom zamučene rožnice. Središte rožnice ili ožiljkastog tkiva koje odgovara rožnici označi se tankim neperforirajućim šavom koji bi trebao biti vidljiv transiluminacijom ili dijafanoskopijom. Ekscidira se što deblji sloj oralne mukoze čiji kružni oblik odgovara obliku tkiva ekscidiranom iz očne površine, ali je površina malo veća.



Slika 6. Shema mukoznog presatka

Nakon dva mjeseca, kada presdak sluznice zacijeli, pripremi se džep za primanje osteodontalne lamine. Na temporalnoj strani bulbusa, centimetar lateralno od ruba rožnice učini se incizija (Slika 6.) i odigne se sluznica koja pokriva bulbus, šire od granica rožnice. Svrdlom dimenzija odgovarajućih optičkom cilindru učini se otvor na sluznici na mjestu prethodno označenim šavom. Iz pacijentovih usta ekstrahira se sjekutić ili očnjak s okolnom kosti i reže u ravnini paralelnoj s osi zuba, oblikujući laminu s dentinom, parodontnim ligamentom, cementom, kosti i periostom, ali bez sluznice gingive. Paralelni rez završava blizu ruba gingive i lamina debljine 2.5-3 mm i površine oblika pravokutnika odvoji se rezom usmjerenim okomito ili malo pod kutom na os zuba. Dijamantnim svrdlom s velikim brojem okretaja lamina se obradi iz pravokutnika u kružni oblik, a frezom se izbuši otvor promjera optičkog cilindra od PMMA. Za vrijeme rada posebnu pažnju treba posvetiti očuvanju periosta i hlađenju lamine mlazom fiziološke otopine. Lamina bi trebala biti također pokrivena kupkom od arterijske krvi istog pacijenta. Sušiti mlazom kisika trebalo bi samo pri

fiksaciji optičkog cilindra cementom. Fiksacija se može izvršiti i mehanički, uglavljivanjem cilindra. Obradena lamina postavi se u dobro prokrvljeni džepić mekog tkiva kirurški izrađen u koži vjeđe i tu miruje dok se priprema rožnica. Koristeći Graefeovu pincetu zamućena rožnica se povuče što više prema naprijed kroz otvor u mukoznom transplantatu i ekscidira škarcicama za iris, pazeći da se ne ošteti leća ako je očuvana. U džepić s otvorom na temporalnoj strani bulbusa umetne se osteo-dentalna lamina. Tanji dio cilindra postavi se u mukozni otvor, a deblji u rožnični otvor (Slika 7.) (16).



Slika 7. Poprječni presjek OOKP

2.7. Modificirana operacija OOKP

Vodeći svjetski stručnjaci za modificiranu osteo-odonto-keratoprotezu (MOOKP) Falcinellijevu modificiranu verziju OOKP, među njima i sam Falcinelli, prisustvovali simpoziju 2001. godine u Rimu i 2002. godine u Beču s ciljem definiranja točnih indikacija i

kontraindikacija, detaljne razrade kirurške tehnike, postoperativnog praćenja i prepoznavanja komplikacija operacije OOKP (18).

2.7.1. Indikacije i izbor pacijenata za MOOKP

Po Rimsko-Bečkom protokolu, indikacije za MOOKP su sva stanja koja dovode do ozbiljne disfunkcije i oštećenja površine oka. U takva stanja ubrajaju se teški oblik sindroma suhog oka, disfunkcija matičnih stanica ruba rožnice, gusto vaskularizirana rožnica kod koje se ne može očekivati uspjeh ni transplantacije stanica ruba rožnice niti keratoplastike, vaskularizirana i suha rožnica s gubitkom matičnih stanica nakon više propalih penetrirajućih keratoplastika ili drugih očnih operacija (18).

Stevens-Johnsonov sindrom (SJS) i njegov teži oblik, toksična epidermalna nekroliza (TEN), a također i očni ožiljni pemfigoid mogu dovesti do ožiljkastih promjena vjeđe i posljedično do oštećenja površine rožnice mikrotraumama pri treptanju. Do očnih manifestacija dolazi u 35% slučajeva SJS /TEN i 75% slučajeva očnog ožiljnog pemfigoida. U SJS i TEN zbog upalnog oštećenja gubi i se funkcija suznih žlijezda, osobito Meibomovih žlijezda. Također dolazi i do stezanja spojnice vjeđe, entropija i trihijaze. Gubitak matičnih stanica u tim stanjima može dovesti do sljepoće. Transplantacija rožnice ili matičnih stanica ruba rožnice ne preporučuje se zbog keratinizirane i suhe površine oka. Kemijska oštećenja rožnice također mogu dovesti do epitelnih defekata, neovaskularizacije i ožiljkastih oštećenja rožnice. Nastanak epitelnih defekata ovisit će o stupnju oštećenja stanica ruba rožnice. Reepitelizacija može biti otežana i zbog oštećenja spojnice i nastanka simblefarona, entropija, entropija i trihijaze (19,20,21).

Stanja koja mogu biti indikacija za MOOKP su i Lyellov sindrom, stečena bulozna epidermoliza, trahom, gubitak vjeđa u Crouzonovoj bolesti i mehaničko oštećenje vatrom ili vrućim rastaljenim metalom (18).

Opisana su i dva slučaja rekonstrukcije vjeđe i primjene operacije MOOKP nakon psećih ugriza. Pacijentima je defekt nakon psećeg ugriza anatomske uspješno nadoknađen kožnim reznjem i transplantatom bukalne mukoze, ali to ne liječi funkciju suznog sustava oka. Nemogućnost treptanja i histološki normalnog ruba vjeđa uzrokovat će suhoću, upalu i ožiljkaste promjene, čak i ako bulbus nije značajno oštećen ugrizom. U tim slučajevima postupci poput keratoplastike ili Boston Kpro nisu mogući, a opcija izbora je MOOKP (22).

Odluka o rekonstrukciji očne površine ovisi o pregledu i procjeni suhoće oka. Kod sindroma suhog oka postoji velika vjerojatnost da će transplantacija matičnih stanica biti neuspješna. Suhoća oka, stanje vjeđa i forniksa spojnice su manje važni u MOOKP nego u drugim postupcima. Kada je moguće, poželjna je kirurška rekonstrukcija vjeđa kako bi se zaštitio bukalni presadak, ali potpuno zatvaranje vjeđa nije obavezno. Ako vjeđe nedostaju, može se izvršiti implantacija lamine kroz kožu vjeđe s koje je uklonjen tarzus. Takav transpalpebralni pristup ima lošiju prognozu. Rezultati operacije lošiji su ako su se prije MOOKP pokušavale druge operacije rekonstrukcije očne površine. Autori Rimsko-Bečkog protokola preporučuju MOOKP kao opciju izbora i u slučajevima kad pacijenata s dovoljno suznog filma, ali bez matičnih stanica. Operacija se najčešće izvodi kod pacijenata s obostranom sljepoćom s vidnom oštrinom boljeg oka manjom od 1/20, ali pacijenti sa SJS ili nekim drugim iznimnim stanjima mogu pristupiti operaciji s vidnom oštrinom oko 2/20 pod uvjetom da su prikladno upoznati s rizicima operacije. Operacija se općenito izvodi samo na jednom oku, a drugo oko služi kao rezerva u slučaju neuspjeha operacije. Za operaciju se bira oko lošije vidne oštine (18).

2.7.2. Kontraindikacije za MOOKP

Apsolutne kontraindikacije su pacijent mlađi od 17 godina, ftiza očne jabučice, oko bez osjeta svjetla, puknuće mrežnice ili druge bolesti stražnjeg segmenta oka. Rezultati su loši kod djece mlađe od 17 godina. Jedan pokušaj alotransplantata sa zubima roditelja rezultirao je potpunom resorpcijom lamine u par mjeseci. Pretpostavlja se da do resorpcije dolazi zbog visoke razine pregradnje kosti u mladenačkoj dobi. Ftiza očne jabučice značajno povećava rizik od nastanka komplikacija. Invazivna operacija poput MOOKP može pacijenta lišiti preostalog osjeta svjetla (18).

Relativne kontraindikacije su mentalna nestabilnost pacijenta, nevoljkost pacijenta za postoperativnim praćenjem, smanjen osjet svjetla. Mentalno nestabilnim pacijentima ili pacijentima s nerealnim očekivanjima može biti teško ili zbunjujuće podvrgnuti se dugotrajnim postupcima s vjerojatnim komplikacijama. Pacijent mora biti spreman na moguće komplikacije, dobro obaviješten i bez ikakvih nedoumica prije podvrgavanja zahvatu. Smanjen osjet svjetla smatra se samo relativnom kontraindikacijom, ali pacijenta s takvim stanjem potrebno je potaknuti da smanji očekivanja. Ipak, kod nekih pacijenata postignuti su iznenađujuće dobri rezultati (18).

2.7.3. Oftalmološki preoperativni pregled

Pri saznavanju povijesti bolesti važno je ustanoviti kad je pacijent izgubio vid. Lošija je prognoza ako je pacijent izgubio vid prije 4. ili 5. godine života. Potrebno je ustanoviti je li pacijent imao prijašnje operacije oka, a najznačajnije je ustanoviti ima li pacijent osjet svjetla. Pregled biomikroskopom s procjepnom svjetiljkom bitan je za vizualizaciju detalja rožnice i leće i detekciju sinehija. Izmjeri se očni tlak digitalnim tonometrom. Kod oštećenja prednjeg segmenta oka kemikalijama (npr. lužinama) češća je pojava sekundarnog glaukoma. Ultrazvučnim pregledom utvrdi se stanje stražnjeg segmenta oka i staklastog tijela. A-sondom izmjerimo aksijalnu dužinu očne jabučice jer je ona bitna za izračun lomne jakosti optičkog cilindra. Kod očiju ispunjenih silikonskim uljem za izračun se može upotrijebiti i aksijalna dužina drugog oka ili standardna aksijalna dužina od 23 ili 24 mm. Ako je zamućenje rožnice toliko izraženo da se procjepnom svjetiljkom ne može pregledati prednji segment oka, koristi se ultrazvučna biomikroskopija. Mogu se koristiti i elektrodijagnostički testovi poput elektroretinograma i vidno evociranih potencijala (VEP). Pacijentovo opće zdravlje mora biti dovoljno dobro kako bi mogao podnijeti više postupaka opće anestezije. Važno je i utvrditi krvnu grupu pacijenta zbog moguće hitne transfuzije uslijed gubitka krvi (23).

2.7.4. Stomatološki preoperativni pregled

Prije operacije potrebno je pregledati i procijeniti kvalitetu oralnih struktura koje će sudjelovati u operaciji. Provjerava se sluznica obraza, sluznica usana i traži se vitalni zub s jednim korijenom. Oftalmolog može sam pronaći prikladan zub, a li ostatak pregleda trebao bi izvršiti iskusni oralni ili maksilofacijalni kirurg. Ako u ustima pacijenta nema vitalnog zuba s jednim korijenom, bliski srodnik može donirati prikladan zub. Takav postupak zahtijeva upotrebu imunosupresiva kod primatelja, ima lošiju prognozu i ne smatra standardnim po smjernicama MOOKP protokola. Čim se donese odluka o prikladnosti pacijenta za operaciju, potrebno je početi provoditi dobru oralnu higijenu, a par dana prije operacije mogu se koristiti klorheksidinska ili nistatinska vodica za usta (18).

Kod pacijenata kod kojih je operacija MOOKP indicirana zbog bolesti sluznice i kože potrebno je paziti na kvalitetu oralne sluznice jer opsežne ožiljkaste promjene sluznice teoretski mogu onemogućiti presađivanje. Pacijentima pušačima treba preporučiti prestanak te navike jer pušenje može smanjiti uspjeh revaskularizacije presatka. Slično tome, navika žvakanja betelovog oraščića smanjuje kvalitetu tkiva. Osim vitalnosti, oblika i veličine samog

zuba, potrebno je pregledati i anatomske strukture koje okružuju odabrani zub kako bi se smanjila mogućnost nastanka komplikacija i kozmetičkog defekta.. Korijen zuba mora biti prekriven dovoljnom količinom alveolne kosti. Interdentalni prostor između odabranog zuba i susjednih zubi mora biti dovoljno širok da se susjedni zubi ne oštete pri ekstrakciji. U procjeni treba pažljivo vrednovati sve navedene faktore i ostaviti mogućnost kompromisu. Procjena zuba vrši se kliničkim i radiološkim pregledom. Očnjak je obično najbolji izbor zbog svoje veličine i oblika, budući da ima dugačak korijen i najbolju kvalitetu okolne kosti. O odnosu korijena zuba i okolnih struktura ovisi hoće li se izabrati gornji ili donji očnjak. Korijen gornjeg očnjaka može biti blizu maksilarnom sinusu, a korijen donjeg očnjaka može biti blizu mentalnom foramenu. Uzimanje gornjeg očnjaka je lakša opcija, ali ponekad ima previše kosti na palatinalnoj strani i pri ekstrakciji postoji opasnost od stvaranja komunikacije s antrumom. Kod donjeg očnjaka bukalna kost je tanja, a lingvalni mukoperiošt je teže očuvati. Ako očnjak nedostaje, može se iskoristiti i neki drugi zub s jednim korijenom. Pacijent mora biti dobro informiran o stomatološkom dijelu operacije da može dati informirani pristanak. Nastanak diskontinuiteta tkiva na donorskom mjestu je neizbježan, a mogućnosti rehabilitacije potrebno je izložiti pacijentu. Pacijentovog stomatologa treba obavijestiti kako bi mogao pripremiti nadomjestak zuba koji će se koristiti u operaciji i poboljšati oralnu higijenu i stanje parodonta (24,25).

Od radioloških pretraga rutinski se koriste ortopantomogram i individualne snimke zuba. Ortopantomogram omogućuje odabir zuba za presadak, a individualne snimke služe procjeni duljine i širine korijena. Analizom individualnih snimaka otkriva se i procjenjuje prisutnost karijesa, parodontnih bolesti, morfologija okolne kosti i interdentalnog prostora. Ne smije se koristiti zub koji je prethodno endodontski liječen i ispunjen, zbog mogućnosti infekcije lamine nakon uklanjanja punjenja i oslobođenja bakterija iz inficiranih dentinskih kanalića. Ispuni i patologije isključivo krune zuba nisu kontraindikacije za odabir zuba. Osim ortopantomograma i pojedinačnih snimaka može se koristiti i *Cone beam* kompjuterizirana tomografija (CBCT) kao pomoćna metoda prikaza zuba i čeljusti, ali nije uvijek obavezna (18).

CBCT može olakšati preoperativni postupak i planiranje zahvata. CBCT jednom snimkom može dati detaljan i submilimetarski precizan prikaz zubi gornje i donje čeljusti. Mogu se lako izmjeriti dimenzije korijena zuba i tako lako odabrati dimenzije optičkog cilindra. Ako se CBCT snimkom procijeni da je korijen manjih dimenzija naruči se manji cilindar, prikladniji za manji prostor (25).

2.7.5. Psihološka procjena pacijenta

Psihološkom procjenom potrebno je prvo utvrditi želi li stvarno pacijent operaciju ili je to zapravo želja pacijentovog supružnika, rodbine ili čak liječnika. Pacijenti kandidati za ovu operaciju imaju veći rizik za psihološke poremećaje zbog dugog života s lošim vidom, mnogobrojnih prijašnjih operacija, razočaranja i emocionalnog stresa. Pacijent kandidat mora biti upoznat s rizicima operacije i imati realna očekivanja. Postupak se sastoji od više operacija i može trajati mjesecima ili godinama. Hospitalizacija pacijenta i mnogi naknadni pregledi neizbježni su, kao i značajna financijska, vremenska i emocionalna cijena postupka. Iako OOKP može omogućiti pacijentima čitanje slova, prepoznavanje lica i kretanje, pacijentovo vidno polje je ograničeno. U mnogim zemljama nije im dopušteno voziti auto, oko s protezom neće izgledati normalno, što može imati posljedica u društvenom životu. Aktivnosti kod kojih može doći do kontaminacije proteze zabranjene su im. Pacijentu je potrebno objasniti da može izgubiti osjet svjetla, što može imati ozbiljne psihološke posljedice. Visok je rizik od komplikacija, tako da čak i kod pacijenata koji su u jednom periodu imali dobar vid može doći do sljepoće. Pacijenta treba obavijestiti o rizicima vezanim uz dugotrajnu opću anesteziju i imunosupresiju u slučaju alotransplantata. Proteza zahtijeva pažljivu brigu i doživotne redovite naknadne preglede, što može biti problem ako pacijent živi jako daleko od bolničkog centra, zbog vremenskog i financijskog tereta.

Za uspješnu rehabilitaciju potrebno je da pacijent prihvati sljepoću kao trajno stanje. Ne smije se olako davati pacijentima nadu u „vraćanje vida“ jer rezultat uspješne operacije razlikuje se od pacijentove koncepcije „vraćanja vida“, što može imati ozbiljne posljedice po pacijentovu društvenu i tjelesnu funkciju (24).

2.7.6. Kirurška tehnika MOOKP

Talijanski oftalmolog Giancarlo Falcinelli modificirao je i razradio Strampellijevu operaciju, dodajući svoje inovacije. Operacija MOOKP sastoji se od dvije faze, vremenski odijeljene intermedijarnim periodom u trajanju od 10 do 16 tjedana (u prosjeku 12 tjedana) (26).

Najbitnije Falcinellijeve promjene u odnosu na originalni zahvat su potpuno uklanjanje irisa, krioelektrokoagulacija leće i prednja vitrektomija. Također je upotrijebio deblji presadak bukalne sluznice, koristio bikonveksni cilindar povećanog promjera, koristio zube bliskih srodnika kod bezubih pacijenata, koristio retinirane zube, uveo kirurške postupke i dren za glaukom, koristio privremenu keratoprotezu kod ablacije mrežnice, očuvao periorbitu za vrijeme

presađivanja i spajao dvije lamine da dobije veću laminu. Operacija se može sistematizirati na sljedeći način:

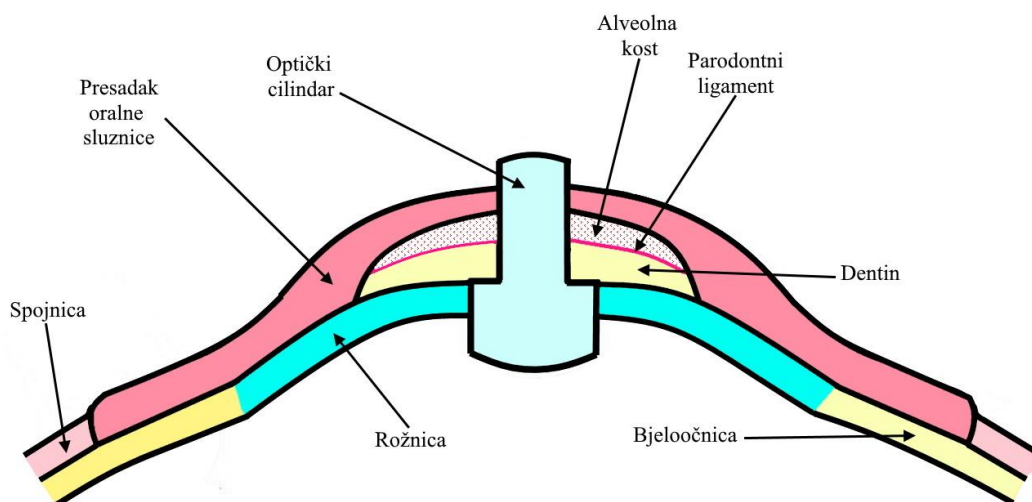
Faza 1A: Priprema bulbusa za MOOKP

Faza 1B: Priprema osteo-dentalne lamine

Faza 1C: Presađivanje sluznične membrane

Faza 2: Implantacija osteo-dentalne lamine u oko (23).

Prva faza dijeli se na dva dijela: pripremu površine oka i pripremu osteo-dentalne lamine. Priprema površine oka razlikuje se ovisno o stupnju oštećenja spojnice. Kod normalne spojnice izvrši se kružna peritomija perilimbalno, a spojnica se odvoji od bjeloočnice. Ako je prisutno ožiljkasto tkivo ukloni se sve do hvatišta mm. recti, koji su zašiveni i usidreni, što omogućuje pokretanje bulbusa. Napravi se lamelarna keratektomija uključujući Bowmanovu membranu i ožiljkasto ili degenerirano tkivo iznad nje. Ako je spojnica oštećena i postoji simblefaron ili ankiloblefaron koji prethodno nisu kirurški liječeni, površina tarzusa vodoravnim rezom između vjeđa odvoji se od rožnice, sve do hvatišta mm. recti. Potom se, kao i u prvom slučaju, učini lamelarna keratektomija. Režnjem sluznice obraza prekrije se rožnica i bjeloočnica sve do hvatišta rectusa. Režanj se zašije za bjeloočnicu pojedinačnim šavovima jednako udaljenim od ruba rožnice, a rub režnja se zašije za prethodno odvojenu spojnicu. Ako nije moguće uzeti režanj bukalne sluznice, može se zamijeniti drugim presatkom, npr. sluznicom rodnice (26).



Slika 8. Poprječni presjek implantirane osteo-dentalne lamine

Priprema osteo-dentalne lamine (Slika 8.) započinje na odabranom jednokorijenskom zubu. Kada površina lamine nije bila dovoljno velika za umetanje optičkog cilindra, dvije lamine od dva zuba su spojene akrilatnom smolom. Tako se dobije jedna lamina veće površine. Većinom se koristi autotransplantat gornjeg očnjaka, ali kod nekih pacijenata koristi se zub doniran od HLA kompatibilnog rođaka. Zub i kost ekstrahiraju se oscilirajućom kirurškom pilom i osigura hemostaza donorskog mjesta, koje se nakon toga pokrije malim režnjem sluznice. Potom se s osteo-dentalnog bloka uklone meka tkiva i epitel i zub se prereže na pola dijamantnom pilom u aksijalnom smjeru. Kanal pulpe otvori se, a površina dentina zagladi. Uklanjanjem viška kosti oblikuje se pravokutna lamina debljine 2.50-3.25 mm, širine 9-10 mm i dužine 14.5-16.0 mm. Periost odvojen s viškova kosti i periost slučajno odvojen od kosti se zalijepe biološkim ljepljivom na mjesta gdje nedostaje. Središnji dio lamine sastoji se od dentina povezanog tankim slojem cementa i parodontnim ligamentom s vanjskim koštanim dijelom. Duže aksijalne stranice pravokutne lamine su pokrivene periostom, apikalna stranica sastoji se većinom od kosti, a koronarna od dentina. U lamini se potom probuši otvor širine 3.3-4.0 mm, okružen dentinskim rubom širine 1.0-1.5 mm. Lamina se oksigenira svježom krvlju pacijenta. Optički cilindar od PMAA učvrsti se u izbušeni otvor biokompatibilnom akrilatnom smolom. Optički cilindar sljedećih je karakteristika: intraokularnog promjera prosječno 4.1mm, s rasponom od 3.6-4.6 mm, ekstraokularnog promjera prosječno 3.65 mm, s rasponom od 3.3-4.0 mm, što stvara „stepenicu“ kojom se čvrsto uglati u otvor. Prosječna duljina je 7.75 mm, s rasponom od 7.25-8.25 mm, prosječni radijus konveksiteta vanjske površine je 16 mm, prosječni radijus konveksiteta unutrašnje površine 6.5 mm, indeks loma svjetlosti je 1.49 ekvivalentna snaga 50.8 dioptrija. Za svakog pacijenta posebno odaberu se karakteristike koje će omogućiti lom svjetlosti najbliži emetropnom oku i najšire vidno polje. Dioptrijska jakost cilindra procijeni se prije operacije ehobiometrijom, a dužina i promjer biraju se u tijeku operacije i određene su debljinom i površinom osteo-dentalne lamine. Lamina se nakon umetanja cilindra postavi u potkožni džepić ispod vjeđe u periodu od 3 mjeseca (26).

U drugom koraku osteo-dentalna lamina implantira se na prednju površinu bulbusa. Lamina se prvo izvadi iz potkožnog džepića. Na lamini se vidi meko vezivno tkivo koje daje nove krvne žile za kost i periost. Meko tkivo vezano je za kost i periost, ali ne i za dentin. Transplantirani rezanj obrazne mukoze ukloni se do 1-2 mm ispod donjeg dijela ruba rožnice kako bi se otkrila cijela površina rožnice. Potom se postavi Flieringa prsten i pripreme dva šava u razini ruba rožnice u poziciji od 6 i 12 sati i druga dva šava 1-2 mm udaljena od ruba

rožnice u poziciji od 3 i 9 sati. Rožnica se trepanira i napravi se otvor promjera jednakog unutrašnjem promjeru optičkog cilindra. Šarenica se potpuno ukloni kružnom iridodijalizom, istovremeno se irigira fiziološkom otopinom. Krvarenje obično prestaje nakon 5-10 min. Endodiatermija se izvodi u slučaju gonisinehija ili membrana u prednjoj očnoj komori. Ako je oko fakično, na rožnici se naprave 3 radijalne incizije i leća uklanja kriekstrakcijom. Potom se izvede prednja vitrektomija. Radijalne incizije potom se zašiju. Stražnji dio optičkog cilindra osteo-dentalne lamine potom se umetne u otvor na rožnici, a rub lamine zašije za rožnicu i bjeloočnicu s najmanje 12 šavova. Zrak se injicira u šupljinu staklastog tijela kako bi se dobio fiziološki intraokularni tlak. Na odvojenom mukoznom režnju trepanira se otvor za vanjski promjer optičkog cilindra i osteo-dentalna lamina prekrije se režnjem i zašije za ostatak mukoznog transplantata (26).

2.7.7. Anesteziološke osobitosti MOOKP

Još u ranijoj povijesti operacije OOKP prepoznato je da pacijenti mogu biti iz svih dobnih skupina i često imaju podležće bolesti, što može imati implikacije za anesteziološki dio postupka. Svaki pacijent trebao bi proći preoperativnu procjenu i podležće bolesti trebaju se kontrolirati. Osobito je važna kontrola očnog tlaka jer za vrijeme operacije unutrašnjost oka je eksponirana i postoji rizik od ekspulzije staklovine ako se povisi očni tlak. Opasnost je najveća u drugoj fazi. Kako bi se smanjile promjene u očnom tlaku može se koristiti mješavina zraka i kisika umjesto dušikovog oksida i kisika (27). Problem za anesteziologa može biti i promjena mjesta fiksacije za intubaciju pri oralnim postupcima i upotreba obraznog retraktora. Ako se operira pacijenta sa SJS oralne lezije mogu otežavati orotrahealnu intubaciju a kožne lezije otežavat će anesteziološko praćenje pacijenta. Bitna je temperatura operacijske sale jer pacijenti sa SJS imaju sklonost febrilnim epizodama i Raynaudovom fenomenu. Kod takvih pacijenata može doći i do ankilostome zbog ožiljkastih promjena sluznice usne šupljine. Kod nazalne intubacije može doći do krvarenja jer sluznica nosa može biti oštećena bolešću (28). Ako je intubacija otežana, može se primijeniti fiberoptički bronhoskop. U fazi operacije 1A, odnosno pripremi bulbusa za MOOKP pacijente kojima se radi noviji postupak augmentacije kosti nazalno se intubira, a ostale oralno. U fazama operacije 1B i 1C, odnosno pripremi osteo-dentalne lamine i presađivanju sluznične membrane potrebno je nazalno intubirati pacijenta tako da tubus ne ometa kirurški pristup oku i usnoj šupljini. Tubus se može smjestiti tako da slijedi nosni hrbat i pomoću konektora u obliku slova L dovede na čelo i uz bok pacijentu. Zbog takvog inovativnog pristupa nije

potrebno mijenjati mjesto pričvršćenja tubusa. Zbog dugog trajanja operacije postoji opasnost od hipotermije. Između faza potrebno je ponovo provjeriti Mallapatijev status zbog promjene težine intubacije zbog stvaranja ožiljaka. U fazi 2, odnosno implantaciji osteo-dentalne lamine u oko, uz mogućnost hipotermije, izazov je održavati položaj pacijenta (29).

2.8. Poslijeoperativno praćenje i ishodi

2.8.1. Neposredne poslijeoperativne preporuke

Sistemni i lokalni antibiotici propisuju se nakon prve faze, a u slučaju aktivnog pemfigusa može se nastaviti koristiti dapson. Za sprječavanje skvrčavanja forniksa može se koristiti skleralna proteza. Na kraju druge faze pacijent leži na leđima pet do šest dana dok se ne resorbira zrak, što pacijent opisuje kao poboljšanje vida, a klinički se potvrđuje oftalmoskopijom ili ultrazvukom. Poslije druge faze pacijentu se isto propisuju sistemni i lokalni antibiotici, a preporučuje se upotreba sistemnih kortikosteroida za sprječavanje upale unutar oka. Očni tlak kontrolira se svaki dan barem idućih deset dana. Ako je očni tlak povišen koristi se manitol sa ili bez acetazolamida. Preporuča se doživotna svakodnevna upotreba topikalnih antibiotika s rotacijom antibiotika svakih par mjeseci. Oči se mogu podmazivati fiziološkom otopinom. Optički disk može se čistiti štapićem od vate i sokom svježe iscijeđenog limuna. Autori Rimsko-Bečkog protokola smatraju da takozvani limunov sok iz boce nije prikladan za čišćenje. Kozmetička skleralna ljuskasta proteza s otvorom za optički disk može dati estetski izgled pacijentovom oku (18, 23, 26).

2.8.2. Dugoročno praćenje

Pacijenta bi se trebalo naručivati na preglede barem svaka tri do četiri mjeseca, čak i češće u godini dana nakon operacije. Ako je pacijentovo stanje procijenjeno stabilnim, moguće su i rjeđe kontrole. Na svakom pregledu trebala bi se ispitati očni tlak digitalnom metodom ili tonometrom ako je moguće. Važna je provjera vidne oštine, širine vidnog polja i osjetljivosti na svjetlost kompjuteriziranom perimetrijom. Ne smije se zaboraviti provjeriti stanje obrazne sluznice, njenu boju, vlažnost i moguće ulceracije. Prati se veličina lamine i moguća protruzija ili naginjanje optičkog cilindra, čija se stabilnost ispita i taktilno, štapićem od vate.. Svakih šest mjeseci preporuča se zbog glaukoma napraviti ultrazvučne pretrage, pretragu fundoskopije i vidnog polja. Ako je pacijent liječen alotransplantatom, prate se razine

ciklosporina u serumu. Resorpcija kosti može se pratiti palpacijom i radiološkim metodama (18,24).

CBCT je jako korisno sredstvo za praćenje i mjerenje resorpcije lamine jer je lako dostupna, precizna, jeftina i učinkovita. Iako se na CBCT snimkama ne mogu vidjeti meka tkiva parodontnog ligamenta, može se primijetiti parodontna pukotina u kojoj se ligament nalazi. Parodontna pukotina olakšava razlikovanje dentina i kosti. Za pregled oka koristi se polje male veličine, što smanjuje dozu zračenja u odnosu na ostale CT pretrage, što je dobro za pacijenta jer je zračenje kumulativno tokom cijelog života (25).

U dijagnostici resorpcije lamine može se koristiti i serijski CT. Upotrebom volumetrijskog softvera i 3D modeliranja prethodno upotrebljavano za dijagnostiku raka pluća može izmjeriti volumen lamine. Nakon označavanja markerima, softver automatski očitava volumen lamine isključujući okolno tkivo i zbrajajući volumen odabranih voxela. Također se dijagnostika lamine može obaviti 2D linearnom analizom. Resorpcija lamine može se procijeniti dvodimenzionalnim uspoređivanjem ili trodimenzionalnim modeliranjem. Čak 60 % pacijenta sa znakovima resorpcije lamine otkrivenim upotrebom serijskog CT-a nisu pokazivali kliničke znakove resorpcije lamine (30).

2.8.3. Ishodi i vid pacijenta

Vid pacijenta ovisit će o dimenzijama optičkog cilindra. Vidno polje povećava se što je cilindar širi i kraći. Obrnuto, smanjuje se što je cilindar duži i uži. Pacijenti imaju vidno polje manje od očekivanog, osobito ako su cilindri uski. To se objašnjava utjecajem refleksije sa stijenke cilindra. Problem može biti i ekscentrično pomicanje cilindra. Povećanje vidnog polja moglo bi se dobiti povećanjem širine cilindra, ali maksimalni promjer cilindra određen je zubom. Vidno polje može se povećati i skraćivanjem cilindra, ali dužina ekstraokularnog dijela cilindra od bar 0.5 mm nužna je kako bi se spriječilo prerastanje cilindra presatkom obrazne sluznice. Dužina cilindra u prednjoj očnoj komori sprječava nastanak membrane koja bi pokrivala stražnji dio proteze (31). Originalni talijanski cilindar ima teoretsko vidno polje od 76°, ali in vivo su češće vrijednosti oko 40°. Opisano je nekoliko rješenja u dizajnu cilindra boljih od originalnog talijanskog cilindra. Jednodijelni cilindar s proširenim intraokularnim dijelom i smanjenom zakrivljenošću ekstraokularne površine pokazao je šire vidno polje (90°) i manje aberacija. Dvodijelni sustavi sastoje se od cilindra i ekstraokularne leće i pokazuju šire vidno polje, ali vrlo veliki stupanj optičkih aberacija (32). Sva svojstva

optičkog cilindra mogu utjecati na vid. Zbog izloženosti prednjeg dijela cilindra, ogrebotine na površini cilindra mogle bi uzrokovati rasap svjetla i smanjenu vidnu sposobnost. Takve promjene se ipak rijetko viđaju, ponekad se mogu primijetiti ogrebotine i istrošenost. Smanjenu vidnu oštrinu i vidno polje može uzrokovati i odsjaj koji nastaje zbog refleksije svjetla na stijenkama cilindra. Stijenke cilindra mogu se prekriti crnom bojom što smanjuje odsjaj. Odsjaj i aberacije mogu se smanjiti i suženjem promjera prednjeg dijela optičkog cilindra. Tako se smanjuje upad svjetla iz više kutova, iako se smanjuje i vidno polje (33).

Po Falcinellijevoj studiji, vjerojatnost zadržavanja netaknute lamine 8 godina nakon operacije je više od 90%, a 18 godina nakon operacije vjerojatnost je još uvijek veća od 80%. Vjerojatnost ne ovisi značajno o dijagnozi indikacije za operaciju. Najnižu srednju vrijednost korigirane vidne oštrine imaju pacijenti s buloznim keratopatijama (0.41), a najbolju pacijenti s rožničnim opeklinama i suhim okom (0,8). Prosječna vidna oštrina smanjuje se od operacije do završetka praćenja pacijenata, ali statistički značajno samo kod buloznih keratopatija, trahoma i pemfigoida. Vjerojatnost zadržavanja najbolje korigirane vidne oštrine je 70%, a ostaje viša od 50% čak i nakon 18 godina. Pacijenti s glaukomom imaju nižu završnu vidnu oštrinu i veći gubitak vidne oštrine tijekom vremena u usporedbi s drugim pacijentima (26).

Po studiji Iyer et al. na indijskoj populaciji preživljenje presatka je čak 96%. Najbolja korigirana vidna oštrina veća od 2/6 je postignuta u 66% očiju od kojih je 45.45% (15 očiju) imalo vidnu oštrinu 20/20. Vidna oštrina dovoljna za samostalno kretanje (20/200) postignuta je u 40/50 pacijenata, odnosno 80% (34).

Singapurska OOKP grupa u svojoj studiji izvještava da u 15 slučajeva uspješno operiranih pacijenata nije bilo odbacivanja lamine. Jedanaest pacijenata (73.3%) postiglo je korigiranu vidnu oštrinu od 20/40, od kojih je 9 (60%) postiglo korigiranu vidnu oštrinu 20/20. Lošiju vidnu oštrinu imaju pacijenti s glaukomom i ablacijom mrežnice. Srednja vrijednost postignute širine vidnog polja je 67.5° , u rasponu od 40° do 90° . Bolji rezultati dobili su se britanskim cilindrom šireg promjera nego originalnim talijanskim užeg promjera (35).

Liu et al. u studiji slučajeva u Britaniji također donosi podatke o anatomskim i funkcionalnim rezultatima. U 26 pacijenata, odnosno 76% lamina je uspješno anatomski retinirana. Poboljšanje vida nastupilo je nakon završetka operativnih postupaka kod 30 pacijenata, odnosno 83%. Prvotnu najbolju vidnu oštrinu nakon operacije zadržalo je 61% pacijenata. Od ukupno 36 pacijenata 78% je postiglo vidnu oštrinu veću od 6/60, a 53% veću od 6/12.

Devetero pacijenata izgubilo je vid zbog glaukoma, odignuća mrežnice, resorpcije lamine, endoftalmitisa i retroprotetske membrane (36).

2.9. Komplikacije

Komplikacije se mogu dogoditi za vrijeme operacije i odmah nakon ili u kasnijem postoperativnom tijeku. Komplikacije mogu zahvatiti oralna tkiva ili tkiva oka, a ako je pacijent na imunosupresivnoj terapiji mogu biti i sistemske. Komplikacije u prvoj fazi mogu biti oštećenje Stenonovog kanala, oštećenja očne jabučice i perforacija rožnice, fraktura mandibule, oštećenja susjednih zubi, a postoperativno može doći do infekcije i resorpcije lamine. Komplikacije druge faze su ekspulzivno krvarenje žilnice, odvajanje mrežnice i žilnice. Postoperativno se mogu dogoditi resorpcija lamine, proliferacija sluznice preko prednje površine cilindra, prerastanje membrane preko stražnje površine cilindra. Prerastanje membrane je rjeđe kod MOOKP nego kod drugih keratoproteza jer se uklanjaju iris i leća (24,37).

Česte su komplikacije na sluznici, što zahtijeva kirurške revizije. Prerastanje optičkog cilindra sluznicom rješava se kirurškim uklanjanjem viška sluznice. Sluznica se mora ponovo transplantirati kod ekstruzije lamine i ulceracija sluznice, a u krajnjim slučajevima osteo-dentalna lamina mora se zamijeniti. Komplikacije su češće kod autoimunih bolesti poput SJS ili ožiljkastog konjunktivitisa. Ulceracije i stanjivanje sluznice mogu se dogoditi prije i nakon implantacije osteo-dentalne lamine i tako izložiti očnu površinu i osteo-dentalnu laminu okolini, a mogu i zarastati ožiljkastim tkivom. Uzimanjem uzorka tkiva i mikrobiološkim pretragama može se isključiti infekcija. Stanjenje sluznice liječi se konzervativno podmazivanjem, a može i kirurškim metodama. Defekti nastali ulceracijama većinom se liječe kirurškim metodama; transplantacijom nove sluznice, prekrivanjem režnjem i kirurgijom vjeđe. Konzervativne metode mogu se koristiti prije implantacije osteo-dentalne lamine, čime se očekuje zarastanje ožiljkastim tkivom, a u slučaju neuspjeha prelazi se na kirurške metode. Tarzorafijom, odnosno spajanjem vjeđa dobiva se transpalpebralna modifikacija OOKP. Ulceracije i nekroza mogu značajno smanjiti stabilnost i kompromitirati opstanak OOKP. Značajan čimbenik u nastajanju mukoznih komplikacija je loša oralna higijena pacijenta i sluznica obraza prekrivena ožiljcima. Ciste mogu nastati iz malih žlijezda slinovnica i stanjiti sluznicu ili čak perforirati rožnicu i stvoriti komunikaciju s prednjim segmentom oka (38,39).

Resorpcija osteo-dentalne lamine je dugotrajan proces, pa u većini slučajeva ne onemogućuje normalno funkcioniranje lamine kroz više desetljeća. Klinički znakovi resorpcije lamine mogu biti: stanjenje i smanjenje volumena lamine, pokretljivost lamine, refrakcijske promjene, pokretljivost, naginjanje ili ekstruzija optičkog cilindra. Pritiskom sluznice oko diska može izlaziti bistra ili zamućena tekućina, a sluznica je omekšane konzistencije. Lamina se u ranim fazama resorpcije može pokušati očuvati prestankom pušenja, primjenom alendronske kiseline i liječenjem bilo kakve upale i ulceracija na sluznici. Za dijagnostiku resorpcije mogu se koristiti i radiološke metode (40,41).

Resorpcija osteo-dentalne lamine može dovesti do sterilnog vitritisa, odvajanja mrežnice, odvajanja žilnice i endoftalmitisa. Dokazana je povezanost resorpcije lamine i sterilnog vitritisa, ali patologija sterilnog vitritisa kod OOKP još nije u potpunosti objašnjena. Ako pacijent pati od rekurentnog vitritisa ili prekrivanja unutrašnje površine cilindra membranom, može lakše doći do odvajanja mrežnice. Endoftalmitis nastaje infekcijom mikroorganizmima zbog gubitka zaštitnog epitelnog pokrova (42).

Glaukom je najbitnija komplikacija opasna po vid pacijenta nakon operacije OOKP. Teško je odrediti je li glaukom postojao prije operacije ili je provociran operacijom. Za dijagnozu glaukoma koristi se perimetrija, VEP, elektrofiziološke metode i digitalna procjena očnog tlaka. VEP je najspecifičnija i najsenzitivnija pretraga za glaukom. Zbog malog vidnog polja nakon operacije, gubitak vida uzrokovan glaukomom može dugo biti nezapažen. Zbog promijenjene morfologije površine oka pretpostavlja se smanjena apsorpcija topikalnih lijekova, stoga se preporučaju sistemski lijekovi. Transskleralna ciklofotokoagulacija i endoskopska fotokoagulacija su mogućnosti liječenja laserom. Kirurški se još može postaviti Ahmedova ili Baerveldtova valvula (43,44,45).

Tan et al. su 2012. objavili analizu slučajeva iz literature i analizirali podatke iz više od 500 slučajeva OOKP. Najčešće indikacije su SJS (2.5-75%), opekline(17-53%) i očni ožiljkasti pemfigoid(6-32%). Sindrom suhog oka pod različitim imenima i oblicima je naveden kao indikacija u 4% slučajeva. Rjeđe indikacije su trahom, bulozna keratopatija, ožiljkaste promjene površine oka i trauma. Anatomske preživljenje osteo-dentalne lamine 5 godina nakon operacije je prosječno 87.8%, s rasponom 67-100%, a nakon 20 godina je 81%, s rasponom 65-98%. Vidna oštrina je veća od 6/18 kod 52% očiju. Najčešća komplikacija je krvarenje u staklovini, ali obično je umjereno i spontano se razriješi unutar tjedan dana. Najčešća komplikacija opasnija za vid je glaukom. Ostale komplikacije su endoftalmitis i odvajanje mrežnice. Nuspojave na sluznici najčešće su manje komplikacije i najčešći uzrok kirurških revizija. Od svih dostupnih keratoproteza OOKP se doima opcijom izbora za krajnji stupanj bolesti rožnice, za pacijente sa SJS, kemijskim ozljedama, keratiniziranom i suhom rožnicom. Boston Kpro tipa 1 koristi se u slučajevima relativno dobre površine oka i povoljne kvalitete suznog filma. Boston Kpro tipa 2 ima slične indikacije kao i OOKP, ali mali je broj studija koje ih uspoređuju. Anatomske i funkcionalne rezultati OOKP nadmašuju Boston Kpro tip 2. Manja je prevalencija endoftalmitisa kod OOKP nego kod Boston Kpro tipa 1 i 2. (46). Ortiz-Morales et al. 2022 analizirali su više od 900 slučajeva iz literature. Po njihovoj analizi, indikacije su autoimuna bolest u 39.1% slučajeva i kemijske ozlijede s 38.8% slučajeva. Najčešće komplikacije za vrijeme operacije su krvarenje u staklovini i komplikacije vezane uz sluznicu. Srednja vrijednost anatomske preživljenja je 88.25% nakon srednjeg vremena praćenja od 36.7 mjeseci. Ukupno 91.2% pacijenata su nakon operacije imali poboljšan vid, a 78% vidnu oštrinu jednaku ili veću od 20/400. Ti podaci podudaraju se s prijašnjim studijama i potvrđuju vrijednost OOKP (47).

Iyer et al. su 2015. opisali i analizirali rezultate operacije presađivanja koštanog presatka s mentalnog dijela mandibule na labijalnu stranu kanina, čime se pokušava smanjiti resorpcija osteo-dentalne lamine. Predložene promjene kirurške tehnike su integriranje operacije koštanog presatka s fazom 1 MOOKP, što smanjuje broj zahvata, ali produljuje vrijeme izvođenja zahvata i intermedijarni period između dvije faze MOOKP. Kratko vrijeme praćenja u toj studiji ne dopušta donošenje čvrstih zaključaka (48).

Jedna od predloženih metoda povećanja vidnog polja je zamjena optičkog cilindra s lećama različitih oblika. Svrdom se može dobiti samo kružni otvor, ali upotrebom Er:YAG lasera teoretski bi se leća mogla oblikovati u drugačije oblike. Upotreba Er:YAG lasera za modelaciju otvora na goveđim zubima daje obećavajuće rezultate. Površina tako obrađenog

dentina je glađa i točnije prijanja uz PMMA cilindar. Dentinski tubuli primjenom lasera ostaju otvoreni i prazni, ali mišljenja se razilaze je li to zaista bitno za vezivanje cementa (49).

Čvrstoća spoja dentina i optičkog cilindra mogla bi se povećati promjenom cementa. Na osteo-dentalnim laminama od goveđih zuba s PMMA cilindrom testirana je i čvrstoća spoja PMMA cementa, kompozitnog cementa i staklenoionomernog cementa. Pokazalo se da PMMA cement i kompozitni cement imaju sličnu čvrstoću spoja, a glasionomer daleko nižu. Kompozitni cement je lakše klinički primijeniti za vezanje dentina i optičkog cilindra. Kompozitni cement se stvrdnjava za dvadesetak sekundi, a PMMA cement za dvadesetak minuta (50). Toksičnost stomatoloških cementnih materijala testirala se na staklastim tijelima očiju kunića. Glasionomeri su uzrokovali nekrotično odvajanje mrežnice i vitritis. Kompozit je uzrokovao samo blagu dezorganizaciju stanica mrežnice i nije pokazao toksičnost za staklovinu niti mrežnicu (51).

Agaroz s mikrosferama obavijenim nanokristaličnim hidroksiapatitom može stvoriti hidrogelni kompozit. Taj materijal mogao bi se koristiti umjesto osteo-dentalne lamine kao okvir za optički cilindar i time zamijeniti zub kao materijal u keratoprotezama. In vitro testiranjem dokazana je netoksičnost za fibroblaste i keratocite rožnice (52).

Osteo-odonto-keratoproteza važan je postupak za liječenje teških bolesti očne površine. Koristi se od 1960-ih s mnoštvom modifikacija. Kirurška tehnika pokazuje značaj inventivnosti, stručnosti i suradnje različitih područja za dobrobit pacijenta. Za uspjeh postupka važne su dobro postavljene indikacije, rigorozan prijeoperativni pregled, priprema pacijenta i doživotno održavanje i praćenje. Osteo-odonto-keratoproteza ima šire indikacije i bolju retenciju od ostalih keratoproteza. Materijalna cijena operacije mjeri se u desecima tisuća dolara, ali je i više nego opravdana pozitivnim učinkom na kvalitetu života pacijenta (53). Nužnost multidisciplinarnog tima, složenost operacije i estetski (d)efekt na pacijentovom licu ograničavaju upotrebu ovog postupka. Ipak, ova operacija može biti alternativa milijunima pacijenata koji čekaju na nedovoljno dostupan presadak rožnice, osobito u djelovima svijeta bez očnih banaka i darivatelja rožnice (54). Postoji mogućnost da će nova istraživanja proširiti indikacije, smanjiti komplikacije i poboljšati ishode za pacijente.

1. Strampelli B. Osteo-odontokeratoprotesi [Osteo-odontokeratoprosthesis]. *Ann Ottalmol Clin Ocul.* 1963;89:1039-44. Italian.
2. Kaur N, Nagpal A. Tooth in eye surgery. *Br Dent J.* 2013;214(8):373.
3. Grobet P, Duchesne B, Jaumotte M, Pepinster F, Gilon Y. L'ostéo-odonto-kératoprothèse : une dent pour retrouver la vue [Osteo-odonto-keratoprosthesis: a tooth to regain sight]. *Rev Med Liege.* 2020;75(3):164-170. French..
4. Holland E, Mannis M, Lee W. *Ocular Surface Disease: Cornea, Conjunctiva and Tear Film.* Philadelphia: Saunders; 2013.
5. Jalšovec D. Očna šupljina i orbita. In: *Sustavna i topografska anatomija čovjeka.* Zagreb: Školska knjiga; 2005. p.125-149. Croatian.
6. Mescher AL. The Eye and Ear:Special sense organs. In: *Junqueira's basic histology: Text and Atlas.* New York: McGraw Hill Medical; 2013. p. 479-513.
7. Chang JH, Gabison EE, Kato T, Azar DT. Corneal neovascularization. *Curr Opin Ophthalmol.* 2001;12(4):242-9.
8. McCulley JP, Shine W. A compositional based model for the tear film lipid layer. *Trans Am Ophthalmol Soc.* 1997;95:79-88; discussion 88-93.
9. Pflugfelder SC, Stern ME. Biological functions of tear film. *Exp Eye Res.* 2020;197:108115.
10. Brkić H, Dumančić J, Vodanović M, editors. *Biologija i morfologija ljudskih zuba.* Jastrebarsko: Naklada Slap; 2016. Croatian.
11. Bergmeier LA, ured. *Oral mucosa in health and disease* Cham: Springer; 2018. p. 1-18.
12. Stoiber J, Csáky D, Schedle A, Ruckhofer J, Grabner G. Histopathologic findings in explanted osteo-odontokeratoprosthesis. *Cornea.* 2002;21(4):400-4.
13. Ricci R, Pecorella I, Ciardi A, Della Rocca C, Di Tondo U, Marchi V. Strampelli's osteo-odonto-keratoprosthesis. Clinical and histological long-term features of three prostheses. *Br J Ophthalmol.* 1992;76(4):232-4.
14. Stoiber J, Forstner R, Csáky D, Ruckhofer J, Grabner G. Evaluation of bone reduction in osteo-odontokeratoprosthesis (OOKP) by three-dimensional computed tomography. *Cornea.* 2003;22(2):126-30.
15. Casey TA. Osteo-odonto-keratoprosthesis. *Proc R Soc Med.* 1966;59(6):530-1.
16. Strampelli B. Perfezionamenti tecnici della osteo-odonto-cheratoprotesi [Technical improvements in osteo-odonto-keratoprosthesis]. *Ann Ottalmol Clin Ocul.* 1966;92(3):155-78. Italian.

17. Strampelli B. Osteo-condro-cheratoprotesi in sostituzione della osteo-odonto-cheratoprotesi nei pazienti edentuli [Osteo-chondro-keratoprosthesis in substitution of the osteo-odonto-keratoprosthesis in edentulous patients]. *Ann Ottalmol Clin Ocul.* 1967;93(10):975-8. Italian.
18. Hille K, Grabner G, Liu C, Colliardo P, Falcinelli G, Taloni M, et al. Standards for modified osteodontokeratoprosthesis (OOKP) surgery according to Strampelli and Falcinelli: the Rome-Vienna Protocol. *Cornea.* 2005;24(8):895-908.
19. Moussa S, Reitsamer H, Ruckhofer J, Grabner G. The Ocular Surface and How It Can Influence the Outcomes of Keratoprosthesis. *Curr Ophthalmol Rep.* 2016;4(4):220-225.
20. Jain R, Sharma N, Basu S, Iyer G, Ueta M, Sotozono C, et al. Stevens-Johnson syndrome: The role of an ophthalmologist. *Surv Ophthalmol.* 2016;61(4):369-99.
21. Branisteanu DC, Stoleriu G, Branisteanu DE, Boda D, Branisteanu CI, Maranduca MA, et al. Ocular cicatricial pemphigoid (Review). *Exp Ther Med.* 2020;20(4):3379-3382.
22. Zarei-Ghanavati M, Vasquez-Perez A, Shalaby Bardan A, Liu C. The Osteo-odonto-keratoprosthesis to restore vision after severe dog bite injury. *J Curr Ophthalmol.* 2018;31(2):238-241.
23. Iyer G, Srinivasan B, Padmanabhan P, Falcinelli G. (2010). Modified Osteo-Odonto-Keratoprosthesis. *Techniques in Ophthalmology.* 2010;8(1):1-9.
24. Liu C, Paul B, Tandon R, Lee E, Fong K, Mavrikakis I, et al. The osteo-odonto-keratoprosthesis (OOKP). *Semin Ophthalmol.* 2005;20(2):113-28.
25. Berg BI, Dagassan-Berndt D, Goldblum D, Kunz C. Cone-beam computed tomography for planning and assessing surgical outcomes of osteo-odonto-keratoprosthesis. *Cornea.* 2015;34(4):482-5.
26. Falcinelli G, Falsini B, Taloni M, Colliardo P, Falcinelli G. Modified osteo-odonto-keratoprosthesis for treatment of corneal blindness: long-term anatomical and functional outcomes in 181 cases. *Arch Ophthalmol.* 2005;123(10):1319-29.
27. Skelton VA, Henderson K, Liu C. Anaesthetic implications of osteo-odonto-keratoprosthesis surgery. *Eur J Anaesthesiol.* 2000;17(6):390-4.
28. Garg R, Khanna P, Sinha R. Perioperative management of patients for osteo-odonto-keratoprosthesis under general anaesthesia: A retrospective study. *Indian J Anaesth.* 2011;55(3):271-3.
29. Raman S, Singh S, Jagdish V. Anesthesia Considerations in Modified Osteo-odonto-keratoprosthesis. *Asia Pac J Ophthalmol (Phila).* 2019;8(1):8-11.

30. Sipkova Z, Lam FC, Francis I, Herold J, Liu C. Serial 3-dimensional computed tomography and a novel method of volumetric analysis for the evaluation of the osteo-odonto-keratoprosthesis. *Cornea*. 2013;32(4):401-6.
31. Hille K, Landau H, Ruprecht KW. Improvement of the osteo-odonto-keratoprosthesis according to Strampelli: influence of diameter of PMMA cylinder on visual field. *Graefes Arch Clin Exp Ophthalmol*. 1999;237(4):308-12.
32. Hull CC, Liu CS, Sciscio A, Eleftheriadis H, Herold J. Optical cylinder designs to increase the field of vision in the osteo-odonto-keratoprosthesis. *Graefes Arch Clin Exp Ophthalmol*. 2000;238(12):1002-8.
33. Lee RM, Ong GL, Lam FC, White J, Crook D, Liu CS, et al. Optical functional performance of the osteo-odonto-keratoprosthesis. *Cornea*. 2014;33(10):1038-45.
34. Iyer G, Pillai VS, Srinivasan B, Falcinelli G, Padmanabhan P, Guruswami S, et al. Modified osteo-odonto keratoprosthesis--the Indian experience--results of the first 50 cases. *Cornea*. 2010;29(7):771-6.
35. Tan DT, Tay AB, Theng JT, Lye KW, Parthasarathy A, Por YM, et al. Keratoprosthesis surgery for end-stage corneal blindness in asian eyes. *Ophthalmology*. 2008;115(3):503-510.e3.
36. Liu C, Okera S, Tandon R, Herold J, Hull C, Thorp S. Visual rehabilitation in end-stage inflammatory ocular surface disease with the osteo-odonto-keratoprosthesis: results from the UK. *Br J Ophthalmol*. 2008;92(9):1211-7.
37. Kaur J. Osteo-odonto keratoprosthesis: Innovative dental and ophthalmic blending. *J Indian Prosthodont Soc*. 2018;18(2):89-95.
38. Avadhanam VS, Vasquez-Perez A, Chervenkov J, El-Zahab S, Liu C. Mucosal complications in osteo-odonto keratoprosthesis (OOKP) surgery. *Journal of EuCornea*. 2020;6(4):13-23
39. Basu S, Pillai VS, Sangwan VS. Mucosal complications of modified osteo-odonto keratoprosthesis in chronic Stevens-Johnson syndrome. *Am J Ophthalmol*. 2013;156(5):867-873.e2.
40. Iyer G, Srinivasan B, Agarwal S, Rachapalle SR. Laminar resorption in modified osteo-odonto-keratoprosthesis procedure: a cause for concern. *Am J Ophthalmol*. 2014;158(2):263-269.e2.
41. Avadhanam VS, Smith J, Poostchi A, Chervenkov J, Al Raqqad N, Francis I, et al. Detection of laminar resorption in osteo-odonto-keratoprostheses. *Ocul Surf*. 2019;17(1):78-82.

42. Rishi P, Rishi E, Agarwal V, Nair S, Iyer G, Srinivasan B, et al. Vitreoretinal Complications and Outcomes in 92 Eyes Undergoing Surgery for Modified Osteo-Odonto-Keratoprosthesis: A 10-Year Review. *Ophthalmology*. 2018;125(6):832-841.
43. Falcinelli GC, Falsini B, Taloni M, Piccardi M, Falcinelli G. Detection of glaucomatous damage in patients with osteo-odontokeratoprosthesis. *Br J Ophthalmol*. 1995;79(2):129-34.
44. Kumar RS, Tan DT, Por YM, Oen FT, Hoh ST, Parthasarathy A, et al. Glaucoma management in patients with osteo-odonto-keratoprosthesis (OOKP): the Singapore OOKP Study. *J Glaucoma*. 2009 Jun-Jul;18(5):354-60.
45. Forlini M, Adabache-Guel T, Bratu A, Rossini P, Mingaine MS, Cavallini GM, et al. Endoscopic cyclophotocoagulation in refractory glaucoma after osteo-odonto-keratoprosthesis in Stevens-Johnson syndrome: a case report. *Retin Cases Brief Rep*. 2014;8(3):193-6.
46. Tan A, Tan DT, Tan XW, Mehta JS. Osteo-odonto keratoprosthesis: systematic review of surgical outcomes and complication rates. *Ocul Surf*. 2012;10(1):15-25.
47. Ortiz-Morales G, Loya-Garcia D, Colorado-Zavala MF, Gomez-Elizondo DE, Soifer M, Srinivasan B, et al. The evolution of the modified osteo-odonto-keratoprosthesis, its reliability, and long-term visual rehabilitation prognosis: An analytical review. *Ocul Surf*. 2022;24:129-144.
48. Iyer G, Srinivasan B, Agarwal S, Rishi E, Rishi P, Rajan G, et al. Bone augmentation of the osteo-odonto alveolar lamina in MOOKP--will it delay laminar resorption? *Graefes Arch Clin Exp Ophthalmol*. 2015;253(7):1137-41.
49. Berg BI, Peyer M, Kuske L, Augello M, Schötzau A, Steineck M, et al. Comparison of an Er: YAG laser osteotome versus a conventional drill for the use in osteo-odonto-keratoprosthesis (OOKP). *Lasers Surg Med*. 2019;51(6):531-537.
50. Weisshuhn K, Berg I, Tinner D, Kunz C, Bornstein MM, Steineck M, et al. Osteo-odonto-keratoprosthesis (OOKP) and the testing of three different adhesives for bonding bovine teeth with optical poly-(methyl methacrylate) (PMMA) cylinder. *Br J Ophthalmol*. 2014;98(7):980-3.
51. Ciulla TA, Haimovici R, Riley EJ, D'Amico DJ. Intravitreal toxicity of dental adhesives in the rabbit. *Retina*. 1996;16(5):431-6.
52. Avadhanam V, Ingavle G, Zheng Y, Kumar S, Liu C, Sandeman S. Biomimetic bone-like composites as osteo-odonto-keratoprosthesis skirt substitutes. *J Biomater Appl*. 2021;35(8):1043-1060.
53. Dong D, Tan A, Mehta JS, Tan D, Finkelstein EA. Cost-effectiveness of osteo-odonto keratoprosthesis in Singapore. *Am J Ophthalmol*. 2014;157(1):78-84.e2.

54. Wong KH, Kam KW, Chen LJ, Young AL. Corneal blindness and current major treatment concern-graft scarcity. *Int J Ophthalmol.* 2017;10(7):1154-1162.

Luka Prtenjača rođen je 10.2.1993. u Zagrebu. Pohađao je OŠ Benkovac i Gimnaziju Lucijana Vranjanina u Zagrebu. Studirao je medicinu na Medicinskom fakultetu Sveučilišta u Zagrebu 2011-2015., a 2016. upisuje studij dentalne medicine na Stomatološkom fakultetu Sveučilišta u Zagrebu. Primateelj je državne stipendije za biomedicinu i zdravstvo za 2017. godinu. Od 2016. asistira u privatnoj stomatološkoj ordinaciji.