

Tehnike augmentacije pomoću korijena zuba

Matijević, Petra

Master's thesis / Diplomski rad

2022

Degree Grantor / Ustanova koja je dodijelila akademski / stručni stupanj: **University of Zagreb, School of Dental Medicine / Sveučilište u Zagrebu, Stomatološki fakultet**

Permanent link / Trajna poveznica: <https://um.nsk.hr/um:nbn:hr:127:971662>

Rights / Prava: [Attribution-NonCommercial 4.0 International/Imenovanje-Nekomercijalno 4.0 međunarodna](#)

Download date / Datum preuzimanja: **2024-07-24**



Repository / Repozitorij:

[University of Zagreb School of Dental Medicine Repository](#)





Sveučilište u Zagrebu

Stomatološki fakultet

Petra Matijević

TEHNIKE AUGMENTACIJE POMOĆU KORIJENA ZUBA

DIPLOMSKI RAD

Zagreb, 2022.

Rad je ostvaren na Zavodu za oralnu kirurgiju Stomatološkog fakulteta Sveučilišta u Zagrebu
Mentor rada: izv. prof. dr. sc. Mato Sušić, Zavod za oralnu kirurgiju Stomatološkog fakulteta
Sveučilišta u Zagrebu

Lektor hrvatskog jezika: Daniela Radan, mag. educ. philol. croat. et paed.

Lektor engleskog jezika: Kristina Černjul, mag. philol. angl.

Sastav Povjerenstva za obranu diplomskog rada:

1. _____

2. _____

3. _____

Datum obrane rada: _____

Rad sadrži: 42 stranice

7 slika

CD

Rad je vlastito autorsko djelo, koje je u potpunosti samostalno napisano uz naznaku izvora drugih autora i dokumenata korištenih u radu. Osim ako nije drukčije navedeno, sve ilustracije (tablice, slike i dr.) u radu su izvorni doprinos autora diplomskog rada. Autor je odgovoran za pribavljanje dopuštenja za korištenje ilustracija koje nisu njegov izvorni doprinos, kao i za sve eventualne posljedice koje mogu nastati zbog nedopuštenog preuzimanja ilustracija odnosno propusta u navođenju njihova podrijetla.

Zahvala

Zahvaljujem svom mentoru izv. prof. dr. sc. Mati Sušiću na pomoći, susretljivosti i stručnim savjetima tijekom pisanja diplomskog rada i studija.

Hvala mojoj obitelji, a posebno majci Valentini za pruženu ljubav, razumijevanje i podršku.

Hvala Danijelu, Michaeli, Anamariji i svim prijateljima koji su bili uz mene i uz koje je sve bilo lakše.

TEHNIKE AUGMENTACIJE POMOĆU KORIJENA ZUBA

Sažetak

Tehnike augmentacije kosti alveolarnog grebena izvode se u svrhu nadoknade izgubljenog volumena koštanog tkiva uslijed njegove fiziološke i patološke resorpcije ili traume. Nadomještanje izgubljenog tkiva bilo koje vrste od presudne je važnosti kako bi se pacijentu vratila izgubljena funkcija i estetika. Često, bez kirurškog postupka augmentacije kosti, pacijentu nije moguće omogućiti implantološku terapiju i nadoknaditi izgubljenu žvačnu jedinicu.

Postoji više kirurških tehnika koje se izvode u svakodnevnoj praksi kako bi se nadoknadio volumen izgubljenog koštanog tkiva, a izbor ovisi o anatomiji, morfologiji i lokalizaciji koštanog defekta, tipu planiranog protetskog rada, ali i o preferencijama operatera i pacijenta. Augmentacija se provodi autogenim, alogenim, ksenogenim i aloplastičnim materijalima. Svojstva koja im omogućuju potencijal za stvaranje novog koštanog tkiva su osteogeneza, osteoindukcija i osteokondukcija. Poželjno je da materijal ima sva navedena svojstva kako bi što uspješnije nadoknadio izgubljeno tkivo i omogućio formiranje zadovoljavajućeg koštanog ležišta dentalnog implantata. Svi do sada primjenjivani materijali pokazali su svoje prednosti, ali i mane zbog kojih se nastavlja potraga za onim idealnim.

U zadnje vrijeme došlo je do razvoja tehnika koje koriste tvrda zubna tkiva kao materijale za augmentaciju koštanog tkiva. Njihova se primjena temelji na spoznaji da su zubna tkiva, a posebno dentin, sastava sličnog alveolarnoj kosti. Ove tehnike koriste dentin u usitnjenom obliku ili kao blok, a razvija se i upotreba korijena zuba. Tehnike augmentacije pomoću korijena zuba potpuna su novost i potrebno je provesti još daljnjih istraživanja, ali rezultati dosadašnjih istraživanja idu u prilog uspješnosti ove vrste terapije te njezinu daljnjem razvoju.

Ključne riječi: augmentacija; augmentacija alveolarnog grebena; autogeni korijen zuba; kost

AUGMENTATION TECHNIQUES USING AUTOGENOUS TOOTH ROOTS

Summary

Alveolar ridge bone augmentation techniques are performed to compensate for the lost bone tissue volume due to its physiological and pathological resorption or trauma. Lost tissue replacement of any kind is crucial to restore patient's lost function and aesthetics. Often, without a surgical procedure of bone augmentation, it is not possible to provide the patient with implant therapy and make up for the lost functional unit.

There are several surgical techniques performed in everyday practice to compensate for the lost bone tissue volume; the choice depends on the anatomy, morphology and localization of the bone defect, type of planned prosthetic work, but also the preferences of the operator and patient. Augmentation is performed with autogenous, allogeneic, xenogeneic and alloplastic materials. The properties that give them the potential to create new bone tissue are osteogenesis, osteoinduction and osteoconduction. The material should have all the above properties in order to successfully compensate for the lost tissue and enable the formation of a satisfactory bone bearing of the dental implant. All the materials used so far have shown their advantages, but also the disadvantages due to which the search for the ideal continues.

Recently, techniques that use hard dental tissues as materials for bone augmentation have been developed. Their application is based on the knowledge that dental tissues – especially dentin – are of a composition similar to alveolar bone. These techniques use dentin in crushed form or as a block, and the use of tooth roots is also evolving. Root augmentation techniques are a novelty, and further research is needed, but the results of previous research support the success of this type of therapy and its further development.

Keywords: augmentation; alveolar ridge augmentation; autogenous tooth root; bone

SADRŽAJ

1. UVOD	1
2. BIOLOŠKA OSNOVA KOŠTANOG TKIVA	3
2.1. Građa koštanog tkiva	4
2.2. Specifičnosti građe alveolarnog grebena	5
2.3. Oblikovanje i pregradnja koštanog tkiva	5
2.4. Atrofija alveolarnog grebena	5
3. AUGMENTACIJA ALVEOLARNOG GREBENA	8
3.1. Biološki mehanizmi nastanka nove kosti	9
3.1.1. Osteokondukcija	9
3.1.2. Osteoindukcija.....	9
3.1.3. Osteogeneza	10
3.2. Koštani nadomjesni materijali	10
3.2.1. Autogeni materijali.....	10
3.2.2. Alogeni materijali.....	10
3.2.3. Ksenogeni materijali	11
3.2.4. Aloplastični materijali	11
4. DOSADAŠNJA PRIMJENA TVRDIH ZUBNIH TKIVA U TEHNIKAMA AUGMENTACIJE	12
4.1. Povijesni razvoj	13
4.2. Anorganski sastav	13
4.3. Organski sastav.....	14
4.4. Tehnike	14
5. TEHNIKE AUGMENTACIJE POMOĆU KORIJENA ZUBA.....	16
5.1. Augmentacija lateralnog alveolarnog grebena	17
5.1.1. Istraživanje provedeno na životinjama.....	17
5.1.2. Klinička istraživanja.....	18
5.2. Augmentacija lateralne ekstrakcijske alveole.....	23
6. RASPRAVA	21
7. ZAKLJUČAK	24
8. LITERATURA	26
9. ŽIVOTOPIS.....	30

Popis skraćenica

BIC – koštano-implantantni kontakt (*engl. bone to implant contact*)

BMP – koštani morfo-genetski protein (*engl. bone morphogenetic protein*)

BOP – krvarenje pri sondiranju (*engl. bleeding on probing*)

CAL – razina kliničkog pričvrška (*engl. clinical attachment level*)

CBCT – kompjuterska 3D tomografija (*engl. Cone Beam CT*)

CT – kompjuterizirana tomografija (*engl. computed tomography*)

DDM – demineralizirani dentinski matriks (*engl. demineralized dentin matrix*)

DFDBA – demineralizirani suho smrznuti koštani transplantat (*engl. demineralized freeze-dried bone allograft*)

FDBA – mineralizirani transplantat suho smrznute kosti (*engl. freeze-dried bone allograft*)

FGF – faktor rasta fibroblasta (*engl. fibroblast growth factor*)

GBR – vođena regeneracija kosti (*engl. guided bone regeneration*)

IGF – faktor rasta sličan inzulinu (*engl. insulin-like growth factor*)

PD – sondiranje dubine džepova (*engl. probing pocket depth*)

PDDM – djelomično demineralizirani dentinski matriks (*engl. partially demineralized dentine matrix*)

PDGF – trombocitni faktor rasta (*engl. platelet-derived growth factor*)

TGF- β – transformirajući faktor rasta beta (*engl. transforming growth factor beta*)

UDD – nedemineralizirani dentin (*engl. undemineralized dentin*)

VEGF – vaskularni endotelni faktor rasta (*engl. vascular endothelial growth factor*)

1. UVOD

Svakodnevnim napretkom znanosti i razvojem tehnologije dolazi do novih znanstvenih otkrića na području dentalne medicine. Samim time razvijaju se nove terapijske tehnike koje omogućuju sve uspješnije liječenje pacijenata s problemom bezubosti. Ove tehnike stavljaju kliničare pred sve veće izazove.

Suvremena terapija bezubosti temelji se na implantoprotetskoj terapiji koja, kako bi bila uspješna i dugoročna, zahtijeva nadoknadu izgubljenog koštanog i mekog tkiva. Brojni fiziološki i patološki procesi dovode do gubitka visine i širine te pojave koštanih defekata koji posljedično dovode do atrofije alveolarnog grebena, što pridonosi kompleksnosti i produžuje trajanje ove vrste terapije.

U ovom će radu biti opisana biologija koštanog tkiva te fiziološki i patološki procesi koji dovode do problema njegove resorpcije i atrofije. Bit će opisan i sâm postupak augmentacije kosti te različite vrste materijala i svojstva koja imaju, a koriste se u svakodnevnoj kirurškoj praksi. Kliničkom primjenom ovih materijala otkrivene su njihove prednosti, ali i mane koje dovode do pojave različitih komplikacija, pa čak i neuspjeha terapije.

Razvoj tehnika koje koriste tvrda zubna tkiva, a ponajviše dentin, započeo je s ciljem nadoknade nedostataka do tada korištenih materijala. Dentinski graft može se koristiti u različitim oblicima, a osnova za njegovu upotrebu će također biti objašnjena.

Najveći fokus ovog rada usmjeren je na opisivanje potpuno novih tehnika augmentacije pomoću autogenog korijena zuba. Ove su tehnike nastale unatrag nekoliko godina i temelje se na spoznaji da određena zubna tkiva imaju svojstva koja služe kao osnova i potiču nastanak koštanog tkiva.

Svrha ovog rada jest opisati tehnike augmentacije pomoću autogenog korijena zuba s ciljem postizanja zadovoljavajućeg koštanog ležišta dentalnog implantata dobivenog na taj način.

2. BIOLOŠKA OSNOVA KOŠTANOG TKIVA

Koštano tkivo vrsta je specijaliziranog vezivnog tkiva koje u organizmu ima brojne neizostavne funkcije: služi kao potpora te s mišićima sudjeluje u pokretanju organizma, štiti vitalne organe od utjecaja vanjskih sila te ima bitnu ulogu u metabolizmu kalcija i fosfora. Građeno je od međustanične ovapnjele tvari, koštanog matriksa i koštanih stanica (1). Koštano tkivo vrlo je dinamično i tijekom čitavog života dolazi do njegove izgradnje, ali i resorpcije uslijed fizioloških i patoloških procesa (2).

2.1. Građa koštanog tkiva

Makroskopski, koštano tkivo dijeli se na kompaktno, vanjsko tvrdo i vrlo homogeno područje bez šupljina, i na spongiozu, spužvasto područje ispunjeno brojnim šupljinama. Kost je izvana i iznutra obavijena vezivnim ovojnica koje sudjeluju u izgradnji i prehrani tkiva. Vanjska koštana ovojnica naziva se periost, a tanja, unutarnja ovojnica, endost.

Koštano tkivo oblikuje lamele između kojih se nalaze koštani kanali – Haversovi i Volkmannovi – koji sadrže krvne žile i živčana vlakna.

Histološki, koštano se tkivo dijeli na tri osnovne vrste stanica: osteoblaste, osteocite i osteoklaste. Svaka od stanica ima različitu funkciju tijekom fizioloških procesa kosti.

Osteoblasti su kuboidne koštane stanice odgovorne za sintezu organskih sastojaka matriksa čijom mineralizacijom nastaje koštano tkivo. Sekretornu funkciju ostvaruju uz pomoć staničnih organela: Golgijev aparat, endoplazmatska mrežica te mnoštvo sekretornih vezikula.

Osteociti su najmnogobrojnija vrsta koštanih stanica koja nastaje iz osteoblasta nakon što su u svoju okolinu izlučili organski matriks. Za razliku od osteoblasta, osteociti su plosnatog oblika i imaju mnogo oskudniji broj sekretornih staničnih organela. Osteociti sadrže citoplazmatske izdanke koji se pružaju kroz uske koštane kanaliće i preko kojih tijesnim spojevima razmjenjuju hranjive tvari sa susjednim stanicama i krvnim kapilarama te svojim metabolizmom održavaju koštani matriks.

Osteoklasti su velike multinuklearne stanice koje izlučuju enzime i kiseline te tako razgrađuju i sudjeluju u pregradnji koštanog tkiva. Njihova je aktivnost regulirana uz pomoć citokina i hormona. Ako dođe do poremećaja u njihovoj regulaciji i funkciji, dolazi do pojave anomalija koje dovode do raznih bolesti koštanog sustava.

Koštani matriks građen je od anorganske tvari u kojoj su najzastupljeniji kalcijevi i fosfori spojevi i od organske tvari, koja se sastoji od kolagena tipa I i amorfnе osnovne tvari građene od proteoglikanskih agregata i glikoproteina (1–3).

2.2. Specifičnosti građe alveolarnog grebena

Alveolarni greben koštani je nastavak u gornjoj i donjoj čeljusti koji nosi zube. Građen je od vanjske kompaktne i prave alveolarne kosti između kojih se nalazi spongiozna kost. Prava alveolarna kost prožeta je malenim otvorima koji se nazivaju Volkmannovim kanalima, a služe za krvnu i živčanu opskrbu zuba i parodontnog ligamenta. Specifičnost kosti alveolarnog grebena je u tome što su njezin razvoj i formiranje, ali i atrofija, usko povezani s razvojem, nicanjem i ispadanjem zubi (4).

2.3. Oblikovanje i pregradnja koštanog tkiva

Nakon početne, embrionalne faze izgradnje i rasta kosti u kojoj prevladava aktivnost osteoblasta, nastupa cjeloživotno razdoblje pregradnje s ciljem preoblikovanja koštanog tkiva. Koštani sustav podložan je utjecaju biomehaničkih sila i metaboličkim procesima kojima se neprekidno prilagođava procesom pregradnje u cilju održavanja homeostaze. U procesu pregradnje sudjeluju osteoblasti i osteoklasti te su osteoprodukcija i osteoresorpcija u ravnoteži. Tijekom pregradnje ne dolazi do promjene mase koštanog tkiva nego do njegove morfološke prilagodbe. Ravnoteža između procesa stvaranja i razgradnje koštanog tkiva promjenjiva je i očituje se u fiziološkim i patološkim procesima (2).

2.4. Atrofija alveolarnog grebena

Atrofija alveolarnog grebena nakon ekstrakcije zuba neizbježna je promjena koja često komplicira terapiju bezubih pacijenata. Gubitkom zuba dolazi do gubitka vlakana parodontnog ligamenta, koja imaju ulogu u poticanju osteogeneze, što rezultira ubrzanom resorpcijom i posljedično atrofijom alveolarnog grebena. Stupanj atrofije je individualan i njezin intenzitet se mijenja kroz vrijeme i kod iste osobe (5,6).

Atrofija alveolarnog grebena najintenzivnije se odvija prva tri mjeseca od ekstrakcije, a unutar prve godine širina alveolarnog grebena prosječno se smanjuje na 50 % širine prije ekstrakcije (7). Takav intenzivan proces odvija se prve dvije godine nakon ekstrakcije, a nakon toga postupno usporava, ali i dalje nastavlja kao neprekidan proces koji se ne može u potpunosti zaustaviti. (8).

Kako bi se smanjio gubitak kosti alveolarnog grebena uslijed gubitka zuba, počela se primjenjivati tehnika očuvanja ekstrakcijske alveole gdje se koštani nadomjesni materijali apliciraju u alveolu u trenutku ekstrakcije (7). Ova tehnika može značajno spriječiti remodeliranje kosti nakon ekstrakcije, ali je taj proces podložan utjecaju lokalnih i sistemskih čimbenika te se uvijek očekuje određeni stupanj gubitka volumena alveolarnog grebena. Bukalna kost, za razliku od lingvalne i palatinalne, više podliježe procesu resorpcije, pogotovo u molarnoj regiji (9). Primjenom ove tehnike u određenim je kliničkim slučajevima osiguran volumen kosti dovoljan za implantološku terapiju, dok u drugim kliničkim slučajevima ova tehnika nije bila dostatna (10). Zato je važno da kliničar, po mogućnosti specijalist oralne kirurgije, utvrdi postojanje valjane indikacije za izvođenje ove tehnike koja se svakako preporučuje prilikom planiranja buduće implantoprotetske terapije (11).

Čimbenici koji utječu na brzinu atrofije dijele se na: anatomske, metaboličke, funkcionalne i protetske.

Anatomski čimbenici odnose se na: veličinu, oblik i gustoću grebena, debljinu i tip sluznice, odnose alveolarnih grebena maksile i mandibule te broj i dubinu rezidualnih alveola.

Metabolički čimbenici uključuju: nutritivne, hormonalne i druge metaboličke čimbenike koji utječu na staničnu aktivnost osteoblasta i osteoklasta.

Funkcionalni čimbenici povezani su s: učestalosti, intenzitetom, trajanjem i smjerom sila koje djeluju na alveolarni greben te utječu na staničnu aktivnost, što rezultira stvaranjem ili resorpcijom kosti, ovisno o odgovoru organizma na te sile.

Protetski čimbenici uključuju razne tehnike, materijale, koncepte i principe koji se koriste prilikom liječenja bezubosti.

Iako se u akademske svrhe ovi različiti čimbenici mogu podijeliti u četiri skupine, svi su međusobno povezani i isprepliću se (5).

Najčešći faktori koji dovode do gubitka kosti alveolarnog grebena osim ekstrakcije zuba su: traume, parodontne bolesti, ciste i tumori čeljusti, nekroza kosti te kongenitalni i sistemski metabolički poremećaji (12).

Alveolarni greben podložan je horizontalnom i vertikalnom gubitku koštanog tkiva koji je različitog intenziteta u određenim bezubim područjima maksile i mandibule, ali prati predvidljiv obrazac. Prednji dio mandibule pokazuje horizontalan i vertikalni obrazac gubitka grebena, dok je u lateralnom dijelu gubitak volumena grebena uglavnom vertikalni. Za razliku od mandibule, maksila u prednjem i lateralnom dijelu grebena pokazuje oba tipa gubitka. Važnost je ove spoznaje u tome što omogućuje izradu klasifikacija koje kliničarima olakšavaju komunikaciju i izradu odgovarajućeg plana terapije (13).

Ovakve promjene smanjuju volumen koštanog ležišta budućeg implantata te bez prethodne augmentacije alveolarnog grebena kompromitiraju ovu vrstu terapije bezubosti u funkcijskom, ali i estetskom smislu (14).

3. AUGMENTACIJA ALVEOLARNOG GREBENA

Augmentacija kosti zahvat je kojim se nadomješta izgubljena kost uz pomoć različitih vrsta koštanih nadomjesnih materijala. Ovaj zahvat moguć je jer koštano tkivo pokazuje sposobnost regeneracije ako mu se osigura prostor u koji može urasti. Kako nova kost raste, zamjenjuje nadomjesni materijal, što rezultira potpuno integriranom regijom nove kosti (6,12). U oralnoj kirurgiji najčešće se izvodi prilikom sljedećih tehnika: podizanja dna maksilarnog sinusa, prezervacije alveole ili povećanja alveolarnog grebena. Svrha novostvorene kosti jest omogućiti implantološku terapiju te osigurati stabilnost i potporu budućem dentalnom implantatu (15).

3.1. Biološki mehanizmi nastanka nove kosti

Biološki mehanizmi koji predstavljaju osnovu u koštanoj augmentaciji su: osteokondukcija, osteoindukcija i osteogeneza (12).

3.1.1. Osteokondukcija

Osteokondukcija je svojstvo nadomjesnog koštanog materijala da se ponaša kao pasivan nosač koji služi kao čuvar mjesta u koje će urasti mezenhimske matične stanice, osteoblasti i osteoklasti. Stanice domaćina koje urastu u prostor nadomjesnog materijala dovest će do njegove razgradnje i nastanka novog koštanog tkiva. Mikroskopski, porozna osteokonduktivna rešetka nalikuje strukturi spužvaste kosti. Svi se koštani nadomjesni materijali u određenom stupnju ponašaju osteokonduktivno (16).

3.1.2. Osteoindukcija

Osteoindukcija se definira kao proces privlačenja, proliferacije i diferencijacije lokalnih mezenhimskih matičnih stanica domaćina u hondroblaste i osteoblaste. Opsežna istraživanja identificirala su koštane morfogenetske proteine (*engl. bone morphogenetic protein, BMP*), faktore rasta fibroblasta (*engl. fibroblast growth factor, FGF*), trombocitne faktore rasta (*engl. platelet-derived growth factor, PDGF*) i vaskularne endotelne faktore rasta (*engl. vascular endothelial growth factor, VEGF*) kao faktore rasta uključene u osteoinduktivni proces stvaranja nove kosti. Ova vrsta materijala ne služi samo kao rešetka, već pokreće diferencijaciju novih osteoblasta, što pospješuje nastanak nove kosti (12,16).

3.1.3. Osteogeneza

Koštani nadomjesni materijal sa svojstvom osteogeneze sadrži: mezenhimske matične stanice, osteoblaste i osteocite koji će potaknuti nastanak nove kosti. Osteogeni koštani nadomjesni materijali imaju sve stanične elemente i faktore rasta potrebne za formiranje nove kosti. Najrasprostranjeniji osteogeni koštani materijal je autogena kost (16).

3.2. Koštani nadomjesni materijali

Koštani nadomjesni materijali dijele se na autogenu kost, alogene i ksenogene koštane materijale te na aloplastične, prirodne i sintetske materijale koji nisu koštanog podrijetla (4).

3.2.1. Autogeni materijali

Autogeni materijali, to jest transplantati, među prvim su korištenim materijalima za augmentaciju koji se i danas koriste u svakodnevnoj kirurškoj praksi (16). Transplantat se uzima s donorskog i prenosi na drugo mjesto osobe koja će ga i primiti. Autogena kost smatra se zlatnim standardom među danas korištenim materijalima jer jedina ima mogućnost formirati novu kost procesima osteogeneze, osteoindukcije i osteokondukcije (17,18). Donorska mjesta mogu biti intraoralno ili ekstraoralno. Najčešća intraoralna mjesta su: simfiza mandibule, tuber maksile i ramus mandibule. Ekstraoralna donorska mjesta za uzimanje su s kriste ilijake, rebra, kalvarije i metafiza tibije (19). Ovi su materijali najpoželjniji prilikom augmentacije zbog svoje biokompatibilnosti kojom umanjuju šansu za odbacivanje transplantata jer transplantat potječe od samog pacijenta. Nedostatak autogenih transplantata njihova je ograničena količina i potreba za dodatnim operativnim područjem koje potencijalno predstavlja dodatno mjesto za postoperativnu bol i komplikacije te produžuje vrijeme zahvata (6). Još jedan nedostatak njihova je resorpcija, pogotovo ako potječu s ekstraoralnih donorskih mjesta (20).

3.2.2. Alogeni materijali

Alogeni materijali dobivaju se od jedinki iste vrste. Ljudski alograft uzima se s kadavera koji su donirali svoju kost u banke kostiju. Dostupni su kao suho smrznuti demineralizirani (*engl. demineralized freeze-dried bone allograft, DFDBA*) ili mineralizirani koštani transplantati (*engl. freeze-dried bone allograft, FDBA*) (6). Iako nemaju osteogena svojstva, pozitivne karakteristike alogenih materijala su: njihova dostupnost u željenoj količini, zatim to što ne zahtijevaju još jedno operativno područje, a samim time ni produženo operativno vrijeme

potrebno za uzimanje autogene kosti, te njihova pristupačna cijena (16). Negativne karakteristike ovih materijala su opasnost od odbacivanja materijala i prijenos zaraznih bolesti (21).

3.2.3. Ksenogeni materijali

Ksenogeni materijali koštani su nadomjesni materijali dobiveni iz konjskih, svinjskih ili govedih izvora koji se uglavnom deproteiniziraju i pažljivo obrađuju. Obradom tih materijala uklanja se njihova organska komponenta kako bi se ublažila imunološka reakcija odbacivanja ili prijenos patogena. Preostali minerali djeluju osteokonduktivno, odnosno kao nosač u koji će urasti stanice domaćina. Često se koriste u kombinaciji s faktorima rasta, autogenim i alogenim materijalima kako bi im se poboljšali rezultati (12).

3.2.4. Aloplastični materijali

Aloplastični materijali dijele se na organske i anorganske prirodne i sintetske materijale koji nisu koštanog podrijetla. U organske materijale, uz kolagen i koralje, ubrajaju se i tvrda tkiva koja tvore korijen zuba – dentin i cement. Anorganski materijali su: kalcij-karbonat, kalcij-fosfat, polimeri, bioaktivna stakla, trikalcij-fosfat-hidroksiapatit (4). Mogu se koristiti sami ili u kombinaciji s autogenom kosti kako bi im se poboljšala svojstva. Na tržištu su dostupni u resorptivnom i neresorptivnom obliku, dolaze u različitim veličinama čestica s različitim razinama poroznosti (17).

4. DOSADAŠNJA PRIMJENA TVRDIH ZUBNIH TKIVA U TEHNIKAMA AUGMENTACIJE

Zahvaljujući znanstvenim istraživanjima proteklih godina, ekstrahirani zubi počeli su se koristiti kao vrlo uspješan materijal u tehnikama koštane augmentacije što je daleko korisnije od toga da budu tretirani kao klinički otpad. Do razvoja ovih tehnika došlo je zbog znanstvenih istraživanja koja su potvrdila da zubi i kost imaju vrlo sličnu strukturu i, kao i kosti maksilofacijalne regije, potječu iz istih stanica neuralnog grebena (22). Ljudski zubi građeni su od sljedećih tvrdih tkiva: dentina (80 %), zatim cakline (15 %) i cementa (5 %). Dentin, koji je najzastupljenije tvrdo zubno tkivo, kemijskog je sastava i građe vrlo slične koštanom tkivu (23). Ukupan težinski anorganski sastav dentina je od 70 % do 75 %, organski dio 20 % te naposljetku udio vode 10 %. Usporedbe radi, ukupan težinski anorganski sastav koštanog tkiva je 65 %, organski dio 25 % i voda koja čini 10 % (24). Dokazano je da zubna tkiva sadrže faktore rasta i nekolagene proteine koji sudjeluju u formiranju kosti (20). Ova su saznanja bila osnovna pretpostavka prilikom razvoja istraživanja o upotrebi organskih i anorganskih komponenata tvrdih zubnih tkiva, a ponajviše dentina kao materijala za koštanu augmentaciju (25,26).

4.1. Povijesni razvoj

Yeomans i Urist prvi su upotrijebili ekstrahirane zube kao materijal za koštanu augmentaciju 1967. godine. U istraživanju provedenom na životinjama otkriveno je i potvrđeno da dekalificirani dentinski matriks može potaknuti nastanak kosti (27). Potaknuti dotadašnjim rezultatima istraživanja materijala za koštanu augmentaciju i njihovim nedostacima, Kim i suradnici su 1993. počeli provoditi istraživanja kako bi razvili novi materijal koji bi nadvladao njihove nedostatke. Svoja su istraživanja usmjerili na potencijal ekstrahiranih zubi kao materijala za koštanu augmentaciju. U svom istraživanju objavljenom 2010. Kim i suradnici ekstrahirane su zube očistili od karijesa i nečistoća te ih usitnili i upotrijebili za koštanu augmentaciju. Zaključili su da su razvili novi materijal koji uključuje autogene ekstrahirane zube i temelj je za njegovu daljnju kliničku primjenu i razvoj (28).

4.2. Anorganski sastav

Težinski udio anorganskih tvari koje grade dentin iznosi 70 %, a čine ga četiri vrste kalcijevih fosfata: hidroksiapatit, trikalcijev fosfat, amorfni kalcij fosfat i oktakalcij fosfat (24). Navedeni su spojevi zaslužni za osteokonduktivna svojstva i čine dentin biokompatibilnim materijalom.

Hidroksiapatit dentina građen je od nisko kristaliziranog hidroksiapatita s malim postotkom kalcijeva fosfata što olakšava njegovu razgradnju osteoklastima i tako stvara prostor za nastanak nove kosti (14). Takvu sličnu, nisko kristaliziranu strukturu hidroksiapatita, sadrži i kost, a caklina, za razliku od njih, ima visoko kristaliziran hidroksiapatit i samim time ju osteoklasti teže razgrađuju te ima znatno slabiju osteokonduktivnost (26).

Općenito, stopa resorpcije nadomjesnog materijala ovisi o njegovoj kristalnoj strukturi. Ako ima visoko kristaliziranu strukturu, sporo će se resorbirati ili će resorpcija potpuno izostati. Suprotno tome, do prebrze resorpcije doći će primjenom prenisko kristaliziranih materijala što ne ostavlja dovoljno potrebnog vremena za formiranje koštanog tkiva (29).

Ovakav anorganski sastav odgovoran je za osteokonduktivna svojstva koja posjeduju tvrda zubna tkiva (30).

4.3. Organski sastav

Težinski udio organskih tvari koje grade dentin iznosi 20 %, od toga 90 % čini vlaknasta mreža kolagenih vlakana tipa I, ostatak (10 %) čine nekolageni proteini (osteokalcin, osteonektin, sijaloprotein i fosfo-protein) i faktori rasta koji su uključeni u stvaranje koštanog tkiva. Faktori rasta koji sadrži dentin su: faktor rasta sličan inzulinu (IGF)-II, BMP-2, i transformirajući faktor rasta beta (TGF- β) (20,31).

Cement također sadrži kolagenu mrežu vlakana tipa I i III, nekolagene proteine i faktore rasta (TGF- β , IGF-I) koji sudjeluju u izgradnji koštanog tkiva (20).

Zahvaljujući ovakvom organskom sastavu, tvrda zubna tkiva imaju osteoinduktivna svojstva (30).

4.4. Tehnike

Klinički, transplantati dentina mogu se koristiti u različitim tehnikama u obliku pripremljenih blokova ili usitnjenih čestica kao nedemineralizirani dentin (*engl. undemineralized dentin – UDD*), djelomično demineralizirani dentinski matriks (*engl. partially demineralized dentine matrix – PDDM*) (70 % dekalificiran) i demineralizirani dentinski matriks (*engl.*

demineralized dentin matrix – DDM) s obzirom na njihovu stopu demineralizacije (22,30). Koga i suradnici istraživali su koštanu regeneraciju primjenjujući dentinski transplantat različitog stupnja mineralizacije i veličine čestica (30). Kompjuteriziranom tomografijom (CT) mikronskih razmjera i histološkim promatranjem otkrili su da se DDM najviše resorbirao, a UDD nije, ali su oba potaknula formiranje kosti. PDDM se pokazao učinkovitijim prilikom stvaranja novog koštanog tkiva negoli DDM i UDD. Elektronsko mikroskopsko promatranje pokazalo je osteoblaste vezane za DDM, ali ne i za UDD (32). Navedeno se može objasniti time što demineralizacija pospješuje osteoinduktivna svojstva zubnog tkiva jer dolazi do izlaganja organske tvari, povećanja poroznosti i kontaktne površine (29). Za razliku od njih, neka su istraživanja dokazala uspješnu regeneraciju kostiju primjenom UDD-a (33).

U dosadašnjim kliničkim istraživanjima tvrda zubna tkiva koristila su se samostalno u prethodno navedenim oblicima, ali i u kombinacijama s drugim nadomjesnim koštanim materijalima (autogeni, alogeni, ksenogeni i aloplastični).

U provedenim kliničkim studijama istraživao se potencijal za upotrebu tvrdih zubnih tkiva kao materijala za augmentaciju kosti u sklopu implantološke terapije u sljedećim kirurškim tehnikama: vođena regeneracija kosti (*engl. guided bone regeneration, GBR*), podizanje dna maksilarnog sinusa, postupak prezervacije alveole te vertikalna i horizontalna augmentacija alveolarnog grebena. Uspješnost se procjenjivala: mjerenjem kvocijenta stabilnosti implantata, prisutnošću postoperativnih komplikacija, procjeni stope preživljenja i neuspjeha implantata te histološkim analizama (30).

5. TEHNIKE AUGMENTACIJE POMOĆU KORIJENA ZUBA

Dosadašnja istraživanja tvrdih zubnih tkiva u tehnikama koštane augmentacije temeljila su se ponajviše na upotrebi dentina. Kao što je navedeno, dokazana su njegova osteoinduktivna i osteokonduktivna svojstva koja posjeduje zahvaljujući svom anorganskom i organskom sastavu koji nalikuje koštanom tkivu. Schwarz i suradnici 2016. godine proveli su istraživanje na životinjama u kojemu su dokazali da se upotrebom korijena ekstrahiranih zuba može uspješno nadoknaditi izgubljen volumen alveolarnog grebena u svrhu povećanja ležišta potrebnog za uspješnu terapiju dentalnim implantatima. Time su započeli razvoj potpuno novih tehnika augmentacije (34).

5.1. Augmentacija lateralnog alveolarnog grebena

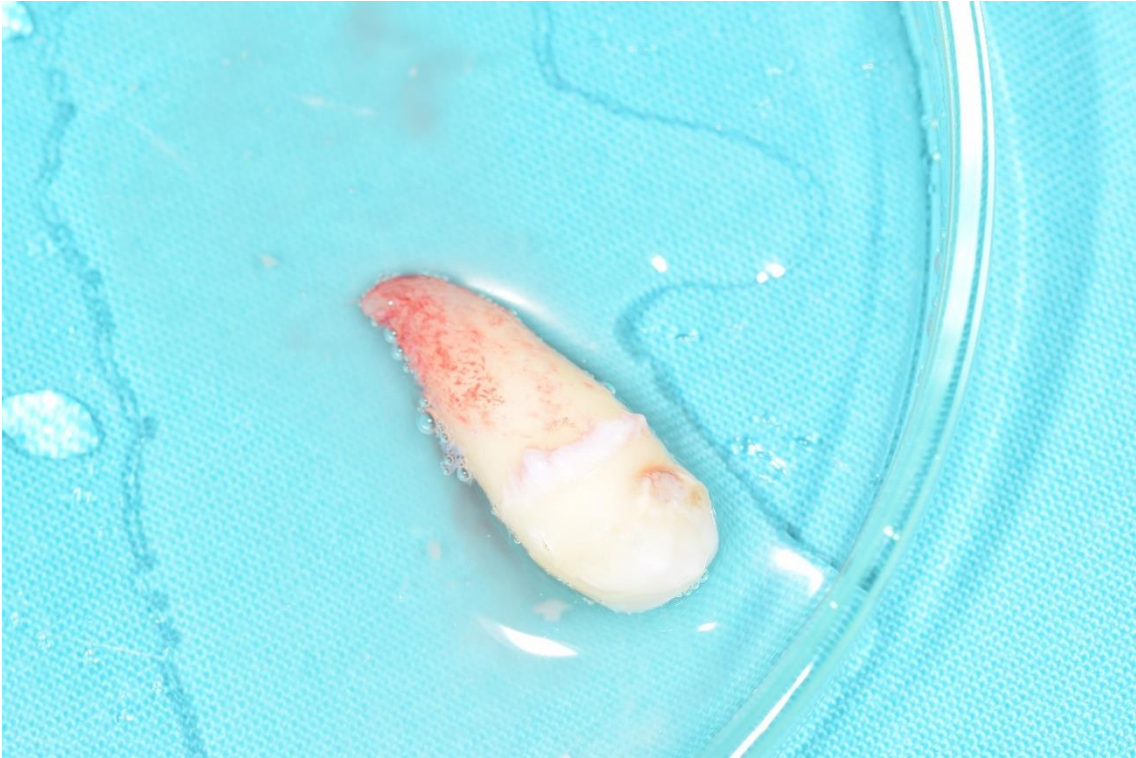5.1.1. Istraživanje provedeno na životinjama

Schwarz i suradnici u istraživanju provedenom na osam pasa 2016. godine upotrijebili su korijene parodontološki kompromitiranih zuba u svrhu augmentacije lateralnog alveolarnog grebena i postavu dentalnih implantata. Histološki su analizirali: širinu alveolarnog grebena, augmentirano područje i koštano-implantantni kontakt (*engl. bone to implant contact, BIC*). U prvom dijelu istraživanja ligaturama su inducirali parodontitis gornjih premolara te su u istom postupku proveli ekstrakciju mandibularnih molara i premolara te svrdlima oblikovali standardizirane koštane defekte. U drugom dijelu istraživanja, nakon provedene ekstrakcije gornjih premolara, separirali su korijene zuba od krune, očuvali pulpu i proveli odstranjivanje mekih i tvrdih zubnih naslaga s površine korijena. Nakon odizanja režnja bezubog grebena uklonili su sve granulacijsko tkivo te su korijene prilagodili veličini defekta. Kako bi što uspješnije došlo do nadomjesne resorpcije, odstranili su sloj cementa koji priliježe na greben, a na ostalim dijelovima korijena cement nisu uklanjali u svrhu smanjenja njegove periferne resorpcije. Usporedbe radi, na suprotnoj strani mandibule izveli su augmentaciju grebena autolognom kosti uzete s retromolarnog područja. Oba su grafta fiksirali titanijskim osteosintetskim vijcima, a režnjeve su reponirali i zašili madrac šavovima. U trećem dijelu istraživanja, nakon dvanaest tjedana, na svim životinjama dobiveno je zadovoljavajuće ležište te su autori mogli postaviti dentalne implantate. Histološkom analizom i statističkom obradom podataka zaključili su da su autogeni koštani transplantati, ali i korijeni zuba, postupno razgrađeni te da ih je zamijenila novoformirana kost. Usporedbom rezultata širine grebena, augmentiranog područja te BIC-a između autolognog koštanog transplantata i korijena zuba,

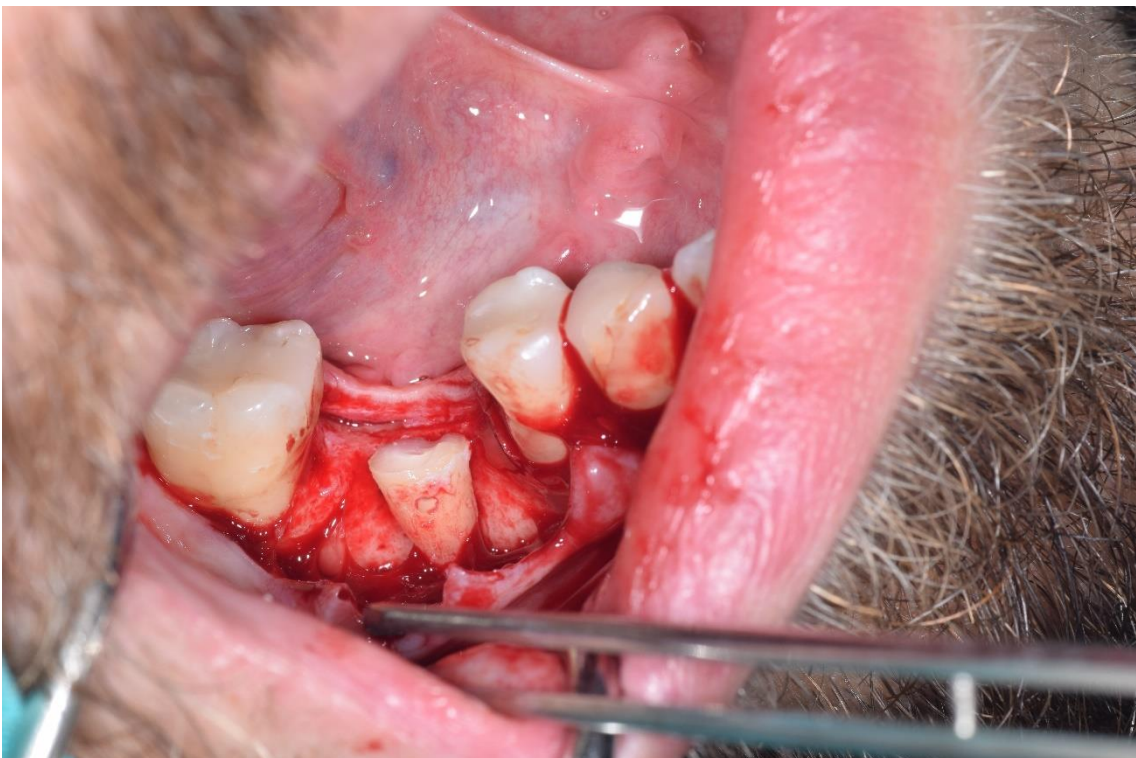nije dosegnuta statistički značajna razlika. Ovim je istraživanjem dokazano da autogeni korijeni zuba mogu poslužiti kao zamjena autogenim koštanim transplantatima (34).

5.1.2. Klinička istraživanja

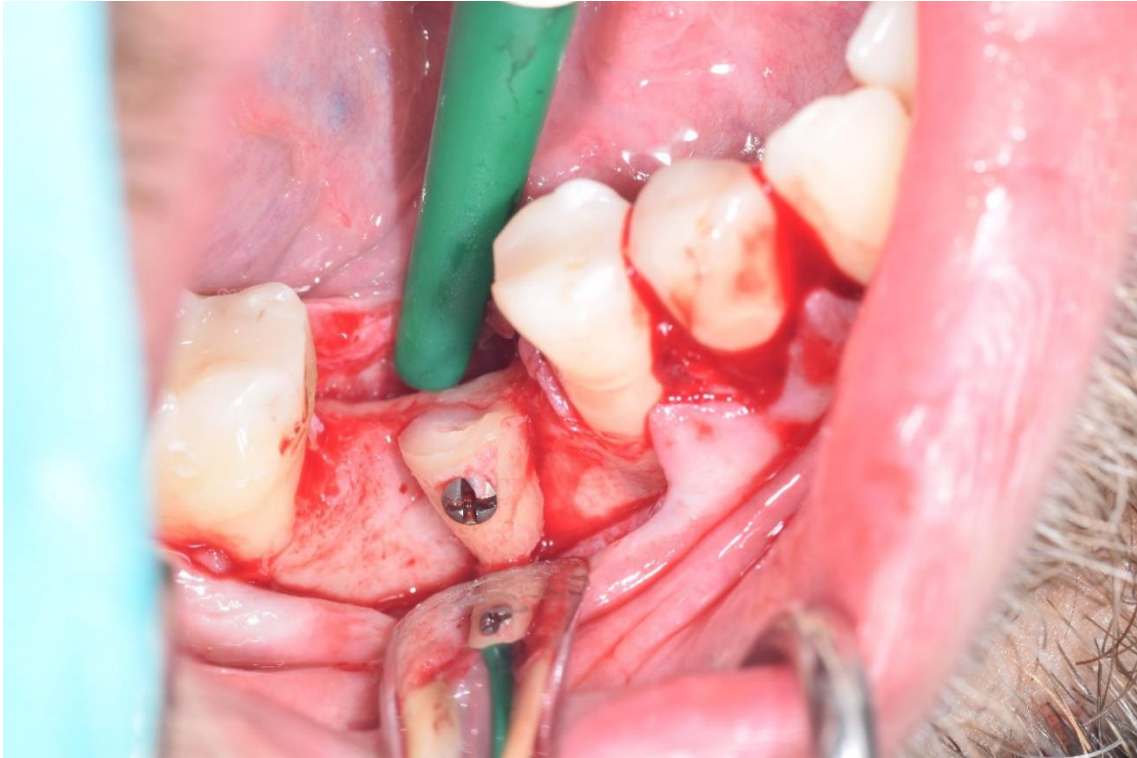
Nakon provedenih istraživanja na životinjama, Schwarz i suradnici 2018. godine proveli su istraživanje na ljudima. Na uzorku od trideset pacijenata istraživali su uspješnost i sigurnost upotrebe autogenog korijena zuba u usporedbi s autogenim koštanim transplantatom prilikom augmentacije grebena i postave dentalnog implantata. Autogeni korijeni zuba uzeti su sa zdravih, retiniranih ili impaktiranih zuba, a autogeni koštani transplantat uzet je intraoralno, s retromolarnog područja. Svih trideset pacijenata imalo je bezubi prostor nedovoljne vodoravne dimenzije alveolarnog grebena potrebnog za postavu dentalnog implantata. Petnaest pacijenata koji su imali retiniran ili impaktiran zdrav zub činili su jednu skupinu, a u drugoj kontrolnoj skupini od petnaest pacijenata bili su oni koji nisu imali tražene zube, već im se augmentacija provela upotrebom autogene kosti. Pacijenti koji su sudjelovali imali su od 18 do 60 godina te su bili kandidati za augmentaciju. Horizontalna dimenzija grebena bila je nedovoljna za implantološku terapiju, ali je visina grebena bila zadovoljavajuća te su imali zdravu oralnu sluznicu s minimalno tri milimetra keratinizirane sluznice. U istraživanju nisu mogli sudjelovati pacijenti narušenog općeg zdravlja, koji imaju autoimune ili upalne bolesti usne šupljine, nekontroliran dijabetes, prethodno su bili podvrgnuti kemoterapiji ili radioterapiji, koji su uzimali imunosupresore, kortikosteroide ili bisfosfonate te pušači, trudnice i dojilje. Istraživanje je provedeno prema standardiziranom protokolu primijenjenom u istraživanju na životinjama 2016. godine. Ukratko, prvi dio postupka uključivao je odizanje režnja pune debljine i čišćenje bezubog prostora od granulacijskog tkiva. Drugi dio postupka odnosio se na ekstrakciju zuba u svrhu dobivanja nadomjeska za augmentaciju (Slika 1.). Nakon što su zubi ekstrahirani, korijen je odvojen od krune na caklinsko-cementnom spojištu zuba i izvršena je njegova obrada i prilagodba veličine potrebne za augmentaciju (Slika 2.). Kako bi poboljšali kontakt i nadomjesnu resorpciju, uklonjen je dio cementa koji priliježe na kost, a greben je zaravnjen karbidnim svrdlima pod vodenim hlađenjem. Korijen je titanijskim vijcima pričvršćen na željeno mjesto na alveolarnom grebenu (Slika 3.) te je režanj reponiran i fiksiran šavovima.



Slika 1. Ekstrahiran zub prije obrade za augmentaciju. Preuzeto s dopuštenjem autora: izv. prof. dr. sc. Mato Sušić

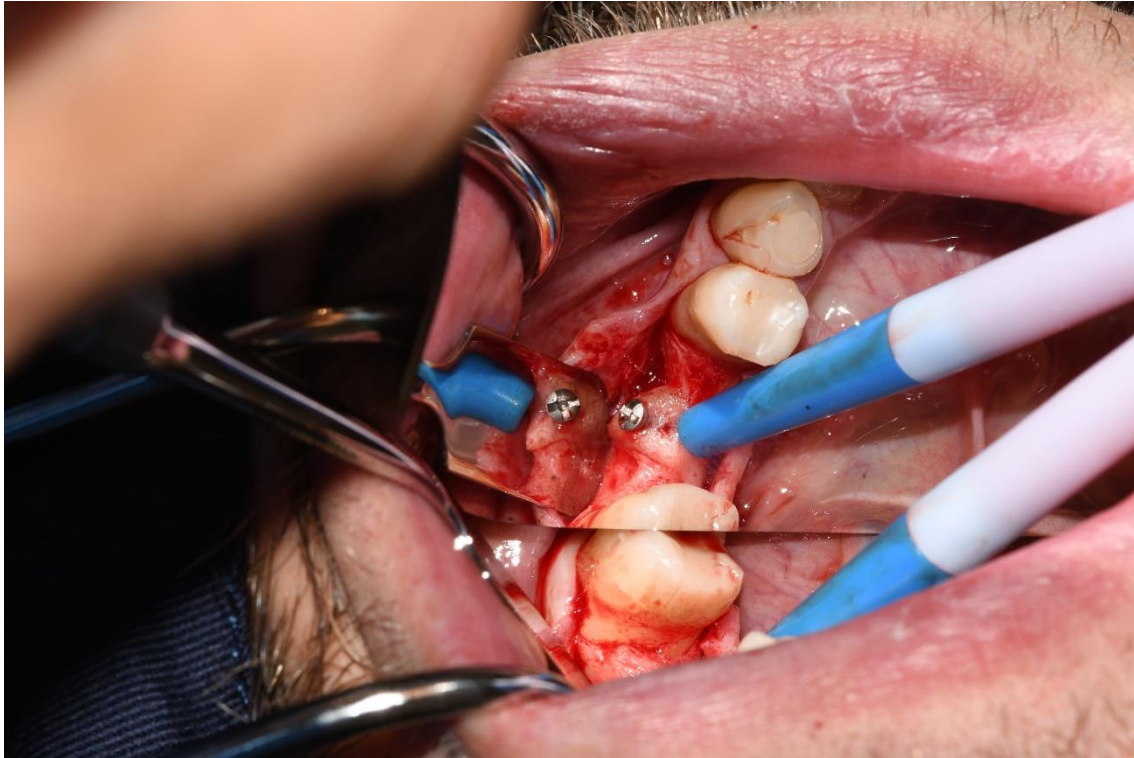


Slika 2. Autogeni korijen obrađen i prilagođen veličinom. Preuzeto s dopuštenjem autora: izv. prof. dr. sc. Mato Sušić

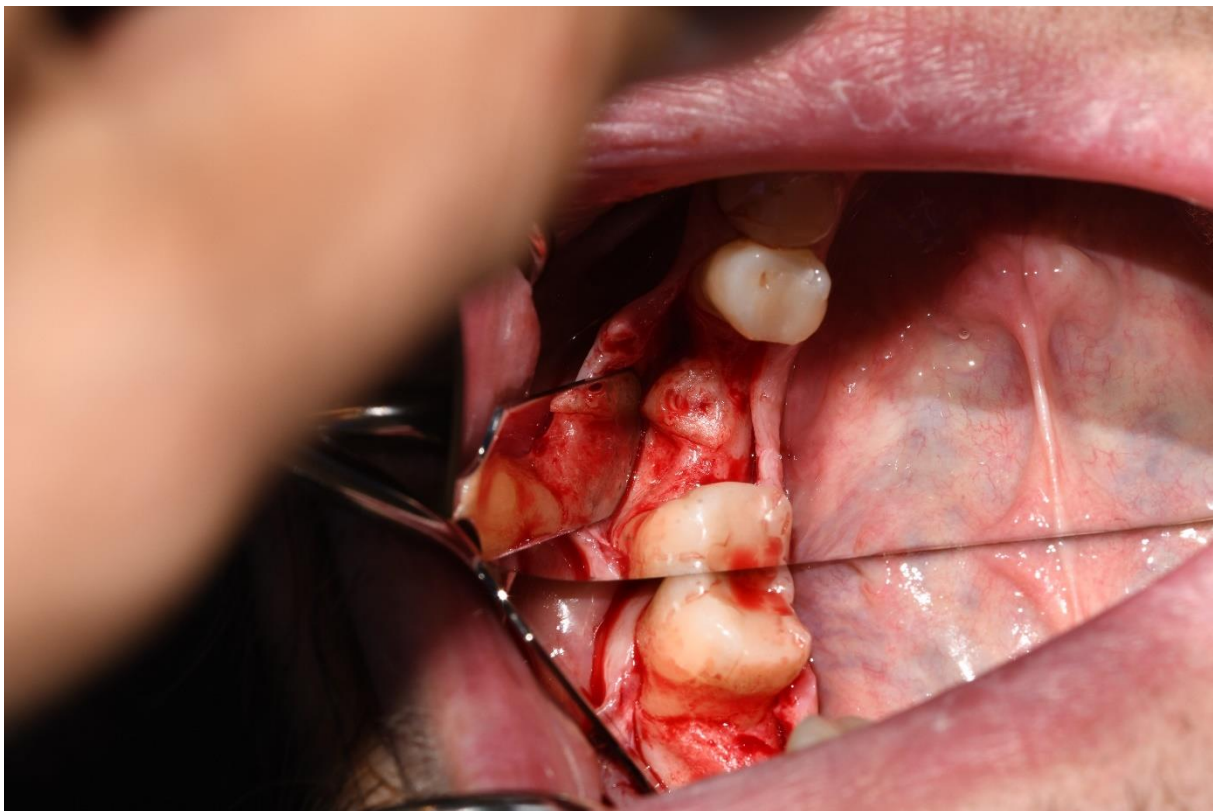


Slika 3. Autogeni korijen fiksiran osteosintetskim titanijskim vijkom. Preuzeto s dopuštanjem autora: izv. prof. dr.sc. Mato Sušić

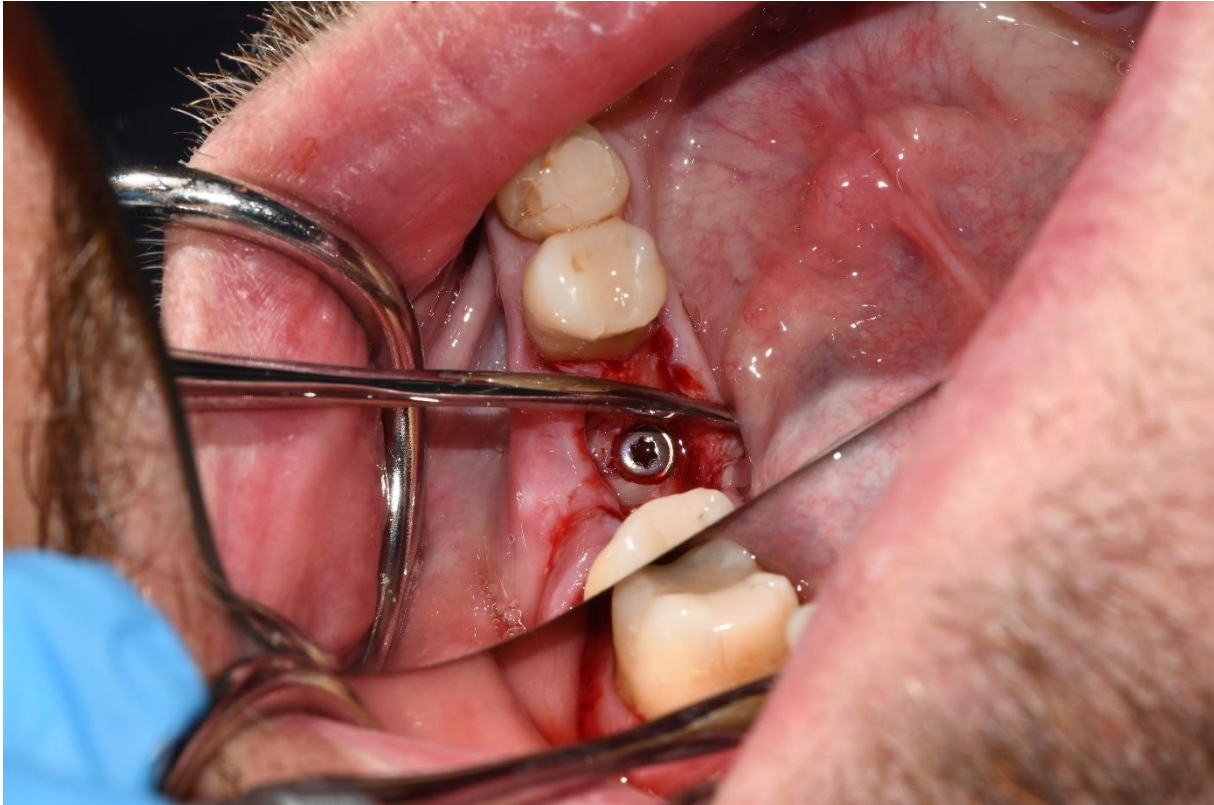Svi pacijenti uzimali su perioperativno antibiotik, antiflogistik perioperativno i postoperativno te analgetike po potrebi. Postoperativna njega uključivala je ispiranje usne šupljine klorheksidinom dva puta na dan kroz tjedan dana. Mekotkivno cijeljenje prošlo je uredno, bez pojave dehiscencije rane i posljedične ekspozicije nadomjesnog materijala. Nakon 26 tjedana svi pacijenti imali su dovoljnu horizontalnu dimenziju alveolarnog grebena i bilo im je moguće ugraditi dentalni implantat. Postupak je uključivao odizanje režnja pune debljine (Slika 4.), uklanjanje titanijskog vijka (Slika 5.), preparaciju ležišta i postavu dentalnog implantata (Slika 6.).



Slika 4. Odizanje režnja pune debljine. Preuzeto s dopuštenjem autora: izv. prof. dr. sc. Mato Sušić



Slika 5. Ležište nakon uklanjanja titanijskog vijka. Preuzeto s dopuštenjem autora: izv. prof. dr. sc. Mato Sušić



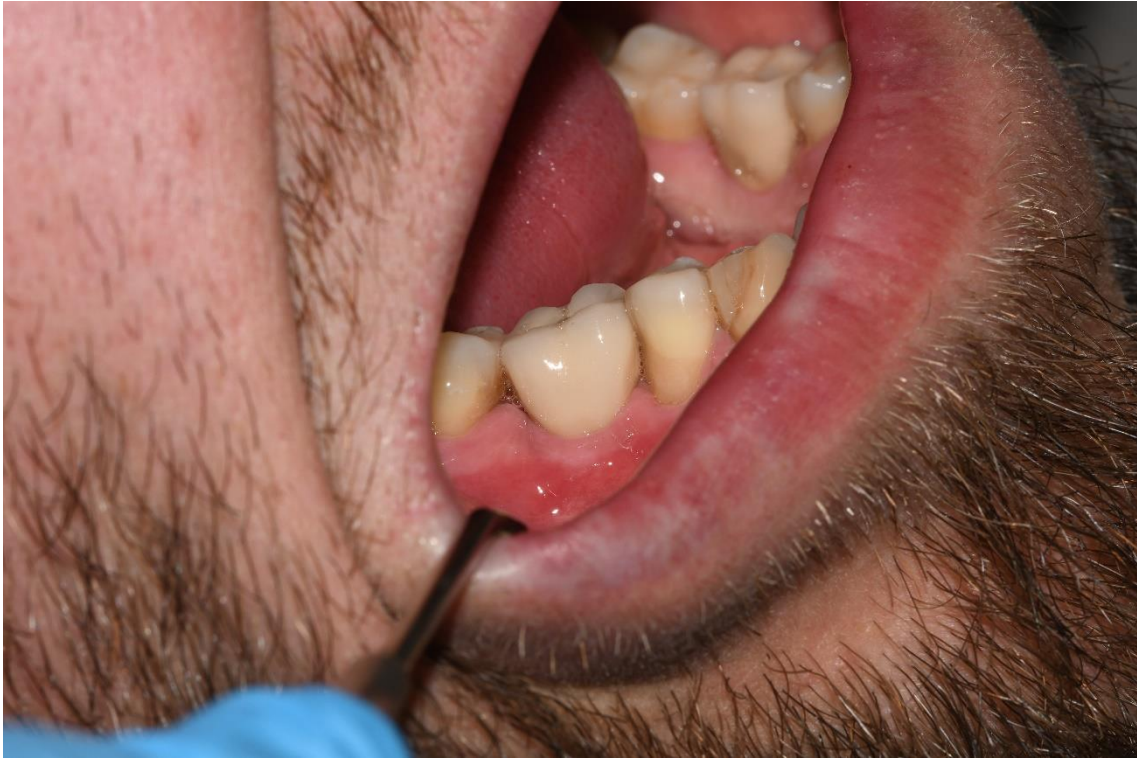Slika 6. Dentalni implantat postavljen u novo koštano ležište. Preuzeto s dopuštenjem autora:
izv. prof. dr. sc. Mato Sušić

Prilikom zahvata primijećena je resorpcija vanjske površine nadomjeska u kontrolnoj skupini, dok u skupini s autogenim korijenom zuba resorpcije uglavnom nije bilo. Analizom presjeka dobivenih kompjuterskom 3D tomografijom (engl. Cone Beam CT, CBCT) uočena je homogena integracija i povezanost obje vrste materijala s kosti. Krvarenje tijekom preparacije ležišta u obje skupine bilo je podjednako te su svi implantati imali dobru primarnu stabilnost. Analizom podataka zaključeno je da je u skupini s augmeniranim autogenim korijenom zuba postignuta veća širina grebena nego u kontrolnoj skupini. Ova se razlika većinom temelji na sporijoj resorpciji korijena zuba (35). Resorpcija se odvija sporije vjerojatno zbog sloja cementa koji potiče pričvršćenje kolagenih vlakana na svoju površinu i prevenira površinsku resorpciju korijena (36). Nasuprot tome, dio koji je prilijegao uz površinu kosti, a odstranjen je sloj cementa, pokazao je ankilozu i postepeno nadomjesnu resorpciju dentina. U ovom su istraživanju autori zaključili da uz autogenu kost, autogeni korijen zuba može biti materijal odabira prilikom lateralne augmentacije alveolarnog grebena (35). Usporedbom rezultata sljedećih mjerenja: krvarenja pri sondiranju (engl. bleeding on probing, BOP), dubine sondiranja parodontnih džepova (engl. probing pocket depth, PD), recesije i razine kliničkog

pričvrška (engl. clinical attachment level, CAL), u kratkoročnom razdoblju (44 tjedna nakon postave implantata, odnosno 26-30 tjedana nakon opterećenja) nije primijećena statistički značajna razlika između periimplantatnih tkiva ispitivanih skupina (37).

5.2. Augmentacija lateralne ekstrakcijske alveole

Schwarz i suradnici 2018. su proveli istraživanje na petnaest pacijenata kojima su željeli procijeniti mogućnost i uspješnost korištenja autogenih korijena zuba prilikom augmentacije deficijentne ekstrakcijske alveole. Deficijentnim alveolama smatrane su one koje su imale nedovoljnu debljinu bukalne stijenke (manje od 0.5 mm) – takvih je u istraživanju bilo devet, ili prisutnost bukalne dehiscencije – takvih je u istraživanju bilo šest. Zubi nisu smjeli pokazivati simptome akutnih endodontskih ili parodontnih bolesti. Svi su pacijenti morali zadovoljavati kriterije kao i u istraživanju augmentacije lateralnog alveolarnog grebena. Prilikom preparacije korijena došlo je do puknuća korijena te je jedan pacijent isključen iz istraživanja. Prvi dio postupka uključivao je ekstrakciju zuba koji se više nisu mogli izliječiti i zadržati (sedam zubi bilo je prethodno endodontski liječeno, tri su imala vertikalnu frakturu, a jedan je zub imao izražen gubitak kosti uslijed okluzalne traume). Zatim je odignut režanj pune debljine kako bi se prikazao defekt i uklonilo granulacijsko tkivo. Priprema korijena uključivala je: separaciju od krune na caklinsko-cementnom spojištu, uklanjanje ostataka materijala za liječenje korijenskih kanala i pulpnog tkiva, uklanjanje mekih i tvrdih zubnih naslaga te prilagodbu dimenzijama defekta. Perioperativni i postoperativni protokol bio je isti kao i u istraživanju tehnike augmentacije lateralnog grebena autogenim korijenom zuba. U ovom je istraživanju mekotkivno cijeljenje također proteklo uredno, bez pojave upale, infekcije i dehiscencije šavova. Nakon 26 tjedana došlo je do resorpcije materijala i njegove zamjene novostvorenim koštanim tkivom. Analizom CBCT presjeka uočena je integracija materijala s okolnom kosti. U svih četrnaest preostalih ispitanika mogla se provesti ugradnja dentalnih implantata s dobrom primarnom stabilnosti. Ovakvi su rezultati dobiveni zahvaljujući potencijalu dentina da nadomjesti izgublenu kost, ali se dodatno treba istražiti povezanost uspješnosti s prevencijom urastanja mekih tkiva u defekt korištenjem ove tehnike (38). Svi su implantati opterećeni protetskim radovima (Slika 7.) 9 do 20 tjedana nakon uklanjanja šavova, dok su šavovi uklonjeni 10-14 dana nakon postave dentalnih implantata.



Slika 7. Implantat opterećen protetskim radom. Preuzeto s dopuštenjem autora: izv. prof. dr. sc. Mato Sušić

Analizom rezultata dobivenih mjerenjima na trinaest pacijenata: BOP, PD, recesija i CAL u kratkoročnom periodu (26-30 tjedana nakon opterećenja implantata) dokazana je stabilnost periimplantatnog tkiva nakon tehnike augmentacije bukalne kosti upotrebom autogenog korijena zuba (39).

Suvremeni pristup terapiji bezubosti danas predstavlja implantoprotetska terapija koja, kako bi bila izvediva, uspješna i dugoročna, zahtijeva dovoljan volumen koštanog tkiva za postavu odgovarajućeg dentalnog implantata. Uslijed brojnih fizioloških, ali i patoloških procesa, često dolazi do resorpcije i atrofije kosti alveolarnoga grebena što često onemogućava ovakvu vrstu terapije (2,15).

U kliničkoj upotrebi koriste se različite vrste nadomjesnih koštanih materijala sa svojstvima (osteokondukcija, osteoindukcija i osteogeneza) koja im omogućavaju da na određen način sudjeluju u nastanku nove kosti (12). Koštani nadomjesni materijali dijele se na: autogene, alogene, ksenogene i aloplastične (4). Svaka od navedenih skupina pokazuje svoje prednosti, ali sve, pa čak i autogena kost koja se smatra zlatnim standardom među materijalima za augmentaciju, pokazuje određene negativne karakteristike primjenom u kliničkoj praksi. Neke od njih su: ograničena količina i potreba za dodatnim operativnim područjem koje potencijalno predstavlja dodatno mjesto za postoperativnu bol i komplikacije te produžuje vrijeme zahvata i ubrzana resorpcija (6,18,20). Stoga se potraga za idealnim materijalom za augmentaciju nastavlja.

Zahvaljujući rezultatima istraživanja koja su dokazala sličnost građe, organskog i anorganskog sastava kosti i tvrdih zubnih tkiva, a posebice dentina, započeo je razvoj tehnika i znanstvenih istraživanja koja ispituju potencijal tvrdih zubnih tkiva kao materijala za augmentaciju kosti (22).

Godine 2016. Schwarz i suradnici proveli su istraživanje na životinjama u kojem su uspoređivali augmentaciju lateralnog alveolarnog grebena i postavu dentalnog implantata primjenom autogenog korijena zuba s primjenom autogene kosti u kontrolnoj skupini. Rezultati istraživanja provedenog na osam životinja nisu pokazali statistički značajnu razliku među ispitivanim varijablama te su autori zaključili da autogeni korijeni zuba mogu poslužiti kao zamjena autogenoj kosti (34).

Dvije godine kasnije (2018.) Schwarz i suradnici proveli su dva istraživanja na ljudima u kojima su željeli potvrditi potencijal autogenih korijena u augmentaciji lateralnog grebena i prilikom tehnike prezervacije deficijentne ekstrakcijske alveole. U istraživanju tehnike augmentacije lateralnog grebena korijenom zuba provedenom na trideset pacijenata autori su uspoređivali ispitivane varijable s kontrolnom skupinom u kojoj je augmentacija izvedena upotrebom autogene kosti s retromolarnog područja. U obje skupine dobivena je dovoljna širina grebena za postavu odgovarajućeg dentalnog implantata. Usporedbom rezultata utvrđeno je da je u

skupini s augmentiranim autogenim korijenom postignuta veća širina alveolarnog grebena što se moglo objasniti sporijom resorpcijom materijala zbog sloja cementa. Ostale varijable nisu pokazale statistički značajnu razliku.

U drugom istraživanju provedenom na petnaest pacijenata autori su autogene korijene zuba koristili prilikom augmentacije deficitne ekstrakcijske alveole u svrhu implantološke terapije. Rezultati su pokazali dobiven dovoljan volumen alveolarne kosti potreban za postavu dentalnih implantata te stabilnost periimplantatnog tkiva u kratkoročnom periodu (26-30 tjedana nakon opterećenja implantata) (35,37–39).

Augmentacija koštanog tkiva alveolarnog grebena često je neizbježan zahvat prije provođenja implantoprotetske terapije. Izvodi se u svrhu povećanja koštanog ležišta dentalnog implantata, bez čega nije moguće provesti uspješnu i dugoročnu implantološku terapiju.

U svakodnevnoj kliničkoj praksi koriste se: autogeni, alogeni, ksenogeni i aloplastični materijali koji pokazuju osteokonduktivna, osteoinduktivna i osteogena svojstva u svrhu nadoknade izgubljenog koštanog tkiva. Sve navedene skupine materijala kliničkom upotrebom pokazuju pozitivna, ali i negativna svojstva te time dovode do komplikacija, ali i neuspjeha terapije. Autogena kost, unatoč svojim negativnim stranama, i dalje se smatra zlatnim standardom u tehnikama augmentacije. Potraga za idealnim materijalom i dalje se nastavlja, te se provode istraživanja na tvrdim zubnim tkivima.

Godine 2016. Schwarz i suradnici počeli su istraživati svojstva autogenih korijena zuba kao materijala za augmentaciju kosti te njihov potencijal da posluže kao zamjena autogenoj kosti. Iz navedenih se istraživanja može zaključiti kako su rezultati augmentacije korijenom zuba obećavajući. Uspjeh implantološke terapije u kratkoročnom razdoblju nije pokazao statistički značajnu razliku u usporedbi s autogenim koštanim transplantatima. Histološkom studijom na psima i statističkom obradom podataka autori su zaključili da su autogeni koštani transplantati, ali i korijeni zuba, postupno razgrađeni te da ih je zamijenila novoformirana kost. Prilikom interpretacije podataka svakako treba uzeti u obzir da su istraživanja provedena na malom broju ispitanika. Riječ je o potpuno novim tehnikama te je broj provedenih znanstvenih istraživanja relativno malen. Kako bi se uspješnost tehnika augmentacije pomoću korijena zuba mogla potvrditi s većom sigurnošću te povećati njezina upotreba u kliničkoj praksi, potrebno je provesti daljnja, posebice dugoročna istraživanja na većem broju ispitanika.

1. Hadley G. Basic Histology. *J Anat.* 2007 Sep;211(3):412–3.
2. Đudarić L, Zoričić Cvek S, Cvijanović O, Fužinac-Smojver A, Čelić T, Martinović D. Osnove biologije koštanog tkiva. *Med Flum Med Flum.* 2014 Mar 3;50(1):21–38.
3. Florencio-Silva R, Sasso GR da S, Sasso-Cerri E, Simões MJ, Cerri PS. Biology of Bone Tissue: Structure, Function, and Factors That Influence Bone Cells. *BioMed Res Int.* 2015;2015:421746.
4. Wolf HF, Rateitschak-Pluss EM, Raiteitschak KH. *Parodontologija.* 3. izdanje. Jastrebarsko: Naklada Slap; 2009.
5. Atwood DA. Some clinical factors related to rate of resorption of residual ridges. *J Prosthet Dent.* 1962 May 1;12(3):441–50.
6. Kumar P, Vinitha B, Fathima G. Bone grafts in dentistry. *J Pharm Bioallied Sci.* 2013 Jun;5(Suppl 1):S125–7.
7. Kim YK, Ku JK. Extraction socket preservation. *J Korean Assoc Oral Maxillofac Surg.* 2020 Dec 31;46(6):435–9.
8. Knezović-Zlatarić D. Resorptivne promjene koštanih struktura gornje i donje Čeljusti u pacijenata nositelja mobilno-protetskih nadomjestaka. *Acta Stomatol Croat.* 36:7.
9. Araújo M, Silva C, Misawa M, Sukekava F. Alveolar socket healing: what can we learn? *Periodontol 2000.* 2015 Jan 1;68:122.
10. Avila-Ortiz G, Elangovan S, Kramer KWO, Blanchette D, Dawson DV. Effect of Alveolar Ridge Preservation after Tooth Extraction. *J Dent Res.* 2014 Oct;93(10):950–8.
11. Darby I, Chen S, De Poi R. Ridge preservation: what is it and when should it be considered. *Aust Dent J.* 2008 Mar;53(1):11–21.
12. Saima S, Jan SM, Shah AF, Yousuf A, Batra M. Bone grafts and bone substitutes in dentistry. *J Oral Res Rev* 2016;8:36-8.
13. Cawood JI, Howell RA. A classification of the edentulous jaws. *Int J Oral Maxillofac Surg.* 1988 Aug;17(4):232–6.
14. Morentin LSLM de, González FP, Ares MM, Martínez-Pereda CM, Martínez JLQ, González JMM. Use of autogenous dentin as graft material in oral surgery. *Científica Dent Rev Científica Form Contin.* 2019; :37–44.
15. Chavda S, Levin L. Human Studies of Vertical and Horizontal Alveolar Ridge Augmentation Comparing Different Types of Bone Graft Materials: A Systematic Review. *J Oral Implantol.* 2018 Feb 1;44(1):74–84.
16. Fillingham Y, Jacobs J. Bone grafts and their substitutes. *Bone Jt J.* 2016 Jan;98-B(1_Supple_A):6–9.
17. Misch CE, Dietsh F. Bone-grafting materials in implant dentistry. *Implant Dent.* 1993;2(3):158–67.

18. Santagata M, Tozzi U, Prisco RVE, Tartaro G, D'Amato S. Autologous bone graft harvested during implant site preparation: histological study. *Plast Aesthetic Res.* 2014 Oct 29;1:94–7.
19. Lindhe J, Lang NP, Karring T. *Klinička parodontologija i dentalna implantologija.* Zagreb: Nakladni zavod Globus; 2010.
20. Nampo T, Watahiki J, Enomoto A, Taguchi T, Ono M, Nakano H, et al. A New Method for Alveolar Bone Repair Using Extracted Teeth for the Graft Material. *J Periodontol.* 2010 Sep;81(9):1264–72.
21. Fishman JA, Greenwald MA, Grossi PA. Transmission of Infection With Human Allografts: Essential Considerations in Donor Screening. *Clin Infect Dis.* 2012 Sep 1;55(5):720–7.
22. Özkahraman N, Balcıoğlu NB, Soluk Tekkesin M, Altundağ Y, Yalçın S. Evaluation of the Efficacy of Mineralized Dentin Graft in the Treatment of Intraosseous Defects: An Experimental In Vivo Study. *Medicina (Mex).* 2022 Jan;58(1):103.
23. Cervera-Maillo JM, Morales-Schwarz D, Morales-Melendez H, Mahesh L, Calvo-Guirado JL. Autologous Tooth Dentin Graft: A Retrospective Study in Humans. *Medicina (Mex).* 2022 Jan;58(1):56.
24. Kim YK, Kim SG, Bae JH, Um IW, Oh JS, Jeong KI. Guided Bone Regeneration Using Autogenous Tooth Bone Graft in Implant Therapy: Case Series. *Implant Dent.* 2014 Apr;23(2):138–43.
25. Kim YK, Kim SG, Yun PY, Yeo IS, Jin SC, Oh JS, et al. Autogenous teeth used for bone grafting: a comparison with traditional grafting materials. *Oral Surg Oral Med Oral Pathol Oral Radiol.* 2014 Jan;117(1):e39-45.
26. Kim YK, Kim SG, Oh JS, Jin SC, Son JS, Kim SY, et al. Analysis of the inorganic component of autogenous tooth bone graft material. *J Nanosci Nanotechnol.* 2011 Aug;11(8):7442–5.
27. Yeomans JD, Urist MR. Bone induction by decalcified dentine implanted into oral, osseous and muscle tissues. *Arch Oral Biol.* 1967 Aug;12(8):999-IN16.
28. Kim YK, Kim SG, Byeon JH, Lee HJ, Um IU, Lim SC, et al. Development of a novel bone grafting material using autogenous teeth. *Oral Surg Oral Med Oral Pathol Oral Radiol Endodontology.* 2010 Apr;109(4):496–503.
29. Park M, Mah YJ, Kim DH, Kim ES, Park EJ. Demineralized deciduous tooth as a source of bone graft material: its biological and physicochemical characteristics. *Oral Surg Oral Med Oral Pathol Oral Radiol.* 2015 Sep;120(3):307–14.
30. Gual-Vaques P, Polis-Yanes C, Estrugo-Devesa A, Ayuso-Montero R, Mari-Roig A, Lopez-Lopez J. Autogenous teeth used for bone grafting: A systematic review. *Med Oral Patol Oral Cirugia Bucal.* 2017;0–0.

31. Martínez SL, Pérez González F, Martín-Ares M, Madrigal Martínez-Pereda C, LópezQuiles Martínez J, Martínez-González JM. Use of autogenous dentin as graft material in oral surgery. *Cient Dent*. 2019;16(2):37-44.
32. Koga T, Minamizato T, Kawai Y, Miura K ichiro, I T, Nakatani Y, et al. Bone Regeneration Using Dentin Matrix Depends on the Degree of Demineralization and Particle Size. *PLoS One*. 2016 Jan;11(1):e0147235.
33. Lee JY, Kim YK, Yi YJ, Choi JH. Clinical evaluation of ridge augmentation using autogenous tooth bone graft material: case series study. *J Korean Assoc Oral Maxillofac Surg*. 2013 Aug;39(4):156–60.
34. Schwarz F, Golubovic V, Mihatovic I, Becker J. Periodontally diseased tooth roots used for lateral alveolar ridge augmentation. A proof-of-concept study. *J Clin Periodontol*. 2016;43(9):797–803.
35. Schwarz F, Hazar D, Becker K, Sader R, Becker J. Efficacy of autogenous tooth roots for lateral alveolar ridge augmentation and staged implant placement. A prospective controlled clinical study. *J Clin Periodontol*. 2018 Aug;45(8):996–1004.
36. Nyman S, Karring T, Lindhe J, Plantén S. Healing following implantation of periodontitis-affected roots into gingival connective tissue. *J Clin Periodontol*. 1980 Oct;7(5):394–401.
37. Schwarz F, Hazar D, Becker K, Parvini P, Sader R, Becker J. Short-term outcomes of staged lateral alveolar ridge augmentation using autogenous tooth roots. A prospective controlled clinical study. *J Clin Periodontol*. 2019 Sep;46(9):969–76.
38. Schwarz F, Sahin D, Becker K, Sader R, Becker J. Autogenous tooth roots for lateral extraction socket augmentation and staged implant placement. A prospective observational study. *Clin Oral Implants Res*. 2019 May;30(5):439–46.
39. Parvini P, Sahin D, Becker K, Sader R, Becker J, Schwarz F. Short-term outcomes of lateral extraction socket augmentation using autogenous tooth roots: A prospective observational study. *Clin Oral Implants Res*. 2020;31(9):881–8.

Petra Matijević rođena je 4. lipnja 1997. u Osijeku. Osnovnoškolsko obrazovanje završila je u Osnovnoj školi kralja Tomislava u Zagrebu, a srednjoškolsko u XI. gimnaziji u Zagrebu 2016. godine. Iste godine upisala je Stomatološki fakultet Sveučilišta u Zagrebu. Dobitnica je Rektorove nagrade za društveno koristan rad u akademskoj i široj zajednici u akademskoj godini 2019./2020. Tijekom studija aktivno je sudjelovala u radu Studentskih sekcija i na kongresima studenata dentalne medicine. Godinu dana bila je demonstrator na Katedri za biologiju. Tijekom studija asistirala je u privatnoj poliklinici u Zagrebu. Aktivno govori engleski, a poznaje i osnove njemačkog jezika.