Prezervacija alveole

Pejić, Iva

Master's thesis / Diplomski rad

2015

Degree Grantor / Ustanova koja je dodijelila akademski / stručni stupanj: **University of Zagreb, School of Dental Medicine / Sveučilište u Zagrebu, Stomatološki fakultet**

Permanent link / Trajna poveznica: https://urn.nsk.hr/urn:nbn:hr:127:829958

Rights / Prava: Attribution-NonCommercial-NoDerivs 3.0 Unported/Imenovanje-Nekomercijalno-Bez prerada 3.0

Download date / Datum preuzimanja: **2024-12-01**

Repository / Repozitorij:

University of Zagreb School of Dental Medicine Repository

SVEUČILIŠTE U ZAGREBU

STOMATOLOŠKI FAKULTET

Iva Pejić

PREZERVACIJA ALVEOLE

DIPLOMSKI RAD

Zagreb, srpanj 2015.

Rad je izrađen na Zavodu za oralnu kirurgiju Stomatološkog fakulteta u Zagrebu i Klinici za kirurgiju lica, čeljusti i usta Kliničke bolnice Dubrava.

Voditelj rada: izv. prof. dr. sc. Berislav Perić

Lektor hrvatskog jezika: Danijela Petaros Globan, prof. hrvatskoga jezika i književnosti, prof. fonetike i dipl. bibliotekarica

Đakovačka 6, 10110 Zagreb, tel. 098624425

Lektor engleskog jezika: Željana Šurlan, prof. engleskogh i talijanskog jezika, Letovanićka 32, 10 000 Zagreb, tel. 098 9757267

Rad sadrži: 34 stranice

8 slika

1 CD

Zahvaljujem mentoru, izv.prof.dr.sc. Berislavu Periću na stručnoj pomoći prilikom izrade ovog rada. Zahvaljujem se svojim prijateljima što su uvijek uz mene te posebno mojoj obitelji na bezuvjetnoj ljubavi i podršci tokom mog školovanja.

SADRŽAJ

1. UVOD 1
2. SVRHA RADA 3
3. Promjene alveolarnog nastavka nakon ekstrakcije zuba 4
   3.1. Atraumatska ekstrakcija zuba 7
   3.2. Biološke osnove cijeljenja alveolarnog grebena 9
4. Postupak očuvanja alveole 10
   4.1. Vrste regenerativnih materijala 12
      4.1.1. Autogeni (autologni) koštani transplantati 13
      4.1.2. Alogeni transplantati 14
      4.1.3. Heterogeni (ksenogeni) koštani materijali 15
      4.1.4. Aloplastični (sintetski) koštani materijali 17
   4.2. Membrane 18
   4.3. Osteoaktivni agensi 20
5. Implantološka terapija 21
6. RASPRAVA 24
7. ZAKLJUČAK 27
8. SAŽETAK 28
9. SUMMARY 29
10. LITERATURA 30
11. ŽIVOTOPIS 34

Popis oznaka i kratica

PDL- parodontni ligament

GBR- vođena koštana regeneracija (eng. guided bone regeneration)

BMP- koštani matriksni protein (eng. bone morphogenic protein)

FDBA- mineralizirani transplantat suho smrznute kosti (eng. freeze-dried bone allograft)

DFDBA- dekalcificirani suho smrznuti transplantat kosti (eng. demineralized freeze-dried bone allograft)

PMMA- polimetilmetakrilat

PHEMA- polihidroksietilmetakrilat

ePTTFE- ekspandirani politetrafluoretilen

PDGF- faktor rasta podrijetlom iz trombocita (eng. platelet-derived growth factor)

IGF-1- inzulinu sličan faktor rasta (eng. insulin-like growth factor)

TGF-β- transformirajući faktor rasta β (eng. transforming growth factor beta)

VEGF- vaskularni endotelni faktor rasta (eng. vascular endothelial growth factor)

CBCT- cone beam computed tomography

1. UVOD

Nakon gubitka ili ekstrakcije zuba, u području ekstrakcijske alveole odvijaju se procesi pregradnje, odnosno resorpcije kosti, koja je progresivnog i kumulativnog karaktera. Za retenciju proteze adhezijom na sluznicu, za estetski zahtjevne rekonstrukcije mostovima, te prije svega za radove s dentalnim oseointegrirajućim implantatima od esencijalne važnosti je vitalna, vertikalno i horizontalno dovoljno dimenzionirana raspoloživa kost (1).

Zbog fiziološke resorpcije kosti alveolarnog grebena nakon gubitka zubi često nastaju atrofije takvih razmjera da nije moguća postava dentalnog implantata bez prethodne augmentacije kosti. Posebna važnost pridaje se lateralnim segmentima gdje situaciju dodatno kompliciraju blizina maksilarnog sinusa u gornjoj čeljusti te mandibularnog živca u donjoj čeljusti. Osim fiziološke resorpcije kosti, gubitak kosti može nastati i zbog drugih razloga kao što su trauma, te različiti patološki procesi poput tumorskih lezija, te cističnih promjena. U takvim slučajevima nastaju koštani defekti, koje je potrebno augmentirati prije implantološke terapije (2). Augmentacije kosti moguće je izbjeći primjenom implantata reduciranih dimenzija ili reducirati obujam augmentacije (manji zahvati s tehnikom vođene regeneracije kosti), međutim koštani defekti u pravilu ostanu.

Punjenje ekstrakcijskih alveola neposredno nakon ekstrakcije zuba (eng. *socket preservation*) , odnosno kod većih defekata rekonstrukcija morfologije alveolarnog nastavka (eng. *alveolar ridge preservation*) pomažu u održavanju volumena, te u

idealnom slučaju trebaju zaustaviti ili smanjiti resorpciju kosti nakon gubitka zuba, ili je barem reducirati na prihvatljivu količinu do implantološke terapije (1).

2. SVRHA RADA

Svrha ovog rada jest prikazati tehnike, mogućnosti i prednosti prezervacije alveole nakon ekstrakcije zuba, kako bi se očuvala visina i širina kosti i smanjila njena resorpcija. Na taj način omogućeni su uvjeti za ugradnju dentalnih implantata i njihovu povoljnu oseointegraciju ili pak neku drugu vrstu protetskog nadomjestka za koji je potreban odgovarajući volumen kosti.

3. Promjene alveolarnog nastavka nakon ekstrakcije zuba

Biologija i morfologija tkiva alveolarnog nastavka determinirane su zubima. Zdravi zubi ili čak već i (krestalni) dijelovi korijena služe za održavanje koštane strukture. Nakon gubitka zuba dolazi do karakterističnih procesa resorpcije, koji prije svega pogađaju estetski vrlo važne vestibularne koštane lamele. Uzrok tomu je gubitak parodontnog tkiva kojemu pripada kost unutrašnjosti alveole. Ona se resorbira čim se izgubi njena opskrba krvlju koja je povezana s parodontom (1).

Gubitak alveolarne kosti može se pripisati mnoštvu faktora kao primjerice endodontskoj patologiji uzrokovanoj upalnim procesom, parodontnim bolestima, traumama, te agresivnim manipulacijama tokom ekstrakcije zuba. Bilo da se radi o karijesu ili o uznapredovalom parodontitisu, vađenje zuba i posljedično cijeljenje alveole rezultira smanjenjem visine i širine koštanog grebena (3). Najveća količina gubitka kosti događa se u horizontalnoj dimenziji i na vestibularnoj strani grebena. Postoji također i gubitak u vertikalnoj dimenziji, što je najizraženije prema bukalnom području. Većina dimenzijskih promjena alveolarnog grebena (dvije trećine) događa se u prva tri mjeseca nakon ekstrakcije, a očekivani je gubitak od prosječno 40% originalne visine i širine nakon tri godine (4).

Slika 1. Usporedba resorpcije grebena bez i sa postupkom prezervacije alveole

Preuzeto iz: (5) .

Brzina resorpcije je individualan faktor za svakog pojedinca, te varira kod iste osobe u različitom vremenu. Čimbenici koji utječu na resorpciju kosti mogu se podijeliti na anatomske, metaboličke, funkcionalne te protetske faktore.

Anatomski faktori uključuju veličinu, oblik i gustoću grebena, zatim debljinu i biotip gingive te količinu već postojećih bezubih grebena.

Metabolički faktori uključuju multiple prehrambene, hormonalne i druge metaboličke čimbenike, koji utječu na aktivnost stanica koje stvaraju kost (osteoblasti) i onih koje ju resorbiraju (osteoklasti).

Funkcionalni faktori uključuju učestalost, intenzitet, trajanje i smjer sile primijenjene na kost, čime se potiče stanična aktivnost, bilo da se radi o resorpciji ili apoziciji kosti.

Protetski faktori uključuju mnoštvo tehnika, materijala, koncepata i prakse koji su uključeni u protetske radove.

Iako su različiti faktori, mogu se podijeliti u 4 skupine u didaktičke svrhe, oni su u međusobnoj korelaciji, pa tako promatrani mogu ukazati na određenu kliničku sliku te pridonijeti ubrzanju resorptivnih promjena na bezubom grebenu (6). Dakle, čimbenici koji utječu na resorpciju alveolarnog grebena, mogu se podijeliti na one lokalnog i sustavnog podrijetla. Od lokalnih najvažniji su:

- uvjeti nakon vađenja jednog ili više zuba (oblik, veličina, kakvoća rezidualnog grebena, hvatište mišića i sl.)

- trajanje bezubosti

- žvačni stres koji se prenosi preko protetskog rada na bezubi greben.

Sustavni čimbenici su:

- pacijentova dob,

- spol,

- slab unos kalcija hranom u organizam,

- poremećen metabolizam kalcija i fosfata u organizmu,

- osteoporotične promjene u koštanom sustavu,

- hormonska neuravnoteženost (7).

3.1. Atraumatska ekstrakcija zuba

Prije planirane ekstrakcije zuba i liječenja alveole potrebno je napraviti pažljivu kliničku i radiološku dijagnostiku. Radiološkim nalazom potrebno je ustvrditi dovoljnu visinu aproksimalne kosti. U slučaju postojanja apikalnog procesa, on treba biti malih dimenzija i oštro ograničen alveolarnom kosti. Procjena gustoće kosti oko zuba, te je li zub endodontski tretiran daje uvid liječniku u relativnu jednostavnost vađenja. Visina labijalne/bukalne te palatinalne kosti može se ispitati parodontološkom sondom prije ekstrakcije, što nam daje uvid u preostali dio kosti, te posljedičnu terapiju očuvanja alveole. Potrebno je ispitati količinu i kvalitetu gingivalnog tkiva oko zuba, te procijeniti potrebu za presađivanjem vezivnog tkiva na reduciranom mjestu. Zubi s akutnom apikalnom infekcijom nisu pogodni za ekstrakciju i posljedično punjenje alveole, nego je potrebno napraviti inciziju, pa ordinirati antibiotsku terapiju u trajanju od 5-7 dana, te nakon toga pristupiti dogovorenom postupku.

Ključ uspjeha za očuvanje alveole nalazi se u smanjenju traume kako na tvrdo koštano tkivo, tako i na meko tkivo zuba. Kako bi to uspjeli, potrebno je usvojiti odgovarajuću tehniku i instrumentaciju. Upotreba periotoma i luksatora od presudne je važnosti za atraumatsku ekstrakciju zuba. Kirurški pristup uključuje intrasulkularnu inciziju oko zuba, koji se ekstrahira bez pristupnog režnja ili s minimalnim režnjem što olakšava instrumentaciju.

Periotom se koristi kako bi se degažirala sluznica u koronarnom dijelu i time olakšao pristup korištenju luksatora. Luksator se koristi na način da se proširi prostor PDL-a i dobije pojačana mobilnost korijena zuba. Oprezno korištenje luksatora

postupnim kružnim pokretima oko zuba rezultirati će ekstrakcijom zuba. Drugačiji je pristup frakturiranim te višekorjenskim zubima, što uključuje pažljivu separaciju dijelova zuba i korjenova, te njihovo pojedinačno uklanjanje. Za separaciju dijelova zuba koristi se fisurno ili okruglo svrdlo s vodenim hlađenjem izbjegavajući bilo kakav kontakt s okolnim koštanim tkivom. Na taj način postiže se maksimalna očuvanost alveolarne kosti, posebice labijalnog odnosno bukalnog dijela.

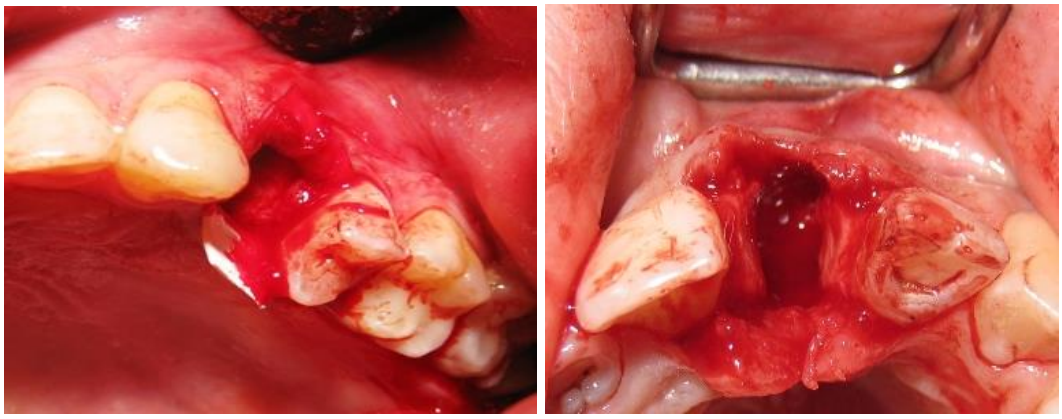

Slika 2. Prikaz alveola nakon ekstrakcije s očuvanim alveolarnim stjenkama

Preuzeto: izv. prof. dr. sc. Berislav Perić.

Nakon ekstrakcije potrebno je temeljito sastrugati zidove alveole kirurškom kohleom, te ukloniti ostatke parodontnog ligamenta, što dodatno izaziva krvarenje i povećava prokrvljenost ekstrakcijskog područja. Obzirom da je alveola slabije prokrvljena, posebice u lateralnom području donje čeljusti, ponekad je poželjno malim okruglim svrdlima načiniti perforacije kortikalne kosti u svrhu povećanja prokrvljenosti alveole, što je važno za cijeljenje rane. Struganje alveole predstavlja važan korak u prezervaciji alveole. Neuspjeh može dovesti do fibroznog cijeljenja te

slabe konsolidacije transplantata u alveoli, čime potencijalno ugrožava naknadno cijeljenje implantološkog nadomjestka (8).

3.2. Biološke osnove cijeljenja alveolarnog grebena

Alveola se puni krvlju iz prekinutih krvnih žilica, koja sadrži proteine i oštećene stanice. Te stanice pokreću niz događaja, koji potiču na stvaranje fibrinske mreže, a ona zajedno s trombocitima stvara krvni ugrušak ili koagulum u prvih 24 sata. Ugrušak usmjerava kretanje stanica, kako mezenhimalnih, tako i stanica faktora rasta. Neutrofili i makrofazi dolaze u područje rane, uništavaju bakterije i steriliziraju ranu, te otpuštaju faktore rasta i citokine, koji će izazvati i pojačati migraciju mezenhimalnih stanica i njihovu sintetičku aktivnost s ugruškom. U roku od nekoliko dana ugrušak podliježe fibrinolizi. Proliferacija mezenhimalnih stanica dovodi do postupne zamjene ugruška granulacijskim tkivom.

Do kraja prvog tjedna formirana je vaskularna opskrba, a za dva tjedna marginalno područje ekstrakcijske alveole prekriva mlado vezivno tkivo bogato krvnim žilicama i upalnim stanicama. U periodu od 4-6 tjedana alveola je ispunjena koštanim tkivom, a meko tkivo keratinizira. Mineralizacija kosti se nastavlja i u idućim mjesecima, no nikada ne dosegne razinu mineralizacije kao kod intaktne alveole (9).

4. Postupak očuvanja alveole

Najefikasniji način za očuvanje širine, visine i pozicije alveolarnog grebena je učiniti zahvat očuvanja alveole u vrijeme ekstrakcije zuba. Ovakav zahvat zahtjeva intra-alveolarni nadomjestak, te upotrebu membrana kako bi reducirali morfološke promjene u alveolarnoj kosti.

U osnovi možemo razlikovati sljedeća dva koncepta:

- Prezervacija alveole (*eng. socket preservation*): punjenje alveole gdje je prije svega važna intaktna vestibularna lamela bez vertikalne dehiscijencije i apikalnih fenestracija. Prezervacija alveole teži očuvanju koštanog volumena koji je postojao u trenutku ekstrakcije zuba.

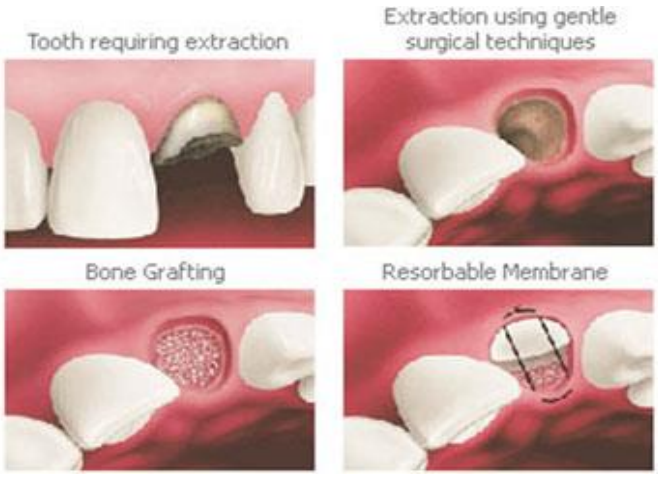

Slika 3. Postupak prezervacije alveole.

Preuzeto iz: (10) .

- Prezervacija grebena *(eng. ridge preservation*): predstavlja opsežniju augmentaciju kod defekata alveolarne stijenke (dehiscijencija, fenestracije). Cilj je rekonstruirati već izgubljeni volumen grebena, te time ima i nižu stopu uspješnosti.

Šestomjesečno istraživanje na životinjama pokazalo je da postavljanje biomaterijala u ekstrakcijsku ranu može modificirati remodelaciju i resorpciju grebena koja se događa nakon ekstrakcije zuba. Uočeno je da prirodnom cijeljenjem dolazi do resorpcije grebena u prosijeku od 35%, dok upotrebom koštanih nadomjestaka svega 12% (11).

Materijali i kirurške tehnike koje se danas upotrebljavaju pojednostavljuju očuvanje grebena prije postavljanja implantata, te osiguravaju funkcijski i estetski izgled implantata i njegove suprastrukture, zatim očuvanje koštanih dimenzija prije sanacije mobilnom protezom i prije izrade mosnog nadomjestka.

Upotreba regenerativne tehnike predstavlja važan korak koji pomaže u procesu regeneracije kosti. Klinički uspjeh implantološke terapije podrazumijeva oseointegraciju implantata u koštano tkivo bez interponiranja vezivnog tkiva. Stoga je razvijena tehnika vođene regeneracije kosti GBR (*eng. Guided Bone Regeneration*), čiji je osnovni princip postavljanje mehaničkih barijera kako bi se zaštitio krvni ugrušak i izolirao koštani defekt od okolnog vezivnog tkiva (12). Koštana regeneracija prema GBR ovisi o migraciji pluripotentnih i osteogenih stanica (osteobasti iz periosta i/ili susjedne kosti i/ili koštane srži) na mjesto oštećenja kosti, te isključuje stanice koje ometaju formiranje kosti (epitelne stanice i fibroblasti). Kako bi GBR bila uspješna trebaju biti ispunjena četiri načela:

isključenje epitela i vezivnog tkiva, održavanje prostora, stabilnost ugruška, te primarno cijeljenje rane (13).

4.1. Vrste regenerativnih materijala

Kada u svrhu regeneracije koristimo kost, govorimo o transplantaciji, što znači prenošenje živog tkiva ili cijelih organa kirurškim postupkom, a pritom tkivo i organi moraju ostati vitalni u transplantacijskom mjestu. Ako koristimo koštane nadomjesne materijale, tada govorimo o implantaciji, tj. prenošenju neživih ostataka, mrtvog tkiva ili tkivu stranih materijala kirurškim putem. Osnovni princip upotrebe koštanih transplantata ili aloplastičnih nadomjestaka je taj da materijal može sadržavati stanice koje stvaraju kost (potiču osteogenezu) , poticati stvaranje kosti (osteokondukcija) ili matriks takvog koštanog transplantata mora sadržavati tvari koje induciraju rast kosti (osteoindukcija), te na taj način potiču stvaranje alveolarne kosti. Materijali za ispunjavanje intrakoštanih defekata su: autogeni transplantati, alogeni transplantati, ksenotrasplantati te aloplastični materijali (14). Svi transplantirani materijali posjeduju jedan ili više mehanizama djelovanja, što određuje njihovo porijeklo i sastav. Autogeni transplantat posjeduje osteogenitivno, osteoinduktivno te osteokonduktivno djelovanje. Alogeni transplantat ima osteokonduktivni te moguće i osteinduktivni mehanizam djelovanja, dok ksenotransplantati i aloplastični materijali imaju samo osteokonduktivno djelovanje (15).

4.1.1. Autogeni (autologni) koštani transplantati

Autogeni koštani transplantati predstavljaju koštano tkivo, koje se na istoj osobi prenosi s jednog mjesta na drugo. Autogeni transplantati se mogu uzeti iz ekstraoralnih područja, kao što su krista iliaka, rebro ili tibija ili intraoralnih područja ramusa mandibule i simfize, te alternativnih mjesta tubera maksile i infrazigomatičnog grebena. Transplantat može biti trabekularna (spužvasta) kost, kortikalna ili kombinacija tih dviju vrsta kosti. Spužvasti dio kosti ima veći osteogeni potencijal od kortikalne kosti zbog postojanja koštane srži i pluripotentnih stanica, dok kortikalna kost ima manje preživjelih osteogenih stanica, ali ima više morfogenetskog koštanog proteina BMP (eng. bone morphogenetic protein) koji diferencira mezenhimalne stanice u osteoblaste. Osim toga BMP omogućava veću otpornost koštanog transplantata na resorpciju, čime sprečava urastanje mekog tkiva i produžava vrijeme potrebno za infiltraciju krvnim žilama (16).

Autogeno koštano tkivo je vrlo osteogeno, te predstavlja zlatni standard u augmentaciji koštanih defekata, jer sadrži proteine, supstrate kosti koji povećavaju količinu minerala i vitalnih stanica kosti na mjestu augmentacije, čime se poboljšala uspješnost presađivanja. Najznačajniji nedostatci kod primjene autogene kosti su potreba sekundarnog kirurškog zahvata i mogućeg morbiditeta bolesnika i teškoća dobivanja dovoljne količine transplantata, posebice iz intraoralnog područja. Ta ograničenja dovela su do razvoja alogenih transplantata kao alternativne ili dopunske tehnike augmentacije (15).

Slika 4. Augmentacija kosti

Preuzeto iz: (17) .

4.1.2. Alogeni transplantati

To su transplantati koji se prenose između genetski nejednakih pripadnika iste vrste. Njihovom primjenom se suočavamo s minimalnim rizikom od prijenosa bolesti i histokompatibilnosti, zbog čega se takvi transplantati prije transplantacije zamrzavaju , izlažu kemikalijama i radijacijskim postupcima, kako bi se smanjila atigenost i eventualna infektivnost. U alogene transplantate spadaju:

- Zamrznuta spužvasta ilijačna kost
- Mineralizirani transplantat suho smrznute kosti-FDBA (*eng. freeze-dried bone allograft)*
- Dekalcificirani suho smrznuti koštani transplantat-DFDBA (*eng. demineralized freeze-dried bone allograft)*

Demineralizacija takvih transplantata pospješuje njihov osteogeni potencijal, jer izlaže koštane morfogenetske proteine, koji imaju sposobnost potaknuti

stanice domaćina da se diferenciraju u osteoblaste. Usporedbom liječenja s FDBA i DFDBA nisu dokazane statistički značajne razlike u regeneraciji. Posebnost DFDBA jest da se prilikom aplikacije mora dobro pomješati s krvlju (18). Prednosti alotransplanta su te da ne zahtijevaju drugi kirurški zahvat za uzimanje transplantata, a postoje u dovoljnoj količini. Njihova pravilna upotreba zahtijeva određena znanja o svojstvu materijala, ali i jamstvo da banka kostiju daje siguran i sterilan materijal (19).

4.1.3. Heterogeni (ksenogeni) koštani materijali

Heterogeni koštani transplantati su nadomjestci od davatelja neke druge vrste. Najčešće je riječ o goveđoj kosti s obzirom da ljudska i goveđa spongioza pokazuju vrlo veliku sličnost. Ksenotransplantati se također obrađuju na način da se uklanjaju organski sastojci, kako bi dobili koštani matriks u nepromjenjenom anorganskom obliku, uglavnom sastavljenom od hidroksiapatita. Upravo zbog uklanjanja organskih sastojaka iz kosti, nema rizika od kravlje encefalopatije (kravljeg ludila). Najčešće korišteni tvornički proizvodi na našem području su: BioOss®, Endobone®, Ladecc®, Bon-Apatit®.

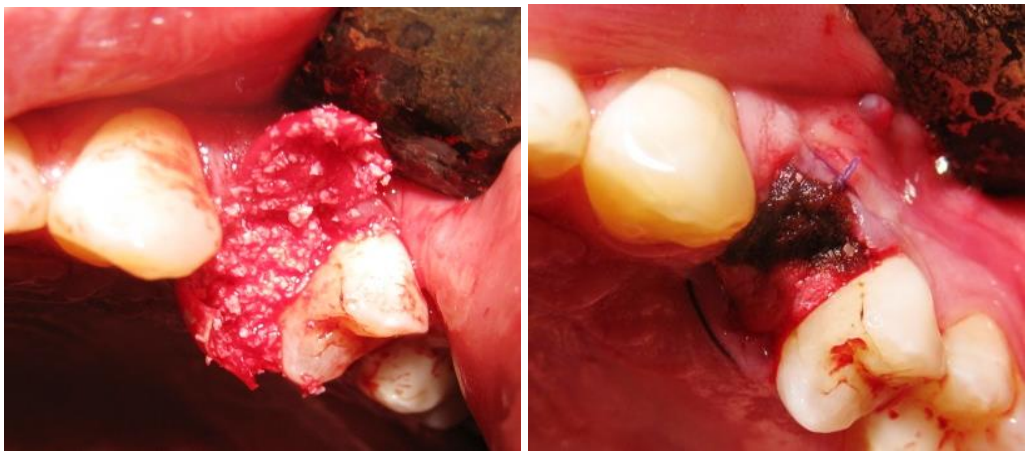

Slika 5. Prezervacija alveole Bio-Oss® i Bio-Gide®

Preuzeto: izv. prof. dr. sc. Berislav Perić.

Osim goveđe spongioze kao koštani transplantat može se koristiti i koraljni skelet. U tom slučaju prirodni koralj biva pretvaran u neresorptivni porozni hidroksilapatit i u resorptivni kalcij-karbonatni skelet. Primjena takve vrste materijala pokazala je slične rezultate kao i FDBA i DFDBA (14).

Nakon atraumatske ekstrakcije, temeljitog struganja alveolarnih zidova kirurškom kohleom pristupa se postupku punjenja alveole ksenogenim materijalom koji se kondenzira do visine krestalne kosti. Alveolarni otvor se prekrije resorbirajućom membranom ili spužvom prilagođenoj veličini defekta i zašije za okolno meko tkivo. Membrana sprječava gubitak transplantata, ubrzava zarastanje grebena i keratinizaciju gingive te sprečava migraciju vezivnog tkiva i epitela gingive. Klinički je dokazano da čestice ksenogenog materijala dobro integriraju u alveolu, a novostvorena kost je čvrsto povezana s česticama ksenografta. Histološka analiza pokazuje da nema upalnog odgovora ili fibrozne inkapsulacije čestica nadomjestka. Deproteinizirana goveđa kost pokazala se visoko biokompatibilno

i osteokonduktivnim materijalom, koji se ponaša kao prirodni skelet za formiranje kosti i ima nisku stopu resorpcije. Izostanak znakova upale uokolo ksenograftskih čestica sugerira da je ovo siguran i biokompatibilan materijal. Učinkovitost ksenografta kao materijala za nadomještanj alveolarne kosti može biti rezultat kombinacije nekoliko faktora: osteokonduktivni kapacitet, povećanje mineralnog sadržaja u nadomještenom području, te njegovoj gustoći u cilju omogućavanja stabilnosti nadomjestka i traje mnogo mjeseci. Uspješnost implantata postavljenih u regenerirana područja s do 40% ksenograftskih rezidualnih čestica, čini se da je ista poput one u prirodnoj kosti (20).

4.1.4. Aloplastični (sintetski) koštani materijali

Aloplastični materijali su sintetski, inertni, anorganski, biokompatibilni i/ili bioaktivni nadomjestci kosti. Najčešće korišteni aloplastični materijali su:

- Hidroksiapatit
- Beta-trikalcij-fosfat ($Ca_3(PO_4)_2$)
- Polimeri
- Bioaktivna stakla (biostakla)

Hidroksiapatit na tržište dolazi u dva oblika; kao čestice neresorptivne keramike i kao čestice resorptivne keramike. Histološki podaci pokazali su ograničeno svaranje kosti (18).

Beta-trikalcij-fosfat je aloplastični materijal vrlo velike čistoće s omjerom atoma kalcija i fosfata jako sličnim prirodnom koštanom mineralu i u tkivu se ponašao kao vlastiti koštani transplantat. Resorbira se tijekom pregradnje kosti i nadomješta novim koštanim tkivom (21).

Polimeri dolaze u dva oblika; kao neresorptivni kopolimer od polimetilmetakrilata (PMMA) i polihidroksimetilmetakrilata (PHEMA) prekriven kalcij hidroksidom koji se obično naziva HTR® i polimer-resorptivne poliaktične kiseline PLA (Driloc®). Biokompatibilni su i lagani za rukovanje te korisni u tretiranju koštanih džepova. Bioaktivna stakla su materijali koji se resorbiraju ili ne resorbiraju ovisno o omjeru sastojaka. Karakteristika im je da se u dodiru s tekućinom na površini stvaraju dvostruki sloj silicijevog gela i kalcij-fosfata. Izrazito su alkalični i djeluju protuupalno uz ograničeno stvaranje kosti (14).

4.2. Membrane

U današnje vrijeme se, zajedno s materijalima za augmentaciju kosti, koriste i membrane temeljene na principu vođene regeneracije tkiva. Membrane predstavljaju mehaničku prepreku, koja se postavlja preko koštanog defekta kako bi onemogućile migracije epitela i vezivnog tkiva gingive u područje kirurške rane i time omogućava nesmetanu koštanu regeneraciju.

Postoje neresorptivne i resorptivne membrane. Sintetske neresorptivne membrane (Gore-Tex®, Gore-Tex-Ti®) su relativno krutog materijala izrađene od ekspandiranog politetrafluoretilena (ePTFE), te predstavljaju zlatni standard u vođenoj regeneraciji kosti. Ne resorbiraju se, pa ih je potrebno ukloniti drugom opercijom i to 4-6 tjedana nakon prvog postavljanja. Resorptive membrane se mogu podijeliti na prirodne kolagenske (Bio-Gide®, BioMend®, Avitene®) načinjene od kolagena goveđeg ili svinjskog porijekla, te sintetske (Gore-Resolut®, Guidor®, Epi-Guide®) načinjene od poliaktične kiseline. Zajedničko svojstvo resorptivnim membranama je to da su one biorazgradive, te nije potrebna druga operacija radi njihova uklanjanja.

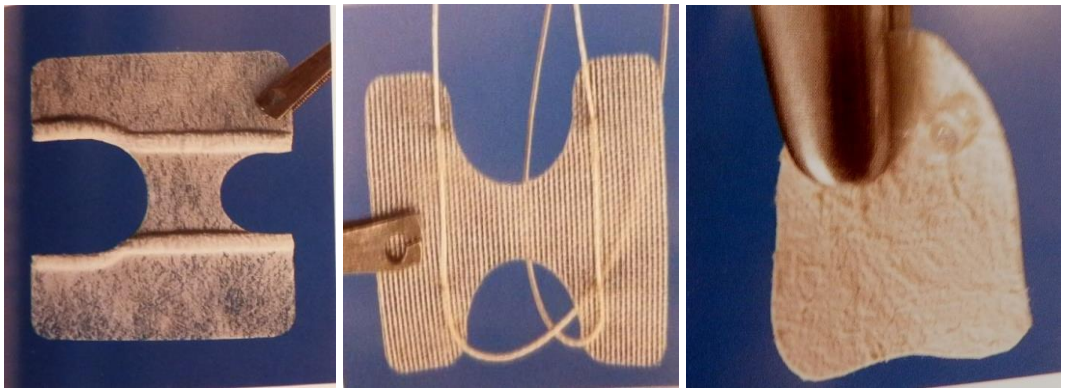

Slika 6. Vrste membrana (Gore-Tex®, Vicryl, Bio-Gide-Perio-System)

Preuzeto iz: (23) .

Optimalna membrana treba biti biokompatibilna, sposobna za adaptaciju na kost, čvrsta (da ne kolabira u defekt), permeabilna-propušta važne molekule, a ne stanice, treba biti dugotrajna te pouzdano voditi do biodegradacije i sadržavati antimikrobne, biostimulirajuće i druge dodatke (18).

4.3. Osteoaktivni agensi

Za potpunu regeneraciju potrebni su bioaktivni agensi : pluripotentne stanice, izvanstanični matriks, proteini matriksa, sistemski hormoni, faktori diferencijacije i faktori rasta.

Faktori rasta su polipeptidi, mitogene molekule koje utječu na rast i funkciju različitih stanica. Važni faktori rasta/signalne molekule su: PDGF, IGF-1, TGFb, BMP. Koštani matriksni proteini (BMP-2, BMP-7) utječu na proliferaciju, kemotaksiju i diferencijaciju stanica epitela, kosti i vezivnog tkiva (22). Tvornički proizvod faktora rasta GEM-21S® je kombinacija bioaktivnih proteina (visokopročišćeni rekombinantni humani trombocitni faktor rasta rhPDGF-BB) s osteokonduktivnim matriksom (beta-trikalcij-fosfat, β-TCP). Stimulira cijeljenje tkiva i koštanu regeneraciju. PDGF je faktor rasta koji povećava proliferaciju i migraciju osteoblasta i drugih stanica parodonta te je prirodni agens za cijeljenje rana (18).

Proizvodi koji u sebi sadrže vaskularni endotelni faktor rasta (VEGF) potiču angiogenezu pri vođenooj regeneraciji kosti, što je ključan faktor u daljnjoj reeneraciji. Preporuča se kod većih koštanih defekata, horizontalnih i vertikalnih augmentacija, podizanja dna maksilarnog sinusa, itd. Istraživanja su pokazala da takva vrsta dodatka može biti ključna za ubrzavanje oseointegracije koštanih nadomjestaka, jer povećava proizvodnju mezenhimalnih matičnih stanica koštane srži te TGF-β i potiče migraciju endotelnih stanica.

Plazma bogata trombocitima uz trombocite sadrži i veliku količinu trombocitnog faktora rasta (PDGF) i transformirajućeh faktora rasta (TGFβ). P-15 je sintetski polipeptid u obliku goveđeg granulata (23).

5. Implantološka terapija

Prije svakog kirurškog zahvata potrebne su općemedicinska i stomatološka anamneza, zatim detaljan klinički pregled te analiza rentgenograma i izrada studijskih modela. Kliničkim pregledom ustanovljujemo stanje mekih i tvrdih struktura usne šupljine. Detaljnim ispitivanjem pacijenta dobivamo uvid u njegovo opće stanje, korištenje lijekova, provođenje oralne higijene te motiviranost za postupak. Inspekcijom i palpacijom utvrđujemo visinu i širinu alveolarnog grebena, izgled i cijeljenje rane nakon augmentacije transplantata, stupanj atrofije, stanje pričvrsne gingive i njezinu rezilijenciju te količinu sline. Nakon toga utvrđujemo međučeljusne odnose, visinu zagriza te pregled temporomandibularnog zgloba (24). Uz to sve od velike pomoći je dobra radiografska analiza, kao što je ortopantomogram na kojem se uočavaju okolne strukture, koje pridonose mogućnostima ugradnje implantata, dentalni rtg ili Cone Beam CT (CBCT) gdje na osnovi trodimenzionalnog prikaza možemo odrediti raspoloživost i kvalitetu kosti za ugradnju imlantološkog nadomjestka. Potrebno je izvršiti analizu studijskih modela i fotografije, a po potrebi se izrađuje i kirurška šablona za ugradnju implantata (25).

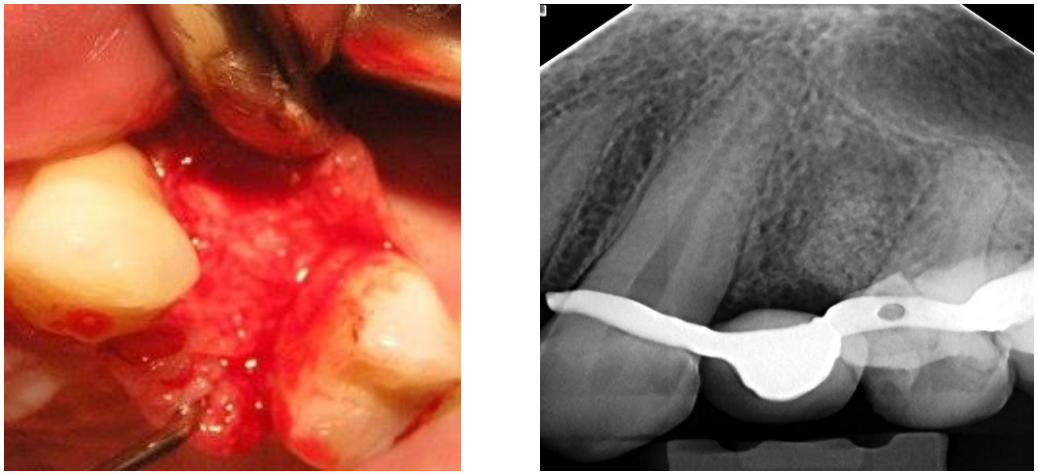

Slika 7. Nalaz nakon 6 mjeseci od od prezervacije alveole

Preuzeto: izv. prof. dr. sc. Berislav Perić.

Za uspješnu terapiju ugradnje implantata potrebno je imati odgovarajući instrumentarij, ovisno o kojoj vrsti implantata je riječ, te mikromotor uz vodeno hlađenje i fiziodispenzerom, kojim je moguće odrediti broj okretaja svrdla (24). Koštano tkivo ne smije biti izloženo povišenoj temperaturi koja se stvara prilikom preparacije, jer se prag oštećenja osteocita nalazi na temperaturi od 47°C. Postupak ugradnje se izvodi uz primjenu lokalne pleksus ili provodne anestezije (26).

Slika 8. Ugradnja implantata i rtg prikaz nakon prezervacije alveole

Preuzeto: izv. prof. dr. sc. Berislav Perić.

Ovisno o kliničkoj situaciji postoje dvije opcije ugradnje dentalnih implantata:

- *jednofazna tehnika*: implantat se ugrađuje u kost i na to se odmah postavlja privremena nadogradnja.

- *dvofazna tehnika:* implantat se ugrađuje u kost i ne opterećuje za vrijeme oseointegracije.

Nakon završene implantoprotetske rehabilitacije pacijent je obvezan dolaziti na redovite kontrolne preglede svakih šest mjeseci, a jednom godišnje na radiološku kontrolu. Nakon kontrolnog pregleda, pacijentu se daju upute o održavanju oralne higijene upotrebom standardnih i interdentalnih četkica, zubne svile i zubnih pasta, koje sadrže manje abrazivnih sredstava kako ne bi naštetile površini implantata (14).

6. RASPRAVA

Prezervacija alveole predstavlja postupak kojim se nastoji očuvati i smanjiti fiziološka resorpcija grebena, koja nastaje nakon ekstrakcije zuba. Kako navode Heggeler i suradnici u svojem istraživanju, kod prirodnog cijeljenja rane nakon ekstrakcije dolazi do smanjenja širine grebena u rasponu od 2.6-4.6 mm i visine između 0.4-3.9mm (27). Bilo da se radi o ekstrakciji jednog zuba ili više zuba u nizu, potrebno je pažljivom ekstrakcijom nastojati sačuvati alveolarne stjenke te okolno meko tkivo, kako bi rehabilitacija bila što uspješnija. Nakon toga u koštanoj alveoli slijedi augmentacija koštanog transplantata i prekrivanje membranom u svrhu postizanja vođene koštane regeneracije i sprečavanja prodiranja vezivnog tkiva u ekstrakcijsku ranu. Autologni koštani transplantat uzet s intraoralnog područja ramusa mandibule ili tubera maksile istog pacijenta i prekriven neresorbilnom membranom predstavljaju zlatni standard u postupku prezervacije alveole. Autologni koštani transplantat sadrži osteoprogenitorne stanice i zapravo je jedini koštani materijal koji ima osteogeni potencijal. Nedostatak takvog postupka je potreba sekundarnog kirurškog zahvata u svrhu uzimanja autolognog transplantata, veća mogućnost nastanka postoperatinih komplikacija, boli i nelagode za pacijenta te nedovoljna količina kosti da bi se popunila alveola. Isto tako potreban je ponovni kirurški zahvat radi uklanjanja neresorbilne membrane. Histološki i klinički je dokazan i brži stupanj resorpcije autologne kosti u usporedbi s nekim umjetnim koštanim materijalima.

Razvoj i tehnologija izradbe nadomjesnih koštanih materijala, kao i njihova primjena u svakodnevnoj praksi napreduju velikom brzinom. Stoga, postoje alternativne mogućnosti ugradnje transplantata alogenog, ksenogenog ili aloplastičnog podrijetla u kombinaciji s resorbilnom membranom bilo prirodnom ili sintetskom. U randomiziranoj kliničkoj studiji Barone i suradnici (2008) usporedili su tretmane samo ekstrakcije zuba u odnosu na očuvanje grebena sa ksenograftom (kortikalna i spužvasta svinjska kost) i kolagenom membranom. Sedam mjeseci nakon ekstrakcije zuba u grupi sa samom ekstrakcijom zuba uočena je veća redukcija širine ostatka alveolarnog grebena (8.1mm naspram 6.3mm). Redukcija vertikalne visine grebena također je primjećena. Prosječan iznos vitalne kosti bio je 30% i nakon 9 mjeseci od postupka (20). Druga studija koja je usporedila ksenogeni materijal s ozračenim spužvastim transplantatom, te dehidriranim alogenim transplantatom pokazala je prisutnost ksenogenih čestica u intimnom dodiru s kortikalnom kosti. Vrlo mali broj stanica je bio u kontaktu s vezivnim tkivom, te mali broj inflamatornih stanica, što pokazuje minimalnu antigenost presatka.

Usporedne studije koje su imale grupu s normalnim cijeljenjem alveole te grupu s metodama prezervacije alveole pokazale su da upotrebom same membrane ili u kombinaciji s nadomjestnim materijalom pokazuje slične promjene u vertikalnoj razini u periodu od 6 mjeseci, ali je značajno smanjena redukcija kosti u horizontalnoj razini. Zaključili su kako nema dokaza koji bi poduprli superiornost jedne tehnike nad drugom (28).

Izbor tehnike ovisi o količini preostale kosti, pacijentovom općem stanju, mogućnostima i znanju stomatologa, te motiviranosti i financijskim mogućnostima pacijenta.

7. ZAKLJUČAK

Razvojem i napretkom tehnika augmentacije u oralnoj kirurgiji i dentalnoj implantologiji dolazi i do razvoja tehnika prezervacije alveole u svrhu očuvanja kosti i smanjenja fiziološke resorpcije te nadoknade koštanog tkiva.

Autologno koštano tkivo predstavlja "zlatni standard" u augmentaciji koštanih defekata. Idealan koštani nadomjestak bi trebao biti biokompatibilan, bioresorptivan, osteoinduktivan, jednostavan za korištenje i jeftin.

Međutim, danas se razvio popriličan broj vrsta autolognih, ksenogenih ili sintetičkih materijala, koji se koriste u postupcima prezervacije alveole. Također je razvijeno i nekoliko vrsta membrana, koje se koriste u takvom postupku prezervacije alveole.

Bez obzira na razloge očuvanja alveole, čini se da postoji konsenzus da dovoljni volumen alveolarne kosti i povojna arhitektura alveolarnog grebena su neophodni za postizanje idealne funkcionalne i estetske protetske rekonstrukcije nakon ugradnje implantata.

8. SAŽETAK

U mnogim slučajevima kada više ne postoji mogućnost restauracije zuba zbog različitih uzroka, potrebna je njegova ekstrakcija. Nakon ekstrakcije unutar alveolarnog grebena dolazi do resorpcije kosti i smanjenja njegove visine i širine i to najviše unutar prva tri mjeseca od ekstrakcije. Kako bi se spriječila veća resorpcija i očuvao dovoljni volumen kosti, može se koristiti postupak prezervacije alveole.

On predstavlja postupak atraumatskog vađenja zuba, čime se nastoje očuvati alveolarne stjenke zuba i okolno meko tkivo. Nakon toga slijedi augmentacija-prezervacija alveole koja može biti autogenog, heterogenog, aloplastičnog ili sintetskog podrijetla. Preko tako napunjene koštane alveole postavlja se membrana (neresorptivna ili resorptivna), koja sprečava urastanje vezivnog tkiva i utječe na vođenu regeneraciju koštanog tkiva, te se izrađuje privremeni protetski nadomjestak u periodu regeneracije. Nakon toga slijedi konačna implanto-protetska rehabilitacija.

Prezervacija alveole je relativno jednostavan i minimalno invazivan zahvat s predvidivim konačnim ishodom. Osigurava volumen koštanog tkiva, te izgled, količinu i stabilnost mekog tkiva za uspješnu implanto-protetsku rehabilitaciju. Na taj način se mogu dobiti izvrsni rezultati u estetskom i funkcionalnom smislu.

9. SUMMARY

SOCKET PRESERVATION

In many cases when there is no possibility for tooth restoration due to various reasons, tooth extraction is required. After the extraction within the alveolar ridge, bone resorption occurs, as well as a reduction of its height and width, mostly within the first three months of extraction. In order to prevent the increased resorption and preserve sufficient bone volume, the process of socket preservation can be implemented.

It is a method of atraumatic tooth extraction, which aims to preserve the alveolar walls of the teeth and the surrounding soft tissue. This is followed by augmentation - socket preservation, the origin of which can be autogenous, heterogeneous, alloplastic or synthetic. Over the socket bone filled in such a way, a membrane is set (whether a non-absorbable or an absorbable one) that prevents ingrowth of connective tissue and affects the guided regeneration of bone tissue, and a temporary prosthesis is fabricated during the regeneration period. This is followed by the final implant-prosthetic rehabilitation.

Socket preservation is a relatively simple and minimally invasive procedure with a predictable final outcome. It provides the volume of bone tissue, as well as the appearance, the amount and the stability of soft tissue for successful implant-prosthetic rehabilitation. In this way, one can obtain excellent results in terms of both aesthetics and functionality.

10. LITERATURA

1. Klein M O. Očuvanje alveola nakon ekstrakcije zuba. Die Quintessenz. 2014;65(6):693-01.
2. Cerović J, Juretić M, Belušić Gobić M, Rogić M. The use of extraoral autologous bone graft in alveolar ridge preservation. Medicina Flumensis. 2014;50(2):176-80.
3. Mecall RA, Rosenfeld AL. Influence of residual ridge resorption patterns on implant fixture placement and tooth position. Int J Periodontics Restorative Dent. 1991;11(1):8–23.
4. Lekovic V, Kenney EB, Weinlaender M, Han T, Klokkevold P, Nedic M, Orsini M. A bone regenerative approach to alveolar ridge maintenance following tooth extraction. Report of 10 cases. J Periodontol. 1997;68(6):563-70.
5. Ramsey A. Amin, DDS [homepage on the Internet]; Avaliable from: http://www.burbankdentalimplants.com/after-extraction-and-bone-graftthe-bone-is-showing-now-what-ramsey-amin-dds-reviews-options/.
6. Atwood D. A. Some clinical factors related to rate of resorption of residual ridges. J Prosthet Dent. 1962;12: 441-50.
7. Knezović-Zlatarić D, Čelebić A, Lazić B. Resorptivne promjene koštanih struktura gornje i donje čeljusti u pacijenata nositelja mobilno-protetskih nadomjestaka. Acta Stomatol Croat. 2002;36(2):253-59.

8. Danesh-Meyer M. Managment of the extraction socket: Site preservation prior to implant placement. Australasian Dental Practice. 2008; 150-8.

9. Irinakis T. Rationale for socket preservation after extraction of a single- rooted tooth when planning for future implant placement. J Can Dent Assoc. 2006; 72(10):917–22.

10. Smile Clinique [homepage on the Internet]; Avaliable from: http://www.smilecliniq.com/tooth-extraction-and-socket-preservation.php.

11. Araújo MG, Lindhe J. Ridge preservation with the use of Bio-Oss collagen: A 6-month study in the dog. Clin Oral Implants Res. 2009;20(5):433-40.

12. El Haddad E, Lauritano D, Candotto V, Carinci F. Guided bone regeneration is a reliable technique in implant dentistry: An overview and a case report. OA Dentistry. 2014;2(1):5.

13. Wang HL, Boyapati L. "PASS" principles for predictable bone regeneration. Implant Dent. 2006;15:8–17.

14. Lindhe J. Klinička parodontologija i dentalna implantologija. 4th ed. Zagreb Nakladni zavod Globus;2004.

15. Liu J, Kerns D J. Mechanisms of Guided Bone Regeneration: A Review. Open Dent J. 2014; 8: 56–5.

16. Barboza E, Caula A, Machado F. Potential of recombinant human bone morphogenetic protein-2 in bone regeneration. Implant Dent. 1999;8(4):360-7.

17. Hampton Dental Associates [homepage on the Internet]; Avaliable from: http://hamptondentalassociates.com/complex-bone-graft-surgery/.

18. Bićanić M, Vražić D. Regenerativni materijali u parodontologiji. Sonda. 2011;12(22):48-4.

19. Franco M, Viscioni A, Rigo L, Guidi R, Strohmenger L, Zollino I, Avantaggiato A, Carinci F. Implantati širokog promjera u transplantiranoj homolognoj kosti. Acta stomatol Croat. 2008;42(3):273-82.

20. Barone A, Aldini NN, Fini M, Giardino R, Calvo Guirado JL, Covani U. Xenograft versus exctraction alone for ridge preservation after tooth removal: a clinical and histomorfometric study. J Periodontol. 2008;79(8):1370-7.

21. Knežević G, Rinčić M, Knežević D. Radiološka procjena cijeljenja koštanih defekata punjenih trikalcijevim fosfatom (Bioresorbom) nakon cistektomije u donjoj čelljusti. Acta Stomatol Croat. 2007;41(1):66-3.

22. Chen M, Zhang M, An J, Chen F, Wu Z. A review on endogenous regenerative technology in periodontal regenerative medicine. Biomaterials. 2010;31(31):7892-927.

23. Wolf HF, Rateitschak-Plüss Em, Rateitschak KH. Parodontologija. 3th ed. Zagreb: Naklada Slap; 2009.

24. Knežević G i sur. Osnove dentalne implatologije. Zagreb: Školska knjiga; 2002.

25. Davarpanah M., Martinez H. Priručnik dentalne implantologije. Zagreb: In-tri; 2006.

26. Eriksson RA, Adell R. temperatures during drilling for the placement of implants using osseointegration technique. J Oral Maxillofac Surg. 1986;44(1): 4-7.

27. Heggelet T, Slot D E, Van der Weijden G A. Effect of socket preservation therapies following tooth extraction in non-molar regions in humans: a systematic review. Clinical oral implants research. 2011;22(8)779-88.

28. Tomlin E M, Nelson S J, Rossmann J A. Ridge preservation for Implant therapy: A review of literature. Open Dent J. 2014;8:66-76.

11. ŽIVOTOPIS

Iva Pejić rođena je 1. rujna 1990. godine u Posušju. Pohađala je Osnovnu školu "Ivan Mažuranić" u Posušju. Nakon završene osnovne škole upisuje opću gimnaziju "Fra Grga Martić" u Posušju gdje maturira 2009. godine. Iste godine upisuje Stomatološki fakultet na kojem apsolvira 2015. godine.