

# Izazovi implantoprotetskog liječenja bolesnika na zračenju glave i vrata

---

Orlić, Lea

Master's thesis / Diplomski rad

2022

Degree Grantor / Ustanova koja je dodijelila akademski / stručni stupanj: **University of Zagreb, School of Dental Medicine / Sveučilište u Zagrebu, Stomatološki fakultet**

Permanent link / Trajna poveznica: <https://um.nsk.hr/um:nbn:hr:127:222457>

Rights / Prava: [Attribution-NonCommercial 4.0 International/Imenovanje-Nekomercijalno 4.0 međunarodna](#)

Download date / Datum preuzimanja: **2025-03-24**



Repository / Repozitorij:

[University of Zagreb School of Dental Medicine Repository](#)





Sveučilište u Zagrebu

Stomatološki fakultet

Lea Orlić

**IZAZOVI IMPLANTOPROTETSKOG  
LIJEČENJA BOLESNIKA NA ZRAČENJU  
GLAVE I VRATA**

DIPLOMSKI RAD

Zagreb, lipanj 2022.

Rad je ostvaren na Zavodu za oralnu kirurgiju Stomatološkog fakulteta u Zagrebu

Mentor rada: izv.prof.doc.dr.sc. Davor Brajdić, Zavod za oralnu kirurgiju Stomatološkog fakulteta Sveučilišta u Zagrebu

Lektor hrvatskog jezika: dr. sc. Filip Zoričić

Lektor engleskog jezika: Dejan Pavlinović, mag. educ. philol. angl. et mag. educ. philol. germ.

Sastav Povjerenstva za obranu diplomskog rada:

1. \_\_\_\_\_
2. \_\_\_\_\_
3. \_\_\_\_\_

Datum obrane rada: \_\_\_\_\_

Rad sadrži: 40 stranica

5 slika

CD

Rad je vlastito autorsko djelo, koje je u potpunosti samostalno napisano uz naznaku izvora drugih autora i dokumenata korištenih u radu. Osim ako nije drukčije navedeno, sve ilustracije (tablice, slike i dr.) u radu su izvorni doprinos autora diplomskog rada. Autor je odgovoran za pribavljanje dopuštenja za korištenje ilustracija koje nisu njegov izvorni doprinos, kao i za sve eventualne posljedice koje mogu nastati zbog nedopuštenog preuzimanja ilustracija odnosno propusta u navođenju njihovog podrijetla.

## **Zahvala**

Zahvaljujem mentoru izv.prof.dr.sc. Davoru Brajdiću na pomoći i savjetima prilikom pisanja ovog rada.

Posebno zahvaljujem svojim roditeljima koji su me uvijek podržavali tijekom cijelog studiranja i omogućili mi siguran put do završetka fakulteta.

Zahvaljujem svojim prijateljima i kolegama koji su mi uljepšali studentske dane i bili vjetar u leđa.

# IZAZOVI IMPLANTOPROTETSKOG LIJEČENJA BOLESNIKA NA ZRAČENJU GLAVE I VRATA

## Sažetak

Tumori glave i vrata često zahtijevaju kombinaciju kirurškog liječenja i radioterapije. Radikalne resekcije tkiva u području stomatognatnog sustava narušavaju funkcije gutanja i žvakanja, kao i estetiku lica, što zahtjeva provedbu složene implantoprotetske rehabilitacije. Dodatan izazov predstavljaju određene nuspojave i rizici koji se javljaju nakon radioterapije. Osim brojnih akutnih nuspojava, koje bolesniku otežavaju izdržavanje liječenja osnovne bolesti, u kontekstu implantološke terapije značajnije su kronične koštane nuspojave, poput one najteže - osteoradionekroze. U posljednjih deset godina uvelike je napredovalo liječenje i rehabilitacija bolesnika s karcinomima glave i vrata. Negativan utjecaj radioterapije danas je uz moderan pristup i tehnologiju značajno smanjen, a implantološka terapija i kompletna rehabilitacija žvačnog sustava, uz nove je smjernice, mnogo uspješnija nego ranije. Rekonstrukcija tvrdih i mekih tkiva podrazumijeva korištenje slobodnih koštanih transplantata, po potrebi i s kompletnom krvnom opskrbom, mišićima i kožom, a dentalni implantati igraju važnu ulogu u nadoknadi izgubljenih žvačnih jedinica. Takva je terapija uvijek izazovna i zahtjeva multidisciplinarni pristup onkologa, specijalista oralne i maksilofacijalne kirurgije, specijalista oralne medicine i stomatološke protetike te psihijatra, od kojih svatko ima važnu ulogu u rehabilitaciji.

**Ključne riječi:** tumori glave i vrata, radioterapija, osteoradionekroza, implantologija

# CHALLENGES IF IMPLANT PROSTHETIC TREATMENT OF PATIENTS ON HEAD AND NECK RADIATION

## Summary

Head and neck tumors often require a combination of surgical and radiation therapy. Radical tissue resections, in the area of the stomatognathic system, impair the functions of swallowing, chewing, as well as the facial aesthetics, which requires a complex implant-prosthetic rehabilitation. An additional challenge is presented by the side effects and risks that occur as a result of radiotherapy. In addition to a number of acute side effects, which make the endurance of the primary treatment difficult, in the context of implant therapy, chronic bone side effects are more significant, such as the most severe one – the osteoradionecrosis. In the last decade, the treatment and the rehabilitation of patients with head and neck cancer has advanced greatly. Today, the negative impact of radiotherapy is significantly reduced with a modern approach and technology. With the new guidelines, the implant therapy and a complete rehabilitation of the masticatory system is much more successful than before. Reconstruction of hard and soft tissues involves the use of free bone grafts, if necessary with a complete blood supply, muscles and skin, while dental implants play an important role in compensating for lost masticatory units. Such therapy is always challenging and requires a multidisciplinary approach of oncologists, specialists in oral and maxillofacial surgery, specialists in oral medicine and dental prosthetics, and psychiatrists, each of whom has an important role to play in patient's rehabilitation.

**Keywords:** head and neck tumors, radiotherapy, osteoradionecrosis, implantology

## SADRŽAJ

|   |    |
|---|----|
| 1. UVOD .....   | 1  |
| 2. TUMORI GLAVE I VRATA .....                                     | 3  |
| 2.1. Epidemiologija .....   | 4  |
| 2.2. Vrste tumora glave i vrata .....                             | 4  |
| 2.3. Liječenje tumora glave i vrata .....                         | 6  |
| 3. POSLJEDICE RADIOTERAPIJE I OSTEORADIONEKROZA.....              | 8  |
| 3.1. Nuspojave radioterapije .....                                | 9  |
| 3.2. Osteoradionekroza .....                                      | 9  |
| 3.2.1. Rizici za nastanak osteoradionekroze .....                 | 10 |
| 3.2.2. Klasifikacija osteoradionekroze .....                      | 11 |
| 3.2.3. Prevencija nastanka osteoradionekroze .....                | 11 |
| 3.2.4. Liječenje osteoradionekroze .....                          | 13 |
| 4. FAKTORI USPJEŠNOSTI UGRADNJE IMPLANTATA U ZRAČENOJ KOSTI ..... | 14 |
| 4.1. Lokalizacija implantacije .....                              | 15 |
| 4.2. Metode augmentacije kosti .....                              | 15 |
| 4.3. Doza primljenog zračenja .....                               | 18 |
| 4.4. Proteklo vrijeme .....                                       | 18 |
| 5. PROTETSKA RJEŠENJA .....                                       | 20 |
| 6. RASPRAVA .....   | 23 |
| 7. ZAKLJUČAK .....  | 25 |
| 8. LITERATURA .....   | 27 |
| 9. ŽIVOTOPIS .....  | 32 |

## **Popis skraćenica**

Atm – atmosferi

BCC – bazocelularni karcinom

Gy – grej

HBO – hiperbarična oksigenacija

FFF – free fibula flap

ORN – osteoradioneekroza

PCC – planocelularni karcinom



## **1. UVOD**

Radikalno kirurško liječenje tumora glave i vrata rezultira mekotkivnim i koštanim defektima, a radioterapija brojnim nuspojavama. U svrhu nadoknade izgubljenog tkiva, često je potrebna rekonstrukcija koštanih i mekih tkiva, dok mobilni ili fiksni protetski rad retiniran implantatima, nadoknađuje izgubljene žvačne jedinice.

Atrofična mukoza i generalno stanje čeljusnih kostiju čine izradu mobilne proteze iznimno složenom, a postignuti rezultati često nisu zadovoljavajući za uspostavu zadovoljavajuće mastikacije i govora, što posljedično rezultira smanjenom kvalitetom života. Oralna rehabilitacija potpuno ili parcijalno bezube čeljusti dentalnim implantatima pruža mnoge prednosti u usporedbi s klasičnim zubnim protezama. Omogućava se poboljšana retencija, mastikacija i lakše privikavanje pacijenata na protetski rad. Iako je ranije ugradnja implantata u pacijenata podvrgnutim radioterapiji smatrana kontraindikacijom, danas je poznato da takva rehabilitacija može biti iznimno uspješna, iako je i dalje riječ o složenoj terapiji. Svrha ovog rada jest prikazati potencijalne komplikacije koje nastaju prilikom kirurškog zahvata u zračenih pacijenata, te iznijeti aktualne smjernice za postavljanje implantata u onkoloških pacijenata u cilju njihove oralne rehabilitacije.

## **2. TUMORI GLAVE I VRATA**

## 2.1. Epidemiologija

Karcinom glave i vrata zauzima šesto mjesto među malignim tumorima u svijetu. Godišnje pogađa preko 550 000 ljudi u svijetu, a petogodišnje preživljenje iznosi 50% (1). U Hrvatskoj, unatrag zadnjih deset godina, incidencija novootkrivenih slučajeva na godišnjoj razini kreće se oko 1000, uz nešto manje od 500 smrtnih slučajeva godišnje (2). Preko 95% malignih tumora glave i vrata čini planocelularni karcinom (PCC) dišnog i probavnog sustava. Uglavnom se, kada se govori o tumorima glave i vrata, misli na ovaj histološki tip (3).

## 2.2. Vrste tumora glave i vrata

Histološki tumore glave i vrata možemo podijeliti na planocelularni karcinom te rijetke oblike poput sarkoma, adenoma i limfoma. S obzirom na anatomske smještaje tumora dijelimo na tumore usne šupljine i orofarinksa, paranazalnih sinusa, žlijezda slinovnica, usnica i kože (3).

- Tumori usne šupljine i orofarinksa

Oralni i orofaringealni karcinomi među najčešćim su tumorima glave i vrata. Prosječna dob oboljelih pacijenata je između 50 i 60 godina, te se češće javljaju u muškaraca. Karakteristična predilekcijska mjesta za razvoj oralnog karcinoma smještena su u području zvanom "potkova", odnosno prostoru koji obuhvaća dno usne šupljine, ventralnu stranu jezika, retromolarno područje i nepčane lukove (4). Za orofarinks karakteristična mjesta su tonzilarno područje, baza jezika, meko nepce, i zid orofarinksa (3). Početni karcinom izgleda kao plitka ulceracija, uglavnom bez simptoma. Progresijom karcinom razvija indurirane i izdignute rubove, te se može palpirati. Glavni rizični faktori za razvoj PCC jesu pušenje, konzumacija alkohola, te za orofaringealni karcinom - infekcija HPV virusom. Karcinom usne šupljine uglavnom se liječi kirurški i/ili radioterapijom (4).

- Tumori usnica

Tumore usnica najčešće nalazimo na prijelazu kože u crveno područje usnice – vermilion. Također, gotovo se isključivo radi o PCC, a karakteristična lokalizacija jest donja usna. Tumori gornje usnice češće su bazocelularni karcinomi. U početku ima formu hiperkeratotične tvorbe, koja kasnije ulcerira. Pretežito se javlja u dobi između 40 i 60 godina, češće u muškaraca. Glavni etiološki faktor je ultraljubičasto zračenje. Rijetko daje metastaze te se liječi prvenstveno kirurški (3).

- Tumori paranazalnih sinusa

Maksilarni sinus najčešće je zahvaćena struktura ove grupe tumora. Uz asimptomatski rast, karakterizira ga i loša prognoza. Relativno je rijedak, a po histološkom tipu također se najčešće radi o planocelularnom karcinomu. Simptome daje tek razorom koštane stijenke, a oni mogu biti u obliku otežanog disanja na nos, hipoestezije srednjeg lica, sukrvavog iscjetka iz nosa, otekline lica, alveolarnog grebena ili nepca, te klimavosti zuba. Liječenje je kirurško s postoperacijskom radioterapijom (3).

- Tumori žlijezda slinovnica

Najveća incidencija tumora žlijezda slinovnica jest u velikim slinovnicama - parotidnoj žlijezdi (80%), potom u submandibularnoj (20%), a vrlo rijetko u sublingvalnoj žlijezdi. Za velike žlijezde karakteristični su benigni tumori, dok su kod malih slinovnica češći maligni. Među benignim tumorima parotidne žlijezde najčešći je pleomorfni adenom. Od malignih tumora nalazimo mukoepidermoidni karcinom, adenoidni cistični karcinom, maligni tumor mixtus i acinocelularni karcinom. Kožni karcinomi i melanom mogu metastazirati u parotidu. Maligni tumori malih žlijezda slinovnica najčešće se javljaju u području nepca. Liječenje tumora žlijezda slinovnica uglavnom je kirurško (3).

- Tumori kože glave i vrata

Tri glavne skupine tumora kože jesu melanom, bazocelularni karcinom (BCC) i planocelularni karcinom (PCC). BCC generalno je najčešći tumor kože, a upravo se u području glave i vrata javlja u najvećem postotku. On je lokalno invazivan, ali ne pokazuje tendenciju metastaziranja. Ultraljubičasto zračenje glavni je etiološki čimbenik kožnih tumora. Osobe svjetlije kože i očiju predstavljaju rizičnu skupinu. Ovisno o proširenosti bolesti i tipu tumora, liječenje se primarno provodi kirurškom ekscizijom tumora. U slučaju metastaza vratnih limfnih čvorova indicirana je limfadenektomija i u nekim slučajevima parotidektomija (3).

### 2.3. Liječenje tumora glave i vrata

Liječenje tumora glave i vrata ovisi o tipu tumora, s obzirom na njegovu histologiju i lokalizaciju, zatim veličini tumora, stadiju te općem stanju bolesnika. Dva osnovna terapijska oblika jesu kirurško liječenje i radioterapija. Kemoterapija se koristi kao adjuvantna terapija nekom od osnovnih oblika liječenja.

- Kirurški zahvat

Kirurškim zahvatom uklanja se primarni tumor do ruba zdravog tkiva. Opseg zahvata ovisi o lokalizaciji i veličini tumora. Isključivo kirurški liječe se manji tumori uz nezahvaćene limfne čvorove. Neophodno je praćenje nakon ekscizije kako bi se na vrijeme detektirala potencijalna pojava regionalnih metastaza. Početni tumori uz kirurško liječenje daju dobru prognozu - petogodišnje preživljenje je preko 80%. Uznapredovali stadiji bolesti zahtijevaju opsežnije resekcije uz disekciju vratnih limfnih čvorova. Postoperacijska radioterapija ili kemoterapija također se provode kod uznapredovalih tumora ili tumora koji se ne mogu sa sigurnošću u potpunosti odstraniti kirurški (2).

- Radioterapija

U ranijim stadijima bolesti radioterapija daje odlične rezultate i primjenjuje se samostalno, kao osnovni oblik terapije. Kod uznapredovalih tumora ona predstavlja adjuvantan oblik liječenja, uz kirurgiju, dok se u krajnjim stadijima koristi kao palijativni tretman. Radioterapija jest oblik liječenja temeljen na emitiranju ionizacijskog zračenja koje se usmjeruje na tumorsko tkivo. Unatoč tendenciji što manjeg zahvaćanja zdravog tkiva, ono je također izloženo utjecaju ionizacijskih zraka, zbog čega se razvijaju neželjene nuspojave. Ionizacijske zrake jesu visokoenergetske rendgenske, gama i protonske zrake.

Slobodni radikali, koji se stvaraju prilikom dolaska ionizacijskih zraka u tkivo, ometaju replikaciju DNA, te daljnje odvijanje svih procesa potrebnih za život stanice. Najosjetljivija faza stanične diobe je G2 faza mitoze (5). Taj je utjecaj neselektivan za stanice i ireverzibilan, te rezultira smrću zahvaćenih stanica, bile one zdrave ili tumorske. Zdrave stanice ipak imaju veću sposobnost oporavka od onih malignih. Najosjetljivije su one

stanice koje se brzo dijele, odnosno imaju visoku mitotičku aktivnost, a to su: tumorske stanice, stanice usne šupljine, žlijezda slinovnica, kože, folikula dlake i koštane srži (6). Pacijenti uglavnom primaju ukupnu dozu od 50 do 70 Gy, kroz razdoblje od nekoliko tjedana. Povećano fracioniranje primljenog zračenja, primjerice primjenom zračenja dva puta dnevno, ali u manjoj dozi, pogoduje smanjenju nastanka nuspojava (2). Radioterapija se može provesti u dva oblika s obzirom na izvor zračenja, kao teleradioterapija ili brahiradioterapija.

a) Teleradioterapija

Izvor zračenja kod teleradioterapije nalazi se izvan bolesnikova tijela, a on može biti u obliku linearnog akceleratora ili kobaltnog uređaja. Zračenje se provodi svakodnevno (od ponedjeljka do petka) tijekom 5 do 7 tjedana, a frakcije zračenja iznose 2Gy. Plan terapije uključuje izradu kalupa za glavu, vrat i ramena što omogućava miran bolesnikov položaj, kako bi se minimaliziralo zračenje okolnih zdravih struktura te maksimalan utjecaj na tumorske stanice (7). Radioterapija većine tumora glave i vrata provodi se u ovom obliku (5).

b) Brahiradioterapija

Radioaktivni materijal može se aplicirati i u tumorsko tkivo ili njegovu neposrednu blizinu. Brahiradioterapija se može koristiti samostalno ili u kombinaciji sa zračenjem izvana. Njezina je prednost poštuda okolnih zdravih tkiva, te fokus na djelovanje tumorskih promjena. Brahiradioterapija je indicirana kod karcinoma u području regionalnih limfnih čvorova ukoliko je kirurški zahvat kontraindiciran (8).

- Kemoterapija

U terapiji tumora glave i vrata, kemoterapija se obično koristi kao adjuvantan oblik, uz radioterapiju. Može se primijeniti tijekom radioterapije ili joj može prethoditi kao priprema za osnovno liječenje. Često se koristi kombinacija različitih kemoterapeutika, poput citostatika, za bolji efekt, iako prema nekim autorima to samo dovodi do povećane toksičnosti za organizam, uz izostanak pojačanog efekta liječenja. Kemoterapija u kombinaciji s radioterapijom svakako pojačava nastanak neželjenih nuspojava (2).

### **3. POSLJEDICE RADIOTERAPIJE I OSTEORADIONEKROZA**



### **3.1. Nuspojave radioterapije**

Stanice usne šupljine imaju visoku mitotičku aktivnost. Zbog cijelodnevne funkcije usne šupljine i trenja koje se neprestano zbiva, stanice se učestalo dijele kako bi funkcija sluznice bila održana. To ih čini podložnima utjecaju ionizirajućih zraka i posljedičnom razvoju simptoma i komplikacija radioterapije. Na razvoj komplikacija utječe ukupna doza zračenja, broj frakcija, lokalizacija i volumen ozračenog tkiva, stanje i dob pacijenta, te dodatna primjena kemoterapije. Akutne komplikacije koje se počinju javljati unutar dva tjedna od početka radijacije jesu eritem, mukozitis, kserostomija, kandidijaza te poremećaj okusa. One jenjavaju 2-4 tjedna po završetku radioterapije. Kronične komplikacije uključuju radijacijski karijes, trizmus, i onu najozbiljniju – osteoradionekrozu (ORN) (9).

### **3.2. Osteoradionekroza**

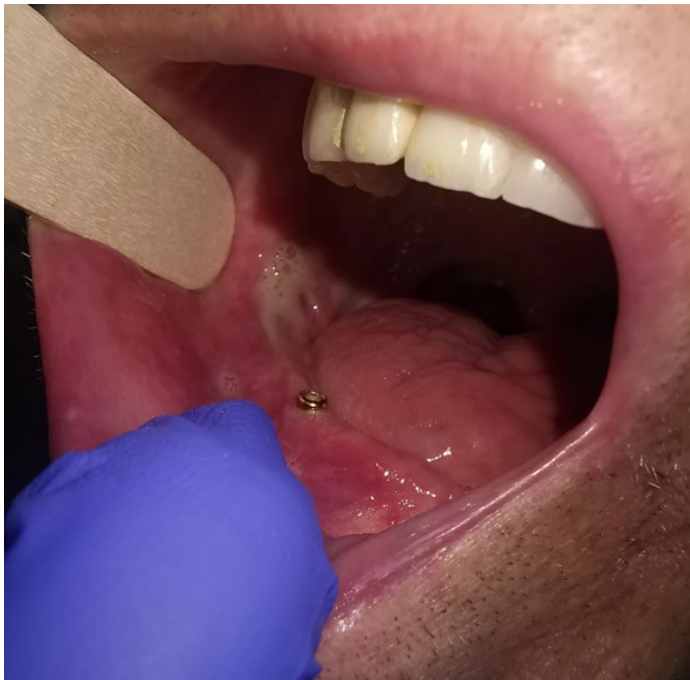Osteoradionekroza predstavlja zračenjem induciranu nekrozu kostiju i okolnog mekog tkiva, a očituje se kao sporo zacijeljujuća ekspozicija kosti unutar ozračenog područja, koja traje dulje od tri mjeseca. Svi pacijenti s poviješću primljene radioterapije izloženi su riziku od nastanka ORN koji iznosi 2%. Osteoradionekroza može se javiti spontano ili kao posljedica traume (10).

Ionizirajuće zračenje uzrokuje nakupljanje slobodnih radikala koji oštećuju endotelne stanice, što prvo dovodi do hiperemije, a potom endarteritisa, zbog čega male krvne žile s vremenom obliteriraju. Koštano tkivo ne dobiva potrebnu opskrbu hranjivim tvarima i kisikom te postaje hipoksično, hipovaskularno i hipocelularno, što se naziva "3H konceptom". Kost zbog toga gubi svoj potencijal cijeljenja te u konačnici nekrotizira (11). Također, na zračenje su izrazito osjetljivi osteoblasti i osteoklasti, što oneomogućava prirodnu pregradnju i cijeljenje kosti (12). Istraživanja dokazuju da mikroorganizmi uglavnom ne igraju ulogu u nastanku ORN, budući da mikrobiološki testovi provedeni na temelju uzoraka iz dubljih područja nekrotične kosti ne pokazuju prisutnost bakterija (13).

Klinički se ORN uočava kao intraoralno vidljivo područje eksponirane kosti uz moguću prisutnost simptoma poput boli, zadaha ili promjene okusa. Površinu rane mogu naseliti i mikrobi iz usne šupljine. Napredovanjem lezije dolazi do pojave gnojnog iscjetka ili stvaranja kožne fistule. Postoji i opasnost od patološke frakture čeljusti. (14).

### 3.2.1. Rizici za nastanak osteoradionekroze

Osteoradionekroza se razvija djelovanjem terapijskih doza zračenja, a rizik za njezin nastanak je doživotan. Mogućnost razvoja ORN odnosi se samo na zračene kosti. Dakle, ukoliko čeljusne kosti nisu bile zračene prilikom radioterapije drugih malignih bolesti, one onda nisu u opasnosti. Kod primljenih doza zračenja iznad 60 Gy, rizik značajno raste, dok je on puno manji za doze ispod 50Gy (12). Razlog tomu je osjetljivost osteocita na visoke doze zračenja. Planocelularni karcinom, najčešći karcinom glave i vrata, pokazuje rezistenciju na terapiju nižu od 65 Gy, stoga treba obratiti pozornost na to da su onkološki pacijenti sa poviješću radioterapije, uglavnom bili izloženi višim, rizičnim dozama zračenja. Osim same doze zračenja, rizik za nastanak izrazito je povećan izlaganjem zračene kosti traumi, poput kirurškog zahvata i vađenja zuba, budući da osteoblasti, koji su zaduženi za cijeljenje, postradijacijski ne mogu izvršiti svoju zadaću. Kirurškim zahvatom opasnost od razvoja ORN povećava se za 50% (15). Iz tog se razloga nastoje izbjeći ekstrakcije zuba tijekom i nakon radioterapije. Osteoradionekroza može nastati spontano ili izlaganjem traumi. Na slici 1. vidi se početni stadij razvoja osteoradionekroze u stražnjem segmentu mandibule, unatoč postavi implantata u frontalnom djelu.



Slika 1: Osteoradionekroza. Preuzeto s dopuštenjem autora prof.dr.sc. Davor Brajdić

Kako niti ne bi došlo do potrebe za vađenjem, nužno je sanirati cijelu usnu šupljinu prije početka terapije. Rizik za nastanak ORN povećan je i u pacijenata s parodontološkim bolestima, lošom oralnom higijenom te imunokompromitiranih pacijenata. Konzumacija alkohola, pušenje, nekontrolirani dijabetes te visok indeks tjelesne mase također predstavljaju rizične faktore. Radioterapija kombinirana sa kemoterapijom pokazuje povećan rizik od razvoja ORN, kao i terapija kortikosteroidima (16).

### **3.2.2. Klasifikacija osteoradionekeoze**

Kagan i Schwartz su 2002. godine klasificirali osteoradionekeozu u tri stadija (17).

- Stadij I: minimalne ulceracije mekog tkiva sa eksponiranom nekrotiziranom kortikalnom kosti
- Stadij II: eksponirana je kortikalna i mali dio medularne kosti
  - II a) minimalne ulceracije mekog tkiva
  - II b) nekroza mekog tkiva uz oro-kutanu fistulu
- Stadij III: kost je difuzno zahvaćena cijelom debljinom, moguć je nastanak prijeloma, fistule ili nekroze okolne kože

### **3.2.3. Prevencija nastanka osteoradionekeoze**

- Priprema usne šupljine

Priprema usne šupljine trebala bi započeti prije same radioterapije. To uključuje ekstrakciju zuba koji se ne mogu spasiti, barem tri tjedna unaprijed. Zubi indicirani za ekstrakciju jesu oni sa uznapredovalim karijesnim lezijama, eksponiranom zubnom pulpom, opsežnim periapikalnim lezijama, džepovima dubljim od 5 mm, eksponiranim furkacijama, mobilni zubi, zaostali korjenovi, impaktirani i poluimpaktirani zubi te zubi u blizini tumora (15).

- Oralna higijena

Prevenција osteoradionekroze uključuje i svaki oblik prevencije rapidnog nastanka karijesa tijekom radioterapije i posljedičnoj ekstrakciji koja slijedi u razdoblju nakon završetka zračenja. Fluoridacija zuba tijekom i nakon radijacije jedna je od važnih profilaktičkih postupaka. U tu svrhu izrađuju se individualne udlage za svakodnevnu aplikaciju fluoridnih gelova. Kemijska kontrola plaka provodi se ispiranjem usta otopinom klorheksidina dva puta na dan. Kserostomija koja se javlja zbog destrukcije acinusa žlijezda slinovnica, ublažava se ispiranjem usne šupljine otopinama sode bikarbone i kuhinjske soli, ili preparatima umjetne sline (15). Pridržavanje uputa o oralnoj higijeni nužno je i tijekom i nakon radioterapije. Pacijenti su zbog destrukcije žlijezda slinovnica doživotno izloženi povišenom riziku od nastanka radijacijskog karijesa. Pravilna oralna higijena uključuje četkanje mekom četkicom iza svakog obroka i navečer, korištenje paste sa visokim udjelom fluora, uporabu zubnog konca i bezalkoholnih vodica za ispiranje usta (18).

- Kirurški pristup

Ukoliko se kod prethodno zračenih pacijenata provodi kirurški zahvat, on mora biti dobro isplaniran u svrhu smanjenja mogućnosti razvoja ORN. Zahvat bi trebao biti izveden uz što manju traumatizaciju tkiva te uz šivanje rane po završetku zahvata (19). Oštri rubovi alveola nakon vađenja trebali bi se zagladiti kako ne bi iritirali sluznicu. Preporuča se i korištenje anestetika bez vazokonstriktora te preoperativno ispiranje usta otopinom 0,2 % klorheksidina (15).

- Antibiotička profilaksa

S antibiotičkom zaštitom započinje se jedan dan prije zahvata, a najčešće se provodi ordiniranjem amoksicilina s klavulanskom kiselinom (1g), dva puta dnevno kroz 14 dana. Kod pacijenata alergičnih na penicilin, ordinira se klindamicin (600mg) dva puta dnevno. Pojedini autori preporučaju i primjenu vazodilatatora (pentoxifilin) i vitamina E (tocoferol) (19).

- Hiperbarična oksigenacija (HBO)

Hiperbarična oksigenacija pokazala se kao dobar način prevencije ORN, posebice prilikom rizičnih implantacija, koja podrazumijevaju ugradnju u molarno područje mandibule i pacijente sa primljenim dozama zračenja iznad 60 Gy (25). HBO je tretman prilikom kojeg pacijent udiše kisik u komori pod pritiskom od 1.5 atm, što dovodi do veće koncentracije kisika u krvi. Visoke razine kisika dopremljenog u hipoksično tkivo, potiču angiogenezu i produkciju kolagena, što povisuje potencijal cijeljenja tkiva. Njegova je uporaba ipak ograničena zbog dostupnosti, trajanja, cijene i komplikacija koje uključuju emboliju, plućni edem, pneumotoraks itd. (20).

#### **3.2.4. Liječenje osteoradionekroze**

Liječenje razvijene osteoradionekroze ovisi o stupnju zahvaćenosti kosti. Manji defekti liječe se konzervativno ispiranjem antiseptičkim otopinama (klorheksidin i/ili vodikov peroksid) i ordiniranjem antibiotika širokog spektra. Liječenje nešto većih defekata uključuje kiruršku obradu rane ili sekvestrektomiju nekrotične kosti, uz primarno zatvaranje rane. Terapija HBO-om, ozonom ili faktorima rasta također se može uključiti u terapiji početnih stadija. Resekcije dijelova čeljusti i rekonstrukcija mikrovaskularnim režnjevima indicirane su kod uznapredovalih slučajeva (21).

#### **4. FAKTORI USPJEŠNOSTI UGRADNJE IMPLANTATA U ZRAČENOJ KOSTI**

Onkološki pacijenti koji su podvrgnuti zračenju u području glave i vrata izloženi su određenim rizicima prilikom implantoprotetske rehabilitacije. Zračenje ne predstavlja kontraindikaciju za ugradnju implantata, no kao rizičan postupak, zahtijeva povećan oprez kod takvih pacijenata, te osvještenost o mogućem razvoju komplikacija. Iako je prema ranijim studijama preživljenje implantata u zračenih pacijenata značajno manje, novija istraživanja to demantiraju. Uspješnost takve implantološke terapije danas je tek nekolicinu niža od one provedene na zdravim pacijentima. To se primarno pripisuje modernijem pristupu koji uključuje 3D planiranje, računalno vođenu implantologiju, tehnički unaprijeđenu površinu implantata i saznanja o drugim faktorima bitnim za oseointegraciju. Uspješna terapija u ovom slučaju ovisi o nekoliko faktora; lokalizaciji ugradnje implantata, prisutnosti postupka koštane augmentacije, dozi primljenog zračenja te vremenu koje je proteklo od radioterapije.

#### **4.1. Lokalizacija implantacije**

Stopa uspješnog liječenja razlikuje se ovisno o tome smještaju li se implantati u područje maksile ili mandibule. Unatoč većoj zahvaćenosti mandibule posljedicama radioterapije, postotak uspješnosti postavljanja implantata viši je u mandibuli nego u maksili (22). Zbog kompaktnije strukture kosti i slabije vaskularizacije, mandibula je podložnija nastanku osteoradionekroze. S druge strane, upravo je ta kompaktnost ključan čimbenik u procesu oseointegracije implantata i željenog ishoda. Odabir regije unutar svake čeljusti također pokazuje razliku u uspješnosti. Implantati smješteni u prednjoj regiji maksile imat će veću tendenciju uspostavi zadovoljavajuće oseointegracije u usporedbi s posteriornom maksilarnom regijom (30). Dio kosti koji nije primio radijaciju također predstavlja znatno povoljnije mjesto od onog ozračenog. Primjerice, prednji dio mandibule, u području simfize, rijetko je zračen te je ugradnja u regiji fronte mandibule uglavnom uspješna (23).

#### **4.2. Metode augmentacije kosti**

Nakon kirurškog odstranjenja tumora potrebno je nadoknaditi izgubljeno meko i koštano tkivo. Transplantati koji se koriste kod maksilofacijalnih rekonstrukcija jesu nevascularizirani koštani transplantati ili vascularizirani slobodni režnjevi.

Koštani defekti zahtijevaju samo koštanu augmentaciju, bez mekotkivnih režnjeva. Nativna zračena kost svakako ima prednost nad augmentiranom zračenom kosti, koja je inferiornija od

izvorne s obzirom na kvalitetu, volumen i vaskularizaciju. To dovodi do povećane stope resorpcije, rizika za nastanak ORN i neuspjeha terapije (24).

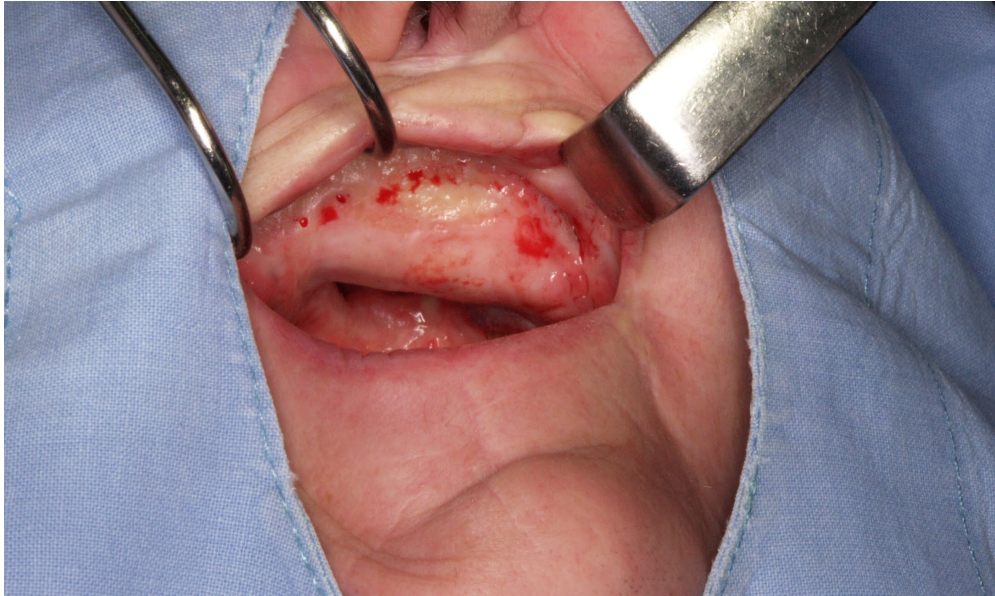U slučaju nevasikulariziranih koštanih transplantata, vaskularizacija se uspostavlja procesom puzajuće supstitucije (engl. creeping substitution). Presadak kosti se nakon augmentacije remodelira prema primateljskom mjestu samo površinski, a u centralnom djelu ostaje "mrtva", nevasikularizirana kost. Nakon dužeg vremena, u transplantatu se mogu pronaći i gredice novostvorene kosti (25). Donorska mjesta nevasikulariziranih koštanih transplantata najčešće su uzeta sa ilijačnog grebena, kalvarije i rebra, čiji su nedostaci ograničena količina kosti, te otvaranje novog operativnog polja. Osim toga, ovakvi su se transplantati pokazali neuspješnima u kombinaciji sa radioterapijom zbog hipovaskularnog, hipoksičnog i hipocelularnog mekog tkiva koje ih okružuje. Oni pokazuju manju gustoću i veću stopu resorpcije kosti (26).

Vaskularizirani koštani režnjevi pokazali su se kao puno bolji izbor. Peteljkašti režnjevi od povijesnog su značaja, ali slobodni koštani režnjevi uzeti iz područja fibule, criste iliace, scapule ili radiusa daju odlične rezultate te se danas smatraju zlatnim standardom u rekonstrukciji. Dobro toleriraju naknadnu radioterapiju i ne pokazuju sklonost resorpciji i frakturama (2). Kod mandibularnih defekata, najčešće je korišten slobodni mikrovaskularni režanj fibule ili criste iliace.

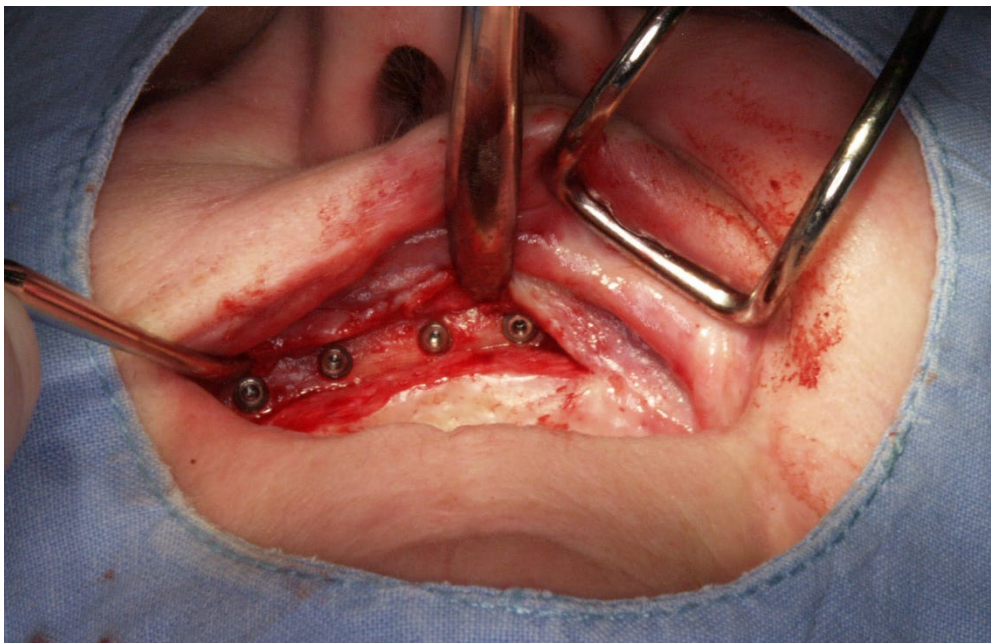
Free fibula flap (FFF) pruža mogućnost rekonstrukcije defekta veličine gotovo cijele mandibule. Anatomski odlično odgovara formi mandibule, te u lateralnom segmentu uspješno replicira visinu corpora. Unatoč sličnoj morfologiji, prilikom velikih rekonstrukcija mandibule, konvencionalnu protezu gotovo je nemoguće adekvatno napraviti, te ju je potrebno retinirati uporabom implantata. Može se također oblikovati uz kompjutersku navigaciju, a ima i odličan oseointegracijski potencijal. Primjenjuje se sa ili bez mekotkivnog grafta (27). Slike 2 i 3 prikazuju uspješnu ugradnju četiri implantata u maksili prethodno rekonstruiranoj slobodnim fibula režnjem.

Slobodni režanj criste iliace pruža mogućnost pribavljanja većih količina kosti, a svojom morfologijom i zakrivljenjem odgovara području mandibule. U slučaju nemogućnosti korištenja FFF, u prednjem segmentu mandibule može se iskoristiti i skapularni koštani režanj, iako je njezin glavni nedostatak nedovoljna debljina (24).





Slika 2: Maksila rekonstruirana slobodnim fibula režnjem. Preuzeto s dopuštanjem autora prof.dr.sc.Davor Brajdić



Slika 3: Ugrađena 4 implantata u rekonstruiranu maksilu. Preuzeto s dopuštanjem autora prof.dr.sc.Davor Brajdić

### 4.3. Doza primljenog zračenja

Veće doze primljenog zračenja nepovoljnije su za preživljenje implantata, no zbog manjka studija provedenih na pacijentima sa primljenim niskim dozama radijacije ne postoji generalni konsenzus u literaturama oko toga kolika je kritična doza. Različite literature navode različite količine zračenja (50 Gy, 60Gy, 65Gy i 70Gy) kao doze iznad kojih je znatno povećan neuspjeh ugradnje implantata (24). Ipak se najčešće spominju doze od 60 do 65 Gy kao granica iznad koje postoji povećan rizik od razvoja ORN. Mekotkivne strukture reagiraju već i na manje doze zračenja od 50 Gy, dok su žlijezde slinovnice osjetljive i na doze ispod 20 Gy (11). Osim doze radijacije, važan je i volumen ozračene kosti. Prilikom izradnje plana implantološke terapije, preporuča se konzultirati sa onkologom o distribuciji provedenog zračenja, što daje vrlo korisne informacije i povećanu mogućnost uspjeha implantološke terapije (28). Implantološka terapija kontraindicirana je u slučaju zračenjem dozama iznad 120 Gy (5).

### 4.4. Protoklo vrijeme

Primarna ugradnja implantata podrazumijeva implantaciju provedenu prije radioterapije ili za vrijeme operacije tumora. Za razliku od toga, ugradnja koja slijedi nakon radioterapije, neovisno o vremenskom intervalu, naziva se sekundarna ugradnja (24).

Prednosti primarne implantacije jesu ugradnja u neozračenu kost, što je velika prednost za uspostavu oseointegracije, te izbjegavanje dodatne operacije u svrhu oralne rehabilitacije nakon "štete" nanesene radioterapijom. Ugradnja se preporuča provesti najkasnije dva tjedna prije početka radioterapije, iako bi idealno bilo i ranije. Suprotno nekadašnjim stavovima, implantacija se može provesti i prilikom ablativne operacije tumora. Unatoč njezinim prednostima, teško ju je provesti prije onkološke terapije, jer to bi to odgađalo liječenje osnovne i ozbiljnije bolesti. Neki su pacijenti i bolnički bolesnici u trenutku odluke o provedbi zračenja, što zbog njihovog stanja otežava situaciju (28).

Sekundarna ugradnja implantata pruža mogućnost procjene pacijentova stanja i prognoze osnovne bolesti, no sa sobom nosi rizik od neuspjeha terapije zbog nedovoljne količine i lošijeg stanja mekih tkiva i kosti (29). Ranija istraživanja tvrde da je najpovoljniji interval za sekundarnu implantaciju između šest mjeseci i dvije godine nakon radioterapije, pod

pretpostavkom da se kronične vaskularne promjene još nisu u potpunosti razvile, a akutne nuspojave radioterapije do tog su razdoblja već prestale (5). Novije studije demantiraju prednosti ugradnje implantata u tom periodu, te zaključuju da nema dokaza o razlikama u preživljenju implantata postavljenih unutar jedne godine od provedene radioterapije, i onih postavljenih nakon tog perioda (30).

Ugradnja sa odmakom od deset godina i više, pokazuje znatno niži uspjeh zbog redovne progresije endarteritisa i redukcije potencijala cijeljenja (31). Regenerativna sposobnost cijeljenja kosti u periodu nakon radioterapije smanjuje se za 70.9%. Nakon godinu dana, kost se značajno oporavlja, te je dugoročno gledano sposobnost regeneracije kosti manja za 28.9% (32).

Ugradnja implantata kontraindicirana je u razdoblju provodnje radioterapije, jer kost izložena traumi u tom vremenu pokazuje povećan rizik od razvoja ORN.

## **5. PROTETSKA RJEŠENJA**

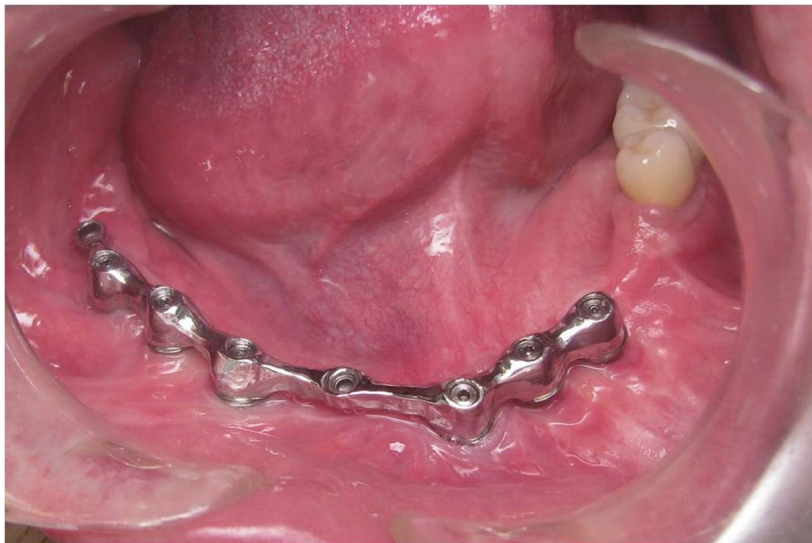Protetska sanacija bezubosti posljednji je korak u implantoprotetskoj rehabilitaciji onkoloških pacijenata. Fiksni dio konstrukcije čine implantati, a mobilni dio predstavljaju pokrovne proteze. Odabir konstrukcije za svakog je pacijenta individualan te ovisi o dobi, estetskim očekivnjima, financijskom stanju, anatomskim mogućnostima, pacijentovoj sposobnosti i motivaciji održavanja oralne higijene (33).

Mobilne pokrovne proteze retinirane implantatima preferirano su protetsko rješenje u ovakvim slučajevima zbog dobre stabilnosti i žvačne funkcije, mogućnosti održavanja higijene te jednostavnosti kontrole sluznice i suprastrukture implantata. Pokrovne proteze, za razliku od potpunih proteza, omogućuju prijenos sila i na implantate, a ne samo na sluznicu. Tri su vrste pokrovnih proteza na implantatima, s obzirom na njihovo opterećenje: tkivno poduprta proteza, tkivno-implantološki poduprta proteza, i potpuno implantološki poduprta proteza (34). Pričvrсни sustav najčešće se postiže uporabom lokatora ili prečki, koji predstavljaju fiksne retentivne elemente ugrađene na implantat, odnosno patricu. Matrica je mobilni, negativni dio konstrukcije smješten u protezi.

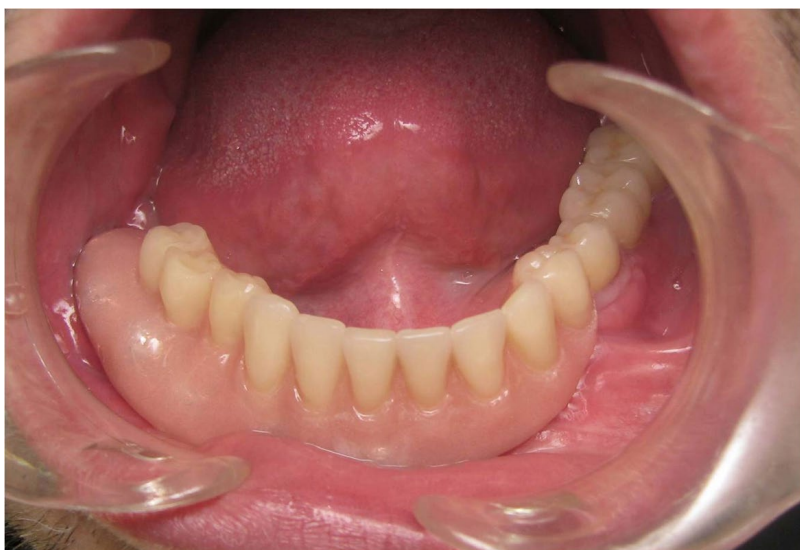Sustav implantata s lokatorima predstavlja koncept tkivno poduprte proteze. Lokatori služe samo za retenciju proteze, ali ne i za prijenos sila na implantate. Sile se prenose preko baze proteze na sluznicu, stoga ona mora biti proširena. Za ovakvu pokrovnu protezu potrebno je jedan ili dva lokatora, no dodatni implantati mogu poslužiti za bolju stabilizaciju i opterećenje. Održavanje higijene relativno je lagano te su indicirane upravo kod pacijenata koji imaju lošije higijenske navike ili sposobnosti.

Ukoliko se na implantatima nalaze prečke, potpora proteze u potpunosti je implantološka. U tom su slučaju potrebna barem četiri implantata te su svi povezani prečkom. Baza proteze je smanjena, budući da opterećenje nije na sluznici. Na ovaj način mogu se povezati i implantti koji nisu paralelni, važno je samo da je prečka horizontalno postavljena s obzirom na greben, jer se naginjanjem stvaraju kose sile nepovoljne za kost. Glavni nedostatak prečki jest otežano održavanje higijene. Ona zauzima veliki prostor na bazi proteze, iako to može biti korisno u slučaju snižene vertikalne dimenzije zagriža. Potencijalna dugoročna komplikacija jest rasklimavanje implantata zbog velikog opterećenja.

Tkivno-implantološku potporu proteze moguće je postići kombiniranjem pričvrsnih elemenata, primjerice jedne prečke ili više od dva lokatora. Potrebna su tri do četiri implantata, koji su uglavnom smješteni u interkaninom prostoru. Opterećenje je veće na implantatu, no dio preuzima i sluznica (35).



Slika 4: Prečka na šest implantata. Preuzeto s dopuštanjem autora prof.dr.sc.Davor Brajdić



Slika 5: Gotova pokrovna proteza. Preuzeto s dopuštanjem autora prof.dr.sc.Davor Brajdić

## **6. RASPRAVA**

Radioterapija neminovno zahtijeva povećan oprez kod svih kirurških zahvata u području zračenog tkiva. Hipocelularno, hipovaskularno i hipoksično tkivo tog područja glavni je razlog odbacivanja implantata, odnosno neuspjeha oseintegracije (24).

Kod postavljanja implantata u zračenih pacijenata najbitnije je odsustvo primarne bolesti, odnosno tumora. Bitno je prethodno napraviti plan implantoprotetskog liječenja i pacijenta zaštititi antibiotikom, uz ispiranje otopinom klorheksidina perioperativno. Ovisno o mjestu implantacije, prisutnosti augmentirane kosti, dozi radijacije i vremenu proteklom od radioterapije, možemo procijeniti uspješnost ugradnje implantata. Prednji dio mandibule daje odlične rezultate zbog rijetkog zračenja tog područja. Zračena nativna kost svakako se smatra prednošću nad augmentiranom, a velik postotak uspješnosti očekujemo i kod primljenih doza zračenja nižih od 50 Gy. Doze iznad 65 Gy predstavljaju povećan rizik od odbacivanja. Implantacija provedena prije zračenja nedvojbeno ima prednost, no provodi se vrlo rijetko zbog ograničenja vezanih za liječenje primarne bolesti.

Prilikom same postave treba obratiti pozornost na nepregrijavanje kosti i postavu implantata barem 1mm ispod kortikalisa. Očekuje se da će oseintegracija biti nešto duža nego u zdravih pacijenata, oko šest mjeseci, stoga pacijenta treba pripremiti na prolongiranu terapiju. Postotak preživljenja implantata u pacijenata na zračenju glave i vrata danas je vrlo visok i kreće se između 75 i 97%.



## **7. ZAKLJUČAK**

Uz moderne smjernice, tehnike i saznanja, današnja stopa preživljavanja implantata nakon radioterapije glave i vrata statistički se značajno ne razlikuje od slučajeva bez prethodno provedene radioterapije. Regenerativni potencijal kosti kompromitiran je neposredno nakon zračenja, no oporavkom nakon godine dana on je tek nešto niži nego u zdravih pacijenata - za 28.9% (32). Uz modernu rekonstrukciju tvrdih i mekih tkiva, mogu se nadoknaditi i opsežni defekti nakon ablativnih operacija tumora, a u tom smislu prednost imaju slobodni vaslukurizirani režnjevi. Uporaba dentalnih implantata daje mnoge prednosti nad uporabom konvencionalnih proteza. Mastikacija i govor uvelike su olakšani te je time znatno povišena kvaliteta života (5). Rizici kirurške terapije svedeni su na minimum, stopa preživljanja implantata prelazi 95%, a zadovoljstvo pacijenata implantoprotetskom rehabilitacijom vrlo je visoko.

## **8. LITERATURA**

1. Jemal A, Murray T, Ward E, Samuels A, Tiwari RC, Ghafoor A, et al. Cancer statistics, 2005. *CA Cancer J Clin.* 2005;55(1):10–30.
2. Prgomet D. Karcinom glave i vrata – trenutne mogućnosti i perspektive u liječenju. *Liječnički Vjesn.* 2021; 12;143(7–8):284–93.
3. Aljinović Ratković N, Uglešić V. Kako poboljšati kvalitetu života bolesnika s rakom glave i vrata. Zagreb, Klinička bolnica Dubrava, 2006. Available from: [http://www.kbd.hr/fileadmin/Arhiva/Dokumenti/K-MFK/Kvaliteta\\_zivota\\_bolesnika\\_s\\_rakom\\_glave\\_i\\_vrata.pdf](http://www.kbd.hr/fileadmin/Arhiva/Dokumenti/K-MFK/Kvaliteta_zivota_bolesnika_s_rakom_glave_i_vrata.pdf)
4. Brailo V. Stomatolog i rano otkrivanje oralnog karcinoma. *Acta Medica Croat Časopis Akad Med Znan Hrv.* 2015; 7;69(1):45–8.
5. Anderson L, Meraw S, Al-Hezaimi K, Wang HL. The influence of radiation therapy on dental implantology. *Implant Dent.* 2013; 22(1):31–8.
6. Bokulić T, Bolanča A, Budanec M, Dabelić N, Frobe A, Jakšić B, et al. Onkologija za studente dentalne medicine [Internet]. Zagreb: Medicinska naklada; 2013 [cited 2022 May 20]. Available from: <https://www.bib.irb.hr/625189>
7. Vrdoljak E, Šamija M, Kusić Z, Petković M, Gugić D, Krajina Z, et al. Klinička onkologija [Internet]. Zagreb: Medicinska naklada; 2013 [cited 2022 May 20]; Available from: <https://www.bib.irb.hr/666521>
8. Bartochowska A, Skowronek J, Wierzbička M, Leszczynska M, Szyfter W, et al. Is there a place for brachytherapy in the salvage treatment of cervical lymph node metastases of head and neck cancers? *Brachytherapy.* 2015;14(6):933–8.
9. Jham B, da Silva Freire A. Oral complications of radiotherapy in the head and neck - PubMed [Internet]. 2006 [cited 2022 May 20];72(5):704-708. Available from: <https://pubmed.ncbi.nlm.nih.gov/17221065/>
10. Jham B, da Silva Freire A. Risk factors for osteoradionecrosis after head and neck radiation: a systematic review - PubMed [Internet]. 2006 [cited 2022 May 22]; 2006;72(5):704-708. Available from: <https://pubmed.ncbi.nlm.nih.gov/22669065/>

11. Marx RE, Johnson RP. Studies in the radiobiology of osteoradionecrosis and their clinical significance. *Oral Surg Oral Med Oral Pathol.* 1987; 64(4):379–90.
12. Sciubba JJ, Goldenberg D. Oral complications of radiotherapy. *Lancet Oncol.* 2006;7(2):175-83
13. Marx RE. Osteoradionecrosis: a new concept of its pathophysiology - PubMed [Internet]. 1983 [cited 2022 May 22] 41(5):283-8. Available from: <https://pubmed.ncbi.nlm.nih.gov/6572704/>
14. Rivero JA, Shamji O, Kolokythas A. Osteoradionecrosis: a review of pathophysiology, prevention and pharmacologic management using pentoxifylline,  $\alpha$ -tocopherol, and clodronate - PubMed [Internet]. 2017 [cited 2022 May 22]; 124(5):464-471. Available from: <https://pubmed.ncbi.nlm.nih.gov/29103566/>
15. Perić M, Perković I, Brailo V. Zračenje glave i vrata i komplikacije u usnoj šupljini. *Sonda.* 2012; 13(23):99-103.
16. Curi MM, Dib LL. Osteoradionecrosis of the jaws: a retrospective study of the background factors and treatment in 104 cases. *J Oral Maxillofac Surg Off J Am Assoc Oral Maxillofac Surg.* 1997; 55(6):540–4; discussion 545-546.
17. Schwartz HC, Kagan AR. Osteoradionecrosis of the mandible: scientific basis for clinical staging. *Am J Clin Oncol.* 2002; 25(2):168–71.
18. MASCC/ISOO Oral Care Study Group, International Society of Oral Oncology (ISOO). How to care for yourself before head and neck radiation begins [Internet]. Sudbury(Ontario): Northeast Cancer Centre; 2014 [updated 2016 Apr; cited 2018 Aug 12]. Available from: [http://www.mascc.org/assets/StudyGroups/oralcare/en\\_head\\_neck\\_beforeradiation.pdf](http://www.mascc.org/assets/StudyGroups/oralcare/en_head_neck_beforeradiation.pdf)
19. Nabil S, Samman N. Incidence and prevention of osteoradionecrosis after dental extraction in irradiated patients: a systematic review. *Int J Oral Maxillofac Surg.* 2011; 40(3):229–43.
20. Chrcanovic BR, Reher P, Sousa AA, Harris M. Osteoradionecrosis of the jaws--a current overview--Part 2: dental management and therapeutic options for treatment - PubMed

- [Internet]. 2010 [cited 2022 May 22]. 14(2):81-95. Available from: <https://pubmed.ncbi.nlm.nih.gov/20145963/>
21. Jacobson AS, Buchbinder D, Hu K, Urken ML. Paradigm shifts in the management of osteoradionecrosis of the mandible - PubMed [Internet]. 2010 [cited 2022 May 22]. 46(11):795-801. Available from: <https://pubmed.ncbi.nlm.nih.gov/20843728/>
  22. Chambrone L, Mandia J, Shibli JA, Romito GA, Abrahao M. Dental implants installed in irradiated jaws: a systematic review. *J Dent Res.* 2013; 92(12 Suppl):119S-30S.
  23. Roumanas ED, Nishimura RD, Davis BK, Beumer J. Clinical evaluation of implants retaining edentulous maxillary obturator prostheses. *J Prosthet Dent.* 1997; 77(2):184–90.
  24. Shugaa-Addin B, Al-Shamiri HM, Al-Maweri S, Tarakji B. The effect of radiotherapy on survival of dental implants in head and neck cancer patients. *J Clin Exp Dent.* 2016 ; 8(2):e194-200.
  25. Legović D. Koštano-tkivna banka : autorizirano predavanje [Internet]. 1.izd.. Rijeka: Sveučilište u Rijeci, Medicinski fakultet, Katedra za ortopediju i fizikalnu medicinu; 2019 [cited 2022 May 22]. Available from: <https://urn.nsk.hr/urn:nbn:hr:184:794919>
  26. Marx RE, Ehler WJ, Peleg M. “Mandibular and facial reconstruction” rehabilitation of the head and neck cancer patient. *Bone.* 1996 Jul;19(1 Suppl):59S-82S.
  27. Hakim SG, Kimmerle H, Trenkle T, Sieg P, Jacobsen HC. Masticatory rehabilitation following upper and lower jaw reconstruction using vascularised free fibula flap and enossal implants-19 years of experience with a comprehensive concept - PubMed [Internet]. 2015 [cited 2022 May 24]. 19(2):525-34. Available from: <https://pubmed.ncbi.nlm.nih.gov/24802630/>
  28. Tanaka TI, Chan HL, Tindle DI, Maceachern M, Oh TJ. Updated clinical considerations for dental implant therapy in irradiated head and neck cancer patients. *J Prosthodont Off J Am Coll Prosthodont.* 2013;22(6):432–8.
  29. Dholam KP, Gurav SV. Dental implants in irradiated jaws: a literature review - PubMed [Internet]. 2012 [cited 2022 May 23]. 8 Suppl 1:S85-93. Available from: <https://pubmed.ncbi.nlm.nih.gov/22322737/>

30. Yerit KC, Posch M, Seemann M, Hainich S, Dörtbudak O, Turhani D, et al. Implant survival in mandibles of irradiated oral cancer patients. *Clin Oral Implants Res.* 2006;17(3):337–44.
31. Granström G. Placement of dental implants in irradiated bone: the case for using hyperbaric oxygen. *J Oral Maxillofac Surg Off J Am Assoc Oral Maxillofac Surg.* 2006;64(5):812–8.
32. Hayter JP, Cawood JI. Oral rehabilitation with endosteal implants and free flaps. *Int J Oral Maxillofac Surg.* 1996;25(1):3–12.
33. Bassetti RG, Bassetti MA, Kuttenger J. Implant-Assisted Removable Partial Denture Prosthesis: A Critical Review of Selected Literature - PubMed [Internet]. 2018 [cited 2022 May 27]. 31(3):287-302. Available from: <https://pubmed.ncbi.nlm.nih.gov/29723327/>
34. Zitzmann NU, Marinello CP. A review of clinical and technical considerations for fixed and removable implant prostheses in the edentulous mandible. *Int J Prosthodont.* 2002;15(1):65–72.
35. Čivljak T. Implantoprotetska rehabilitacija bolesnika nakon kirurškog liječenja zloćudne novotvorine orofarinksa-prikaz slučaja [Završni specijalistički]. Zagreb: Sveučilište u Zagrebu, Stomatološki fakultet; 2021 [cited 2022 May 27.] Available from: <https://urn.nsk.hr/urn:nbn:hr:127:064476>

## **9. ŽIVOTOPIS**



Lea Orlić rođena je 20. kolovoza 1997. u Puli. Nakon osnovne škole, 2012. godine upisuje Opću gimnaziju Pula. Integrirani preddiplomski i diplomski studij Dentalne medicine Sveučilišta u Zagrebu započinje 2016. godine. Bila je članica Studentskog zbora Stomatološkog fakulteta tijekom dvije godine studiranja te je prisustvovala raznim studentskim kongresima. Tijekom studiranja asistira u privatnim stomatološkim ordinacijama.