

# Klinička procjena uspješnosti primjene 980 nm diodnoga lasera u pulpotomiji mliječnih zubi

---

**Bašić, Rebecca**

**Doctoral thesis / Disertacija**

**2022**

*Degree Grantor / Ustanova koja je dodijelila akademski / stručni stupanj:* **University of Zagreb, School of Dental Medicine / Sveučilište u Zagrebu, Stomatološki fakultet**

*Permanent link / Trajna poveznica:* <https://um.nsk.hr/um:nbn:hr:127:267019>

*Rights / Prava:* [Attribution-NoDerivatives 4.0 International/Imenovanje-Bez prerada 4.0 međunarodna](#)

*Download date / Datum preuzimanja:* **2025-03-13**



*Repository / Repozitorij:*

[University of Zagreb School of Dental Medicine Repository](#)





Sveučilište u Zagrebu

Sveučilište u Zagrebu  
Stomatološki fakultet

Rebecca Bašić

**KLINIČKA PROCJENA USPJEŠNOSTI  
PRIMJENE 980 NM DIODNOGA LASERA  
U PULPOTOMIJI MLIJEČNIH ZUBI**

DOKTORSKI RAD

Zagreb, 2022.



Sveučilište u Zagrebu

Sveučilište u Zagrebu  
Stomatološki fakultet

Rebecca Bašić

**CLINICAL EVALUATION OF 980 NM  
DIODE LASER APPLICATION FOR  
PULPOTOMY OF PRIMARY TEETH**

DOKTORSKI RAD

Mentor:

prof.dr. sc. Dubravka Negovetić Vranić

Zagreb, 2022.



Sveučilište u Zagrebu

University of Zagreb  
School of Dental Medicine

Rebecca Bašić

**CLINICAL EVALUATION OF 980 NM  
DIODE LASER APPLICATION FOR  
PULPOTOMY OF PRIMARY TEETH**

DOCTORAL THESIS

Supervisor:

Prof.dr. sc. Dubravka Negovetić Vranić

Zagreb, 2022.

Rad je ostvaren na Stomatološkom fakultetu Sveučilišta u Zagrebu na Zavodu za dječju i preventivnu stomatologiju.

Naziv doktorskog studija: Dentalna medicina

Mentor rada: prof. dr. sc. Dubravka Negovetić Vranić, prof.; Zavod za dječju i preventivnu stomatologiju, Stomatološki fakultet Sveučilišta u Zagrebu

Lektor hrvatskog jezika: Mišo Sučević, prof.

Lektor engleskog jezika: Mišo Sučević, prof.

Sastav Povjerenstva za ocjenu doktorskog rada:

(za svakog člana Povjerenstva se na za to predviđeno mjesto upisuju ime i prezime, akademsko zvanje i ustanova)

1. \_\_\_\_\_
2. \_\_\_\_\_
3. \_\_\_\_\_

Sastav Povjerenstva za obranu doktorskog rada:

(za svakog člana Povjerenstva se na za to predviđeno mjesto upisuju ime i prezime, akademsko zvanje i ustanova)

1. \_\_\_\_\_
2. \_\_\_\_\_
3. \_\_\_\_\_

Datum obrane rada: \_\_\_\_\_

Rad sadrži: 105 Stranica

15 Tablica

18 slika

CD

Rad je vlastito autorsko djelo koje je u potpunosti samostalno napisano, uz naznaku izvora - drugih autora i dokumenata korištenih u radu. Osim ako nije drukčije navedeno, sve ilustracije (tablice, slike i dr.) u radu su izvorni doprinos autora poslijediplomskog specijalističkog rada. Autor je odgovoran za pribavljanje dopuštenja za korištenje ilustracija koje nisu njegov izvorni doprinos, kao i za sve eventualne posljedice koje mogu nastati zbog nedopuštenog preuzimanja ilustracija, odnosno propusta u navođenju njihovog podrijetla.

## ZAHVALE

Zahvaljujem poštovanoj prof. dr. sc. Dubravki Negovetić Vranić na nesebičnoj pomoći i potpori te dragocjenim uputama i savjetima, koji su bili potrebni za istraživanje i izradu disertacije.

Svoju disertaciju posvećujem dragim roditeljima Zdenki i Zdravku, dragom bratu Arnu i svojoj ljubavi Michaelu. Oni su moja mirna luka, oplakuju me svojom ljubavlju s kojom mogu zagrliti cijeli svijet.

## **Sažetak**

Svrha istraživanja bila je usporediti kliničku upotrebu lasera za pulpotomiju mliječnih zuba s klasičnom metodom vitalne pulpotomije te utjecaj materijala za definitivni ispun na konačni ishod postupka. Provedeno je kliničko istraživanje u trajanju od 2 godine u kojem je sudjelovalo 120 pacijenata u dobi 5 – 8 godina na Zavodu za dječju stomatologiju Stomatološkog fakulteta Sveučilišta u Zagrebu. Pacijenti su bili podijeljeni randomiziranim odabirom u dvije skupine. U prvoj skupini bilo je 60 ispitanika gdje se koristila metoda vitalne pulpotomije čeličnim svrdlom ili ekskavatorom u lokalnoj anesteziji. U drugoj skupini provodila se devitalizacija korištenjem diodnog lasera valne duljine 980 nm u lokalnoj anesteziji. U obje skupine za prekrivanje korijenskog dijela pulpe koristio se Biodentin. Svaka je skupina randomizirano podijeljena u dvije podskupine prema vrsti materijala za definitivni ispun (kompozitni materijal i stakleno ionomerni cement). Kontrolni pregledi provodili su se nakon 6 mj., 12 mj. i 24 mj. od prvog zahvata. Planirani period istraživanja bio je 2 godine. Kriteriji uspješnosti liječenja su: zub bez simptoma, bez promjene boje, bez periapikalnih promjena, bez gubitka parodontnog pričvrstka, uredan radiološki nalaz i funkcija u okluziji do prirodne ekfolijacije. Kvaliteta ispuna evaluira se USPHS (United States Public Health Service) kriterijima. Statističkom obradom podataka kolerirao se postupak pulpotomije s ishodom liječenja te vrsta materijala za trajni ispun s ishodom liječenja. U obje skupine kontroliralo se stanje okolnih mekih tkiva endodontski liječenih mliječnih zuba unutar dvije godine.

**Ključne riječi:** mliječni zub, laser, endodontsko liječenje

## **Prošireni sažetak**

Od prve uspješne primjene lasera u stomatologiji 1965. godine indikacije za uporabu različitih vrsta lasera su sve šire (1). Jedno od područja u kojem se uspješno primjenjuje je endodontsko liječenje mliječnih zuba pri čemu su diodni laseri valne duljine 980 nm pogodni za postupak pulpotomije (2). Premda pojedina istraživanja pokazuju prednosti lasera u odnosu na konvencionalnu metodu pulpotomije mliječnih zuba, za to nedostaju klinička istraživanja. Materijal za definitivni ispun endodontski liječenog mliječnog zuba također može utjecati na ishod terapije. Stoga je svrha ovog istraživanja bila usporediti kliničku upotrebu lasera za pulpotomiju mliječnih zuba s klasičnom metodom vitalne pulpotomije te utjecaj materijala za definitivni ispun na konačni ishod postupka. Provedeno je kliničko istraživanje u trajanju od 2 godine u kojem je sudjelovalo 120 pacijenata u dobi 5 – 8 godina na Zavodu za dječju stomatologiju Stomatološkog fakulteta Sveučilišta u Zagrebu. Pacijenti su bili podijeljeni randomiziranim odabirom u dvije skupine. U prvoj skupini bilo je 60 ispitanika gdje se koristila metoda vitalne pulpotomije čeličnim svrdlom ili ekskavatorom u lokalnoj anesteziji. U drugoj skupini provodila se devitalizacija korištenjem diodnog lasera valne duljine 980 nm u lokalnoj anesteziji. U obje skupine za prekrivanje korijenskog dijela pulpe koristio se Biodentin. Svaka je skupina randomizirano podijeljena u dvije podskupine prema vrsti materijala za definitivni ispun (kompozitni materijal i stakleno ionomerni cement). Kontrolni pregledi provodili su se nakon 6 mj., 12 mj. i 24 mj. od prvog zahvata. Prije postupka pulpotomije i tijekom kontrolnih pregleda proveo se klinički pregled i rendgenska analiza tretiranih zuba. Klinički pregled obuhvatio je: intraoralni i ekstraoralni vizualni pregled, perkusiju i palpaciju. Rendgenskom analizom promatrali su se kontinuitet lamine dure te postojanje periapikalnih lezija u području koje obuhvaća potporni aparat liječenog zuba, okolna tkiva susjedna dva zuba, te stanje zametka trajnog zuba. Planirani period istraživanja bio je 2 godine. Kriteriji uspješnosti liječenja su: zub bez simptoma, bez promjene boje, bez periapikalnih promjena, bez gubitka parodontnog pričvrstka, uredan radiološki nalaz i funkcija u okluziji do prirodne eksfolijacije. Kvaliteta ispuna evaluira se USPHS (United States Public Health Service) kriterijima. Statističkom obradom podataka kolerirao se postupak pulpotomije s ishodom liječenja te vrsta materijala za trajni ispun s ishodom liječenja. U obje skupine kontroliralo se stanje okolnih mekih tkiva endodontski liječenih mliječnih zuba unutar dvije godine.

**Ključne riječi:** mliječni zub, laser, endodontsko liječenje



## Summary

Since the first successful laser application in dentistry in 1965 indications for the use of different types of lasers are all wider (1). One of the areas the endodontic treatment of primary teeth is successfully applied, with 980 nm wavelength diode lasers suitable for the pulpotomy procedure (2). Although some studies show the benefits of laser compared to the conventional method of clinical studies are lacking. The material for a definitive filling of endodontically treated primary teeth can also affect the outcome of the therapy. Therefore, the purpose of this observation was to compare the clinical use of the pulpotomy laser with the classic vital pulpotomy method and the influence of the material for definitive filling for the final outcome of the procedure. A clinical study was conducted over a period of 2 years, involving 120 patients at the age of 5-8 years at the Department of Pediatric Dentistry at the Faculty of Dental Medicine of the University of Zagreb. Patients were divided by randomized selection into two groups. In the first group there was 60 examinees where the vital pulpotomy method was used with a carbid drill or an excavatron in local anesthesia. In the second group devitalization was carried out using a 980 nm wavelength diode laser in local anesthesia. Biodent was used in both groups to cover the root portion of the pulp. Each group was randomly divided into two subgroups according to the type of material for the final filling (composite material and glass ionomer cement). Checkups were conducted after 6 months, 12 months and 24 months from the first procedure. Before the preliminary procedure and during the control examinations, clinical examination and X-ray analysis of treated teeth was performed. Clinical examination included: intraoral and extraoral visual examination, percussion and palpation. The X-ray analysis was conducted to show the continuity of the hard lamina and the existence of periapical lesions in the area involving the support of the treated tooth, the surrounding tissue of the adjacent two teeth, and the condition of the permanent tooth embryo. The planned research period was 2 years. Criteria for the success of the treatment were: a tooth without any symptoms without color change, without periapical changes, without loss of periodontal attachment, neat radiological findings and functions in occlusion to natural exfoliation. Filling quality were evaluated by USPHS (United States Public Health Service) criteria. Statistical data processing were done in correlation to the pulpotomy process with the treatment outcome and the kind of permanent fill material with the treatment outcome. Both groups controlled the condition of soft tissue endodontically treated primary teeth within two years.

**Keywords:** primary teeth, laser, endodontic treatment

**Popis kratica:**

**USPHS** United States Public Health Service criteria

# SADRŽAJ

## UVOD

1.1. Histološka građa tvrdih zubnih tkiva	2
1.2. Karijesna lezija	6
1.3. Restaurativni materijali u dječjoj stomatologiji	11
1.4. Endodonsko liječenje mliječnih zuba	22
1.5. Materijali za endodonsko liječenje mliječnih zuba	26
1.6. Dijagnostički postupci	28
1.7. Radiografske snimke zuba	33
1.8. Laser u liječenju mliječnih zuba	41
1.9. Primjena lasera u pedodontici	45
<b>2.0. HIPOTEZA I CILJEVI ISTRAŽIVANJA</b>	<b>50</b>
<b>3.0. ISPITANICI, MATERIJALI I POSTUPCI</b>	<b>52</b>
3.1. Ispitanici	53
3.2. Materijali i metode	53
<b>4.0. REZULTATI</b>	<b>60</b>
<b>5.0 RASPRAVA</b>	<b>71</b>
<b>6.0 ZAKLJUČAK</b>	<b>78</b>
<b>7.0. LITERATURA</b>	<b>79</b>
<b>8.0. ŽIVOTOPIS s popisom objavljenih radova</b>	<b>93</b>
<b>PRILOZI</b>	
PRILOG 1. Pristanak ispitanika na sudjelovanje u istraživanju	

## **1. UVOD**

Prerani gubitak mliječnih zuba predstavlja veliki problem u javnom zdravstvu te ima negativan utjecaj na psihosocijalni razvoj djeteta, stabilnost cijelog stomatognatog sustava, razvoj orofacijalnih struktura, na estetiku, funkciju i fonetiku. Ovo je problematika kojom se bave mnogi znanstveni timovi. Svakodnevno se istražuju nove metode liječenja mliječnih zuba i novi materijali koji bi uspjeh liječenja doveli do zadovoljavajućeg stanja s ciljem unaprjeđenja učinkovitosti terapijskih postupaka, kako za pacijenta tako i za stomatologa. Cilj ovog rada je istražiti utjecaj endodontske terapije mliječnih zuba Biodentinom na resorpciju korijena zuba nakon gubitka vitaliteta.

### **1.1. Histološka građa tvrdih zubnih tkiva**

Tvrda zubna tkiva dijele se na caklinu, cement i dentin te se sastoje od organskog i anorganskog dijela. Anorganski dio većinom se sastoji od biološkog kalcijevog fosfata, a organski od kolagena te od netopljivih proteina. Tijekom postupka mineralizacije organski matriks je osnova za kasnije definitivno formiranje cakline i dentina. (1).

Caklina zuba je najbogatija kalcijem i najtvrđa tvar u ljudskom organizmu.

Njena najvažnija tvar od koje se sastoji jesu kristali hidroksiapatita. Caklina se formira na način da se iz zubnog organa razvijaju i diferenciraju ameloblasti te se iz njih odlaže matriks. Nakon odlaganja ameloblasti se povlače prema površini te kada se caklina formira, ameloblasti gube kontakt sa živim stanicama. Dolazi do razvoja paralelnih caklinskih bičeva od kojih se svaki sastoji od kristala hidroksiapatita. Zajedno na taj način sačinjavaju organski matriks.

Potpuno formirana caklina sastoji se od 95 – 96% anorganskih sastojaka i 1% organskih, a preostalih 3% mase čini voda. Anorganski sastojak cakline su kristali kalcij-fosfata (hidroksiapatita) i razni ioni (stroncij, magnezij, željezo i fluor), ovisno o njihovom prisustvu za vrijeme formiranja cakline. Humana zubna caklina klinički je sjajne i glatke površine.

Klasični izgled početne karijesne lezije pod polarizacijskim mikroskopom pokazuje četiri karakteristične i jasno odijeljene zone koje se razlikuju prema opsegu demineralizacije, odnosno gubitku mineralne tvari iz caklinske građe:

1. površinska zona – gubitak minerala najmanji 1 – 10%
2. središte lezije – gubitak minerala 5 – 25%
3. tamna zona – gubitak minerala 2 – 4%
4. translucetna zona – gubitak minerala 1%.

Kiselinskoj razgradnji najprije podliježu središnji i površinski kristali intraprizmatske cakline jer je glavna karbonatnih i magnezijevih iona smještena u tom dijelu te oni predstavljaju ulazno mjesto prodora kiselina i početka demineralizacije kristala. Početna karijesna lezija cakline klinički ima izgled bijele mrlje (eng. *white spot*). Patohistološki se radi o uznapređovalom stadiju demineralizacije cakline koji nije dosegnuo caklinsko-dentinsko spojište te nije nastala kavitacija površine (2). Izbor terapije za takvu vrstu lezije, u slučaju zadovoljavajuće oralne higijene i zdravih prehrambenih navika pacijenta, bio bi remineralizacijski postupak preparatima fluora.

Dentin je tvrdo zubno tkivo koje oblaže pulpnu komoru, a po svojim je fizičkim i kemijskim osobinama istovjetno s kosti. Nastaje iz nediferenciranih mezenimnih stanica i sastoji se od 67% anorganske tvari, 21% organske tvari i 12% vode (Gage 1989). Navedene vrijednosti mijenjaju se ovisno o životnoj dobi zbog normalne i progresivne mineralizacije, koja se odvija tijekom cijeloga života, ali i zbog utjecaja različitih fizioloških i patoloških čimbenika.

Organsku komponentu dentina čini kolagen s nekolagenim proteinima, a anorganski se dio sastoji od kristala hidroksilapatita.

Dentin koji se odlaže dok zub u razvoju ne poprimi svoj konačni vanjski oblik naziva se primarni dentin, a nakon formiranja vanjskog oblika zuba odlaže se sekundarni dentin.

Njegovim odlaganjem postupno se smanjuje pulpni prostor mladog zuba. Dentin koji se odlaže kao odgovor na različite iritacije pulpe naziva se tercijarni dentin i od sekundarnog se razlikuje po histološkim svojstvima i mehanizmu nastanka. Patohistološka slika karijesa dentina sastoji se od središnje lezije i sloja sklerozacije. Središte lezije možemo podijeliti s obzirom na oštećenje zubnog tkiva, stupanj demineralizacije i prodora bakterija na: sloj razorenog dentina, sloj prodora bakterija u dentin i sloj demineraliziranog dentina. U površnom sloju razorenog dentina uništeni su dentinski tubulusi i peritubulusni dentin što rezultira njegovom nekrozom i neosjetljivošću. U dubljim dijelovima dentinski tubulusi ispunjeni su bakterijama koje dovode do daljnje proteolitičke aktivnosti i gubitka strukturnog matriksa i demineralizacije hidroksiapatitnih kristala. Sloj demineraliziranog dentina je sloj s razmjerno očuvanih dentinskih tubulusa te bez bakterija, a ostavljanjem tog sloja prilikom preparacije kaviteta sprječava se otvaranje pulpne komorice u svrhu odlaganja reparatornog dentina (1).

Cement je mineralizirano, avaskularno vezivno tkivo koje prekriva korijen zuba. Sastoji se od 65% anorganske tvari, 25% organske tvari i 10% vode. Lamelarna građa odražava ritmičnost njegova nastanka, pri čemu se razdoblja odlaganja minerala izmjenjuju s razdobljima zastoja. Prekriven je slojem nemineraliziranog precementa koji odlažu cementoblasti i mezenhimnog je podrijetla. Cement zajedno s periodontnim ligamentom i alveolnom kosti čini potporni aparat zuba.

Mliječni zubi počinju se formirati tijekom trudnoće u embrionalnoj fazi. Razvoj mliječnih zuba počinje u šestom tjednu embrionalnog razvoja. Do vremena starosti embrija od osam tjedana, postoji deset pupoljaka na gornjim i donjim lukovima koji će s vremenom postati mliječna denticija. Ovi zubi će se nastaviti formirati sve do nicanja u usnoj šupljini. U

mliječnoj denticiji postoji ukupno dvadeset zuba: pet po kvadrantu i deset po luku. Nicanje (erupcija) tih zuba počinje otprilike u dobi od šest mjeseci, a nastavlja se do dobi 25 – 33 mjeseca. Obično, prvi niču središnji sjekutići u gornjoj čeljusti, a zadnji gornji kutnjaci.

Mliječna denticija sastoji se od središnjih sjekutića, bočnih sjekutića, očnjaka, prvog kutnjaka i drugog kutnjaka. Svi mliječni zubi postupno se zamijene trajnima. Tijekom nicanja trajnih zuba dolazi do resorpcije korijena mliječnog prethodnika. Proces mijene može trajati od šeste do dvanaeste godine. U dobi od dvanaest godina dijete najčešće ima samo trajne zube.

Nicanje mliječnih zuba najčešće se odvija u skupinama, sljedećim redoslijedom:

- Središnji sjekutići: 6 – 12 mjeseci
- Bočni sjekutići: 9 – 16 mjeseci
- Prvi kutnjaci: 13 – 19 mjeseci
- Očnjaci: 16 – 23 mjeseca
- Drugi kutnjaci: 22 – 33 mjeseca.

U dobi do 30 mjeseci ili 2,5 godina mliječna denticija je potpuna. Formiranje korijena mliječnih zuba obično završi do dobi od 3 godine.

Postoje određene specifičnosti mliječne denticije. To su:

1. Razmaci ili dijasteme između sjekutića (Slika 1);
2. Primatni ili antropoidni razmaci između gornjih bočnih sjekutića i očnjaka te između donjih očnjaka i prvih kutnjaka;
3. Kod okluzije klase I u mliječnoj denticiji meziobukalna kvržica drugog gornjeg kutnjaka okludira s meziobukalnom fisurom drugog donjeg kutnjaka.

Postoje određene morfološke razlike između mliječnih i trajnih zuba koje nam mogu utjecati na plan i ishod terapije. Općenito su mliječni zubi svjetlije boje i manji od odgovarajućih trajnih zuba. Trajni zubi imaju više žutih, smeđih ili sivih tonova. Vratni caklinski grebeni mliječnih zuba su izraženiji te im daju gomoljast izgled. Korijeni mliječnih kutnjaka su vrlo uski na vratnom spojištu cakline i korijena te posjeduju kratak trup korijena. Dulji su i vitkiji od korijena trajnih te se u završnom dijelu zvonoliko razmiču kako bi ostalo dovoljno prostora



za razvoj kruna trajnih zuba. Pulpne komorice mliječnih zuba su razmjerno veće u usporedbi s krunama koje ih okružuju, a pulpni rogovi protežu se visoko okluzalno. Debljina dentina između pulpnih komorica i cakline značajno je tanja nego na trajnim zubima. Caklina na mliječnim zubima razmjerno je tanka i ujednačene širine (3).

Zbog manje debljine cakline i dentina, karijes mliječnih zuba relativno brzo napreduje do zubne pulpe. Iz tog razloga potrebna je vrlo dobra edukacija roditelja i djece o preventivnim mjerama nastanka karijesa te učestalim kontrolnim pregledima.

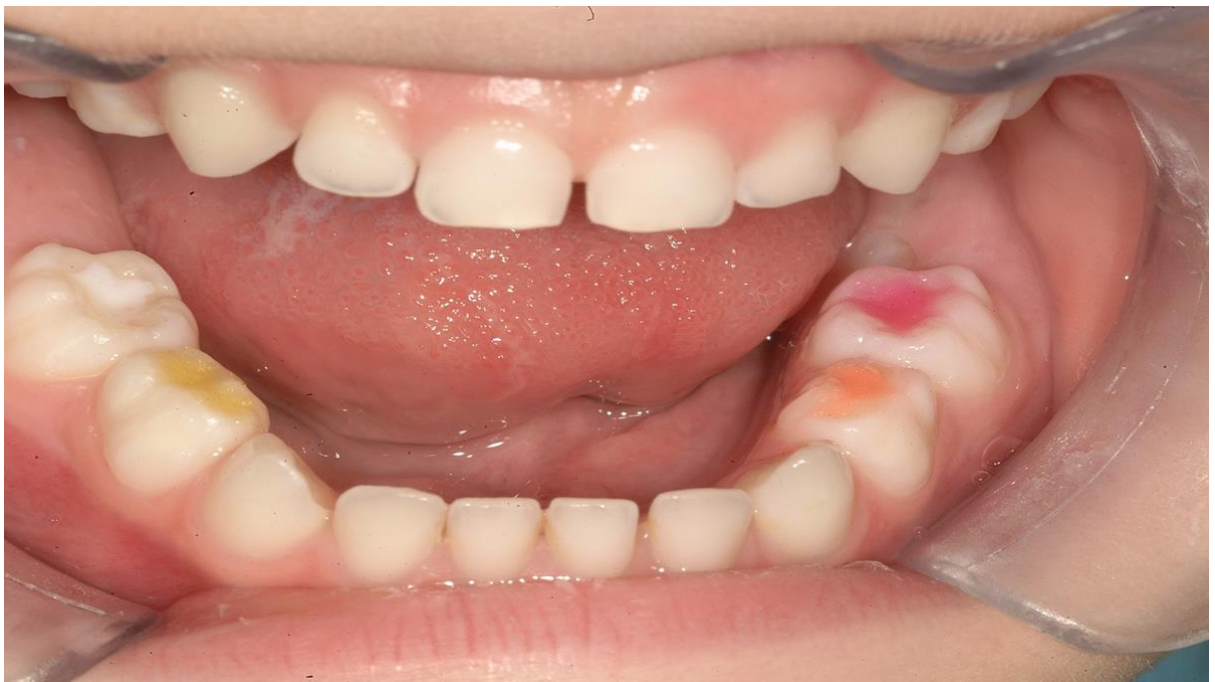## **1.2. Karijesna lezija**

Dentalni karijes je kronična infektivna bolest zuba čije napredovanje može rezultirati pojavom pulpitičnih bolova, odontogenih upala, hospitalizacije pacijenata te gubitkom zahvaćenog zuba. Uzrokuju ga bakterije koje se nalaze u mikroflori usne šupljine. Nužni čimbenici koji se isprepliću te utječu na njegov nastanak su: domaćin (ploha zuba), uzročnik (kariogene bakterije), okolina (opća, lokalna) i vrijeme. Iz tog razloga nazivamo je i multifaktorskom bolesti koja je prisutna u cijelom svijetu i u svim dobnim skupinama(2).

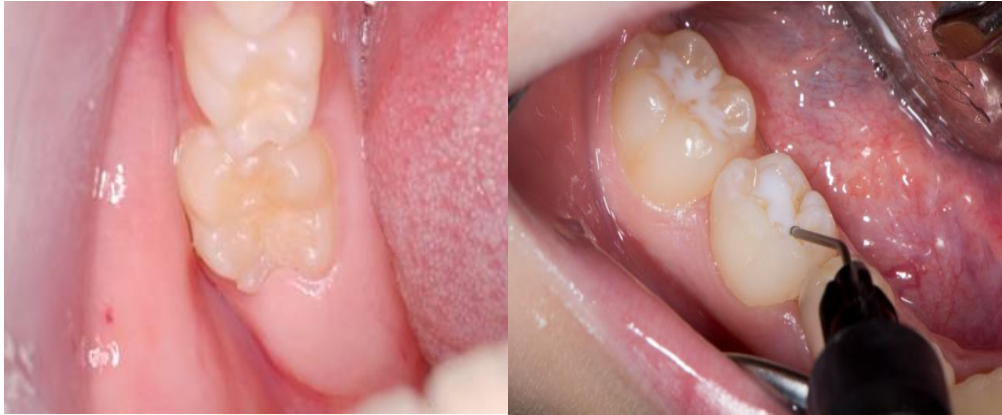U nastanku karijesne lezije izmjenjuju se dva osnovna fizikalnokemijska procesa, demineralizacija i remineralizacija. Aktiviraju se više puta dnevno i u različitim vremenskim razmacima, što karijesu daje obilježje intermitentne bolesti (2). Upravo to svojstvo omogućuje nam sprječavanje i zaustavljanje karijesnog procesa, odnosno primjer primarne prevencije putem edukacijskih programa te primjene topikalne fluoridacije.

Bakterije plaka kao popratni proizvod metabolizma ugljikohidrata stvaraju organske kiseline, u najvećoj mjeri mliječnu kiselinu, a u manjim količinama mravlju, dušičnu, propionsku i masne kiseline. Izvori opskrbe mikroorganizama plaka su egzogene tvari koje potječu iz hrane (saharoza, glukoza, fruktoza, škrob) i endogene tvari koje potječu iz sline i gingivne tekućine. Mikroorganizmi unutar plaka izmjenjuju metaboličke produkte te faktore otpornosti i virulencije što plaku daje sposobnost djelovanja kao cjelovitog organizma (4). Neprestanim stvaranjem organskih kiselina nastaje njihov koncentracijski gradijent koji

omogućuje difuziju iona vodika i nerazgrađenih kiselina kroz interkristalne prostore (mikropore). Ioni vodika uzrokuju razgradnju apatitnih kristala prije svega na osjetljivim mjestima kristalne rešetke, na površini i u središtu kristala gdje je smještena glavina karbonatnih i magnezijevih iona. Iz kristala izlaze ioni karbonata, kalcija, fosfata, natrija, magnezija te hidroksilni ioni koji iz tekućine interkristalnog prostora difundiraju kroz proširene pore cakline u vanjsku okolinu zuba (5). Demineralizacijski proces napreduje do gubitka difuzijskog gradijenta kiseline. U površinskoj zoni karijesne lezije uspostavljena je demineralizacijsko-remineralizacijska ravnoteža čemu pogoduje povećana koncentracija kalcijevih, fosfatnih i fluoridnih iona koji difundiraju iz središta lezije te iz sline, plaka ili remineralizacijskih sredstava. Prisutnost navedenih slobodnih iona omogućuje proces remineralizacije i precipitacije, odnosno proces ugradnje istih u kristalnu rešetku i posljedičnu obnovu karijesom oštećene cakline (6).



Slika 1. Mliječna denticija šestogodišnje djevojčice (ljubaznošću prof. dr. sc. D. Negovetić Vranić)



Slika 2. Mliječni i trajni molar sedmogodišnjeg dječaka (ljubaznošću prof. dr. sc. D. Negovetić Vranić)

### 1.3. Restaurativni materijali u dječjoj stomatologiji

Zbog adhezivnog vezanja na tvrda zubna tkiva, antikarijesnog učinka koji postiže otpuštanjem fluorida, zaštite pulpe, biokompatibilnosti s tvrdim zubnim tkivima, niske toksičnosti, ekspanzije i kontrakcije slične onoj koju imaju tvrda zubna tkiva, tolerancije na prisutnost vlage te jednostavne uporabe, SIC kao restorativni i adhezivni materijal ima široku primjenu u modernoj dentalnoj medicini. Koristi se u svrhu izrade zaštitnih premaza ili podloga, za pečaćenje fisura i jamica, izradu privremenih i trajnih ispuna u mliječnoj i trajnoj denticiji te za cementiranje indirektnih ispuna, fiksno protetskih radova, intrakanalnih kolčića i ortodontskih bravica (1-4). SIC je jedini biološki aktivni materijal koji se za tvrda zubna tkiva kemijski veže mehanizmima ionske izmjene. Zbog velikog broja ranije navedenih dobrih

karakteristika naišao je na široku uporabu u dentalnoj medicini, posebno u pedodonciji gdje je rad u ustima nerijetko otežan. Zbog malih usta i micanja jezika područje rada često je nepregledno, kooperativnost djece opada s dužinom posjeta što iziskuje brze i precizne zahvate, a pojavljuju se i situacije u kojima nije moguće izolirati operacijsko područje od sline ili je nemoguće provesti sve korake adhezije i slojevitosti koje zahtijeva kompozit (3,4). Zbog svojih bioaktivnih svojstava, SIC je jedini materijal indiciran kod ART tehnike. ART (Atraumatic Restorative Treatment) je program Svjetske zdravstvene organizacije iz 90-ih godina 20. stoljeća osmišljen radi zbrinjavanja karijesnih lezija i promicanja dentalne zaštite u zemljama slabe i srednje razvijenosti gdje ne postoje uvjeti za klasično zbrinjavanje karijesnih lezija zbog nedostatka električne struje. U sklopu ART programa koriste se ručni instrumenti kojima se odstranjuje karijesom zahvaćeno područje dentina i cakline te se nakon toga unosi visokoviskozni SIC u kavitet (5,6). Većinom se provodi kod djece te je postao uspješan u promicanju dentalne zaštite u populacijama koje imaju minimalnu ili nikakvu dentalnu skrb (5). Također, osim primjene u nerazvijenim područjima, ART ima značajnu primjenu i u suvremenom kliničkom radu kod prezervacije tvrdih zubnih tkiva mliječnih i trajnih zuba te osobito u radu s anksioznom djecom u postupku oblikovanja ponašanja. Međutim, slabija fizičko-mehanička svojstva i smanjena otpornost na trošenje staklenoionomernog cementa predstavljaju svojevrsni klinički problem te svrstavaju staklenoionomerne restauracije u manje trajnije restauracije (7). Široka upotreba SIC-a kao restaurativnog materijala limitirana je u područjima većeg žvačnog stresa zbog slabije čvrstoće i niske otpornosti na abraziju (8), stoga se u lateralnom segmentu zubnog niza većinom koriste kao privremeni materijali (9,10). Osim slabijih fizičko-mehaničkih svojstava, kao dodatne slabije karakteristike u odnosu na druge restaurativne materijale (npr. kompozite) pridodaju im se lošija kvaliteta poliranja te slabija estetika. Usprkos tome, tijekom godina, razvojem tehnologije i nanočestica stvoreni su nano staklenoionomeri koji imaju veću kvalitetu poliranja, bolju estetiku te povećanu otpornost na

trošenje materijala u odnosu na konvencionalne SIC-ove (11) te se danas spomenuti materijali mogu rabiti i za izradu estetskih trajnih ispuna u stražnjoj regiji (2,12). Ugradnjom nanočestica u prah staklenoionomernog cementa povećava se dimenzija čestica što rezultira boljim mehaničkim svojstvima. Zapravo, nanočestice zauzimaju prazne prostore između čestica staklenoionomera što doprinosi učvršćivanju materijala u samom sastavu SIC-a (13). Prednosti nano staklenoionomernih cemenata su: veća kvaliteta poliranja površine materijala te bolja estetika i povećana otpornost na trošenje materijala (11,14). Pretpostavka je da će daljnjim razvojem tehnologije negativna svojstva staklenoionomernih cemenata biti sve manja. Sa željom da se SIC primjeni i u stražnjoj regiji razvili su se mikrolaminirani staklenoionomerni cementi. Oni predstavljaju novu generaciju staklenoionomernih cemenata poboljšanih fizikalnih, mehaničkih i estetskih svojstava u odnosu na ranije SIC-ove (15). Zasadu su na tržištu dostupna dva takva materijala: EQUIA Fil i EQUIA Forte (GC, Tokio, Japan) te su zbog iznimno visoke tlačne čvrstoće indicirani za izradu trajnih ispuna u stražnjoj regiji. Mnogobrojnim kliničkim istraživanjima dokazano je da se mikrolaminirani SIC-ovi mogu koristiti kao trajni ispuni u stražnjoj regiji te da imaju slična mehanička i fizička svojstva kao i hibridni kompoziti (16-21). Prema proizvođaču EQUIA Fil materijal je prvi SIC indiciran za izradu trajnih ispuna u stražnjoj regiji u područjima velikog tlačnog opterećenja. Materijal se sastoji od EQUIA Fil SIC-a i premaza EQUIA Coat (15). Posebne čestice stakla poboljšavaju mu estetiku, a zbog mogućnosti biranja između osam vrsta boja, lakše se postiže boja slična tvrdom zubnom tkivu (15). Kliničkim istraživanjem proučavala se učinkovitost i mehanička otpornost EQUIA Fil SIC-a kada se koristi kao trajni ispun (16). Napravljena su 304 SIC-a ispuna prvog, drugog i petog razreda na prekutnjacima i kutnjacima koji su nakon 48 mjeseci pokazali uspješnost od 91,45% (16). Samo 26 restauracija je izgubljeno, odnosno ocijenjeno neuspjehom (16). Dokazano je da se EQUIA SIC može koristiti kao materijal za trajne ispune u stražnjoj regiji, u području velikih tlačnih opterećenja (16). Retencija ispuna petog razreda s

vremenom se pogoršala što je dovelo do zaključka da veći utjecaj na ovaj materijal imaju sile savijanja nego okluzalne sile (16). U još jednom in vivo istraživanju gdje se na pretkutnjacima i kutnjacima 43 pacijenata izradilo 26 ispuna prvog razreda te 125 ispuna drugog razreda dokazano je, nakon 24 mjeseca, da se EQUIA Fil može rabiti kao trajni ispun bilo koje veličine prvog razreda te u manjim kavitetima drugog razreda (17). Tijekom četverogodišnjeg in vivo istraživanja Gurgana i sur. (18) uspoređena je dugoročna klinička trajnost EQUIA Fil materijala u kombinaciji s EQUIA Coat-om te mikrohibridnog kompozita u restauracijama na stražnjim zubima. Tijekom četiri godine oba materijala pokazala su jednaku kliničku uspješnost kod restauracija na stražnjim zubima (prvi i drugi razred) (18). Drugi takav materijal dostupan na tržištu, EQUIA Forte, restaurativni je materijal nastao kombinacijom SIC-a i niskoviskoznog premaza (EQUIA Forte Fil i EQUIA Forte Coat) te predstavlja najnoviju generaciju mikrolaminiranih SIC-ova. EQUIA Forte Fil je viskoviskozni, hibridni staklenoionomerni cement. Zbog kapsuliranog oblika jednostavan je za rukovanje, a zahvaljujući velikom izboru boja (A1, A2, A3, A3.5, B1, B2, B3 i B4) osigurana je bolja estetika. Zahvaljujući ultra finim i visokoreaktivnim česticama stakla raspršenim unutar punila, povećana je raspoloživost iona i stvara se mnogo snažnija struktura matrice što rezultira boljim fizičkim svojstvima, većom otpornošću na trošenje te poboljšanim otpuštanjem fluorida (22,23). Prašak ovih SIC-ova (fluoro-aluminij-silikatno staklo) kombinira čestice različitih veličina, slično kao i hibridni kompoziti (22). Većim česticama stakla (25  $\mu\text{m}$ ) dodane su manje (otprilike 4  $\mu\text{m}$ ), visoko reaktivne čestice koje ojačavaju restauraciju (22). Zahvaljujući manjim visokoreaktivnim česticama povećano je otpuštanje metalnih iona, odnosno reaktivnost stakla što potiče povezivanje lanaca poliakrilne kiseline. EQUIA Forte Fil materijalu također je dodana poliakrilna kiselina visoke molekularne težine što cementnu jezgru čini snažnijom i kemijski stabilnijom (22). Indikacije za primjenu EQUIA Forte SIC-a su privremeni ispuni te trajni ispuni prvog razreda, stresom opterećeni i neopterećeni drugi razredi te ispuni petog razreda

(23). Upravo zbog dokazane povećane tlačne čvrstoće, EQUIA Forte indicirana je kao materijal za trajni ispun u stražnjoj regiji kod stresom opterećenih drugih razreda gdje proksimalne stijenke kaviteta moraju biti barem 1 – 1,5 mm udaljene od vrha kvržica (23). Uspoređujući otpornost na tlačnu čvrstoću SIC-a in vitro istraživanjem dokazana je superiornost EQUIA Forte (257,2 N) SIC-a u odnosu na tri ostala SIC-a: Equia (GC) 222,1 N, Ketac Molar (3M Espe) 140,7 N te Ionostar Molar (Voco) 114,5 N (19). EQUIA Forte Coat ima ulogu premaza koji poboljšava translucenciju, estetiku i čvrstoću konačnog ispuna (23). Premaz se temelji na istoj tehnologiji kao i EQUIA Coat, nano punilima raspršenim unutar tekućine zajedno sa novim multifunkcionalnim monomerima povećane reaktivnosti (22). Monomer čini premaz čvršćim i glađim (22). Premaz prodirući u cement ispunjava njegove poroznosti te povećava čvrstoću cementa (23). Zahvaljujući EQUIA Forte Coat kompozitnom premazu, smanjena je potreba za završnim poliranjem ispuna jer se postiže glatkoća ispuna (23). Dokazano je da ispuni premazani EQUIA Forte Coatom, za razliku od onih bez premaza, imaju povećanu čvrstoću na savijanje za 48% (24). U in vitro istraživanju izmjerena je otpornost na abraziju visokoviskoznih SIC-a premazanih površinskim monomernim premazom (EQUIA Coat) (25). Ciklus je odgovarao osmogodišnjem četkanju zuba (25). Dokazano je da površinski premaz EQUIA Fil SIC-u povećava otpornost na abraziju (25). Povećana otpornost na trošenje kod SIC-a s premazom, u odnosu na one bez, dokazana je i u jednom trogodišnjem in vivo istraživanju (20). Nadalje, razvoj tehnologije omogućio je da acidobazna reakcija neutralizacije staklenoionomernih cemenata može ubrzati korištenjem eksterne energije, kao što su ultrazvuk (26,27) i toplina (28,29). To je posebno korisno za prevladavanje osjetljivosti na vlagu koja štetno utječe na svojstva staklenoionomernog cementa (30,31). Iako ultrazvuk ubrzava stvrdnjavanje, njegova je klinička primjena komplicirana. S druge strane, toplina se može postići LED lampom. Danas su na tržištu dostupni komercijalni staklenoionomerni cementi s uputama proizvođača za primjenu tehnike termičkog stvrdnjavanja (Thermo-curing)

korištenjem radijacijske topline iz prenosive LED lampe. Postojala je zabrinutost da takva izloženost toplini može potaknuti patološke promjene u pulpi tkiva. Van Duinen i suradnici te Goršeta i suradnici pokazali su da korištenje eksterne topline tijekom stvrdnjavanja staklenoionomernog cementa nema za posljedicu štetno pregrijavanje pulpnog tkiva ni patološki učinak. Naprotiv, primjena eksterne topline (Thermo-curing) može se preporučiti u kliničkoj praksi kao tehnika za poboljšanje mehaničkih svojstava i adhezije staklenoionomernog cementa (Goršeta i suradnici) (32). Slabija mehanička svojstva i smanjena otpornost na trošenje staklenoionomernog cementa predstavljaju svojevrсни klinički problem. Međutim, postupkom grijanja (Thermo-curing) staklenoionomernog cementa poboljšavaju se mehanička svojstva i kvaliteta adhezije. Alegra i suradnici u svom su istraživanju dobili puno bolju adheziju staklenoionomernog cementa na caklinu nakon tretiranja cementa grijanjem vanjskom energijom (ultrazvučnom i toplinskom preko LED lampe) (33). Kleverlaan i sur. u svom su istraživanju dokazali značajno poboljšanje mehaničkih svojstava nakon tretmana grijanjem (Thermo-curing) staklenoionomernog cementa. Čvrstoća staklenoionomernog cementa rasla je proporcionalno primljenoj energiji, dakle uzorci s najvišom temperaturom grijanja imali su najveću čvrstoću (34). Dodatno, Goršeta i sur. pokazali su da se tretmanom grijanja (Thermo-curing) staklenoionomernog cementa smanjuje mikropropuštanje i povećava rubna prilagodba (35).

S vremenom je primjena kompozitnih materijala prerasla indikacije zbog kojih su materijali u prvom planu i osmišljeni – za ispune na zubima u stražnjem i prednjem segmentu usne šupljine. Danas se kompozitni materijali koriste za zbrinjavanje karijesnih i nekarijesnih oštećenja zubai, minimalnih nepravilnosti u obliku, položaju i boji zubai te kao „lineri“ (prvi zaštitni sloj kod dubokih kaviteta) u sklopu restaurativne dentalne medicine, za preventivno pečačenje fisura i jamica u pedodonciji, za brtvljenje kanala u endodonciji, za izradu provizorija, nadogradnji i nadoknadu bataljaka (post and core), kompozitnih faseta, indirektnih



ispuna – inlaya i onlaya te njihovo adhezivno cementiranje u fiksnoj protetici, pričvršćivanje bravica za zube u ortodonciji itd. (36). Cilj suvremene restaurativne dentalne medicine je kreirati idealan kompozitni materijal koji će imati poboljšana fizičko-mehanička svojstva, kao što su čvrstoća i otpornost na lom, minimalno polimerizacijsko skupljanje i stres, sposobnost adhezije na tvrda zubna tkiva bez primjene adhezijskih sustava, sposobnost remineralizacije i antibakterijsko djelovanje. Donedavno su najvažnije promjene u sastavu kompozitnih materijala uključivale smanjivanje anorganskih čestica punila, kako bi se proizveli materijali koji se lakše i učinkovitije poliraju i pokazuju veću otpornost na trošenje. Trenutne promjene više su usmjerene na organski dio materijala, polimernu matricu. Nastoji se smanjiti polimerizacijsko skupljanje i stres te dizajnirati kompozit koji će moći samostalno adherirati na caklinu i dentin. Polimerizacijski stres može uzrokovati mnoge kliničke komplikacije: odvajanje kompozita od površine zuba, tj. stvaranje rubne pukotine, pucanje cakline, dentinsku preosjetljivost i sekundarni karijes (37). Razvijaju se ekspandirajući polimeri koji sadrže monomere s otvaranjem prstena (ring-opening systems) kako bi se kompenziralo neizbježno polimerizacijsko skupljanje. Siloranski sustavi, na bazi epoksidnih smola, dokazano se manje skupljaju od tipičnih smola na bazi dimetakrilata zbog reakcije stvrdnjavanja epoksida koja uključuje otvaranje oksiranskog prstena (38). Poznato je da preostali (nopolimerizirani) monomeri, u konvencionalnim kompozitima na bazi BisGMA, imaju toksično djelovanje. Pretpostavlja se, na temelju in vitro istraživanja, da i silorani pokazuju slična svojstva. Daljnjim istraživanjima i unapređenjem siloranskih materijala nastoje se minimizirati ta nepovoljna svojstva – citotoksičnost i mutagenost nepolimeriziranog dijela matrice (39). Ormoceri predstavljaju još jednu novu skupinu materijala. Oni su zapravo organski modificirana keramika, koji u usporedbi s konvencionalnim kompozitima imaju niži udio punila i manje se troše, a polimerizacijsko skupljanje i mehanička svojstva su im gotovo podjednaka. Razvijaju se i novi monomeri velike molekularne mase: modificirana uretanska dimetakrilatna smola,

dimer-dimetakrilati temeljeni na kiselini, triciklodekan-uretan i tekući kompoziti koji sadržavaju adhezijske monomere. Materijali s modificiranom uretanskom dimetakrilatnom smolom imaju manji stres od konvencionalnih kompozita, ali veću apsorpciju vode, dok oni s dimetakrilatima temeljenim na kiselini ostvaraju i niže skupljanje i manju apsorpciju vode. Triciklodekan-uretan također postiže željeni učinak i dovodi do smanjenja polimerizacijskog skupljanja i stresa. Problematika polimerizacijskog skupljanja i sekundarnog karijesa pokušava se riješiti razvojem remineralizirajućih kompozitnih materijala. Pokazalo se da dodatak fluoridnih iona u zubne materijale remineralizacijski djeluje te smanjuje kariogeni potencijal bakterija što utječe na rast i metabolizam *S. mutans* (40). Novi kompozitni materijali koji sadržavaju punilo od amorfnog kalcijevog fosfata (ACP) imaju remineralizacijsku moć. Uz to što obnavljaju okolna tvrda zubna tkiva disocijacijom iona kalcija i fosfata, opisani materijali superiorniji su i u smislu biokompatibilnosti od klasičnih kompozita na tržištu. Mana su im nezadovoljavajuća mehanička svojstva unutar oralnog miljea. Druga skupina materijala kojom znanstvenici pokušavaju stati na kraj problematici sekundarnog karijesa su eksperimentalni kompoziti s punilom od bioaktivnog stakla. Oni također imaju sposobnost regeneracije tvrdih zubnih tkiva oslobađanjem kalcijevih i fosfatnih iona. In vitro eksperimenti pokazuju još jedno poželjno svojstvo ovih materijala, a to je stvaranje hidroksiapatita na površini same restauracije i zaštita vitalnih dijelova zuba. Bioaktivno staklo otapa se u vodenom mediju, kao što je usna šupljina, i dovodi do snižavanja pH i antibakterijskog učinka. Nestabilnost molekule u vodenom mediju, kao i kod materijala baziranih na punilu od amorfnog fosfata, uzrokuje slabija mehanička svojstva i ubranu degradaciju materijala. Iako nesilanizirane čestice bioaktivnog stakla percipiramo kao strukturne defekte, one moraju biti takve jer u suprotnom ne bi imale mogućnost disocijacije i remineralizacije. Fizičko-mehanička svojstva mogu se poboljšati dodatkom konvencionalnih punila, ali u tom se slučaju smanjuje bioaktivnost materijala. Iz svega navedenog može se zaključiti da su te dvije karakteristike materijala, bioaktivnost i

mehanička svojstva, teško uskladiva. Isto tako, potrebno je naglasiti da remineralizacijski potencijal ovih materijala nije jednak kao kod SIC-a, kompomera i giomera. Dentinski adhezijski sustavi i premazi umanjuju otpuštanje fluoridnih iona (41). Najnovija istraživanja još detaljnije proučavaju učinke dodatka bioaktivnog stakla 45S5 u sastav kompozita. Najveće smanjenje stupnja konverzije primjećuje se kod bisfenol-A-etilmetilkrilatnih (Bis-EMA) smola, zatim Bis-GMA, dok se stupanj konverzije kod UDMA smola nije promijenio dodatkom bioaktivnog stakla (42). Kreirano je i eksperimentalno bioaktivno staklo koje u sebi sadrži fluor i male količine natrija. Za razliku od kompozita s dodatkom bioaktivnog stakla 45S5, ovaj najnoviji materijal ne pokazuje redukciju stupnja konverzije (43). Proučava se i uspoređuje i remineralizacijsko, protukarijesno djelovanje kompozita modificiranih bioaktivnim staklom i komercijalnih materijala, s tim svojstvima, već dostupnih na tržištu. Oba materijala daju slične rezultate (44). Adhezijski sustavi svoju primjenu danas nalaze u brojnim granama dentalne medicine. Najčešće se koriste pri postavljanju izravnih kompozitnih ispuna kao posrednici u njihovom svezivanju i retenciji na tvrda zubna tkiva s obzirom na to da su kompatibilni sa svim vrstama tekućih i čvrstih kompozitnih materijala, ali se također mogu koristiti i samostalno u svrhu prekrivanja dentinske rane u plitkim i srednje dubokim kavitetima te kao sredstvo terapije kod preosjetljivosti zubnih vratova. Nadalje, koriste se i prilikom izrade drugih restorativnih materijala, kao što su keramika te kompozitni ili keramički inlayi. Česta indikacija za primjenu su i reparature već postojećih ispuna, sanacija frakturiranih zuba, fiksiranje keramičkih kruna i ljuskica, izrada staklenih kolčića u svrhu intraradikularne nadogradnje zuba, prevencija postoperativne boli te kao sredstvo za desenzibilizaciju. Neki autori preporučuju upotrebu adhezijskih sustava za direktno prekrivanje pulpe na temelju istraživanja njihovog utjecaja na cijeljenje eksponirane pulpe mladih trajnih zubai (45). Međutim, u smjernicama Europskog endodontskog udruženja o terapiji dubokih karijesnih lezija i eksponirane pulpe navodi se da su adhezijski sustavi kontraindicirani zbog svoje citotoksičnosti, izostanka stvaranja dentinskog

mosta i lošeg kliničkog ishoda (46). Vrlo je značajna i njihova primjena u endodonciji gdje se upotrebljavaju za postizanje adhezije s interradikularnim dentinom pri cementiranju intrakanalnih kolčića. Današnja primjena adheziva temelji se na dva principa: jetkajuće-ispirujući (etch-and-rinse) ili samojetkajući (self-etch) pristup koji se prilično razlikuju u djelovanju prema tvrdom zubnom tkivu, ali su oba pristupa pokazala uspješne rezultate u laboratorijskom i kliničkom istraživanju (47). Tehnologija adhezijskih sustava svakim danom napreduje, a posebno se radi na olakšavanju kliničkog postupka i proširenju mogućnosti primjene adhezijskih sustava u većini grana dentalne medicine. Razvoj adhezijskih sustava traje i danas konstantnim poboljšavanjem njihovih fizičkomehaničkih svojstava i pojednostavljivanjem njihove upotrebe. Također se uvelike radi na dodavanju novih sastojaka adhezijskim sustavima koji bi osigurali antibakterijska svojstva, bioaktivna svojstva te produljeno trajanje veze između ispuna i tvrdog zubnog tkiva, a posljedično tome i smanjenje poslije-operativnih komplikacija. Tako primjerice, SJ adhezivi mogu sadržavati fosfatne monomere među kojima je i metakriloiloksidecil-dihidrogenfosfat (MDP). Funkcijski monomer MDP u SJ adhezivima je značajan i zbog svoje mogućnosti kemijskog vezanja na kalcij iz preostalog hidroksiapatita i stvaranja netopljivih ionskih soli. Taj fenomen naziva se „nano-layering“, a smatra se odgovornim za otpornost veze između smole i dentina i njenu povećanu izdržljivost. Istraživanja su pokazala kako je moguće ostvarenje vodikovih veza između amidnih i karboksilnih skupina funkcijskih monomera i kolagenskih peptida, kao i postizanje adhezije preko van der Waalsovih sila i elektromagnetske interakcije između monomera i kolagenih vlakana. Funkcijski monomeri tako direktno utječu na snagu adhezije i rubno brtvljenje ispuna (48). Klorheksidin se također pokazao korisnim sastojkom adhezijskih sustava jer svojom aktivnošću sprječava degradaciju hibridnog sloja. Naime, on inhibira proteinaze koje aktivirane jetkanjem postupno razgrađuju kolagena vlakna i narušavaju strukturu hibridnog sloja (45). Nadalje, današnji adhezijski sustavi mogu imati i antibakterijska svojstva koja se postižu

dodavanjem antibakterijskih spojeva u njihov sastav. Jedan od tih spojeva je metakriloil-oksi-dodecilpiridinium-bromid (MDPB) koji inhibira rast bakterija i tako reducira nastanak sekundarnog karijesa (46). Vjeruje se da se budućnost adhezijskih sustava temelji na bioaktivnim/biomimetičkim svojstvima pomoću kojih adhezivi mogu poticati oštećeno zubno tkivo na reparaciju. Istraživanja su pokazala kako je moguće postići terapijsku remineralizaciju demineraliziranog dentina u sklopu hibridnog sloja ili karijesom razorenog dentina primjenom eksperimentalnih bioaktivnih adhezijskih sustava. Kako bi se potaknuli bioaktivni procesi unutar demineraliziranog dentina, specifični ioni poput kalcijevih i fosfatnih iona moraju infiltrirati u prostore veličine nekoliko nanometara između kolagenih vlakana. Pokazalo se kako je to moguće uporabom eksperimentalnih smolastih materijala koji otpuštaju amorfne kalcijeve fosfate u kombinaciji s primerima koji sadrže biomimetičke analoge fosfoproteina. Njihovom primjenom dolazi do izmjene vode u sklopu hibridnog sloja s kalcijevim i fosfatnim ionima što povećava njegovu čvrstoću. Također, otpuštanje tih iona uzrokuje povećanje čvrstoće remineraliziranog dentina, inaktivaciju kolagenskih proteaza i posljedično produljeno trajanje adhezijske veze. Ovaj reparativni proces nazvan je „bottom-up“ remineralizacijom (44). Istražuju se i prednosti fluoridnih iona i antibakterijskih sredstava dodanih adhezijskim sustavima, naročito u smislu sprječavanja nastanka sekundarnog karijesa. Smatra se kako adhezijski sustavi koji otpuštaju fluoridne ione mogu pojačati snagu adhezije prevencijom nastanka mikropropuštanja jer imaju mogućnost stvoriti zone otporne na djelovanje kiselina bakterija (47). Antibakterijska sredstva u adhezijskim sustavima djeluju baktericidno na rezidualne bakterije u dentinu, ali mogu djelovati kao inhibitori enzima koji postupno razgrađuju kolagena vlakna u sklopu hibridnog sloja. Ti se enzimi zovu metaloproteinaze i katepsini te su aktivirani jetkanjem, a svojom aktivnošću negativno djeluju na trajanje i jačinu adhezijske veze. Iz tog razloga intenzivno se istražuju sredstva koja ih inaktiviraju, a mogu biti dodana adhezijskim sustavima: klorheksidin, kvaterni amonijeve metakrilati, fluoridi itd. (44).

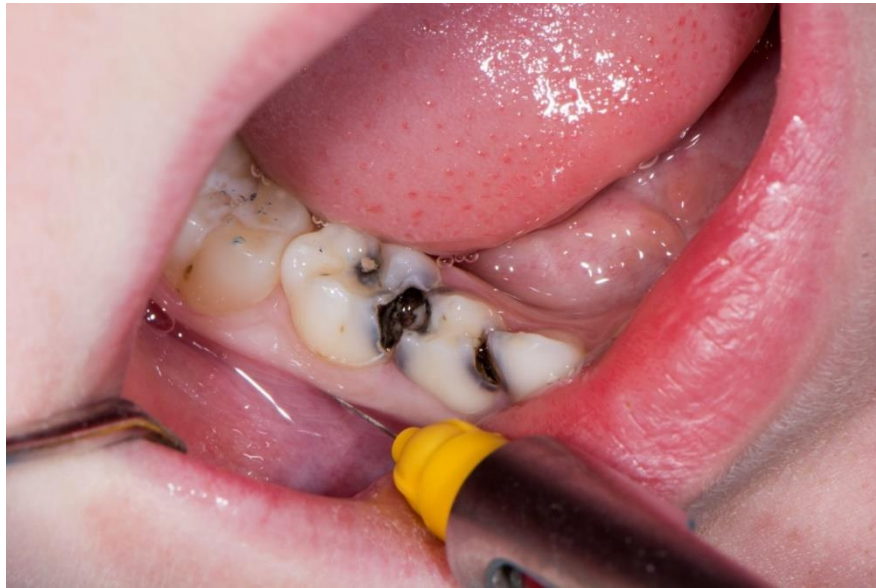Najnovije generacije samojekajućih adhezijskih sustava predstavljaju naprednu tehnologiju koja uvelike pojednostavljuje klinički postupak. Ipak, radi se na njihovom unapređenju i smanjivanju njihovih nedostataka koji su uglavnom posljedica miješanja hidrofobnih i hidrofilnih komponenti u jednu bočicu (48).

#### **1.4. Endodontsko liječenje mliječnih zuba**

- indirektno prekrivanje pulpe
- direktno prekrivanje pulpe
- pulptomija (vitalna/devitalizacijska)
- pulpektomija
- Koji će se terapijski postupak provesti ovisi o tome da li je pulpa vitalna ili avitalna. Klinički gledajući imamo normlanu pulpu, revezibilni i irevezibilni pulpitis ili nekrozu pulpe. Dijagnoza se postavlja na temelju anamneze, stomatološke anamneze (vrste boli), kliničkog pregleda, rtg nalaza te dodatnih testova: palpacija, perkusija i mobilnost zuba.

Uspjeh terapije mjeri se:

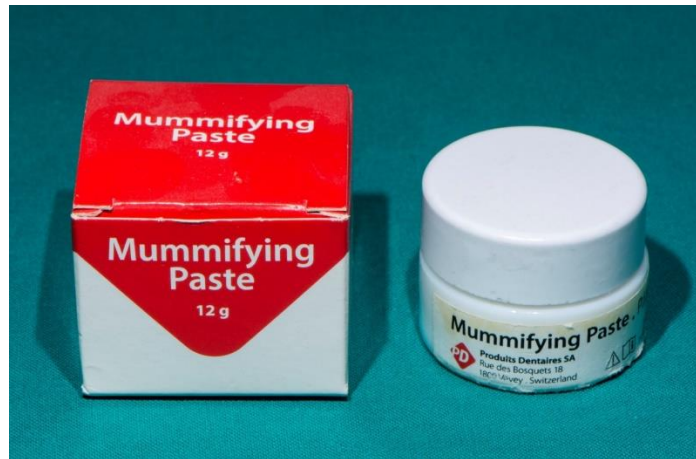- bez promjene boje
- bez periapikalnih promjena
- bez gubitka parodontnog pričvrstka
- uredan radiološki nalaz
- funkcija u okluziji



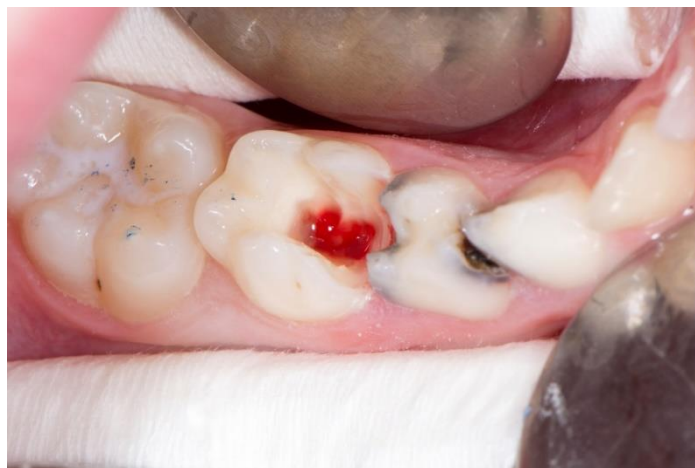Slika 3. Kariozni mliječni molar (ljubaznošću prof. dr. sc. D. Negovetić Vranić)



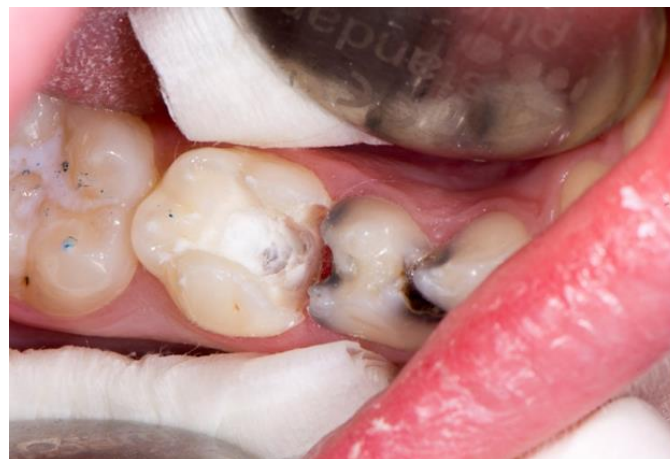Slika 4. Otopine NaOCl-a (ljubaznošću prof. dr. sc. D. Negovetić Vranić)



Slika 5. Mumifikacijska pasta (ljubaznošću prof. dr. sc. D. Negovetić Vranić)

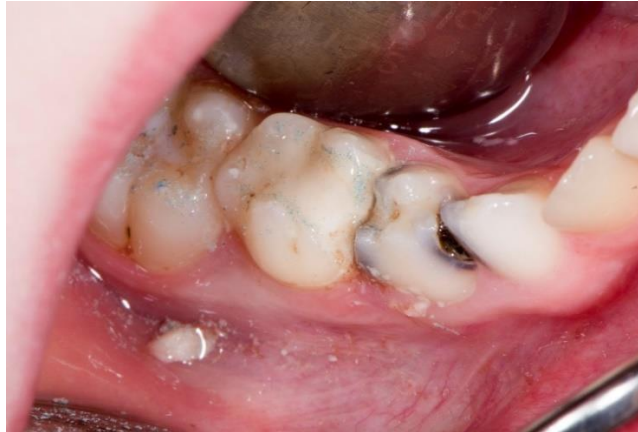

Slika 6. Pulpna komorica mliječnog molara (ljubaznošću prof. dr. sc. D. Negovetić Vranić)





Slika 7. Postavljanje mumifikacijske paste u pulpnu komoricu (ljubaznošću prof. dr. sc. D. Negovetić Vranić)



Slika 8. Ispun stakleno-ionomerom mliječnog molara (ljubaznošću prof. dr. sc. D. Negovetić Vranić)

### **1.5. Materijali za endodontsko liječenje mliječnih zuba**

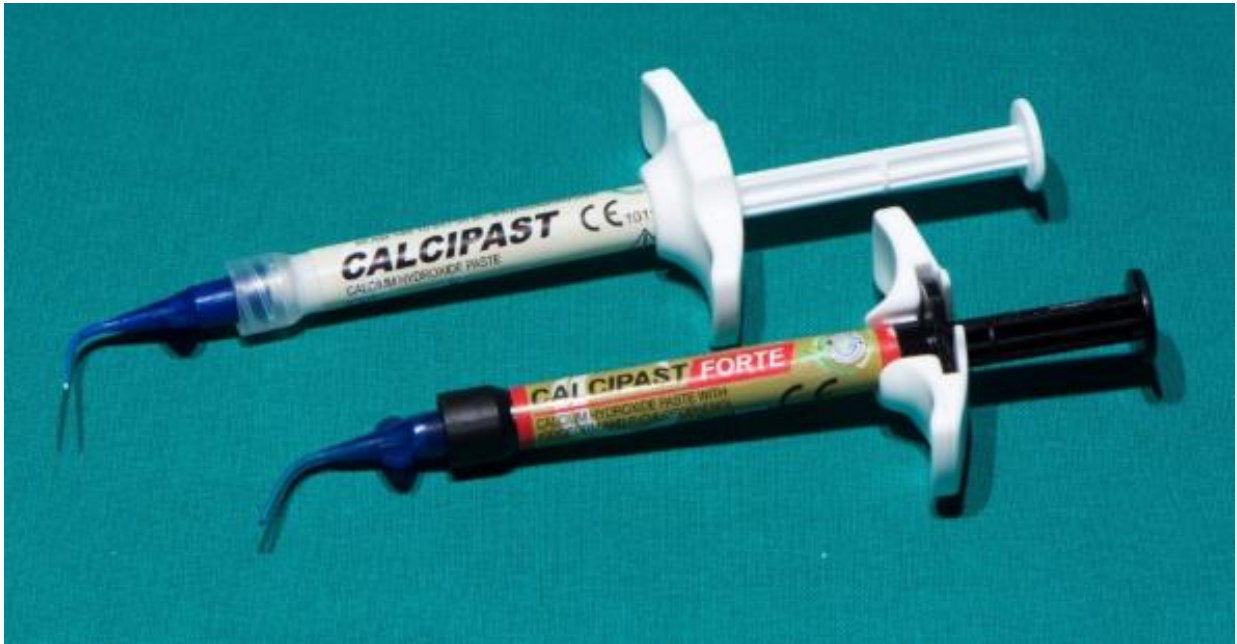Biodentin, odnosno bioaktivna dentinska zamjena, materijal je na kalcij silikatnoj osnovi. Sastoji se od praha i tekućine. Glavnu komponentu praha čine trikalcijev i dikalcijev silikat uz dodatak kalcijeva karbonata i cirkonijeva dioksida. Trikalcijev silikat dodaje se za reakciju stvrdnjavanja, kalcijev karbonat za mehanička svojstva, dok je cirkonijev dioksid radiokontrastno sredstvo. Tekućina sadrži kalcijev klorid kao akcelerator i hidrosolubilni polimer koji reducira količinu vode u cementu (47). Stvrdnjavanje započinje reakcijom hidratacije trikalcijeva silikata čiji su produkti hidratizirani kalcijev silikatni gel i kalcijev hidroksid. Kalcijev silikatni gel taloži se na površini čestica praha i postupno dovodi do

zasićenja te stvaranja kristala. Pri inicijalnom stvrdnjavanju, koje traje 6 – 12 minuta, nastaju poroznosti koje mogu utjecati na mehanička svojstva cementa. Poroznosti nestaju konačnim stvrdnjavanjem materijala nakon dva tjedna (48). Aktivnom biosilikatnom tehnikom skraćuje se vrijeme stvrdnjavanja materijala na način da se sintetizira kalcijev silikat optimalne čistoće i visoke mehaničke čvrstoće (49). Dokazan je utjecaj trikalcijum-silikatnog cementa na formiranje dentina, stimulacijom i diferencijacijom odontoblastnih ćelija u indirektnom prekrivanju pulpe. Ovim se može potvrditi opravdanost njegove kliničke primjene u terapiji i regeneraciji pulpo-dentinskog kompleksa. Pri kontaktu Biodentina i tvrdog zubnog tkiva dolazi do precipitacije hidroksiapatita i prodora precipitata u dentinske tubuluse. Time se stvara kemijska veza između dentina i cementa. Dubina prodora Biodentina u dentin značajno je veća u odnosu na MTA materijale (50). Wang i sur. (2012) zaključili su da trikalcijsilikatni cementi pokazuju visoki stupanj zaštite tvrdog zubnog tkiva od demineralizacije, pogotovo ako su korišteni u kombinaciji s preparatima na bazi fluora (51). Biodentin i dentin imaju približno jednaku kompresivnu čvrstoću, s tim da Biodentin može imati i veću (52). Budući da u svom sastavu ne sadrži organsku komponentu, smatra se da je dimenzionalno stabilan. Pokazuje i stabilnost boje te dobro rubno zatvaranje. Kontakt Biodentina i krvi ne utječe na njegova fizikalna svojstva (53). Ne zahtijeva prethodnu pripremu zuba i uklanjanje zaostatnog sloja čije prisustvo pozitivno utječe na jačinu veze kalcij-silikatnih materijala (54). Biodentin je antimikrobni bioaktivni materijal čija je zadaća očuvanje vitaliteta pulpe reakcionarnom genezom dentina. On inducira diferencijaciju fibroblasta u odontoblaste i formiranje reparatornog dentina na mjestima defekata (55). Predviđen je kao materijal koji treba izdržati mastikatorne i parafunkcijske stresove te temperaturne promjene uz kemijsku postojanost u oralnoj sredini. Nedostatak Biodentina njegova je slaba uočljivost na rendgenskim slikama, stoga je radioopaktnost i dalje predmet brojnih istraživanja. Biodentin se nalazi u kapsuliranoj formi koja mu omogućuje optimalan odnos praha i tekućine. Proizvođač predlaže dodavanje 5

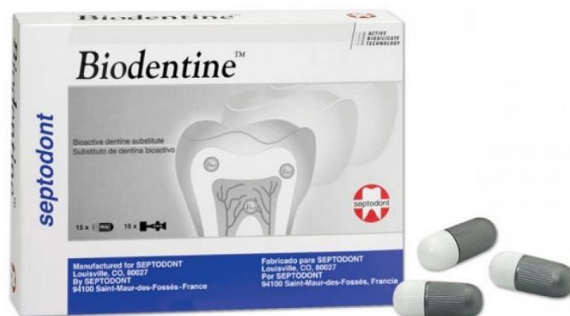kapi tekućine u kapsulu s prahom, a zatim miješanje u mikseru pri brzini od 4.000–4.200 rotacija/min. u trajanju od 30 sekundi. Radno vrijeme ne smije biti duže od 6 minuta, a samo trajanje aplikacije oko 1 minuta. U suprotnom dolazi do pucanja kristalne strukture što ometa proces očvršćivanja i rezultira neadekvatnim mehaničkim karakteristikama materijala. Točan odnos praha i tekućine nije striktan te se količina tekućine može modificirati ovisno o indikaciji. Na osnovu svega navedenog, može se zaključiti da je uloga biodentina opravdana u slučajevima oštećenja dentina na različitim nivoima krunice ili korijena zuba. Stoga proizvođač s pravom ističe da je u pitanju materijal za koji se može reći da je “jedan za sve”.

Biodentin se koristi kao materijal za:

- privremene ispune u trajanju od 6 mjeseci
- zamjena za dentin u sendvič tehnici
- direktno i indirektno prekrivanje pulpe
- prekrivanje perforacija na bilo kojem nivou kavuma pulpe i korijenskog kanala
- pulpotomiju
- internu i eksternu resorpciju
- endodontsku kirurgiju kod retrogradno punjenih kanala
- terapiju nezavršenog rasta korijena (apeksifikacija)



Slika 9. Materijali na bazi  $\text{CaOH}_2$  (ljubaznošću prof. dr. sc. D. Negovetić Vranić)



Slika 10. Biodentin (ljubaznošću prof. dr. sc. D. Negovetić Vranić)

### 1.6. Dijagnostički postupci

Anamneza je vrlo važna kako za pacijenta tako i za stomatologa. Uz anamnezu je jednako je važan i klinički pregled koji je neophodan za sve pacijente. Važno je da pacijent sudjeluje i razumije koja je opcija liječenja odabrana u njegovom slučaju i koji je razlog.

Anamneza mora uključivati demografske podatke pacijenta te opis njegovih trenutnih tegoba radi kojih se javlja stomatologu. Važno je razlikovati stomatološku, općemedicinsku i obiteljsku anamnezu.

Početni korak u bilo kojem pregledu pacijenta je potvrditi njegov identitet jer može se dogoditi da postoje dva pacijenta s istim prezimenom, ili čak da imaju isto ime i prezime. Osim toga, kliničar bi trebao predstaviti sebe i dati svoje podatke, kako bi pacijent znao s kim razgovara. Također, preporučljivo je prezentirati i druge ljude koji su prisutni u ambulanti, te tako pomoći smanjiti pacijentovu anksioznost. Treba dozvoliti pacijentu da sam opiše svoje stanje. Demografski podaci su potrebni su za utvrđivanje točnih podataka o pacijentu i odgovarajućem kliničkom kartonu. Minimalni potrebni podaci uključuju sljedeće:

- titula (gospodin, gospođa, itd.)
- ime i prezime
- bračni status
- datum rođenja
- spol
- zanimanje
- trenutna adresa i kontakt telefon
- ime i kontakt pacijentovog opće medicinskog i/ili dentalnog liječnika.

Uzimanje povijesti bolesti je vještina koja zahtijeva iskustvo. Pacijenti reaguju na pitanja na različite načine, te može biti potrebno modificirati stil ispitivanja ili pitati isto pitanje nekoliko puta, ali na različite načine kako bi se dobile ispravne informacije. Ispravan način komunikacije i savjetovanja pacijenta predstavlja najbitniju fazu terapije. Doktori medicine i

dentalne medicine su često loši slušatelji i ubacuju se s pitanjima što može uzrokovati prerane i netočne zaključke. Zbog toga, treba raditi na komunikacijskim vještinama. Nadalje, pacijenti mogu dati nepotpune podatke i ne ispričati sve simptome zbog straha ili zabrinutosti zbog oko liječenja, zbog brige u vezi oko bolničke situacije ili zbog takozvanog sindroma „bijeke kute“. Treba prepoznati manjak povjerenja ili ako se primjerice radi o maloljetnom pacijentu, gdje tada može nastati problem jer dijete ne želi otkriti informacije ispred roditelja ili drugih članova obitelji. Pacijent može također misliti da određena informacija nije bitna za određeno kliničko stanje. U takvim slučajevima, praktičar treba biti uporan u dobivanju informacija i uvjeriti i objasniti pacijentu zašto je tražena informacija bitna.

Osnovna pitanja koja su potrebna postaviti pacijentima koji trpe bol:

- Mjesto boli (poželjno je da pacijent prstom pokaže gdje ga točno boli)
- Pitati pacijenta da opiše bol, npr. tupu, oštra, lupanje ili pucketanje
- Je bol intermitentna ili stalna? Koliko često je to?
- Početak – postupno ili odjednom?
- Ima li nešto što pogoršava bol ili što pomaže?
- Tretmani koje je pacijent pokušao protiv boli i jesu li učinkoviti?
- Ima li dnevnih varijacija u boli?
- Je li bol drži pacijenta budnim noću ili ga probudi iz sna?
- Bol je različita na vruće ili hladne podražaje?
- Postoje li simptomi kao što su oticanje, ukočenost ili bol negdje drugdje?

Osobito vrijedi pitati pacijenta o djelotvornosti analgetika ili drugih tretmana koje je pokušao jer to može ponekad dati i podatak o težini problema. Ako su bolesnici bili izloženi ozljedi ili ako su ozlijeđeni na bilo koji drugi način, osobito je važno zabilježiti sve detalje incidenta jer to može postati pravno pitanje u kasnijoj fazi. Važna pitanja koja treba postaviti u takvim situacijama su slijedeća:

- Vrijeme i mjesto događanja navodnog napada/ozljeda.
- Je li došlo do gubitka svijesti?
- Je li bilo drugih ozljeda na tijelu?
- Je li bilo prijašnjih povreda, poput ozljede zuba ili prethodne ozljede lica.

Prošla i sadašnja povijest bolesti

Prošla i sadašnja povijest bolesti je opis prethodnih i trenutnih medicinskih problema. Potreban je sustavan pristup prikupljanju podataka. Korištenje formulara koji pacijent ispunjava prije konzultacija može pomoći u prikupljanju informacija. Međutim, važno je proći kroz sve informacije koji je pacijent upisao u formular zajedno s njim kako bi se utvrdila područja greške ili propusta. Povijest bolesti treba biti pažljivo upisana.

Važno je da se pacijentu postave medicinska pitanja u medicinskom i socijalnom kontekstu. Mnogi bolesnici i njihove obitelji žive u kroničnim medicinskim i socijalnim uvjetima i naučeni su rješavati probleme vezane uz to. Stupanj ozbiljnosti zdravstvenog problema ocjenit će se na osnovu daljnjeg ispitivanja.

Klinički pregled pacijenta uključuje ekstraoralni i intraoralni pregled.

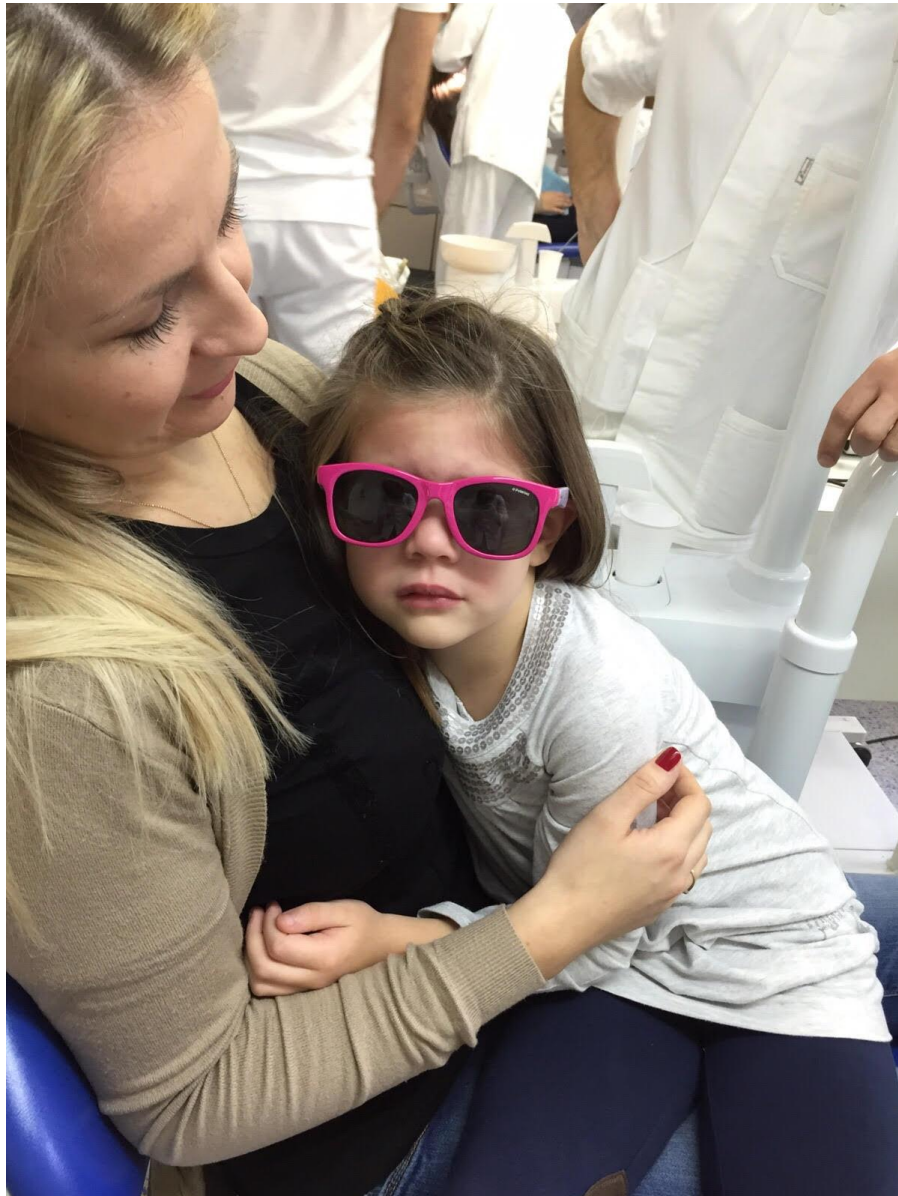
Ekstraoralni pregled započinje vizualnim pregledom glave i vrata sa posebnim napomenama na otekline ili deformacije, asimetriju lica, abnormalnu boju ili ožiljake na koži

ili usnama. U slučaju traume ili napada, pregled svih mekih tkiva rana, modrica i drugih srodnih nalaza moraju se detaljno evidentirati. Klinička slika je koristan način dobivanja informacija o pacijentu. Ekstraoralni pregled započinje vizualnim pregledom glave i vrata s posebnom pažnjom na otekline ili deformitete, asimetrije lica, abnormalne boje ili ožiljke na koži ili usnama. Intraoralni pregled treba uključivati sljedeće:

- usne, sluznicu usne, bukalne prostore, bukalne i lingvalne sluznice i papile, parotidne žlijezde
- gingivu svih zuba sa svih aspekata
- tvrdo i meko nepce
- jezik (dorzalna površina, ventralne i lateralne granice, uključujući i papile na dorzalnoj površini)
- stražnji dio ždrijela
- Kut usana, kanal submandibularne i sublingvalne žlijezde slinovnice
- zubi (okluzija, restauracije, karijes, znakove traume i prisutnosti i ležište proteze)

Od osobite je važnosti obratiti pozornost na područje potkove koje se smatra rizičnim lokalitetom za nastanak oralnog karcinoma (podjezično područje, rubovi jezika, donji greben, retromolarno područje, nepčani lukovi).





Slika 11. Metode prilagodbe ponašanja (ljubaznošću prof. dr. sc. D. Negovetić Vranić)

### **1.7. Radiografske snimke zuba**

Röntgenovim otkrićem X-zraka 1895. godine stomatološka dijagnostika dobiva novu dimenziju, ne oslanjajući se više samo na ono što je vidljivo golim okom. (56)

Dijagnostički postupak kod pristupa stomatološkom pacijentu sastoji se od usmene anamneze, kliničkog pregleda i kliničkih testova koji se provode kako bi se što točnije utvrdio razlog dolaska i adekvatno zbrinuo pacijent. Kao nit vodilja u dijagnostičkom postupku gotovo

se uvijek koristi rendgenska snimka, a nakon toga služi i kao pomoć tijekom terapijskog postupka i kao kontrolna snimka (57).

X-zrake su vrsta elektromagnetskog zračenja, valnih duljina od 0.01 do 10 nanometara, koje nastaje u vakuumu rendgenske cijevi. Zagrijavanjem katode otpuštaju se elektroni te se zatim ubrzavaju prema pozitivnoj anodi, na kojoj dolaskom oblaka elektrona nastaje snop X-zraka. Prilikom prolaska kroz objekte X-zrake se više ili manje apsorbiraju ili raspu. Rasap i apsorpcija ovisni su o atomskom broju materijala samog objekta, te su nepropusniji materijali i tkiva s većim atomskim brojem poput metala, kosti, cakline i dentina (58).

Suvremena rendgenska jedinica sastoji se od izvora zračenja s mjeračem vremena ekspozicije, senzora za registraciju rendgenskih zraka koji može biti digitalni senzor ili analogni film i računalnog sustava (59).

Slika nastaje prolaskom X-zraka kroz objekt i interakcijom s fotografskom emulzijom na filmu, koja rezultira zatamnjenjem filma. S vremenom je analogni film zamijenjen različitim digitalnim sensorima te slika nastaje na računalu. Dijelovi senzora koji su pogođeni X-zrakama tamni su na slici koja se prikazuje na računalu, a jačina zatamnjenja slike ovisi o količini X-zraka koje su doprle do filma ili senzora (60).

Količina X-zraka koju zaustavi ili oslabi objekt određuje gustoću sjene. Bijela ili radioopakna područja na filmu predstavljaju guste strukture unutar objekta koje su potpuno zaustavile snop X-zraka. Crna ili radiolucentna područja su dijelovi slike u kojima je rendgenska zraka prošla kroz objekt i uopće nije zaustavljena. Siva područja su dijelovi u kojima je snop X-zraka zaustavljen u različitom stupnju (61).

Rendgenski uređaji u ordinacijama dentalne medicine mogu biti fiksirani na zid, pod ili strop te mobilni, na čvrstom okviru koji se pokreće pomoću kotačića (62)

Osim konvencionalnih fiksnih i mobilnih rendgenskih uređaja postoje i prijenosni ručni ili “*handheld*” rendgenski uređaji na baterije koji mogu u pojedinim situacijama zamijeniti konvencionalne. Njih za vrijeme rada operater drži u ruci, a postoje i jedinice koje se mogu privremeno pričvrstiti na mobilni stativ, pa se operater može udaljiti za vrijeme izlaganja. Glavna razlika u usporedbi s konvencionalnim jedinicama je činjenica da operater često dodiruje generator rendgenskih zraka, nema fizičkih barijera za zaštitu od zračenja osim štita za zaštitu od povratnog raspršenja na jedinici za operatera, a pravilno usmjerenje snopa prema intraoralnom senzoru ovisi o spretnosti operatera i može biti teško za osigurati (63).

Postoje i prednosti u radu s takvim jedinicama, poput cijene koja je smanjena jer se jedna jedinica može koristiti u više dentalnih ordinacija istovremeno. Iduća prednost koja je istovremeno i nedostatak je mogućnost operatera da cijelo vrijeme bude uz pacijenta što je korisno u radu s djecom ili ostalim pacijentima kojima je takav tretman potreban zbog anksioznosti, dentalne fobije ili sličnih stanja. Između ostalog te su prijenosne jedinice ponekad jedini sustav koji je moguće upotrebljavati u određenim operacijskim dvoranama ili staračkim domovima (64).

Iz svega navedenog jasno je da ručne jedinice predstavljaju zanimljivo rješenje, no treba biti svjestan potencijalnih problema u vezi s kvalitetom slike te s izloženošću pacijenata i operatera ionizirajućem zračenju. Ručni uređaji ne bi trebali u potpunosti zamijeniti konvencionalne fiksne rendgenske jedinice, već ih treba koristiti kao dopunu (64).

Intraoralne snimke koriste se za prikaz samo manjeg dijela dentoalveolarnog nastavka, a u dentalnoj se medicini najčešće koriste periapikalne, *bitewing* i okluzalne snimke. Za prve dvije vrste koristi se tehnika paralelnog snimanja, kod kojeg je snop zraka usmjeren okomito na receptor koji je paralelan s uzdužnom osi zuba (65).

Periapikalne snimke prikazuju cijeli zub i uključujuće potporne strukture, dok se na bitewing snimci vide krune zuba gornjeg i donjeg zubnog niza što ih čini pogodnim za prikaz interproksimalnih područja i karijesa u tim dijelovima (66).

Za okluzalne snimke potrebni su veći receptori koji se smještaju između okluzalnih ploha zuba, a koriste se kad nije moguće izvesti periapikalne snimke ili kad je potrebna dodatna dimenzija kako bi se locirale određene strukture poput impaktiranih zuba. Snop zraka može u tom slučaju biti okrenut prema bradi ili nosu (67).

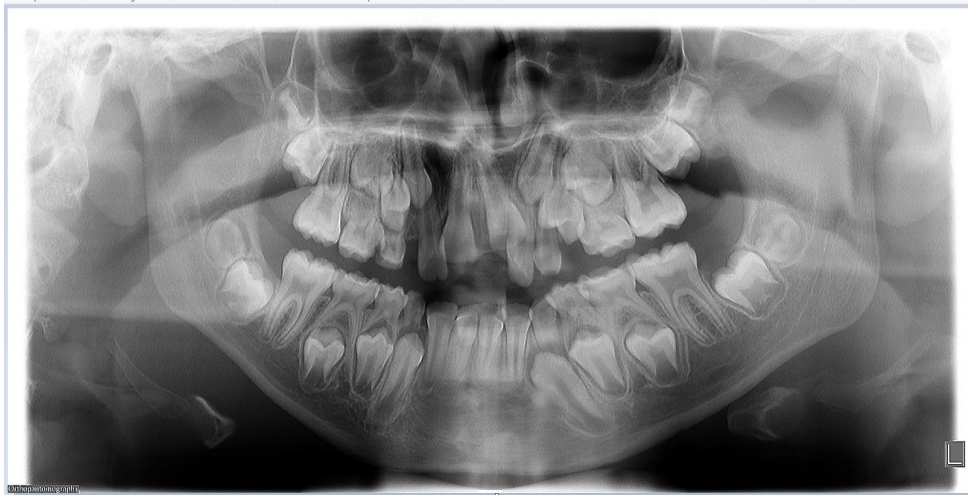
Intraoralne snimke pružaju dodatne informacije o razini kosti oko zuba, pulpnoj komorici i povezanim morfološkim varijacijama te patologiji koja nije vidljiva iz samog kliničkog pregleda. Takve su snimke stoga pogodne za korištenje u restaurativnoj medicini za detekciju karijesa, zatim kao neizostavan dio dijagnostičkog, terapijskog postupka te „*follow up-a*“ u endodonciji te u parodontologiji za prikaz potpornog aparata zuba (68).

Glavno ograničenje intraoralne radiografije jest njezina dvodimenzionalnost i superponiranje anatomskih struktura, te je zbog toga u određenim slučajevima za pomoć u dijagnostičkom postupku potrebno više informacija u trećoj ravnini (69).

Ekstraoralnim snimkama prikazuje se veće kraniofacijalno područje, a mogu se podijeliti na konvencionalne ortopantomograme i cefalograme i noviju metodu u koju spada CBCT (70).

Panoramske snimke pružaju pregled orofacijalnog područja uključujući maksilu i mandibulu, zubne lukove, zube, sinuse i temporomandibularni zglob. Kazeta s filmom se pomiče ispred, a cijev iza glave pacijenta istom brzinom kako bi se dobila snimka u jednom sloju. Korisne su kod prikazivanja razvoja skeleta i anomalija ili kao pregledni snimak. Na njima se mogu otkriti upalne ili traumatske koštane lezije (71).

Prednost ekstraoralnih snimaka je što su ugodnije za pacijente u usporedbi s intraoralnim, prikazuju veliku anatomsku regiju, jednostavne su za izradu, a mogu se raditi i kod pacijenata u kojih je ograničeno otvaranje usta. Nedostatak je i dalje superponiranje, uvećani prikaz određenih struktura i geometrijska distorzija (72).

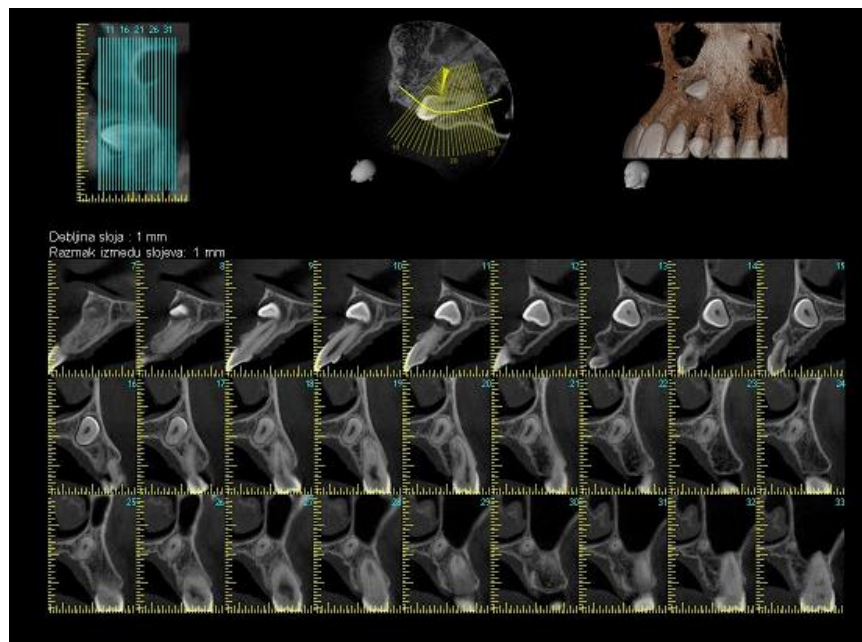


Slika 12. Ekstraoralna snimka (ortopantomogram) rane mješovite denticije ( dijete u dobi od 8 godina) (ljubaznošću prof. dr. sc. D. Negovetić Vranić)

CBCT koristi ekstraoralni skener, posebno dizajniran za snimanje glave i vrata koji radi trodimenzionalne skenove maksilofacijalnih struktura. CBCT jedinica može po veličini biti usporediva s konvencionalnom panoramskom radiografskom jedinicom. *Cone Beam Computed Tomography* kao što i sam naziv sugerira koristi konusni snop rendgenskih zraka koji prelazi kroz površinu koju treba pregledati, umjesto linearnog niza detektora kao u CT-u, te koristi dvodimenzionalni receptor slike. Budući da konusni snop od jednom zrači volumno veće područje u usporedbi s jednim tankim slojem, on ne treba rotirati onoliko puta koliko CT, već se okrene jednom dajući sve informacije potrebne za rekonstrukciju interesne regije. Ova tehnika omogućuje kliničarima da dobiju dvodimenzionalne rekonstruirane slike u svim ravninama i rekonstrukcije u 3 dimenzije uz nisku razinu izloženosti rendgenskom zračenju. Prednost CBCT-a pred CT-om je i manja cijena i veličina uređaja, što omogućuje primjenu u

gotovo svakoj ordinaciji dentalne medicine. Brzina snimanja je značajnija kod CBCT-a, a manja je i doza zračenja, zbog pulsno ionizirajućeg zračenja. Također su smanjeni artefakti metalnih struktura tijela poput restorativnih materijala i metalnih krunica. Nedostatak CBCT-a u odnosu na MSCT je nemogućnost analize mekih struktura (73).

CBCT omogućuje trodimenzionalni prikaz struktura, međutim, dvodimenzionalna rendgenska snimka prvi je izbor snimanja u mnogim kliničkim scenarijima, a CBCT bi se trebao koristiti samo kada dvodimenzionalna snimka ne može pružiti dovoljno potrebnih informacija. Bez obzira na to CBCT je pronašao svoje mjesto u mnogim granama dentalne medicine te se tako koristi kod preimplantacijskog planiranja, preoperativne evaluacije i postkirurške evaluacije u raznim oralnim kirurškim, parodontalnim, endodontskim, restaurativnim i protetičkim postupcima (74).



Slika 13. CBCT impaktiranog očnjaka dječaka u dobi od 15 godina (ljubaznošću prof. dr. sc. D. Negovetić Vranić)

“ALARA” ili “As Low As Reasonably Achievable” označava princip prema kojim je prilikom snimanja radiografskih snimaka dužnost izložiti pacijenta najnižoj mogućoj količini

ionizirajućeg zračenja. Modificiran je u „ALADA“ ili “As Low As Diagnostically Acceptable”, čime se naglašava potreba za optimizacijom, koja ima za cilj korištenje najniže doze zračenja u skladu s odgovarajućom kvalitetom slike. Za svakog pacijenta, parametre izloženosti treba na odgovarajući način prilagoditi prema njegovoj veličini. Neki specifični dijagnostički zadaci mogu zahtijevati veću razlučivost slike, a time i višu postavku ekspozicije od drugih. Zbog toga je uveden i akronim „ALADAIP“ ili „As Low As Diagnostically Achievable being Indication oriented and Patient-specific“ (75-9).

Različiti koraci tijekom izrade rendgenskih snimaka mogu se prilagoditi kako bi bili što sigurniji za pacijenta, počevši s postavkama uređaja (odabirom faktora ekspozicije), odabira veličine snopa i vidnog polja, izbora odgovarajućeg receptora slike i moguće potrebe za zaštitnom opremom (80).

Rendgenske snimke su bitne i s legalnog aspekta pošto se radi o ionizirajućem zračenju i njegovim potencijalnim karcinogenim utjecajima, te je stoga bitno pridržavati se principa opisanih u ranijem odlomku. Osoblje koje rukuje rendgenskim uređajima mora biti educirano kako bi se izbjegle potencijalne greške, a pacijent treba biti suglasan i upoznat sa svim dijagnostičkim i terapijskim postupcima koji se na njemu provode. Osim toga rendgenske snimke služe doktoru dentalne medicine i kao određena vrsta slikovne dokumentacije kojom bilježi provedene terapijske postupke i stanje prije i nakon provedenih zahvata (81).

Jednako važno kao i briga o zračenju i pravilna izrada rendgenske snimke jest njezina pravilna interpretacija i opis koji će omogućiti pravilnu dijagnostiku i spriječiti nepoželjno ponavljanje i ponovno izlaganje ionizirajućem zračenju. Potrebno je koristiti sustavnu metodu čitanja radiografskih snimki i poznavati normalne anatomske strukture kao što su kanali, otvori i druge koštane strukture, koje se uočavaju pregledom i uspoređivanjem svih struktura kvadrant po kvadrant uz provjeru simetrije i gustoće kosti (82).

Nakon RTG dijagnostike, od iznimne važnosti su testovi vitaliteta i senzibiliteta zuba. Test vitaliteta također treba napraviti, no on često pokazuje lažno negativan rezultat. To se objašnjava stanjem pulpe koja se u tom trenutku nakon ozljede nalazi u stanju 'šoka'. Negativan nalaz u trenutku nakon traume nije apsolutna indikacija za eventualni endodontski tretman. Preporučuje se početi s endodoncijom šest do devet tjedana nakon traume. Ispitivanje vitaliteta najbolje je napraviti električnim instrumentima ozlijeđenog zuba i susjednih zdravih zuba radi kontrole (83).

Imamo 5 osnovnih vrsta testova vitaliteta. Svaki test nema istu razinu pouzdanosti i svaki test se ne može primijeniti za svaki slučaj. Četiri testa primjenjuju toplo-hladno, stimulaciju dentina ili električni podražaj te opažamo verbalni odgovor pacijenta. Peti test mjeri protok krvi kroz pulpu i temelji se na principu da je protok krvi povećan u upaljenom tkivu. Test odabiremo prema pouzdanosti testa i simptomima pacijenta te trebamo koristiti onaj test koji reproducira stimulanse na koje se pacijent žali.

Za testiranje hladnoćom koristimo tri metode: obični led, suhi led ili led ugljičnog dioksida i rashlađivač (npr. etilen klorid). Rashlađivač u spreju je prikladan za korištenje, dok led ugljičnog dioksida zahtijeva posebnu opremu. Obični led je manje učinkovit jer nije toliko hladan kao rashlađivač ili suhi led. Led ugljičnog dioksida i rashlađivač u spreju su jednako učinkoviti u testiranju pulpe. Nakon što se zub izolira vaterolicama i posuši, na zub se prislanja vatica nasprejana rashlađivačem ili štapić leda. Kod zdrave pulpe odgovor će biti oštar i kratak. Takav odgovor može se dogoditi bez obzira kakvo je stanje pulpe (zdrava, reverzibilni ili ireverzibilni pulpitis). Međutim, kada imamo intenzivan i produžen odgovor onda je indikativno da se radi o ireverzibilnom pulpitisu. Nasuprot tome, nikakav odgovor pulpe dobijemo u slučaju kada se radi o nekrotičnoj pulpi. Lažno pozitivan odgovor dobije se ako se hladnoća prenese na susjedni zub s vitalnom pulpom ili ako dotakne gingivu. Lažno negativni odgovor dobije se u slučaju kada se hladnoća primijeni na zub s kalkificiranim kanalima. Test hladnoćom



učinkovitiji je na prednjim nego na stražnjim zubima, a kada ne postoji odgovor na hladnoću na stražnjim zubima moramo upotrijebiti drugi test ispitivanja vitaliteta (električno) (84).

Kod testiranja toplinom preporuča se koristiti koferdam kako ne bi došlo do lažno pozitivnog rezultata. Najbolji i najlakši način je rotiranjem gumene polirajuće kapice koja stvara toplinu trenjem ili primjena vruće vode. Može se koristiti i zagrijana gutaperka prislonjena na facijalnu površinu zuba nakon što je prethodno prekrivena vazelinom. Korištenje instrumenta zagrijanog na plamenu nije preporučljivo jer je teško kontrolirati temperaturu. Baterijski uređaji daju toplinu učinkovito i sigurno te su bolje kontrolirani. Testovi toplinom se rutinski ne koriste, ali su od pomoći kada je glavni simptom osjetljivost zuba na toplinu, a pacijent ne može identificirati zub koji mu prouzrokuje tegobe. Nakon primjene topline, temperatura se povećava, dok kod pacijenta ne uzrokuje osjet boli. Kao i kod testova hladnoće, kratak i oštar odgovor upućuje da se radi o vitalnoj pulpi (85).

Kod električnog testiranja pulpe koristimo električne pulpne testere koji stvaraju električnu struju visoke frekvencije čija se amperaža može mijenjati. Ti pulpni testeri su monopolarni što znači da struja teče iz sonde kroz zub, a zatim s pacijenta ide natrag u uređaj. Živčana vlakna na taj će način biti stimulirana u svakom dijelu pulpe. Električni ispitivači vitaliteta s digitalnim očitavanjem su vrlo popularni, lakši su za uporabu, no nisu bolji od ostalih. Niski brojevi očitavanja ukazuju na pozitivnu vitalnost pulpe, dok visoka očitavanja govore o nekrozi pulpe. Testiranjem kontrolnog zuba koji je bez simptoma utvrđuje se granica između detektiranja stanja vitalnog zuba i nekrotičnog. Kod korištenja električnih pulpnih testera potrebno je očistiti, osušiti i izolirati zube. Zubnu pastu stavimo na elektrodu te električni strujni krug dobivamo stavljanjem druge elektrode na usnu ili tako da pacijent primi metalnu ručku. Elektrodu postavimo na vestibularnu ili lingvalnu površinu zuba i polako povećavamo razinu električne struje dok je pacijent ne osjeti. Pozitivan odgovor nam govori da imamo

vitalno tkivo, dok nedostatak odgovora obično ukazuje na nekrozu pulpe zuba. Lažno negativni rezultat može nastati kod mineraliziranih kanala (86).

Kod određivanja protoka krvi koristimo uređaj koji bilježi protok krvi u pulpi. Senzore postavljamo na caklinu, obično na vestibularnu i lingvalnu stranu. Protok krvi određuje se pulsnom oksimetrijom, zrakama svjetla (spektrofotometrija s dvije valne duljine) ili laser Doppler *flowmetrom*. Komponente krvi pokazuju se određivanjem nivoa oksihemoglobina u krvi ili pulsacijama u pulpi. Uređaji su još dio tehnologije u razvoju te su za njih potrebna velika financijska ulaganja pa još nisu ušli u široku kliničku primjenu (87).

### **1.8. Laser u liječenju mliječnih zuba**

Laseri imaju široku upotrebu u dentalnoj medicini, posebno u pedodonciji. Prema Martensu i Gutnechtu, djeca su prvi pacijenti kod kojih primjenjujemo lasere zbog smjernice minimalno invazivne stomatologije koja glasi „ispuni bez bušenja“ (88). Upotreba je lasera u dječjoj i preventivnoj stomatologiji višestruko opravdana, s obzirom na to da su djeca i adolescenti populacijska skupina najosjetljivija na bol pri stomatološkim zahvatima, krvarenje i učestale posjete stomatologu (89).

Utjecaj je lasera na biološka tkiva određen međusobnim djelovanjem laserskog zračenja i ciljnog tkiva. Ciljne komponente tkiva na koje laserska zraka djeluje nazivaju se kromofori, a to su voda, proteini, melanin, hemoglobin i hidroksiapatit (90). Valne duljine imaju specifično međudjelovanje s različitim kromoforima koji se nalaze u ciljnom tkivu (91). Zračenje kraće valne duljine, otprilike između 500 i 1000 nm, apsorbira prvenstveno pigmentirano tkivo, dok zračenje veće valne duljine primarno apsorbiraju voda i hidroksiapatit. Pogrešan odabir valne duljine rezultira nepovoljnim učinkom ili izostankom učinka (92).

Mehanizam analgetskog djelovanja lasera temelji se na ometanju signala transmisije te inhibiciji nastanka akcijskog potencijala (93).

Postoji nekoliko mogućih podjela lasera i svaka je doktoru dentalne medicine važna u njegovoj praksi.

a) Podjela prema mediju koji proizvodi laserske zrake:

- plinski medij (CO<sub>2</sub> laser valne duljine 106 nm)
- kruti medij (Nd-YAG laser valne duljine 1.064 nm i 1.320 nm)
- tekući medij (promjenljivi laser crvene i žute boje valne duljine 630 i 577 nm) (94-5).

b) Prema načinu rada:

Laseri mogu proizvoditi pulsne i/ili kontinuirane valove (96).

c) Podjela lasera s obzirom na snagu

Laseri male snage koriste se u prevenciji, dijagnostici i za postizanje biostimulativnih učinaka. Laseri velike snage koriste se za uklanjanje karijesa i u laserskoj kirurgiji tvrdih i mekih tkiva(95).

d) Podjela lasera s obzirom na kliničku primjenu:

- za dijagnostiku
- meka tkiva
- tvrda tkiva
- kombinirani (97)

e) Podjela lasera prema tipu i valnoj duljini:

- argonski laseri–valna duljina 488, 515 nm
- helij-neon laseri–valna duljina 633 nm
- diodni laseri–valne duljine 635, 670, 810, 830, 980nm
- Nd:YAG laseri–valna duljina 1064 nm
- Er,Cr:YSGG laseri–valna duljina 2780 nm

- Er:YAG laseri–valna duljina 2940 nm
- CO<sub>2</sub> laseri–valna duljina 9600,10600 nm (98)

## TIPOVI DENTALNIH LASERA

Možemo stoga reći da se razlikujemo brojne tipove dentalnih lasera:

### a) CO<sub>2</sub> laseri

Ovaj je tip lasera primarno laser mekih tkiva i učinkovit je pri eksciziji, inciziji i koagulaciji mekih tkiva. Valne duljine CO<sub>2</sub>lasera iznose 9600 nm i 10600 nm. Za razliku od cakline, pigmentirana tkiva dobro apsorbiraju ovu valnu duljinu. CO<sub>2</sub> lasere primjenjujemo i pri pulpotomiji (99).

### b) Nd:YAG laseri

Njihova valna duljina iznosi 1064 nm i nju primarno apsorbira hemoglobin i melanin u tkivu. U dječjoj se stomatologiji primarno koriste za gingivektomiju, frenektomiju i biopsiju(100). Rezultati termičkih ispitivanja pokazuju relativno slabu apsorpciju Nd-YAG lasera u caklini i dentinu. Energija se brzo prenosi do pulpne komorice i zato taj laser nije pogodan za tvrda zubna tkiva (101).

### c) Erbijum laseri

Razlikujemo dva tipa erbijum lasera: Er:YAG valne duljine 2940 nm i Er,Cr:YSGG valne duljine 2780 nm. Namijenjeni su zahvatima na tvrdom i mekom tkivu. Njihov primarni kromofor je voda. Prilikom korištenja ovih lasera u dentalnim zahvatima nije potrebna anestezija (102).Ovu skupinu lasera možemo koristiti kada apsolutna hemostaza nije potrebna, dok su diodni laseri izvrsni za zahvate u kojima je hemostaza obavezna(103).Današnji laserski sustavi koji se rabe za uklanjanje tvrdih zubnih tkiva zasnivaju se na Er:YAG laseru koji

omogućuje i uporabu vodenog hlađenja čime se izbjegava dehidracija, ali i kontrolira zagrijavanje tkiva (104). Er:YAG laser minimalno prodire u dentin i caklinu (5–7 mikrometara) što znači da je energija koncentrirana samo u površinskom sloju zubnog tkiva na koje djelujemo laserskom zrakom te nema nepovoljno djelovanje na pulpu (105). Na taj način Er:YAG laser omogućuje minimalno invazivne zahvate na tvrdom zubnom tkivu. Prilikom rada s ovim laserom nema kontakta sa zubom ni vibracija. Čuje se zvuk poput praska, takozvani „*popping sound*“ i na taj zvuk djecu možemo pripremiti uspoređujući ga sa „zvukom pucanja kokica“ (106). Djeluje antibakterijski i dekontaminira zubno tkivo koje zadržava svoj remineralizacijski potencijal. Uklanjanje zaostatni sloj omogućuje bolju retenciju kompozita za dentin (107).

#### d) Diodni laseri

Diodni laseri popularni su zbog prihvatljive veličine uređaja i cijene. Koriste se samo za zahvate na mekim tkivima pa ih u dječjoj stomatologiji koristimo prilikom frenulektomija, biopsija i gingivektomija (100). Izvršni su za zahvate u kojima je obavezna hemostaza. Ako povećamo energiju da bismo ubrzali postupak moguća je veća kolateralna šteta i postoperativna neugoda (101).

#### e) Fotobiostimulirajući laseri

Terapeutski ili hladni laseri, nazvani su još i biostimulatori. Riječ je o terapiji niskoenergetskog lasera (LLLT, low level laser therapy) koji radi na mnogo manjoj snazi od kirurških lasera (103). Oni ne uzrokuju porast temperature u ciljnom tkivu, što znači da nemaju fototermalni učinak na tkivo. Najčešće se upotrebljava za biostimulaciju i zarastanje rana, aftozne lezije, herpetične lezije, pulpotomiju, kao terapija nakon traume mliječnih i trajnih središnjih sjekutića, a u ortodonciji ubrzava ortodontski pomak zuba. Svojim analgetskim djelovanjem smanjuje postoperativnu bol i bol koju uzrokuje ortodontska terapija (104).

## 1.9. PRIMJENA LASERA U PEDODONCIJI

U pedodontiji lasere primjenjujemo za tvrda i meka tkiva.

Kod tvrdih tkiva za:

- dijagnostiku i prevenciju karijesa
- odstranjenje karijesa
- preparaciju kaviteta
- pečaćenje fisura i jamica
- polimerizaciju svjetlosno stvrdnjavajućih materijala
- izbjeljivanje vitalnih i avitalnih zuba
- uklanjanje dotrajalih ispuna
- postizanje analgezije
- dentalne traume

Kod mekih tkiva:

- eksponiranje zuba i pomoć pri erupciji
- frenulektomija
- ankiloglosija
- herpes labialis
- aftozne ulceracije
- gingivektomija
- endodontski zahvati (107).

Prednosti primjene lasera u pedodontiji

Nekoliko je faktora koji čine terapiju laserima izbornom metodom u dječjoj stomatologiji. Prije svega to je minimalno invazivna tehnika kojom štedimo tvrdo zubno tkivo.

Budući da ne primjenjujemo rotirajuća svrdla u malim dječjim ustima, manja je mogućnost ozljede pacijenta zbog nekontroliranih pokreta, a nema ni vibracija koje za djecu mogu biti izrazito neugodne kao i zvuk mikromotora i turbine. U mnogo slučajeva možemo izbjeći lokalnu anesteziju, a opet postići bezbolan zahvat ili barem puno manje neugodan nego kod konvencionalnih tehnika jer analgezija postignuta laserom daje mogućnost izvođenja bezbolnih dentalnih zahvata kod djece. Omogućeni su zahvati na gingivi bez skalpela, šavova i s dobrom kontrolom krvarenja te malom ili nikakvom postoperativnom boli. Roditelji dobro prihvaćaju inovativnu tehnologiju i cijene mogućnost pružanja dobre usluge, kvalitetnih i bezbolnih ili manje neugodnih dentalnih zahvata, a imaju i dobar psihološki utjecaj na djecu. Ona ga doživljavaju kao „magičnu napravu koja pomoću vode i svjetlosti može popraviti zub“(104).

#### Postizanje analgezije diodnim laserima

Za postizanje analgezije primjenjuje se diodni laser. Tako postignuta analgezija omogućuje nam korištenje turbine i mikromotora bez boli. Osim konvencionalne tehnike korištenja mikromotora i turbine nakon laserom postignute analgezije možemo nastaviti postupak prepariranja karijesne lezije laserima.

Lasersku sondu valne duljine 660 nm prislonimo na okluzalnu površinu mliječnih molara tijekom jedne do dvije minute, a kod trajnih na bukalnu gingivu u području korijena. Analgezija postignuta laserom traje 15 minuta i upotrebljava se kod pacijenata koji imaju fobiju od igle (104).

#### Primjena lasera na tvrda zubna tkiva

Laseri imaju široku primjenu na tvrda zubna tkiva u pedodonciji. Primjenjujemo ih u prevenciji i liječenju karijesnih lezija.

#### 3.4.4.1. Uporaba lasera u prevenciji karijesa

U prevenciji karijesne lezije uspješni su CO<sub>2</sub> i argonski laseri. Caklina koja je tretirana laserskim zrakama ima povećanu rezistenciju na djelovanje kiselina. U prevenciji karijesa lasere možemo kombinirati s fluoridima i takvu terapiju nazivamo laserom aktivirana terapija fluoridima (105). Povećanje temperature otopine fluorida dovodi do značajnije resorpcije fluoridnih iona i dubljeg prodiranja u caklinu, tako da se laser koristi za povećanje retencije fluorida na površini cakline (107).

#### Preparacija karijesnih lezija laserima

Danas za liječenje karijesnih lezija najčešće koristimo Er:YAG valne duljine 2780 nm i Er,Cr:YSGG lasere valne duljine 2940 nm. Nakon apsorpcije laserske zrake dolazi do zagrijavanja zubnog tkiva. Tkivo se lomi na sitne fragmente koji bivaju uklonjeni pritiskom vode i zraka. Nakon uklanjanja karijesnog tkiva zaostaje sterilno područje. CO<sub>2</sub> laser ne koristi se za prepariranje karijesnih lezija jer dolazi do prevelikog zagrijavanja zubnog tkiva te uzrokuje toplinsko oštećenje. Nd:YAG laser također nije u uporabi jer prilikom rada oštećuje i okolno dentalno tkivo i uzrokuje kolateralnu štetu (100-6). Terapija karijesne lezije laserom skraćuje vrijeme koje dijete provodi u ordinaciji i na stomatološkom stolcu što je važno posebno kod male i nekooperativne djece, a analgezijski učinak lasera i izostanak vibracija omogućuje bezbolnost ovog zahvata. Na caklini koja je tretirana laserom poboljšana je adhezija kompozitnog materijala i smanjena mikropropusnost (107). Argon laseri stvaraju plavu svjetlost visokog intenziteta valne duljine 488 nm koja može potaknuti polimerizaciju svjetlosno tvrdnjavajućih materijala koji sadrže kamforkinon kao fotoinicijator (107).

#### Primjena lasera u endodonciji

U endodonciji se laseri primjenjuju za prekrivanje pulpe, pulpotomiju i dezinfekciju korijenskog kanala. Niska energija lasera kod ovih indikacija garantira dobru površinsku



koagulaciju i dekontaminaciju kako bi se zadržala vitalnost rezidualne pulpe kod prekrivanja ili pulpotomije (104). Za pulpotomije uglavnom koristimo Er:YAG laser. Ovakvim pristupom izbjegava se postavljanje kemikalija u pulpnu komoricu. Pulpotomiju izvodimo tako da na koronarni dio zuba postavimo laser, sa ili bez vode, i djelujemo tijekom 15 sekundi dok nismo postigli odgovarajuću hemostazu. Nakon toga postavljamo cink oksid eugenol u pulpnu komoricu (105). Laserska je zraka je samo malo apsorbirana u dentinu što nam je važno kod sterilizacije korijenskog kanala budući da želimo dubinsku penetraciju lasera u intertubularno tkivo kako bi postigao baktericidni efekt u dubljim slojevima. Zbog toga su diodni laseri kao i Nd:YAG laseri posebno pogodni za endodontski prostor. Vrlo su osjetljive gram-negativne bakterije. Uspješnost redukcije E. faecalis bakterije diodnim laserom iznosi 99,91%.

## **2. HIPOTEZA I CILJEVI ISTRAŽIVANJA**

Hipoteze istraživanja:

1. Pulpotomija mliječnih zuba diodnim laserom je učinkovitija od tradicionalne metode pulpotomije čeličnim svrdlom.
2. Pulpotomija mliječnih zuba diodnim laserom rezultira manjom postoperativnom boli u odnosu na tradicionalnu metodu.
3. Definitivni ispun od stakleno ionomernih cemenata povoljnije djeluje na uspjeh pulpotomije mliječnih zuba u odnosu na kompozitne definitivne ispune.

Svrha istraživanja je ispitati utjecaj različitih metoda i materijala za trajne ispune na uspjeh pulpotomije mliječnih zuba.

Cilj ovog istraživanja je usporediti učinkovitost dviju različitih metoda za pulpotomiju mliječnih zuba. Klasična metoda pulpotomije sterilnim svrdlom će se usporediti s pulpotomijom diodnim laserom. Drugi cilj ovog istraživanja je ispitati utjecaj vrste materijala (kompozita i staklenih ionomera) na konačni uspjeh pulpotomije mliječnih zuba.

### **3. ISPITANICI, MATERIJALI I POSTUPCI**

### **3.1. Ispitanici**

#### **Materijali, ispitanici i metodologija**

Sudionici istraživanja bili su pacijenti Zavoda za dječju i preventivnu stomatologiju Stomatološkog fakulteta Sveučilišta u Zagrebu, koji po indikacijskom području ulaze u studiju. Istraživanje je obuhvatilo 120 ispitanika oba spola u dobi 5 – 8 godina. Usmeno informiranje ispitanika obavljeno je na Zavodu za dječju i preventivnu stomatologiju kao i ispunjavanje anketnih upitnika, a roditelji su dobili pismeno obrazloženje cijelog postupka i potpisivanja informativnog pristanka. Samo oni ispitanici čiji su roditelji potpisali informirani pristanak uključeni su u istraživanje. U studiju su uključeni oni pacijenti s jednom ili više dubokih karijesnih lezija na mliječnim molarima sa sljedećim karakteristikama: u anamnezi se ne spominju spontani ili trajni bolovi, oticanje ili fistula, neosjetljivost na perkusiju i palpaciju, zub se može restaurirati nakon završenog postupka i hemostazu je moguće postići sterilnom vaticom u roku od 5 minuta nakon amputacije. Kriteriji isključivanja su alergija na neki od sastojaka materijala, djeca s posebnim potrebama te postojanje neke od sistemskih bolesti koja bi dodatno narušavala oralno zdravlje. Isključujući kriteriji tijekom istraživanja: ispitanik se nije odazvao na kontrolne preglede (*recall*) te iznenadna pojava bolesti tijekom perioda istraživanja.

### **3.2. Materijali i metode**

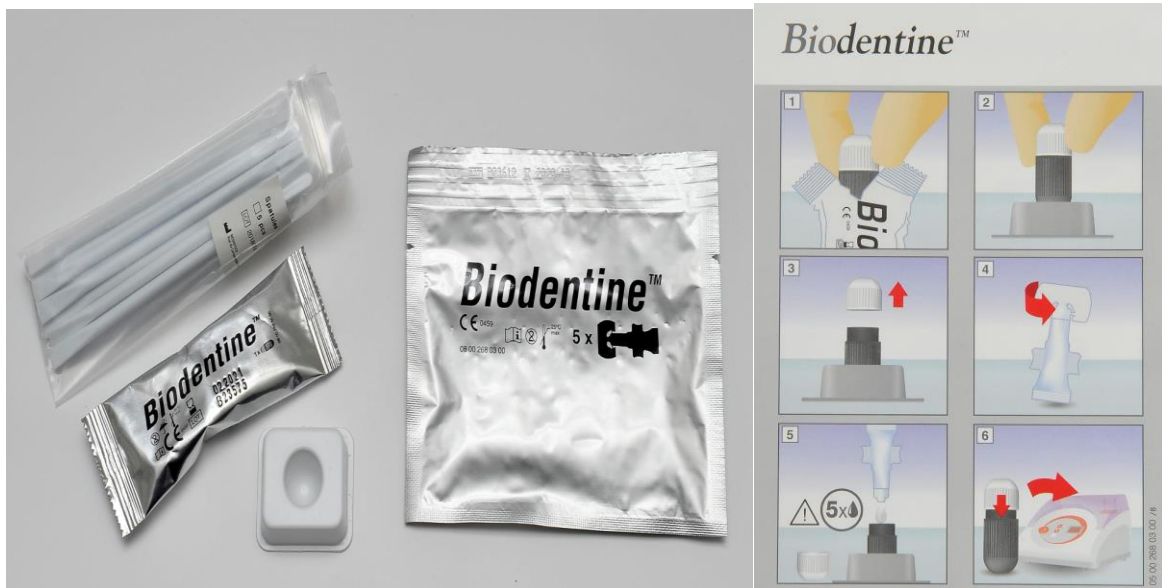Provedeno je kliničko istraživanje u trajanju od 2 godine na 120 pacijenata u dobi 5 – 8 godina Zavoda za dječju i preventivnu stomatologiju Stomatološkog fakulteta Sveučilišta u Zagrebu. Tretirani su mliječni molari s neresorbiranim korijenom. Prije početka liječenja proveden je klinički pregled zahvaćenog zuba i okolnih struktura i stanje korijena zuba i periapikalnog tkiva na intraoralnom rendgenogramu. Pacijenti su podijeljeni randomiziranim odabirom u dvije skupine. U prvoj skupini bilo je 60 ispitanika kod kojih se pulpotomija provela tradicionalnom metodom pulpotomije, sterilnim čeličnim svrdlom ili ekskavatorom, u lokalnoj anesteziji. U

drugoj skupini provodila se devitalizacija korištenjem diodnog lasera valne duljine 980 nm LaserHF Comfort (Hager & Werken, Duisburg, Njemačka). Pri tome se koristila laserska zraka snage 3 W kontinuiranim načinom kroz optičko vlakno promjera 320  $\mu\text{m}$  u dodiru s pulpnim tkivom tijekom dvije i pol minute. U obje se skupine za prekrivanje korijenskog dijela pulpe koristio materijal Biodentin. Svaka se skupina dodatno randomizirano podijelila u dvije podskupine prema vrsti materijala za definitivni ispun. U prvoj su podskupini obje skupine kao materijal za trajne ispune koristile stakleni ionomer Fuji IX (GC, Japan), a u drugoj kompozit Equia (GC, Japan).

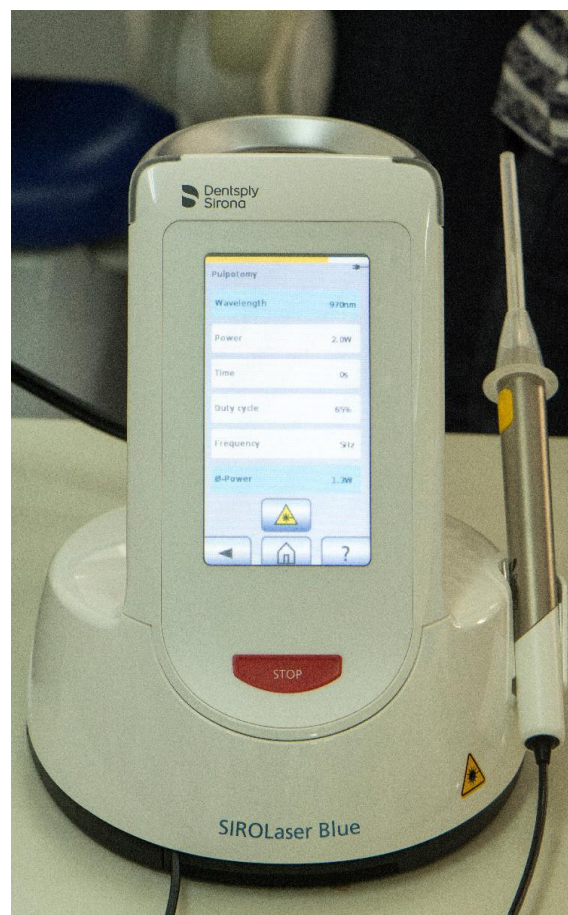Kontrolni pregledi provodili su se nakon 6 mj., 12 mj. i 24 mj. od pulpotomije. Tijekom kontrolnih pregleda proveden je klinički pregled i rendgenska analiza tretiranih zuba na isti način kao i prije zahvata. Klinički pregled obuhvatio je: intraoralni i ekstraoralni vizualni pregled, perkusiju i palpaciju. Rendgenskom analizom promatrao se kontinuitet lamine dure te postojanje periapikalnih lezija u području koje obuhvaća potporni aparat liječenog zuba, okolna tkiva susjedna dva zuba, te zametak trajnog zuba. Kvaliteta ispuna evaluirana je USPHS kriterijima (*United States Public Health Service criteria*) koji uključuju praćenje promjene boje ispuna, postojanje marginalne diskoloracije, sekundarnog karijesa, očuvan marginalni integritet te promjenu površinske teksture ispuna. Koristile su se oznake Alpha (A), Bravo (B), Charlie (C) prema USPHS kriterijima za kliničku evaluaciju ispuna. Planirani period istraživanja je 2 godine. Kriteriji uspješnosti liječenja bili su: zub bez simptoma, bez promjene boje, bez periapikalnih promjena, bez gubitka parodontnog pričvrstka, uredan radiološki nalaz i funkcija u okluziji do prirodne ekfolijacije.

Tablica 1. USPHS kriteriji (Ryge G. Clinical Criteria Int.Dent.J. 1980;4(1):5-12.

OSOBINA	A (ALFA)	B (BRAVO)	C (CHARLIE)	D (DELTA)
Promjena boje	Odgovara boji i sjaju	Razlika u boji i sjaju manje od jedne nijanse	Razlika u sjaju i boji više od jedne nijanse	N/A
Marginalna adaptacija	Nema vidljivog dokaza pukotine uzduž ruba u koji bi sonda mogla penetrirati	Vidljiva pukotina uzduž ruba koji sonda može penetrirati	Sonda penetrira u pukotinu, do dentina ili je podloga eksponirana	Ispun je pomičan frakturiran ili nedostaje
Marginalna diskoloracija na površini kaviteta	Bez diskoloracije igdje na rubu između ispuna i zubnog tkiva	Diskoloracija prisutna ali nije penetrirala uzduž ruba u smjeru pulpe	Diskoloracija penetrirala uzduž ruba u smjeru pulpe	N/A
Sekundarni karijes	Nema karijesa na rubu ispuna, (mekano tkivo, opacitet ili nagrižena struktura zuba)	Postojanje karijesa na rubovima ispuna	N/A	N/A
Postoperativna preosjetljivost	Nema postoperativne osjetljivosti	Postoperativna osjetljivost	N/A	n/A

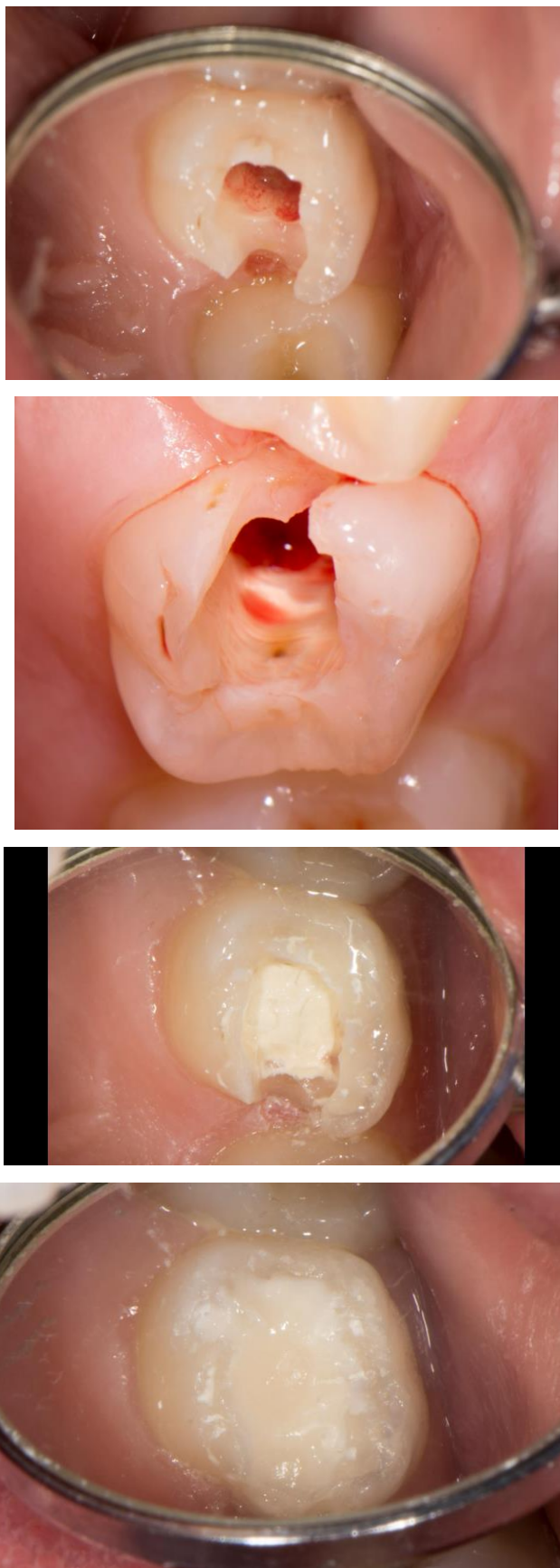


Slika 14. Biodentin (ljubaznošću prof. dr. sc. D. Negovetić Vranić)

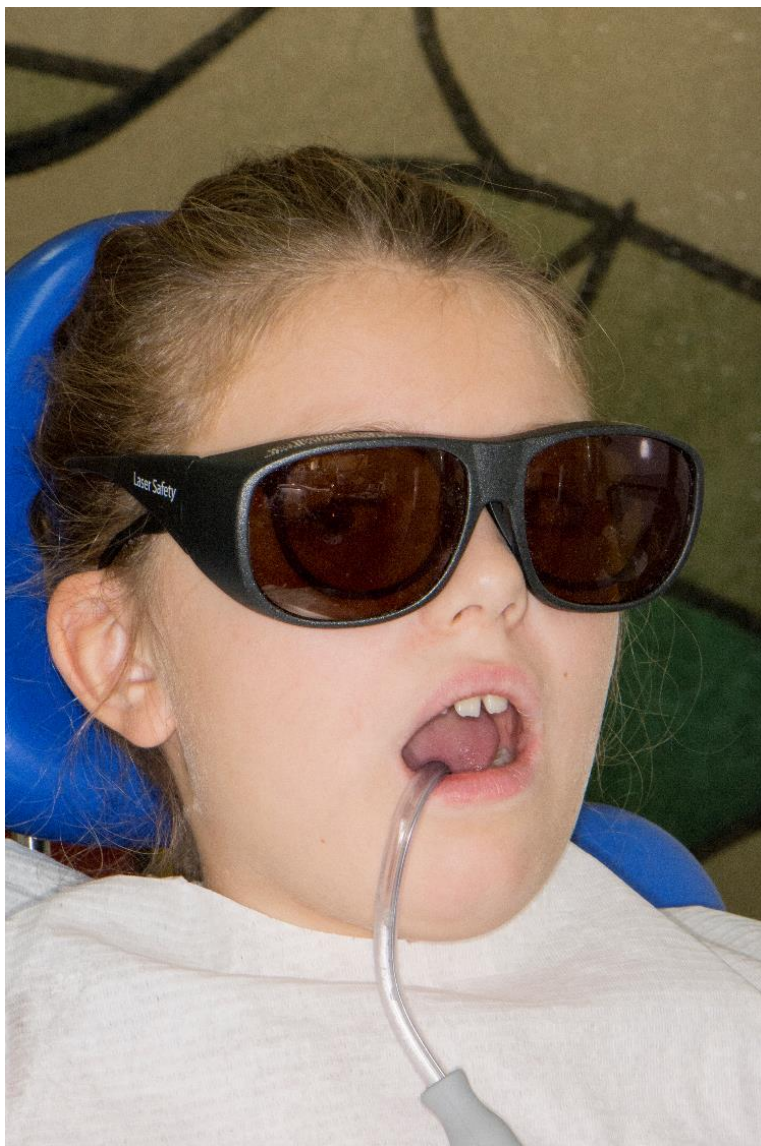

Slika 15. Diodni laser (ljubaznošću prof. dr. sc. D. Negovetić Vranić)

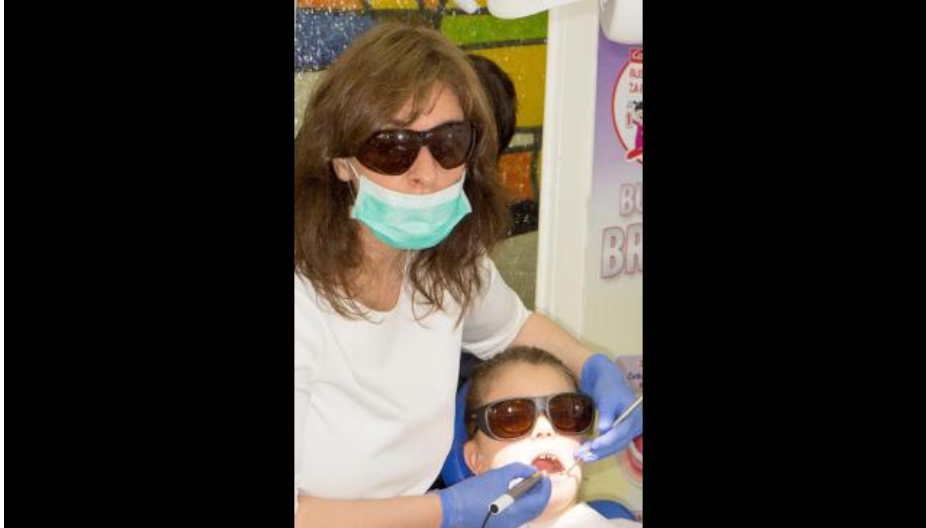



Slika 16. Postupak vitalne pulpotomije od ekstipacije do izrade ispuna (ljubaznošću prof. dr. sc. D. Negovetić Vranić)



Slika 17. Zaštitne naočale kod pacijenta (ljubaznošću prof. dr. sc. D. Negovetić Vranić)



Slika 18. Terapeut i pacijent tijekom postupka pulpotomije laserom (ljubaznošću prof. dr. sc. D. Negovetić Vranić)

### 3.4. Statističke metode

Deskriptivnom analizom prikazana je distribucija između spolova, dobi kao i uspjeh kliničkih parametara. Usporedba tehnika pulpotomija i materijala korištenog za završni ispun nakon 6, 12 i 24 mjeseca prikazane jesu sa Mann-Whitney U tTestom (w/ continuity correction), dok se korelacija između kliničkog uspjeha zuba i USHPS kvalitete ispuna prikazala sa Spearman Rank Order Correlations testom, s obzirom na to da promjene izmjerenih parametara nisu pratile normalnu distribuciju, što je potvrđeno testom normalnosti – Shapiro-Wilk i Kolomogrovim testom za svaki parametar. Također, pokazatelji asimetrije i zaobljenosti, ukazali su na nenormalnu distribuiranost. Rezultati su se smatrali statistički značajnim na razini značajnosti od 0,05 (korelacija na 0,01). Analiza je provedena korištenjem Statistica programskog paketa (TIBCO Data Science Workbench Version 14.0.0.15.).

## **4. REZULTATI**

#### 4.1. Kliničko istraživanje

U ispitivanju je sudjelovalo 120 ispitanika. Statistički su obrađeni rezultati 57 muških i 63 ženskih ispitanika (Tablica 2.)

Tablica 2. Dobna distribucija prema spolu

Sex	Valid N	Mean	Median	Minimum	Maximum
Male	57	6,526316	7,000000	5,000000	8,000000
Female	63	6,634921	7,000000	5,000000	8,000000

Ne postoji statistički značajna razlika u distribuciji dobi između spolova ( $p=0,613$ ).

Prosječna dob djevojčica bila je 6,63 god, a dječaka 6,52 god. Najčešća dob bila je 7 godina u obje skupine, najniža 5, a najviša 8 godina (tablica 2.).

Rezultati uspješnosti kliničkih parametara zuba ovisno o tehnici pulpotomije u intervalima od 6, 12 i 24 mjeseca bili su sljedeći:

Zubi bez simptoma nakon 6 mjeseci – diodni laser 75%, svrdlo 63,33%

Zubi bez simptoma nakon 12 mjeseci – diodni laser 86,67%, svrdlo 75%

Zubi bez simptoma nakon 24 mjeseca – diodni laser 91,67%, svrdlo 86,67%

Zub bez periapikalne promjene nakon 6 mjeseci – diodni laser 73,3%, svrdlo 63,3%

Zub bez periapikalne promjene nakon 12 mjeseci – diodni laser 81,67%, svrdlo 75%

Zub bez periapikalne promjene nakon 24 mjeseca – diodni laser 93,3%, svrdlo 83,3%

Zubi bez promjene na RTG-u nakon 6,12 i 24 mjeseca – diodni laser 86,67%, 73,3%

U tablici 3. prikazano je da nema statistički značajne razlike u uspjehu terapije nakon 6, 12 i 24 mjeseca između tehnika pulpotomije diodnim laserom i svrdlom. Međutim, postoji razlika

u uspjehu terapije kod djevojčica u intervalu od 12 mj (p 0,03) i 24 mj (p 0,03) u korist diodnog lasera, dok u intervalu od 6 mj nema razlike (tablica 4.) Kod dječaka nema razlike ni u kojem promatranom intervalu (tablica 5.).

Tablica 3. Usporedba uspjeha terapije po kliničkim parametrima ovisno o tehnici pulpotomije

Mann-Whitney U Test (w/ continuity correction)										
By variable Pulpotomija										
Marked tests are significant at p <.05000										
Variable	Rank Sum Laser	Rank Sum Svrlo	U	Z	p-value	Z	p-value	Valid N	Valid N	2*1sided
USPJEH nakon 6 mj	3813,000	3447,000	1617,000	0,957877	0,338126	1,046183	0,295477	60	60	0,339395
USPJEH nakon 12 mj	3854,000	3406,000	1576,000	1,173071	0,240768	1,391161	0,164177	60	60	0,241734
USPJEH nakon 24mj	3838,000	3422,000	1592,000	1,089093	0,276114	1,385980	0,165754	60	60	0,277214

Ne postoji statistički značajna razlika u tehnici pulpotomije čeličnim svrdlom i laserom.

Tablica 4. Usporedba uspjeha terapije po kliničkim parametrima ovisno o tehnici pulpotomije – djevojčice

Mann-Whitney U Test (w/ continuity correction)										
By variable Pulpotomija										
Marked tests are significant at p <.05000										
Variable Uspjeh	Rank Sum Laser	Rank Sum Svrlo	U	Z	p-value	Z	p-value	Valid N	Valid N	2*1sided
nakon 6 mj	1119,500	896,5000	400,5000	1,306076	0,191528	1,436476	0,150868	32	31	0,190580
nakon 12 mj	1155,500	860,5000	364,5000	1,801010	0,071702	<b>2,150695</b>	<b>0,031501</b>	32	31	0,070438
nakon 24mj	1147,500	868,5000	372,5000	1,691025	0,090833	<b>2,165989</b>	<b>0,030313</b>	32	31	0,089620

U gornjoj tablici, vidi se razlika u uspjehu terapije kod djevojčica u intervalu od 12 mj (p 0,03) i 24 mj (p 0,03) u korist diodnog lasera

Tablica 5. Usporedba uspjeha terapije po kliničkim parametrima ovisno o tehnici pulpotomije – dječaci

Mann-Whitney U Test (w/ continuity correction) By variable Pulpotomija Marked tests are significant at $p < .05000$										
Variable	Rank Sum Laser	Rank Sum Svrđlo	U	Z	p-value	Z	p-value	Valid N	Valid N	2*1sided
USPJEH nakon 6 mj	811,0000	842,0000	405,0000	0,007981	0,993632	-0,008662	0,993089	28	29	0,993683
USPJEH nakon 12 mj	795,5000	857,5000	389,5000	0,255399	0,798415	-0,300830	0,763544	28	29	0,793839
USPJEH nakon 24mj	795,5000	857,5000	389,5000	0,255399	0,798415	-0,322839	0,746817	28	29	0,793839

Usporedbom uspjeha terapije po kliničkim parametrima ovisno o materijalu završnog ispuna, primjećena je prednost kompozitnog materijala u odnosu na staklenoionomerni cement u intervalu od 6 mjeseci ( $p 0,0496$ ), dok u intervalima od 12 i 24 mjeseca nije bilo značajne razlike između uspoređivanih materijala (tablica 6.).

Tablica 6. Usporedba uspjeha terapije po kliničkim parametrima ovisno o materijalu završnog ispuna

Mann-Whitney U Test (w/ continuity correction) By variable Materijal Marked tests are significant at $p < .05000$										
Variable Uspjeh	Rank Sum Kompozit	Rank Sum GIC	U	Z	p-value	Z	p-value	Valid N	Valid N	2*1sided
nakon 6 mj	3973,000	3287,000	1457,000	1,797659	0,072232	<b>1,963385</b>	<b>0,049602</b>	60	60	0,072147
nakon 12 mj	3921,500	3338,500	1508,500	1,527354	0,126674	1,811311	0,070094	60	60	0,126340
nakon 24mj	3869,000	3391,000	1561,000	1,251800	0,210644	1,593042	0,111152	60	60	0,211471

Tablica 7 . Deskriptivna analiza USPHS parametara kompozita i GIC-a

Parametar	Valid N	Kompozit		GIC		Ukupno	
		Sum	%	Sum	%	Sum	%
USPHS BOJA 6 mj	120	52	86,67	47	78,33	99	82,50
USPHS BOJA 12 mj	120	49	81,67	43	71,67	92	76,67
USPHS BOJA 24 mj	120	40	66,67	39	65,00	79	65,83
USPHS MARGINALNA A1PTACIJA 6 mj	120	52	86,67	47	78,33	99	82,50
USPHS MARGINALNA A1PTACIJA 12 mj	120	49	81,67	41	68,33	90	75,00
USPHS MARGINALNA A1PTACIJA 24 mj	120	37	61,67	36	60,00	73	60,83
USPHS MARGINALNA DISKOLORACIJA 6 mj	120	52	86,67	47	78,33	99	82,50
USPHS MARGINALNA DISKOLORACIJA 12 mj	120	45	75,00	38	63,33	83	69,17
USPHS MARGINALNA DISKOLORACIJA 24 mj	120	36	60,00	36	60,00	72	60,00
USPHS SEKUNIRNI KARIJES 6 mj	120	55	91,67	48	80,00	103	85,83
USPHS SEKUNIRNI KARIJES 12 mj	120	47	78,33	45	75,00	92	76,67
USPHS SEKUNIRNI KARIJES 24mj	120	47	78,33	45	75,00	92	76,67
USPHS Postoperativna preosjetljivost 6 mj	120	54	90,00	48	80,00	102	85,00
USPHS Postoperativna preosjetljivost 12 mj	120	53	88,33	48	80,00	101	84,17
USPHS Postoperativna preosjetljivost 24 mj	120	51	85,00	43	71,67	94	78,33
uspjeh USPHS 6 mj	120	52	86,67	47	78,33	99	82,50
uspjeh USPHS 12 mj	120	42	70,00	37	61,67	79	65,83
uspjeh USPHS 24 mj	120	32	53,33	34	56,67	66	55,00

Nema statistički značajne razlike u postoperativne boli u pulpotomije mliječnih zuba diodnim laserom u odnosu na tradicionalnu metodu kao što pokazuju rezultati u gore navedenoj tablici.



Tablica 8. Usporedba kvalitete ispuna po USHPS

Mann-Whitney U Test (w/ continuity correction)										
By variable Materijal										
Marked tests are significant at $p < .05000$										
Variable Uspjeh	Rank Sum Kompozit	Rank Sum GIC	U	Z	p-value	Z	p-value	Valid N	Valid N	2*1side d
nakon 6 mj	3795,000	3465,000	1635,000	0,863401	0,387918	1,308101	0,190840	60	60	0,389266
nakon 12 mj	3818,000	3442,000	1612,000	0,984120	0,325057	1,167732	0,242916	60	60	0,326298
nakon 24mj	3671,500	3588,500	1758,500	0,215194	0,829616	0,237009	0,812650	60	60	0,828200

Nema statistički značajne razlike u vremenskim intervalima s obzirom na parametar kvalitete ispuna.

Deskriptivna analiza USPHS parametara kompozita i GIC-a prikazana je u tablici 7., dok je usporedba kvalitete ispuna prikazana u tablici 8. te je primjećeno da nema statistički značajne razlike u intervalima od 6, 12 i 24 mjeseca. Udio uspješne terapije nakon 6 mjeseci ovisno o tehnici pulpotomije, dobi i spolu djeteta te materijalu ispuna prikazane su u tablicama 9. i 10., dok su frekvencije za intervale od 12 i 24 mjeseca prikazane u tablicama 11.-14. Postoji li korelacija između kvalitete završnog ispuna po USPHS te uspjeha kliničkih parametara za  $p < 0,01$  prikazano je tablicom 15. Najznačajnija korelacija pronađena je intervalu od 6 mjeseci nakon provođenja terapije te iznosi  $k = 0,657$ . Za intervale 12 i 24 mjeseca nakon završetka terapije također postoje pozitivne korelacije (12 mjeseci  $k = 0,558$ , 24 mjeseca  $k = 0,591$ ).

Tablica 9. Udio uspješne terapije nakon 6 mjeseci ovisno o tehnici pulpotomije, dobi i spolu djeteta

Summary Table for all Multiple Response Items Totals/percentages based on number of respondents				
Pulpotomija	DOB	SPOL m	SPOL ž	Row
pulpotomija diodni laser	5	4	5	9
pulpotomija diodni laser	6	4	3	7
pulpotomija diodni laser	7	1	4	5
pulpotomija diodni laser	8	4	7	11
Total		13 (46,43%)	19 (59,38%)	32 (53,33%)
pulpotomija svrdlom	5	4	2	6
pulpotomija svrdlom	6	4	8	12
pulpotomija svrdlom	7	6	2	8
pulpotomija svrdlom	8	2	3	5
Total		16 (55,17%)	15 (48,39%)	31 (51,67%)

Tablica 10. Udio uspješne terapije nakon 6 mjeseca ovisno o materijalu

Summary Table for all Multiple Response Items Totals/percentages based on number of respondents			
Materijal	Pulpotomija laser	Pulpotomija svrdlo	Row
Kompozit	20 (66,67%)	16 (53,33%)	36 (60%)
GIC	12 (40%)	15 (50%)	27 (45%)
Total	32 (53,33%)	31 (51,67%)	63 (52,5%)

Tablica 11. Udio uspješne terapije nakon 12 mjeseci ovisno o tehnici pulpotomije, dobi i spolu djeteta

Summary Table for all Multiple Response Items Totals/percentages based on number of respondents				
Pulpotomija	DOB	SPOL m	SPOL ž	Row
pulpotomija diodni laser	5	4	5	9
pulpotomija diodni laser	6	5	7	12
pulpotomija diodni laser	7	4	5	9
pulpotomija diodni laser	8	4	8	12
Total		17 (60,71%)	25 (78,13%)	42 (70%)
pulpotomija svrdlom	5	6	2	8
pulpotomija svrdlom	6	4	10	14
pulpotomija svrdlom	7	7	2	9
pulpotomija svrdlom	8	3	3	6
Total		20 (68,97%)	17 (54,84%)	37 (61,67%)

Tablica 12. Udio uspješne terapije nakon 12 mjeseca ovisno o materijalu

Summary Table for all Multiple Response Items Totals/percentages based on number of respondents			
Materijal	Pulpotomija laser	Pulpotomija svrdlo	Row
Kompozit	24 (80%)	20 (66,67%)	44 (73,33%)
GIC	18 (60%)	17 (56,67%)	35 (58,33%)
Total	42 (70%)	37 (61,67%)	79 (65,83%)

Tablica 13. Udio uspješne terapije nakon 24 mjeseca ovisno o tehnici pulpotomije, dobi i spolu djeteta

Summary Table for all Multiple Response Items Totals/percentages based on number of respondents				
Pulpotomija	DOB	SPOL m	SPOL ž	Row
pulpotomija diodni laser	5	5	5	10
pulpotomija diodni laser	6	6	8	14
pulpotomija diodni laser	7	4	6	10
pulpotomija diodni laser	8	4	8	12
Total		19 (67,86%)	27 (84,38%)	46 (76,67%)
pulpotomija svrdlom	5	6	2	8
pulpotomija svrdlom	6	4	9	13
pulpotomija svrdlom	7	7	4	11
pulpotomija svrdlom	8	5	4	9
Total		22 (75,86%)	19 (61,3%)	41 (68,33%)

Tablica 14. Udio uspješne terapije nakon 24 mjeseca ovisno o materijalu

Summary Table for all Multiple Response Items Totals/percentages based on number of respondents			
Materijal	Pulpotomija laser	Pulpotomija svrdlo	Row
Kompozit	24 (80%)	23 (76,67%)	47 (78,33%)
GIC	22 (73,33%)	18 (60%)	40 (66,67%)
Total	46 (76,67%)	41 (68,33%)	87 (72,5%)

Tablica 15. Korelacija kvalitete ispuna po USPHS-u i uspjeha kliničkih parametara

Spearman Rank Order Correlations MD pairwise deleted Marked correlations are significant at $p < .01000$						
Variable USPJEH	6 mj	ispun 6	12 mj	ispun 12	12 mj	ispun 12
6 mj	1,000000	0,656961				
ispun 6 mj	0,656961	1,000000				
12 mj			1,000000	0,557828		
ispun 12 mj			0,557828	1,000000		
24 mj					1,000000	0,590744
ispun 24 mj					0,590744	1,000000

Deskripcija kvalitete ispuna pokazuje statistički značajnu razliku između kvalitete ispuna po USPHS-u i uspjeha kliničkih parametara u iznosu: nakon 6 mjeseci za ispun (0,656961) te za kliničke parametre nakon 12 mjeseci (0,557828) te nakon 24 mjeseca vrijednost uspjeha ispuna (0,590744).

Deskriptivna statistika obuhvatila je i izračun aritmetičkih sredina s pripadajućim standardnim devijacijama, medijana te minimalnih i maksimalnih vrijednosti. Prije provođenja inferencijalne analize, testirana je normalnost distribucije podataka. Shapiro-Wilk testom i Kolmogorovim testom kao i pokazateljima asimetrije i zaobljenosti odbačena je nul-hipoteza o normalnosti podataka ( $p < 0,05$ ). Budući da podaci nisu bili normalno distribuirani, za njihovu analizu korišteni su neparametarski statistički testovi.

Podaci su analizirani korištenjem neparametarskog testa – Mann-Whitney U Test (w/ continuity correction). Efekt dobi i spola ispitanika analiziran je također korištenjem Mann-Whitney U Testa (w/ continuity correction). Spearmanovim testom korelacije ranga prigodom analize kliničkog uspjeha zuba i USHPS kvalitete ispuna .

Rezultati su se smatrali statistički značajnim na razini značajnosti od 0,05, osim rezultata Spearmanovog testa korelacije ranga koji se smatrao značajnim na razini značajnosti od 0,01. Analiza je provedena korištenjem Statistica programskog paketa (TIBCO Data Science Workbench Version 14.0.0.15.).

## **5. RASPRAVA**

Rezultati ovog istraživanja pokazuju da su dobivene vrijednosti usporedive s rezultatima u literaturi.

Težnja suvremene dentalne medicine je osim prevencije, je liječenje biološkim i regenerativnim metodama kad god je to moguće. Sve se više teži ka minimalno invazivnim i minimalno intervencijskim postupcima. Pri tome se koriste biokompatibilni i bioaktivni materijali, koji ne oštećuju tkivo na mjestu primjene i ne izazivaju alergijske reakcije, već, nasuprot tome, imaju sposobnost poticanja regeneracije na mjestu primjene kroz poticanje nastavka prekinutog rasta i razvoja struktura. Nova znanstvena otkrića, napredak tehnologije i razvoj dentalnih materijala postavljaju nove standarde u dijagnostici i terapijskim postupcima u svim područjima dentalne medicine pa tako i pedodoncije (36-40).

Primjer korištenja suvremenih tehnologija u minimalno intervencijskoj dentalnoj medicini je svakako primjena laserske energije. Općenito, laseri se dijele na meke, čija je uloga biostimulacija tkiva, i tvrde koji se primjenjuju za operativne postupke. Tvrde laseri se mogu se primjenjivati na mekim tkivima i tvrdim zubnim tkivima(8). Laserska zraka je monokromatska, koherentna i koliminarna (9-13). Učinkovitost laserskog zračenja za različite svrhe ovisi o mnogo parametara kao što su valna duljina, energija i snaga laserske zrake, način primjene (kontinuirani ili pulsni način), oblik i veličina laserske zrake (10), vrijeme iradijacije, udaljenost zrake od ciljnog tkiva i način pokretanja laserske zrake. Ovisno o sastavu i optičkim svojstvima različitih tkiva, laserska zraka se može se apsorbirati, odbiti, rasprišiti ili proći kroz tkivo što u konačnici određuje njen učinak (40-48).

Diodni laseri s aktivnim medijem, poluvodičkim kristalnim galij-aluminij arsenidom (GaAlAs) imaju široku primjenu u dentalnoj medicini zbog pouzdanosti, raznovrsne primjene i jednostavnosti rukovanja (11). Diodni laseri iradiraju zrake valne duljine 635, 670, 810, 830 i 980 nm. S obzirom na to da se ta valna duljina slabo apsorbira u tvrdim zubnim tkivima, diodni su laseri su indicirani za kirurgiju mekih tkiva bez straha za oštećenje okolnih zubnih struktura. Oni su pogodni za rezanje, vaporizaciju, kiretažu, koagulaciju i hemostazu u usnoj šupljini. Koristi se kontaktnim načinom rada što omogućuje taktilni osjećaj terapeutu. U usporedbi s klasičnim kirurškim nožem, diodni laser pokazuje veću preciznost, bolju vidljivost radnog polja, manju potrebu za anestezijom i brže cijeljenje rane bez hematoma. Pored toga, dokazana je njegova uspješnost u tretiranju vaskularnih lezija zbog odlične apsorpcije laserskih zraka u pigmentiranim tkivima, posebice u melaninu, hemoglobinu i oksihemoglobinu. To klinički znači da se bilo koje tvorbe na mekim tkivima u usnoj šupljini



moгу uspješno tretirati diodnim laserom. U usporedbi s elektrotomom, kod lasera je potreban samo jedan instrument za eksciziju i koagulaciju (47). Laserska energija ima baktericidni efekt djelujući na bakterijsku stijenu i membranu. Studije su pokazale da laser dovodi do lokalne sterilnosti u operacijskom području, smanjenih bolova nakon operacije i smanjene mogućnosti postoperativnog krvarenja. Nakon laserske ekscizije krvarenje je minimalno i rubovi rane su zatvoreni i sterilni (48).

Diodni su laseri su vrlo pogodni za endodontski prostor jer se apliciraju fleksibilnom fibrooptičkom niti debljine 200-300  $\mu\text{m}$  (49). Dubinskom penetracijom lasera u intertubularno tkivo postiže baktericidni efekt u dubljim slojevima dentina. Zbog toga su diodni laseri posebno pogodni za endodontski prostor. Zanimljivo je da korištenjem energije diodnog lasera valne duljine 980 nm s energijom od 1,5 W dolazi do potpunog zatvaranja dentinskih tubulusa što onemogućuje perkolaciju bakterija. Autori preporučuju da se nakon mehaničko-kemijske obrade korijenskog kanala primijeni lasersko zračenje u posušeni kanal. Nakon toga je potrebno je kanal ispuniti medikamentom na bazi kalcijevog hidroksida, a kavitet zatvoriti privremenim ispunom do sljedećeg posjeta. Također, diodni laser u kombinaciji s 2%-tnom otopinom klorheksidina je pokazao je najsnažniji antibakterijski učinaka na *Enterococcus faecalis* u usporedbi s otopinama natrijevog hipoklorita i samog klorheksidina (50-54).

Prednosti uporabe lasera u dječjoj dentalnoj medicini se ogledaju se u pouzdanom terapijskom postupku s manje stresa kod osjetljive populacije. U terapiji mliječnih zubai diodni se laseri se mogu primijeniti kod prekrivanja pulpe, pulpotomije i dezinfekcije korijenskog kanala. U slučaju iatrogene ekspozicije zubne pulpe mliječnih zubai nastoji se očuvati vitalitet korijenskog dijela pulpe. Tradicionalno, koronarno pulpno tkivo se uklanja se skalpelom, svrdlom, ekskavatorom ili električnim skalpelom, a potom se nakon hemostaze, postavlja se neki od odgovarajućih materijala. Alternativno, amputacija pulpe se može se provesti s diodnim laserom valne duljine 810, snage 2 Wata, kontinuiranim načinom pomoću vlakna debljine 320-400  $\mu\text{m}$  (21). Time se postiže i neposredna hemostaza kao i sterilizacija preostalog tkiva. Histološka analiza je pokazala je stvaranje amorfnog vezivnog tkiva u području amputacije s minimalnim upalnim oštećenjem korijenske pulpe (53).

Rezultati ovog istraživanja pokazuju da su dobivene vrijednosti usporedive s rezultatima u literaturi. U provedenom istraživanju nije bilo statistički značajne razlike u distribuciji dobi između spolova ( $p=0,613$ ).

Prosječna dob djevojčica bila je 6,63 god, a dječaka 6,52 god. Najčešća dob bila je 7 godina u obje skupine, najniža 5, a najviša 8 godina.

Humana klinička istraživanja su pokazala da varijacije u laserskim parametrima, uključujući snagu, frekvenciju, vrijeme ekspozicije itd., mogu izazvati različite učinke u pulpnom tkivu. Diodni laser (940 nm, Ezlase, Biolase Technology Inc. USA) se pokazao učinkovitim kod pulpotomije traumatski eksponirane pulpe zubi s nezavršenim rastom korijena (54). U kliničkom istraživanju (55-60) pulpotomijom diodnim (980 nm) laserom je pokazala 100%-tnu uspješnost u odnosu na onu formokrezolom ili elektronožem koji su pokazali 80 %-tni uspjeh. U provedenom istraživanju, rezultati su sljedeći: uspješnost kliničkih parametara zuba ovisno o tehnici pulpotomije u intervalima od 6, 12 i 24 mjeseca ukazali su na to kako je:

- a) postotak asimptomatskih zuba nakon 6 mjeseci u slučaju liječenja diodnim laserom 75%, a svrdlom 63,33%
- b) postotak asimptomatskih zuba nakon 12 mjeseci u slučaju liječenja diodnim laserom 86,67%, a svrdlom 75%
- c) Postotak asimptomatskih zuba nakon 24 mjeseca u slučaju liječenja diodnim laserom 91,67%, a svrdlom 86,67%
- d) Postotak zuba bez periapikalnih promjena nakon 6 mjeseci liječenih diodnim laserom 73,3%, a svrdlom 63,3%
- e) Postotak zuba bez periapikalnih promjena nakon 12 mjeseci liječenih diodnim laserom 81,67%, a svrdlom 75%
- f) Postotak zuba bez periapikalnih promjena nakon 24 mjeseci liječenih diodnim laserom 93,3%, a svrdlom 83,3%

Nasuprot tome (60-65) radiološki je utvrdio manji uspjeh pulpotomije diodnim laserom snage 3 W u usporedbi s pulpotomijom formokrezolom. U našem istraživanju zubi bez promjene na RTG-u nakon 6,12 i 24 mjeseca – diodni laser 86,67%, 73,3% Pulpotomija formokrezolom je bila je uspješnija nakon 6 mjeseci u odnosu na terapiju biostimulirajućim laserom, samim i u

kombinaciji s kalcijevim hidroksidom (31). Stoga su potrebna daljnja klinička istraživanja kako bi se optimizirali parametri primjene lasera za pulpotomiju mliječnih zuba (65).

Materijali za trajni ispun mogu utjecati na ishod pulpotomije zbog njihovih bioloških i fizičkih svojstava. Utjecaj kvalitete ispuna na konačni ishod pulpotomije je dokazan (67). Kompoziti, premda su zbog svoje tvrdoće i čvrstoće pogodni za molarnu regiju u kojoj su okluzijske sile jače, zbog polimerizacijskog skupljanja mogu razviti rubnu pukotinu. Stakleni ionomeri su bioaktivni materijali i stoga prihvatljivi za mliječnu denticiju, no zbog slabijih fizičko- mehaničkih svojstava skloni su trošenju. U literaturi ne postoje podaci o utjecaju vrste materijala za definitivne ispune na uspješnost zahvata nakon provedene pulpotomije. U ovom istraživanju, deskripcija kvalitete ispuna pokazuje statistički značajnu razliku između kvalitete ispuna po USPHS-u i uspjeha kliničkih parametara u iznosu: nakon 6 mjeseci za ispun (0,656961) te za kliničke parametre nakon 12 mjeseci (0,557828) te nakon 24 mjeseca vrijednost uspjeha ispuna (0,590744).

U medicini i dentalnoj medicini se u okviru fototerapije koriste laseri niske izlazne snage od 500 mW za terapiju fotobiomodulacijom (PBM). Endre Mester i NASA (National Aeronautics and Space Administration) predstavili su PBM već 1960. godine koristeći terapiju laserom za poboljšanje procesa cijeljenja ljudskog organizma u uvjetima u svemiru. Iste je godine je laser upotrijebljen i u dentalnoj medicini prilikom liječenja kariozne cakline i dentina. (68).

Laser i LED svjetlost induciraju fotobiomodelacijski efekt na biološka tkiva. PBM ubrzava cijeljenje tkiva povećavajući broj preživjelih stanica izravnim i indirektnim pozitivnim utjecajem na mitohondrijske fotoreceptore i fotoreceptore stanične membrane na sintezu ATP-a kao energetske zalihe organizma. Ovaj se proces može ciljano upotrebljavati za poticanje proliferacije osteoblasta, to jest koštanih stanica koje stvaraju kost, čime se omogućuje ubrzano cijeljenje kosti. (69).

U današnje vrijeme terapije laserom i LED svjetlom koriste se u svakom aspektu kliničkog rada u modernoj dentalnoj medicini. Široki aspekti upotrebe terapije laserom temelje se na korištenju niskih doza fotobiomodulacijske terapije. Neke od mogućih indikacija terapije laserom u dentalnoj medicini su smanjenje boli nakon postavljanja ortodontskih fiksnih terapijskih naprava, poboljšanje post-operativnog cijeljenja u implantologiji i parodontologiji, u području oralne medicine kod stanja poput aftoznog stomatitisa, infekcija herpes virusom,

oralnog mukozitisa i sindroma pekućih usta. Liječenje laserom može pomoći u kontroliranju oralnih manifestacija mnogih kroničnih i autoimunih bolesti poput Lichen planusa.

Također, važno je napomenuti da terapija laserom pozitivno utječe na oseointegraciju, deponiranje kolagena i omogućava bržu remodelaciju kosti. Laser se često upotrebljava tijekom post-operativne njege kako bi se pacijentu omogućilo brže cijeljenje, smanjena vjerojatnost infekcije (70), reducirano oticanje i sveukupno ugodniji oporavak. Vrlo važna prednost terapije laserom je minimiziranje ili potpuni izostanak boli, što je pogotovo korisno u pedijatrijskoj dentalnoj medicini i u sklopu dentalne njege onkoloških pacijenata s obzirom na to da olakšava provođenje terapijskog postupka, smanjuje trajanje hospitalizacije uz poboljšanje fonacije, gutanja i žvakanja, a samim time pridonosi kvaliteti života pacijenata. (71).

Jedna od mnogih terapijskih mogućnosti koje pruža terapija laserom uključuje cijeljenje rana. Provedene su in vitro i in vivo studije učinkovitosti terapije laserom niske izlazne snage (LLLT — low-level laser therapy) pokazale su kontradiktorne rezultate, no zajednički je zaključak svih studija da niže doze LLLT-a potiču, a više doze LLLT-a djeluju inhibitorno na cijeljenje tkiva. (72) LLLT je uspješno korištena u terapiji kronične boli, reumatoidnog artritisa i istegnuća mišića. Mnoge su studije pokazale pozitivan ishod LLLT-a pri liječenju tih stanja, no period praćenja u tim studijama nije bio dugačak. Ipak, ne postoje kontraindikacije za korištenje terapije laserom u liječenju navedenih stanja, te FDA preporučuje LLLT kao metodu za privremeno smanjenje ili uklanjanje boli. (72).

Trigeminalna neuralgija smatra se jednim od najboljih stanja koje zahvaća sve dobne skupine. Definirana je kao oštra, epizodična, unilateralna bol koja podsjeća na elektro-šokove. Zahvaćene su grane trigeminalnog živca koji inervira područje očiju, usana, nosa, čelo i čeljusti. Koristeći terapiju laserom pacijentima je smanjen intenzitet i učestalost bolova. Studije su pokazale da su niske doze LLLT-a sigurne i uspješne u liječenju trigeminalne neuralgije. Također, nisu prijavljene nuspojave ni komplikacije LLLT-om. (72).

Temporomandibularni poremećaji (TMP) zahvaćaju područje temporomandibularnog zgloba i žvačnih mišića s okolnim strukturama. Karakteriziran je boli, ograničenim pokretima donje čeljusti te zvukovima u području zgloba. Multifaktorijalne je etiologije, uključujući navike parafunkcije, nasljeđe, emocionalni stres, traumu ili okluzalne faktore. Danas se LLLT smatra kao alternativna metoda liječenja temporomandibularnih poremećaja. Osim uklanjanja boli,

pacijenti kojima se TMP liječio terapijom laserom imali su povećanu mobilnost čeljusti i veće otvaranje usta, u usporedbi s pacijentima koji nisu primali terapiju laserom.

Laseri se u dentalnoj medicini mogu koristiti kao adekvatan zamjenski ili dopunski dijagnostički ili terapijski izbor u preventivnoj i restaurativnoj dentalnoj medicini, kao i endodonciji. Posebnu važnost ima u dječjoj dentalnoj medicini zbog omogućene minimalne invazivnosti i povećane suradljivosti pacijenata.

Diodni laser je učinkovito sredstvo u uklanjanju mekih tkiva u mliječnoj denticiji, uz napomenu da se moraju koristiti niže energije nego u trajnoj denticiji. Kako bi se postigla kvalitetna adhezija restaurativnih materijala, nakon preparacije kaviteta laserom preporučuje se jetkanje prije postavljanja kompozitnih materijala, dok staklenoionomerni cementi ne predstavljaju materijal izbora zbog većeg rubnog propuštanja.

Prilikom endodontskih postupaka laserom na mliječnim zubima doktor dentalne medicine mora pripaziti na utjecaj lasera na pulpu i korijenske kanale mliječnih zuba imajući na umu anatomiju apikalnih otvora i dubinu penetracije lasera u tkiva (62).

U dječjoj dentalnoj medicini laser je vrijedno sredstvo pružanja liječničke skrbi jer pruža mnogobrojne koristi kako pacijentu tako i doktoru dentalne medicine. Ipak, ograničavajući faktori upotrebe lasera u dentalnoj medicini su potrebna edukacija i iskustvo doktora dentalne medicine, kao i cijena i dostupnost lasera na tržištu (68).

## **6. ZAKLJUČAK**

Na osnovi rezultata ovog istraživanja može se zaključiti kako slijedi:

1. Pulpotomija mliječnih zuba diodnim laserom nije učinkovitija od tradicionalne metode pulpotomije čeličnim svrdlom.
2. Postoperativna bol se statistički značajno ne razlikuje u pulpotomije mliječnih zuba diodnim laserom u odnosu na tradicionalnu metodu.
3. Nema statistički značajne razlike u djelovanju na uspjeh pulpotomije mliječnih zuba kod definitivnih ispuna od stakleno ionomernih cemenata u odnosu na kompozitne definitivne ispune.
4. Postoji korelacija između kvalitete završnog ispuna po USPHS te uspjeha kliničkih parametara. Najznačajnija korelacija pronađena je intervalu od 6 mjeseci nakon provođenja terapije dok je za intervale 12 i 24 mjeseca nakon završetka terapije također postoje pozitivne korelacije.

## **7. LITERATURA**



1. Koch G, Poulsen S. 2012. Developmental defects of the dental hard tissues and their treatment. *Pediatr Dent* 14:273-300.
2. Goldman L, Gray JA, Goldman J. Effect of laser beam impacts on teeth. *J Am Dent Assoc.* 1965;70: 601-6.
3. Ash MM, Nelson SJ. *Dental anatomy, physiology and occlusion.* Philadelphia; Saunders: 2003.
4. Wolf HF, Rateitschak EM. *Parodontologija. Stomatološki atlas.* Zagreb: Naklada Slap; 2008.
5. Brown WE. Physicochemical mechanisms of dental caries. *J Dent Res*;1974;53(2):204-16.
6. Featherstone JD, Duncan JF, Cutress TW. A mechanism for dental caries based on chemical processes and diffusion phenomena during in-vitro caries simulation on human tooth enamel. *Arch Oral Biol*;1979;24(2):101-12.
7. De Coster P, Rajasekharan S, Martens L. Laser-assisted pulpotomy in primary teeth: a systematic review. *Int J Paediatr Dent.* 2013;23(6):389-99.
8. Ribeiro APD, Maciel IP, De Souza Hilgert AL, Bronkhorst EM, Frencken JE, Leal SC. Caries assessment spectrum treatment: the severity score. *Int Dent J.* 2017; 10:1111-12331.
9. Venumbaka NR, Baskaran P, Mungara J, Chenchugopal M, Elangovan A, Vijayakumar P. Comparative Evaluation of the Efficacy of EndoVac and Conventional Irrigating

- Systems in Primary Molars - An in Vitro Study. *J Clin Pediatr Dent.* 2017; 10:17796/1053-4628.
10. Bahrololoomi Z, Fekrazad R, Zamaninejad S. Antibacterial Effect of Diode Laser in Pulpectomy of Primary Teeth. *J Lasers Med Sci.*2017;8(4):197-200.
11. Bahrololoomi Z, Poursina F, Birang R, Foroughi E, Yousefshahi H..The Effect of Er:YAG Laser on *Entrococcus faecalis* Bacterium in the Pulpectomy of Anterior Primary Teet. *J Lasers Med Sci.* 2017;8(4):166-71.
12. Dhar V, Marghalani AA, Crystal YO, Kumar A, Ritwik P, Tulunoglu O, Graham L.5.Use of Vital Pulp Therapies in Primary Teeth with Deep Caries Lesions. *Pediatr Dent.* 2017;39(5):146-59.
- 13.David CM, Gupta P. Laser in Dentistry: A Review. *Int J Adv Health Sci* 2015;2(8):7-13.
14. Walsh LJ. The current status of laser applications in dentistry. *Aust Dent J.* 2003;48(3):146-5.
15. Baraba A, Miletić I, Jukić Krmek S, Perhavec T, Božić Ž, Anić I. Ablative Potential of the Erbium–Doped Yttrium Aluminium Garnet Laser and Conventional Handpieces: A Comparative Study. *Photomed Las Surg.* 2009;27(6):921-7.
16. Caprioglio AC, Olivi G, Genovese MD (2012) Pediatric laser-assisted dentistry? A clinical approach. *Laser* 1: 8-15.
17. Asnaashari M, Ghorbanzadeh S, Azari-Marhabi S, Mojahedi SM.8.Laser Assisted Treatment of Extra Oral Cutaneous Sinus Tract of Endodontic Origin: A Case Report.*J Lasers Med Sci.* 2017;8(Suppl 1):S68-S71.

18. Missau T, De Carlo Bello M, Michelon C, Mastella Lang P, Kalil Pereira G, Baldissara P, Valandro LF, Souza Bier CA, Pivetta Rippe M. Influence of Endodontic Treatment and  
and
19. Retreatment on the Fatigue Failure Load, Numbers of Cycles for Failure, and Survival Rates of Human Canine Teeth *J Endod.* 2017; S0099-2399.
20. Shanthala BM, Wilson B, Joppan S, Srihari. Current Uses of Diode Lasers in Dentistry. *Otolaryngol.* 2017; 7:295.
21. Maturo P, Perugia C, Docimo R. Versatility of an 810 nm Diode laser in pediatric dentistry. *Int J Clin Dent.* 2013; 6(2):161-72.
22. Mathur VP, Dhillon JK, Kalra G. A new approach to facilitate apexogenesis using soft tissue diode laser. *Contemp Clin Dent.* 2014;5(1): 106–9.
23. Gupta G, Rana V, Srivastava N, Chandna P. Laser Pulpotomy-An Effective Alternative to Conventional Techniques: A 12 Months Clinico radiographic Study. *Int J Clin Pediatr Dent.* 2015;8(1):18-21.
24. Saltzman B, Sigal M, Clokie C, Rukavina J, Titley K, Kulkarni GV. Assessment of a novel alternative to conventional formocresol-zinc oxide eugenol pulpotomy for

- thetreatment of pulpally involved human primary teeth: diode laser-mineral trioxide aggregate pulpotomy. *Int J Paediatr Dent.* 2005;15:437–47.
25. Fernandes AP, Lourenço Neto N, Teixeira Marques NC, Silveira Moretti AB, Sakai VT, Cruvinel Silva T, Andrade Moreira Machado
26. MA, Marchini Oliveira T. Clinical and radiographic outcomes of the use of Low-Level Laser Therapy in vital pulp of primary teeth. *Int J Paediatr Dent.* 2015;25(2):144-50.
27. Demarco FF, Rosa MS, Tarquínio SBC, Piva E. Influence of the restoration quality on the success of pulpotomy treatment: a preliminary retrospective study. *J Appl Oral Sci.* 2005;13( 1 ): 72-7.
28. Terlemez A, Alan R, Gezgin O.6.Evaluation of the Periodontal Disease Effect on Pulp Volume. *J Endod.* 2017; S0099-2399(17)31083-X.
29. Nagi SE, Khan FR, Rahman M.7.Practice Of Endodontic Re-Treatment In Four Cities of Pakistan. *J Ayub Med Coll Abbottabad.* 2017;29(3):445-9.
30. Michetti J, Basarab A, Diemer F, Kouame D. Comparison of an adaptive local thresholding method on CBCT and  $\mu$ CT endodontic images. *Phys Med Biol.* 2017;10.1088/1361-6560.
31. Arslan H, Doğanay E, Karataş E, Ünlü MA, Ahmed HMA. Effect of Low-level Laser Therapy on Postoperative Pain after Root Canal Retreatment: A Preliminary Placebo-controlled, Triple-blind, Randomized Clinical Trial. *J Endod.* 2017; S0099-2399.
32. Ahn KB, Kim AR, Kum KY, Yun CH, Han SH. The synthetic human beta-defensin-3 C15 peptide exhibits antimicrobial activity against *Streptococcus mutans*, both alone and in combination with dental disinfectant. *J Microbiol.* 2017;55(10):830-6.

33. Saeed M, Koller G, Niazi S, Patel S, Mannocci F, Bruce K, Foschi F. Bacterial Contamination of Endodontic Materials before and after Clinical Storage. *J Endod.* 2017; S0099-2399(17)30850-6.
34. Uloopi KS, Vinay C, Ratnaditya A, Gopal AS, Mrudula KJ, Rao RC. Clinical Evaluation of Low Level Diode Laser Application For Primary Teeth Pulpotomy. *J Clin Diagn Res.* 2016;10(1):ZC67-70.
35. Fuks AB. Vital pulp therapy with new materials for primary teeth: new directions and Treatment perspectives. *Pediatr Dent.* 2008;30(3):211-9.
36. Grewal N, Salhan R, Kaur N, Patel HB. Comparative evaluation of calcium silicate-based dentin substitute and calcium hydroxide in the formation of reactive dentin bridge in regenerative pulpotomy of vital primary teeth: Triple blind, randomized clinical trial. *Contemp Clin Dent.* 2016;7(4):457-463.
37. Soni HK. Biodentine Pulpotomy in Mature Permanent Molar: A Case Report. *J Clin Diagn Res.* 2016;10(7):ZD09-11.
38. Ferracane JL. Resin composite-state of the art. *Dent Mater.* 2011;27(1):29-38.
39. Tarle Z, Marović D, Pandurić V. Contemporary concepts on composite materials. *Rad Hrvatske akademije znanosti i umjetnosti. Medicinske znanosti.* 2012;38:23-38.
40. Marovic D, Tauböck TT, Attin T, Panduric V, Tarle Z. Monomer conversion and shrinkage force kinetics of low-viscosity bulk-fill resin composites. *Acta Odontol Scand.* 2015;73(6):474-80.
41. Ferracane JL. Resin composite – State of the art. *Dent Mater.* 2011;27:29-38.
42. Ilie N, Hickel R. Resin composite restorative materials. *Aust Dent J.* 2011;56(1Suppl):59-66.

43. Kelić K, Par M, Peroš K, Šutej I, Tarle Z. Utjecaj smolastog premaza na otpuštanje iona iz restaurativnih materijala koji otpuštaju fluoridne ione. *Acta Stomatol Croat.* 2020;54(4):371-381.
44. Par M, Spanovic N, Tauböck TT, Attin T, Tarle Z. Degree of conversion of experimental resin composites containing bioactive glass 45S5: the effect of post-cure heating. *Sci Rep.* 2019;9(1):17245.
45. Par M, Attin T, Tarle Z, Tauböck TT. A New Customized Bioactive Glass Filler to Functionalize Resin Composites: Acid-Neutralizing Capability, Degree of Conversion, and Apatite Precipitation. *J Clin Med.* 2020;9(4):1173.
46. Par M, Gubler A, Attin T, Tarle Z, Tauböck TT. Anti-demineralizing protective effects on enamel identified in experimental and commercial restorative materials with functional fillers. *Sci Rep.* 2021;11(1):11806.
47. Yip HK, Tay FR, Ngo H, Smales RJ, Pashley DH. Bonding of contemporary glass ionomer cements to dentin. *Dent. Mater.* 2001;17(5):456-70. - 16
48. Almuhaiza M. Glass-ionomer Cements in Restorative Dentistry: A Critical Appraisal. *J Contemp Dent Pract.* 2016;17(4):331-6.
49. Da Silva RC, Zuanon ACC. Surface Roughness of Glass Ionomer Cements Indicated for Atraumatic Restorative Treatment (ART). *Braz Dent J.* 2006;17(2):106–9.
50. Brito CR, Velasco LG, Bonini GA, Imperato JC, Raggio DP. Glass ionomer cement hardness after different materials for surface protection. *J Biomed Mater Res A.* 2010;93(1):243–6.
51. Frencken JE, Leal SC, Navarro MF. Twenty-five-year atraumatic restorative treatment (ART) approach: A comprehensive overview. *Clin Oral Invest.* 2012;16(5):1337-46.
52. Frencken JE. The ART approach using glass-ionomers in relation to global oral health care. *Dent Mater.* 2010;26(1):1-6.

53. Hse KMY, Leung SK, Wei SHY. Resin-ionomer restorative materials for children: a review. *Aust Dent J.* 1999;44(1):1-11. - 69
54. Xie D, Brantley WA, Culbertson BM, Wang G, Mechanical properties and microstructures of glass-ionomer cements. *Dent Mater.* 2000;16(2):129-38. - 6
55. Pelka M, Ebert J, Schneider H, Kramer N, Petschelt A. Comparison of two-and threebody wear of glass-ionomers and composites. *Eur J Oral Sci.* 1996;104(2):132-7. - 17
56. Hickel R, Manhart J, Garcia Godoy F. Clinical results and new developments of direct posterior restorations. *Am J Dent.* 2000;13:41-54. - 7
57. Chandaki R, Kala M, Kumar NK, Brigit B, Banthia P, Banthia R. Nanodentistry: Exploring the beauty of miniature. *J Clin Exp Dent.* 2012;4(2):119-24.
58. Sharanbir KS, John WN. A Review of Glass-Ionomer Cements for Clinical Dentistry. *J Funct Biomater.* 2016;7(3):16.
59. Moshaverinia A, Ansari S, Mowasagi Z, Billington RW, Dae JA, Rehman IU. Modification of conventional glass-ionomer cements with N-vinylpyrrolidone containing polyacids, nano-hydroxy and fluorapatite to improve mechanical properties. *Dental Mater.* 2008;24(10):1381-90.
60. Coutinho E, Cardoso MV, De Munch J, Neves AA, Van Landuyt KL, Poitevin A et al. Bonding effectiveness and interfacial characterization of nano-filled resin modified glass-ionomer. *Dent Mater.* 2009;25(11):1347-57.
61. Miletić I, Anić I, Bago I, Baraba A. Stakleno-ionomerni cementi. *Vjesnik dentalne medicine.* 2011;18(4):15-20.
62. Basso M, Brambilla E, Benites MG, Giovannardi M, Ionescu AC. Glassionomer cement for permanent dental restorations: a 48-months, multi-centre, prospective clinical trial. *Stoma Edu J.* 2015;2(1):25-35.

63. Friedl K, Hiller KA, Friedl KH. Clinical performance of a new glass ionomer-based restoration system. *Dent Mater.* 2012;27(10):1031-7.
64. Gurgan S, Kutuk ZB, Ergin E, Oztas SS, Cakir FY. Four-year randomized clinical trial to evaluate the clinical performance of a glass ionomer restorative system. *Oper Dent.* 2015;40(2):134-43.
65. Grewal N, Salhan R, Kaur N, Patel HB. Comparative evaluation of calcium silicate-based dentin substitute (Biodentine®) and calcium hydroxide (Pulpdent) in the formation of reactive dentin bridge in regenerative pulpotomy of vital primary teeth: Triple blind, randomized clinical trial. *Contemp Clin Dent.* 2016;7(4):457-463.
66. Soni HK. Biodentine Pulpotomy in Mature Permanent Molar: A Case Report. *J Clin Diagn Res.* 2016;10(7):ZD09-11.
67. Demarco FF, Rosa MS, Tarquínio SBC, Piva E. Influence of the restoration quality on the success of pulpotomy treatment: a preliminary retrospective study. *J Appl Oral Sci.* 2005;13( 1 ): 72-7.
68. Malkondu O, Kazandag MK, Kazazoglu E. A review on biodentine, a contemporary dentine replacement and repair material. *Biomed Res Int.* 2014 Jun; 2014:1-10.
69. Wang X, Sun H, Chang J. Characterization of Ca<sub>3</sub>SiO<sub>5</sub>/CaCl<sub>2</sub> composite cement for dental application. *Dent Mater.* 2008 Jan;24(1):74-82.
70. Goldberg M, Pradelle-Plasse N, Tran X, Colon P, Laurent P, Aubut V, et al. Emerging trends in (bio)material researches. In: Goldberg M, editor.
71. Han L, Okiji T. Uptake of calcium and silicon released from calcium silicatebased endodontic materials into root canal dentine. *Int Endod J.* 2011 Dec;44(12):1081-7.
72. Wang Y, Li X, Chang J, Wu C, Deng Y. Effect of tricalcium silicate (Ca<sub>3</sub>SiO<sub>5</sub>) bioactive material on reducing enamel demineralization: an in vitro pH-cycling study. *J Dent.* 2012 Dec;40(12):1119-26.



73. Craig RG, Peyton FA. Elastic and mechanical properties of human dentin. *J Dent Res.* 1958 Aug;37(4):710-8.
74. Aggarwal V, Singla M, Miglani S, Kohli S. Comparative evaluation of pushout bond strength of ProRoot MTA, Biodentine, and MTA Plus in furcation perforation repair. *J Conserv Dent.* 2013 Sep-Oct;16(5):462–5. Corrected and republished from: *J Conserv Dent.* 2014 Jan;17(1):95.
75. El-Ma'aita AM, Qualtrough AJ, Watts DC. The effect of smear layer on the push-out bond strength of root canal calcium silicate cements. *Dent Mater.* 2013 Jul;29(7):797-803.
76. Zanini M, Sautier JM, Berdal A, Simon S. Biodentine induces immortalized murine pulp cell differentiation into odontoblast-like cells and stimulates biomineralization. *J Endod.* 2012 Sep;38(9):1220-6.
77. Biodentin. Dostupno na:  
[https://www.google.hr/search?q=CPM+sealer+EGO+SRL,+MTM+ARGENTINA&biw=1366&bih=623&source=lnms&tbm=isch&sa=X&ved=0ahUKEwjYid\\_8wOfOAhWEbhQKHbJNCpYQ\\_AUIBigB#tbm=isch&q=biodentine+septodont&imgcr=S70\\_kd27xgRukM%3A](https://www.google.hr/search?q=CPM+sealer+EGO+SRL,+MTM+ARGENTINA&biw=1366&bih=623&source=lnms&tbm=isch&sa=X&ved=0ahUKEwjYid_8wOfOAhWEbhQKHbJNCpYQ_AUIBigB#tbm=isch&q=biodentine+septodont&imgcr=S70_kd27xgRukM%3A)
78. Hench L. Bioceramics: From concept to clinic. *J Am Ceram Soc.* 1991 Jul;74(7):1487–510.
79. Kossev D, Stefanov V. Ceramics-based sealers as new alternative to currently used endodontic sealers. *Roots.* 2009 Mar;1:42-8.
80. Koch KA, Brave DG, Nasseh AA. Bioceramic technology: closing the endorestorative circle, Part I. *Dent Today.* 2010 Feb;29(2):100–5.
81. Koch K, Brave D, Nasseh AA. A review of bioceramic technology in endodontics. 2012 Nov;(4):6-12.

82. Lovato KF, Sedgley CM. Antibacterial activity of EndoSequence root repair material and ProRoot MTA against clinical isolates of *Enterococcus faecalis*. *J Endod*. 2011 Nov;37(11):1542-6.
83. EndoSequence BC Sealer. Dostupno na: [https://www.google.hr/search?q=endosequence+bc+sealer+brasseler+usa&espv=2&biw=1366&bih=623&source=lnms&tbm=isch&sa=X&sqi=2&ved=0ahUKEwjII8Xgz-fOAhXC6RQKHfNQC14Q\\_AUIBygC#imgrc=uKDn3yp3paYDM%3A](https://www.google.hr/search?q=endosequence+bc+sealer+brasseler+usa&espv=2&biw=1366&bih=623&source=lnms&tbm=isch&sa=X&sqi=2&ved=0ahUKEwjII8Xgz-fOAhXC6RQKHfNQC14Q_AUIBygC#imgrc=uKDn3yp3paYDM%3A)
84. Ojeda-Gutierrez F, Martinez-Marquez B, ArteagaLarios S, Socorro Ruiz-Rodriguez M, Pozos-Guillen A. Management and Followup of Complicated Crown Fractures in Young Patients Treated with Partial Pulpotomy. London:Hindawi Publishing Corporation; 2013.p.1- 5.
85. Guedes OA, de Alencar AH, Lopes LG, Pecora JD, Estrela C. A retrospective study of traumatic dental injuries in a Brazilian dental urgency service. *Braz Dent J*. 2010;21:153-7.
86. Dua R, Sharma S. Prevalence, causes, and correlates of traumatic dental injuries among seven-to-twelve-year-old school children in Dera Bassi. *Contemp Clin Dent*. 2012;3:38-
87. Demarco FF, Rosa MS, Tarquínio SBC, Piva E. Influence of the restoration quality on the success of pulpotomy treatment: a preliminary retrospective study. *J Appl Oral Sci*. 2005;13( 1 ): 72-7.
88. Malkondu O, Kazandag MK, Kazazoglu E. A review on biodentine, a contemporary dentine replacement and repair material. *Biomed Res Int*. 2014 Jun; 2014:1-10.
89. Wang X, Sun H, Chang J. Characterization of Ca<sub>3</sub>SiO<sub>5</sub>/CaCl<sub>2</sub> composite cement for dental application. *Dent Mater*. 2008 Jan;24(1):74-82.
90. Goldberg M, Pradelle-Plasse N, Tran X, Colon P, Laurent P, Aubut V, et al. Emerging trends in (bio)material researches. In: Goldberg M, editor.
91. Han L, Okiji T. Uptake of calcium and silicon released from calcium silicatebased endodontic materials into root canal dentine. *Int Endod J*. 2011 Dec;44(12):1081-7.

92. Wang Y, Li X, Chang J, Wu C, Deng Y. Effect of tricalcium silicate (Ca<sub>3</sub>SiO<sub>5</sub>) bioactive material on reducing enamel demineralization: an in vitro pH-cycling study. *J Dent*. 2012 Dec;40(12):1119-26.
93. Craig RG, Peyton FA. Elastic and mechanical properties of human dentin. *J Dent Res*. 1958 Aug;37(4):710-8.
94. Aggarwal V, Singla M, Miglani S, Kohli S. Comparative evaluation of pushout bond strength of ProRoot MTA, Biodentine, and MTA Plus in furcation perforation repair. *J Conserv Dent*. 2013 Sep-Oct;16(5):462–5. Corrected and republished from: *J Conserv Dent*. 2014 Jan;17(1):95.
95. El-Ma'aita AM, Qualtrough AJ, Watts DC. The effect of smear layer on the push-out bond strength of root canal calcium silicate cements. *Dent Mater*. 2013 Jul;29(7):797-803.
96. Zanini M, Sautier JM, Berdal A, Simon S. Biodentine induces immortalized murine pulp cell differentiation into odontoblast-like cells and stimulates biomineralization. *J Endod*. 2012 Sep;38(9):1220-6.
97. Tran XV, Gorin C, Willig C, Baroukh B, Pellat B, Decup F, et al. Effect of a calcium-silicate-based restorative cement on pulp repair. *J Dent Res*. 2012 Dec;91(12):1166-71.
98. Laurent P, Camps J, About I. Biodentine (TM) induces TGF-beta1 release from human pulp cells and early dental pulp mineralization. *Int Endod J*. 2012 May;45(5):439-48.
99. Caprioglio C, Olivi G, Genovese MD. Paediatric laser dentistry. Part 1: General introduction. *Eur J Paediatr Dent*. 2017 Mar;18(1):80-82. doi: 10.23804/ejpd.2017.18.01.17. PMID: 28494610.
100. Olivi G, Caprioglio C, Olivi M, Genovese MD. Paediatric laser dentistry. Part 2: Hard tissue laser applications. *Eur J Paediatr Dent*. 2017 Jun;18(2):163-166. doi: 10.23804/ejpd.2017.18.02.14. PMID: 28598190.
101. Caprioglio C, Olivi G, Genovese MD, Vitale MC. Paediatric laser dentistry. Part 3: Dental trauma. *Eur J Paediatr Dent*. 2017 Sep;18(3):247-250. doi: 10.23804/ejpd.2017.18.03.14. PMID: 29254351.
102. Raucchi-Neto W, de Castro-Raucchi LM, Lepri CP, Faraoni-Romano JJ, Gomes da Silva JM, Palma-Dibb RG. Nd:YAG laser in occlusal caries prevention of primary teeth: a randomized clinical trial. *Lasers Med Sci*. 2015 Feb;30(2):761-8. doi: 10.1007/s10103-013-1417-z. Epub 2013 Aug 17. PMID: 23955196.

103. Zezell DM, Boari HG, Ana PA, Eduardo Cde P, Powell GL. Nd:YAG laser in caries prevention: a clinical trial. *Lasers Surg Med.* 2009 Jan;41(1):31-5. doi: 10.1002/lsm.20738. PMID: 19143016.
104. Azevedo DT, Faraoni-Romano JJ, Derceli Jdos R, Palma-Dibb RG. Effect of Nd:YAG laser combined with fluoride on the prevention of primary tooth enamel demineralization. *Braz Dent J.* 2012;23(2):104-9. doi: 10.1590/s0103-64402012000200003. PMID: 22666766.
105. Dias-Moraes MC, Castro PAA, Pereira DL, Ana PA, Freitas AZ, Zezell DM. Assessment of the preventive effects of Nd:YAG laser associated with fluoride on enamel caries using optical coherence tomography and FTIR spectroscopy. *PLoS One.* 2021 Jul 7;16(7):e0254217. doi: 10.1371/journal.pone.0254217. PMID: 34234361; PMCID: PMC8263272.
106. Olivi G, Caprioglio C, Olivi M, Genovese MD. Paediatric laser dentistry. Part 4: Soft tissue laser applications. *Eur J Paediatr Dent.* 2017 Dec;18(4):332-334. doi: 10.23804/ejpd.2017.18.04.12. PMID: 29380621.
107. Dompe C, Moncrieff L, Matys J, Grzech-Leśniak K, Kocherova I, Bryja A, Bruska M, Dominiak M, Mozdziak P, Skiba THI, Shibli JA, Angelova Volponi A, Kempisty B, Dyszkiewicz-Konwińska M. Photobiomodulation-Underlying Mechanism and Clinical Applications. *J Clin Med.* 2020 Jun 3;9(6):1724. doi: 10.3390/jcm9061724. PMID: 32503238; PMCID: PMC7356229.

**8. ŽIVOTOPIS AUTORA S POPISOM OBJAVLJENIH RADOVA**

Rebecca Bašić rođena je, odrasla i školovana u Zagrebu, gdje je 2000. godine završila Stomatološki fakultet Sveučilišta u Zagrebu. Diplomirala je temom “Reperkusija oboljenja probavnog trakta u usnoj šupljini“ pod mentorstvom prof. dr. sc. Maria Ledinskog, dr. med. spec. kirurgije, i magistrirala 2011. s temom „Ortostatika stomatologa i kronična venska insuficijencija“ kod istog mentora prof. dr. sc. Maria Ledinskog i komentora prof. dr. sc. Ive Lovričevića, spec. opće i vaskularne kirurgije KBC-a „Sestre milosrdnice“.

Doktorat je upisala 2012. i provodila ga na Zavodu za dječju i preventivnu stomatologiju na Stomatološkom fakultetu Sveučilišta u Zagrebu pod mentorstvom prof. dr. sc. Dubravke Negovetić-Vranić, spec. dječje i preventivne dent. med. Prisustvovala je i sudjelovala na domaćim i stranim kongresima, s naglaskom na Svjetski kongres dječje dentalne medicine u Hamburgu 2021. kao sudionik sa znanstvenim radom. Od 2000. do 2001. godine obavlja pripravnički staž u Poliklinici Zagreb. Od 2003. do 2005. radila je u privatnoj ordinaciji dentalne medicine primarijusa Davora Seiferta, dr. med. dent., spec. protetike, Poliklinici Medikadent te Andi Dent u Zagrebu. Trenutno boravi u Stuttgartu u svrhu usavršavanja te povratka u Hrvatsku. Govori tečno engleski, njemački i talijanski jezik.

#### POPIS OBJAVLJENIH RADOVA:

1. Bašić R., Budak L., Negovetić Vranić D. (2021). Laseri u liječenju mliječnih zuba. *Paediatrica Croatica*, prihvaćen za objavljivanje. **Q4 - doktorat**
2. Urlić, I., Demoli, N., Pavan, J., Šutej, I., Bašić, R. & Vranić Negovetić, D. (2020) Measuring tooth vibrations induced during cavity preparation with time-averaged holography and its influence on near vision acuity in dentists. *Dental Materials Journal*, 2019-390, JST.JSTAGE/dmj/2019-390, 6 doi:10.4012/dmj.2019-390. **Q3**
3. Batinić, M., Bašić, R., Kolarić, S. & Negovetić Vranić, D. (2020) Influence of dietary habits on oral hygiene in children. *Paediatrica Croatica*, 64 (1), 28-33 doi:10.13112/PC.2020.5. **Q4**

4. Bašić, R., Rošić, D., Ledinsky, I. & Lovričević, I. (2014) Ortostatika i kronična venska insuficijencija u hrvatskih stomatologa. *Acta clinica Croatica*, 53 (01), 3-6.  
(<https://www.bib.irb.hr/915078>). **Q3**
5. Bašić, R., Negovetić Vranić, D., Jeličić, J. & Čuković Bagić, I. (2020) Endodontic treatment of maxillary incisor after avulsion: a case report.. U: 15th Congress of the European Academy of Paediatric Dentistry. Congress Book, 28-28. Hamburg, str. 28-28.
6. Katanec, T., Majstorovic, M., Negovetic Vranic, D., Urlic, I., Basic, R. & Juric, H. (2015) The Effect of Probiotics on the Number of Streptococcus Mutans Count in the Oral Cavity Among Caries Risk Individuals. U: Abstract Book of the 1st International Congress of the School of Dental Medicine. Zagreb, Hrvatska.
7. Bašić Rebecca (2017) Hrvatski dani dječje stomatologije: Uspješnost endodontskog liječenja mliječnih zuba. Zagreb. 2017,77-77.

**PRILOZI**



## PRILOG 1. Pristanak ispitanika na sudjelovanje u istraživanju

Poštovani,

Svrha ovog istraživanja je eksperimentalno usporediti kliničku učinkovitost četiri metode endodontskog liječenja mliječnih zuba koja ćemo koristiti kroz promatrano razdoblje.

Istraživanje će se provesti na Zavodu za dječju i preventivnu stomatologiju na Stomatološkom fakulteta u Zagrebu, Gundlićeva 5, u Zagrebu.

Istraživanje će se provesti na način da će pacijenti Zavoda za dječju i preventivnu stomatologiju biti klinički pregledani. Svi će ispuniti upitnik o oralno higijenskim i prehranbenim navikama. Nakon toga će kod ispitanika biti obavljeno jedna od odabranih metoda za istraživanje endodsko liječenje mliječnih zuba. Podaci će se pohraniti u kompjutoru pod zaštićenom lozinkom, a bit će dostupni jedino istraživačima. Podatci će se koristiti jedino u svrhu istraživanja. Privatne informacije koje se odnose na identitet ispitanika, a koje će se dalje procesuirati u istraživanju, bit će zaštićene kodom. Podaci će se čuvati u periodu provođenja istraživanja te minimalno 3 godine po završetku istraživanja.

Unaprijed zahvaljujem,

mr.sc. Rebecca Bašić, dr.med.dent.

Pristajem dobrovoljno sudjelovati u istraživanju prema navedenim uvjetima, koji su mi detaljno objašnjeni prije početka istraživanja.

Ime i prezime: \_\_\_\_\_

Potpis: \_\_\_\_\_ Mjesto i datum: \_\_\_\_\_