

# Antimikrobna fotodinamska terapija kao pomoćno sredstvo pri liječenju periimplantantnih bolesti

---

**Primorac, Danijela**

**Professional thesis / Završni specijalistički**

**2022**

*Degree Grantor / Ustanova koja je dodijelila akademski / stručni stupanj:* **University of Zagreb, School of Dental Medicine / Sveučilište u Zagrebu, Stomatološki fakultet**

*Permanent link / Trajna poveznica:* <https://um.nsk.hr/um:nbn:hr:127:825380>

*Rights / Prava:* [Attribution-NonCommercial 4.0 International/Imenovanje-Nekomercijalno 4.0 međunarodna](#)

*Download date / Datum preuzimanja:* **2025-02-05**



*Repository / Repozitorij:*

[University of Zagreb School of Dental Medicine Repository](#)







Sveučilište u Zagrebu

Stomatološki fakultet

Danijela Primorac

**ANTIMIKROBNA FOTODINAMSKA  
TERAPIJA KAO POMOĆNO SREDSTVO  
PRI LIJEČENJU PERIIMPLANTATNIH  
BOLESTI**

POSLIJEDIPLOMSKI SPECIJALISTIČKI RAD

Zagreb, 2022.

Rad je ostvaren u: Zavod za parodontologiju, Stomatološki fakultet Sveučilišta u Zagrebu  
Naziv poslijediplomskog specijalističkog studija: Dentalna implantologija

Mentor rada: doc.dr.sc. Domagoj Vražić, Zavod za parodontologiju, Stomatološki  
fakultet Sveučilišta u Zagrebu

Lektor hrvatskog jezika: Željka Župan Vuksan, prof. hrvatskog jezika i književnosti

Lektor engleskog jezika: Asja Zulić, prof. engleskog i francuskog jezika s književnošću

Sastav Povjerenstva za ocjenu i obranu poslijediplomskog stručnog rada:

1. izv.prof.dr.sc. Ivan Puhar, predsjednik
2. doc.dr.sc. Domagoj Vražić, član
3. doc.dr.sc. Marko Granić, član
4. izv.prof.dr.sc. Ana Badovinac, zamjena

Datum obrane: 07.07.2022

Rad sadrži : 36 stranica

2 tablice

1 slika

CD

Rad je vlastito autorsko djelo, koje je u potpunosti samostalno napisano uz naznaku izvora drugih autora i dokumenata korištenih u radu. Osim ako nije drukčije navedeno, sve ilustracije (tablice, slike i dr.) u radu su izvorni doprinos autora poslijediplomskog specijalističkog rada. Autor je odgovoran za pribavljanje dopuštenja za korištenje ilustracija koje nisu njegov izvorni doprinos, kao i za sve eventualne posljedice koje mogu nastati zbog nedopuštenog preuzimanja ilustracija odnosno propusta u navođenju njihovog podrijetla.

## **Zahvala**

Zahvaljujem doc.dr.sc. Domagoju Vražiću na svesrdnoj pomoći i sugestijama prilikom izrade ovoga rada.

Ovaj rad posvećujem svojoj obitelji kojoj zahvaljujem za svu predanost i podršku.

## Sažetak

### **ANTIMIKROBNA FOTODINAMSKA TERAPIJA KAO POMOĆNO SREDSTVO PRI LIJEČENJU PERIIMPLANTATNIH BOLESTI**

Implantološka terapija u suvremenoj stomatologiji predstavlja svakodnevnu rutinsku proceduru kojom se nadoknađuje izgubljen zub. Iako je prema istraživanjima uspješnost ugradnje dentalnih implantata razmjerno visoka, ipak postoji mogućnost za nastajanje komplikacija poput periimplantatnog mukozitisa i periimplantitisa. Periimplantatna oboljenja infektivne su bolesti koje kao krajnju posljedicu mogu imati gubitak potporne kosti oko implantata što dovodi i do gubitka samog implantata. Sama terapija oboljenja koja prema današnjim znanstvenim istraživanjima nije u potpunosti definirana, premda je slična terapiji kod parodontoloških oboljenja, temelji se na uspostavi pravilne oralne higijene, kontroli infekcije i eventualnoj korekciji protetskih dijelova. Iako postoje razni pristupi u liječenju periimplantatnih bolesti bilo kirurški ili nekirurški, ipak možemo reći da antimikrobna fotodinamska terapija svakako spada u jednu od važnijih pomoćnih neinvazivnih metoda. Redukcija patogenih mikroba jedan je od glavnih uvjeta za uspješnost implantološke terapije, pa samim time izbor fotodinamske terapije može biti opravdan. Naime, ona djeluje lokalno i baktericidno na patogene mikroorganizme dobivenim kisikovim radikalima uz pomoć fotoaktivatora i odgovarajućeg izvora svjetlosti. No, uza sve koristi fotodinamska terapija još se uvijek smatra pomoćnim sredstvom liječenja periimplantatnih oboljenja.

**Ključne riječi:** dentalni implantat; periimplantatne bolesti; periimplantatni mukozitis; periimplantitis; antimikrobna fotodinamska terapija

## **Summary**

### **ANTIMICROBIAL PHOTODYNAMIC THERAPY AS AN ADJUNCT TO TREATMENT OF PERIIMPLANT DISEASES**

In modern dentistry implant therapy is a daily routine procedure which replaces a missing tooth. According to recent research the success rate of dental implant placement is high, but there is still a probability of complications such as peri-implant mucositis and peri-implantitis. Peri-implant diseases are classified as infectious diseases that can ultimately result in the loss of the supporting bone in the vicinity of the implant, which leads to the loss of the implant itself. The therapy of the disease itself, which according to today's scientific studies is not fully defined and also regarded similar to the periodontal diseases therapy, is based on establishing good oral hygiene, infection control and possible correction of prosthetic parts. Although there are various approaches in the treatment of peri-implant diseases, both surgical and non-surgical, we can say that photodynamic therapy, which will be discussed in more detail in this paper, is certainly one of the most important adjuvant non-invasive and effective methods. Reduction of pathogenic microbes is one of the key conditions for the success of implant therapy, so the choice of photodynamic therapy may be justified. Photodynamic therapy acts locally and bactericidal on pathogenic microorganisms obtained by oxygen radicals with the help of photoactivators and a suitable light source. But with all the benefits, photodynamic therapy is still considered an adjunct in the treatment of peri-implant diseases.

**Keywords:** implants; peri-implant diseases; peri-implant mucositis; peri-implantitis; photodynamic therapy

## SADRŽAJ

1. UVOD.....	1
2. RAZRADA .....	4
2.1. Periimplantatne bolesti, definicija i podjela.....	5
2.1.1. Klasifikacija periimplantitisa .....	5
2.1.2. Etiologija periimplantatnih bolesti.....	6
2.1.3. Klinička slika i dijagnostika periimplantatnih bolesti.....	9
2.2. Terapija .....	11
2.2.1. Terapija periimplantatnog mukozitisa .....	11
2.2.2. Terapija periimplantitisa .....	11
2.2.3. Nekirurška terapija.....	12
2.2.4. Kirurška terapija.....	13
2.2.5. Eksplantacija .....	14
2.3. Primjena lasera u dekontaminaciji implantatne površine.....	14
2.4. Laserski sustavi .....	15
2.4.1. Er:YAG laseri .....	16
2.4.2. Nd:YAG laseri .....	16
2.4.3. Diodni laseri.....	16
2.5. Fotodinamska terapija kod periimplantatnih oboljenja.....	17
2.5.1. Mehanizam fotodinamske terapije .....	18
2.5.2. Fotobiomodulacija .....	20
3. RASPRAVA .....	21
4. ZAKLJUČAK.....	25
5. LITERATURA .....	27
6. ŽIVOTOPIS.....	33



## **Popis skraćenica**

Er:YAG - erbij itrij aluminij garnet

Nd:YAG - neodimij itrij aluminij garnet

Er,Cr:YSGG - erbij krom itrij aluminij garnet

Ho:YAG - holomij itrij aluminij garnet

GBR (eng. guided bone regeneration) - vođena koštana regeneracija

GTR (eng. guided tissue regeneration) - vođena tkivna regeneracija

PDGT (eng. platelet derivated growth factor) - faktor rasta porijeklom iz trombocita

PRP (eng. platelet rich plasma) - plazmom obogaćen faktor rasta

PRF (eng. platelet rich fibrin) - trombocitima obogaćen fibrin

FS - fotosenzibilizator

IZC - izocijaninski zeleni pigment

EPS - ekstracelularni polisaharid

GP - glikopeptid

KNP - krvarenje na provokaciju

## **1. UVOD**

Implantologija se kao znanost počela razvijati sredinom dvadesetog stoljeća na temelju rada švedskog profesora Branemarka, koji je promatrajući ugrađen titanski nadomjestak u natkoljenu nogu zeca, prvi definirao proces oseointegracije (1). Od tada je dentalna implantologija jedna od najbrže rastućih grana dentalne medicine koja postaje nezaobilazni izbor terapije u suvremenoj stomatologiji. No, povećanom ugradnjom implantata nužno dolazi i do ranih ili kasnih komplikacija koje uzrokuju gubitak implantata ili fibrozno zarastanje kirurške rane oko implantata (2). Rane komplikacije nastaju kao posljedica poremećaja oseointegracije zbog traume ili kontaminacije tkiva tijekom kirurškog zahvata, dok mnogo učestalije kasne komplikacije nastaju nakon završene implantoprotetske terapije kao posljedica različitih biomehaničkih ili bioloških faktora. U biomehaničke faktore ubrajamo prekomjerno opterećenje implantata ili frakturu protetskog rada. Prekomjerne aksijalne ili lateralne sile izazivaju nastajanje mikropukotina u kosti oko oseointegriranih implantata što za posljedicu ima periimplantatna oboljenja ili konačno gubitak samog implantata. Biološki faktori koji uzrokuju komplikacije nastaju zbog zajedničkog djelovanja mikroorganizama i imunog odgovora domaćina na infekciju. Gotovo je nemoguće odrediti čvrstu granicu između bioloških i mehaničkih faktora jer se često nadovezuju jedni na druge (3).

Biološke komplikacije kao infektivna oboljenja jednim imenom nazivamo periimplantatna oboljenja i dijelimo ih na periimplantatni mukozitis i periimplantitis. Dok je periimplantatni mukozitis ograničen samo na mukožu, kod periimplantitisa nalazimo i gubitak potporne kosti oko implantata.

Zbog svega toga su učinkovite mjere opreza iznimno bitne. U njih ubrajamo specifične i kontinuirane kontrole s procjenom i uklanjanjem čimbenika rizika kao što su npr. pušenje, paradontitis i sistematske bolesti. Tome svakako treba nadodati brojne aspekte oseointegracije kao i vrstu i strukturu površine implantata.

Za liječenja periimplantatnih bolesti postoje razni konzervativni i kirurški pristupi. Konzervativni nekirurški pristupi kao antiinfektivne metode imaju za cilj čišćenje i dekontaminaciju površine implantata bez odizanja režnja i izbor su liječenja kod periimplantatnog mukozitisa. Cilj kirurškog pristupa je da direktnim pristupom izvršimo dekontaminaciju, ispunimo koštani gubitak i potaknemo reoseointegraciju. Dubina koštanog defekta i regija svakako su uvjeti izbora kirurške tehnike (4), odnosno hoće li ona biti regenerativna ili resektivna.

Tome svakako treba nadodati i upotrebu lasera i fotodinamske terapije kao dodatnog terapijskog sredstva. Naime, cilj terapije periimplantatnih bolesti je smanjenje ili kompletno uklanjanje upalnog procesa i prevencija progresije bolesti. Pri tome je neophodno postići optimalne uvjete za regeneraciju izgubljenog tkiva koji će omogućiti dugoročne stabilne odnose. Uklanjanje patogenih mikroba konvencionalnim metodama često je ograničeno otežanim pristupom pa se dodatnom fotodinamskom terapijom želi omogućiti dodatna redukcija patogena.

Kombinacija djelovanja visokoenergetskog lasera i fotoaktivatora ima za posljedicu nastajanje visoko reaktivnog kisika koji ima baktericidno djelovanje na aerobne i anaerobne bakterije kao što su *Prevotella intermedia*, *Aggregatibacter actinomycetemcomitans*, *Streptococcus mutans*, *Porphyromonas gingivalis*, *Enterococcus faecalis* (5) koje se smatraju jednim od ključnih čimbenika u nastajanju upalnih procesa.

Iako su napravljeni veliki iskoraci u korištenju fotodinamske terapije kod periimplantatnih oboljenja, ona se još uvijek smatra dodatnim terapijskim konceptom kojim se dezinficira implantatna površina uz prethodno mehaničko čišćenje.

Svrha je ovoga rada prikazati da pravilnom upotrebom laserskih sustava, fotodinamska terapija u kombinaciji s konvencionalnim terapijskim konceptima čini vrijedan temelj uspjeha u liječenju periimplantatnih oboljenja.

## **2. RAZRADA**

## **2.1. Periimplantatne bolesti, definicija i podjela**

Krajem prošlog stoljeća Andrea Mombelli definira pojam „Peri-implantitis“ kojeg navodi kao destruktivni proces koji se zbiva na tvrdim i mekim strukturama oko oseointegriranih implantata (6). Na Prvoj europskoj radnoj grupi parodontologa (engl. 1<sup>st</sup> European Workshop of Periodontology) 1993. godine, periimplantatne bolesti se opisuju kao upalna oboljenja koje obuhvaćaju potporne strukture oseointegriranog implantata (7).

Periimplantatne bolesti prema stupnju zahvaćenosti tkiva upalnim procesom, možemo podijeliti na perimukozitis i periimplantitis.

Perimukozitis je inflamatorni proces mekog periimplantatnog tkiva, s izostankom radiološki vidljivih znakova gubitka potporne kosti za razliku od periimplantitisa koji je inflamatorni proces koji osim mukoze obuhvaća i gubitak kosti oko osteointegriranog implantata (8). Godine 2008. u Kölnu na Trećoj europskoj konzensusnoj konferenciji (EuCC) dr. J. Neugebauer i dr. F. Vizethum konačno su se verificirale definicije periimplantatnih oboljenja. Učestalost nastajanja periimplantitisa tema je mnogih znanstvenih studija, no zbog nekonkretnih definicija periimplantatnog oboljenja, nepreciznih studija i nedovoljnog broja analiziranih uzoraka dobiveni su različiti postoci zastupljenosti. Jednu od najtočnijih studija pojave periimplantitisa objavili su Zitzmann i Berglundh. Tom studijom prikazuje se nastanak periimplantitisa između 28 % i 56 % pacijenata, dok se postotak implantata sa simptomima periimplantitisa kretao između 12 % i 43 % (9). Zaključno je da kod svakog petog pacijenta, a na svakom desetom ugrađenom implantatu postoji veliki rizik nastajanja znakova periimplantitisa i to u vremenskom razmaku od 5 do 10 godina.

### **2.1.1. Klasifikacija periimplantitisa**

Iako još uvijek nije ustanovljena precizna klasifikacija periimplantitisa, u literaturi se navodi klasifikacija prema dubini periimplantatnih džepova, gubitku koštanog tkiva oko implatata i prisutnosti simptoma upale kao što je prisutnosti krvarenja sa ili bez supuracije (Tablica 1).

Tablica 1. Klasifikacija periimplantitisa prema kliničkim i radiološkim znakovima (10)

<b>STADIJ PERIIMPLANTITISA</b>	<b>KLINIČKI I RADIOLOŠKI ZNAKOVI</b>
Rani stadij periimplantitisa	PD – 4 mm Prilikom sondiranja prisutno krvarenje sa ili bez prisustva supuracije Radiološki vidljiva resorpcija kosti do $\frac{1}{4}$ dužine implantata
Umjereni stadij periimplantitisa	PD – 6 mm Prilikom sondiranja prisutno krvarenje sa ili bez prisustva supuracije Radiološki vidljiva resorpcija kosti između $\frac{1}{4}$ i $\frac{1}{2}$ % dužine implantata
Uznapredovali stadij periimplantitisa	PD – 8 mm Prilikom sondiranja prisutno krvarenje sa ili bez prisutnosti supuracije Radiološki vidljiva resorpcija kosti više od $\frac{1}{2}$ dužine implantata

Nakon dugogodišnjeg rada i praćenja Schwarz je sa suradnicima predložio klasifikaciju periimplantitisa prema tipu koštanog defekta mjereći horizontalni i vertikalni gubitak koštanog grebena.(11,12,13)

Postoji još jedna klasifikacija periimplantatnih bolesti na osnovi etiologije:

- periimplantitis kao posljedica djelovanja mikroorganizama iz dentalnog plaka
- periimplantitis kao posljedica egzogenih i jatrogenih faktora
- periimplantitis kao posljedica manjka keratinizirane gingive
- periimplantitis kao posljedica patoloških pojava na kosti ili sistemskih oboljenja (14)

### 2.1.2. Etiologija periimplantatnih bolesti

Jedan od ključnih čimbenika za nastajanje periimplantatnih bolesti svakako je reakcija patogenih mikroba iz dentalnog plaka koji zajedno s imunim odgovorom domaćina uzrokuju

gubitka periimplantatnog tkiva. Za razliku od zdravog periimplantatnog tkiva gdje dominiraju gram-pozitivne bakterije, kod oboljelog periimplantatnog tkiva u većini su prisutni gram-negativni anaerobi i spirohete.

Naime, netom nakon postavljanja implantata glikoproteini iz sline adheriraju na njihovu titansku površinu zajedno s *Fusobacterium nucleatum*, *Prevotella intermedia* i *Peptostreptococcus micros* kao s dominantnim subgingivnim mikroorganizmima. No, kod periimplantatnih bolesti uz njih nalazimo i veliki broj gram-negativnih mikroorganizama kao *Prevotella intermedia*, *Porphyromonas gingivalis*, *Aggregatibacter actinomycetem comitans*, *Treponema denticola* i *Tannerella forsythia* (15). Tome možemo nadodati da neke studije dokazuju prisutnost u mikroflori periimplantatnih bolesti i mikroorganizme kao što su *Staphylococcus aureus*, *Actinomyces species* i *Enterococcus* (2,16). Iz toga zaključujemo da mikroflora usne šupljine može imati veliki utjecaj na dugoročnost postavljenih implantata pa se iz tog razloga ne preporuča postavljanje implantata u pacijenata koji su u akutnoj fazi parodontitisa.

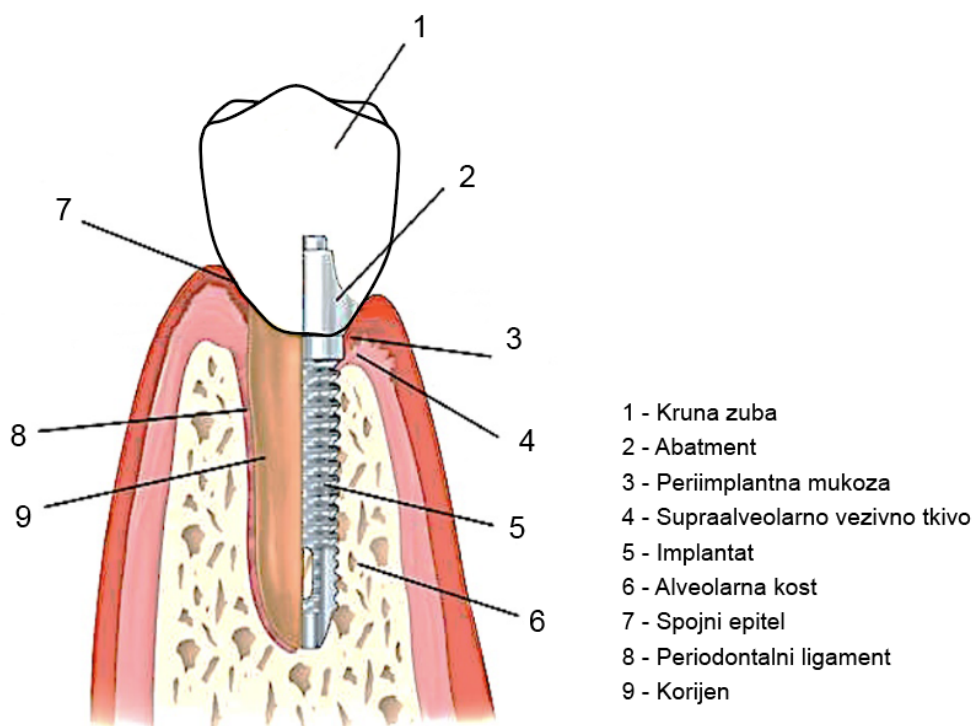
Iako je periimplantatno tkivo dosta slično gingivi zdravog zuba, postoje i neke bitne razlike. Naime, periimplantatno tkivo građeno je od periimplantatne mukoze, zone supraalveolarnog vezivnog tkiva i potporne kosti.

Gingivi oko zuba najviše odgovara periimplantatna mukoza koja se definira kao meko tkivo oko ugrađenog implantata, a nastaje u fazi postavljanja protetskog nastavka ili u fazi zarastanja kod monofazne metode ugradnje implantata. Iako periimplantatna mukoza stvara dobro keratinizirani oralni epitel, njena vlakna su paralelna s površinom protetske nadogradnje.

Biološku širinu kod ugrađenog implantata zajedno čine periimplantatna mukoza i supraalveolarno vezivno tkivo čija se prosječna veličina može kretati između 3-3.5 mm.

Uspoređujući periimplantatno s paradontalnim tkivom možemo uočiti da je periimplantatno tkivo s manjkavom vaskularizacijom jer je opskrba krvlju isključivo iz krvnih žila koje su izvan alveolarnog grebena (Slika 1).





Slika 1. Razlika u građi zub/implantat (17).

Iako su periimplantatne bolesti multifaktorijalne, faktori rizika za njihovo nastajanje mogu se podijeliti na opće i lokalne.

U opće faktore rizika spadaju između ostalog loše navike (pušenje, bruksizam), genetska predispozicija, parodontalna oboljenja te razne sistemske bolesti kao diabetes melitus, bisfosfonatna terapija, osteoporozna, imunosupresivna terapija i zračenje.

Pušenje spada u značajan faktor rizika u implantološkoj terapiji jer ometa adekvatnu oralnu higijenu te uzrokuje poremećaje u procesu osteointegracije samog implantata. Naime, implantološki pacijenti pušači za razliku od nepušača imaju povećanu dubinu i jače krvarenje prilikom sondiranja oko implantata, veće upale mekog tkiva i svakako povećanu akumulaciju plaka.

Kod pacijenta s dijabetesom povećana je razina protuupalnih citokina koji pospješuju upalnu reakciju. Prema tome, kod takvih pacijenata treba učestalo kontrolirati količinu glukoze u krvi čija bi razina trebala biti do 8 mmola/L (18).

Lokalni faktori su loša oralna higijena, parodontalna oboljenja, kvaliteta gingive i alveolarne kosti, struktura implantata, kirurška procedura te jatrogeni faktori.

Dobra oralna higijena jedan je od najznačajnijih faktora jer akumulacijom plaka dolazi do razvoja upale i crvenila, a u najgorem slučaju do periimplantitisa i samog gubitka implantata. Osim što pacijenta treba neprestano upozoravati na važnost oralne higijene, dizajn suprastrukture neobično je važan za njeno održavanje (19).

Kontraindikacija za implantološku terapiju nisu pacijenti s uznapredovalim parodontitisom ukoliko su učinkovito liječeni i adekvatno provode oralnu higijenu. Uspjeh može biti povoljan, ali se svejedno prije pristupa ugradnje implantata preporuča sveobuhvatna terapija parodontitisa.

Također treba naglasiti da nedostatak širine keratinizirane gingive ima za posljedicu veće nakupljanje plaka oko implantata te otežanom higijenom (20). Stoga je kod takvih pacijenata preporučljivo, ukoliko pojas keratinizirane gingive ne postoji (min 2 mm), postavljanje augmentiranog pojasa keratinizirane gingive slobodnim gingivnim transplantatom (21).

Postoje različita mišljenja o makro i mikro dizajnu površine implantata, no ipak sve studije pokazuju da kontakt koštanog tkiva i neplemenite legure dovodi do razvoja periimplantitisa (22).

Jatrogeni rizici povezani su s protetskom nadogradnjom i prisutnosti stranog tijela u periimplantatnom džepu. Naime, prostor koji se nalazi između implantata i suprastrukture stvara idealne uvjete za nakupljanje patogene mikroflore što za posljedicu ima nastajanje upalnog infiltrata. To može rezultirati resorpcijom kosti čak i do 1,5 mm u prvoj godini od implantacije (23). Isto tako protetski rad na implantatima čije su suprastrukture povezane cementiranjem, ukoliko suvišak cementa nije u potpunosti eliminiran iz sulkusa uzrokuje nastajanje upale pa samim time može doći i do gubitka kosti (24).

### 2.1.3. Klinička slika i dijagnostika periimplantatnih bolesti

Kliničkim pregledom implantata dobivamo uvid u stabilnost implantata i postotak uspješnosti protetskih radova na tim implantatima. Promatra se prisutnost znakova upale, s eventualnom pojavnošću eskudata ili supuracije. Znakovi inflamacije su eritem, krvarenje ili osjetljivost za vrijeme sondiranja. U početnom stadiju upalni proces prisutan je u koronarnom dijelu, dok je apikalni dio implantata čvrsto osteointegriran u kosti. Samim nastavkom inflamatorni procesi mogu zahvatiti cijelu površinu implantata što za posljedicu ima gubitak stabilnosti i gubitak samog implantata. Klinički znakovi koji ukazuju na mogući periimplantitis su (25):

1. Krvarenje prilikom sondiranja sa ili bez supuracije

2. Peri-implantatni džep dublji od 4 mm
3. Reduciran pripojni epitel
4. Prisutnost recesija na gingivi
5. Nestabilnost implantata

Provodeći veoma oprezno sondiranje uokolo samog implantata ispitujemo dubinu periimplantatnog džepa te nivo krestalne kosti. Ono se vrši plastičnom sondom da bismo spriječili mehaničko oštećenje sluznice oko implantata zbog smjera vlakana u periimplantatnoj mukozi. Naime, paralelnost vlakana u periimplantatnoj mukozi s površinom implantata uzrokuje smanjenu otpornost na sondiranje. No, ukoliko nailazimo na povećanu dubina sondiranja, to može biti povezano s resorpcijom kosti (26). Tome moramo nadodati da je krvarenja prilikom sondiranju izuzetno bitan kriterij jer ako ga dijagnosticiramo, vjerojatno se radi o upali (27).

Obavljanje radiografska analize iznimno je važna dijagnostička metoda kojom se utvrđuje stanje kosti oko ugrađenog implantata. Kontrolni rendgen izvodi se neposredno poslije ugradnje implantata, zatim nakon 12 mjeseci te tijekom kontrolnih pregleda kako bismo mogli napraviti analizu stanja. Gubitak marginalne kosti u prvoj godini nakon postavljanja implantata do 1,5 mm nastaje češće zbog remodelacije alveolarnog grebena nego zbog infekcije.

Koštane defekti oko implantata dijelimo na :

- četvorozidni defekt ili cirkumferentni (gubitak kosti od 360 stupnjeva oko implantata)
- trozidni defekt (nedostaje vestibularna ili oralna stijenka, defekt od 270 stupnjeva)
- dvozidni defekt (nedostaje vestibularna ili oralna stijenka)
- jednozidni defekt (implantat postavljen distalno od zuba)
- dehiscencija (28)

Dehiscencija nastaje kao posljedica krivog postavljanja implantata i izbora implantata. Naime, kod pogrešnog pozicioniranja implantata ili neodgovarajućeg izbora veličine implantata prema širini alveolarnog grebena može nastupiti resorpcija kosti. Mora se naglasiti da je ovdje riječ o vertikalnoj resorpciji kosti, a u slučaju kada nema koštanih zidova to rezultira horizontalnu resorpciju kosti (29).

Laboratorijska pretraga spada u bitnije dijagnostičke preglede kojom se može potvrditi razvoj infekcije budući da su *Prevotella intermedia*, *Aggregatibacter actinomycetem comitans*, *Porphyromonas gingivalis*, *Treponema denticola* i *Tannerella forsythia* bakterije koje dokazuju prisutnost i razvoj periimplantatnih bolesti (28, 30).

## **2.2. Terapija**

Terapija periimplantatnih bolesti prije svega ovisi o samoj dijagnostici odnosno o samoj težini i uznapredovalosti periimplantatne lezije. Zbog dokazane sličnosti s parodontnim oboljenjima koncept terapije približno je sličan, a temelji se na redukciji ili eliminaciji mikroorganizama iz periimplantatnog džepa, kao i dekontaminacije periimplantatnog tkiva i površine implantata.

### **2.2.1. Terapija periimplantatnog mukozitisa**

Periimplantatni mukozitis upala je mekog tkiva oko dentalnih implantata s izostankom gubitka kosti nakon inicijalnog remodeliranja kosti koja se može pojaviti bilo kada nakon kirurškog ostavljanja implantata. Klinički se iskazuje blagom upalom periimplantatnog tkiva, lokaliziranim krvarenjem i dubinom prilikom sondiranja do 3 mm. Zadatak terapije je eliminacija znakova upale, a može se izvoditi na više načina bilo primjenom ručnih instrumenata bilo upotrebom ultrazvučnih ili zračnih sistema. Terapija se često kombinira upotrebom antiseptika, antibiotika i lasera.

### **2.2.2. Terapija periimplantitisa**

Za razliku od periimplantatnog mukozitisa, periimplantitis upalna je lezija mukoze oko dentalnog implantata s progresivnim gubitkom periimplantatne kosti više od 2 mm nakon opterećenja implantata. Konverzija periimplantatnog mukozitisa u periimplantitis i dalje ostaje enigma. Mada se o protokolima liječenja periimplantatnih bolesti još vode rasprave, najnovije smjernice slijede upute za liječenje parodontitisa koje se temelje na radu dr.Langa i suradnika pod nazivom CIST protokol (eng. cumulative interceptive supportive therapy) koji je 2004. godine modificiran i preimenovan u AKUT protokol (31). Prema njemu s obzirom na težinu kliničkih simptoma provode se protokoli koji su opisani u navedenoj tablici (Tablica 2 ).

Tablica 2. Protokol liječenja periimplantatnih oboljenja prema kliničkoj slici

REZULTATI	TERAPIJA
Dubina periimplantatnih džepova < 3 mm, bez prisutnost plaka i bez znakova krvarenja i supuracije	Terapija nije potrebna
Dubina periimplantatnih džepova < 3 mm, prisutnost plaka i kamenca, te pozitivan KNP bez supuracije	Mehanička instrumentacija, upute o oralnoj higijeni
Dubina periimplantatnih džepova 4 - 5 mm, prisutan plak i kamenac, pozitivan KNP sa supuracijom ili bez nje, nema radiološki vidljivog gubitka kosti	Mehanička instrumentacija , uputa o oralnoj higijeni i antiseptička terapija (0.2% klorheksidin )
Dubina periimplantatnih džepova < 5 mm, prisutan plak i kamenac ,pozitivan KNP sa supuracijom ili bez nje, radiološki gubitak kosti < 2 mm	Mehanička instrumentacija, uputa o oralnoj higijeni, antiseptička terapija (0.2 % klorheksidin ), mikrobiološka analiza, lokalna ili sistemska antibiotska terapija
Dubina periimplantatnih džepova < 5 mm, radiološki vidljiv gubitak kosti < 2 mm	Izbor resektivne ili regenerativne kirurgije u ovisnosti od veličine i smještaja defekta

Prema tome terapiju periimplantitisa možemo podijeliti na:

1. Nekiruršku terapiju u koju spada mehanička obrada, primjena antibiotika i antiseptika te upotreba lasera
2. Kiruršku terapiju: regenerativna ili/i resektivna
3. Eksplantaciju implantata

### 2.2.3. Nekirurška terapija

U inicijalnoj fazi periimplantitisa kada od kliničkih znakova primjećujemo blago izraženu inflamaciju i dubinu sondiranja do 3 mm, nekirurška terapija spada u izbor liječenja. Ona se može izvoditi na više načina kao što je primjena ultrazvučnih ili ručnih instrumenata te

pjeskarenjem uz primjenu antibiotika, antiseptika ili lasera. Od ručnih instrumenata moraju se koristiti instrumenti manje čvrstoće od titana kako pri samoj terapiji ne bi došlo do samog oštećenja implantata čime bi se poremetio proces osteointegracije. Iz tog razloga koriste se plastične ili teflonske kivete.

Za razliku od ultrazvučnih sustava koja nisu dala značajne rezultate u terapiji periimplantitisa air-power sistemi (pjeskare) pokazali su značajniji uspjeh.

Antiseptici i antibiotici primjenjuju se kao dodatna terapija kada je dubina periimplantatnog džepa veća od 4 -5 mm s prisutnošću znakova krvarenja sa/bez supuracije prilikom sondiranja i radiološkim vidljivim gubitkom kosti manjim od 2 mm oko implantata (32). Upotreba antibiotika sistemski ili lokalno (kao npr. amoksisilin, tetraciklin, metronidazol, doksicilin, monociklin-hlorid, ciprofloksacin) ima za posljedicu redukciju periimplantatnog džepa nakon prve godine praćenja (33). Pri tome prednost treba dati sistemskoj primjeni antibiotika jer lokalna primjena nije pokazala povoljnije rezultate tijekom šestomjesečnog perioda u usporedbi s ostalim terapijskim metodama liječenja periimplantatnih oboljenja (34).

Od antiseptika uobičajno se koriste antiseptici na bazi klorheksitidina diglukonata u koncentraciji 0,2 %, 0,12 % ili 0,2 % ili 3 % vodikova peroksida koji pokazuju najbolje rezultate.

#### 2.2.4. Kirurška terapija

Kirurška terapija predstavlja preporučenu terapiju u liječenju periimplantitisa u slučaju gubitka koštanog tkiva većeg od 3 mm i dubine periimplantatnog džepa od 5 mm. Ona za primarni cilj ima uklanjanje debridnog granulacijskog tkiva i dekontaminaciju implantatne površine kada je moguće te nadomjestak tvrdih tkiva te reoseintegracije. Terapija započinje podizanjem mukoperiostalnog režnja uz degranulaciju mekog tkiva, a potom slijedi dekontaminacija implantatne površine mehanički, kemijski ili pomoću lasera. Mehanička dekontaminacija podrazumijeva primjenu raznih vrsta svrdala i polirajućih kamena kako bi se zagladila površina implantata pri čemu postoji opasnost povećanja temperature i mogućnost kontaminacije. Sam zahvat praćen je upotrebom fiziološke otopine i 3 % vodikova peroksida uz primjenu sistemskih antibiotika. Korištenje erborijum te diodnog lasera uvelike doprinosi uspješnosti samoga zahvata. Ovisno o mjestu i vrsti koštanoga grebena može se primijeniti bilo regenerativan bilo resektivan pristup pri čemu se resektivan pristup izbjegava u estetskoj zoni.

Regenerativna terapija se preporuča kod pojave dubljih džepova kao i recesija u estetskoj zoni. Predstavlja koštanu i tkivnu regeneraciju (eng. GBR - guide bone regeneration, GTR - guide tissue regeneration) primjenom koštanih transplantata i membrana. U tu svrhu danas se primjenjuju različiti koštani graftovi autogenog, ksenogenog ili alogenog porijekla. Iako su se najbolji rezultati postizali primjenom autogenih transplantata, zbog nekih svojih nedostataka (otvaranje drugog operativnog mjesta i brža resorpcija samog transplantata), najnovije smjernice preporučuju miješanje autogene i ksenogene kosti. Zajedno s njima koristi se faktor rasta, poput PDGF-a koji olakšava stvaranje kosti, pospješuje nastajanje vezivnog pričvrstka te umanjuje postotak recesija (35). Ispunjavanje defekata vrši se 1-2 mm preko ruba alveolarnoga grebena. Za najbolje rezultate u popunjavanju defekta značajan doprinos daje i tkivna regeneracija upotrebom resorptivnih ili neresorptivnih membrana. Upotreba ovisi o debljini keratenizirane gingive jer ukoliko je ona šira od 2 mm, dozvoljena je upotreba resorptivne kolagene membrane (36). U suvremenoj implantologiji za popunjavanje defekta upotrebljavaju se i najnovije metode poput korištenja PRP/PRF (eng. platelet-rich plasma / fibrin) membrane. PRF sadrži polimerizirani fibrinski matriks zajedno sa stanicama trombocita, leukocita, citokina te cirkulirajućim matičnim stanicama koje stvaraju raznovrsne faktore rasta. Upotrebljavajući PRF kao hemostatski agens snažno se utječe na stabilizaciju ugruška u području defekta, a ubrzava se i cijeljenje rane kao i reoseintegracija (37).

Resektivna terapija primjenjuje u slučaju blagih horizontalnih defekata te vestibularnih dehiscijencija u području koje nije estetsko primjenom osteotomije i osteoplastike s apikalnim reponiranjem mukoperiostalnog režnja. No, veliki je nedostatak ovoga načina stvaranje marginalne recesije zbog čega ovaj pristup nije indiciran u frontalnoj regiji (38).

#### 2.2.5. Eksplantacija

Eksplantacija ili vađenje implantata završni je terapijski postupak u terapiji periimplantitisa koji je induciran kod cirkumferentnog koštanog defekta duž cijelog implantata ili perimplantatnog džepa većeg od 8 mm.

### 2.3. Primjena lasera u dekontaminaciji implantatne površine

Upotreba lasera kao jedna od metoda dekontaminacije implantatnih površina predstavlja značajnu dodatnu mogućnost u eliminaciji patogenih mikroorganizama. Kontaminacija označava prisutnost velike količine patogenih mikroba i/ili njihovih produkata kao što su

lipopolisaharidi na površini ugrađenih implantata što dovodi do razvitka upalnih reakcija. Cijeli proces rezultira manjkom mekih i koštanih struktura.

Iako je na površinu najsuvremenijih dentalnih implantata postavljen tanki sloj titanij-oksida koji pospješuje oseintegraciju, navoji na njihovim površinama otežavaju adekvatno čišćenje tako da dekontaminacija predstavlja jedan od najbitnijih faktora za uspješnost same terapije periimplantitisa.

Upravo je to cilj upotrebe laserskih sustava koji pomoću fotodinamičnih i fototermičkih procesa dublje i šire uklanjaju bakterijskih naslaga iz periimplantatnog džepa. Pri tome osobito treba razlikovati različite lasere i laserske sustave radi njihovih različitih mogućnosti, ciljeva i područja primjene. Iako nikada nije moguća potpuna eliminacija patogenih mikroorganizama u jednom otvorenom sustavu kao što je usna šupljina, ipak se može izvršiti značajna redukcija patogena.

## 2.4. Laserski sustavi

U modernoj stomatologiji laseri su zauzeli posebno mjesto bilo da se primjenjuju u parodontologiji, oralnoj medicini, oralnoj kirurgiji i implantologiji ili restaurativnoj i estetskoj stomatologiji.

Laseri se mogu podijeliti ovisno o agregatnom stanju medija, obliku rada i prijenosa te njihovoj snazi (39).

### 1. prema agregatnom stanju medija (aktivne sredine):

- plinski: Helij-Neon, ugljični dioksid, argon
- tekući: laseri s antenidima i organskim bojama
- čvrsti: Neodimij itrij aluminij garnet/ Nd:YAG, Erbij itrij aluminij garnet/ Er:YAG, Erbij krom itrij aluminij granat/Er,Cr:YSGG, rubinski te Holomij itrij aluminij garnet/ Ho:YAG laseri.

### 2. prema obliku rada:

- permanentni način rada koji je karakterističan po neprekidnom zračenju lasera
- pulsni način rada koji ima obilježje laserskog zračenja samo za trajanje impulsa

### 3. prema načinu prijenosa:

- kontaktni-direktan kontakt s tkivom
- nekontaktni-bez kontakta s tkivom

### 4. prema snazi:



- laseri velike snage s izraženim termičkim efektom (snaga između 1-2 W izaziva proces fotokoagulacije, dok se snaga između 10-20 W koristi u kirurgiji)
- laseri male snage pospješuju biostimulaciji, analgeziju i ubrzano cijeljenje (10-500 mW).

Osnovni su parametri lasera: valna duljina, energija, snaga, vrijeme ekspozicije i vrsta zračenja. Valna duljina (nm) obrnuto je razmjerna frekvenciji (Hz) i označava distancu dviju najbližih točaka vala u istoj fazi titranja. Energija se definira kao sposobnost obavljanja rada lasera i izražava se u džulima (J), a ovisna je o snazi lasera (W). Vrijeme ekspozicije / iradijacije (sek) je vrijeme ozračenja laserskim zračenjem.

#### 2.4.1. Er:YAG laseri

Erbij laseri najčešće se upotrebljavaju u parodontologiji, oralnoj kirurgiji i implantologiji jer zbog svoje valne duljine imaju veliki senzibilitet prema hidroksiapatitu te se njima uspješno postiže najjača apsorpcija vode. Penetracija laserske zrake je površinska, svega 5 mm, zbog čega je rizik od toplinskog oštećenja pulpe minimalan. Er:YAG stvaraju precizne rezove zbog čega smanjuju postoperativnu nelagodu koju izazivaju konvencionalne operativne tehnike, a isto tako niskoenergetski Er:YAG laseri imaju dokazano i antimikrobno djelovanje (40).

#### 2.4.2. Nd:YAG laseri

Neodimij itrij aluminij garnet laseri imaju valnu duljinu od 1064  $\mu\text{m}$  što ih čine pogodnim za meka tkiva, tj koagulaciju, a s druge strane zbog penetracije njihovih laserskih zraka od 6 mm u meko tkivo mora se obratiti osobita pozornost na pregrijavanje kosti i pulpe. Zbog njihove karakteristike da ih dobro apsorbiraju neki pigmenti kao melanin i hemoglobin, ovi laseri vrše dobru hemostazu i dobro su vidljivi pri operativnom zahvatu. Također je moguće da ih apsorbiraju pigmenti odrađenih bakterija što im daje baktericidan učinak (41).

#### 2.4.3. Diodni laseri

U stomatologiji koriste se diodni laser čije se valne duljine kreću između 630 do 690  $\mu\text{m}$  što rezultira dobru apsorpciju od strane pigmentiranih tkiva i hemoglobina. Duboko penetrirajuće laserske zrake indicirane su za rezanje mekoga tkiva pa se diodni laseri najčešće upotrebljavaju pri gingivektomiji ili frenuloktomiji. Osobito treba paziti da se ne koriste kontinuirano zbog mogućeg pregrijavanja ciljnih tkiva pa se stoga koristi vodeno hlađenje. Niskoenergetski

diodni laseri imaju stimulirajući učinak na proliferaciju fibroblasta što djeluje na ubrzano cijeljenje rana. S druge strane zajedno s fotosenzitivnim sredstvima poput metilenskog ili toluidinskog modrila imaju i baktericidan učinak (42).

## **2.5. Fotodinamska terapija kod periimplantatnih oboljenja**

Fotodinamska terapija (eng. Photodynamic therapy) je o kisiku ovisna fotokemijska reakcija koja se kao neinvazivno pomoćno terapijsko sredstvo koristi u terapiji kod periimplantatnih oboljenja. Fotokemijski učinak predstavlja svojstvo svjetlosti da izazove kemijske procese. Ona se terapijski upotrebljava malim intenzitetom zračenja u kombinaciji s dugim razdobljima aplikacije (43). Pritom odgovarajuća molekula pigmenta (kromofor) može apsorbirati svjetlosni val i preuzeti fotonsku energiju svjetlosne zrake. Temelj fotokemijskih dezinfekcijskih sustava uvijek je laserski sustav s laserskom energijom niske snage u kombinaciji s fotosenzibilnim pigmentom (44). Za takvo djelovanje potrebni su:

- laserska svjetlost
- fotosenzibilni pigment
- molekularni kisik

U fotokemijske učinke ubrajamo niz kemijskih procesa uzrokovanih svjetlošću kao što su fotodinamičke i fototermičke reakcije, pri čemu prijelazi iz jednog u drugi proces mogu biti kontinuirani. U literaturi su često nejasno definirani dijelovi procesa, iako se pojam fotosenzibilizator često upotrebljava kod fotodinamičkih procesa dok se fotosenzibilni pigment koristi kod fototermičkih procesa. Njih možemo smatrati sinonimima jer se time ipak opisuju senzibilitet nekog pigmenta na lasersku svjetlost. U praksi se u pravilu preporuča primjena lasera niže snage kao i svjetlosno emitirajućih dioda kao dobra alternativa.

U nekirurškoj periimplantatnoj terapiji fotodinamska terapija se primjenjuje kao pomoćno terapijsko sredstvo gdje se fotoaktivna tvar aplicira direktno u periimplantatni džep adherirajući direktno na površinu implantata. Prednost je ove terapije eliminacija patogenih mikroba s nepristupačnih mjesta gdje je standardnim instrumentima nemoguće pristupiti (navoji implantatne površine ili meki zid periimplantatnoga džepa). Također je zabilježena detoksifikacije i redukcija endotoksina bakterija što vodi smanjenju njihovih bioloških

djelovanja na tkivo domaćina kao i reduciranju proizvodnje interleukina. Klinički se to očituje smanjenjem indexa KNP i dubine periimplantatnoga džepa.

U današnjoj suvremenoj antimikrobnoj fotodinamskoj terapiji koristimo fotaktivne tvari, prirodne ili umjetne. Bez obzira na porijeklo sve moraju imati karakteristiku da djeluju samo na ciljano mjesto ne izazivajući lokalnu toksičnost. Fotokemijska tvar mora imati fotofizička, fotokemijska i fotobiološka svojstva. To podrazumijeva mogućnost maksimalne apsorpcije ali u isto vrijeme minimalnu i nisku širinu transmisije kroz biološka tkiva, visok stupanj stvaranja slobodnog rezidualnog kisika, topljivost u vodi i krvnim derivatima kao i nemogućnost kemijske promjene prilikom izlaganja svjetlosti. Najčešće korištene fotoaktivne tvari su toluidin-O plava, metilen plava i fenotiazin-klorid veoma sličnih kemijskih i fizičkih sastava.

#### 2.5.1. Mehanizam fotodinamske terapije

Antibakterijska fotodinamička terapija je kisikom ovisna reakcija tkiva nakon fotosenzibilizacije (primjene fotosenzibilizatora, FS) i ozračenja svjetlošću (45). U stomatološkoj primjeni često se topikalno kao fotosenzibilizator primjenjuje pigment fenotiazinklorid, derivat metilenskog modrila (46).

Nakon aplikacije FS-a koji se nataloži na stijenkama stanica, pa tako i na bakterijskim membranama, primjenom laserske svjetlosti prelazi u više energetske stanje tzv. singletno stanje. Ono se opet može vratiti florescencijom u osnovno stanje ili prijeći, obratom spina, u još veći energetske razred tzv. tripletno stanje koje može otići u dva različita tipa reakcije, tip 1 i tip 2.

Tip 1- fotoaktivator reakcijom oksidacije reagira s najbližom molekulom lipida, proteina ili ugljikohidrata što rezultira nastajanje slobodnih jako reaktivni radikala koji se spajaju s endogenim molekularnim kisikom. Produkti te reakcijom su radikali kisika poput kisikovog superoksida, peroksida, hidrogena koji ugrožavaju stabilnost stanične membrane pa time djeluju baktericidno.

Tip 2- fotoaktivator stupa u reakciju s molekulom kisika pri čemu nastaje atomarni kisik koji je veoma reaktivan i najodgovorniji za oštećenja stanica. On stupa u reakciju s lipidima, proteinima i nukleinskim kiselinama kao biološkim molekulama u uskom području svog djelovanja inhibicijskim reakcijama enzimatskih sustava kao i proteinskom aglutinacijom te lipidnom peroksidacijom.

Prema najnovijim istraživanjima upravo atomarni kisik ima ključnu ulogu kod fotosenzibilizacije egzogenim FS-om (46). Naime, on oksidativnim učincima izaziva oštećenje

na staničnim membranama i nukleinskim kiselinama pa time toksično djeluje mikroorganizme poput bakterija, virusa i gljivica. Pri čemu je količina singletnog kisika proporcionalna koncentraciji FS-a, apsorbiranoj svjetlosti i dostupnom kisiku.

Zbog kratkovječnosti ( $10^{-9}$  sek) reaktivnih molekula kisika i njihovog kratkog difuznog puta (oko 0,1  $\mu\text{m}$ ), njihovo je djelovanje lokalno ograničeno na mjestu prisutnosti FS-a i završava odmah nakon prekida dovoda energije (41). Također je važno prije aktivacije ukloniti suvišak FS-a jer lasersko djelovanje može biti ograničeno zbog suviška materijala.

Zaključno gledajući mehanizam djelovanja fotodinamske terapije na molekularnom nivou možemo zaključiti da dolazi do oštećenja DNK lanca ili oštećenja citoplazmatske membrane bakterije što uzrokuje nastajanje citotoksične i vaskultoksične reakcije. Zbog inaktivacije transportskog membranskog sustava i inhibicije aktivnosti membranskih sustava te lipidne peroksidaze dolazi do smrti bakterijske stanice.

Najnovija istraživanja potvrđuju da primjena fotodinamske terapije ne izaziva nuspojave. Imajući u vidu sve veću rezistentnost patogenih bakterija dolazimo do zaključka da je prednost fotodinamske terapije u njenoj djelotvornosti na rezistentne patogene bakterije. Osim što ima štetan učinak na bakterije također štetno djeluje i na njihove endotoksine, poput lipopolisaharida. Uništeni lipopolisaharidi ne stimuliraju produkciju upalnih citokinina, nego im direktno smanjuju toksičnost. Za vrijeme trajanja terapije razaraju se isključivo stanice koje su akumulirale FS i koje su izložene svjetlosti, te se stoga terapija može višekratno koristiti bez rizika od kumulativne toksičnosti. Dokazana je i učinkovitost metilenskog (MM) i toluidinskog modrila O (TMO) u reakciji s *Aggregatibacter actinomycetemcomitans*, *Porphyromonas gingivalis*, *Fusobacterium nucleatum* (47), *Streptococcus sobrinus*, *Streptococcus mutans*, *Lactobacillus casei*, *Actinomyces viscosus* (48) i *Candida albicans* (49).

U fotodinamskoj terapiji u upotrebi su laseri koji imaju nisku snagu između 30-100 mW, i valnu duljinu od 630 do 900 nm (50). U tu svrhu koriste se helij-neon laseri (633 nm, crvena svjetlost), Nd:YAG laser (353 nm, ultraljubičasta svjetlost) i diodni laseri od 635 do 980 nm (infracrvena svjetlost).

Kod fototermičke terapije također primjenjujemo lasersku svjetlost i fotosenzibilni pigment, ali za razliku od fotodinamske terapije ovdje dolazi do selektivnog povećavanja apsorpcije laserske svjetlosti. Termički uvjetovan proces odgovoran je za baktericidan učinak. U stomatologiji kao pigment fototermičke terapije često se koristi indocijaninska zelena (ICZ). Kada se pigment ozrači laserskom svjetlošću on prelazi u više energetske stanje zbog

apsorpcije energije, a daljnjom reakcijom s kisikom u egzotermnoj reakciji pigment se cijepa na dva karbonilna spoja. Stvorena energija provocira daljnju razgradnju ICZ-a. Reakcijom ICZ-a također nastaje i singletni kisik koji za razliku da kisika dobivenog u fotodinamskoj reakciji ne uzrokuje oštećenja na membranama patogenih mikroorganizama, nego prije svega oksidira molekulu pigmenta i time uzrokuje njezinu daljnju razgradnju. Tek tako nastali produkti imaju toksična djelovanja jer razvitkom lokalne hipertermije dolazi do povećavanja intracelularne temperature i oštećenja ili uništenja bakterije (51).

No, ipak u stvarnosti gotovo je nemoguće razdvojiti fotodinamski od fototermičkog učinka.

### 2.5.2. Fotobiomodulacija

Fotobiomodulacija predstavlja povećavanje staničnog metabolizma i tkivne regeneracije bez neželjenih učinaka kao što su antiinflamatorni i antiedematozni efekti koji za posljedicu imaju analgeziju na bol različite etiologije (52).

Brojne stručne studije potvrđuju pozitivan učinak fotobiomodulacije na brže cijeljenje rana proliferacijom fibroblasta *in vitro*. Pri tome su dokazani pozitivni učinci niskoenergetskih laserskih sustava na fibroblaste svih valnih duljina u malim dozama dok u velikim dozama djeluju suprimirajuće. Naime, fotobiomodulacija ubrzava proliferaciju fibroblasta stimulacijom fibroblastičnog faktora rasta s jedne strane, a s druge strane stvarajući miofibroblaste iz fibroblasta koji su zaduženi za kontrakciju rane, ubrzavaju cijeljenje samog defekta. Osim na fibroblaste, laserski sustavi niže energetske vrijednosti kao Er:YAG laseri imaju pozitivan efekt na osteoblaste i cementoblaste, a antiinflamatorni i antiedematozni učinak objašnjava se povećanom fagocitozom leukocita i makrofaga (53).

### **3. RASPRAVA**

Za razliku od periimplantatnog mukozitisa koji je reverzibilni proces upale sluznice, periimplantitis je ireverzibilan inflamatorni proces tkiva koji okružuju implantat s mogućim gubitkom kosti. Kolonijalizacija bakterijskim biofilmom na površini implantata igra važnu ulogu u promjeni biokompatibilnosti njegove površine što pospješuje razvoj periimplantatnih oboljenja. Kako je terapija dentalnim implantatima u suvremenoj stomatologiji postala sve učestalija tako i periimplantatna patologija i njena terapija dospijevaju sve više u fokus suvremenih istraživanja.

U današnje vrijeme fotodinamska terapija postaje sve prisutnija kao dodatni tretman u terapiji periimplantitisa. Naime, upotrebom lasera dolazi do modifikacije dentina i do ekspozicije kolagena, pa samim time dolazi i do lakšeg pričvršćivanja krvnog ugruška. Takvi uvjeti olakšavaju zacjeljivanje rane i dobivanje novog kolagena. Od lasera u dentalnoj implantologiji najčešće se upotrebljavaju erbij i diodni laseri. Dok se pomoću Er:YAG lasera može ukloniti granulacijsko tkivo, diodni laser fotodinamskom terapijom ima antimikrobni učinak. Da bi njihov učinak bio povoljan, neophodno je mehanički ukloniti biofilm i granulacijsko tkivo.

Rezultati mnogih istraživanja pokazuju da do značajnog poboljšanja kliničkih parametara dolazi aplikacijom fotodinamske terapije. Naime, njenim djelovanjem dolazi do smanjenja proinflamatornih interleukina i eliminacije patogenih mikroba.

Treba naglasiti da je učinak fotodinamskih procesa protiv patogenih bakterija kao *Aggregatibacter actinomycetemcomitans* (54), *Porphyromonas gingivalis* i *Fusobacterium nucleatum* (55), dokazan pomoću in vitro provedenih istraživanja, dok je efikasnost fototermičkih procesa dokazana na patogenim bakterijama kao što su *Aggregatibacter actinomycetemcomitans* i *Streptococcus mutans* (56). No, radi stvarne kliničke slike potrebno je sagledati randomizirana istraživanja gdje se susrećemo s rezultatima koji su prilično nesigurni zbog različitih analiziranih parametara. Zaključno, polazeći od činjenice da do danas nisu zamijećeni negativni učinci, u središte razmatranja treba staviti njihov potencijal s mikrobiološkog stajališta.

Neposredno nakon implantacije na eksponiranu titansku površinu implantata adheriraju glikoproteini iz sline zajedno s subgingivnim mikroorganizmima kao što su *Peptostreptococcus micros*, *Fusobacterium nucleatum* i *Prevotella intermedia* (57). Osim toga gram-negativna flora kao *Prevotella intermedia*, *Aggregatibacter actinomycetemcomitans*, *Porphyromonas gingivalis*, *Treponema denticola* i *Tannerella forsythia* koje susrećemo kod pacijenta s paradontitisom nalazimo i u oralnoj flori pacijenata s periimplantitisom (15).

Nadalje, mnoge kliničke studije pokazuju povezanost periimplantatnih oboljenja i loše oralne higijene i pušenja. Isto tako kod pacijenata s dijabetesom gdje nalazimo povećanu razinu protupalnih citokina rizik od razvoja periimplantitisa snažno je uvećan.

Antimikrobnom fotodinamskom terapijom uklanjamo bakterije i njihove endotoksine poput lipopolisaharida koji ne stimuliraju produkciju upalnih citokina nego im izravno smanjuju biološku aktivnost. Za vrijeme djelovanja uništavaju se samo stanice do kojih dopire svjetlost ,pa se iz tog razloga fotodinamska terapija može koristiti uzastopno bez bojazni od kumulativne toksičnosti. No, usprkos tome fotodinamska terapija još se uvijek koristi samo kao dodatna terapija konvencionalnim metodama liječenja periimplantatnih patogenih stanja. Naime, bakterije u usnoj šupljini osim što se pojavljuju pojedinačno, mogu tvoriti lance (streptokoki), gomile (stafilokoki) ili svežnje (aktinomicete), te dodatno biti obavijene ekstracelularnim polisaharidima (EPS) kao što je dekstran i glikopeptidima (GP). EPS i GP oblikuju mrežu te zbog svog negativnog naboja sprečavaju penetraciju pozitivno nabijenog FS-a koji u većini (zbog naboja i veličine ) ostaje priljubljen na površini stanice. Ako FS i laserska svjetlost ipak uspiju pogoditi staničnu stijenkku to još uvijek nije garancija njihovog uspješnog antimikrobnog djelovanja. Dok su s jedne strane, gram-negativni mikrobi kao *Aggregatibacter actinomycetemcomitans* i *Porphyromonas gingivalis* zaštićeni vanjskom membranom (lipopolisaharid), gram-pozitivne patogene (streptokoke i aktinomicete) zaštićuje debeli mureinski sloj (i do 40 slojeva) čime intercelularna akumulacija postaje još problematičnija. Kada konačno i dođe do intracelularnog nakupljanja unutar stanice postoje niz obrambenih sustava kao što su katalaza, peroksidaza, superoksidana dismutaza koje mogu inaktivirati cijeli proces.

No, razvoj laserskih sustava svakim danom omogućava nam sve bolje rezultate. Dugovalna svjetlost (do 1200 nm) može prodrijeti u dublje slojeve biofilma no nije kompatibilna s dosadašnjim dopuštenim FS spektrom. Uz pomoć UC (eng. Photon upconversion) procesa i nanokristala dugovalna svjetlost konvergira u kratkotrajnu čime FS postaje kompatibilna svjetlost. UC adapterima mogla bi se kombinirati dugovalna laserska svjetlost i optimalni FS. Optimalni FS su niskomolekularni i lagano pozitivno nabijeni jer im to omogućava penetraciju kroz biofilm, akumulaciju na površinu i prodor u stanicu. Idealan bi bio dvofazni terapijski učinak. U primarnoj terapiji najprije bi trebalo mehanički odvojiti biofilm, idealno potpomognuto enzimima od dekstranaze, mutanaze i proteaze, a potom u primarnoj laserskoj terapiji koristiti visokomolekularni FS koji bi neometano mogao oštetiti stanične stijenske



bakterije. U drugoj laserskoj fazi promjenom na niskomolekularni FS s boljim penetracijskim svojstvima te većim afinitet prema polimerima uz oslobođene velike količine reaktivnih kisikovih jedinki, dobivamo efikasno uništenje patogenih mikroba.

Osim tog antimikrobnog djelovanja, laseri za konačan pozitivan rezultat u terapiji periimplantitisa imaju i fotobiomodulacijski učinak. Naime, laserske zrake u dubljim ili susjednim slojevima mogu izazvati stimulaciju stanica i tkiva (52). U literaturi se najčešće spominju niskoenergetski laseri u nižim dozama koji ubrzavaju zarastanje rane pozitivnom stimulacijom tkiva i stanica (58). Djelovanjem na proliferaciju fibroblasta u miofibroblaste koji su zaduženi za kontrakciju rana, stimuliraju cijeljenje rana.

Završno njihov antiedematozni i antiinflamatorni učinak objašnjava se fagocitozom neutrofilnih leukocita i makrofaga.

#### **4. ZAKLJUČAK**

Premda inovativna, fotodinamska terapija ne predstavlja samostalan terapijski koncept nego dodatak konvencionalnim metodama liječenja periimplantatnih bolesti. Za dobivanje što boljih rezultata u korištenju fotodinamske terapije kao pomoćnog terapijskog koncepta nužno je razumijevanje laserskih sustava u vezi indikacija i njihovih svojstava i karakteristika. Dok je upotreba sustava Er:YAG uglavnom indicirana u uklanjanje konkremenata, diodni laserski sustavi primjenjuju se za redukciju patogenih bakterija. Na mjestu njihovih djelovanja od osobitog su značenja fotodinamički i fototermički učinci koji iziskuju ponavljanje tijekom terapije jer s vremenom dolazi do rekolonizacije patogena. Nažalost, postoji niz istraživanja čiji rezultati nisu pouzdani zbog pogrešne primjene laserskih sustava (samostalna ili jednokratna primjena) ili fotokemijskih sustava (pogrešna kombinacija pigmenata i svjetlosnog izvora).

## **5. LITERATURA**

1. Abraham CM. A Brief Historical Perspective on Dental Implants, Their Coatings and Treatments. *Open Dent J.* 2014;8:50-5.
2. Quirynen M, De Soete M, Van Steenberghe D. Infectious risks for oral implants: a review of literature. *Clin Oral Implants Res.* 2002;13(1):1-19.
3. Schwartz MS. Mechanical complications of dental implants. *Clin Oral Implants Res.* 2000;11(1):156-8.
4. Lindhe J, Karring T, Lang N. Klinička parodontologija i dentalna implantologija. 1 hrv izd. Zagreb: Nakladni zavod Globus; 2004. 1044 p.
5. Smeets R, Henningsen A, Jung O, Heiland M, Hammächer C, Stein JM. Definition, etiology, prevention and treatment of peri-implantitis--a review. *Head Face Med.* 2014;10:34.
6. Mombelli A, Microbiology and antimicrobial therapy of peri-implantitis. *Periodontol* 2000, 2002;28:177-89.
7. Albrektsson T, Isidor F. Consensus report of session IV. In: Lang NP, Karring T, editors. *Proceedings of the first European Workshop on Periodontology.* Quintessence: London;1994. p. 365-9.
8. Zitzmann NU, Berglundh T. Definition and prevalence of peri-implant diseases. *J Clin Periodontol.* 2008; 35(8):286-91.
9. Lindhe J, Meyle J. Peri-implant diseases: Consensus Report of the Sixth European Workshop on Periodontology. *J Clin Periodontol.* 2008;35(8):282-5.
10. Froum SJ, Rosen PS. A proposed classification for peri-implantitis. *Int J Periodontics Restorative Dent.* 2012;32(5):533-40.
11. Schwarz F, Herten M, Sager M, Bieling K, Sculean A, Becker J. Comparison of naturally occurring and ligature-induced peri-implantitis bone defects in humans and dogs. *Clin Oral Implants Res.* 2007;18(2):161-70.
12. Schwarz F, Bieling K, Latz T, Nuesry E, Becker J. Healing of intrabony peri-implantitis defects following application of a nanocrystalline hydroxyapatite (Ostim) or a bovine-derived xenograft (Bio-Oss) in combination with a collagen membrane (Bio-Gide). A case series. *J Clin Periodontol.* 2006;33(7):491-9.
13. Schwarz F, Hegewald A, John G, Sahm N, Becker J. Four-year follow-up of combined surgical therapy of advanced peri-implantitis evaluating two methods of surface decontamination. *J Clin Periodontol.* 2013;40(10):962-7.

14. Sarmiento HL, Norton MR, Fiorellini JP. A Classification System for Peri- implant Diseases and Conditions. *Int J Periodontics Restorative Dent.* 2016;36(5):699-705.
15. Hultin M, Gustafsson A, Halström H, Johansson LA, Ekfeldt A, Klinge B. Microbiological findings and host response in patients with periimplantitis. *Clin Oral Implants Res.* 2002;13(4):349-58.
16. Leonhardt Å, Adolfsson B, Lekholm U, Wikström M, Dahlén G. A longitudinal microbiological study on osseointegrated titanium implants in partially edentulous patients. *Clin Oral Implants Res.* 1993;4(3):113-20.
17. Lindhe J, Karring T, Lang NP, Bošnjak A, Božić D. Transmukozni pričvrstak, Klinička parodontologija i dentalna implantologija (IV izdanje), Editors. Nakladni zavod Globus; Zagreb, Hrvatska. 2004; p.829-38.
18. Roos- Jansåker AM, Renvert H, Lindahl C, Renvert S. Nine to fourteen year follow-up of implant treatment. Part III: Factors associated with peri-implant lesions. *J Clin Periodontol.* 2006;33(4):296-301.
19. Serino G, Ström C. Peri-implantitis in partially edentulous patients: Association with inadequate plaque control. *Clin Oral Implants Res.* 2009;20(2):169-74.
20. Warrer K, Buser D, Lang NP, Karring T. Plaque-induced peri-implantitis in the presence or absence of keratinized mucosa. An experimental study in monkeys. *Clin Oral Implants Res.* 1995;6(3):131-38.
21. Chung DM, Oh TJ, Shotwell JL, Misch CE, Wang HL. Significance of keratinized mucosa in maintenance of dental implants with different surfaces. *J Periodontol.* 2006;77(8):1410-20.
22. Bobia F, Pop RV. Periimplantitis. Aetiology, diagnosis, treatment. A review from literature. *Current health science journal.* 2010;36(3):171-75.
23. Albrektsson T, Zarb G, Worthington DP, Eriksson R. The long-term efficacy of currently used dental implants. A review and proposed criteria of success. *Int J Oral Maxillofac Implants.* 1986;1(1):11-25.
24. Pauletto N, Lahiffe BJ, Walton JN. Complications associated with excess cement around crowns on osseointegrated implants: a clinical report. *Int J Oral Maxillofac Implants.* 1999;14(6):865-68.
25. Mombelli, A, Lang NP. The diagnosis and treatment of peri-implantitis. *Periodontol* 2000. 1998;17:63-76.

26. Etter TH, Hakanson I, Lang NP, Trejo PM, Caffesse RG. Healing after standardized clinical probing of the peri-implant soft tissue seal: A histomorphometric study in dogs. *Clin Oral Implants Res.* 2002;13(6):571-80.
27. Luterbacher S, Mayfield L, Bragger U, Lang NP. Diagnostic characteristics of clinical and microbiological tests for monitoring periodontal and peri-implant mucosal tissue conditions during supportive periodontal therapy. *Clin Oral Implants Res.* 2000;11(6):521-9.
28. Leonhardt Å, Renvert S, Dahlen G. Microbial findings at failing implants. *Clin Oral Implants Res.* 1999;10(5):339-45.
29. Isidor F. Loss of osseointegration caused by occlusal load of oral implants. A clinical and radiographic study in monkeys. *Clin Oral Implants Res.* 1996;7(2):143-52.
30. Schou S, Holmstrup P, Stoltze K, Hjørting-Hansen E, Fiehn NE, Skovgaard LT. Probing around implants and teeth with healthy or inflamed peri-implant mucosa/gingiva. A histologic comparison in cynomolgus monkeys (*Macaca fascicularis*). *Clin Oral Implants Res.* 2002;13(2):113-26.
31. Lang NP, Breglund T, Heitz-Mayfield LJ, Pjetursson BE, Salvi GE, Sanz M. Consensus statements and recommended clinical procedures regarding implant survival and complications. *Int J Oral Maxillofac Implants.* 2004;19:150-54.
32. John G, Becker J, Schwarz F. Rotating titanium brush for plaque removal from rough titanium surfaces--an in vitro study. *Clin Oral Implants Res.* 2014;25(7):838-42.
33. Javed F, Alghamdi AS, Ahmed A, Mikami T, Ahmed HB, Tenenbaum HC. Clinical efficacy of antibiotics in the treatment of peri-implantitis. *Int Dent J.* 2013;63(4):169-76.
34. Bassetti M, Schär D, Wicki B, Eick S, Ramseier CA, Arweiler NB, Sculean A, Salvi GE. Anti-infective therapy of peri-implantitis with adjunctive local drug delivery or photodynamic therapy: 12-month outcomes of a randomized controlled clinical trial. *Clin Oral Implants Res.* 2014;25(3):279-87.
35. Froum SJ, Froum SH, Rosen PS. Successful management of peri-implantitis with regenerative approach: a consecutive series of 51 treated implants with 3- to 7.5-year follow-up. *Int J Periodontics Restorative Dent.* 2012;32(1):11-20.

36. Schwarz F, Sahm N, Becker J. Combined surgical therapy of advanced peri-implantitis lesions with concomitant soft tissue volume augmentation. A case series. *Clin Oral Implants Res.* 2014; 25(1):132-6.
37. Hamzacebi B, Oduncuoglu B, Alaaddinoglu EE. Treatment of peri-implant bone defect with platelet-rich fibrin. *Int J Periodontics Restorative Dent.* 2015;35(3):415-22.
38. Romeo E, Lops D, Chiapasco M, Ghisolfi M, Vogel G. Therapy of peri-implantitis with resective surgery. A 3-year clinical trial on rough screw-shaped oral implants. Part I: clinical outcome. *Clin Oral Implants Res.* 2005;16(1):9-18.
39. Choy DSJ. History of lasers in medicine. *Photomed Laser Surg.* 2014;32(3):119-20.
40. Aleksić V, Aoki A, Iwasaki K, Takasaki AA, Wang CY, Abiko Y, Ishikawa I, Izumi Y. Low-level Er: YAG laser irradiation enhances osteoblast proliferation through activation of MAPK/ERK. *Lasers Med Sci.* 2010;25(4):559-69.
41. Aoki A, Mizutani K, Takasaki AA, Sasaki KM, Nagai S, Schwartz F, Yoshida I, Eguro T, Zeredo JL, Izumi Y. Current status of clinical laser applications in periodontal therapy. *Gen Dent.* 2008;56(7):674-87; quiz 688-9,767.
42. Dukić W, Bago I, Aurer A, Roguljić M. Clinical effectiveness of diode laser therapy as adjunct to non-surgical periodontal treatment: a randomized clinical study. *J Periodontol.* 2013;84(8):111-7.
43. Niemi MH. *Laser-tissue interactions: Fundamentals and applications.* Heidelberg: Springer; 2007. 308 p.
44. Braun A. Dentale Lasersysteme - Wege zur minimalinvasiven Therapie und Diagnostik? *Quintessenz.* 2014;65:615-22.
45. Raab O. Über die Wirkung fluoreszierender Stoffe auf Infusorien. *Zeitschr Biolog.* 1990;39:524-46.
46. Braun A. Antimikrobielle Photo-dynamische Therapie im Rahmen der Endodontie und Parodontis-therapie. *Zahnmedizin up2date.* 2010;4:599-611.
47. Wilson M, Dobson J, Harvey W. Sensitization of oral bacteria to killing by low-power laser radiation *Curr. Microbiol.* 1992;25(2):77-81.
48. Allaker RP, Douglas CW. Novel anti-microbial therapies for dental plaque-related diseases. *Int J Antimicrob Agents.* 2009;33(1):8-13.
49. Souza RC, Junqueira JC, Rossoni RD, Pereira CA, Munin E, Jorge AO. Comparison of the photodynamic fungicidal efficacy of methylene blue, toluidine blue, malachite



- green and low-power laser irradiation alone against *C. Albicans*. *Lasers Med Sci*. 2010;25(3):385-9.
50. Paschoal MA, Lin M, Santos-Pinto L, Duarte S. Photodynamic antimicrobial chemotherapy on *Streptococcus mutans* using curcumin and toluidine blue activated by a novel LED device. *Lasers Med Sci*. 2015;30(2):885-90.
51. Engel E, Schraml R, Maish T, Kobuch K, König B, Szeimies RM, Hillenkamp J, Bäuml W, Vasoid R. Light-induced decomposition of indocyanine green. *Invest Ophthalmol Vis Sci*. 2008;49:1777-83.
52. Kathuria V, Dhillon JK, Kalra G. Low level laser therapy: A panacea for oral maladies. *Laser Ther*. 2015;24(3):215-5.
53. Peplow PV, Chubg TY, Baxter DG. Application of low level laser technologies for pain relief and wound healing: overview of scientific bases. *Physical Therapy Reviews*. 2010;15(4):209-13.
54. Prates RA, Yamada AM Jr, Suzuki LC, Eiko Hashimoto MC, Cai S, Gouw-Soares S, Gomes L, Ribeiro MS. Bactericidal effect of malachite green and red laser on *Actinobacillus actinomycetemcomitans*. *J Photochem Photobiol B*. 2007;86:70-76.
55. Pfitzner A, Sigusch BW, Albrecht V, Glockmann E. Killing of periodontopathogenic bacteria by photodynamic therapy. *J Clin Periodontol*. 2004;75:1343-9.
56. Fekrazad R, Khoei F, Hakimiha N, Bahodor A. Photoelimination of *Streptococcus mutans* with two methods of photodynamic and photothermal therapy. *Photodiagnosis Photodyn Ther*. 2013;10:626-31.
57. van Winkelhof AJ, Goene RJ, Benschop C, Folmer T. Early colonisation of dental implants by putative periodontal pathogens in partially edentulous patient. *Clin Oral Implants Res*. 2000;11(6):511-52.
58. Dörtbudak O, Haas R, Mallath-Pokorny G. Biostimulation of bone marrow cells with a diode soft laser. *Clin Oral Implant Res*. 2000;11(6):540-5.

## **6. ŽIVOTOPIS**

Danijela Primorac rođena je 1971. u Zadru gdje je završila osnovnu i srednju školu. Godine 1997. godine diplomirala je na Stomatološkom fakultetu Sveučilišta u Zagrebu na Zavodu za fiksnu protetiku. Po završenom studiju pripravnički staž odrađuje u Domu zdravlja Centar u Zagrebu. Nakon rada u nekoliko privatnih poliklinika dobiva svoju ambulantu u Domu Zdravlja Centar gdje radi i danas. Godine 2019. upisuje Poslijediplomski specijalistički studij iz Dentalne implantologije.