

Kirurški čimbenici koncepta bez gubitka kosti

Lozić, Marko

Master's thesis / Diplomski rad

2022

Degree Grantor / Ustanova koja je dodijelila akademski / stručni stupanj: **University of Zagreb, School of Dental Medicine / Sveučilište u Zagrebu, Stomatološki fakultet**

Permanent link / Trajna poveznica: <https://um.nsk.hr/um:nbn:hr:127:124257>

Rights / Prava: [Attribution-NonCommercial 4.0 International/Imenovanje-Nekomercijalno 4.0 međunarodna](#)

Download date / Datum preuzimanja: **2024-10-03**



Repository / Repozitorij:

[University of Zagreb School of Dental Medicine Repository](#)





Sveučilište u Zagrebu

Stomatološki fakultet

Marko Lozić

KIRURŠKI ČIMBENICI KONCEPTA BEZ GUBITKA KOSTI

DIPLOMSKI RAD

Zagreb, 2022.

Rad je ostvaren u: Stomatološki fakultet Sveučilišta u Zagrebu, Zavod za oralnu kirurgiju

Mentor rada: dr. sc. Marko Vuletić, Zavod za oralnu kirurgiju, Stomatološki fakultet Sveučilišta u Zagrebu

Lektor hrvatskoga jezika: Sanda Jelenski, prof. hrvatskoga jezika i književnosti

Lektor engleskoga jezika: Vanja Šrajer, prof. engleskoga jezika i književnosti

Sastav povjerenstva za obranu diplomskoga rada:

1. _____
2. _____
3. _____

Datum obrane rada:

Rad sadrži: 52 stranice

1 tablicu

18 slika

1 CD

Rad je vlastito autorsko djelo, koje je u potpunosti samostalno napisano uz naznaku izvora drugih autora i dokumenata korištenih u radu. Ako nije drukčije navedeno, sve ilustracije (tablice, slike i dr.) u radu su izvorni doprinos autora diplomskoga rada. Autor je odgovoran za pribavljanje dopuštenja za korištenje ilustracija koje nisu njegov izvorni doprinos kao i za sve eventualne posljedice koje mogu nastati zbog nedopuštenoga preuzimanja ilustracija, odnosno propusta u navođenju njihova podrijetla.

Zahvala

Zahvaljujem svojem mentoru dr. sc. Marku Vuletiću na savjetima, vremenu i strpljenju pruženima tijekom pisanja diplomskoga rada.

Zahvaljujem svojoj obitelji na bezuvjetnoj i neiscrpoj podršci pruženoj tijekom cijeloga školovanja.

Zahvaljujem prijateljima i kolegama na svim lijepim trenucima i pomoći pruženoj tijekom studija.

Zahvaljujem Zoranu Čeki, dr. med. dent., Leonardu Bergovcu, dr. med. dent. i ostalim kolegama iz Poliklinike Identalia na dopuštenju za korištenje slika za izradu rada.

Kirurški čimbenici koncepta bez gubitka kosti

Sažetak

Dentalna implantologija, u skladu s dentalnom medicinom općenito, iz dana u dan napreduje te se samim tim mijenjaju njezina načela i standardi. Redovit napredak materijala, širenje indikacija, edukacija terapeuta i sve veći interes pacijenata za ovakav način sanacije bezubosti (kako djelomične tako i potpune) rezultirali su izuzetno visokom razinom mogućnosti koje implantološki principi nude, zbog čega ne iznenađuje daljnja težnja struke za dodatnim napretkom. Uspjeh ovakvoga tipa rehabilitacije pacijenata može se pratiti desetljećima unazad, međutim logično je da se s vremenom i razvitkom svih navedenih parametara mijenja i definicija uspjeha terapije. Jedan od ključnih pokazatelja stabilnosti i dobrog održavanja protetskoga nadomjeska nošena implantatom očuvanost je periimplantatnih tkiva. Od početaka dentalne implantologije do danas uočava se i opisuje sve veći broj čimbenika koji utječu na integritet tih tkiva. Ne postoji univerzalno načelo koje otklanja sve rizike i komplikacije, stoga je tijekom sistematizacije radi maksimalnoga pojednostavljenja za svakodnevnu praksu poželjno, koliko je moguće, svesti sve potencijalne kliničke scenarije na što izvediviji kirurški (a kasnije i protetski) protokol rada. Upravo zbog te težnje nastao je koncept bez gubitka kosti, koji razmatra sve trenutno dostupne činjenice kako bi se svi poznati rizici otklonili i omogućila sigurna rehabilitacija pacijenata.

Ključne riječi: dentalni implantati; oseointegracija; gubitak krestalne kosti; veza implantata i nadogradnje

Surgical factors of the zero bone loss concept

Summary

Dental implantology, along with dental medicine in general, is progressing every day, which automatically changes its standards and principles. Continuous material improvement, indication widening, therapist education and rising of patients' interest in this kind of edentulousness treatment (both partial and total) have resulted in very high number of possibilities offered by implantological principles, so it is not surprising to see the tendency of further profession development. Success of this kind of rehabilitation can be followed decades into the past, but it is also logical that, together with the progress of all the elements brought up earlier, the definition of therapy success itself needs to be revised. One of the key indicators of an implant supported prosthetic device's stability and adequate maintenance is the peri-implant tissue integrity. Since the beginnings of dental implantology until now, a continuously increasing number of factors is present, the factors which are, according to current evidence, considered to have a strong impact on the peri-implant tissue integrity. There is no universal principle that would eliminate all the risk factors and complications, hence, it is preferable to simplify and subdue every potential clinical scenario during systematization, so the surgical (as well as prosthetic) part of the protocol would be feasible. Exactly that is the purpose of the zero-bone loss concept, which tends to take all the available facts into consideration, so that all the known risks would be eliminated and the patient could be rehabilitated appropriately.

Keywords: dental implants; osseointegration; crestal bone loss; dental implant abutment connection

SADRŽAJ

1. UVOD.....	1
2. KONCEPT BEZ GUBITKA KOSTI.....	4
2.1. Osnovna podjela koncepta.....	5
2.2. Kirurški čimbenici.....	6
2.2.1. Uloga dizajna implantata.....	7
2.2.2. Dubina postavljanja implantata.....	11
2.2.3. Vertikalna debljina mekoga tkiva.....	16
2.2.3.1. Biološka širina oko implantata.....	18
2.2.3.2. Važnost vertikalne debljine mekoga tkiva.....	19
2.2.4. Augmentacijske tehnike s dovoljnom visinom kosti.....	20
2.2.4.1. Supkrestalno postavljanje implantata.....	20
2.2.4.1.1. Modificiranje nadogradnji u svrhu očuvanja kosti iznad implantata.....	23
2.2.4.1.2. Profilna koštana svrdla.....	26
2.2.4.2. Zaravnavanje alveolarnoga grebena.....	28
2.2.5. Augmentacijske tehnike s nedovoljnom visinom kosti.....	31
2.2.5.1. <i>Tent-pole</i> tehnika.....	31
2.2.5.2. Vertikalna augmentacija mekoga tkiva.....	32
2.2.6. Pričvrtna sluznica oko dentalnih implantata.....	36
3. RASPRAVA.....	39
4. ZAKLJUČAK.....	43
5. LITERATURA.....	45
6. ŽIVOTOPIS.....	51

Popis skraćenica

IAI – sučelje implantata i nadogradnje (eng. *implant-abutment interface*)

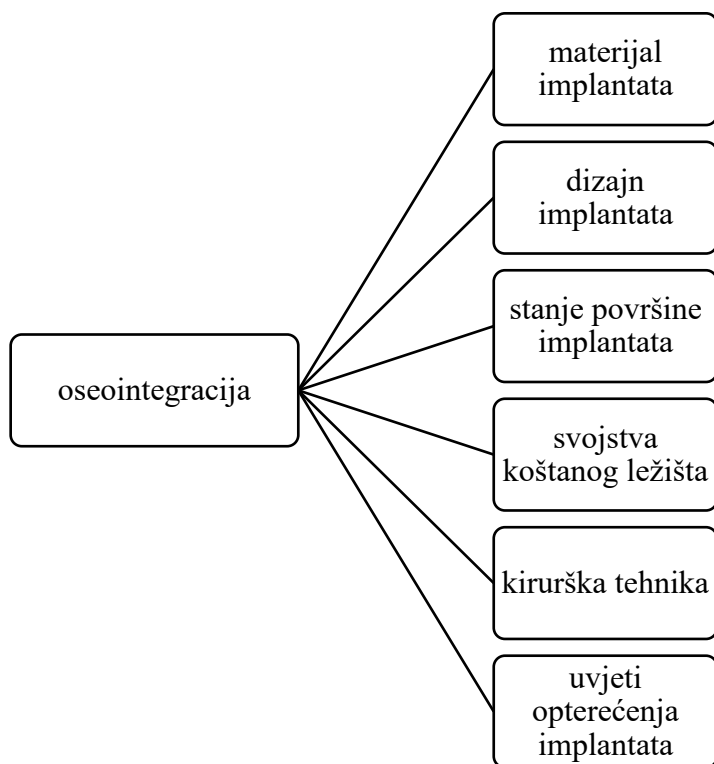
BIC – kontakt kosti i implantata (eng. *bone-to-implant contact*)

GBR – vođena regeneracija kosti (eng. *guided bone regeneration*)

ADM – acelularni dermalni matriks

1. UVOD

Uporaba dentalnih implantata u zbrinjavanju djelomično ili potpuno bezubih pacijenata sve je raširenija terapijska metoda te je stoga svakim danom sve veći uzorak iz kojega proizlaze korisni zaključci i saznanja u svrhu daljnjega smanjivanja postotka neuspjeha. Ugrađivanje implantata u koštano tkivo temelji se na fenomenu oseointegracije – postizanja izravne veze kosti i implantata, bez umetnutih slojeva mekoga tkiva (1). Tijesna isprepletenost kosti i površine implantata na mikrometarskoj razini (za nepravilnosti površine na razini nanometara nije dokazan klinički značaj glede stabilnosti implantata) od samih je početaka implantologije, pa tako i danas, predmet istraživanja kako bi se što boljim poznavanjem biomehaničkih parametara rizik od neuspjeha sveo na minimum. Više je čimbenika koji igraju ulogu u uspostavljanju te veze (Slika 1). Uspješna oseointegracija opisuje se i kao tzv. funkcijska ankiloza jer joj je svrha postizanje što prisnijega kontakta implantata s kosti.



Slika 1. Shematski prikaz čimbenika o kojima ovisi stupanj oseointegracije (izrađeno prema izvoru (2)).

Da bi se postigla što veća predvidivost i kontrola „ponašanja“ tkiva oko implantata, nužno je razumjeti mehanizme i razloge koji dovode do komplikacija. Najčešće se u tom kontekstu

spominje resorpcija krestalne kosti oko implantata s obzirom na to da ne postoji univerzalno pravilo koje garantira njezinu stabilnost. Čimbenici koji ju ugrožavaju mogu biti povezani s terapeutom i greškama u kirurškom protokolu, pogriješnom i nepotpunom dijagnozom ili se radi o karakteristikama dizajna implantata te biološkim čimbenicima vezanima uz stanje tkiva pacijenta (3).

U skladu s razvitkom implantologije i novim spoznajama o čimbenicima koji utječu i oblikuju krajnji ishod implantoprotetske opskrbe pacijenta razvijen je koncept bez gubitka kosti (eng. *zero bone loss concept*) (3) kako bi se sistematizirali svi aspekti, kako kirurški tako i protetski, koji doprinose stabilnosti kosti oko implantata i tako znatno umanjuju rizik od budućih komplikacija. Na temelju niza istraživanja do danas dokazano je da je problematika stabilnosti kosti oko implantata povezana s više čimbenika pa samo djelomično poznavanje čimbenika koje je potrebno uvažavati posljedično dovodi, gotovo neizbježno, do neuspjeha terapije.

Svrha je ovoga rada navesti i pobliže opisati kirurške čimbenike koji ugrožavaju integritet kosti oko implantata, a za koje koncept bez gubitka kosti nastoji definirati standarde koje je potrebno poštivati kako bi se krestalna kost sačuvala.

2. KONCEPT BEZ GUBITKA KOSTI

2.1. Osnovna podjela koncepta

Implantoprotetsku opskrbu pacijenta možemo podijeliti na prvi, kirurški dio terapije koji uključuje ugradnju dentalnoga implantata uz eventualne dodatne terapijske postupke poput metoda augmentacije okolnih tkiva te na drugi, protetski dio terapije koji podrazumijeva period opskrbe implantata protetskom suprastrukturuom. U skladu s tim, i koncept bez gubitka kosti možemo raščlaniti na dvije osnovne skupine čimbenika – kiruršku i protetsku (Tablica 1). Kako je ranije navedeno, ovaj se rad usredotočuje na kirurške čimbenike.

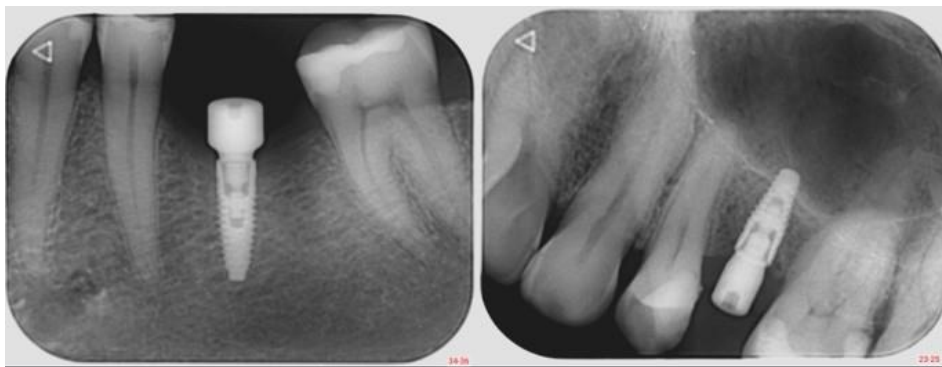Tablica 1. Raščlamba koncepta bez gubitka kosti izrađena prema izvoru (3).

Koncept bez gubitka kosti	
Kirurški koncepti	Dizajn implantata
	Dubina postavljanja implantata
	Vertikalna debljina mekoga tkiva
	Augmentacijske tehnike: <ul style="list-style-type: none"> • Supkrestalno postavljanje implantata • Zaravnavanje alveolarnoga grebena • <i>Tent-pole</i> tehnika • Vertikalna augmentacija mekoga tkiva
	Pričvrсна sluznica
Protetski koncepti	Učvrščivanje suprastrukture
	Odabir nadogradnje
	Izlazni profil
	Subgingivni materijali
	Supragingivni materijali

2.2. Kirurški čimbenici

Desetljećima unazad, kao jedan od kriterija uspjeha implantološke terapije smatrao se gubitak okolne krestalne kosti ne veći od 1,5 mm unutar prve godine od opterećenja (uz kasniji gubitak od najviše 0,2 mm godišnje) (4). Budući da je od postavljanja tih standarda do danas implantologija znatno napredovala, smatra se kako je uz današnja saznanja, materijale i protokole moguće gubitak kosti u velikoj mjeri reducirati, praktički do zanemarivih vrijednosti. Svi kirurški i protetski čimbenici zajedno utječu na ponašanje kosti oko implantata te uvjetuju tip njezina odgovora koji varira od gubitka, preko stabilne pregradnje, do rasta kosti. Upravo je zato neophodno uzeti u obzir utjecaj svakoga čimbenika jer poštivanje samo nekih prije ili kasnije dovodi do neuspjeha terapije.

Postoji nekoliko različitih tipova odgovora kosti nakon ugradnje implantata, od kojih su neki poželjni, dok se drugi smatraju neuspjehom. Njezina stabilnost, odnosno odsutnost resorpcije može se jednostavno opisati kao 1) izostanak gubitka kosti (Slika 2). Pod pojmom 2) stabilne pregradnje podrazumijeva se gubitak kosti koji je ograničenoga i trajanja i opsega te tako ne ugrožava stabilnost implantata. Nadalje, u slučaju napredovanja toga procesa govorimo o 3) progresivnom gubitku kosti koji je svakako najnepovoljnija opcija te koji, jasno, konačno dovodi do gubitka implantata. Zbog razloga koji nisu posve objašnjeni, kost može s vremenom postati više ili manje mineralizirana, dakle prisutnost implantata u funkciji također može dovesti i do 4) demineralizacije ili remineralizacije kosti. Također, radiološkim praćenjem moguće je uočiti i pojačanu gustoću kortikalne kosti, što se naziva 5) kortikalizacijom. Moguće objašnjenje toga fenomena nudi Frostov zakon po kojem blago preopterećenje kosti dovodi do porasta njezine mase (3). U skladu s tom teorijom, osim njezina zadebljanja moguć je i 6) rast kosti u vertikalnoj dimenziji, no zbog nedostatka jasnih dokaza koji bi opisali taj mehanizam, takav se proces ne može ciljano izazvati ni sa sigurnošću očekivati (3).




Slika 2. Prikaz stabilnosti koštanoga tkiva nakon perioda oseintegracije. Preuzeto uz dopuštenje autora dr. sc. Marka Vuletića.

2.2.1. Uloga dizajna implantata

Za svaki implantološki sustav potrebno je poznavati utjecaj pojedinih karakteristika vezanih uz dizajn samoga implantata te znati kako postupiti i kakav kirurški protokol primijeniti. Dva implantata istoga dizajna mogu prouzročiti potpuno različitu reakciju okolne kosti ovisno o čimbenicima vezanima uz sam postupak ugradnje implantata. Kritični je dio implantata, kada je u pitanju stabilnost krestalne kosti, vrat implantata – njegove karakteristike uvjetuju koliko duboka ugradnja u kost mora biti. Ključni čimbenici koje je potrebno detaljnije objasniti, a koji značajno utječu na stabilnost okolne kosti, su sljedeći:

- polirani vrat (Slika 3) (odnosno njegova prisutnost ili odsutnost)
- mikropukotina (na mjestu spoja implantata s nadogradnjom) (3).



Slika 3. Implantat s uskim poliranim dijelom vrata. Preuzeto uz dopuštenje autora dr. sc. Marka Vuletića.

Ranije stajalište koje je prevladavalo kada je u pitanju polirani vrat implantata savjetovalo je postavljanje takvoga vrata ispod razine kosti kako bi se u slučaju okolne resorpcije spriječila adherencija plaka na izloženu površinu implantata. Ipak, kasnije je utvrđeno kako će takav položaj poliranoga vrata zapravo biti rizični čimbenik koji će doprinosti upravo gubitku okolne kosti jer obrađene, odnosno zaglađene površine implantata ne predstavljaju dobar supstrat za prijanjanje koštanoga tkiva (5). Hrapava površina implantata jače potiče staničnu aktivnost okolnoga tkiva u odnosu na zaglađenu površinu. Iz toga proizlazi zaključak kako je epikrestalna ili supkrestalna ugradnja implantata preporučljiva isključivo kod implantata s hrapavim vratovima, dok bi ju kod implantata s poliranim vratom trebalo izbjegavati. Dakle, neovisno o dubini postavljanja implantata, može se očekivati gubitak kosti do razine prijelaza glatkoga u hrapavi dio implantata. Osim problema nedostatne isprepletenosti kosti s glatkom titanskom površinom još jedan problem poliranoga vrata okruženoga kosti je i nemogućnost pravilne raspodjele okluzijskih sila. S obzirom na to da takva, polirana površina implantata ne može prenijeti okluzijsko opterećenje na okolnu kost (a koje je nužno kako bi poticalo neprekidnu koštanu pregradnju), dolazi do takozvane nefunkcijske resorpcije kosti (3).

Nadalje, veliku povezanost stabilnosti okolne kosti i dizajna implantata pokazuje i utjecaj mikropukotine, koja je kao spoj implantata s nadogradnjom neizbježna kod svakoga dvodijelnog implantata. Usprkos tome što jednodijelni implantati nemaju problem mikropukotine, kod njih nije uočen manji gubitak kosti zbog drugoga razloga, a taj je nužnost cementiranja suprastrukture. Također, dvodijelni sustavi omogućuju protetsku korekciju

kirurških „nepravilnosti“ kao što su nepovoljan nagib ili položaj implantata te se stoga smatraju boljim izborom. Problem mikropukotine valja raščlaniti na dva važna aspekta: bakterijsku kontaminaciju i postojanje mikropomaka.

U slučaju neodržavanja adekvatne razine oralne higijene oko implantata dolazi do nakupljanja naslaga plaka koje, kao bogat izvor bakterija i produkata njihova metabolizma predstavljaju početak razvoja periimplantatnoga mukozitisa te, u slučaju progresije, periimplantitisa. Zbog toga je potrebno razumjeti sve puteve kojima je bakterijama omogućena kontaminacija periimplantatnoga tkiva, a jedan od njih je i preko mikropukotine dvodijelnih implantata. Uz mogućnost da već intraoperativno, prilikom ugradnje implantata, dođe do kontaminacije njegove unutrašnjosti, prostor mikropukotine predstavlja ulazna vrata bakterijama te ga je stoga potrebno pravilno pozicionirati u odnosu na okolna tkiva te znati koje bi karakteristike spoja implantata i nadogradnje mogle minimizirati njegovu propusnost. Intraoperativnu kontaminaciju krvlju i krevikularnom tekućinom moguće je reducirati dezinfekcijom unutrašnjosti implantata nakon ugradnje, a prije postavljanja pokrovnoga vijka ili nadogradnje za cijeljenje koristeći se klorheksidinskim gelom. No, taj postupak nije ključan ni dovoljan u svrhu sprječavanja infekcije te je, neovisno o njemu, neophodno obratiti pažnju na mikropukotinu jer unutrašnjost implantata, u slučaju kvalitetnoga hermetičkog brtvljenja, čak i ako je kontaminirana, ne bi trebala predstavljati toliki rizik za razvoj buduće infekcije, a upravo će mikropukotina uvjetovati je li moguće unutrašnjost implantata zadržati zatvorenom od okoline. Osim dimenzije same mikropukotine, na njezinu propusnost utječu i okretni moment (eng. *torque*) kojim je pričvršćena nadogradnja na implantat, mikropomaci, dizajn protetske suprastrukture i okluzijsko opterećenje koje treba održati na funkcionalnoj razini. Primjerice, razina kolonizacije mikroorganizmima značajno opada kako iznos okretnoga momenta raste, tj. što se više približava do preporučenih vrijednosti od strane proizvođača. Osim što je pri većoj vrijednosti okretnoga momenta prisniji kontakt implantata i nadogradnje, tako se umanjuje i značaj sitnih nepravilnosti i neravnina na površinama koje prijanjaju jedna uz drugu (6).

Veličina mikropukotine može se izraziti u horizontalnoj i vertikalnoj dimenziji te varira od sustava do sustava. Horizontalna dimenzija u pravilu je naglašenija i u nekim sustavima seže i do 103 μm , dok se vertikalna kreće u manjim vrijednostima, ne većima od 11 μm (7). Važno je naglasiti da je postojanje same mikropukotine (kao izvora mikropomaka) ipak važnije od njezine dimenzije jer u usporedbi s laserski zavarenim spojem dolazi do znatno većega gubitka kosti neovisno o njezinoj veličini. Dakle, samo smanjivanjem njezine dimenzije neće se postići

značajna zaštita kosti (8). Iz toga proizlazi da prilikom postave implantata treba uzeti u obzir udaljenost mikropukotine od marginalne kosti kako se ne bi narušila biološka širina i kako bi se koštani gubitak sveo na minimum jer što je mikropukotina udaljenija od kosti, to će i njezin negativan učinak biti slabiji.

U slučaju postojanja infekcije u blizini kosti ona se povlači i do 2 mm da bi ostala na odgovarajućoj udaljenosti od upale. Patogeneza gubitka kosti u povezanosti s mikropukotinom uklapa se u taj obrazac ponašanja koštanoga tkiva. Kod dvodijelnih je implantata uočeno najveće nakupljanje upalnih stanica (dominantno neutrofila) upravo neposredno koronarno (do 0,5 mm) od sučelja implantata i nadogradnje, dok im se broj smanjuje i u gingivnom i u koštanom smjeru. To potvrđuje ključnu ulogu mikropukotine u razvoju upalne reakcije okolnoga tkiva. Nadalje, otežana oralna higijena toga područja te ograničen pristup obrambenim mehanizmima organizma području IAI-a dovode do sve naglašenijega učinka mikropukotine kao rezervoara bakterija te izvora kemotaktičke stimulacije i upale. Posljedica konstantne infiltracije tkiva upalnim stanicama bit će poticaj na formaciju osteoklasta i njihovu povećanu aktivnost, a što će dovesti do gubitka kosti (9).

Kako bi se riješio problem mikropukotine kao izvora bakterijske kontaminacije, modifikacija dizajna implantata uvođenjem promjene platforme (eng. *platform switching*) omogućuje horizontalno udaljavanje bakterija od kosti. Promjena platforme može se opisati kao unutarnje horizontalno repositioniranje spoja implantata i nadogradnje (10). Neovisno o akumulaciji plaka, dakle i u slučaju njegova odsutstva, u području IAI-a stvara se upalni stanični infiltrat (eng. *abutment inflammatory cell infiltrate*) od kojega se koštano tkivo nastoji povući na udaljenost od 1,0 mm (11). Korištenjem nadogradnje manjega promjera od implantata stvara se horizontalna stepenica koja udaljava navedeni infiltrat od kosti te joj time omogućuje stabilnost. Osim toga učinka također se i povećava kontaktna površina predviđena za urastanje mekog tkiva koje čini barijeru između upalnoga infiltrata i kosti pa je samim time smanjen rizik od koštanoga povlačenja u apikalnom smjeru. Da bi takva stepenica rezultirala spomenutim, potrebno je da rub nadogradnje bude uvučen barem 0,4 mm prema unutra u odnosu na rub vrata implantata (3). Također, važno je naglasiti da prva nadogradnja pričvršćena na implantat (neovisno govorimo li o imedijatnom ili odgođenom opterećenju) mora biti manjega promjera; ako se ona upotrijebi kasnije, nakon remodeliranja okolnih tkiva, neće doći do pozitivnoga učinka horizontalne stepenice (10).

Što se tiče karakteristika veze između implantata i nadogradnje, postoji nekoliko osnovnih tipova koji se razlikuju po strmini nagiba i duljini veze. Što je nagib strmiji, veza je stabilnija, uz omogućavanje manje mikropomaka i manje slobode pokreta (12). Najpoznatiji je primjer stabilne veze Morseova konična veza (eng. *Morse taper*) koja ima nagib od dva do četiri stupnja te se retencija postiže trenjem među površinama (tzv. „hladni var“). Kut konične veze kod nekih sustava seže i do dvadeset stupnjeva, a za veći kut koristi se naziv unutarnja ili ravna veza. Navedene odlike i nedostaci pojedinih vrsta veza ne znače da Morseova veza garantira stabilnost okolne kosti, kao ni da ravna veza nužno ugrožava kost i dovodi do njezina gubitka iako omogućuje znatno veće mikropomake na razini sučelja implantata i nadogradnje. Stoga je kod takve veze naglašenija važnost udaljavanja IAI-a od koštanoga ruba. Da zaključimo, uz poznavanje karakteristika pojedinoga sustava, potrebno je slijediti kirurške protokole u skladu s preporukama kako integritet marginalne kosti ne bi bio ugrožen.

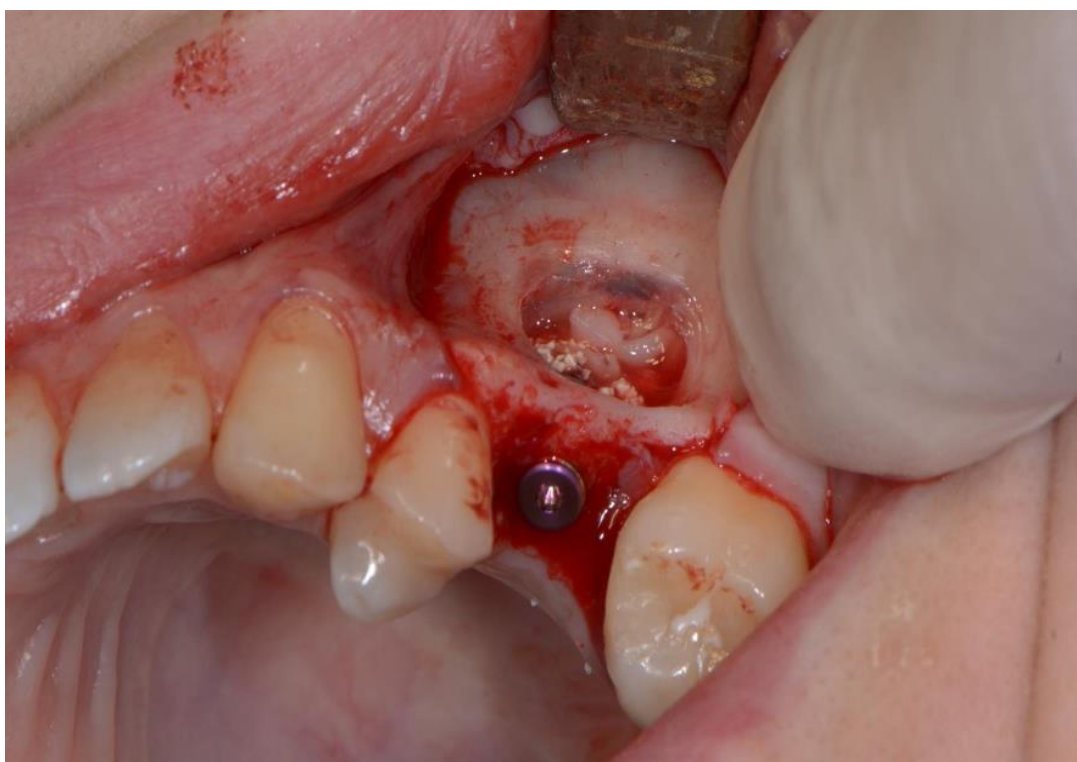
2.2.2. Dubina postavljanja implantata

Općenito govoreći, implantat je moguće postaviti s obzirom na razinu kosti na tri različite dubine: iznad razine kosti (suprakrestalno) (Slika 4), u razini kosti (epikrestalno) (Slike 5, 6) te ispod razine kosti (supkrestalno) (Slike 7, 8). Ne postoji univerzalno pravilo koje vrijedi za sve implantate kada je u pitanju dubina njihova postavljanja. Ovisno o njihovom dizajnu, na raspolaganju su određene mogućnosti za svaki tip implantata. Postoje tri osnovna tipa dizajna implantata koji uvjetuju dubinu njihova postavljanja i to su:

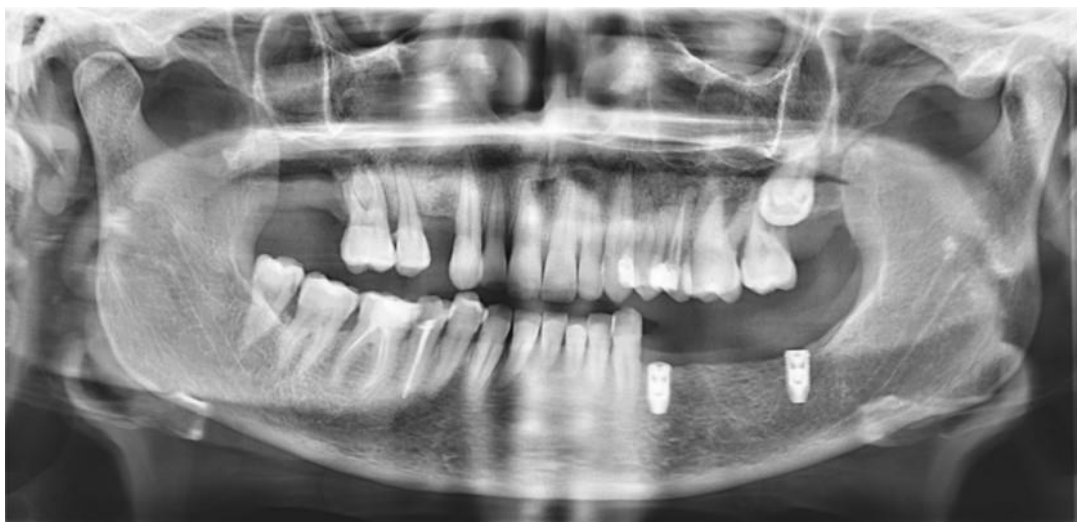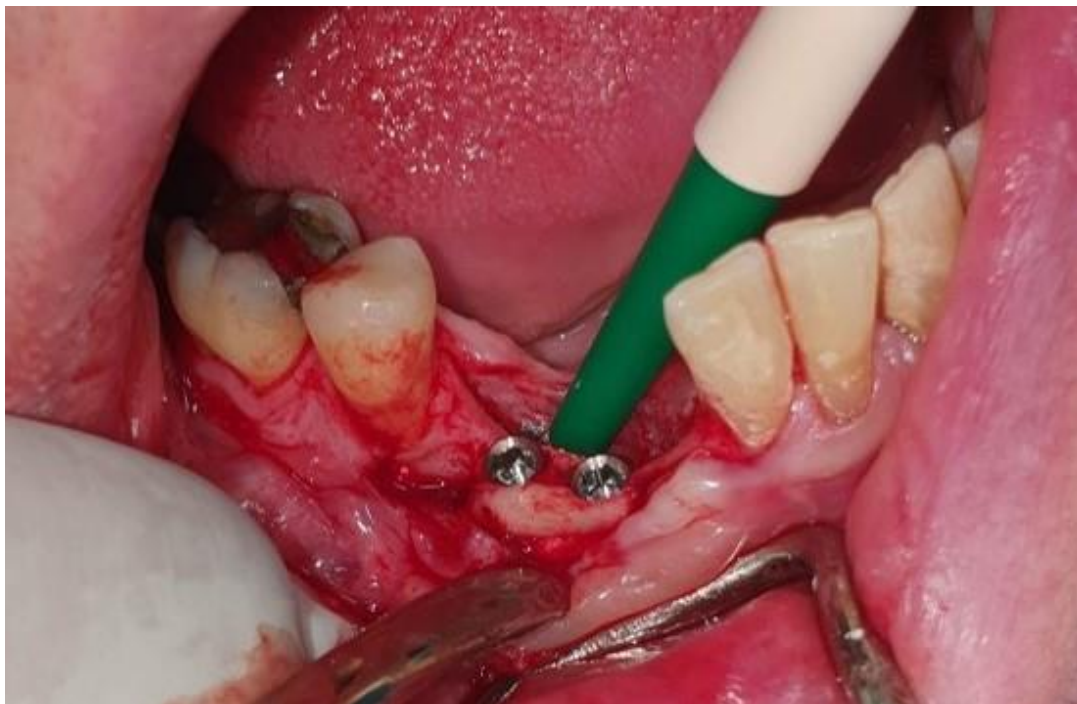
- implantati s tradicionalnom vezom/podudarnim promjerom nadogradnje
- transmukozni implantati (eng. *tissue level*)
- implantati s promjenom platforme (eng. *platform switching*).

Kod implantata s podudarnom vezom s nadogradnjom jasno je iz prethodnoga poglavlja da bi mikropukotinu trebalo postaviti iznad razine kosti, ali valja uzeti u obzir da se u tom slučaju hrapava površina vrata implantata izlaže mekim periimplantatnim tkivima te potencijalno služi kao izvrstan supstrat za prijanjanje i retenciju plaka, puno bolji u usporedbi s glatkom površinom (13). S obzirom na nužnost suprakrestalne postave te nepoželjnoga djelovanja hrapave površine iznad kosti, proizlazi da bi takav tip implantata trebao imati polirani vrat kako bi suprakrestalna postava bila moguća i rizik od adherencije plaka

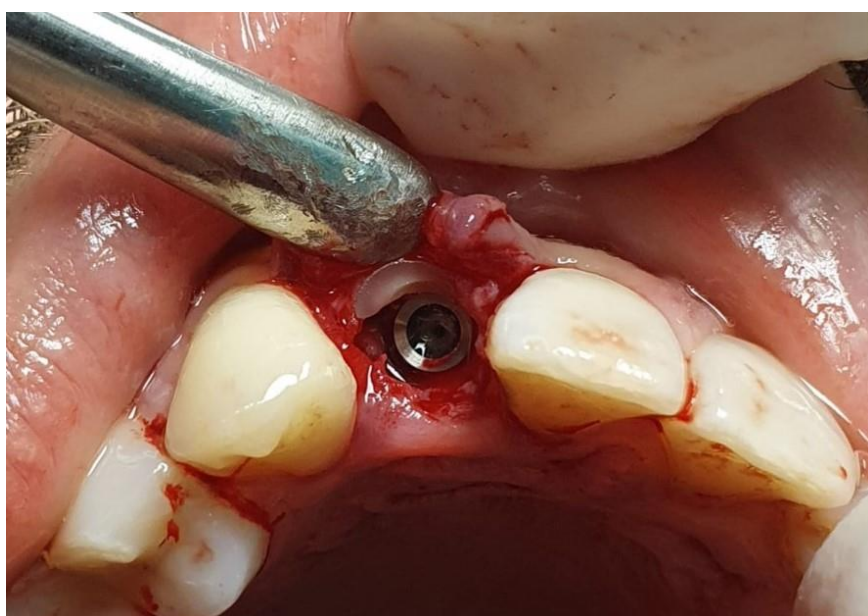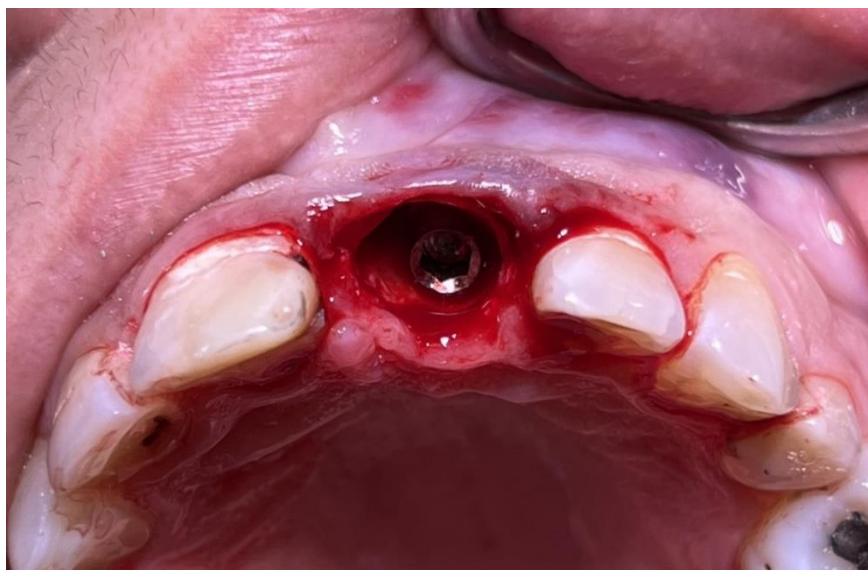minimiziran. Duljina poliranoga vrata trebala bi iznositi 1,0 mm, a svakako ne manje od 0,5 mm (3). Manje vrijednosti od toga ne udaljavaju dovoljno mikropukotinu od koronarnoga ruba kosti jer, kako je ranije spomenuto, upravo u tih 0,5 mm primijećena je najintenzivnija infiltracija upalnih stanica. Valja podsjetiti da polirani vrat ne bi smio biti nimalo uronjen u kost jer njegova glatka površina nema mogućnost oseintegracije te posljedično dovodi do povlačenja kosti do razine prijelaza glatkoga u hrapavi dio implantata. Dakle, u ovakvoj situaciji treba težiti tome da je hrapava površina implantata u potpunosti uronjena u kost, a glatka u potpunosti iznad nje te okružena mekim tkivom.



Slika 4. Primjer suprakrestalne ugradnje implantata uz podizanje dna maksilarnoga sinusa otvorenom metodom. Preuzeto uz dopuštenje autora dr. sc. Marka Vuletića.



Slike 5, 6. Primjeri epikrestalne ugradnje implantata. Preuzeto uz dopuštenje autora dr. sc. Marka Vuletića.



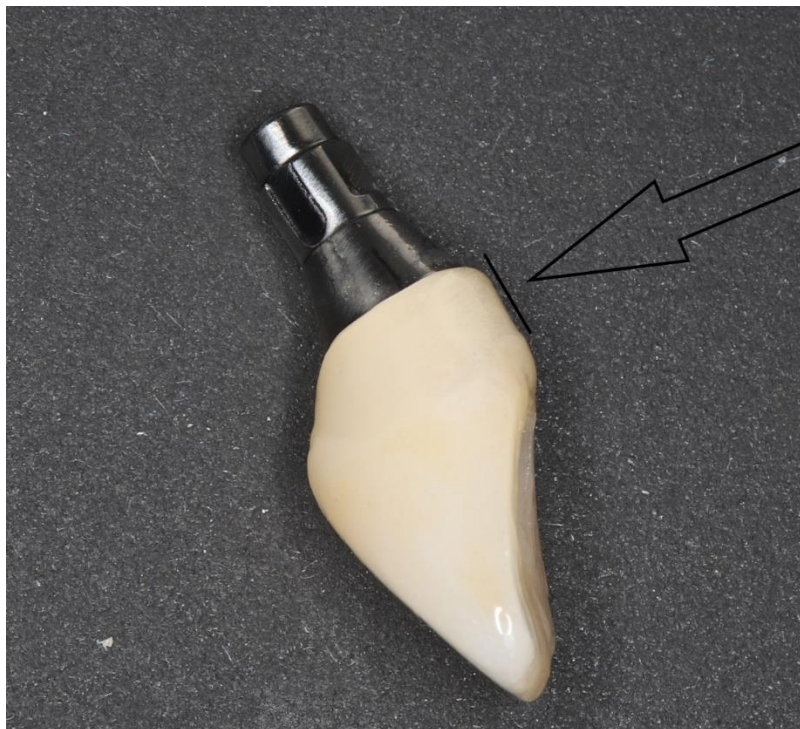Slike 7, 8. Primjeri imedijatne supkrestalne ugradnje implantata. Preuzeto uz dopuštenje autora dr. sc. Marka Vuletića.

Što se tiče implantata s promjenom platforme, mogućnosti su nešto veće jer je moguća dublja postava implantata bez opasnosti od gubitka kosti. Ipak, postoje druge okolnosti koje treba poštivati da bi dublja postava bila opravdana, čime se još jednom potvrđuje tvrdnja iz uvoda da nijedan parametar nije moguće promatrati zasebno, već je potrebno sagledati cjelokupnu problematiku prije donošenja konačne odluke. Za razliku od prethodnoga tipa, kod ovakvih se implantata suprakrestalna postava ne preporučuje zbog odsustva poliranoga vrata. Implantat je hrapav cijelom svojom duljinom te bi trebao biti u potpunosti uronjen u kost. Stoga je za ovakav dizajn preporučljiva epikrestalna postava, a u nekim situacijama i supkrestalna (ne

dublje od 3 mm). Kod epikrestalne postave treba voditi računa o vertikalnoj dimenziji mekoga tkiva koja bi trebala iznositi 3 mm ili više. Primjer indikacije za supkrestalnu postavu implantata su kratke kliničke krune jer bi u slučaju „preplitke“ postave implantata izlazni profil (eng. *emergence profile*) bio prestrm i preširok. Za supkrestalnu je postavu strogo preporučljivo pridržavati se Morseove konične veze jer ona dokazano pruža najbolji otpor mikropomacima i mikropropuštanju na razini IAI-a.

Transmukozni implantati posjeduju polirani vrat koji je viši od 1,8 mm. Posebnost po kojoj se izdvaja od ostalih tipova po dizajnu postojanje je tzv. dvostruke mikropukotine: prva se, kao i kod ostalih, nalazi na spoju implantata i implantatne nadogradnje, a druga na zakošenoj ravnini poliranoga vrata. Polirani dio treba biti okružen mekim tkivom te je zato potrebno izbjeći preduboku postavu implantata. U takvom bi slučaju, kako je ranije opisano, kost koja okružuje polirani dio implantata bila izgubljena. Također, još jedna karakteristika na koju treba obratiti pažnju kod ovakvoga dizajna jest i vrat koji se širi u svom promjeru zbog čega je prilikom preparacije kosti potrebno osigurati dovoljno prostora za dosjed implantata kako takav, širi vrat ne bi uzrokovao kompresiju kosti. Dakle, za ovakav je tip implantata preporučena postava u razini tkiva kako bi polirani dio ostao izvan kosti.

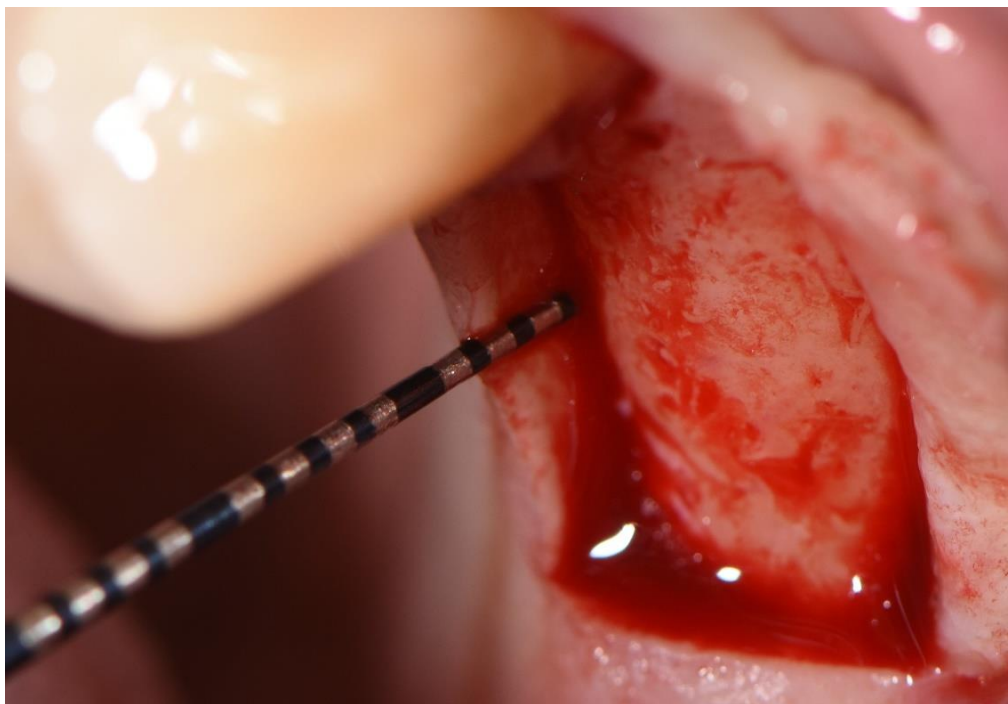
Koji će od navedenih implantata biti izabran za pojedinu situaciju uvjetuje i odabir kontakta s mekim tkivom na razini implantata ili na razini restauracije. Već je objašnjeno da u svrhu što manjega nakupljanja plaka površina koja prijanja uz meka tkiva, bilo implantata, bilo protetske suprastrukture, mora biti polirana (Slika 9). Primjerice, od protetskih materijala najbolji utjecaj na meka tkiva ima cirkonijev oksid (3) te ga je zato poželjno „uroniti“ u meko tkivo. Dakle, u takvoj situaciji nema potrebe izabrati transmukozni implantat (iako nije kontraindiciran) jer tada nećemo postići željeni kontakt mekoga tkiva na razini restauracije. Upravo su zato krestalni implantati izbor kada god se teži postizanju kontakta mekoga tkiva s restauracijom, a transmukozni kada je taj kontakt poželjan na razini implantata.



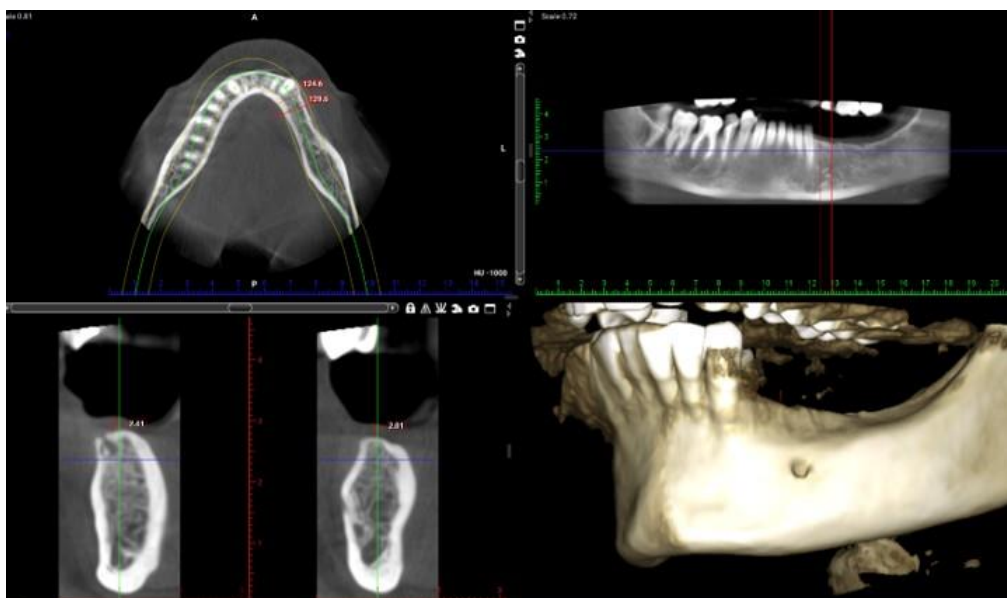
Slika 9. Visoko polirani transgingivalni dio na krunici na vijak kako bi se smanjila mogućnost nakupljanja plaka. Preuzeto uz dopuštenje autora dr. sc. Marka Vuletića.

2.2.3. Vertikalna debljina mekoga tkiva

Pojam „debljina mekoga tkiva“ u današnjim analizama periimplantatnog tkiva može se odnositi na tri različita mjerenja: horizontalnu debljinu mekoga tkiva, pričvrсну sluznicu i vertikalnu debljinu mekoga tkiva, koja se još naziva i debljinom krestalnoga mekog tkiva. Horizontalna debljina mekoga tkiva mjeri se u bukolingvalnom smjeru, dok se pričvrсна sluznica mjeri u vertikalnoj dimenziji. Ipak, ona se izračunava na bukalnoj ili lingvalnoj strmini kosti za razliku od vertikalne debljine mekoga tkiva koja se izračunava na okluzalnoj strani alveolarnoga grebena, točno iznad mjesta predviđenoga ležišta za implantat. Nakon odizanja vestibularnoga režnja, a prije odizanja oralnoga (palatinalnoga ili lingvalnoga) paradontološkom sondom može se izmjeriti njezin iznos (Slika 10). Također, radiološka preoperativna dijagnostika omogućuje precizno mjerenje mekih tkiva (Slika 11). Iako je često smatrano drugačije, između ovih parametara zapravo i nema čvrste povezanosti; na temelju većega ili manjega iznosa jedne od ovih dimenzija ne može se sa sigurnošću pretpostaviti koliko će iznositi preostale dvije (3).



Slika 10. Mjerenje vertikalne debljine mekoga tkiva parodontološkom sondom prislonjenom na palatinalni režanj. Fotografirano i upotrijebljeno uz dopuštenje Poliklinike Identalia.



Slika 11. Vertikalnu debljinu mekoga tkiva moguće je i preoperativno odrediti koristeći se računalnom tomografijom. Preuzeto uz dopuštenje autora dr. sc. Marka Vuletića.

2.2.3.1. Biološka širina oko implantata

Suprakrestalno vezivno tkivo oko implantata može se podijeliti na tri zone: sulkusni epitel, spojni epitel i vezivno tkivo (14). Kao i oko zuba, to se tkivo može smatrati biološkom širinom oko implantata. Prosječna ukupna vrijednost ovih tkiva iznosi oko 3,8 mm, od čega 2,14 mm čini epitelni pričvrstak (koji se sastoji od periimplantatnoga sulkusa i spojnoga epitela), a 1,66 mm čini vezivno tkivo (15). I dok je osnovna raščlamba suprakrestalnoga tkiva usporediva s onom oko zuba, ipak postoje histološke razlike i posebnosti svakoga od njih. Primjerice, snopovi kolagenih vlakana oko zuba pružaju se iz cementa korijena zuba pretežno u okomitom smjeru, dok se vlakna periimplantatne sluznice pružaju iz krestalne kosti te su usmjerena paralelno s površinom nadogradnje (15). Također, omjer kolagenskih vlakana u odnosu na stanice i krvne žile znatno je veći u periimplantatnom tkivu u usporedbi s tkivom oko zuba te se čak može usporediti po svojim karakteristikama s ožiljkastim tkivom (16).

Kao i kod zubi, navedena periimplantatna tkiva imaju funkciju zaštitne barijere prije svega u kontekstu obrane od kolonizacije bakterija. Neovisno o razini progresije invazije bakterija i posljedično razvoja periimplantatnoga mukozitisa ili periimplantitisa, ovaj će kompleks održavati relativno konstantnu dimenziju, dok će se podležeća kost udaljavati od upalnoga procesa, što je usporedivo sa zbivanjima oko zuba. Kao što je i kod zubi utvrđena vremenski stabilna distanca između kosti i bakterija, koja je opisana kao epitelna manžeta te iznosi oko 1,45 mm (17), tako je i kod implantata pretpostavljena ista, protektivna uloga biološke širine. Prije svega, kao prva linija obrane naći će se povećan upalni stanični infiltrat u spojnem epitelu u slučaju invazije bakterija. U slučaju mehaničkoga oštećenja spojnoga epitela i posljedično izostanka njegove obrambene uloge, posljedice će se osjetiti na kosti u obliku njezine kontinuirane resorpcije. Na temelju dostupnih dokaza može se pretpostaviti da, u usporedbi sa spojnim epitelom zdravih zubi, spojni epitel oko implantata igra čak i važniju ulogu u kontekstu obujma i težine posljedica u slučaju izostanka njegove uloge vjerojatno zbog slabijih mogućnosti kompenzatornih mehanizama (18). Valja naglasiti da se biološka širina formira tek po izlaganju implantata oralnom okruženju, odnosno nakon njegova otvaranja i protetskoga opterećenja.

2.2.3.2. Važnost vertikalne debljine mekoga tkiva

Na temelju prethodnoga poglavlja u kojemu je naglašena konstantna vertikalna dimenzija mekoga tkiva te njezina važnost za očuvanje krestalne kosti nameće se zaključak da je nedostatna vertikalna debljina mekoga tkiva ugrožavajući čimbenik za njezinu stabilnost. S obzirom na tijesnu vezu između mekoga tkiva i obvezno glatke površine implantata ili nadogradnje, koju čine spojevi nalik na hemidezmosome (19), jasna je zaštitna uloga mehaničke barijere na putu bakterijskoga prodora.

Neadekvatna debljina pripadajućega mekog tkiva iznad implantata ne može biti kompenzirana drugim čimbenicima, poput dizajna implantata, kako bi se očuvala okolna kost. Primjerice, korist od uporabe implantata s promjenom platforme koja je ranije navedena ne može doći do izražaja u ovakvoj situaciji. Koštana resorpcija oko takvoga implantata očekuje se u jednakim razmjerima kao i oko implantata s podudarnom vezom (20). Drugim riječima, promjena platforme kao značajka dizajna koju karakterizira sposobnost očuvanja okolne kosti zapravo je limitirana u svom djelovanju ako uvjet određene visine mekoga tkiva iznad nje nije ispunjen te je ona djelotvorna samo u situaciji kada je ta dimenzija adekvatna (21). Što se tiče iznosa te dimenzije, granica od 2 mm prvotno se smatrala prijelazom iz tankoga u debelo tkivo (22). Takvo je razmišljanje logično s obzirom na to da kod debljine mekoga tkiva manje od 2 mm, neovisno o prisutstvu promjene platforme, dolazi do značajnih koštanih gubitaka koji unutar godine dana mogu premašiti i 1,2 mm, dok je kod mekoga tkiva debljega od 2 mm taj gubitak moguće zadržati na oko 0,2 mm u istom periodu (23). Ipak, s vremenom je došlo do redefiniranja te granice jer je uočeno da pravu „sigurnost“ glede stabilnosti kosti ipak pružaju nešto veće vrijednosti. Zajednički zaključak istraživanja svakako jest taj da se smanjivanjem debljine mekoga tkiva uočava veći gubitak kosti, no potrebno je postaviti jasnu granicu iznad koje se može tvrditi da je rizik od ugroze kosti sveden na najmanju moguću mjeru. Budući da je uočeno da se tkivo debljine 2,5 mm ponaša vrlo slično tkivima do 2 mm debljine, a tek tkivo debljine 3 mm ili više čini konkretniju razliku u zaštiti kosti, posljedično je granica između „tankih“ i „mekih“ tkiva korigirana na 3 mm, no i tu granicu valja preispitati jer je pronađena zajednička karakteristika na biopsijama implantata koji su smatrani i funkcijskim i estetskim uspjehom – njihova prosječna debljina mekoga tkiva iznosila je 3,6 mm, što daje naslutiti da bi se kao granica tek iznad te vrijednosti, tj. od 4 mm, mogla smatrati sigurnom (24).

Nakon što je utvrđeno da tanko meko tkivo predstavlja problem prilikom postave implantata, postavlja se pitanje kako postupiti u takvoj situaciji. Tu je problematiku moguće svesti na nekoliko osnovnih scenarija, a za koje su autori Puišys i Linkevičius (3) predložili kirurški protokol koji bi valjalo slijediti. Polazišna teorija ovoga protokola jest da se meko tkivo može povećati modifikacijom ili kosti ili samoga tkiva. Navedene su četiri terapijske opcije:

Prve dvije odnose se na slučajeve s adekvatnom visinom kosti:

- zaravnavanje alveolarnoga grebena
- supkrestalno postavljanje implantata.

U slučaju nedovoljne visine kosti (koja je definirana prvenstveno u odnosu na donji alveolarni živac u donjoj te maksilarni sinus u gornjoj čeljusti) na raspolaganju su:

- *tent-pole* tehnika
- vertikalna augmentacija mekoga tkiva (zajednički naziv za različite metode transplantacije) (3).

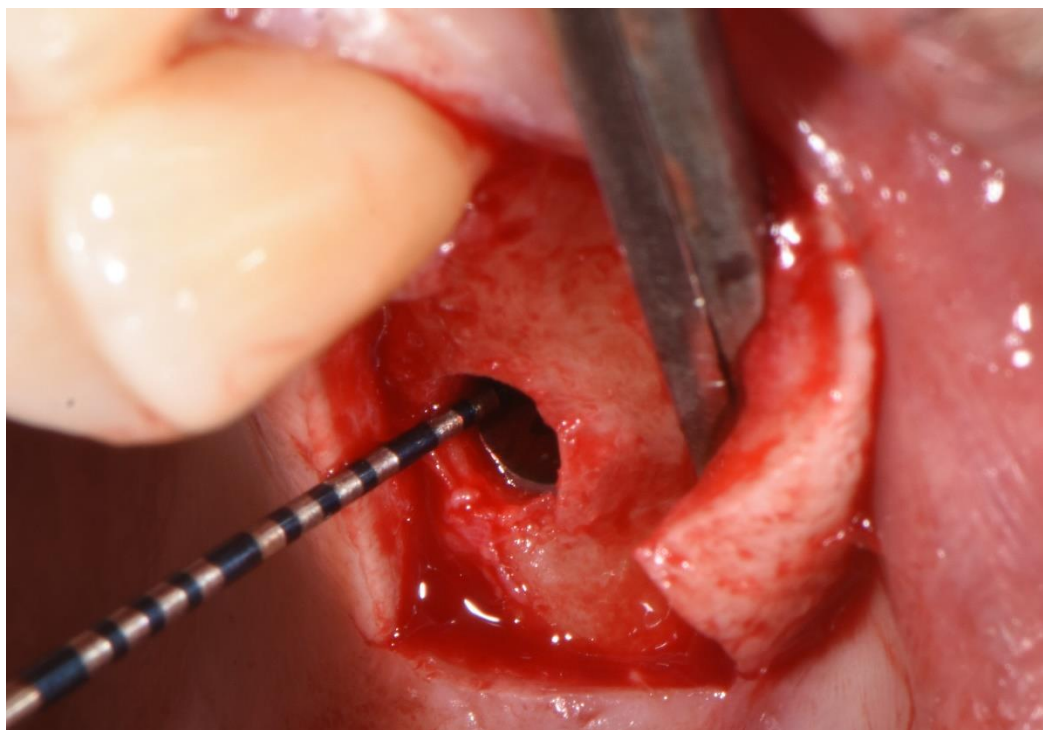
2.2.4. Augmentacijske tehnike s dovoljnom visinom kosti

Kako njihov naziv sugerira, kod ovih tehnika važnost dovoljne vertikalne dimenzije kosti leži u mehanizmu kojim se „zarađuje“ prostor za buduće meko tkivo – žrtvovanjem koronarnoga dijela alveolarnoga grebena.

2.2.4.1. Supkrestalno postavljanje implantata

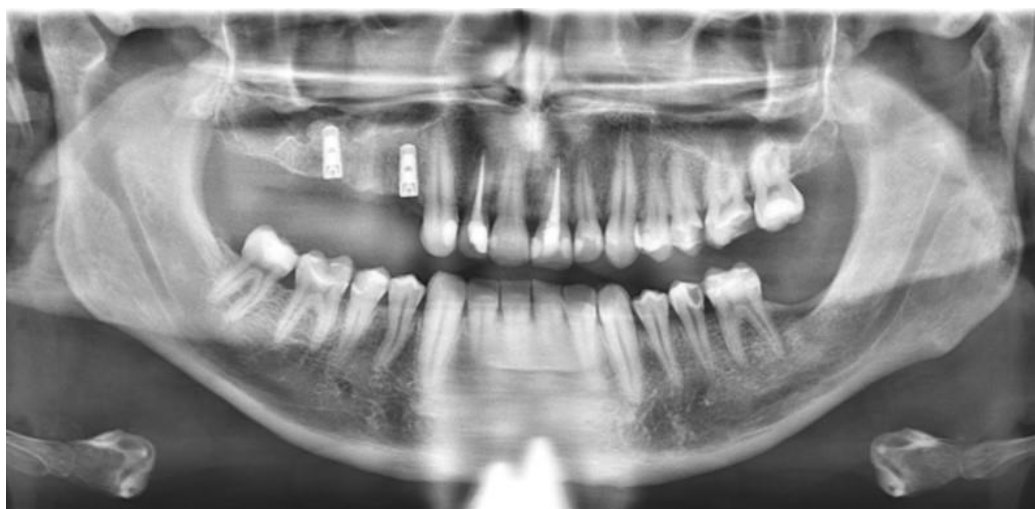Kako je ranije definirano, supkrestalna ugradnja implantata podrazumijeva „potapanje“ implantata ispod razine kosti (Slika 12). Teorija koja podupire opravdanost supkrestalne postave implantata zasniva se na ideji tzv. kontrolirane pregradnje krestalne kosti (3). Iako i ovdje zapravo dolazi do povlačenja granice kosti, ovakve se promjene oko implantata ne smatraju ni neuspjehom ni neočekivanim „gubitkom“ kosti. Naime, gubitkom kosti smatra se njezina resorpcija koja seže ispod vrata implantata, a pregradnja koja se događa oko supkrestalno potopljenoga implantata i zaustavlja se na razini njegova vrata očekivani je proces

te se, uzimajući u obzir njegovu predvidivost, smatra dobrim izborom u slučaju nedovoljne debljine mekoga tkiva ili, primjerice, preniskih kliničkih kruna, kao i kod implantata u estetskoj zoni. Kako je ranije navedeno, meka tkiva oko implantata težit će formiranju biološke širine i po cijenu krestalne kosti od koje se očekuje resorpcija ako su meka tkiva pretanka. Prethodno stajalište glede supkrestalne postave i koštane resorpcije koju ona slijedi jasno je isticalo oprez i izbjegavanje ove metode, no upravo se na ovakav način može povećati debljina mekih tkiva iznad implantata. Preparacija ležišta za implantat koji je potopljen ispod razine kosti ostavlja iznad njega koštani tunel, odnosno strme koštane zidove oko kojih se prvo formira krvni ugrušak. Iz njega kasnije slijedi reorganizacija u tanko vezivno tkivo pa je, dakle, vertikalna dimenzija mekoga tkiva uvećana za iznos visine koštanoga tunela preostalog nakon potapanja implantata. Ovom metodom svjesno je „žrtvovano“ koštano tkivo kako bi bilo omogućeno formiranje biološke širine. Preporučljivo je u istom aktu postaviti i nadogradnju za cijeljenje jer bi, u slučaju postavljanja pokrovnoga vijka, okolna kost prerasla preko implantata te bi idući korak njegova otvaranja i prikazivanja bio otežan. Također, svako brušenje kosti predstavlja opasnost od oštećivanja površine implantata.



Slika 12. Primjer supkrestalne ugradnje implantata. Fotografirano i upotrijebljeno uz dopuštenje Poliklinike Identalia.

Prilikom radiološke procjene stanja kosti nemoguće je sa sigurnošću tvrditi da je kost u neposrednom kontaktu s nadogradnjom za cijeljenje – sloj mekoga tkiva koji urasta između nadogradnje i kosti toliko je tanak da se ne može detektirati na rendgenskoj snimci. Međutim, dokazivanje njegova postojanja nije potrebno dok god su sva tkiva u kontinuiranoj i stabilnoj ravnoteži i nema koštane resorpcije (Slika 13).



Slika 13. Ortopantomogram s prikazom supkrestalno postavljenih implantata. Preuzeto uz dopuštenje autora dr. sc. Marka Vuletića.

Kako je ranije objašnjeno, modificiranjem dizajna implantata moguće je uvelike utjecati na dva važna čimbenika koji igraju ulogu u koštanoj resorpciji, a to su bakterijska kontaminacija i mikropomaci. Također, već je spomenuto kako prilikom supkrestalne postave implantata neke osobine dizajna dodatno dolaze do izražaja i dobivaju na važnosti jer se posljedice nepoštivanja protokola očituju radikalnijim učinkom na kost. Da bi se u supkrestalnim uvjetima osiguralo stanje minimalnih pomaka i kolonizacije bakterija, nužno je koristiti se implantatima s promjenom platforme te što strmijom, koničnom vezom. Također, objašnjeno je da glatke površine implantata u kontaktu s kosti ne mogu osigurati dovoljnu razinu oseointegracije i postotak BIC-a, što znači da je za ovakav tip postave važno da je implantat hrapav cijelom svojom površinom (Slika 14). U protivnom se ne može očekivati stabilnost okolne kosti.



Slika 14. Implantat za supkrestalnu ugradnju bez poliranoga dijela. Preuzeto uz dopuštenje autora dr. sc. Marka Vuletića.

2.2.4.1.1. Modificiranje nadogradnji u svrhu očuvanja kosti iznad implantata

Iako još uvijek nije jasno dokazan učinak višestrukoga spajanja i odvajanja nadogradnje od implantata na koštanu resorpciju, ipak je preporučljivo rezultat umanjiti koliko je god moguće zbog pretpostavke da opetovano izvođenje toga postupka ugrožava stabilnost okolne kosti. To pogotovo vrijedi za supkrestalno postavljene implantate s obzirom na položaj IAI-a. Općenito govoreći, u takvoj bi situaciji svakako bilo bolje protetski dio terapije udaljiti od IAI-a kako bi ta zona ostala intaktnom. Postoji nekoliko prepreka pri uobičajenoj uporabi konvencionalnih nadogradnji za cijeljenje kod supkrestalnih implantata. Primjerice, okretni moment prilikom pričvršćivanja nadogradnje za cijeljenje u pravilu ne prelazi 10-ak Ncm jer se zateže ručno, bez momentnoga ključa. Nadalje, protetski koraci koji slijede zahtijevaju višestruko odvajanje te vraćanje nadogradnje na implantat, a za što se i dalje ne može garantirati da nema utjecaja na okolnu kost. Također, valja podsjetiti na utjecaj površine materijala u interakciji s kosti; nadogradnje za cijeljenje karakterizira glatka površina, a u situaciji u kojoj je ona tijesno priljubljena uz suprakrestalni koštani tunel izvjesno je da će se s vremenom taj tunel izgubiti. Svim spomenutim razlozima za preispitivanje konvencionalne metode može se ponuditi rješenje: poboljšanje brtvljenja moguće je uporabom momentnoga ključa, a površina nadogradnje može se ostaviti nepoliranom. Problemu višestrukoga odspajanja nadogradnje ponuđena je metoda koja se koristi tzv. submarginalnom bazom postavljenom na implantat prilikom njegove ugradnje u kost. Na nju se kasnije spaja protetska suprastruktura, a ona ostaje

pričvršćena na implantat, dok je suprastruktura ta koja se opetovano odvaja. Tim se pristupom protetska faza terapije premješta na razinu nadogradnje te se udaljava od krestalne kosti (25). Također, površina te submarginalne baze nije polirana. Brojniji dokazi u korist ovom pristupu potrebni su kako bi ova teorija dobila čvršće uporište. Uspoređujući konvencionalne nadogradnje za cijeljenje s upravo opisanom imedijatno postavljenom nadogradnjom u razini tkiva, dostupni su rezultati pokazali jasnu razliku u reakciji okolne kosti. Naime, u periodu neposredno nakon protetske opskrbe gubitak kosti oko konvencionalne (kontrolne) skupine iznosio je $0,64 \pm 0,64$ mm, a oko ispitne skupine $0,14 \pm 0,27$ mm. I dok je ta razlika značajna, nakon godine dana od opskrbe rezultati su bili prilično drugačiji: koštani gubitak iznosio je $0,21 \pm 0,56$ mm oko kontrolne te $0,06 \pm 0,16$ mm oko ispitne skupine, što statistički nije značajno. Tumačenje izmjerenih vrijednosti upućuje na već spomenuti učinak odvajanja nadogradnji na remećenje uspostavljene biološke širine (u kontrolnoj skupini nadogradnja je odvajana četiri puta, a u ispitnoj nije nijednom), kao i na različite okretne momente korištene pri pričvršćivanju nadogradnji (ručno učvršćivanje, dakle 10-15 Ncm u kontrolnoj te uporaba moment ključa i učvršćivanje na 30 Ncm u ispitnoj skupini). Zanimljiva je činjenica da je kost, povučena za vrijeme privremene opskrbe, u određenoj mjeri vratila svoju visinu u objema skupinama nakon konačne protetske opskrbe, što se može objasniti stabilnijom vezom i manjim mikropomacima, kao i posljedično reduciranom bakterijskom kontaminacijom koju karakterizira konačni protetski nadomjestak. Obnavljanje volumena i gustoće kosti idu u prilog ranije spomenutom Frostovu zakonu jer se može pretpostaviti da je po predaji konačnoga rada došlo do optimizacije opterećenja na okolnu kost, što ju je potaknulo na rast i mineralizaciju.

Usprkos rezultatima koji upućuju na potencijal kosti da vrati jednom izgubljenju visinu, preporučljivo je ne oslanjati se previše na tu mogućnost jer postoje mnogi drugi čimbenici koji ju kontinuirano mogu ugrožavati počevši od nagloga ili postepenoga zapuštanja oralne higijene od strane pacijenta, koja je izvan terapeutove kontrole.

U sklopu tzv. *one abutment-one time* koncepta opisane su moguće koristi imedijatne uporabe definitivnih nadogradnji naspram privremenih koje se kasnije mijenjaju. Kao najvažniji spominje se smanjen gubitak marginalne kosti, no u ne toliko klinički značajnim vrijednostima (0,2 mm nakon trogodišnjega praćenja uz nešto veću gustoću kosti prema izvoru (26)). Temeljna je tendencija toga koncepta već spomenuto izbjegavanje višestrukoga odvajanja nadogradnje, no iako ono zasigurno nema značajnu ulogu u kliničkom smislu glede dodatnoga očuvanja kosti, postoji još jedan razlog zašto je korisno protetski dio terapije umjesto na razini implantata premjestiti na razinu nadogradnje. Kako je prvotno opisano na životinjskim

modelima (27) na histološkoj razini, a zatim i potvrđeno na ljudskom organizmu (28), cijeljenje mekoga tkiva nakon kirurške intervencije teče u nekoliko faza. Infiltracija i zamjena koaguluma neutrofilima smatra se početkom upalne faze cijeljenja koja postupno jenjava dok se istovremeno odvija formacija vezivnoga tkiva. Nakon dva tjedna uočljiva je dominacija fibroblasta, što govori tome u prilog. U sljedećim tjednima nastupa konačno oblikovanje periimplantatne sluznice. Organizacija kolagenskih vlakana te konačno sazrijevanje tkiva koje se opisuje porastom volumena te smanjenjem staničnoga infiltrata uspostavlja se nakon 6-12 tjedana, dok je za oblikovanje epitelne barijere potrebno 6-8 tjedana (27, 28). Jasno je da će svaka nova trauma mekoga tkiva destabilizirati uspostavljenu biološku širinu, omogućiti dodatnu bakterijsku kontaminaciju područja te tako vratiti „unazad“ cijeljenje mekoga tkiva. Upravo je zato pretpostavljen negativan učinak višestrukoga odvajanja nadogradnje jer svakom novom manipulacijom u tom području dolazi do traumatiziranja mekoga tkiva te prekida kontinuiteta bliskoga kontakta između površine nadogradnje i sluznice (29). Ipak, s obzirom na to da se radi o reverzibilnom procesu, određeni dokazi upućuju na to da se čin odvajanja nadogradnje očituje očitim negativnim učinkom na kost u periodu neposredno nakon zahvata, ali da dugoročno ne ostavlja posljedice na periimplantatna tkiva. U svakom slučaju, taj parametar svakako manje čini razliku od, primjerice, razlike u uporabi implantata s podudarnom vezom i promjenom platforme (30).

Iako još uvijek ne postoji dovoljan broj nepobitnih dokaza koji bi govorili tome u prilog, postoje jasni temelji ideje premještanja protetske faze terapije na razinu nadogradnje. Osim što se spominje sumnja na veću opasnost od neadekvatnoga dosjeda suprastrukture kod protetskih postupaka na razini implantata, koji posljedično dovodi do komplikacija poput popuštanja ili pucanja vijka ili implantata, najvažniji je argument zbog kojega se podupire protetska faza na razini nadogradnje manji gubitak krestalne kosti. Rezultati istraživanja u pravilu govore tome u prilog, ali još jednom treba naglasiti da se često ne radi o klinički značajnim razlikama te da je u oba slučaja moguć predvidiv uspjeh terapije u kontroliranim uvjetima. Primjerice, u izravnoj usporedbi dviju skupina implantata, gdje je kod prve protetski dio odrađen na razini implantata, a kod druge na razini nadogradnje, uočene su statistički značajne razlike u odgovoru marginalne kosti i u indeksima upale mekoga tkiva (31). Srednja vrijednost gubitka marginalne kosti u prvoj je skupini u vrijeme konačne protetske opskrbe iznosila $0,148 \pm 0,312$ mm, a u drugoj skupini $0,103 \pm 0,234$ mm. Godinu dana kasnije te su vrijednosti pale u prvoj skupini na $0,086 \pm 0,313$ mm, a u drugoj na $0,005 \pm 0,222$ mm. I dok je razlika u ovom uzorku očita i ne može biti zanemarena, valja ukazati još jednom na izmjerene izuzetno niske vrijednosti u oba

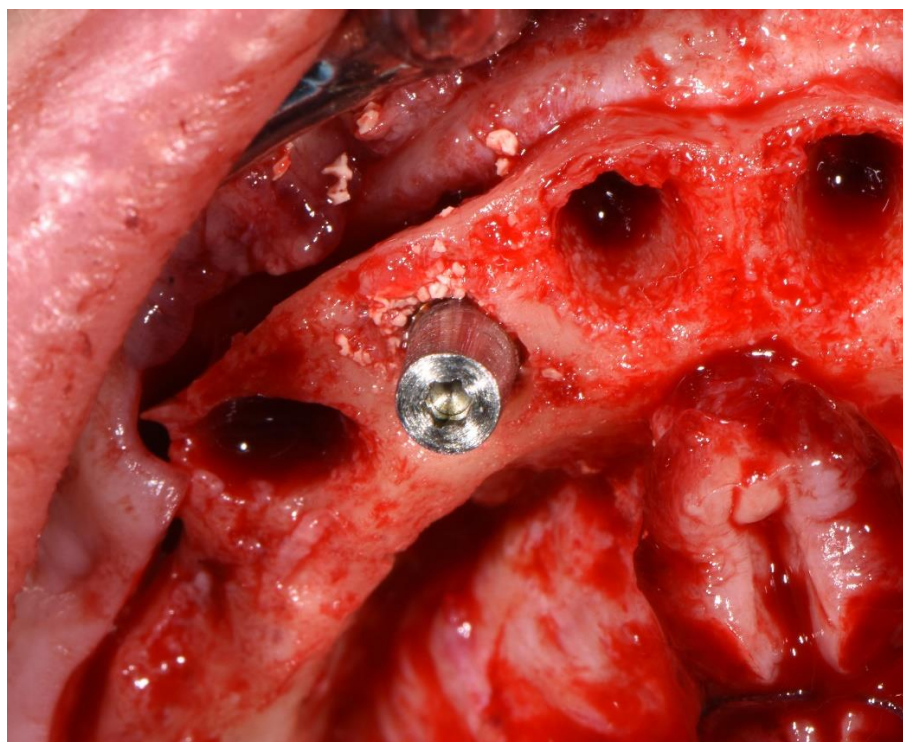
slučaja. Što se tiče dubine sondiranja, prva je skupina nakon godine dana imala srednju vrijednost od $3,46 \text{ mm} \pm 1,069 \text{ mm}$, a druga $2,59 \pm 1,092 \text{ mm}$. Krvarenje pri sondiranju u početku je bilo izraženije u drugoj skupini (44,4% u prvoj, 57,0% u drugoj skupini), dok je nakon godine dana taj omjer prilično promijenjen (57,3% u prvoj, 38,5% u drugoj skupini). Osim teorije štetnih učinaka višestrukoga odvajanja nadogradnje od implantata, drugo moguće objašnjenje ovih rezultata leži u činjenici da su protetski radovi na razini implantata značili izravan kontakt sluznice s kobalt-krom legurom, dok je titanijska nadogradnja u drugoj skupini potencijalno izazvala manje burnu reakciju okolnoga mekog tkiva. Kobalt-krom legura također se smatra biokompatibilnim materijalom, ali nešto bolji odgovor tkiva teoretski bi mogao biti povezan s titanijem (32). U budućnosti će svakako biti potrebna dodatna istraživanja o ovome, no dosadašnji rezultati ukazuju na čimbenike koji bi mogli biti važni za optimiziranje reakcije periimplantatnih tkiva.

2.2.4.1.2. Profilna koštana svrdla

Koštani tunel koji ostaje iznad implantata nakon njegove supkrestalne ugradnje istoga je promjera kao i implantat jer je i promjer svrdala za preparaciju koštanoga ležišta cijelom svojom duljinom konstantan. S druge strane, kao što se i korijen i kruna zuba šire u koronarnom smjeru, tako se i nadogradnja za cijeljenje te budući protetski rad šire prema koronarno. To znači da takav koštani tunel neće omogućiti dosjed budućim nadogradnjama te ga je potrebno prilagoditi, tj. proširiti kako bi se vrat implantata oslobodio opterećenja i kako bi u potpunosti bio slobodnih rubova za neometan dosjed nadogradnje. Za taj su postupak konstruirana svrdla koja oblikuju koštani profil i uklanjaju koštane prevjese iznad vrata implantata. Kako se ovim instrumentima ne bi oštetila površina implantata, uz svako se svrdlo koristi i poseban vijak (eng. *guide* – vodilica) odgovarajućega promjera (Slika 15) koji, pričvršćen na implantat, sprječava njegovo oštećivanje (Slika 16). Tim se postupkom omogućuje lakše urastanje tankoga sloja mekoga tkiva između kosti i nadogradnje, što je i prvotna namjera prilikom odabira supkrestalne ugradnje – povećanje vertikalne debljine mekoga tkiva.



Slika 15. Set svrdala za oblikovanje koštanoga profila uz pripadajuće sigurnosne vodilice odgovarajućega promjera. Fotografirano i upotrijebljeno uz dopuštenje Poliklinike Identalia.



Slika 16. Vijak fiksiran na implantat kako bi se zaštitio vrat implantata tijekom rada profilnoga koštanog svrdla. Fotografirano i upotrijebljeno uz dopuštenje Poliklinike Identalia.

Također, ovaj je set svrdala koristan u drugom kirurškom zahvatu koji slijedi nakon ugradnje implantata koji nisu imedijatno opterećeni, a to je njihovo otvaranje. Naime, krestalna kost (pogotovo kod izraženijega potapanja implantata) može prerasti preko rubova pokrovnoga vijka, što onemogućuje njegovo odvajanje te stavljanje nadogradnje za cijeljenje. Upravo svrdlima za oblikovanje koštanoga profila može se, bez straha za površinu implantata, ukloniti ovaj koštani prevjes, uz oblikovanje grebena koji olakšava neometani dosjed nadogradnje.

2.2.4.2. Zaravnavanje alveolarnoga grebena

Sljedeća tehnika u protokolu augmentacijskih tehnika (3) koju je moguće upotrijebiti u situaciji dovoljne visine, ali nedovoljne širine koronarne kosti jest zaravnavanje alveolarnoga grebena. Ako anatomske strukture to omogućavaju, tj. ako je moguće zadržati se na sigurnoj udaljenosti tijekom preparacije koštanoga ležišta ne ugrožavajući pritom maksilarni sinus i mandibularni živac, ovom se metodom može postići bolja kontrola ishoda terapije, stabilnost krestalne kosti i povećana vertikalna debljina mekoga tkiva. Kada se kost u koronarnom smjeru sužava te poprima oštre konture na samome vrhu (eng. *knife-edged alveolar ridge* – greben poput oštrice noža), takav je oblik kosti nužno rekonturirati jer je njezin završni dio neiskoristiv uslijed nedovoljne širine. Zato je tijekom dijagnostike nužna obrada pacijenta uz korištenje računalne tomografije jer dvodimenzionalni prikaz ortopantomogramom u ovakvom slučaju daje krivu informaciju o stanju kosti.

Prvotno je ova metoda predložena kao primarno estetsko rješenje, u situaciji kada bi bez zaravnavanja kosti buduća krunica morala biti preniska zbog premalo slobodnoga prostora između grebena i zubi suprotne čeljusti. Idealan vertikalni raspon prostora za krunicu nošenu implantatom je između 8 i 12 mm od kosti do okluzalne ravnine (33). I dok je, kao neizbježna posljedica višegodišnje bezubosti, češća situacija da uslijed dugotrajne resorpcije grebena dolazi do problema prevelike udaljenosti od zubi suprotne čeljusti, u ovom primjeru događa se upravo suprotno te je potrebno stvoriti dodatan prostor na račun kosti, naravno, ako ju je moguće žrtvovati. Ovaj problem bit će prisutan kod pacijenata s dubokim zagrizom, smanjenom vertikalnom dimenzijom okluzije (što zbog skeletnih disproporcija, što zbog trošenja tvrdih zubnih tkiva uslijed abrazije ili atricije), kao i s izrastanjem zuba antagonista nakon dugotrajnije bezubosti. Ne samo da će nedostajati prostora za buduću krunicu, nego će u ovakvim

situacijama, ako se kost ne snizi, biti nemoguće oblikovati povoljan izlazni profil kako bi se protetski rad mogao na što „prirodniji“ način pružati u koronarnom smjeru. Dakle, kod ugradnje implantata potrebno je odmah, tijekom kirurškoga postupka, predvidjeti buduće protetske komplikacije do kojih bi moglo doći uslijed nepoštivanja svih parametara važnih za adekvatan prostor za nadomjestak i omogućiti mu postupno širenje. Takvim se pristupom također omogućava i lakša higijena oko nadomjeska jer se idealnim pritiskom na meka tkiva smanjuje rizik od stalnoga utiskivanja hrane i olakšava čišćenje, a omogućuje se i adheriranje epitela na površinu rada.

Kod procjene raspoloživa prostora između krestalne kosti i zuba antagonista treba uzeti u obzir minimalnu potrebnu dimenziju sljedećih komponenti: okluzalnoga prostora za materijal protetskoga rada, visine nadogradnje te biološke širine mekoga tkiva iznad kosti. Nepoštivanje bilo koje od navedenih dimenzija dovodi do određenih komplikacija: manjak materijala dovodi do lomova komponenata, kompromitirane funkcije, estetike i održavanja rada; smanjena visina nadogradnje narušava stabilnost IAI-a i povećava vjerojatnost mikropomaka i rasklimavanja veze implantat-nadogradnja, a ugrožavanje biološke širine dovodi do već poznatih posljedica – od resorpcije marginalne kosti do konačne uspostave mekotkivnog pričvrška. Neke starije preporuke upućuju na uporabu metala ispred keramike u situaciji ograničene visine jer mu je potrebna manja okluzalna debljina, što znači da je ostavljen veći prostor za nadogradnju (33).

U slučaju dovoljne visine, ali nedovoljne širine u koronarnom dijelu alveolarnoga grebena može se kao rješenje predložiti augmentacija kosti umjesto njezina zaravnavanja. Ipak, sve je zastupljenije mišljenje da je „najbolja augmentacija nikakva augmentacija“ (3) jer postoje mnogi dokazi koji upućuju na inferiornost augmentata bilo kojega podrijetla u usporedbi s pacijentovom kosti. Primjerice, opisani su značajni gubici volumena koštanoga augmentata u prva 4 mjeseca od augmentiranja (u rasponu od 39,1% do 76,3%, uz veće gubitke u visini nego u širini), zbog čega je GBR tehnika uvelike limitirana glede predvidivosti i kontrole terapije (34).

Nadalje, veća prosječna koštana resorpcija opisana je i oko implantata ugrađenih u kost s prisutnim koštanim augmentatom ($0,74 \pm 0,74$ mm) u usporedbi s onima ugrađenima u izvornu pacijentovu kost ($0,25 \pm 0,55$ mm) (35). Također, usprkos velikoj razlici u veličini skupina (implantata okruženih augmentiranom i izvornom kosti) navodi se i slabiji odgovor augmentata na infekciju u obliku većega rizika od razvoja periimplantitisa i posljedično slabije predvidivosti terapijskoga ishoda (36). Naravno, postoje različite metode augmentacije, kao i

različite vrste augmentata, no s obzirom na osjetljivost GBR tehnike i određene sličnosti u ponašanju augmentata neovisno o njihovu podrijetlu i načinu uporabe može se zaključiti kako bi, usprkos neupitnim prednostima ovih metoda u određenim indikacijama, uvijek bilo bolje izbjeći koštanu augmentaciju ako nije nužna.

Osim prednosti koje se pretpostavljaju tijekom zaravnavanja alveolarnoga grebena, potrebno je uvažiti i sve potencijalne komplikacije i neželjene posljedice ovoga postupka. Primjerice, uklanjanje kortikalne ploče može se tumačiti dvojako – može se smatrati poželjnim jer se uklanja slabije vaskularizirana kost, dok se spongiozna kost (prikladnija za oseointegraciju) u većoj mjeri izlaže kao bolji supstrat za što veći postotak BIC-a, ali može se smatrati i nepoželjnim zbog pretpostavke da takva, rahlija kost slabije reagira na naprezanje i kompresiju, neizbježne tijekom ugradnje implantata i kasnijega protetskog opterećenja. Ovdje valja podsjetiti na ranije spomenuti fenomen kortikalizacije kosti koja slijedi Frostov zakon o opterećenju koji ističe da se prethodno rahli koronarni dio kosti može naknadno dodatno mineralizirati uslijed idealne razine opterećenja kao poticaja za taj proces, no budući da nedostaje jasnih dokaza o točnim parametrima i o kojem iznosu ovisi taj fenomen, kortikalizaciju možemo smatrati poželjnom i ostvarivom mogućnošću, no ne i čimbenikom koji možemo sa sigurnošću očekivati. Još jedna ranije spomenuta pozitivna stavka govori zaravnavanju u prilog – snižavanjem vertikalne dimenzije kosti povećava se vertikalna debljina mekoga tkiva, koje će učinkovitije štititi podležecu kost i tako stvoriti povoljnije uvjete za njezinu kortikalizaciju i stabilnost. No, čimbenik o kojemu također treba voditi računa je udaljenost ležišta od susjednih zuba jer prekomjernim uklanjanjem kosti te zadiranjem u interproksimalnu kost oko susjednih zuba doći će do nepoželjnoga produljenja njihovih kruna. Stoga je potreban poseban oprez kako bi ta kost ostala netaknuta.

Što se tiče dizajna implantata koji se mogu upotrijebiti u ovakvim slučajevima, logično je da se upotrebljavaju oni koji se inače ne bi trebali postavljati supkrestalno jer se upravo na ovaj način to izbjegava. Dakle, govorimo o implantatima bez promjene platforme i konične veze te o transmukoznim implantatima (3).

2.2.5. Augmentacijske tehnike s nedovoljnom visinom kosti

Za prethodne dvije augmentacijske tehnike kojima se postiže povećanje vertikalne debljine mekoga tkiva vrijedi jedna zajednička karakteristika, a to je dovoljna visina kosti koju je moguće žrtvovati. Međutim, u slučaju kada osim manjka mekih tkiva nedostaje i kosti te ju nije moguće dodatno snižavati, na raspolaganju stoje dvije opcije – *tent-pole* tehnika i vertikalna augmentacija mekoga tkiva transplantatom.

2.2.5.1. *Tent-pole* tehnika

Uzimajući u obzir ograničenje glede visine kosti, očigledno je da se ovdje radi isključivo o epikrestalnoj ugradnji implantata. Nakon ugradnje, umjesto pokrovnoga vijka, na implantat se pričvršćuje nadogradnja za cijeljenje. Zatim se, za razliku od uobičajenoga postupka kada je nadogradnja za cijeljenje u pitanju, odignuti vestibularni i oralni mukoperiostalni režnjevi šivaju preko (a ne oko) nadogradnje. Ispod tako pozicioniranih režnjeva ostaje prostor koji će prvo ispuniti krvni ugrušak, a dalje će, već opisanim mehanizmima, doći do urastanja vezivnoga tkiva. Na temelju samoga imena tehnike jasna je glavna ideja – nadogradnja za cijeljenje pridržava mobilizirane režnjeve poput stupa koji pridržava šator (eng. *tent* – šator, *pole* – stup).

Za ovu je tehniku indicirana prvotno uporaba nadogradnje za cijeljenje visine 2 mm, dok se prilikom ponovnoga odizanja režnja (nakon dvomjesečnoga perioda cijeljenja) postavlja viša nadogradnja, primjerice 4 ili 5 mm visine (3). Tada se režnjevi šivaju oko nadogradnje. Ključna je dovoljna mobilizacija režnja uzimajući u obzir njihovo prekrivanje nadogradnje. Kako bi se smanjila tenzija i minimizirao rizik od dehiscencije, potrebna je opsežnija mobilizacija režnjeva kako bi pasivno, bez naprezanja prekrivali nadogradnju. To podrazumijeva opširnije odizanje režnja s obje strane; točnije, preparaciju režnja od retromolarnoga do premolarnoga područja. Dvojica su autora ponudila svoje tehnike mobilizacije pojedinih režnjeva. *Urban* (37) je lingvalni režanj iznad milohioidnoga mišića podijelio u tri zone: zona I odnosi se na područje retromolarnoga jastučića, zona II na dio režnja u projekciji molara, a zona III u projekciji premolara. Pažljivim odizanjem retromolarnoga dijela olakšava se manipulacija preostalim dijelom režnja, koji se tupim instrumentom odiže od kosti po prikazivanju insercije milohioidnoga mišića. Zatim se zarezivanjem periosta od zone

III prema zoni II postiže značajno labavljenje režnja, kojim je tada moguće bez poteškoća prekriti nadogradnju za cijeljenje. Za bukalni je režanj isti autor također predložio duboke periostalne rezove za olakšanu mobilizaciju (38), dok je *Steigmann* (39) opisao tehniku odvajanja periosta od bukalne sluznice te zasebnoga odizanja tih dvaju slojeva. Tim se načinom stvara tzv. periostalni džepni režanj (eng. *periosteal pocket flap*) za koji se smatra da odlično štiti krvni ugrušak te omogućava priljublivanje režnjeva bez tenzije. Neovisno o primijenjenoj tehnici, šivanje bi trebalo izvesti u dva sloja: u dubljem sloju šiva se dubokim madrac-šavovima (autorova je preporuka resorptivni konac 4-0 od poliglikolne kiseline), a u koronarnom dijelu jednostavnim pojedinačnim šavovima (polipropilenski, neresorptivni konac 6-0) (3).

Svakako je u budućnosti potreban znatno veći uzorak kako bi se oblikovalo čvrsto uporište glede predvidivosti i očekivanja od ovakva zahvata, no trenutno dostupne brojke mjenoga mekog tkiva prije i nakon perioda cijeljenja upućuju na statistički značajnu razliku: prosječna vertikalna debljina mekoga tkiva izmjerenih područja iznosila je $2,3 \text{ mm} \pm 0,26 \text{ mm}$, dok je nakon dvomjesečnoga perioda cijeljenja iznosila $3,65 \pm 0,41 \text{ mm}$ (3).

Što se tiče donje granice debljine mekoga tkiva ispod koje bismo mogli govoriti o kontraindiciranosti izvođenja *tent-pole* tehnike, tkiva tanja od 1 mm predstavljaju preslabu zaštitu nadogradnje za cijeljenje i prevelik rizik od perforacije režnja i nastanka dehiscencije (3). Za takva tkiva bolja je opcija vertikalna augmentacija mekoga tkiva koja je opisana u nastavku.

2.2.5.2. Vertikalna augmentacija mekoga tkiva

U situaciji kada je meko tkivo tanko, a ne može ga se podebljati žrtvujući krestalnu kost, na raspolaganju osim *tent-pole* tehnike stoji vertikalna augmentacija mekoga tkiva uporabom transplantata. Nakon što se pažnja uglavnom usmjeravala na horizontalnu augmentaciju kako bi se omogućio što bolji i „prirodniji“ izlazni profil nadomjeska, počeo se sve više opisivati problem deficita mekoga tkiva i u vertikalnoj dimenziji čije se posljedice osjećaju na stabilnosti krestalne kosti.

Općenito, kada su nadomjesni materijali u pitanju, možemo ih po podrijetlu podijeliti na nekoliko vrsta, kao što se i postupak njihove uporabe dijeli uzimajući u obzir koji je materijal upotrijebljen. Pod pojmom transplantacije podrazumijeva se kirurško prenošenje živoga tkiva,

koje u donorskom mjestu mora ostati vitalno, dok se implantacijom opisuje kirurško prenošenje mrtvoga tkiva, neživih ostataka ili stranih materijala (40). Nadalje, nadomjesne materijale dijelimo po podrijetlu na autogene (tzv. autograft) koji potječu od samoga pacijenta, na alogene (tzv. alograft), podrijetla različitoga donora, ali iste vrste, zatim na ksenogene, koji potječu od drugih vrsta te konačno na aloplastične, odnosno sintetske materijale koji mogu biti organskoga ili anorganskoga podrijetla.

Prije korištenja autogenih transplantata valja procijeniti koliko je takav zahvat korisniji u odnosu na transplantate iz drugih izvora jer ovakva metoda iziskuje dodatno operacijsko polje na istom pacijentu, čijoj rani za ponovnu epitelizaciju treba 3 do 4 tjedna cijeljenja (ovisno o tehnici uzimanja transplantata) te povećava vjerojatnost pojave postoperativnih komplikacija poput boli i osjetljivosti operiranoga područja ili produljenoga krvarenja (41, 42).

Upravo zbog jednostavnosti korištenja transplantata drugih izvora, njihove raširenosti i manje nelagode za pacijenta, pozornost je usmjerena s autogenih na transplantate koji, usprkos tome što ne potječu od istoga pacijenta, potencijalno mogu ponuditi jednako dobre, ako ne i bolje rezultate. Primjerice, jedan je takav alogeni transplantat i acelularni dermalni matriks (ADM) (AlloDerm, BioHorizons, Birmingham, SAD). Radi se o ljudskom dermisu iz kojega se uklanjaju dermalne stanice kako bi ostala čista regenerativna kolagenska matrica. Njezina je uloga omogućavanje revaskularizacije, povećanje broja stanica i remodelacija tkiva. I dok u teoriji ADM membrana povećava vertikalnu debljinu mekoga tkiva, potrebni su klinički dokazi koji bi to potvrdili. Istraživanja o tome (43, 44) sugeriraju opravdanost njezine uporabe, no uzorak u budućnosti svakako treba biti znatno veći kako bi rezultati bili vjerodostojniji. U prvom je istraživanju (43) uspoređena ugradnja implantata i ponašanje mekoga tkiva i kosti u tri različite skupine s obzirom na debljinu mekoga tkiva: u prvoj je skupini ono bilo tanko, u drugoj također, ali augmentirano ADM membranom, a u trećoj je meko tkivo bilo debelo. Debljina tkiva od 2 mm postavljena je kao granica između tankih i debelih tkiva. Nastojalo se da su svi ostali parametri maksimalno ujednačeni koliko je moguće (svugdje su upotrijebljeni implantati s unutarnjim heksom i horizontalno podudarnom vezom implantata i nadogradnje te se radilo o dvofaznom kirurškom postupku) kako bi se izolirano mogao promatrati učinak isključivo navedene membrane. Membrana dimenzija 20 x 40 mm, debljine u rasponu od 0,89 do 1,65 mm, natopljena je u fiziološku otopinu te je presavijena prije postavljanja kako bi se udvostručila njezina vertikalna dimenzija. Postavljena je tako da prekriva implantat i da seže preko njegovih rubova 10 mm bukalno i 5 mm lingvalno. Kako bi se mukoperiostalni režnjevi mogli zašiti preko membrane bez tenzije, učinjeni su rezovi po periostu za lakšu mobilizaciju

režnjeva. Nakon dvomjesečnoga razdoblja cijeljenja odignut je bukalni režanj te je parodontološkom sondom prislonjenom na lingvalni režanj izmjerena njegova visina. Slijedilo je postavljanje nadogradnja za cijeljenje.

Nakon godinu dana radiološkom je procjenom uočen učinak membrane na gubitak krestalne kosti: skupina s tankim mekim tkivima kod kojih ono nije augmentirano izgubila je okolnu kost u prosječnom iznosu od 1,74 mm, što je višestruko veći gubitak u usporedbi s preostalim dvjema skupinama; skupina s debelim mekim tkivom izgubila je 0,45 mm, a skupina tankih tkiva augmentiranih ADM membranom 0,32 mm. Ova se razlika, kao statistički značajna, ne može zanemariti te jasno upućuje na učinkovitost ADM membrane glede očuvanja podležeće kosti. Nadalje, osim pozitivnoga učinka na kost i na mekim je tkivima primijećena razlika: ona su prosječno povećana u vertikalnoj dimenziji za 2,21 mm (s 1,54 mm na 3,75 mm), što sugerira da je održana praktički puna debljina membrane po postavljanju uzimajući u obzir da je nakon presavijanja njezina debljina varirala u rasponu od 2 do 3 mm. Iako se radi o uzorku od 40 pacijenata, rezultati su prilično jasni te daju podlogu za daljnju opravdanu uporabu ADM membrana u svrhu vertikalne augmentacije mekih tkiva.

U drugom istraživanju (44) ugrađivani su krestalni implantati s promjenom platforme, no ovaj put jednofaznim postupkom, što je značilo da su, osim membrana, odmah postavljene i nadogradnje za cijeljenje te je, uzimajući u obzir izlaganje oralnom okruženju, odmah započelo stvaranje biološke širine. Podjela na tri skupine po debljini tkiva i augmentaciji bila je identična onoj u ranije opisanom istraživanju (43). Dimenzije alogene membrane Puros Dermis (Zimmer Biomet, Warsaw, SAD) iznosile su 10 x 20 mm, debljine 2 mm. Istraživanje je provedeno na 97 pacijenata kojima je ugrađeno isto toliko implantata. Kao i u prethodnom istraživanju, membrane su prije postavljanja natopljene sterilnom fiziološkom otopinom, no ovaj su put na membranama skalpelom zarezane križne perforacije kroz koje su umetnute nadogradnje za cijeljenje. Režnjevi su potom zašiveni oko pričvršćenih nadogradnji i membrana. I u ovom se istraživanju opisani rezultati podudaraju s prethodnima: gubitak krestalne kosti u skupini s tankim tkivom nakon jednogodišnjega praćenja prosječno je iznosio 1,22 mm, u skupini tankoga tkiva augmentiranoga membranom 0,24 mm, a u skupini debeloga tkiva 0,22 mm. Opet su izmjerene vrijednosti dovele do zaključka da i u jednofaznom kirurškom postupku ugradnje implantata s imedijatnom ekspozicijom oralnom okruženju augmentacija tankoga mekog tkiva alogenom membranom pruža snažnu zaštitu krestalnoj kosti. Iz toga bi se moglo zaključiti da dvofazni postupak ostaje indiciran jedino kada se ne postigne dovoljna primarna stabilnost

implantata; ako je ona postignuta, prednost bi, uzimajući u obzir podjednaku predvidivost ishoda, valjalo dati jednofaznom postupku ugradnje.

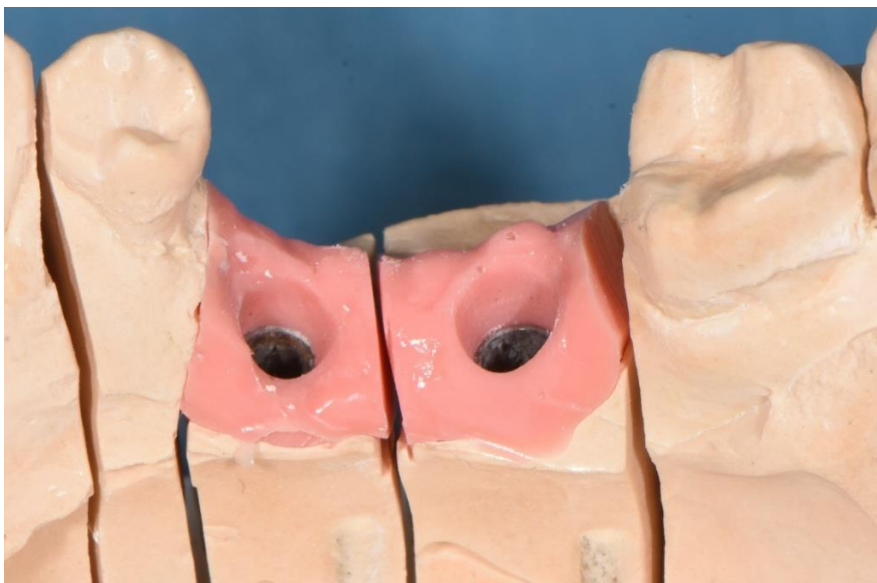Usprkos ohrabrujućim rezultatima na temelju kojih je moguće graditi daljnja istraživanja u svrhu dodatne potpore korištenju alogenih transplantata, treba naglasiti kako se u oba istraživanja radi tek o jednogodišnjem praćenju te da u budućnosti nisu isključene komplikacije koje bi valjalo detaljnije istražiti. Primjerice, potrebno je definirati koliki je dugoročni rizik od skvrčavanja alogenih transplantata, odnosno kolika je njihova dugoročna dimenzijska stabilnost te definirati rizik od ekspozicije transplantata i posljedičnoga razvoja infekcije okolnoga tkiva.

Sljedeći transplantati koji se nameću kao alternativa alogenima su oni životinjskoga podrijetla, odnosno ksenogeni transplantati. Jednom je takvom transplantatu podrijetlo svinjsko subdermalno vezivo, točnije radi se o liofiliziranoj i steriliziranoj kolagenskoj matrici, čija je uloga identična onoj matrice ljudskoga podrijetla. Trenutno dostupne histološke analize (3) upućuju na visoku razinu integracije transplantata s okolnim tkivom, bez značajne upalne reakcije ili nakupljanja multinuklearnih orijaških stanica. Također, broj krvnih žila na presjeku te postotak vaskularizacije podjednaki su u transplantatu i okolnome vezivnom tkivu. I ovdje je relativno dobro očuvana nova debljina gingive uvećana za debljinu transplantata (povećanje debljine od 1,8 mm u usporedbi s debljinom transplantata od 2,0 mm), bez značajnijega skvrčavanja. Dakle, i ovu metodu treba uzeti u razmatranje kada je u pitanju vertikalna augmentacija mekoga tkiva jer je nadomjesni materijal lako dostupan u odnosu na ranije navedene te se također može upotrijebiti u jednofaznom kirurškom postupku.

Dugoročna evaluacija ovih metoda očituje se, kako je već opisano, u stabilnosti krestalne kosti i mekih tkiva. Nužna su upravo višegodišnja praćenja kako bi se u potpunosti definirala očekivanja od ovakvoga terapijskog pristupa. Također, u težnji da se postigne što veća debljina mekoga tkiva ne smije se smetnuti s uma da postoji i gornja granica koju ne bi trebalo prelaziti. Jasno je da s debljim mekim tkivom dolazi i do lakšega razvoja anaerobnih uvjeta koji, u slučaju upale, pogoduju nakupljanju anaerobnih mikroorganizama, a za koje je dobro poznato kakav razoran učinak mogu imati na periimplantatna tkiva. Kako debljina mekoga tkiva raste iznad 5 mm, tako se povećava i broj parodontopatogenih bakterija (45) te je sve bogatija anaerobna mikroflora. Zato bi, osim kriterija uspjeha koji ne dopuštaju krvarenje pri sondiranju kao ni godišnji gubitak kosti veći od 0,2 mm, dubinu sondiranja valjalo održati u rasponu od 5 do 7 mm (3).

2.2.6. Pričvrtna sluznica oko dentalnih implantata

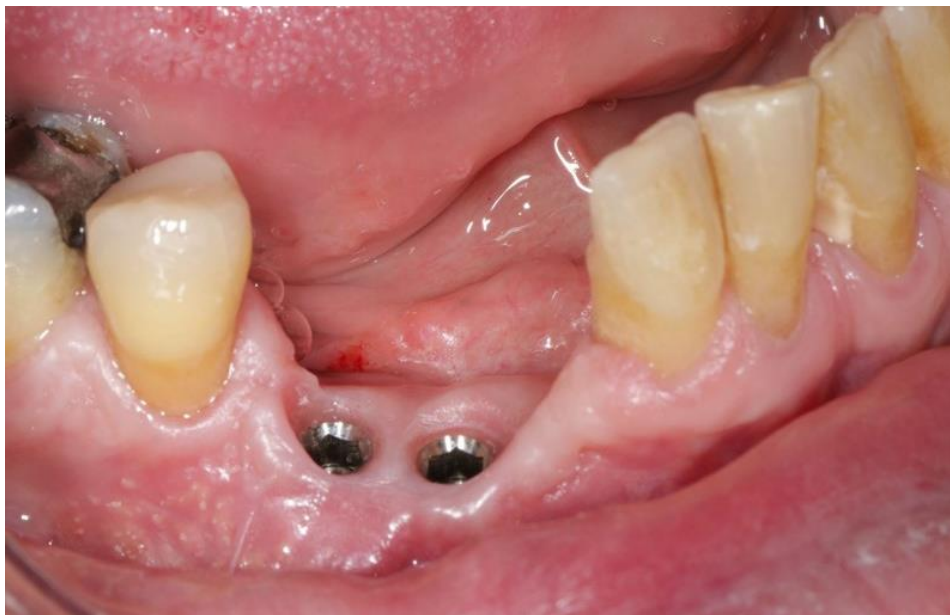Kao i oko zuba, stabilna pričvrtna sluznica oko dentalnih implantata poželjan je preduvjet za dugoročni uspjeh protetskoga nadomjeska nošena implantatom te čimbenik koji smanjuje rizik od pojave komplikacija poput one najčešće spominjane, a to je gubitak krestalne kosti. Važnost postojane manžete koju čini pričvrtna sluznica leži upravo u njezinoj stabilnosti i nepomičnosti te mogućnosti tijesnoga prijanjanja uz protetski nadomjestak (zahvaljujući njezinoj stabilnosti moguće je s izvjesnom preciznošću reproducirati njezin oblik na laboratorijskom modelu (Slika 17)), dok je problem pomične sluznice, kako joj i samo ime kaže, izostanak adekvatnoga brtvljenja zbog pomaka mekotičnog „ovratnika“ iznad implantata. Manjak pričvrstne sluznice sam za sebe možda i nije toliko ugrožavajući čimbenik koji će automatski dovesti do koštane resorpcije, ali će kao posljedica njezina manjka biti otežana oralna higijena te veća vjerojatnost nakupljanja plaka i stvaranja uvjeta za razvoj upale (46). Iako literatura nudi različite zaključke glede njezine važnosti te je moguće pronaći dokaze koji upućuju na njezinu blisku povezanost sa stabilnošću okolne kosti te one koji opovrgavaju nužnost njezine prisutnosti za uspjeh implantoprotetske terapije, svakako bi ju trebalo smatrati poželjnim čimbenikom čija prisutnost sigurno olakšava održavanje radova usprkos činjenici da je i bez pričvrstne sluznice moguć konačni uspjeh.



Slika 17. Model s pričvrtnom sluznicom. Fotografirano i upotrijebljeno uz dopuštenje Poliklinike Identalia.

Dakle, razlika između vertikalne debljine mekoga tkiva i pričvrzne sluznice je u mehanizmima koji dovode do ugroze kosti u slučajevima njihova manjka. I dok će manjak vertikalne debljine mekoga tkiva neminovno dovesti do povlačenja kosti zbog nužnoga stvaranja adekvatne biološke širine, manjak pričvrzne sluznice može biti prisutan, a da se zahvaljujući temeljitoj oralnoj higijeni njezini potencijalni štetni učinci spriječe. Ipak, još uvijek nije čvrsto dokazana povezanost između raznih komplikacija terapije (upala, gingivne recesije, gubitak kosti ili implantata) i prisutnosti ili odsutnosti pričvrzne sluznice.

Apsolutni stav ne samo o važnosti prisutnosti ili odsutnosti nego i o iznosu pričvrzne sluznice očito se iz trenutno dostupnih podataka u literaturi ne može donijeti jer, kako je navedeno, uspjeh implantata i protetskoga nadomjeska nije toliko blisko povezan s tim parametrom, a opet je, s druge strane, opći stav takav da je svakako poželjno imati na raspolaganju određenu debljinu pričvrzne sluznice, kako oko zuba, tako i oko protetskoga nadomjeska nošena implantatom. Između ostaloga, ne samo da su biološki čimbenici lakše održivi u slučaju njezine prisutnosti, nego je i znatno lakše oblikovanje što prirodnijega izlaznog profila protetskoga nadomjeska (Slika 18). Debljina od 2 mm spominjala se kao granica iznad koje pričvrzna sluznica može pouzdano ponuditi spomenute željene karakteristike, točnije stvoriti manžetu mekoga tkiva iznad implantata koja će činiti barijeru i sprječavati nakupljanje plaka i kontaminaciju bakterijama (47). Međutim, opet se postavlja pitanje, u slučaju njezina izostanka, koliko su augmentacijski postupci neophodni da bi uspjeh bio značajno predvidljiviji i lakše kontroliran i da bi se time opravdali relativno zahtjevni terapijski postupci poput metode apikalno pomaknutoga režnja kojemu mogu biti pridruženi transplantati autogenoga, alogenoga ili pak ksenogenoga podrijetla. Vezivnotkivni transplantat uz odizanje režnja djelomične debljine na mjestu njegova ležišta oko implantata provjerena je metoda koja daje dugoročno dobre i stabilne rezultate, a o kliničarevoj procjeni ovisi konačna odluka o potrebi za takvim zahvatom.



Slika 18. Oblikovanje izlaznoga profila s dovoljnom širinom pričvrstne sluznice. Preuzeto uz dopuštenje autora dr. sc. Marka Vuletića.

Današnji spektar mogućnosti kojima raspolaže implantoprotetika u svrhu sanacije bezubosti pacijenata rezultat je kontinuiranih istraživanja koja nastoje raščlaniti sve čimbenike čija bi modifikacija mogla unaprijediti cjelokupni ishod terapije. Koncept bez gubitka kosti (3) ponudio je sistematizaciju tih čimbenika kako bi se olakšalo objedinjavanje svih u zaokruženu cjelinu.

Prvenstveno, kako i sama terapija teče, kirurški čimbenici moraju biti razjašnjeni kako bi čin ugradnje implantata s popratnim zahvatima bio pod što većom kontrolom terapeuta. Empirijski dokazi i dijeljenje osobnih iskustava ne smiju biti glavni oslonac da bi se opravdao određeni terapijski modalitet, već je nužno potkrepljivanje dokazima iz literature koji će definirati važnost pojedinoga čimbenika.

Najvažniji je pokazatelj dugoročnoga uspjeha terapije integritet periimplantatnih tkiva, kako mekih tkiva, tako i kosti. Dugo je granica od 1,5 mm koštane resorpcije u prvoj godini od opterećenja smatrana uspjehom (4), no iako bi takav gubitak možda bilo prestrogo okarakterizirati neuspjehom, ipak se smatra da u današnje vrijeme napredak implantologije omogućuje znatnu redukciju tih brojki.

Što se dizajna implantata tiče, kao glavni čimbenici navedeni su polirani vrat i postojanje mikropukotine (3), koji zahtijevaju praćenje određenih smjernica pri ugradnji. Općenito, stavlja se naglasak na spoj implantata i nadogradnje, jer je stabilnost toga spoja u izravnoj korelaciji sa stabilnošću okolne kosti (48). Nadalje, promjena platforme predložena je kao modifikacija spoja implantata i nadogradnje od koje se očekuje zaštita okolne kosti udaljavajući bakterijsku kontaminaciju na sigurnu udaljenost od kosti (10).

Kada je u pitanju dubina postavljanja implantata, staro dominantno stajalište glede izbjegavanja supkrestalne ugradnje danas se uglavnom napušta jer različite varijante dizajna implantata koje stoje na raspolaganju omogućuju ugradnju implantata i iznad, i u razini, kao i ispod razine kosti. Jedna od indikacija tzv. potapanja implantata supkrestalno deficit je vertikalne debljine mekoga tkiva za koje se zna da će po cijenu kosti nastojati održati nužnu visinu biološke širine (14, 15), čija je uloga zaštita podležee kosti od kontaminacije i razvoja upale. Što se tiče debljine mekoga tkiva koja bi se mogla smatrati sigurnom za stabilnost kosti, nekoliko je puta mijenjana njezina granica: od početna 2 mm (22) na 3 mm (23) da bi konačna vrijednost od 4 mm (3, 24) bila predložena kao sigurna vrijednost. Treba uzeti u obzir da 4 mm nisu najniža granica koja je neophodna da bi uspjeh terapije bio uopće moguć, već ta dimenzija smanjuje na minimum

rizik od neuspjeha, dok se i s nešto nižom dimenzijom mekoga tkiva može očekivati koštana resorpcija u prihvatljivim granicama (23).

Iako nije potvrđena pretpostavka dugoročnih posljedica koje bi na kost imalo višestruko odvajanje nadogradnje od implantata (30), predložena je implementacija višedijelnih nadogradnji sa submarginalnim bazama koje protetske postupke premještaju s razine implantata na razinu nadogradnje, čime bi se dodatno trebala sačuvati okolna kost. Ipak, treba naglasiti da dosad dostupni dokazi koji govore tome u prilog (osim što su kvantitativno oskudni) upućuju na prilično suptilnu razliku u resorpciji jer kontrolna skupina s konvencionalnim nadogradnjama nije izgubila kost u klinički značajnim vrijednostima koje bi dugoročno ugrozile stabilnost implantata (25). Svakako je u budućnosti potreban znatno veći uzorak kako bi se ova metoda mogla zasnivati na čvršćim uporištima.

U kontekstu važnosti vertikalne debljine mekoga tkiva i njegova deficita razvijen je protokol augmentacijskih tehnika (3) koji se, uzimajući u obzir i visinu kosti, zasniva na podebljanju mekoga tkiva nauštrb koštane supstance ili zahvaljujući manipulaciji režnjeva i augmentacijskim tehnikama. Već spomenutim supkrestalnim postavljanjem te zaravnavanjem alveolarnoga grebena žrtvuje se kost kako bi se stvorili uvjeti za formiranje adekvatne biološke širine iznad implantata pa se postavlja pitanje kakav utjecaj ima uklanjanje kortikalne ploče. Postoji stav da bi takav postupak mogao biti koristan jer se uklanja slabo vaskularizirana kost, ali treba naglasiti moguće neželjene učinke većem izlaganju spongiozne kosti u obliku postizanja manje primarne stabilnosti, ali i slabijega odgovora kosti na sile kompresije i naprezanja (49). U svakom slučaju, oštre vrhove alveolarnoga grebena svakako treba zagladiti bez obzira na gustoću i kvalitetu kosti jer se ona neminovno gubi i nije iskoristiva, a ako greben nije nužno žrtvovati, ostaje na procjeni kliničara kolika je potencijalna korist, a koliki gubitak takvoga postupka.

Postupci kod kojih se ne žrtvuje kost uključuju *tent-pole* tehniku i uporabu transplantata. Prednost *tent-pole* tehnike relativna je jednostavnost izvedbe jer se ne mijenja značajno standardni kirurški postupak, no ipak postoje ograničenja poput najtanje vrijednosti mekoga tkiva (1 mm) ispod koje ovaj zahvat nije indiciran, kao i rizik od dehiscencije i izlaganja nadogradnji za cijeljenje (3). S druge strane, augmentacijske tehnike razlikuju se prvenstveno po podrijetlu transplantata, što samo po sebi ima i određene prednosti i nedostatke. Primjerice, autogeni transplantat smatra se dobrim odabirom zbog očekivanoga visokog postotka uspješnosti (50), ali, za razliku od horizontalnih augmentacijskih metoda, nedostaje vremenski

dulja potvrda uspjeha te i potreba za dodatnim operacijskim poljem ima određene nedostatke poput postoperativne boli i nelagode (42). Zato su predloženi transplantati iz drugih izvora, poput alogenih i ksenogenih, koji također zahtijevaju čvršće temelje kako bi se potvrdila njihova korist. Općenito, važnost vertikalne dimenzije mekih tkiva, za razliku od horizontalne, nije toliko naglašavana ranije u implantoprotetici, stoga su svi trenutno dostupni podaci temeljeni na limitiranim dokazima veličine uzoraka. Ipak, treba dodati da rezultati, usprkos navedenim manjkavostima, ipak jesu ohrabrujući (43, 44).

Za razliku od vertikalne dimenzije mekoga tkiva čiji deficit svakako dovodi do koštane resorpcije, za deficit pričvrstne sluznice u bukolingvalnom smjeru pružanja oko implantata ne postoje jednoznačni dokazi koji bi jasno odgovorili na taj problem (51). Ipak, njezina prisutnost svakako ne škodi i poželjno je imati ju na raspolaganju u slučaju nakupljanja plaka kao bolje zaštite od razvoja upalnoga procesa (52).

Implantoprotetska terapija prometnula se kao vrlo predvidiv i siguran način sanacije djelomične ili potpune bezubosti, uz očekivani višegodišnji uspjeh. No, kako se ova grana dentalne medicine širi i razvija, tako se redovito otvaraju nova pitanja i definiraju novi čimbenici za koje se ranije nije znalo da igraju ulogu u konačnom ishodu terapije. Ideja koncepta bez gubitka kosti (3) je u objedinjavanju što većega broja dosad poznatih čimbenika u svrhu sistematizacije i lakšega uočavanja prepreka koje, u slučaju njihova zanemarivanja, vrlo izvjesno dovode do komplikacija.

Upravo je zato neophodna što detaljnija analiza svakoga čimbenika za koji postoji utemeljena pretpostavka da bi mogao, izravnim ili posrednim djelovanjem, ugrožavati integritet periimplantatnih tkiva. Kako je i samu implantoprotetsku terapiju najjednostavnije podijeliti na kirurški i protetski dio sanacije, tako su i dosad opisani čimbenici podijeljeni u te dvije skupine. Iako postoje razlike u jačini utjecaja koje imaju na okolna tkiva, bilo kakav poredak po njihovoj važnosti bio bi pogrešan jer zanemarivanje samo jednoga čimbenika, uz poštivanje svih ostalih, ugrožava cjelokupni rezultat. Za neke je čimbenike moguće pronaći detaljno potkrijepljene dokaze u literaturi zahvaljujući većem broju istraživanja pojedinoga problema, dok se za neke tek opisuju i nastoje definirati smjernice koje bi što jasnije mogle usmjeriti kliničara na praćenje protokola.

Prilikom implantoprotetske sanacije pacijentove bezubosti valja uvijek imati na umu da, osim biomehaničkih čimbenika poput dizajna i materijala implantata te protetskih komponenti, ili onih vezanih uz sam zahvat poput dubine ugradnje pojedinoga implantata, veliku ulogu neminovno igraju terapeut i pacijent od kojih je potrebna obostrana visoka motiviranost, educiranost, suradnja i pedantnost kako bi se i čimbenik ljudske pogreške, osim ovih ostalih, sveo na minimum.

Može se očekivati nastavak istraživanja u budućnosti kako bi se rasvijetlile sve nedoumice koje su trenutno aktualne, ali i one nove koje će svakodnevni razvoj struke tek iznijeti na vidjelo. Zahvaljujući trenutno dostupnim saznanjima već je sad izvjestan vrlo visok postotak uspjeha u uvažavanju svih čimbenika, a s vremenom bi trebao biti i sve viši.

1. Lindhe J, Karring T, Lang NP. Klinička parodontologija i dentalna implantologija. 4th ed. Zagreb: Nakladni zavod Globus; 2004.
2. Albrektsson T, Brånemark PI, Hansson HA, Lindström J. Osseointegrated titanium implants: requirements for ensuring a long-lasting, direct bone-to-implant anchorage in man. *Acta Orthop Scand.* 1981;52(2):155-70.
3. Linkevičius T. Zero bone loss – Koncepti bez gubitka kosti. Zagreb: Quintessence Publishing; 2021.
4. Albrektsson T, Zarb G, Worthington P, Eriksson AR. The long-term efficacy of currently used dental implants: A review and proposed criteria of success. *Int Oral Maxillofac Implants.* 1986;1:11-25.
5. Hämmerle CH, Brägger U, Bürgin W, Lang NP. The effect of subcrestal placement of the polished surface of ITI implants on marginal soft and hard tissues. *Clin Oral Implants Res.* 1996;7:111-9.
6. Gross M, Abramovich I, Weiss EI. Microleakage at the abutment-implant interface of osseointegrated implants: A comparative study. *Int J Oral Maxillofac Implants.* 1999;14:94-100.
7. Kano SC, Binon PP, Curtis DA. A classification system to measure the implant-abutment microgap. *Int J Oral Maxillofac Implants.* 2007;22:879-85.
8. Hermann JS, Schoolfield JD, Schenk RK, Buser D, Cochran DL. Influence of the size of the microgap on crestal bone changes around titanium implants. A histometric evaluation of unloaded non-submerged implants in the canine mandible. *J Periodontol.* 2001;72:1372-83.
9. Brogini N, McManus LM, Hermann JS. Persistent acute inflammation at the implant-abutment interface. *J Dent Res.* 2003;82:232-7.
10. Lazzara RJ, Porter SS. Platform switching: A new concept in implant dentistry for controlling postrestorative crestal bone levels. *Int J Periodontics Restorative Dent.* 2006;26:9-17.
11. Ericsson I, Persson LG, Berglundh T, Marinello CP, Lindhe J, Klinge B. Different types of inflammatory reactions in peri-implant soft tissues. *J Clin Periodontol.* 1995;22:255-61.

12. Zipprich H, Miatke S, Hmaidouch R, Lauer HC. A new experimental design for bacterial microleakage investigation at the implant-abutment interface: An in vitro study. *Int J Oral Maxillofac Implants*. 2016;31:37-44.
13. Teughels W, Van Assche N, Sliepen I, Quirynen M. Effect of material characteristics and/or surface topography on biofilm development. *Clin Oral Implants Res*. 2006;17(suppl 2):68-81.
14. Listgarten MA, Lang NP, Schroeder HE, Schroeder A. Periodontal tissues and their counterparts around endosseous implants [corrected and republished with original paging, article originally printed in *Clin Oral Implants Res* 1991 Jan-Mar;2(1):1-19]. *Clin Oral Implants Res*. 1991;2:1-19.
15. Berglundh T, Lindhe J, Ericsson I. The soft tissue barrier at implants and teeth. *Clin Oral Implants Res*. 1991;2:81-90.
16. Moon IS, Berglundh T, Abrahamsson I, Linder E, Lindhe J. The barrier between the keratinized mucosa and the dental implant. An experimental study in the dog. *J Clin Periodontol*. 1999;26:658-63.
17. Waerhaug J, Steen E. The presence or absence of bacteria in gingival pockets and the reaction in healthy pockets to certain pure cultures; a bacteriological and histological investigation. *Odontol Tidskr*. 1952;60(1-2):1-24.
18. Schou S, Holmstrup P, Stoltze K, Hjørting-Hansen E, Kornman KS. Ligature-induced marginal inflammation around osseointegrated implants and ankylosed teeth. *Clin Oral Implants Res*. 1993;4:12-22.
19. James RA, Schultz RL. Hemidesmosomes and the adhesion of junctional epithelial cells to metal implants: A preliminary report. *Oral Implantol*. 1974;4:294-302.
20. Linkevičius T, Apse P, Grybauskas S, Puišys A. Influence of thin mucosal tissues on crestal bone stability around implants with platform switching: A 1-year pilot study. *J Oral Maxillofac Surg*. 2010;68:2272-7.
21. Vandeweghe S, De Bruyn H. A within-implant comparison to evaluate the concept of platform switching: A randomised controlled trial. *Eur J Oral Implantol*. 2012;5:253-62.

22. Suárez-López Del Amo F, Lin GH, Monje A, Galindo-Moreno P, Wang HL. Influence of soft tissue thickness on peri-implant marginal bone loss: A systematic review and meta-analysis. *J Periodontol.* 2016;87:690-9.
23. Linkevičius T, Puišys A, Steigmann M, Vindašiūtė E, Linkevičienė L. Influence of vertical soft tissue thickness on crestal bone changes around implants with platform switching: A comparative clinical study. *Clin Implant Dent Relat Res.* 2015;17:1228-36.
24. Tomasi C, Sanz M, Cecchinato D. Bone dimensional variations at implants placed in fresh extraction sockets: A multilevel multivariate analysis. *Clin Oral Implants Res.* 2010;21:30-6.
25. Linkevicius T, Linkevicius R, Gineviciute E, Alkimavicius J, Mazeikiene A, Linkeviciene L. The influence of new immediate tissue level abutment on crestal bone stability of subcrestally placed implants: A 1-year randomized controlled clinical trial. *Clin Implant Dent Relat Res.* 2021;23(2):259-69.
26. Canullo L, Bignozzi I, Cocchetto R, Cristalli MP, Iannello G. Immediate positioning of a definitive abutment versus repeated abutment replacements in post-extractive implants: 3-year follow-up of a randomised multicentre clinical trial. *Eur J Oral Implantol.* 2010;3(4):285-96.
27. Berglundh T, Abrahamsson I, Welander M, Lang NP, Lindhe J. Morphogenesis of the peri-implant mucosa: an experimental study in dogs. *Clin Oral Implants Res.* 2007;18(1):1-8.
28. Tomasi C, Tessarolo F, Caola I, Wennström J, Nollo G, Berglundh T. Morphogenesis of peri-implant mucosa revisited: an experimental study in humans. *Clin Oral Implants Res.* 2014;25(9):997-1003.
29. Abrahamsson I, Berglundh T, Lindhe J. The mucosal barrier following abutment dis/reconnection. An experimental study in dogs. *J Clin Periodontol.* 1997;24(8):568-72.
30. Rodríguez X, Vela X, Méndez V, Segala M, Calvo-Guirado JL, Tarnow DP. The effect of abutment dis/reconnections on peri-implant bone resorption: A radiologic study of platform-switched and non-platform-switched implants placed in animals. *Clin Oral Implants Res.* 2013;24(3):305-11.
31. Toia M, Stocchero M, Becktor JP, Chrcanovic B, Wennerberg A. Implant vs abutment level connection in implant supported screw-retained fixed partial dentures with cobalt-chrome framework: 1-year interim results of a randomized clinical study. *Clin Implant Dent Relat Res.* 2019;21(2):238-46.

32. Hjalmarsson L, Smedberg JI, Aronsson G, Wennerberg A. Cellular responses to cobalt-chrome and CP titanium--an in vitro comparison of frameworks for implant-retained oral prostheses. *Swed Dent J.* 2011;35(4):177-86.
33. Misch CE, Goodacre CJ, Finley JM. Consensus conference panel report: Crown-height space guidelines for implant dentistry-Part 2. *Implant Dent.* 2006;15:113-21.
34. Simon BI, Von Hagen S, Deasy MJ, Faldu M, Resnansky D. Changes in alveolar bone height and width following ridge augmentation using bone graft and membranes. *J Periodontol.* 2000;71(11):1774-91.
35. Huang HY, Ogata Y, Hanley J, Finkelman M, Hur Y. Crestal bone resorption in augmented bone using mineralized freeze-dried bone allograft or pristine bone during submerged implant healing: A prospective study in humans. *Clin Oral Implants Res.* 2016;27:25-30.
36. Salvi GE, Monje A, Tomasi C. Long-term biological complications of dental implants placed either in pristine or in augmented sites: A systematic review and meta-analysis. *Clin Oral Implants Res.* 2018;29(suppl 16):294-310.
37. Urban I, Traxler H, Romero-Bustillos M. Effectiveness of two different lingual flap advancing techniques for vertical bone augmentation in the posterior mandible: A comparative, split-mouth cadaver study. *Int J Periodontics Restorative Dent.* 2018;38:35-40.
38. Urban I. Principles of vertical and horizontal ridge augmentation in the posterior mandible. In: *Vertical and Horizontal Ridge Augmentation: New Perspectives.* London: Quintessence; 2017.
39. Steigmann M, Salama M, Wang HL. Periosteal pocket flap for horizontal bone regeneration: A case series. *Int J Periodontics Restorative Dent.* 2012;32:311-20.
40. Wolf H, Rateitschak K. *Parodontologija, Stomatološki atlas.* 3rd ed. Zagreb: Naklada Slap; 2009.
41. Del Pizzo M, Modica F, Bethaz N, Priotto P, Romagnoli R. The connective tissue graft: A comparative clinical evaluation of wound healing at the palatal donor site. A preliminary study. *J Clin Periodontol.* 2002;29:848-54.
42. Griffin TJ, Cheung WS, Zavras AI, Damoulis PD. Postoperative complications following gingival augmentation procedures. *J Periodontol.* 2006;77:2070-9.

43. Linkevičius T, Puišys A, Linkevičienė L, Pečulienė V, Schlee M. Crestal bone stability around implants with horizontally matching connection after soft tissue thickening: A prospective clinical trial. *Clin Implant Dent Relat Res.* 2015;17:497-508.
44. Puišys A, Linkevičius T. The influence of mucosal tissue thickening on crestal bone stability around bone-level implants. A prospective controlled clinical trial. *Clin Oral Implants Res.* 2015;26:123-9.
45. Mombelli A, Marzer M, Gaberthüel T, Grunder U, Lang NP. The microbiota of osseointegrated implants in patients with a history of periodontal disease. *J Clin Periodontol.* 1995;22:124-30.
46. Mericske-Stern R, Steinlin Schaffner T, Marti P, Geering AH. Peri-implant mucosal aspects of ITI implants supporting overdentures. A five-year longitudinal study. *Clin Oral Implants Res.* 1994;5:9-18.
47. Lang NP, Loe H. The relationship between the width of keratinized gingiva and gingival health. *J Periodontol.* 1972;43:623-7.
48. King GN, Hermann JS, Schoolfield JD, Buser D, Cochran DL. Influence of the size of the microgap on crestal bone levels in non-submerged dental implants: A radiographic study in the canine mandible. *J Periodontol.* 2002;73:1111-7.
49. Hudieb M, Kasugai S. Biomechanical effect of crestal bone osteoplasty before implant placement: A three-dimensional finite element analysis. *Int J Oral Maxillofac Surg.* 2011;40:200-6.
50. Wiesner G, Esposito M, Worthington H, Schlee M. Connective tissue grafts for thickening peri-implant tissues at implant placement. One-year results from an explanatory split-mouth randomised controlled clinical trial. *Eur J Oral Implantol.* 2010;3:27-35.
51. Wennström JL, Derks J. Is there a need for keratinized mucosa around implants to maintain health and tissue stability? *Clin Oral Implants Res.* 2012;23(suppl 6):136-46.
52. Block MS, Kent JN. Factors associated with soft- and hard-tissue compromise of endosseous implants. *J Oral Maxillofac Surg.* 1990;48:1153-60.

Marko Lozić rođen je 30. travnja 1997. godine u Zagrebu. Nakon završene Osnovne škole Rudeš upisuje Gimnaziju Tituša Brezovačkog. 2016. godine upisuje studij dentalne medicine na Stomatološkom fakultetu Sveučilišta u Zagrebu. Od 2019. godine do završetka studija asistira u privatnoj stomatološkoj poliklinici.

Tijekom studija bio je aktivni član Studentskih sekcija te je sudjelovao na međunarodnom Simpoziju studenata dentalne medicine u Zagrebu kao voditelj radionice „Brušenje s lupama i izrada silikonskog ključa“. Sudjelovao je i u sportskim aktivnostima kao član malonogometne momčadi Stomatološkoga fakulteta. Tečno govori talijanski i engleski te poznaje osnove njemačkog jezika.