

Augmentacijska tehnika koštanog prstena - prednosti i nedostaci

Grgić, Ivona

Professional thesis / Završni specijalistički

2022

Degree Grantor / Ustanova koja je dodijelila akademski / stručni stupanj: **University of Zagreb, School of Dental Medicine / Sveučilište u Zagrebu, Stomatološki fakultet**

Permanent link / Trajna poveznica: <https://um.nsk.hr/um:nbn:hr:127:109723>

Rights / Prava: [Attribution-NonCommercial 4.0 International](#)/[Imenovanje-Nekomercijalno 4.0 međunarodna](#)

Download date / Datum preuzimanja: **2024-10-06**



Repository / Repozitorij:

[University of Zagreb School of Dental Medicine Repository](#)





Sveučilište u Zagrebu

Stomatološki fakultet

Ivona Grgić

AUGMENTACIJSKA TEHNIKA KOŠTANOG PRSTENA- PREDNOSTI I NEDOSTACI

POSLIJEDIPLOMSKI SPECIJALISTIČKI RAD

Zagreb, lipanj 2022.

Rad je ostvaren na: Zavodu za oralnu kirurgiju Stomatološkog fakulteta u Zagrebu

Naziv poslijediplomskog specijalističkog studija: Dentalna implantologija

Mentor rada: Marko Granić, doc. dr. sc., Zavod za oralnu kirurgiju, Stomatološki fakultet Sveučilišta u Zagrebu

Lektor hrvatskog jezika: Danijela Matovina, mag. ling., mag. educ. philol. ital.

Lektor engleskog jezika: Lana Bogojević, mag. philol. angl., mag. philol. germ.

Sastav Povjerenstva za ocjenu poslijediplomskog specijalističkog rada:

1. _____
2. _____
3. _____

Sastav Povjerenstva za obranu poslijediplomskog specijalističkog rada:

1. _____
2. _____
3. _____
4. _____
5. _____

Datum obrane rada: _____

Rad sadrži: 49 stranica

13 slika

CD

Rad je vlastito autorsko djelo, koje je u potpunosti samostalno napisano uz naznaku izvora drugih autora i dokumenata korištenih u radu. Osim ako nije drukčije navedeno, sve ilustracije (tablice, slike i dr.) u radu su izvorni doprinos autora poslijediplomskog specijalističkog rada. Autor je odgovoran za pribavljanje dopuštenja za korištenje ilustracija koje nisu njegov izvorni doprinos, kao i za sve eventualne posljedice koje mogu nastati zbog nedopuštenog preuzimanja ilustracija odnosno propusta u navođenju njihovog podrijetla.

Zahvala

Zahvaljujem mentoru, doc. dr. sc. Marku Graniću na pomoći i suradnji pri izradi ovog rada. Također, veliko hvala mojoj obitelji koja me poticala u ostvarenju završetka poslijediplomskog specijalističkog studija i obrane ovog rada.

Sažetak

AUGMENTACIJSKA TEHNIKA KOŠTANOG PRSTENA- PREDNOSTI I NEDOSTACI

Ugradnja dentalnih implantata danas je postala rutinski zahvat i dio radne svakodnevice doktora dentalne medicine. U samim počecima dentalne implantologije sva je pozornost bila usmjerena na postizanje oseointegracije (vezivanja) dentalnih implantata s okolnom kosti i njegove funkcionalnosti. Budući da je oseointegracija predvidiv proces, pozornost je danas usmjerena na postizanje ne samo funkcionalnih već i estetski pogodnih nadomjestaka na dentalnim implantatima.

Danas se uz ugradnju dentalnih implantata sve više povezuje i pojam augmentacije, odnosno postupak dobivanja koštane mase kako bi se nadomjestio njezin nedostatak te se ostvarili zadovoljavajući estetski rezultati budućeg nadomjeska na dentalnom implantatu. Osim estetskih zahtjeva pacijentima je bitno i vrijeme trajanja terapije. Budući da pacijenti danas očekuju da budu što prije opskrbljeni i terapijski zbrinuti, vrijeme terapije se sve više skraćuje. Sve se više pribjegava tehnikama imedijatne implantacije, odnosno ugrađivanju dentalnog implantata nakon vađenja zuba, sa ili bez augmentacije kosti.

Ispitivane su i istraživane mnoge tehnike nadomještanja kosti raznim vrstama materijala za augmentaciju. U ovom će radu biti opisana tehnika koštanog prstena (engl. *bone ring technique*) koja omogućava istovremenu ugradnju dentalnih implantata i nadomještanje izgubljene kosti. Ovo je tehnika kojom se ispunjavaju zahtjevi skraćenja trajanja terapije te postizanja volumena kosti u sve tri dimenzije. U tehnici koštanog prstena najčešće su korišteni autologni koštani nadomjesci, najčešće uzimani s brade (simfize) i uzlaznog kraka donje čeljusti. Međutim, sve su više u upotrebi i alojeni koštani nadomjesci kojima se postižu odlični i predvidljivi rezultati u tehnici koštanog prstena.

Ključne riječi: *bone ring technique*; augmentacija; ugradnja dentalnih implantata.

Summary

BONE RING AUGMENTATION TECHNIQUE - ADVANTAGES AND DISADVANTAGES

In recent years the insertion of dental implants has become a routine procedure and part of dentists' daily duties. Initially, the biggest focus and all attention were focused on achieving osseointegration (binding) of dental implants with the surrounding bone and its functionality. Since much research showed that the osseointegration is a predictable process, the main focus was transferred to achieving not only functionally but also aesthetically appropriate replacements on dental implants.

In today's dental implantology, the concept of bone augmentation is increasingly associated with dental implants and their implantation. Bone augmentation is the process of gaining bone mass in order to compensate for its deficit and achieve satisfying aesthetic results of future replacement performed on the dental implant. In addition to the aesthetic requirements, the duration of the treatment is also important to patients. Because of patients' increasing expectations of treatment duration and the care they are provided, the treatment duration is becoming shorter and shorter. Immediate implantation techniques are being used with increasing frequency, entailing that the dental implant is implanted immediately after tooth extraction, with or without bone augmentation.

Many bone replacement techniques using various types of augmentation materials have been tested and researched. This paper describes the bone ring technique, which allows the simultaneous installation of dental implants and replacement of lost bone. This is a technique that meets the requirements of shortening treatment duration and achieving satisfying bone volume in all three dimensions. In the bone ring technique, autologous bone replacements have been used most often, most frequently taken from the chin (symphysis) and the ascending arm of the lower jaw. However, allogenic bone substitutes are increasingly being used to achieve excellent and predictable results in the bone ring technique.

Keywords: bone ring technique; augmentation; dental implant insertion.

Sadržaj

1. UVOD	1
2. PROMJENE ALVEOLARNOG NASTAVKA NAKON VAĐENJA ZUBA.....	3
3. AUGMENTACIJA KOŠTANIM PRSTENOM	7
3.1. Autologni koštani nadomjesci	9
3.1.1. Simfiza (brada) donje čeljusti.....	9
3.1.2. Uzlazni krak donje čeljusti	10
3.1.3. Nepce.....	10
3.2. Alogeni koštani nadomjesci	11
3.3. Ksenogeni materijali.....	14
3.4. Sintetički materijali	14
4. INDIKACIJE ZA UPOTREBU KOŠTANOG PRSTENA.....	15
4.1. Podizanje dna maksilarnog sinusa.....	16
5. PREDNOSTI I NEDOSTACI TEHNIKE KOŠTANOG PRSTENA	20
6. INSTRUMENTARIJ I OPERATIVNI ZAHVAT	23
6.1. Operativni zahvat (uzimanje autolognog koštanog grafta sa simfize).....	25
6.2. Digitalno planiranje i izrada kirurške šablone za uzimanje koštanog grafta	31
7. RASPRAVA.....	33
8. ZAKLJUČAK	38
9. LITERATURA.....	40
10. ŽIVOTOPIS	48

Popis skraćenica

CBCT- cone beam computed tomography

FDBA- freeze dried bone allograft

GBR- guided bone regeneration

1. UVOD

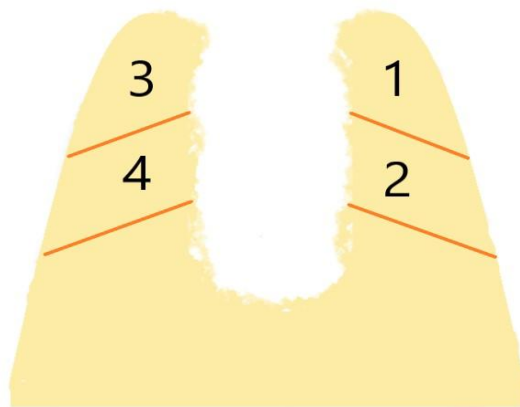
Iako se augmentacijska tehnika koštanim prstenom u dentalnoj implantologiji primjenjuje više od desetljeća, i dalje nije široko primjenjivana tehnika nadomještanja kosti.

Svrha ovog rada je napraviti pregled dosadašnjih istraživanja ove tehnike na temelju kojih je moguće zaključiti koje su njene prednosti i nedostaci u odnosu na druge tehnike augmentacije. Uz to ćemo uvidjeti koje se vrste nadomjesnog materijala koriste, kada je augmentacija indicirana i u kojim situacijama primjenjiva te zašto nije često primjenjivana tehnika.


Augmentacijska tehnika koštanim prstenom (engl. *bone ring technique*) i imedijatna ugradnja implantata čine se kao dobitna kombinacija u postizanju zadovoljavajućih rezultata nadomjestaka na implantatima, kako funkcionalnih tako i estetskih. Izazov suvremene implantologije jest kako u najkraćem mogućem vremenskom periodu ugraditi implantat, nadomjestiti kost te opskrbiti implantat protetskim nadomjeskom na zadovoljstvo pacijenta. Čini se kako bi upravo *bone ring* tehnika mogla biti jedan od odgovora na ovaj izazov.

2. PROMJENE ALVEOLARNOG NASTAVKA NAKON VAĐENJA ZUBA

Poznato je kako nakon vađenja zuba dolazi do cijeljenja koštanog i mekog tkiva, prilikom čega dolazi do dimenzionalnih promjena alveolarnog grebena s pojavom resorpcije. Ta resorpcija izražena je u prvih 6 mjeseci nakon zahvata. Osim vađenja zuba, prisutnost ostalih čimbenika kao što su parodontna bolest zuba, periapikalni upalni procesi, trauma te opće zdravstveno stanje pacijenta također pridonose resorpciji alveolarnog grebena, što predstavlja izazov u postizanju funkcionalnog i estetski zadovoljavajućeg ishoda implantoprotetske terapije (1). Resorpcijom alveolarnog grebena nastaju defekti kosti. Klasifikacija koštanih defekata od iznimne je važnosti za odabir prikladne terapije nadomještanja kosti (augmentacije) te kasnije implantoprotetske terapije. Jedna od najprimjenjivih klasifikacija je klasifikacija defekata prema Terheydenu (2) gdje se koštani defekti klasificiraju u 4 tipa, ovisno o količini preostale kosti. Prva kategorija odnosi se na gubitak manji od 50 % bukalnog (obraznog) dijela kosti, druga kategorija na gubitak veći od 50 % bukalnog dijela, dok se treća i četvrta kategorija odnose na gubitak lingvalnog (jezičnog), odnosno palatinalog (nepčanog) dijela kosti (slika 1 i 2).



Slika 1. Klasifikacija koštanih defekata alveolarnog grebena nakon ekstrakcije zuba prema Terheydenu (Preuzeto s dopuštenjem autora: doc.dr.sc. Marko Granić).



Slika 2. Vrste koštanih defekata nakon vađenja zuba a) 1/4 , b) 2/4, c) 3/4, d) 4/4 (Preuzeto s dopuštenjem autora: doc.dr.sc. Marko Granić).

Za prvu i drugu kategoriju defekata najčešće se primjenjuju kirurški postupci povećanja volumena kosti u horizontalnoj dimenziji koji su predvidljivi, s rijetkim komplikacijama i s visokim stopama preživljavanja implantata od 97-100%. Kirurški postupci u postizanju zadovoljavajuće vertikalne dimenzije (treća i četvrta kategorija defekata) suočeni su sa češćim komplikacijama, manje predvidivim rezultatima te su biološki osjetljiviji (1).

Prema mnogim istraživanjima ustanovljeno je kako je u više od 40% slučajeva prije ugradnje dentalnih implantata potrebno učiniti neki oblik augmentacije kosti kako bi se postigla dugoročna predvidiva funkcija implantata te povoljna i zadovoljavajuća estetika (3). Augmentacija kosti temelji se na konceptu vođene koštane regeneracije (engl. *guided bone regeneration*, GBR). Koncept GBR-a definiran je uporabom membrane kao barijere i vodilje rasta nove kosti, što u konačnici rezultira predvidivim ishodom liječenja. Navedena metoda postala je rutinski operativni zahvat u nadomještanju izgubljene kosti (4). GBR se može izvoditi jednofaznim ili dvofaznim pristupom. Jednofaznim pristupom nadoknađuje se izgubljena kost i simultano ugrađuje implantat, dok su u dvofaznom pristupu augmentacija kosti i ugradnja implantata dva odvojena zahvata (4). Dvofazna metoda ugradnje implantata i nadomještanja kosti uvriježena je vrsta terapije kod zbrinjavanja trodimenzionalnih defekata kosti i opskrbe implantatom u tom području (5). Nedostatak dvofazne metode jest veći broj zahvata te mogućnost resorpcije nadomještene kosti u prvoj fazi augmentacije. Osim toga, produžava se vrijeme trajanja terapije gdje može proći 6 mjeseci do godinu dana od prvog operativnog zahvata do protetskog opterećenja ugrađenog implantata (4).

Augmentacija može biti jednostavna kao prezervacija zubne alveole gdje se nakon vađenja zuba postavi augmentacijski materijal u vidu sprječavanja resorpcije kosti. U tipu dva

defekata često postoji dostatna visina kosti s uskim alveolarnim grebenom gdje se ne mogu odmah ugraditi dentalni implantati. Pri ovom tipu defekata često se primjenjuje tehnika širenja ruba alveolarnog grebena (*splitting* metoda), uz istovremenu postavu dentalnog implantata (6, 7). Onlay tehnika koštanim blokom tehnika je augmentacije s upotrebom autolognog koštanog bloka koji se vijkom učvrsti za alveolarni greben. Preostali prostor ispuni se ksenogenim ili sintetskim koštanim nadomjeskom te se augmentat prekrije membranom. Ta se tehnika često primjenjuje za horizontalne i vertikalne defekte. Distrakcijska osteogeneza kirurški je postupak augmentacije koji se temelji na principu polaganog odvajanja dva koštana ulomka povezana osteosintetičkim vijcima. Vijci su povezani specijalnim distraktorom koji postupno odiže jedan ulomak sa stvaranjem kalema između ulomka. Na taj se način može stvoriti nova kost u svim smjerovima (8, 9). Posljednja augmentacijska metoda koju je potrebno spomenuti je odizanje dna maksilarnog sinusa s ciljem povećanja vertikalne dimenzije kosti u gornjoj čeljusti. Zahvat se izvodi podizanjem membrane sinusa s ispunjenjem šupljine između kosti i membrane koštanim nadomjeskom. Dentalni implantati se ovisno o visini kosti mogu ugraditi u prvoj ili u drugoj fazi (10).

3. AUGMENTACIJA KOŠTANIM PRSTENOM

Kao jedno od rješenja za povećanje vertikalne i horizontalne dimenzije kosti nudi se augmentacijska tehnika koštanim prstenom (engl. *bone ring technique*). To je jednofazna tehnika kojom se istovremeno nadomješta kost u vertikalnoj i horizontalnoj dimenziji te se augmentat za okolnu kost veže dentalnim implantatom. Navedenu tehniku povećanja volumena kosti osmislio je dr. Bernhard Giesenhagen (11). Ova augmentacijska tehnika primjenjiva je u mnogim kliničkim slučajevima. Kod te tehnike drugi operativni zahvat nije potreban, a vrijeme trajanja terapije kraće je za otprilike 5 mjeseci u odnosu na klasično nadomještanje kosti (11).

Bone ring tehnika ima za cilj kombinaciju transplantacije koštanog bloka i ugradnje implantata u istom kirurškom zahvatu. Kako bi zahvat i ishod terapije bili uspješni, potrebno je osigurati dobre preduvjete, a to su:

1. dovoljno preostale kosti koja će omogućiti primarnu stabilnost implantata
2. primateljska strana mora osigurati dovoljnu opskrbu vitalnim stanicama koje će biti u kontaktu sa spužvastim (spongioznim) dijelom transplantiranog koštanog bloka
3. transplantirani koštani blok mora biti kruto povezan s preostalom kosti i potpuno nepokretan
4. implantat treba biti točno pozicioniran kako bi protetska rehabilitacija bila uspješna
5. rana mora biti primarno zašivena, bez napetosti režnja (5).

Osim navedenih preduvjeta, za uspješnu izvedbu tehnike koštanim prstenom važne su i dimenzije koštanog prstena. Promjer vanjskog prstena koštanog bloka uvjetovan je veličinom defekta kosti, dok je promjer unutarnjeg prstena koštanog bloka uvjetovan promjerom budućeg implantata (12).

Glavni je preduvjet uspješne *bone ring* tehnike visoka primarna stabilnost i dobro pozicioniranje implantata (12).

Koštani prsten može se dobiti od različitih materijala. Oni mogu biti autolognog, alogenog, ksenogenog ili sintetskog porijekla.

3.1. Autologni koštani nadomjesci

Osteokonduktivna, osteoinduktivna i osteogenetska svojstva autolognog koštanog nadomjeska čine ga zlatnim standardom u nadomještanju izgubljene kosti. Najčešća donorska mjesta autolognih koštanih transplantata su brada (simfiza), uzlazni krak donje čeljusti i nepce (12).

3.1.1. Simfiza (brada) donje čeljusti

Autogenim koštanim transplantatom sa simfize donje čeljusti moguće je opskrbiti defekte veličine 6 mm u vertikalnoj i horizontalnoj dimenziji (12). Prednost simfize donje čeljusti u odnosu na ostala donorska intraoralna područja jest olakšani pristup operativnom polju te manja incidencija morbiditeta (13). Također valja naglasiti kako transplantati sa simfize sadrže više spongiozne kosti bogate osteoprogenitornim stanicama što omogućava bolju i bržu integraciju transplantata i okolne kosti (13).

Za razliku od koštanog transplantata s uzlaznog kraka donje čeljusti, simfiza donje čeljusti nudi mogućnost uzimanja debljeg, ali kraćeg koštanog nadomjeska (14). Položaj mentalnog otvora, korijena prednjih zuba i donjeg ruba donje čeljusti granice su koštanog transplantata simfize. Uspoređujući simfizu i uzlazni krak može se zaključiti kako se povoljniji i deblji koštani nadomjesci potrebni za *bone ring* tehniku mogu dobiti sa simfize. Pored toga, pristup operativnom polju i njegova preglednost bolji su u području simfize (14). Ono što također daje prednost simfizi pred uzlaznim krakom je bogatstvo osteoblasta koji induciraju nastanak nove kosti na primateljskom mjestu te bolje vezivanje nadomjeska s okolnom kosti (14). Budući da su koštani nadomjesci sa simfize membranozni, ne predstavljaju fizičku barijeru urastanju krvnih žila s postizanjem brže revaskularizacije nadomjeska te njegovoj integraciji s okolnom kosti (15). Međutim, komplikacije koje se javljaju nakon zahvata učestalije su kod osteotomije na području simfize, a najčešće se očituju kao gubitak vitaliteta zuba, neurosenzorički ispadi, produženo vrijeme trajanja boli nakon zahvata i kozmetički nedostatak u području brade (14). Pokazalo se kako upotreba trepan svrdala u području brade postiže dobre rezultate u dobivanju boljeg oblika koštanog transplantata, njegovoj konzistenciji, što utječe na veću stopu uspješnosti i preživljenje implantata. Također je ustanovljeno kako vestibularna incizija ima prednost u odnosu na sulkularnu jer osigurava

očuvanje krestalne kosti, sigurnije zatvaranje režnja i ponovno priljublivanje, pripajanje mentalnog mišića, što rezultira smanjenom pojavom ptoze brade (15).

3.1.2. Uzlazni krak donje čeljusti

Koštani transplantati s uzlaznog kraka donje čeljusti osiguravaju dovoljnu dužinu, ali ne i dovoljnu debljinu kojom bi se mogli augmentirati veći koštani defekti.. Koštani transplantati uzeti s uzlaznog kraka donje čeljusti mogu biti široki do 40 mm, visine 10-15 mm (14). Ono što ograničava debljinu nadomjeska uzetog s ovog mjesta jest blizina kanala *n. alveolaris inferiora* bukalnoj površini *linee oblique externe* koji se nalazi na dubini 4 mm od bukalnog korteksa (14). Uzlazni krak donje čeljusti pogodniji je u onlay obliku grafta i postiže odlične rezultate oseintegracije i povećanja volumena kosti u vertikalnoj i horizontalnoj dimenziji. Uzimanje kosti s uzlaznog kraka manje je traumatsko za pacijenta, međutim, operacija je puno zahtjevnija za iskusnog kirurga u odnosu na uzimanje kosti s brade. Također, kost je više kortikalna sa smanjenim udjelom spongioznog dijela kosti u odnosu na uzimanje s drugih dijelova čeljusti. Najčešća komplikacija vezana za uzlazni krak donje čeljusti je bol prilikom žvakanja i povećana mogućnost postoperativnog krvarenja (14, 16).

3.1.3. Nepce

Uzimanje koštanog prstena s nepca pokazalo se manje traumatskim za pacijenta te je kvaliteta kosti (odnos kompaktna sa spongiozom) vrlo visoka. Nedostatak ove tehnike je uska mogućnost njene primjene. Preduvjet za ovaj pristup je bezubi greben na mjestu primjene jer uzimanje ovom tehnikom znatno ovisi o poziciji okolnih zubi, velika je mogućnost oštećenja nepčane arterije ili otvaranja maksilarnog sinusa. Ova tehnika predstavlja veliki izazov za kirurga.

Imedijatna ugradnja implantata i augmentacija *bone ring* autolognim transplantatom pokazale su izvrsne rezultate. Naime, autologni *bone ring* nadomjesci su radiološki, 6 mjeseci nakon zahvata, gotovo identični okolnoj kosti (15).

Ono što je karakteristično za augmentaciju jest resorpcija koštanog nadomjeska kao dijela procesa cijeljenja i integracije s okolnom kosti. Remodelacija koštanog nadomjeska i kosti događa se radi osteoklastične resorpcije nekrotičnog ili neupotrebljivog kortikalnog dijela koštanog transplantata praćene aktivnošću osteoblasta i stvaranja nove lamelarne kosti (17). Resorpcija i remodelacija koštanog nadomjeska događaju se u prvih 6 mjeseci od augmentacije, dok se potpuna integracija transplantata s kosti i povećana gustoća kosti mogu zamijetiti u vremenskom periodu 6-12 mjeseci od augmentacije (17). Iako je točan mehanizam remodelacije koštanog nadomjeska i kosti nedovoljno poznat, smatra se kako mikroarhitektura koštanog transplantata ima utjecaj na stupanj vaskularizacije tijekom cijeljenja (17). Također, embriološko porijeklo, orijentacija koštanog nadomjeska te njegova dimenzija mogu utjecati na njegovu resorpciju i zadržavanje željenog volumena (17). Uzevši u obzir navedeno može se zaključiti kako koštani transplantat sa simfize pokazuje bolje rezultate integracije s okolnom kosti i zadržavanja željenog volumena, s obzirom da je nadomjestak sa simfize kortiko-membranozan (17). Za razliku od simfize, koštani nadomjesci uzeti s uzlaznog kraka donje čeljusti, iako pokazuju dobru stabilnost na mjestu primatelja, zbog svoje kortikalne strukture, i posljedično tome nedovoljne revaskularizacije, doživljavaju veći stupanj resorpcije u 10-godišnjem praćenju (17).

S obzirom na to da je za dobivanje autolognog koštanog nadomjeska potrebno operativno otvaranje donorskog mjesta, u današnje se vrijeme u tehnici koštanog prstena sve više koriste alogeni i ksenogeni materijali kako bi se izbjeglo otvaranje dva operativna polja.

3.2. Alogeni koštani nadomjesci

Iako se autologni transplantat smatra zlatnim standardom u nadomještanju kosti, u posljednje je vrijeme sve veća primjena biomaterijala kojima se postižu jednako dobri rezultati, u pojedinim slučajevima čak i bolji od rezultata dobivenih autolognim nadomjescima (4). Nedostaci autolognih nadomjestaka u odnosu na biomaterijale su produženo vrijeme trajanja operativnog zahvata, cijena, dostupnost nadomjestaka na donorskom mjestu, komplikacije tijekom i nakon zahvata, morbiditet donorskog mjesta, bol i nepredvidiva resorpcija nadomjeska (4). Uz navedeno, prihvatljivost ovakvih zahvata od strane pacijenata sve je manja, što je pridonijelo sve većoj upotrebi biomaterijala u augmentacijskim zahvatima.

Kao najvjerodostojnija zamjena autolognim nadomjescima pokazali su se alogeni materijali kojima se postižu odlični rezultati. U provedenim studijama dokazano je kako *freeze-dried bone* alograft (FDBA) vjerodostojno može zamijeniti autologni koštani nadomjestak zahvaljujući svojim volumetrijskim promjenama i preoblikovanju koje je identično onima autolognih nadomjestaka. Najbolji su rezultati postignuti u nadomještanju kosti kod nedostatka jednog zuba (4,18).

FDBA se pokazao kao odlična zamjena za autologne nadomjeske pokazujući malu stopu propadanja istih, minimalnu resorpciju te visoku stopu preživljenja implantata (18). Navedene karakteristike FDBA osobito su važne kod nadomještanja kosti u većim defektima u kojima biomaterijali u granuliranom obliku ne mogu postići željeni volumen kosti dostatan za ugradnju budućih implantata. U takvim situacijama solidan oblik FDBA osigurava dovoljan volumen kosti sa smanjenom mogućnosti resorpcije (18). Prednost alografta u odnosu na autologni nadomjestak jest njegova neograničena dostupnost te nepostojanje donorskog mjesta i njegovog morbiditeta (18,19). FDBA sadržava strukturne značajke koštanog tkiva izvornog darivatelja u čijoj se strukturi nalaze i kolagena vlakna, što unaprjeđuje osteokonduktivnost i biokompatibilnost s kosti primatelja. Nakon postavljanja alografta u koštani defekt postupno dolazi do zamjene alografta vlastitom kosti primatelja (18). Primjenom *bone ring* tehnike uz korištenje alografta smanjuje se invazivnost zahvata, povećava udobnost pacijenta i skraćuje vrijeme do protetske opskrbe implantata (19, 20). Važno je napomenuti kako su za uspješnu integraciju alografta potrebne dobra kvaliteta i vitalnost kosti primatelja kako bi se osigurala dobra prokrvljenost i prehrana alografta, što rezultira uspješnom oseointegracijom grafta i implantata (3). Alograft prstenastog oblika može se primijeniti u opskrbi mnogih defekata, četveroizidnih, trozidnih, dvoizidnih, jednoizidnih te vertikalnih defekata uključujući i zahvate odizanja dna maksilarnog sinusa (3). Kako bi se izbjegla dvofazna metoda augmentacije širokih koštanih defekata nastalih vađenjem zuba, kao tehnika izbora indicirana je *bone ring* tehnika alograftom čime se osigurava dobra primarna stabilnost implantata i prstenastog alografta koji je u tijesnom dodiru s okolnom kosti primatelja (3, 20). Kako bismo primijenili *bone ring* tehniku s alogenim prstenom, potrebno je osim vitalne okolne kosti osigurati sidrenje implantata u kosti apikalno unutar 3- 4 mm te primarno zatvaranje operativnog polja bez napetosti režnja i šavova čime se izbjegava izloženost i dehiscijencija grafta usnoj šupljini (3). U konačnici, primarna funkcija grafta je osiguravanje angiogeneze i osteogeneze te stvaranje nove kosti stimulirajući okolnu vitalnu kost (20).

Dosadašnja istraživanja i analize materijala, alogenih koštanih transplantata, pokazala su kako je koštana arhitektura, uključujući trabekularnu strukturu sa svojim makro- i mikroporama te lamelarnu subarhitekturu, očuvana te nisu pronađeni tragovi stanica i staničnih ostataka donora (4). Uz to, pokazalo se kako su lakune osteocita prazne i nisu pronađene stanice povezane s površinom koštanog matriksa. Uz navedeno, u strukturi alogenog koštanog grafta pronađena su kolagena vlakna koja su povezana s vanjskim dijelom koštanog matriksa te na samoj površini grafta vlakna nalik vezivu, što ukazuje na odlično očuvanje grafta i njegov veliki regenerativni potencijal (4)

Kako bi se izbjegla mogućnost imunološkog odgovora domaćina i mogući prijenos bolesti s donora na domaćina, alograftovi su podvrgnuti serološkim testiranjima prije daljnje obrade (HBV, HCV, HIV, Treponema pallidum) (21). Nakon oblikovanja i grubog čišćenja, donorsko tkivo podvrgava se ultrazvučnom tretmanu kojim se uklanjaju krv, stanice, komponente tkiva i masnog tkiva iz spužvastog dijela kosti poboljšavajući propusnost kosti (21). Tijekom kemijske obrade donorskog tkiva dolazi do denaturacije ne kolagenih proteina, inaktivacije potencijalnih virusa i uništavanja bakterija. U sljedećoj, oksidativnoj obradi tkiva dolazi do denaturacije preostalih topivih proteina i eliminiranja potencijalne antigenosti tkiva (21). U konačnici se donorsko tkivo podvrgava procesu liofilizacije, odnosno tehnici dehidracije kojom se olakšava sublimacija smrznute vode u tkivu iz krutog u plinovito stanje, čime se zadržava i čuva strukturni integritet materijala. Takvo obrađeno tkivo ima sposobnost brze integracije upravo radi svoje mikrostrukture i mikropora nastalih liofilizacijom (21). Konačna sterilizacija gama zračenjem osigurava visoku razinu sterilnosti te strukturnu i funkcionalnu cjelovitost tkiva.

Alograft koštani prsten ima vanjske dimenzije 10 mm visina, 7 mm širina, dok su unutarnje dimenzije dostatne za ugradnju implantata od 3.3–4.1 mm. Anatomske zahtjevi za uspješnu ugradnju alogenog koštanog prstena uz imedijatnu ugradnju dentalnog implantata moraju imati minimalnu širinu dna alveolarnog nastavka od 7 mm i interradikularnu udaljenost od 8 mm ako se postavlja između zubi. (22). Osim toga, potrebno je imati 3 mm zdrave kosti na kojoj će se stabilizirati prsten s dentalnim implantatom.

3.3. Ksenogeni materijali

Druga alternativa autolognim koštanim prstenima je upotreba ksenogenog koštanog prstena (23). Ksenogeni koštani prsteni lako su dostupni, cjenovno su prihvatljivi u odnosu na alogene koštane blokove te su zadovoljavajućih karakteristika (24, 25). Najprimjenjiviji ksenogeni koštani materijal je deproteinizirana goveđa kost. Organske komponente matriksa su u potpunosti uklonjene, a preostali anorganski (mineralni) dio ponaša se kao nosač ugradnje koštanih stanica i izgradnje nove kosti. Uklanjanjem organskih komponenti sprječava se prijenos patogena i smanjuje mogućnost imunološkog odgovora, odnosno reakcije (26). Ksenogeni koštani prsteni pokazali su se kao dostojna zamjena autolognih koštanih prstena, prije svega u zadržavanju i obnavljanju horizontalne dimenzije alveolarnog grebena povoljne za ugradnju implantata (27). Loša strana ksenogenih koštanih prstena je krutost i česta lomljivost prstena prilikom postave dentalnih implantata (28).

3.4. Sintetički materijali

Najzastupljeniji sintetički koštani prsteni rađeni su od hidroskiapatita i kalcij fosfata. Često se koriste u kombinaciji s faktorima rasta koji potiču rast i migraciju osteoblasta te gustoću kosti na mjestu primjene (26). Osteokonduktivnog su djelovanja. Ovisno o poroznosti materijala i propusnosti za stanice konačni su rezultati različiti. Što je propusnost za koštane stanice veća, veća je i mogućnost resorpcije sintetičkog koštanog prstena i gubitka željenih dimenzija kosti za ugradnju implantata (26). Rijetko se upotrebljavaju radi svoje krutosti i čestih lomova prstena.

4. INDIKACIJE ZA UPOTREBU KOŠTANOG PRSTENA

Tehnika koštanog prstena kao augmentacijska tehnika izbora indicirana je kod ugradnje dentalnih implantata u slučajevima jednozidnih, dvozidnih, trozidnih te četveroizidnih defekata kosti u horizontalnoj i vertikalnoj dimenziji te kad je potrebno podizanje dna maksilarnog sinusa (3, 29). Tehnika koštanog prstena najčešće se primjenjuje u slučajevima nadoknade jednog zuba implantatom, nadoknade više zuba u djelomično bezubim dijelovima čeljusti, kod imedijatne ugradnje implantata, pri terapiji periimplantitisa te podizanja dna maksilarnog sinusa i istovremene ugradnje implantata (29).

Zadaća koštanih transplantata i koštanih nadomjesnih materijala je podupiranje mekog tkiva ili membrane kako bi se osigurao željeni i dostatni volumen za regeneraciju kosti (30). Osim toga, koštani transplantati i koštani nadomjesni materijali služe kao matrica u kojoj kost može rasti, a mogu i poticati kost na rast. Bitan je tijesan dodir koštanog transplantata i okolne kosti. Rezultat toga je lakše stvaranje kapilara i migracija perivaskularnih stanica koje ulaze u prazne prostore koštanog transplantata te ga na taj način revaskulariziraju, što je bitno za rano cijeljenje koštanog transplantata i smanjenje mogućnosti njegove resorpcije (30, 31). Stanice odgovorne za stvaranje kosti naseljavaju prazne prostore i stvaraju novu kost, što u konačnici dovodi do resorpcije potpornog materijala te nadomještanja pacijentovom vlastitom kosti (30).

4.1. Podizanje dna maksilarnog sinusa

Stražnje područje gornje čeljusti oduvijek je predstavljalo izazov te bilo ograničenih mogućnosti za terapiju implantatima. Kost u stražnjim dijelovima gornje čeljusti često je slabija i manje kvalitete u odnosu na kvalitetu kosti u ostalim dijelovima usne šupljine. Mehaničke sile nastale žvačnom funkcijom veće su u stražnjim dijelovima obiju čeljusti što također može biti jedan od uzroka "zadiranja" dna maksilarnog sinusa u alveolarni greben. Posljedično vodi smanjenju visine alveolarnog grebena, čak i kod ozubljenih pacijenata (31). Osim u vertikalnoj dimenziji vidljiv je i veliki gubitak širine alveolarnog grebena koji može doseći i do 50% gubitka širine grebena u periodu od godinu dana od gubitka zuba (32). Opisano je više mogućih rješenja za situacije smanjene visine kosti. Jedno od mogućih rješenja je postavljanje kratkih implantata za koje je potrebna visina grebena minimalno 6 mm i na taj se način izbjegava podizanje dna maksilarnog sinusa. Druga je mogućnost postavljanje implantata koji su nagnuti mezijalno ili distalno, "All on 4 koncept", čime se također ne zadire

u maksilarni sinus. Posljednje, i često primjenjivano rješenje je podizanje dna maksilarnog sinusa i ugradnja implantata (31, 33). Povećana osteoklastična aktivnost u periostu Schneiderove membrane dovodi do ekspanzije maksilarnog sinusa. To, uz povećan tlak unutar sinusa, pridonosi atrofiji alveolarnog grebena. S obzirom na to da je kost u stražnjem dijelu maksile "mekana" (tip 4), slabo je otporna na navedene procese (34).

Dva su glavna postupka podizanja dna maksilarnog sinusa sa svrhom ugradnje implantata: dvofazna tehnika lateralnog pristupa i jednofazna tehnika lateralnog ili krestalnog pristupa. Ovisno o količini dostupne rezidualne kosti i mogućnosti postizanja primarne stabilnosti implantata odlučuje se koja će se tehnika primijeniti (34).

Gubitak kosti u stražnjem dijelu gornje čeljusti može se klasificirati u 4 kategorije:

1. vertikalni gubitak kosti od strane sinusa i smanjena udaljenost između sinusa i alveolarnog grebena bez gubitka interokluzalne udaljenosti,
2. vertikalni gubitak kosti alveolarnog grebena i smanjenje grebena ispod sinusa te povećanje interokluzalne udaljenosti,
3. horizontalni gubitak kosti alveolarnog grebena, gubitak bukopalatinalne širine grebena,
4. kombinirani gubitak u vertikalnoj i horizontalnoj dimenziji (35, 36).

U slučajevima smanjene preostale visine kosti koja ne dopušta standardnu ugradnju implantata ili ugradnju implantata u kombinaciji s malim podizanjem dna sinusa tehnikom osteotomije pristupa se lateralnoj tehnici podizanja dna sinusa. Ako postoji smanjena visina kosti nastala resorpcijom alveolarne kosti i pneumatizacijom sinusne šupljine, indiciran je tzv. lateralni pristup s horizontalnom augmentacijom kosti ili bez nje (32). Kod pacijenata sa zadovoljavajućom preostalom visinom kosti moguća je mala augmentacija dna sinusa krestalnim pristupom, tehnikom osteotomima (32).

Glavni preduvjet za simultanu ugradnju implantata i augmentaciju je dovoljna visina rezidualnog grebena 4-5 mm, iako su neka istraživanja pokazala kako je isti zahvat moguće izvesti i kad je visina grebena 1-2 mm, uz uvjet da se osigura primarna stabilnost implantata (37). Visina rezidualnog grebena manja od 1 mm kontraindikacija je za ovakvu vrstu augmentacije kosti i ugradnje implantata (29). Tehnika koštanog prstena funkcioniра na način da koštani prsten povećava primarnu stabilnost implantata, a stabilnost i imobilnost koštanog prstena postiže se fiksacijom implantatom (37). Neka su istraživanja pokazala kako nema

bitne razlike u nadomještanju kosti koštanim nadomjescima u obliku bloka ili u obliku čestica, međutim, koštani blokovi su se u slučajevima podizanja dna maksilarnog sinusa pokazali kao uspješniji (37). Augmentacija koštanim prstenom može se okarakterizirati kao modifikacija augmentacije autogenim koštanim blokovima korištenima u nadomještanju kosti u defektima, trodimenzionalno, uz simultanu ugradnju implantata (42).

Tehnika koštanim prstenom zahtjeva upotrebu pokrovnog vijka šire platforme od platforme implantata kako bi se na taj način omogućila fiksacija i tijesan dodir koštanog prstena i implantata za okolnu kost te spriječila migracija koštanog prstena i implantata u sinusnu šupljinu (29). Uz navedeno, potrebna je i posebna pinceta kojom se koštani prsten pridržava tijekom fiksacije implantatom (29). Prije zahvata potrebno je napraviti dobru analizu anatomije maksilarnog sinusa kako bi se tijekom zahvata izbjegle ozljede i perforacije Schneiderove membrane. Također je važno osigurati dovoljno mjesta za koštani prsten, poželjnija je šira od uže i manje sinusne šupljine. Kada ne postoji mogućnost osiguravanja primarne stabilnosti implantata, savjetuje se dvofazna tehnika podizanja dna sinusa i ugradnje implantata (29). U slučajevima kad je provedena jednofazna tehnika simultane ugradnje implantata i augmentacije kosti koštanim prstenom, potrebno vrijeme cijeljenja je 8-9 mjeseci nakon čega se implantati mogu protetski opteretiti (29).

Nakon podizanja režnja potrebno je prikazati lateralni zid sinusa, a za označavanje granica osteotomije koriste se okruglo karbidno svrdlo ili piezoelektrični instrumenti. Kost se stanjuje do maksimuma, a daljnja preparacija prozora nastavlja se okruglim dijamantnim svrdlom sve dok se ne vidi plavičasto prosijavanje sinusne membrane (29, 34). Nakon otvaranja lateralnog prozora potrebno je pažljivo podignuti Schneiderovu membranu. Bukalnu kortikalnu stijenu moguće je iskoristiti na tri načina. Najčešće je bukalna kost jako stanjena i izgleda poput tankog papira pa se tako preparirana lamela uklanja prije podizanja membrane sinusa (34). Sljedeća je mogućnost frakturiranje kortikalne koštane pločice u obliku vrata koja se nježno podiže i koristi kao gornja granica sinusnog odjeljka te ostaje pričvršćena za sluznicu (34). Posljednja je mogućnost uklanjanje kortikalne kosti tijekom podizanja sinusa. Nakon podizanja sluznice i postavljanja koštanog nadomjesnog materijala u šupljinu, koštana se lamela postavlja lateralno od augmentata (34). Nakon podizanja Schneiderove membrane prikazuje se koštano dno sinusa i prostor potreban za ugradnju koštanog prstena (29). Mjesto ugradnje implantata označava se dijamantnim svrdlom krestalno, a zatim se pilot svrdlom preparira ležište implantata i njegov smjer (29). Potrebno je voditi računa da Schneiderova membrana ostane intaktna (29, 34). Koštani se prsten zatim postavlja u sinusnu šupljinu kroz

lateralni prozor, a njegova veličina ovisi o debljini i anatomiji dna sinusa te o željenoj dužini implantata. Obično je 5 mm dužine koštanog prstena dovoljno za fiksaciju i stabilizaciju implantata u sinusnoj šupljini (29). Nakon postavljanja koštanog prstena slijedi ugradnja implantata prilikom čega se koštani prsten pridržava posebnom pincetom unutar sinusne šupljine. Implantat bi trebalo ugraditi 1mm subkrestalno (29). Po ugradnji implantata postavlja se pokrovni vijak većeg promjera platforme od promjera platforme implantata te se i na taj način osigurava dodatna stabilnost grafta (29). Prazni se prostori unutar sinusne šupljine dodatno popunjavaju česticama autogenih, alogenih ili ksenogenih nadomjesnih materijala te se sve u konačnici prekriva membranom kako bi se spriječilo urastanje epitela u augmentirano područje (29, 34, 38). Postoje histomorfometrijski dokazi za poboljšano stvaranje kosti u slučajevima postavljanja membrane preko lateralnog prozora (34). Zatvaranje rane bez napetosti reznja ključ je uspjeha svake augmentacijske tehnike. Savjetuje se postavljanje madrac šavova koji se uklanja otprilike tri tjedna nakon zahvata (29). Nakon 8 do 9 mjeseci od zahvata implantati su spremni za protetsku i funkcionalnu opskrbu (29).

U istraživanjima je dokazano kako autogeni transplantati sami ili u kombinaciji s alogenim i ksenogenim nadomjesnim materijalima imaju bolje rezultate u odnosu na ostale vrste nadomjesnih koštanih materijala. Kod simultane ugradnje implantata i augmentacije autogenim nadomjesnim materijalom stopa preživljavanja implantata nakon 10 godina iznosi 95% (39). Za razliku od autogenih, alogeni i ksenogeni nadomjesni materijali pokazuju dulje vrijeme cijeljenja i remodelacije (39, 40).

5. PREDNOSTI I NEDOSTACI TEHNIKE KOŠTANOG PRSTENA

Autogeni koštani materijal sadržava koštane morfogenetske proteine (BMP) koji su sposobni potaknuti osteogenetske stanice u okolnom tkivu. Oni sadržavaju i druge faktore rasta važne za proces spajanja augmentata. Obrada augmentata u smislu struganja i usitnjavanja izgleda da ne ometa vitalnost osteogenetskih stanica. Glavni izvor osteogenetskih stanica tijekom konsolidacije augmentata je periost koji sadržava mezenhimalne progenitorske stanice i velik broj krvnih žila. Osteoklasti su potrebni za remodelaciju kompleksa augmentata i vlastite kosti. Konsolidacija augmentata ovisi o svojstvima materijala i osteogenetskom potencijalu koštanog ležišta. Na početku augmentata predstavljaju opterećenje u smislu sredstava koja ispunjavaju prostor te tijekom dugog vremena zapravo su mješavina nekrotične i vlastite kosti. Idealni augmentacijski materijal mora dopustiti urastanje krvnih žila i stvaranje kosti na njegovoj površini. U slučajevima gdje se podiže dno sinusa bez ugradnje implantata koštani se augmentat može resorbirati zbog nedostatka funkcionalnog opterećenja i naprezanja (41).

Gubitak autotransplantata tijekom cijeljenja opaža se u situacijama gdje je resorpcija veća od stvaranja nove kosti tijekom konsolidacijske faze. Stoga se autotransplantatima dodaju koštani nadomjesci za koje se zna da se sporo resorbiraju. Svrha toga je povećavanje stabilnosti augmentata tijekom konsolidacijske faze. Istraživanja na životinjama pokazala su da je korištenje koštanih nadomjesnih materijala goveđeg koštanog materijala, samoga ili u kombinaciji s autotransplantatima, očuvalo vertikalnu visinu augmentata tijekom vremena. U istraživanjima na ljudima promatrani su sinusni augmentati sastavljeni od autotransplantata ili demineraliziranih alotransplantata. Primijećena je resorpcija presatka do 25% (41).

Autogeni blok transplantati zlatni su standard u tretiranju horizontalnih defekata grebena. Prednosti autogenih koštanih blok transplantata uključuju veliku znanstvenu i kliničku dokumentaciju, jednostavno rukovanje, stabilizaciju na području predviđenom za augmentaciju zahvaljujući fiksaciji transplantata te optimalna biološka svojstva. Nedostaci uključuju morbiditet donorskog mjesta, tehnički zahtjevne postupke uzimanja te nemogućnost korištenja transplantata kao nosača faktora rasta. Kliničke procedure zahtijevaju uzimanje transplantata, adaptaciju na ležište, fiksaciju, prekrivanje membranom te primarno zatvaranje režnjem mekoga tkiva. (41). Tijekom druge kirurške intervencije nakon 4-9 mjeseci cijeljenja, može se vidjeti rezultat augmentacijskog postupka te se mogu postaviti implantati (41).

Augmentacijski materijal mora pouzdano podupirati područje predviđeno za augmentaciju kosti, omogućavati i poticati urastanje stanica koje stvaraju kost te podupirati stvaranje kontakata između implantata i kosti (41).


6. INSTRUMENTARIJ I OPERATIVNI ZAHVAT

Set instrumenata (Slika 3.) koji se koristi za *bone ring* tehniku sastoji se od trefinskih svrdala (najčešće dvije ili tri dimenzije), planatora (dvije ili tri dimenzije), dijamantnog diska, dijamantnog plamičastog svrdla, pincete valjkasto oblikovane hvataljke i noža za uzimanje autolognog grafta (29).



Slika 3. Instrumentarij (Preuzeto s dopuštenjem autora: doc. dr. sc. Marko Granić).

Trefinska svrdla koriste se za oblikovanje koštanog prstena na donorskom mjestu, dok se planatori koriste za oblikovanje ležišta transplantata na mjestu primatelja (Slika 4.) (29). Dimenzije trefinskih i planatorskih svrdala se podudaraju čime su stvoreni preduvjeti za tijesan kontakt transplantata i okolne kosti. Dijamantni disk i dijamantno plamičasto svrdlo koriste se za dodatnu obradu koštanog prstena, za njegovo skraćivanje kad je potrebno te za zaobljavanje rubova (29). Pinceta valjkaste hvataljke služi za pridržavanje koštanog prstena prilikom njegove obrade i prijenosa na mjesto primatelja (29).



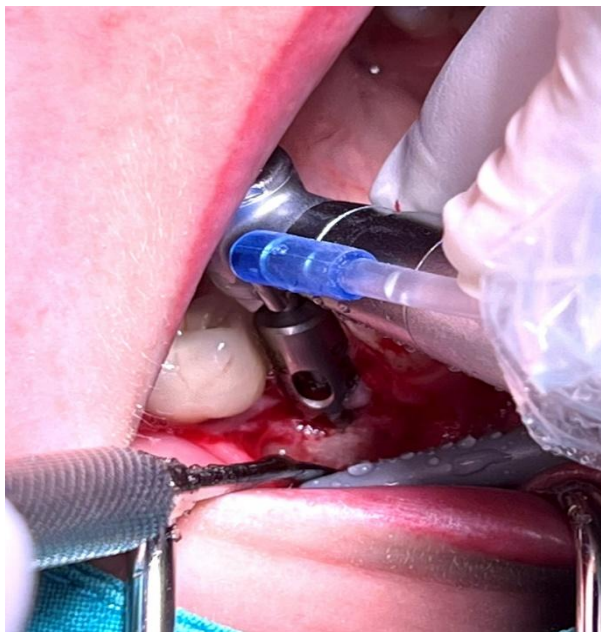
Slika 4. Izgled trepan svrdla i planatora (Preuzeto s dopuštenjem autora: doc. dr. sc. Marko Granić).

6.1. Operativni zahvat (uzimanje autolognog koštanog grafta sa simfize)

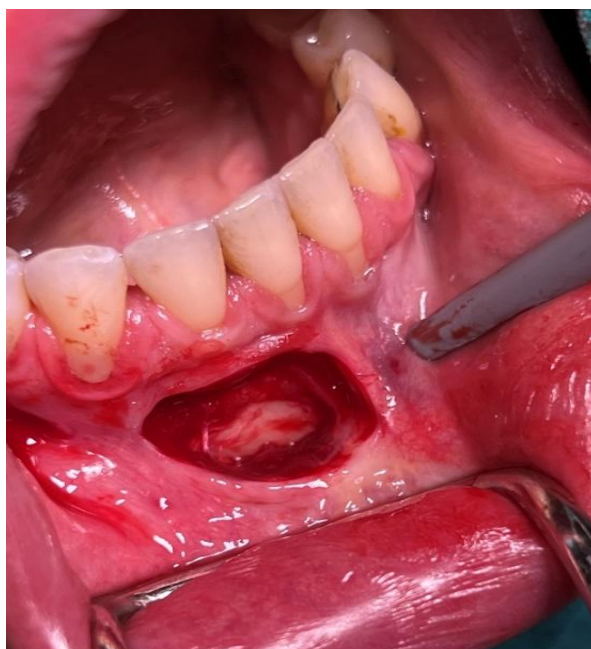
Operativni zahvat započinje u donorskoj regiji, odnosno simfizi donje čeljusti, gdje se nakon podizanja režnja trefinskim svrdlom označava kontura vanjskog prstena koštanog bloka željene dimenzije. Nakon označavanja granice vanjskog prstena, dok je transplantat i dalje pričvršćen za okolnu kost, trepanira se otvor prstena svrdlom čija je dimenzija identična dimenziji željenog implantata. Osteotomija koštanog nadomjeska simfize izvodi se prema „pravilu 5 mm“, odnosno osteotomija nadomjeska udaljena je 5 mm apikalno od vrhova korijena prednjih zuba, 5 mm mezijalno od mentalnog otvora i 5 mm koronarno od donjeg ruba donje čeljusti (14, 42).

Trepan svrdlom tada se trepanira kost, odnosno transplantat, do željene dubine nakon čega se odvaja od okolne kosti simfize. Dobiveni koštani prsten sadrži kortikalni i spongiozni dio kosti. Također, na mjestu primatelja transplantata trepan svrdlima preparira se ležište za autologni koštani prsten. Nakon što se prstenasti koštani transplantat postavi u ležište, slijedi priprema ležišta implantata kroz već trepanirani otvor koštanog prstena te se u konačnici ugrađuje implantat, subkrestalno kroz koštani prsten, te se učvršćuje membranskim vijkom. Eventualne nepravilnosti i praznine između koštanog transplantata i okolne kosti popune se autognim strugotinama kosti (engl. *bone chips*) sakupljenima s donorskog mjesta uz kombinaciju sa ksenogenim materijalima. Kako bi se spriječilo urastanje epitelnog tkiva i resorpcija koštanog transplantata, postavlja se kolagena membrana preko transplantata i

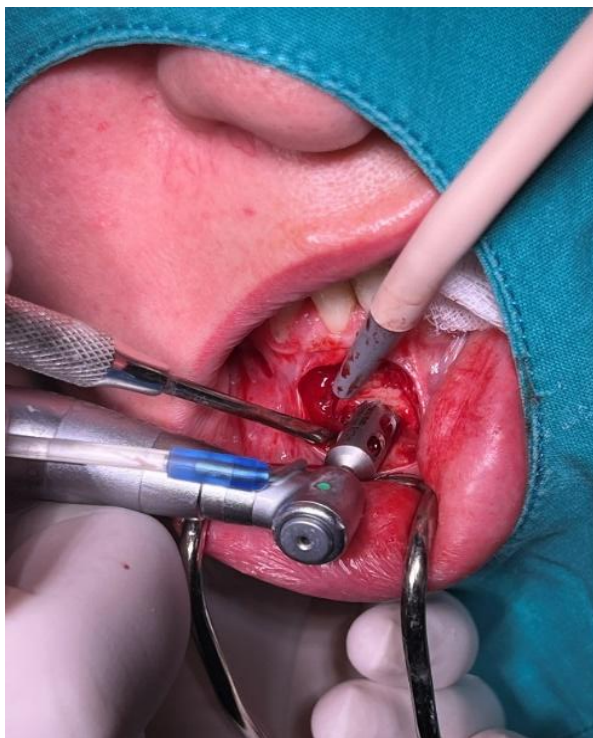
implantata te se zahvat završava šivanjem mekoga tkiva koje mora biti oslobođeno napetosti (engl. *tension-free*) (Slike 5.-13.) (11, 43).



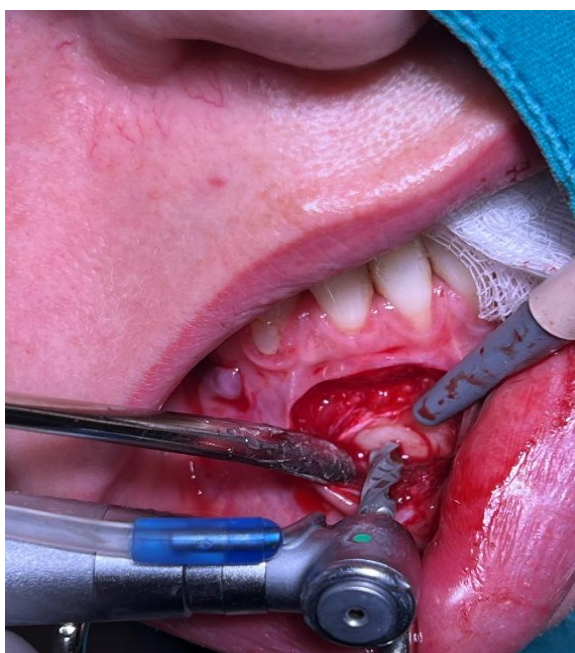Slika 5. Preparacija ležišta na donorskom mjestu (Preuzeto s dopuštanjem autora: doc. dr. sc. Marko Granić).



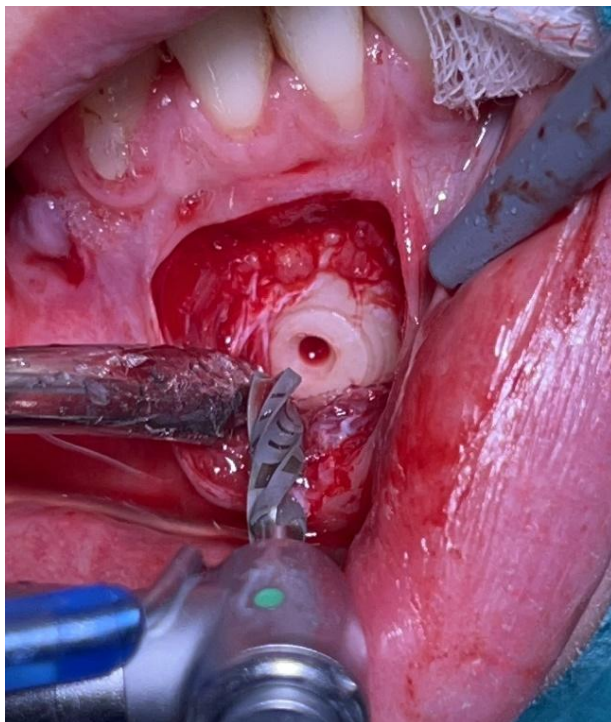
Slika 6. Odizanje mukoperiostalnog reznja sa simfize (Preuzeto s dopuštanjem autora: doc. dr. sc. Marko Granić).



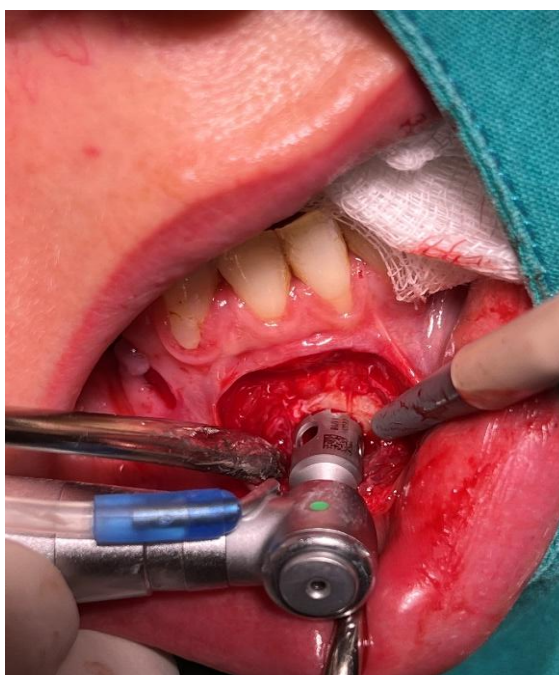Slika 7. Postava trepan svrdla za uzimanje koštanog prstena sa simfize (Preuzeto s dopuštenjem autora: doc. dr. sc. Marko Granić).



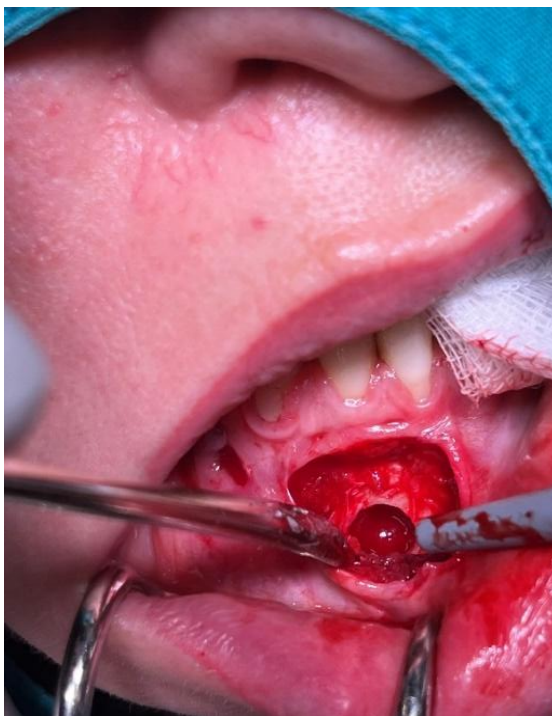
Slika 8. Preparacija ležišta za implantat kroz prsten (Preuzeto s dopuštenjem autora: doc. dr. sc. Marko Granić).



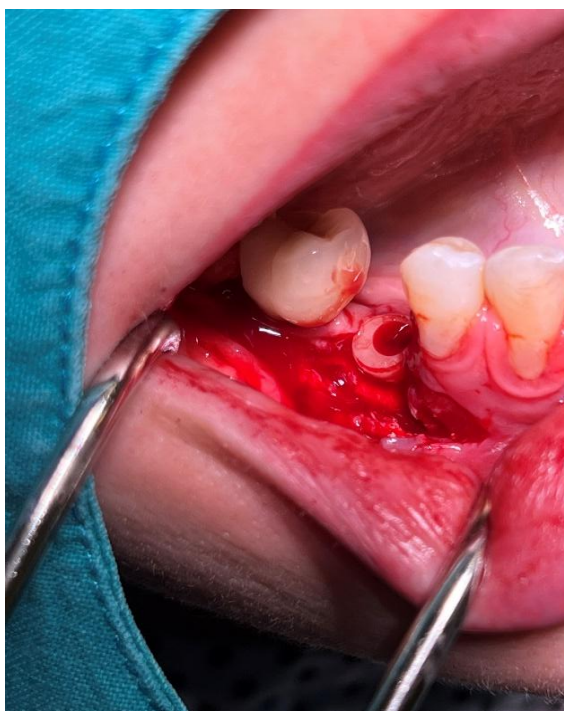Slika 9. Izgled prepariranog koštanog prstena na bradi (Preuzeto s dopuštanjem autora (doc. dr. sc. Marko Granić).



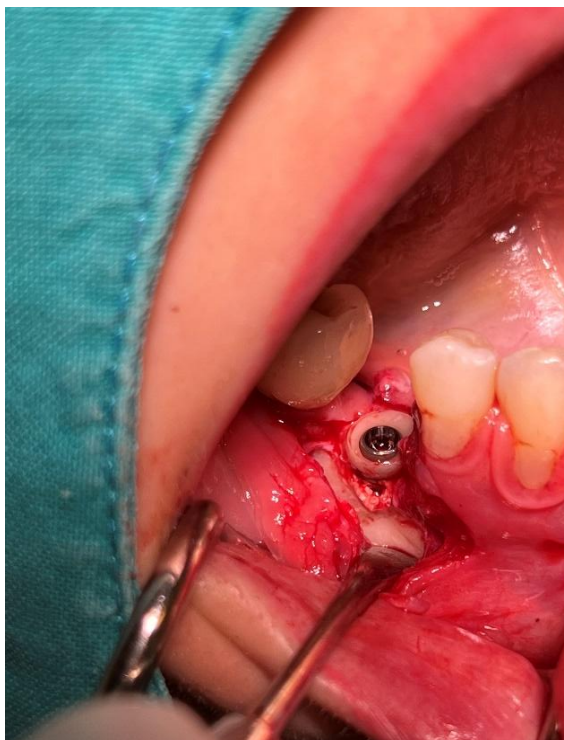Slika 10. Završna preparacija prije uzimanja koštanog prstena (Preuzeto s dopuštanjem autora: doc. dr. sc. Marko Granić).



Slika 11. Izgled rana nakon uzimanja koštanog prstena (Preuzeto s dopuštanjem autora: doc. dr. sc. Marko Granić).



Slika 12. Proba koštanog prstena na mjestu buduće ugradnje dentalnog implantata (Preuzeto s dopuštanjem autora: doc. dr. sc. Marko Granić).



Slika 13. Ugradnja dentalnog implantata sa stabilizacijom koštanog prstena (Preuzeto s dopuštanjem autora: doc. dr. sc. Marko Granić).

Blizina koštanog transplantata i mjesta primatelja te stabilizacija samog koštanog prstena od velike su važnosti za uspješno i vitalno cijeljenje koštanog transplantata. Priprema mjesta primatelja prema obliku koštanog transplantata uvelike povećava kontaktnu površinu transplantata i okolne kosti mjesta primatelja (12). Sam koštani nadomjestak mora biti dobro pričvršćen i nepomičan na mjestu primatelja kako bi se očuvao dostatan volumen kosti, što je osobito važno u estetskoj zoni. Uspješno cijeljenje i integracija transplantata s okolnom kosti praćeno je i uspješnom integracijom ugrađenog implantata, očuvanjem volumena kosti te poboljšanjem kontura mekog tkiva (12). Ako nisu osigurani dobri preduvjeti, mogućnost neuspjeha transplantacije i implantata se povećava.

6.2. Digitalno planiranje i izrada kirurške šablone za uzimanje koštanog grafta

Zadnjih godina digitalno planiranje postaje standardni način u dijagnostici i planiranju kirurških zahvata. Upotreba CBCT-a (engl. *Cone Beam Computed Tomography*) postala je zlatni standard u planiranju implantoprotetske terapije. Osim što CBCT-om dobijemo puno podataka o mjestu gdje želimo ugraditi dentalni implantat, današnji računalni programi nude mogućnost izrade kirurške šablone za precizno pozicioniranje dentalnih implantata (44, 45, 46). Uz to, osim klasične kirurške šablone, danas se izrađuju kirurške šablone za uzimanje autolognog transplantata i pozicioniranje koštanog prstena, što uvelike doprinosi preciznosti i samoj uspješnosti ovog zahvata (47). Na taj se način smanjuje mogućnost oštećenja korijena susjednih zuba, alveolarnog živca i pojave postoperativnih komplikacija kao što su senzorički ispadi radi oštećenja živca. Ujedno se pokazalo kako kirurške šablone korištene za uzimanje autolognog koštanog transplantata i njegovo pozicioniranje uvelike pridonose uspješnosti konačne implantoprotetske terapije (47). Jedno od poželjnijih intraoralnih donorskih mjesta je simfiza s koje je moguće uzeti autologni koštani prsten zadovoljavajućih dimenzija za augmentaciju, a uz upotrebu kirurške šablone preciznost i točnost uzimanja transplantata je poboljšana (48). Najvažniji je preduvjet precizne osteotomije autolognog koštanog transplantata pasivan i točan dosjed kirurške šablone na alveolarnom grebenu, kao što je i na trodimenzionalnom modelu (48, 49). Nedostatak digitalno vođene augmentacije je taj što se kirurška šablona za uzimanje autolognog grafta može koristiti u situacijama kad je mjesto primatelja pravilnog oblika i kad donorsko mjesto ima dostatan volumen za uzimanje transplantata željenih dimenzija. Također, dizajn i proizvodnja kirurških vodilica mogu povećati vrijeme i troškove terapije (49). Osim digitalno planiranih kirurških vodilica za uzimanje i pozicioniranje koštanih transplantata digitalno se mogu planirati i neresorbirajuće titanske membrane kojima se vodi augmentacija i remodelacija augmentirane kosti (50). Tada govorimo o digitalno koštano vođenoj regeneraciji kosti te dvofaznoj tehnici implantološke terapije (50). Istraživanjem koje je obuhvatilo ugradnju 207 implantata pokazalo se kako digitalno vođena ugradnja implantata i augmentacija pokazuju najbolje rezultate u konačnici implantoprotetske rehabilitacije (51). Odnosno, planirana pozicija implantata i ona ostvarena ugradnjom kirurškom vodilicom pokazale su minimalna odstupanja u odnosu na slobodnu ugradnju implantata i augmentaciju (51-54). Smanjena je mogućnost pogrešne ugradnje implantata, velikih odstupanja u kutu ugradnje implantata i mjesta augmentacije, koronalne i

apikalne pozicije implantata te pozicije implantata u horizontalnoj i vertikalnoj dimenziji u odnosu na augmentiranu kost (koštani prsten) (51).

7. RASPRAVA

Nadoknada izgubljenog zuba dentalnim implantatom predstavlja značajni iskorak u modernoj dentalnoj medicini.

S obzirom na to da su vremenom dentalni implantati postali prvi izbor u nadoknadi jednog ili više zuba prije same implantacije, potrebno je ispuniti osnovni uvjet, a to je dovoljna količina kosti, u sve tri dimenzije, koja omogućuje stabilnost i oseointegraciju samih implantata (27).

Prije samog operativnog zahvata augmentacije i ugradnje implantata potrebno je provesti analizu morfologije koštanog defekta. Na temelju analize koštanog defekta odlučuje se o terapijskim mogućnostima nadoknade nedostajuće kosti (30). Postupci augmentacije koštanih defekata mogu biti jednofazni (kombinirani pristup) i dvofazni (stupnjeviti pristup). U slučajevima kad preostala kost omogućava primarnu stabilnost i sidrenje implantata u protetski ispravnom položaju, preporuča se jednofazni pristup (30, 55). U situacijama gdje morfologija defekta sprječava primarnu stabilnost implantata, provodi se dvofazni pristup, tj. prvo se augmentira volumen kosti koji omogućava postavljanje implantata u drugoj fazi (30, 55). U većini je slučajeva prije ugradnje dentalnog implantata potrebno augmentirati mjesto prihvata implantata, gdje je širina grebena 3 mm ili u slučajevima horizontalnih defekata klase III ili IV (27). Kod defekata klase III prisutan je veliki nedostatak kosti u horizontalnoj dimenziji te rezidualni greben nije dostatan za protetski vođenu ugradnju implantata i postizanje primarne stabilnosti implantata (56). Najčešće primjenjivane tehnike augmentacije u takvim situacijama su koštano vođena regeneracija (GBR) i augmentacija autogenim koštanim blokovima koje se izvode dvofazno. Rezultati GBR tehnike pokazali su se predvidljivijima u odnosu na druge tehnike augmentacije horizontalnih defekata grebena, čak i u situacijama kad se izvodi simultano s ugradnjom implantata gdje je širina grebena prije ugradnje implantata 4 mm (55). Kod koštanih defekata klase IV prisutan je veliki nedostatak kosti u horizontalnoj i vertikalnoj dimenziji što iziskuje trodimenzionalnu augmentaciju koštanog defekta (56). Ovakvi se koštani defekti također najčešće zbrinjavaju dvofaznim tehnikama GBR-a ili augmentacijom koštanih blok transplantata. Korekcija vertikalnog gubitka kosti povećava zahtjevnost zahvata i za sobom nosi rizik povećanog broja komplikacija kao što su rana ekspozicija grafta, infekcija, resorpcija i odbacivanje koštanog transplantata (56).

Kako bi se izbjegao dvofazni pristup augmentacije, tehnika koštanog prstena pokazala se kao dobro rješenje u nadoknađivanju kosti u sve tri dimenzije (27). U tehnici koštanog prstena osim autogenih transplantata sa simfize ili uzlaznog kraka donje čeljusti mogu se još

koristiti alogeni i ksenogeni koštani prsteni koji prema istraživanjima također pokazuju zadovoljavajuće rezultate (27). Budući da autogeni transplantati zahtijevaju dodatno operativno polje, a alogeni su transplantati često skupi, teže dostupni te postoji mogućnost prijenosa bolesti i imunološke reakcije tkiva primatelja, ksenogeni su koštani prsteni sve više u upotrebi (27).

Najvažniji je preduvjet dobre integracije koštanog prstena i okolne kosti tijesan dodir prstena i njegova ležišta što osigurava primarnu stabilnost grafta (31). Mogući prazni prostori između koštanog prstena i njegova ležišta ispunjavaju se česticama autogene, alogene ili ksenogene kosti ili njihovom kombinacijom (57).

Opće je prihvaćeno kako je autogeni koštani transplantat "zlatni standard" u augmentaciji koštanih defekata. U mnogim se istraživanjima kombinacija autogene kortikalne i spužvaste kosti pokazala uspješnom, kako u augmentaciji koštanim blokovima tako i u GBR tehnici (30).

U estetski visoko zahtjevnim situacijama bukalna stijenka alveolarnog grebena te sluznica koja je prekriva ne udovoljavaju minimalnim dimenzijama za optimalan ishod postupka. Gubitak volumena kosti najčešće je prisutan u sve tri dimenzije: transverzalno, vertikalno, sagitalno. Kako bi se poboljšao estetski rezultat, provodi se postupak augmentacije u kojemu se augmentacijski materijal i membrana postavljaju tako da potaknu stvaranje kosti labijalno te da se postigne željena kontura tkiva. (30, 57). Idealne dimenzije alveolarnog grebena kojima bi estetski rezultat bio optimalan je barem 1,8-2 mm debljine bukalne stijenke grebena, 1 mm debljine palatinalne, odnosno lingvalne stijenke grebena te minimalno 10 mm visine alveolarnog grebena (57).

Kod simultane ugradnje implantata i augmentacije grebena tehnikom koštanog prstena potrebno je osigurati meziodistalni razmak između prstena i susjednog zuba barem 1 mm. Također je bitno ugraditi implantat 1,5-2 mm ispod kranijalne površine prstena kako bi se na taj način kompenzirala moguća resorpcija grafta (58). Fiksacija grafta i implantata postiže se pokrovnim vijkom platforme šire od platforme implantata (58). Augmentacijska tehnika koštanim prstenom kao rješenje augmentacije trodimenzionalnih defekata pokazala se učinkovitom u zbrinjavanju malih (do 4 mm), srednjih (4-6 mm) i velikih (6 mm) koštanih defekata uz simultanu ugradnju implantata (59).

Mnoge su studije evaluirale učinkovitost koštanih prstena uz imedijatnu ugradnju dentalnih implantata. Za uspješnu terapiju potreban je adekvatan odabir pacijenta, odnosno uzimanje detaljne medicinske i stomatološke anamneze uz pravilnu dijagnostiku i pravilno planiranje terapije. Uspješnost ove terapije iznosi između 93–100% (1,31)

Za uspješnu je terapiju koštanim prstenom potrebno postići zadovoljavajuću primarnu stabilnost dentalnog implantata u koštanom prstenu (61, 62). Nakon perioda cijeljenja od 8 mjeseci očekivani je minimalni gubitak marginalne kosti oko dentalnog implantata oko 0.6–1.2 mm (31, 47). Preporučeno vrijeme cijeljenja koštanog prstena iznosi od 6 do 9 mjeseci (62-67).

Odabir prikladnog materijala za koštani prsten tema je mnogih istraživanja. S obzirom da je odabir autoloških materijala zlatni standard, glavni je nedostatak ove tehnike potrebitost otvaranja drugog kirurškog polja sa čestim komplikacijama. Zbog tih razloga mnogi autori preporučaju upotrebu alografta. Komplikacije povezane s uzimanjem autološkog koštanog bloka spominju se u literaturi kao parestezija mentalnog živca, ptoza donje usne, dehiscijencija rane te gubitak vitaliteta donjih zubi. Za minimaliziranje rizika od parestazije incizija se ne smije širiti dalje od područja očnjaka te se mora osigurati adekvatna udaljenost od korijena zubi. Pommer u svojoj studiji preporuča barem 8 mm udaljenosti od donjih incizivnih korijena. Mnoge studije naglašavaju sigurnu zonu od 5–8 mm (66-69).

Najčešća komplikacija, neovisno o porijeklu uzimanja koštanog prstena, koja dovodi do gubitka koštanog grafta je dehiscijencija rane, odnosno neadekvatno cijeljenje mekih tkiva. Ekspozicija prstena dovodi do infekcije i posljedičnog gubitka prstena. Te komplikacije mogu nastati zbog aplikacije kolagene membrane, oštih rubova koštanog prstena, oblika *healing abutmenta* (65, 70, 71). Neki autori navode potrebitost postavljanja kolagene membrane na koštani blok (71). Prednost kolagenih membrana je njena biokompatibilnost te kapacitet prodiranja novih krvnih žila kroz nju (71). Međutim, studija Haga-Tsujimare navodi da postava membrane ne utječe značajno na cijeljenje koštanog prstena, a može doprinijeti čestim komplikacijama u slučaju da dođe do ekspaniranja prstena (70, 71). Ekspaniranje kolagene membrane i doticaj s bakterijskim kolegenazama dovodi do degradacije membrane sa stvaranjem upalnog odgovora koji značajno utječe na koštano cijeljenje (71). Pokazalo se i da aplikacija kolagene membrane ne doprinosi prevenciji incidencije mekotkivnih komplikacija (71).

Tijekom rane faze cijeljenja, stabilnost grafta od iznimne je važnosti kako bi se postigla rana vaskularizacija i integracija grafta (71). Da bi se postigla stabilnost grafta, potrebno je 3 mm apikalnog djela kosti (3, 4) što se postiže upotrebom trepan svrdla. Razlika između alografta i autologne kosti pokazala se sličnom, međutim, u početnim fazama cijeljenja ipak bolje cijeli autologna kost, prije svega zbog vitlanih stanica u koštanom prstenu (27, 72). Mnoge su studije proučavale stopu resorpcije između autoloških i alografnih koštanih prstena (70, 72). Autogeni prstenasti transplantati pokazali su manji stupanj resorpcije i kraće vrijeme trajanja resorpcije (izgubljeno do prosječno 1 mm u godinu dana) u odnosu na alogene i ksenogene transplantate kod kojih je izgubljeno i do 30% od početnog volumena kroz 18 mjeseci (40). Osim većeg stupnja resorpcije alogeni i ksenogeni transplantati pokazuju i dulje vrijeme cijeljenja (40).

Pregledna studija koja uključuje 266 postavljenih implantata tehnikom koštanog prstena prikazuje kako je uspješnost ove tehnike 97 %, s prosječnim dobitkom kosti od 5 mm u vertikalnoj dimenziji i sa stopom resorpcije od 0.83 mm u prosječnom periodu praćenja od 17 mjeseci, što predstavlja značajni uspjeh ove tehnike (1). Stopa uspješnosti pri sinus liftu iznosi 92.85% (1). Studija Dinga i suradnika (27) proučavala je upotrebu ksenografta za kirurški prsten kod 11 pacijenata te je studija potvrdila da ksenografti također imaju potencijal za uspješnu terapiju.

8. ZAKLJUČAK

Tehnika koštanog prstena uz istovremenu ugradnju dentalnih implantata efektivna je metoda nadoknade vertikalnih i horizontalnih koštanih defekata. Iako nedovoljno primjenjivana, ova augmentacijska tehnika pokazala je svoj veliki potencijal. Osim prednosti skraćivanja vremena implantoprotetske terapije ispunjava i zadovoljava uvjete funkcionalnih i estetskih zahtjeva. Omogućuje nadoknadu izgubljenog koštanog tkiva u sve tri dimenzije jednim koštanim blokom (transplantatom). Uz razvoj tehnologije i materijala dostupnih na današnjem tržištu augmentacijska tehnika koštanim prstenom postiže odlične rezultate i primjenom alogenih, ksenogenih te sintetičkih materijala. U tom smislu sama augmentacijska tehnika unaprijeđena je izostavljanjem otvaranja dva operacijska polja, kao i izostankom donoroskog mjesta domaćina. Na taj se način izbjegavaju mnoge moguće komplikacije spominjane u ovom radu.

Nedostatak augmentacijske tehnike koštanim prstenom mali je broj kliničkih istraživanja i duže vrijeme praćenja istraživanja, odnosno praćenja pacijenata nakon zahvata. Samim time teže je predvidjeti ishod terapije i njene rezultate. Ako se tehnika koštanim prstenom izvodi autolognim koštanim transplantatom, nedostatak ove tehnike je otvaranje dva operativna polja, što u konačnici može biti praćeno komplikacijama za pacijenta.

Puni potencijal ove tehnike tek bi mogao biti otkriven.

9. LITERATURA

1. Saez_Alcaide LM, Brinkmann JCB, Sanchez-Labrador L, Perez-Gonzalez F, Molinero.Mourelle P, Lopez-Quiles J. Effectiveness of the bone ring technique and simultaneous implant placement for vertical ridge augmentation: a systematic review. *Int J Impl Dent.*2020;6:82-91.
2. Terheyen H. Knochenaugmentationen in der Implantologie. *Dtsch Zahnarzl.* 2010;65:320-31.
3. Miller R, Korn R, Miller R. Indications for Simultaneous Implantation and Bone Augmentation Using the Allograft Bone Ring Technique. *Int J Periodont Resto Dent.* 2020;40(3):345– 352.
4. Giesenhagen B, Martin N, Jung O, Barbeck M. Bone Augmentation and Simultaneous Implant Placement with Allogenic Bone Rings and Analysis of Its Purification Success. *Materials.* 2019; 12(8):1-11.
5. Giesenhagen B. Vertical Augmentation with Bone Rings. *EDI Journal.* 2010;3(6):50-53.
6. Engelke WG, Diederichs CG, Jacobs HG, Deckwer I. Alveolar reconstruction with splitting osteotomy and microfixation of implants. *Int J Oral Maxillofac Impl* 1997; 12: 310–8.
7. Sethi A, Kaus T. Maxillary ridge expansion with simultaneous implant placement: 5-year results of an ongoing clinical study. *Int J Oral Maxillofac Impl* 2000; 15: 491–9.
8. Jensen OT, Cockrell R, Kuhike L, Reed C. Anterior maxillary alveolar distraction osteogenesis: A prospective 5-year clinical study. *Int J Oral Maxillofac Impl.* 2002;17: 52–68.
9. Rachmiel A, Srouji S, Peled M. Alveolar ridge augmentation by distraction osteogenesis. *Int J Oral Maxillofac Surg.* 2001; 30: 510–7.
10. Maiorana C, Simion M. Advanced techniques for Bone regeneration with Bio-Oss and Bio-Guide. Milano: RC Books. 2003; 41-50.
11. <http://knochenring.de/en/technik/> (21. 01. 2022.).
12. Gaikwad AM, Joshi AA, Padhye AM, Nadgere JB. Autogenous bone ring for vertical bone augmentation procedure with simultaneous implant placement: A systematic review of histologic and histomorphometric outcomes in animal studies. *J Prosth Dent.* 2020; doi.org/10.1016/j.prosdent.2020.09.001.

13. Yuce MO, Adali E, Turk G, Isik G, Gunbay T. Three-dimensional bone grafting in dental implantology using autogenous bone ring transplant: Clinical outcomes of a one-stage technique. *Niger J Clin Pract.* 2019;7(22): 977-981.
14. Bernstein S, Cooke J, Fotek P, Wang HL. Vertical Bone Augmentation: Where Are We Now?. *Impl Dent.* 2006;15(3):219-228.
15. Omara M, Abdelwahed N, Ahmed M, Hindy M. Simultaneous implant placement with ridge augmentation using an autogenous bone ring transplant. *Int J Oral Maxillofac Surg.* 2015;45(4):535-544.
16. Cordaro L, Torsello F, Miuccio MT, di Torresanto VM, Eliopoulos D. Mandibular bone harvesting for alveolar reconstruction and implant placement: subjective and objective cross-sectional evaluation of donor and recipient site up to 4 years. *Clin Oral Impl.* 2011;22(11):1320-1326.
17. Chappuis V, Cavusoglu, Y, Buser D, von Arx T. Lateral Ridge Augmentation Using Autogenous Block Grafts and Guided Bone Regeneration: A 10-Year Prospective Case Series Study. *Clin Impl Dent Relat Res.* 2016;19(1):85-96.
18. Giesenhagen B, Martin N, Donkiewicz P, Perić Kacarević Ž, Smeets R, Jung O, Schnettler R, Barbeck M. Vertical bone augmentation in a single-tooth gap with an allogenic bone ring: Clinical considerations. *J Esthet Restor Dent.* 2018;30(6):480-483.
19. Barone A, Varanini P, Orlando B, Tonelli P, Covani U. Deep-Frozen Allogeneic Onlay Bone Grafts for Reconstruction of Atrophic Maxillary Alveolar Ridges: A Preliminary Study. *J Oral Maxillofac Surg.* 2009;67(6):1300-1306.
20. Flanagan D. Cylindrical Ringbone Allograft To Restore Atrophic Implat Sites. *J Oral Implantol.* 2016;42(2):159-163.
21. Delloye C, Cornu O, Druez V, Barbier O. Bone allografts- What they can offer and what they cannot. *J Bone Joint Surg.* 2007;89-B:574-9.
22. Schincaglia GP, Nowzari H. Surgical teratment planning for thr single-unit implant in aesthetic areas. *Periodontol 2000.* 2001;27:162-82.
23. McAllister, B.S, Haghighat, K. Bone augmentation techniques. *J Periodont.* 2007; 78: 377–96.

24. Mertens, C., Steveling, H.G., Seeberger, R., Hoffmann, J., Freier, K. Reconstruction of severely atrophied alveolar ridges with calvarial onlay bone grafts and dental implants. *Clin Impl Dent Relat Res.* 2013; 15: 673– 83.
25. Miron, R.J., Hedbom, E., Saulacic, N., Zhang, Y., Sculean, A., Bosshardt, D.D., Buser, D. Osteogenic potential of autogenous bone grafts harvested with four different surgical techniques. *J Dent Res.* 2011;90: 1428–33.
26. Chavda S, Levin L. Human studies of vertical and horizontal alveolar ridge augmentation comparing different types of bone graft materials: A systematic review. *J Oral Implantol.* 2018;44 (1): 74–84.
27. Ding Y, Wang L, Su K, Gao J, Li X, Cheng G. Horizontal bone augmentation and simultaneous implant placement using xenogeneic bone rings technique: a retrospective clinical study. *Sci Report.* 2021;11:4947.
28. Penarrocha-Diago, M., Gomez-Adrian, M.D., Garcia-Mira, B., Ivorra-Sais, M. Bone grafting simultaneous to implant placement. Presentation of a case. *Med Oral Patol Oral Cirurg Buc.* 2005; 10: 444–7.
29. [https:// www. botiss- dental. com /pdf/ botiss_maxgraft_bonering_SurgicalGuide_EN.pdf](https://www.botiss-dental.com/pdf/botiss_maxgraft_bonering_SurgicalGuide_EN.pdf). Bottis Maxgraft Bone Ring Surgical Guide. (21. 01. 2022.).
30. Hämmerle CHF, Jung RE. (2010.). *Klinička parodontologija i dentalna implantologija: Postupci augmentacije grebena.* 5. izdanje. Zagreb: Globus.
31. Giraddi GB, Saifi AM. Bone Ring Augmentation Around Immediate Implants: A Clinical and Radiographic Study. *Ann Maxillofac Surg.* 2017; 7(1):92-97.
32. Larsen PE, Kennedy KS. Managing the Posterior Maxilla with Implants Using Bone Grafting to Enhance Implant Sites. *Oral Maxillofac Surg Clin N Am.* 2019;31(2):299-308.
33. Misch CM. Maxillary Autogenous Bone Grafting. *Oral Maxillofac Surg Clin N Am.* 2011;23(2):229–238.
34. Pjetursson BE, Lang NP. (2010.). *Klinička parodontologija i dentalna implantologija: Podizanje dna maksilarnog sinusa.* 5. izdanje. Zagreb: Globus.

35. Mohan N, Wolf J, Dym H. Maxillary Sinus Augmentation. *Dent Clin N Am.* 2015;59(2):375-388.
36. Davarpanah M, Martinez H, Tecucianu JF, et al. The modified osteotome technique. *Int J Periodont Resto Dent* 2001;21(6):599–607.
37. Sindel A, Özarlan MM, Özalp Ö. Intranasal locking technique: a novel use of the ring block technique at sinus perforations for simultaneous implant placement. *Int J Oral Maxillofac Surg.* 2017;47(4):499-504.
38. Khoury F, Hanser T. Three- Dimensional Vertical Alveolar Ridge Augmentation in the Posterior Maxilla: A 10- year Clinical Study. *Int J Oral Maxillofac Impl.* 2019;34(2):471-480.
39. Al- Nawas B, Schiegnitz E. Augmentation procedures using bone substitute materials or autogenous bone - a systematic review and meta-analysis. *Eur J Oral Implanto.* 2014;7(Suppl):1-16.
40. Park YH, Choi SH, Cho KS, Lee JS. Dimensional alterations following vertical ridge augmentation using collagen membrane and three types of bone grafting materials: A retrospective observational study. *Clin Implant Dent Relat Res.* 2017;19(4):1-8.
41. Pjetursson BE, Lang NP. (2010.). *Klinička parodontologija i dentalna implantologija: Podizanje dna maksilarnog sinusa.* 5. izdanje. Zagreb: Globus.
42. Sethi A, Kaus T. (2009.). *Praktična implantologija: Lokalizirani onlej koštani transplantati.* (Sethi A, Kaus T). 1. izdanje. Zagreb: Quintessence books.
43. Stevens MR, Emam HA, Alaily MEL, Sharawy M. Implant Bone Rings. One-Stage Three-Dimensional Bone Transplant Technique: A Case Report. *J Oral Implanto.* 2010;36(1):69-74.
44. Tatakis DN, Chien HH, Parashis AO. Guided implant surgery risks and their prevention. *Periodont* 2000. 2019;81:194–208.
45. Kernen F, Kramer J, Wanner L, Wismeijer D, Nelson K, Flügge T. A review of virtual planning software for guided implant surgery - data import and visualization, drill guide design and manufacturing. *BMC Oral Health.* 2020;20:251.

46. Ramasamy M, Giri, Raja R, Subramonian, Karthik, Narendrakumar R. Implant surgical guides: From the past to the present. *J Pharm Bioallied Sci.* 2013; 5(1):98–102.
47. De Stavola L, Fincato A, Bressan E, Gobbato L. Result of computer- guided bone block harvesting from the mandible: A case series. *Int J Periodont Resto Dent.* 2017;37(1):111-119.
48. Osman AH, Atef M. Computer-guided chin harvest: A novel approach for autogenous block harvest from the mandibular symphysis. *Clin Implant Dent Relat Res.* 2018;20(4):501-506.
49. Zhu N, Liu J, Ma T, Zhang Y. A fully digital workflow for prosthetically driven alveolar augmentation with intraoral bone block and implant rehabilitation in an atrophic anterior maxilla. *J Prosth Dent.* 2022;127(1):11-16.
50. Li S, Zhang T, Zhou M, Zhang X, Gao Y, Cai X. A novel digital and visualized guided bone regeneration procedure and digital precise bone augmentation: A case series. *Clin Implant Dent Relat Res.* 2021;23(1):19–30.
51. Varga E Jr., Antal M, Major L, Kiscsatári R, Braunitzer G, Piffkó J. Guidance means accuracy: A randomized clinical trial on freehand versus guided dental implantation. *Clin Oral Impl Res.* 2020;31(5):417-430.
52. Gargallo- Albiol J, Barootchi S, Marqués- Guasch J, Wang HL. Fully guided versus half-guided and free hand implant placement: Systematic review and meta- analysis. *Int J Oral Maxillofac Impl.* 2020;35(6):1159-1169.
53. Bover- Ramos F, Viña_ Almunia J, Cervera- Ballester J, Peñarrocha- Diago M, Garcia- Mira B. Accuracy of implant placement with computer- guided surgery: A systematic review and meta- analysis comparing cadaver, clinical, and in vitro studies. *International J Oral Maxillofac Impl.* 2018;33(1):101-115.
54. Pessoa R, Siqueira R, Li J, Saleh I, Meneghetti P, Bezerra F, Wang HL, Mendonça G. The Impact of Surgical Guide Fixation and Implant Location on Accuracy of Static Computer-Assisted Implant Surgery. *J Prosth.* 2022;31(2):155-164.
55. Andre A, Ogle OE. Vertical and Horizontal Augmentation of Deficient Maxilla and Mandible for Implant Placement. *Dent Clin.* 2020;65(1):103-123.

56. Chiapasco M, Casentini P. Horizontal bone-augmentation procedures in implant dentistry: prosthetically guided regeneration. *Periodonto 2000*. 2018;77(1):1-28.
57. Zahwy EM, Taha SAK, Mounir R, Mounir M. Assessment of vertical ridge augmentation and marginal bone loss using autogenous onlay vs inlay grafting techniques with simultaneous implant placement in the anterior maxillary esthetic zone: A randomized clinical trial. *Clin Implant Dent Relat Res*. 2019;21(6):1-8.
58. Nord T, Yüksel O, Grimm WD, Giesenhagen B. One Stage Vertical Ridge Augmentation and Dental Implantation with Allograft Bonerings: Results One Year after Surgery. *J Oral Impl*. 2019;45(6):457-463.
59. Plonka AB, Urban IA, Wang HL. Decision Tree for Vertical Ridge Augmentation. *Int J Periodont Rest Dent*. 2018;38(2):269-275.
60. Ramp LC, Jeffcoat RL. Dynamic behavior of implants as a measure of osseointegration. *Int J Oral Maxillofac Impl*. 2001;16:637-45.
61. Su CY, Kuo YP, Tseng YH, Su CH, Burnouf T. In vitro release of growth factors from platelet-rich fibrin (PRF): A proposal to optimize the clinical applications of PRF. *Oral Surg Oral Med Oral Pathol Oral Radiol Endod*. 2009;108:56-61.
62. Cordaro, L., Amade, D.S, Cordaro, M. Clinical results of alveolar ridge augmentation with mandibular block bone grafts in partially edentulous patients prior to implant placement. *Clin Oral Impl Res*. 2002;13: 103–11.
63. Rasmusson, L., Thor, A. Sennerby, L. Stability evaluation of implants integrated in grafted and nongrafted maxillary bone: a clinical study from implant placement to abutment connection. *Clin Impl Dent Relat Res*. 2012;14: 61–6.
64. Nakahara, K., Haga-Tsujimura, M., Sawada, K., Kobayashi, E., Mottini, M., Schaller, B. Saulacic, N. Single-staged versus two-staged implant placement using bone ring technique in vertically deficient alveolar ridges. Part 1: histomorphometric and micro-CT analysis. *Clin Oral Impl Res*. 2016;27(11):1384-1391.
65. Nakahara K, Haga-Tsujimura M, Sawada K, Kobayashi E, Schaller B, Saulacic N .Single-staged vs. two-staged implant placement in vertically deficient alveolar ridges using bone ring technique – Part 2: implant osseointegration. *Clin Oral Impl Res*. 2017;28(7):31-38.

66. Pommer B, Tepper G, Gahleitner A, Zechner W, Watzek G. New safety margins for chin bone harvesting based on the course of the mandibular incisive canal in CT. *Clin Oral Impl Res.* 2008;19:1312-6.
67. Hunt DR, Jovanovic SA. Autogenous bone harvesting: A chin graft technique for particulate and monocortical bone blocks. *Int J Periodont Rest Dent.* 1999;19:165-73.
68. Misch CM, Misch CE. The repair of localized severe ridge defects for implant placement using mandibular bone grafts. *Impl Dent.* 1995;4:261-7.
69. Misch CM. Comparison of intraoral donor sites for onlay grafting prior to implant placement. *Int J Oral Maxillofac Impl.* 1997;12:767-76.
70. Haga-Tsujimura M, Nakahara K, Kobayashi E, Igarashi K, Schaller B, Saulacic N. Single-staged implant placement using bone ring technique with and without membrane placement: an experimental study in the beagle dog. *Clin Oral Impl Res.* 2018;29:263-76.
71. Nakahara K, Haga-Tsujimura M, Igarashi K, Kobayashi E, Schaller B, Lang NP, Saulacic N. Single-staged implant placement using the bone ring technique with and without membrane placement: Micro-CT analysis in a preclinical in vivo study. *Clin Oral Impl Res.* 2020;31(1):29-36.
72. Jinno Y, Jimbo R, Lindstrom M, Sawase T, Lilin T, Becktor JP. Vertical bone augmentation using ring technique with three different materials in the sheep mandible bone. *Int J Oral Maxillofac Impl.* 2018;33:1057-63.

10. ŽIVOTOPIS

Ivona Grgić, dr. med. dent., rođena je 20. svibnja 1990. godine u Doboju (BiH). Godine 2008. završava srednju školu gimnazijskog smjera te iste godine upisuje Medicinski fakultet u Rijeci, smjer Dentalna medicina kojeg uspješno završava 13. studenog 2013. godine. Po završetku studija obvezni pripravnički staž odrađuje u Domu zdravlja Umag, a potom se 2014. godine zapošljava u jednoj privatnoj stomatološkoj ordinaciji u kojoj ostaje do 2018. godine. Nakon dovoljno skupljenog iskustva u osnovama stomatologije i željenog daljnjeg napretka sljedeći korak bio je početak rada u većem kolektivu, dentalnom centru u Novigradu (Istra) u kojem započinje s radom 2018. godine i nadalje ostaje. Tijekom svojeg dosadašnjeg rada svoje znanje upotpunjuje i pohađajući mnoge tečajeve, kako u Hrvatskoj tako i u inozemstvu. Članica je Hrvatske komore dentalne medicine.